

மருத்துவக் களஞ்சியப் பேரகராதி

வளர்தமிழ்ச் செல்வர்
மணவை முஸ்தபா




வெளியீடு
மணவை பப்ளிகேஷன்
AE 5/103, அண்ணா நகர்,
சென்னை 600 040

**MARUTHUVA
KALANJIYA
PERAGARATHI**
(Medical Encyclopaedic
Tamil Dictionary)

ValarTamil Selvar
Manavai Mustafa

Price : Rs. 395/-



Published by
MANAVAI PUBLICATION

AE 5/103, Anna Nagar
Chennai 600 040

தொகுப்புத் துணைவர்கள் :

இரா. நடராசன்

டாக்டர் ந. கிருஷ்ணமூர்த்தி

டாக்டர் கு. கணேசன்

ஆய்வாளர்

டாக்டர் மு. செம்மல், M.B., M.D., B.Sc., M.Sc., D.L.O.,

BIBLIOGRAPHICAL DATA

- Title of the Book : **Maruthuva Kalanjiya Peragarathi**
- Author : Manavai Mustafa
- Copyright : Author
- Year of Publication : 2006
- Paper Used : Bible Paper
- Size of the Book : Crown Octovo
- Printing points used : 10 points
- No. of Pages : 1200
- Price : Rs. 395/-
- Type Setting : Shree Print House
#1, Main Cross Street, Periyar Nagar
Adambakkam, Chennai - 600 088
- Cover Design : Swathi Soft Solutions
10/19, Basullah Road
T.Nagar, Chennai - 600 017
- Printed at : Sekar Graphics Prints,
153, Bells Road,
Chennai - 600 005.
- Published : Manavai Publication
AE 5/103, Anna Nagar
Chennai - 600 040

நுழைவாயில்

எனது கால் நூற்றாண்டுக் கனவுகளிலொன்று இன்று நனவாக நூலுருவில் உங்கள் கரங்களில் தவழ்வது எனக்கு எல்லையில்லா மகிழ்வூட்டுவதாயுள்ளது. நான் இலக்கியத்தையும் மொழியியலையும் முதன்மைப் பாடங்களாக எடுத்துப் படித்தவன் என்றாலும் எனக்கு எப்போதும் அறிவியல், தொழில்நுட்பப் பாடங்களில் குறிப்பாக மருத்துவத்துறை நூல்களைப் படிப்பதிலும் அவற்றைப் பற்றித் தமிழிலே சிந்திப்பதிலும் எனக்கு எப்போதுமே விருப்பம் அதிகம். மருத்துவத்தைத் தமிழில் சொல்ல வேண்டும் என்ற எனது விருப்பத்தை என் இளைய மகன் செம்மல் மூலம் நிறைவேற்றிக் கொள்ள விரும்பியதன் விளைவே, அவன் மருத்துவ மாணவன் ஆகியது. மருத்துவக் கல்லூரியில் அவன் காலடி எடுத்து வைக்கும்முன் அவனிடம் என் உள்ளுணர்வுகளை வெளிப்படுத்தினேன்.

உன் எதிர்கால நல்வாழ்வுக்காக மட்டும் உன்னை நான் மருத்துவம் பயில அனுப்பவில்லை. என்னுள் பல ஆண்டுகளாகக் கனன்று கொண்டிருக்கும் பேராசையொன்றை உன்மூலம் நிறைவேற்றி, உன் வாழ்வோடு என் வாழ்வையும் வெற்றியுடையதாக ஆக்கிக்கொள்ள வேண்டும் என்ற பேரவா எனக்குண்டு. நீ மருத்துவப் படிப்பை வெற்றிகரமாக முடித்தபின் உன்னால் எவ்வளவு முடியுமோ அவ்வளவு மருத்துவ நூல்களைத் தமிழில் தர வேண்டும் இவ்வெண்ணத்தை மருத்துவக் கல்லூரியில் கால்வைக்கும்போதே உறுதி மிக்க முடிவாக உன் உள்ளத்தின் அடித்தளத்தில் அழுத்தமாகப் பதிய வைத்துக் கொள்ளவேண்டும். மருத்துவத்தை ஆங்கில மொழிமூலம் படித்தாலும் அதைத் தமிழில் சொல்வது எப்படி என்ற சிந்தனை எப்போதும் உனக்கு இருந்துகொண்டே இருக்க வேண்டும். அப்படி நீ தமிழில் சொல்ல

விழையும் அறிவியல், மருத்துவச் செய்திகளை இலக்கிய நயத்தோடும் கற்பனைத் திறனோடும் புனைகதை வடிவில் இயன்றவரை கூற முற்பட வேண்டும். அப்போதுதான் சாதாரணமானவர்கள் புரிந்து கொள்ளக் கடினமாக உள்ள மருத்துவச் செய்திகளும் எளிமையாக அமைந்து, சாதாரண படிப்பறிவுள்ளவர்களுக்கும் எளிதாகப் புரியவும் விரைவாக அவர்களைப் போய்ச் சேரவும் வழியேற்படும். அதுவே, மகன் என்ற முறையில் தந்தையாகிய எனக்கு நீ செய்யும் உண்மையான கைம்மாறாக இருக்கும். இதைத் தவிர வேறு எதையும் நான் உன்னிடம் எதிர்பார்க்கவில்லை. இதைச் செய்வதாக எனக்கு நீ உறுதிமொழி தர வேண்டும்

என்று நான் கூறியபோது,

உங்கள் விருப்பத்தை நிறைவேற்றுவதையே என் வாழ்க்கையின் முக்கிய நோக்கமாகக் கொண்டு செயல்படுவேன்

என உறுதியளித்தான். என் மகனோடு இணைந்து நானும் கடந்த பல ஆண்டுக்காலமாக மருத்துவப் பாடநூல்களைப் படித்து வரலானேன். என் ஐயப்பாடுகளையெல்லாம் நான் தமிழில் கேட்பதும் அவற்றிற்கான விளக்கங்களை அவன் எனக்குத் தமிழில் விளக்குவதும் வழக்கமாகியது. இதன்மூலம் எங்கள் இருவரிடையேயும் மருத்துவக் கருத்துக்களைத் தமிழில் பரிமாறிக்கொள்வது எளிதானதாக மட்டுமல்லாமல் இனிமையானதாகவும் அமைந்ததெனலாம். அப்போதெல்லாம் வெளிப்படும் கருத்துக்களைக் குறித்து வைத்துக்கொள்வதையும் நான் வாடிக்கையாக்கிக் கொண்டேன். கடந்த பதினாறு ஆண்டு காலமாக என் மகன் டாக்டர் செம்மலின் உறுதுணையோடும் என் அருமை நண்பர்கள் திரு. இரா. நடராசன், இலக்கிய மருத்துவர் ந. கிருஷ்ணமூர்த்தி, மருத்துவ எழுத்தாளர் கு. கணேசன் ஆகியோர்களின் ஒத்துழைப்

போடும் மருத்துவக் களஞ்சியப் பேரகராதி எனும் பெயரில் இந்நூல் வெளிவந்துள்ளது.

எனினும், இதற்கான அடித்தளம் நாற்பத்தைந்தாண்டு கட்டு முன்பே என் உள்ளத்தில் அழுத்தமாகப் போடப் பட்டிருந்ததை இந்நேரத்தில் நினைவுகூராமல் இருக்க முடியவில்லை.

இன்றைக்குச் சரியாக நாற்பத்தைந்து ஆண்டுகட்டு முன்பு, 'Wonder Drugs' எனும் ஆங்கில மருத்துவ நூலை தென்மொழிகள் புத்தக நிறுவனத்துக்காகத் தமிழில் பதிப்பிக்கும் பணியை நான் மேற்கொண்டபோதுதான், தமிழைப் பொறுத்தவரை இம்முயற்சியில் நாம் எங்கே நிற்க வேண்டியுள்ளது என்பது எனக்குத் தெளிவாகப் புலப்பட்டது. அந்நூலை வெளியிட்டதனால் நான் பெற்ற பட்டறிவு மிகவும் பயனுள்ளதாயமைந்தது. உயிரியல் என்ற நூலையும் யுனெஸ்கோ கூரியர் திங்களிதழில் தொடர்ந்து 1970இல் புற்றுநோய் பற்றியும் அடுத்து 1972இல் இதய நோய் பற்றியும் சிறப்பிதழ்களை தமிழில் வெளியிடும்போது மருத்துவத்தைத் தமிழில் சொல்லும்போது எதிர்ப்படும் இடர்ப்பாடுகள் என்னென்ன என்பது புலனாகியது.

மருத்துவ நூல்கள் தமிழில் நிறைய வெளிவரவேண்டும் எனப் பெரிதும் விரும்புகிறோம். ஆனால், பிற மொழிகளில் வெளிவரும் அளவுக்கு அறிவியல், தொழில்நுட்ப, மருத்துவ நூல்கள் தமிழில் வெளிவருவதில்லை. இதற்கு என்ன காரணம்?

நம்மிடையே அறிவியல், தொழில்நுட்ப, மருத்துவத் துறைகளில் பொருளறிவும் தமிழறிவும் எழுத்துத் திறனும் மிக்கவர்கட்குப் பஞ்சமில்லை. இத்துறைகளைப் பற்றித் தமிழில் தெளிவாகவும் திட்பமாகவும் விளக்கிக்கூற முடியும் என்ற ஆர்வத் துடிப்பினர் பலருண்டு. அவர்கள் எழுதவும் முனைகிறார்கள். அப்போது அவர்கள் முயற்சிக்குப் பெரும் முட்டுக்கட்டையாக வந்தமைவது கலைச்சொற்கள் (Technical

terms) ஆகும். ஆங்கிலக் கலைச்சொற்களுக்கேற்ற நேர்த் தமிழ் கலைச்சொற்களை, எழுத முனையும் எல்லோராலும் உரிய முறையில் கலைச் சொற்களை உருவாக்க இயலுவதில்லை. அதற்கேற்ற மொழியறிவும் இலக்கணப் புலமையும் வேர்ச்சொல் அறிவும் போதிய அளவு இல்லாததால் ஆங்கிலக் கலைச்சொற்களை மொழி பெயர்ப்புச் செய்தும் சில சமயங்களில் ஒலிபெயர்ப்புச்செய்தும் பயன்படுத்த வேண்டிய கட்டாயச் சூழ்நிலை உண்டாகிறது. இதனால் கலைச்சொல் மொழிபெயர்ப்பு நீளமாகவும் பொருட் பிறழ்வுடையதாகவும் அமைய நேர்கிறது. பெயர்ப்பால் போதிய பொருள்விளக்கம் பெற முடிவதில்லை. இதனால் சொற்செட்டும் பொருட் செறிவுமுடைய சுருங்கிய வடிவிலான கலைச்சொற்கள் உருவாக இயலாமல் போகிறது. இதன் விளைவாக ஆர்வத்தோடு எழுத முனைந்த நூலாசிரியர் ஒரு சில பக்கங்களிலேயே மனச்சோர்வடைந்து தன் முயற்சியை தொடராது விட்டுவிட நேர்கிறது. இதனை, இம் முயற்சியாளர்கள் மூலம் கேட்கும்போதெல்லாம் 'கலைச் சொல் இடர்ப்பாட்டை நீக்கினால் பொருளறிவுமிக்க, ஓரளவு தமிழறிவும் எழுத்தாற்றலுமுள்ள இவர்கள் நூல் எழுத ஏதுவாக இருக்குமே' என்ற எண்ணம் என்னுள் அழுத்தம் பெறும். அதன் விளைவாக அறிவியல், தொழில்நுட்ப, மருத்துவத்துறைக் கலைச்சொல்லாக்க முயற்சியில் முழு ஈடுபாடு கொள்ளலானேன்.

நூல் எழுதுவோருக்கும் கற்பிக்கும் ஆசிரியர்கட்கும் படிப்பார்வலர்கட்கும் மட்டும் பயன்படுவதோடு அமையாது சாதாரண வாசகர்கட்கும் பயன்பட வேண்டும். ஆங்கிலக் கலைச்சொல்லுக்கு நிகரான தமிழ்க் கலைச்சொல்லும், அக் கலைச்சொல்லுக்கு விளக்கமாக ஒரு அறிவியல் செய்தியும் படிப்போர்க்குக் கிடைக்க வேண்டும் என்று விழைந்தேன். அதையும் பட விளக்கத்தோடு தந்துதவ வேண்டும் என விரும்பினேன். விளைவு களஞ்சியப் போக்கில் ஒரு புதுவகை கலைச்சொல் அகராதியை வடிவமைத்தேன்.

இப்புதுவகை 'கலைச்சொல் களஞ்சியம்' முதல் தொகுதி 'அறிவியல் கலைச்சொல் களஞ்சியம்' என்ற பெயரில் 1990இல் வெளிவந்தது. இதே பெயரில் இரண்டாவது தொகுதி 1993இல் வெளிவந்தது. இவற்றில் 36 அறிவியல் தொழில் நுட்பப் பிரிவுகட்கான கலைச்சொற்களும் விளக்கங்களும் இடம்பெற்றன. மூன்றாவது தொகுதி 1995இல் 'மருத்துவ, அறிவியல் தொழில்நுட்பக் கலைச்சொல் களஞ்சிய அகராதி' என்ற பெயரில் வெளிவந்தது. 68 அறிவியல் தொழில்நுட்ப, மருத்துவப் பிரிவுகட்கான கலைச் சொற்களையும் விளக்கங்களையும் கொண்டதாக அஃது அமைந்தது. இந்நூல் அரசு, மக்களின் பேராதரவையும் பெற்றது. அறிவியல் தமிழ் ஆர்வலர்களும், இதழ்களும், நூலாசிரியர்களும் என் முயற்சியைப் பாராட்டி ஊக்குவித்தனர். 'அனந்தாச்சாரி ஃபெளண்டேஷன் ஆஃப் இந்தியா', முற்போக்கு எழுத்தாளர் சங்கம், தமிழ்நாடு அரசின் தமிழ் வளர்ச்சித்துறை போன்ற அமைப்புகள் பரிசும் பாராட்டும் வழங்கிச் சிறப்பித்தனர்.

நான்காவது களஞ்சிய அகராதியாக 'மருத்துவக் கலைச்சொல் களஞ்சியம்' எனும் நூலை வெளியிட்டேன். பின்னர் ஐந்தாவது தொகுதியாக கணினிக் கலைச் சொற்களுக்கான "கணினிக் கலைச்சொல் களஞ்சிய அகராதி" எனும் பெயரில் வெளியிட்டேன். ஆறாவது தொகுதியாக "கணினி களஞ்சிய அகராதி" நூலை 2001இல் வெளியிட்டேன். ஏழாவது தொகுதியாக "கணினிக் களஞ்சியப் பேரகராதி"யை 2002இல் 1600 பக்கங்களில் இந்தியாவில் வெளியிடப்பட்ட முதல் பேரகராதியாக வெளிவந்தது. எட்டாவது தொகுதி "மருத்துவக் களஞ்சியப் பேரகராதி" நூலை இதேபோக்கில் மருத்துவவியலின் பதினைந்து பிரிவுகட்குரிய ஆங்கிலக் கலைச் சொற்களுக்கு நேர்த் தமிழ்க் கலைச்சொற்களும் அவற்றிற்கான பொருள் விளக்கமும் படங்களோடு தயாரிக்கத் தொடங்கினேன். ஆங்கிலக் கலைச் சொற்களை இனங்கண்டு தேர்வு செய்வதில் என் மகன் டாக்டர் செம்மலின் பங்கு கணிசமானது. தமிழ்க் கலைச்சொல்

உருவாக்கத்திலும் தமிழில் பொருள் விளக்கம் வரைவதிலும் நண்பர் திரு. இரா. நடராசன், இலக்கிய மருத்துவர் ந. கிருஷ்ணமூர்த்தி, மருத்துவர் கு. கணேசன் ஆகியோரின் ஒத்துழைப்பு குறிப்பிடத்தக்கதாகும். நாங்கள் எவ்வளவுதான் திறம்படச் செயல்பட்டாலும் மருத்துவவியல் வல்லுநர் என்ற முறையில் 'ஸ்ரீராமச்சந்திரா நிகர்நிலைப் பல்கலைக்கழகத் துணைவேந்தரும் நீண்ட காலமாக என் அறிவியல் தமிழ் வளர்ச்சி முயற்சிகளுக்குப் பின் துணையாக இருப்பதில் பெருமகிழ்வு கொண்டவருமான பேராசிரியர், மறைந்த மருத்துவர் லலிதா காமேஸ்வரன் அவர்கள் தனக்குள்ள பெரும்பணிகளுக்கிடையேயும் வரிவரியாகப் படித்து குறை நிறைகளைச் சுட்டிக்காட்டியும் தேவையான மாற்றதிருத்தங்களைச் செய்து நூலின் ஒரு பகுதியைச் செப்பனிட்டு தந்தார்கள்.

'அலோபதி' என்றழைக்கப்படும் ஆங்கில மருத்துவத்தைத் தமிழில் தரும் முயற்சி 1852-லேயே ஃபிஷ்கிரீன் எனும் அமெரிக்க மருத்துவப் பேராசிரியரால் இலங்கையாழ்ப்பாணத்தில் முதன் முதல் தொடங்கி வைக்கப்பட்டது. டாக்டர் கட்டர் ஆங்கிலத்தில் எழுதிய 'Anatomy Physiology and Hygiene' எனும் நூலை மொழிபெயர்த்தார். தமிழ் நூல் என மகுடம் தாங்கி வெளிவந்த போதிலும் அதில் இடம் பெற்ற பெரும்பாலான சொற்கள், குறிப்பாகக் கலைச் சொற்கள் தமிழ் எழுத்தோடு கூடிய சம்ஸ்கிருதச் சொற்களே யாகும். தமிழோடு கலந்து அதிகப் புழக்கத்திலிருந்ததால் சம்ஸ்கிருத மொழிச் சொற்களைத் தமிழ்ச் சொற்களாகவே ஃபிஷ்கிரீன் கருதியதே இதற்குக் காரணம்.

தமிழில் கலைக் களஞ்சியங்கள் வெளிவரத் தொடங்கிய பின்னர் மருத்துவம் தொடர்பான கட்டுரைகளை எழுதிய மருத்துவத்துறை வல்லுநர்கள், கூடியவரை மருத்துவக் கலைச்சொற்களைத் தமிழில் தருவதில் பேரார்வம் காட்டினர். சென்னைப் பல்கலைக்கழக 'ஆங்கில-தமிழ் சொற்களஞ்சியம்' உருவானபோது அதில் மருத்துவம் தொடர்பான ஆங்கிலச்

சொற்களுக்குத் தமிழிலேயே சொல்விளக்கம் கொடுக்கப் பட்டது. தமிழ்நாடு பாடநூல் நிறுவனம் கல்லூரிப் பாடநூல்களாக சில மருத்துவ நூல்களை மருத்துவர்களைக் கொண்டு எழுதச் செய்தது. அந்நூல்கள் விரும்பும் வகையில் அமைய இயலாமற்போயினும் அதில் இடம்பெற்ற மருத்துவக் கலைச்சொற்கள் தமிழிலேயே பெரும்பாலும் அமைந்திருந்தன. இதற்குக் காரணம் தமிழ்நாட்டுப் பாடநூல் நிறுவனமே மருத்துவக் கலைச்சொற்களைத் தொகுத்து நூலாசிரியர்கட்கு வழங்கியதாகும்.

தமிழ்ப் பல்கலைக்கழகம் 'அறிவியல் களஞ்சியம்' தொகுதிகளை வெளியிட முனைந்தபோது நல்ல தமிழில் மருத்துவக் கட்டுரைகளை எழுதச் செய்து பெறுவதில் பெருங்கவனம் செலுத்தியது. மருத்துவப் புலமையோடு தமிழறிவுமிக்க டாக்டர் சாமி சண்முகம் போன்றவர்கள் அறிவியல் களஞ்சியப் பதிப்பாசிரியர் குழுவில் இடம்பெற்றிருந்ததால் மருத்துவக் கலைச்சொற்கள் அழகான தமிழ்ச் சொல்வடிவங்களாக இடம்பெற்றன. அப்போதைய துணைவேந்தர் டாக்டர் வ.அய். சுப்பிரமணியம் அவர்களின் விருப்பத்திற்கேற்ப 'அறிவியல் களஞ்சியம்' முதல் தொகுதியை மேற்பார்வையிட்டு வடிவமைத்து அச்சுப்பதிவம் தயாரிக்கும் பணியை நிறைவேற்றும் வாய்ப்பை நான் மேற்கொண்டு, நிறைவேற்றினேன். அவற்றுள் இடம்பெற்ற மருத்துவக் கலைச்சொற்கள் பல அழகு தமிழில் பொருட்செறிவேர்டு அமைந்தவைகளாகும்.

தமிழில் வெளிவந்து கொண்டிருக்கும் 'கலைக் கதிர்' திங்களிதழில் இடம்பெற்ற அறிவியல் கலைச்சொற்களையெல்லாம் பேராசிரியர் ஜி.ஆர். தாமோதரன் அவர்கள் தொகுத்து 'அடிப்படை அறிவியல்', 'பயனுற அறிவியல்' என்ற பெயர்களில் நூலுருவில் வெளியிட்டார். இவை பொருளறிவைக் காட்டிலும் மொழித் திறத்துக்கு முதன்மை தருபவைகளாக அமைந்துவிட்டதெனலாம். 'யுனெஸ்கோ கூரியர்' பன்னாட்டுத் திங்களிதழில் பன்னூறு மருத்துவக் கட்டுரைகள் கடந்த

முப்பத்தியைந்து ஆண்டுக் காலமாக வெளிவந்துள்ளன. அவற்றைத் தமிழில் வெளியிடும்போது மொழிபெயர்ப்பாளர் களின் உதவியோடும் மருத்துவ வல்லுநர்களின் உறுதுணையோடும் பல நூறு மருத்துவக் கலைச் சொற்களை உருவாக்கிப் பயன்படுத்தும் இனிய வாய்ப்பு எனக்கேற்பட்டது.

மருத்துவக் கலைச்சொற்களைப் பொறுத்தவரை கடந்த கால முயற்சிகளைக் கருத்திற் கொண்டு 'மருத்துவக் களஞ்சியப் பேரகராதி' நூலை உருவாக்கியுள்ளேன். மருத்துவத்துறைத் தொடர்பான பொருளறிவைப் புகட்டுவதற்கான துணைக்கருவியாகத்தான் மொழியைக் கையாண்டுள்ளேன். இயல்பிலேயே தமிழ் ஓர் அறிவியல் மொழியாக - அறிவியலை நுண்மாண் நுழைபுலத்தோடு உணர்த்தவல்ல ஆற்றல்மிகு மொழியாக - அமைந்திருப்பதால் கடினமானதாகப் பலரும் கருதும் கலைச்சொல்லாக்க முயற்சி எளிதானதாக அமைவதாயிற்று. தமிழைப் போற்றத் தெரிந்த அளவுக்கு அதன் அளப்பரிய ஆற்றலை அறிந்து கொள்ளவோ உரிய முறையில் பயன்படுத்திக் கொள்ளவோ முனையாமலிருக்கிறோம் என்பதுதான் உண்மை. அறிவியலைப் பொறுத்தவரை தமிழின் தனித்திறத்தை செயல்வடிவாக உலகுமுன் எண்பிக்கும் வகையிலே என் முயற்சிகளைத் தொடர்ந்து கொண்டுள்ளேன்.

இந்நூலுக்கு மிகச் சிறப்பான அணிந்துரையொன்றை வழங்கியுள்ளார் மலேசிய இந்தியர் காங்கிரசின் தேசியத் தலைவரும் மலேசியப் பொதுப்பணித்துறை அமைச்சருமான டத்தோஸ் சாமிவேலு அவர்கள். கடந்து முப்பது ஆண்டுகளுக்கு மேலாக மலேசியவாழ் தமிழ் மக்களுக்கு மட்டுமல்லாது உலகத் தமிழர் நலன் காக்கும் காவலராகவும் திகழ்ந்து வருபவர் டத்தோஸ் ச. சாமிவேலு அவர்கள்.

தமிழ், தமிழர் நலனை இரு கண்களாகக் கருதி செயல்படும் அன்னார், தமிழ் வளர்ச்சியில் பேரார்வ

முடையவர் என்பதைக் கடந்த கால் நூற்றாண்டுக்கு மேலாக கண்டு வருகிறேன். மலேசிய மண்ணில் இரு பெரும் உலகத் தமிழ் மாநாடுகளை சீரும், சிறப்புமாக நடத்திய பெருமைக்குரிய பெருந்தகை. பன்னாட்டுத் தமிழ் இணையதள மாநாட்டை கோலாலம்பூரில் சிறப்பாக நடத்தி பன்னாட்டுத் தமிழ் இணையதள முயற்சியில் உலகளவில் தமிழுக்கு தனித்துவ நிலை கிடைக்க வழிவகுத்தவர்.

'யார்?' என்று பாராது 'என்ன?' என்பதில் கருத்துன்றிச் செயல்படும் இயல்பினரான இப்பெருந்தகை, தமிழ் வளர்ச்சிக்கு, தமிழர் நலனுக்கு உழைப்பவர்கட்கு துணை நிற்பதில் பெருமகிழ்வும், மனநிறைவும் கொள்பவர். இவரது அன்பாலும் உதவி ஒத்துழைப்பாலும் எனது 'கணிணி களஞ்சிய அகராதி' இரண்டாம் தொகுதி வெளிவந்தது போன்றே, இம் 'மருத்துவக் களஞ்சியப் பேரகராதி'யும் வெளிவருகிறது. இவரது உதவியும், ஒத்துழைப்பும் அறிவியல் தமிழ் வளர்ச்சிக்கான மாபெரும் உந்துவிசை என்பது வரலாற்றுப் பதிவாகும். இன்னொரு வகையில் சொல்ல வேண்டுமானால் கம்பனுக்கு சடையப்ப வள்ளல் வாய்த்தது போல் என் அறிவியல் தமிழ் வளர்ச்சிப் பணிக்கு ஆதரவு தரும் பெருந்தகையாக வாய்த்தவர் டத்தோஸ் ச. சாமிவேலு அவர்கள் எனக் கூறுவதில் பெருமையடைகிறேன்.

எனது கலைச்சொல் களஞ்சிய அகராதி வெளியீட்டுப் பணிக்கு மாபெரும் உந்துவிசையாக இருந்து வருபவர் முத்தமிழறிஞர் டாக்டர் கலைஞர் அவர்கள். அதே போன்று எனது அறிவியல் தமிழ்ப் பணிக்குத் தோன்றாத துணையாக இருந்து வருபவர் இனமான பேராசிரியர் க. அன்பழகனார் அவர்கள். அவர்கள் மருத்துவக் கலைச்சொல் களஞ்சியம் நூலுக்கு வழங்கியிருந்த சிறப்புரையை, அந்நூலின் விரிவாக வெளிவரும் 'மருத்துவக் களஞ்சியப் பேரகராதி'க்கும் பொருந்துவதால் இந்நூலிலும் அதனை இடம்பெறச் செய்துள்ளது பொருத்தமெனக் கருதுகிறேன்.


மேலும், பேராசிரியர் டாக்டர் லலிதா காமேசுவரன் அவர்கள் 'மருத்துவக் கலைச்சொல் களஞ்சியம் நூலுக்கு வழங்கியிருந்த 'ஆய்வுரை'யையும் அந்நூலின் விரிவாக உருவாகியுள்ள இந்நூலிலும் இடம்பெறச் செய்துள்ளேன். இவர்கட்கெல்லாம் என்றென்றும் நன்றி செலுத்தக் கடமைப்பட்டுள்ளேன்.

இந்நூல் உருவாக்கத்துக்கு என் ஆருயிர் நண்பர் மறைந்த இரா. நடராசனார் அவர்கட்கும், 'மருத்துவ மலர்' சிறப்பாசிரியர் இலக்கிய மருத்துவர் ந. கிருஷ்ணமூர்த்தி அவர்கட்கும் இதழ்கள் வாயிலாகவும் தம் நூல்கள் மூலமும் மருத்துவ அறிவைப் பரப்பிவரும் மருத்துவர் கு. கணேசன் அவர்கட்கும் நான் என்றும் நன்றிக் கடன்பட்டுள்ளேன்.

இந்நூல் உருவாக்கத்தில் எல்லா வகையிலும் எனக்குத் தோன்றாத் துணையாக இருந்துவரும் என் துணைவியார் திருமதி சித்தை சௌதா அவர்கட்கும், என் மகன் மருத்துவர் மு. செம்மல் அவர்கட்கும், மிகுந்த பொறுமையோடு சிறப்பாக கணினியில் ஒளிஅச்சப் பதிவம் உருவாக்கித் தந்த ஸ்ரீ பிரிண்ட் ஹவுஸ் திரு. கோபிநாத் அவர்கட்கும், திருமதி ந. லட்சுமி அவர்கட்கும் நன்றி செலுத்தக் கடமைப்பட்டுள்ளேன். அவ்வாறே மிக அழகிய வடிவில் அட்டைப் படம் வடித்துத் தந்த சுவாதி சாஃப்ட் சொலுஷன் நிறுவனர் திரு. எஸ். மகேந்திரகுமார் அவர்கட்கும் அழகிய முறையில் அச்சிட்ட காரிஸ் அச்சகத்தாருக்கும் என் நன்றி உரித்தாகும்.

எனது முந்தைய படைப்புகளைப் போன்றே இந்த அகராதி நூலையும் தமிழுலகம் ஏற்று ஊக்குவிக்கும் என்பதில் எனக்கு எப்போதும் முழு நம்பிக்கை உண்டு.

மணவை முஸ்தபா
நூலாசிரியர்



நூலாசிரியர் திரு. மணவை முஸ்தபாவுடன்
 மலேசிய இந்தியர் காங்கிரசின் தேசியத் தலைவரும்
 மலேசிய அரசின் பொதுப் பணித்துறை அமைச்சருமான
 டத்தோஸ்ரீ ச. சாமிவேலு அவர்கள்.

மலேசிய இந்தியர் காங்கிரசின் தேசியத் தலைவரும்
மலேசியப் பொதுப்பணித்துறை அமைச்சருமான
டத்தோஸ் ச. சாமிவேலு அவர்கள் வழங்கிய

அணிந்துரை

“யாமறிந்த மொழிகளிலே தமிழ்மொழிபோல்
இனிதாவதெங்கும் காணோம்” எனத் தமிழின் இனிமைச்
சிறப்பைப் புகழ்ந்து பாடினான் பாரதி. ‘தமிழ் இனிய மொழி
மட்டுமல்ல ஆற்றல்மிகு அறிவியல் மொழியுமாகும்’ எனப்
போற்றிப் புகழ்வதோடு அமையாது, தம் கடும் முயற்சியாலும்
செயல்பாடுகளாலும் கடந்த அரை நூற்றாண்டுக் காலமாக
“தமிழ் ஓர் அறிவியல் மொழி” என்பதை வெறும் சொற்களால்
அல்லாமல் செயல் வடிவில் காண்பித்து வருகிறார்
திரு. மணவை முஸ்தபா அவர்கள்

“பழையன கழிதலும் புதியன புகுதலும்
வழுவில, கால வகையினானே”

என்ற பொருள் பொதிந்த பழம்பாடலுக்கிணங்க இன்றைய
காலத்தின் போக்குக்கும் தேவைக்கும் ஏற்ப முதன்மைத் தமிழ்ப்
பணியாக திரு. மணவையார் தேர்ந்தெடுத்திருப்பது ‘அறிவியல்
கலைச் செயலாக்கப் பணி’ ஆகும். 1996இல் வெளியிடப்பட்ட
‘மருத்துவ கலைச்சொல் களஞ்சியம்’ எனும் நூலினை 48,686
கலைச் சொற்களாக விரிவாக்கி விளக்கம் தந்து புதிய வடிவில்
1200 பக்கங்களைக் கொண்டு “மருத்துவக் களஞ்சியப் பேரகராதி”
உருவாக்கியுள்ளார் திரு. மணவை முஸ்தபா அவர்கள்.

உருவாக்கம் பெறும் கலைச் சொற்களை வெறும்
பட்டியலாக அமைக்காமல் அவற்றை ஆங்கிலக் கலைச்
சொல்லுக்கு நேரான தமிழ்க் கலைச்சொல், சொல் விளக்கம்,
பொருள் விளக்கங்களை படங்களோடு, பட விளக்கங்
களோடும் வெளியிடுவதன் மூலம் அகராதித் தன்மையையும்
களஞ்சியப் போக்கையும் ஒருங்கிணைத்து ‘களஞ்சிய அகராதி’
எனும் புதுவகை அமைப்பில் உருவாக்கியிருப்பது எல்லா
வகையிலும் பாராட்டத்தக்க புது முயற்சியாகும்.

மருத்துவம் பயிலாத ஒருவர் ஒரு ஆங்கில மருத்துவக் கலைச்சொல் மூலம், அதற்கு நிகரான தமிழ்க் கலைச்சொல், அதன் பொருள் விளக்கங்களைப் படம் மற்றும் பட விளக்கத்தோடு படிக்கும்போது, அச்சொல் மூலம் மருத்துவத் தகவல்களை எளிதாக அறிந்து கொள்ள முடிகிறது. சான்றாக 'Pancreas' என்ற ஆங்கிலக் கலைச் சொல்லுக்குக் 'கணையம்' எனும் தமிழ்க் கலைச்சொல்லைத் தருவதோடு அமையாது அது இதயத்தின் எப்பகுதியில் எவ்வடிவில் அமைந்துள்ளது மற்றும் எவ்வகைப் பணிகளைச் செய்கிறது என்பதையும் கீழ்க்கண்டவாறு விளக்குகிறார்.

"Pancreas : கணையம் : இது இரைப்பையின் அருகிலுள்ள செரிமானத்துக்குரிய நீர் சுரக்கும் சுரப்பி. இது நாக்கு போன்ற வடிவுடையது. இதன் வால் பகுதி மண்ணீரலைத் தொட்டுக் கொண்டிருக்கும். இது சுமார் 18 செ.மீ. நீளமும் சுமார் 100 கிராம் எடையும் உடையது. இதில் இன்சலின் என்ற இயக்கு நீரும் (ஹார்மோன்) சிறுகுடலில் கொழுப்புகளையும் புரதங்களையும் சீரணிக்கக்கூடிய செரிமானப் பொருள்கள் அடங்கிய கணைய நீரும் சுரக்கின்றன." எனப் படத்தோடு தரும் விளக்கம் தெளிவாகவும் திட்ப நுட்பமாகவும் இருக்கிறது. இதே முறை இம் 'மருத்துவக் களஞ்சியப் பேரகராதி' முழுமையும் கையாளப்பட்டுள்ளது.

மலேசியத் தமிழர்களால் பெரிதும் புகழப்படும் திரு. முஸ்தபாவின் தமிழ்ப்பணி பெரிதும் பாராட்டப்பட வேண்டிய ஒன்று. 'செம்மொழி' என தமிழ்மொழியை அறிவிக்க அவர் எடுத்துக்கொண்ட முயற்சி, "கூரியர்" இதழ் மூலம் ஆற்றிய தமிழ்த் தொண்டு அனைவரும் பாராட்ட வேண்டிய ஒன்றாகும்.

இன்றைய இன்றியமையாக் காலத் தேவையை முழுமையாக நிறைவு செய்யும் இவரது அறிவியல் கலைச் சொல்லாக்கப் பணி நாளும் தொடர வேண்டும். அதற்குத் துணையாயிருப்பது நம் அனைவரின் கடமையாகும். அவர் முயற்சி எல்லா வகையிலும் வெற்றிபெற வாழ்த்துகிறேன்.

ச. சாமிவேலு

முன்னுரை

திரு. மணவை முஸ்தபா 'மருத்துவக் களஞ்சியப் பேரகராதி' என்ற இந்நூலை வல்லுநர்களின் உதவியோடு எழுதியிருக்கிறார். இந்நூல் சொல்லுக்குப் பொருள்தரும் அகராதியாக மட்டுமின்றி, நூலின் பெயருக்கேற்ப விளக்கம் தரும் கலைக்களஞ்சியமாகவும் திகழ்கிறது. சான்றாக "Viral haemorrhagic fever" என்பதற்குத் தமிழில் 'கிருமிக் குருதிப் போக்குக் காய்ச்சல்' என்று பொருள் தருவதோடு 'வெப்ப மண்டலப் பகுதிகளில் கொசுவினால் அல்லது நச்சு உண்ணிகளால் பரவும் குருதிப் போக்குக் காய்ச்சல்' என்று விளக்கமும் இதில் தரப்பட்டுள்ளது. poliomyelitis-என்பதற்கு 'இளம்பிள்ளை வாதம்' என்பதோடு 'முதுகுத் தண்டின் சாம்பல்நிற உட்பகுதியில் ஏற்படும் அழற்சி, மூளைத் தண்டிலும் முதுகுத் தண்டிலும் உள்ள முன்பக்கக் கொம்புகளின் இயக்க நரம்பணுக்களை ஒரு கொள்ளை நோய்கிருமி தாக்குவதால் இது உண்டாகிறது' என்று விளக்கம் தரப்பட்டுள்ளது.

எங்கும் தமிழ் எதிலும் தமிழ் என்பதை வெறும் முழக்கமாக மட்டுமின்றி செயற்படுத்தும் நோக்கோடு தமிழ்வளர்ச்சிக் கென்று தனியாக ஒரு அமைச்சரை நியமித்து, மொழியியல், மருத்துவம் போன்ற துறைகளையும் தமிழில் கற்க முடியும் என்பதற்கான பணிகளில் இந்த அரசு ஈடுபட்டு வருகிறது. இத்தகைய பணிகளுக்கு மணவை முஸ்தபாவின் 'மருத்துவக் கலைச்சொல் களஞ்சியம்' கைகொடுக்கும்.

மு. கருணாநிதி

(மருத்துவக் கலைச்சொல் களஞ்சிய அகராதி நூல் முன்னுரைச் சுருக்கம்)

சிறப்புகள்

வறுமைச் சூழலுக்கு ஆளான குடும்பத்தில் பிறந்து,
பெற்றோர் செய்தொழிலில் தானும் உழைத்தவாறே,
பள்ளியில் சேர்ந்து படித்திடத் தானே வலியச் சென்று சேர்ந்து,
ஓய்வு வாய்த்த போதெல்லாம் ஏடுகள் பல பயின்று,
இளம் பிள்ளையாய்த் தந்தை பெரியாரின் பேச்சினைக் கேட்டு,
சமூகத்தில் மூடநம்பிக்கைகளை மறுக்கும் துணிவெய்தி,
அறிஞர் அண்ணாவின் உரையினைக் கேட்டு ஊக்கங்கொண்டு,
பள்ளியிலேயே கட்டுரை வரைவதில் வல்லவனாகி,
பின்னர் பேச்சாற்றலும் காட்டிப் பரிசுகள் பல பெற்று,
தமிழறிஞர் பலராலும் பாராட்டப்பட்ட மாணவ மணியாகி,
அண்ணாமலை பல்கலைக் கழகம் சார்ந்து தமிழில் முதுகலைஞனாகி,
தமிழ்த் தொண்டே வாழ்வின் குறிக்கோளாகக் கொண்டு,
வாய்த்த கல்லூரி ஆசிரியர் பணியையும் ஊதியத்தையும் துறந்து
தமிழ் ஆக்கத்திற்கே முழுநேரம் உழைத்திடும் உறுதி பூண்டு,
ஏடுகட்கு எழுதுவதையே வாழ்க்கைத் தொழிலாக ஏற்று,
தென்மொழிகள் புத்தக நிறுவனத்தின் பணியில் சேர்ந்து,
அறிவியல் தொழில்நுட்ப நூல்களும் கலை ஏடுகளும் வெளிவர
மூலநூலைச் சீர்செய்து மெய்ப்புத் திருத்துவதில் திறன்காட்டி,
முத்திங்கள் இதழான 'புத்தக நண்ப'னைச் சீருற வெளியிட்டு,
யுனெஸ்கோவின் அறிவியல் பேழையாம் 'கூரியர்' ஏட்டின்
தமிழ்ப்பதிப்பை வெளியிடும் பணியிலும் பங்கேற்றுத்
தன் மதிநுட்பம் காட்டியும் நிறுவனத்தார் மதிப்பைப் பெற்றும்
பொறுப்பாசிரியராய் உயர்ந்து, கால் நூற்றாண்டாக
அதன் செவிலித் தாயாகச் சீராட்டி வளர்த்து வருபவர்தான்
என் நண்பர் மணவை முஸ்தபா என்னும் தமிழ் மறவர்.

'கூரியர்' ஏட்டினைத் தமிழில் வெளியிடும் சிறப்பினை
யுனெஸ்கோ பாராட்டிய செய்தி கண்டு உவந்த தமிழுள்ளங்
கொண்ட காயிதேமில்லத் இஸ்மாயீல் சாகிப் வழங்கிய
அன்புப் பாராட்டும் வாழ்த்தும் முஸ்தபாவின் தமிழ்த்

தொண்டினை மேலும் ஊக்குவித்தது. அவரது அயராத அறிவியல் தமிழ்த் தொண்டினை மேலும் ஊக்குவித்தது. அவரது அரியத் தமிழ்த் தொண்டு தமிழுலகின் மதிப்பைப் பெற்றது. தமிழக அரசின் 'கலைமாமணி' விருதும், 'திரு.வி.க.' விருதும் இன்னும் பலவகை பாராட்டுகளையும் பெற்ற பெருமை அவருக்கு உண்டு. பெரியாரின் பகுத்தறிவுச் சிந்தனைத் தாக்கம் அவரை மூடநம்பிக்கையை விரட்டுவதிலும் அறிவியல் சிந்தனையை வளர்ப்பதிலும், அறிஞர் அண்ணாவின் கொள்கைவழித் தாக்கம் அறிவியல் சிந்தனையைத் தமிழில் வளர்ப்பதிலும் அவரை முனைந்திடச் செய்தது.

அவரது குறிக்கோளுக்குக் 'கூரியர்' பொறுப்பு நல்வாய்ப்பாயிற்று. கூரியர் வளர்ச்சிக்கு அவரது தொண்டு நல்வாய்ப்பாயிற்று. இந்த இஸ்லாமியத் தமிழர், தமிழிலும் தேர்ச்சி பெற்றதன்றி, அடிப்படை வடமொழிப் பயிற்சியும் பெற்றவராவார். எம்மொழிப் பயிற்சியும் எத்துறை அறிவும் திறமையும் எல்லாம் எந்தாய்மொழி தமிழின் ஆக்கத்திற்கே எனும் திண்மையர் அவர். "நான் நிறையப் படிக்கிறேன், படித்தவைகளைப் பற்றி ஆழச் சிந்திக்கிறேன். அவை என் மனதில் அப்படியே படிந்து விடுகின்றன. எழுதும்போது அவையெல்லாம் அப்படியே என் எழுத்தில் பதிகின்றன" என்று தன் எழுத்துத் திறமையை ஐயுற்ற ஆசிரியருக்கு மாணவர் முஸ்தபா கூறிய பதில் "விளையும் பயிர் முளையிலே" தந்த காட்சி. "விளைந்த பயிர் முதிர்விலே" அதன் பயனை உலகு பாராட்டுகிறது.

பேச்சும் எழுத்தும் மாந்தர் எண்ணத்தை வெளியிட ஏதுவாகும் தலைசிறந்த கருவி மொழி. அவ்வகையில் மனித உணர்வுகளை, பண்பாடுகளை, ஒழுக்க நெறிகளை, உயர் சிந்தனையை வெளியிடுவதற்கு முழு ஆற்றல் பெற்ற நிறைமொழியாக விளங்குவதே செந்தமிழ். தமிழ்மொழி பேசி வாழ்ந்துவரும் மக்கள் நாகரிக வளர்ச்சியும் அறிவியல் சார்ந்த முயற்சிகளிலும் மேம்பட்டு விளங்கிய காலம் வரையில், அவர் தம் மொழியும் அதற்கேற்ற சொற்களையும் கண்டு வளம்

பெற்று வந்துள்ளது. கடந்த பல நூற்றாண்டுகளாகத் தமிழர்களின் வாழ்வில் சமய வழிப்பட்ட சிந்தனையும் புராணக் கற்பனையுமே மேம்பட்டு நின்றதால், உலகியல் வாழ்விலும் அறிவியல் எண்ண வளர்ச்சியிலும் பின்தங்கி விட்டனராதலின், தமிழ்மொழியும் அறிவியல் துறையில் புத்தாக்கம் பெறும் வாய்ப்பிழந்தது. ஆங்கில நாட்டவர் ஆட்சியின் விளைவாக நமது மக்கள் பயில நேரிட்ட ஆங்கிலமே மேல்நாடுகளில் வியத்தகு வளர்ச்சி பெற்று வந்த அறிவியல் கருத்துக்களை நாமறிய வாய்த்ததொரு வாயிலாக அமைந்தது. நம்மைப் பொறுத்தவரையில் 'ஆங்கிலமே' புத்துலக அறிவியல் ஒளி வழங்கிய பலகணியாகும்.

எழுத்தறிவு பெறாத மக்கள் பெரும்பான்மையினராக இருந்த நிலையிலும், ஏட்டறிவை வளர்த்துக் கொள்ளும் ஆர்வம் பெற முடியாத வறுமைச் சூழலிலும் - அறிவியல் கருத்துக்கள், விஞ்ஞான விளக்கங்கள் மக்களைச் சென்றடைய வில்லை. மக்களின் பலவகை மூடநம்பிக்கைகள் ஒரு வகையில் அறிவு நாட்டத்திற்குத் தடையாயிற்று எனினும், அறிவியல் உண்மை விளக்கங்கள் தாய்மொழியில் விளக்கப்படாமையே அடிப்படைக் காரணமாகும். கடந்த ஐம்பது ஆண்டுகளாகப் பள்ளி மாணவர்கள் அறிவியல் சார்ந்த கல்வியைத் தமிழிலேயே பயில்வதற்கு வழிசெய்யும் முயற்சியாகப் பலநூறு ஏடுகள் தமிழில் வெளிவந்துள்ளன. கல்லூரியில் பயிலும் மாணவர் களுக்கான உயர்கல்வி ஏடுகளும் பல இயற்றப்பட்டுள்ளன. ஆயினும் பல்கலைக் கழகப் பட்டப்படிப்பு அனைத்தையும் தமிழிலேயே பயிலச் செய்யும் அளவிற்கோ, மாணவர்களே பயில முன்வரும் அளவிற்கோ பல்கலை அறிவியற் பாடங்கள் அனைத்தும் தமிழில் வெளிவருவதற்கான முயற்சி தொடர வேண்டியுள்ளது. மருத்துவம், பொறியியல், உயிரியல், வேதியியல், இயற்பியல், கால்நடை மருத்துவம் முதலான துறைகள் பலவற்றையும் தமிழில் வழங்கச் செய்யும் நோக்கம் நிறைவேற வேண்டுமெனில் மிகவும் வேகமாக வளர்ந்துவரும் அறிவியல் ஆய்வுக் கண்டுபிடிப்புகளால் நாள்தோறும் வெளி

வரும் புதிய உண்மைகளையும் நுணுக்கங்களையும் உடனுக்குடன் மொழிபெயர்ப்புச் செய்து தமிழில் அரங்கேற்றும் கடமையைத் தொடர்ந்து நிறைவேற்ற வேண்டும்.

இந்த நூற்றாண்டின் துவக்கத்தில் வகைப்படுத்தப்பட்டிருந்த அறிவியல் துறைகள் இன்று மேலும் பல கிளைகளாக விரிவடைந்திருப்பது மட்டுமின்றி, கடந்த ஒரு நூற்றாண்டில் அறிவியல் எய்திய வளர்ச்சி விகிதத்தை இந்த நூற்றாண்டின் முதல் முப்பது ஆண்டுகளிலேயே எட்டியுள்ளது. இன்றோ அதைப் போன்று மேலும் பல மடங்கு விரைவுடன் அறிவியல் வளர்ந்து வருகின்றது. அது உலகத்தின் பல நாடுகளிலும் (சில மொழிகளிலும்) நாளும் உருவாகிவரும் அறிவியல் வளர்ச்சியின் விரைவு என்பதால், நாம் அந்த விரைவுக்கு ஈடுகொடுக்கும் சூழலில்லை. எனினும் அவற்றின் பயனை நாமும் உடனுக்குடன் பெறுவதற்கு இன்றியமையாத மொழிபெயர்ப்புத் திறனை மிகப் பெரிய அளவில் மட்டுமின்றி, விரைவாகச் செய்திடவல்ல கணிப்பொறிப் பயன்பாட்டையும் மேற்கொண்டு நிறைவேற்றிட முனைய வேண்டும். அப்படிப்பட்ட வழிமுறைகள் மேற்கொள்ளப்பட்டாலன்றி, நமது முன்னேற்றம் மட்டுமன்றி, வாழ்க்கை நிலையும் மேலும் பின்னடைவுக்கு ஆளாகி; நாம் உலகோரால் கருதப்பட வேண்டாதவர் ஆவோம்.

இதைத் தெளிவாக உணர்ந்தவர் திரு. மணவை முஸ்தபா. அறிவியல் கருத்தைத் தமிழில் தர முடியுமா? மாணவர்களின் அறிவியல் பயிற்சி மொழியாகும் தகுதி தமிழுக்கு உண்டா? இருப்பினும் பயன்படுமா? என்றெல்லாம் ஐயுறவு எழுப்பியவர்கட்கெல்லாம் - தகுந்த விடை அளித்தவர் அவர்.

“தமிழில் எந்தத் (அறிவியல்) துறைச் செய்தியையும், சொற்செட்டோடும் பொருட்செறிவோடும் கூற முடியும், எத்தகைய அறிவியல் நுட்பக் கருத்துக்களையும், தெளிவாகவும் திட்பமாகவும் சொல்ல முடியும். ஏனெனில் தமிழ் கடந்தகால மொழி மட்டுமல்ல; நிகழ்கால மொழியுமாகும்; ஆற்றல்மிக்க

எதிர்கால மொழியுமாகும். இன்று முதல் தமிழில் எதையும் கூற முடியும் என்பதை வெறும் சொல்லால் அல்ல; செயலால் நிரூபிப்பதே என் வாழ்வின் ஒரே இலட்சியம், குறிக்கோள்” என்று ஒரு மேடையில் திரு. முஸ்தபா கூறிய உறுதிமொழியைச் செயற்படுத்திக் காட்டவே தன்னை முழுவதுமாய் அப்பணிக்கே ஒப்படைத்துக் கொண்டுள்ளவர் அவர்.

எந்தப் பொருள் குறித்த சொல்லாயினும் மக்கள் வழக்கில் இடம்பெற்று அப்பொருளைக் குறிக்கும் ஒரே சொல்லாக இது நிலைபெறுவதைப் பொறுத்தே ஒரே சொல்லாக அமையலாகும்.

சைக்கிள் - ஈருருளி, மிதிவண்டி எனவும்,
பிளசர் கார் - மகிழுந்து, சீருந்து எனவும்,
பஸ் - பேருந்து, பயணி உந்து எனவும்,
டிரெயின் - தொடர்வண்டி - நீராவி வண்டி எனவும்,
ஏரோபிளேன் - விமானம், வானூர்தி எனவும்

வழங்குவது போன்ற நிலை இடைக்காலத்தே தொடர்வது இயல்பே. மலேசியாவிலும் சிங்கையிலும் பெட்ரோல் பம்பு எண்ணெய்க்கடை என்றும், டிபன் சாப்பிட்டீர்களா என்று கேட்கப்படும் காலைச் சிற்றுணவைக் குறிக்கும் வகையில் 'பசியாறியாச்சா' என்றும் கேட்கின்றனர். இது வழக்காற்றலால் ஒரு சொல் ஒரு பொருளை உணர்த்தும் திறன் பெறுவதைக் காட்டும். தமிழகத்தில் எண்ணெய்க் கடை, உணவுக்கு வேண்டிய எண்ணெய்களை விற்கும் இடத்தைக் குறிக்கும். மேலும் கெரசின் 'மண்ணெண்ணை' என்று வழங்குவது போன்று பெட்ரோலுக்கும், டீசலுக்கும் தமிழில் தனிச்சொல் அமையவில்லை. அவைபோன்று மருத்துவத் துறை சார்ந்த Dettol; Tincture; Turpentine; Terramycin முதலான சொற்களுக்கு ஈடாகத் தனித் தமிழ்ச் சொல் இல்லை. அப்படியே வழங்கலும் பொருந்தும். ஆங்கிலத்தில் இடம்பெற்ற அறிவியல் கலைச் சொற்கள் அவை உருக்கொண்ட வகையால் பருப்பொருளை உணர்த்துவதிலும், அப்பொருளையும், இயல்புகளையும்

விளைவுகளையும் நுணுக்கமாகப் புலப்படுத்தும் திறமுடைய வையாதலின், சொல்லுக்குச் சொல் இதுவே தமிழ்ச்சொல் எனக் கொண்டு வரையறுத்துக் கையாளுதல் மொழிபெயர்ப்பில் எளிதன்று; சொல்லுக்குச் சொல் இது என்னும் நிலை அறிவியல் கலைச்சொல் மொழிபெயர்ப்பில் உருவாகிட, தமிழில் கையாளப்படக் கூடிய கலைச்சொற்களைப் பொருள் வரையறை செய்து முறைப்படுத்துவதும் விரைவுபடுத்தப்பட்டாக வேண்டும். A Dictionary of standardised Scientific and Technological terms in Tamil உருவாக்கப்பட வேண்டியுள்ளது. அப்பணிக்கும் இன்றியமையாத அடிப்படைப் பணியாக அமைந்திருப்பது இந்தக் களஞ்சியம் ஆகும். ஆங்கிலச் சொற்கள் பல நாம் வழக்கமாக உணரும் பொருளில் இருந்து சற்றே வேறுபட்டதொரு குறிப்பிட்ட பொருளை வழங்குவதாக மருத்துவத் துறையில் பயன்படுத்தப்படுகிறது.

Advancement	- எனில் மாறுகண் அறுவை மருத்துவம்
Affiliation	- எனில் (தொடர்புடை) மூலம் காணல்
Antisocial	- எனில் மனநலக்கேடு
Aspiration	- எனில் உறிஞ்சி இழுத்தல்
Contract	- எனில் நோய்பீடித்தல், தொற்றுதல்
Culture	- எனில் நுண்ணுயிர் வளர்ப்புப் பண்ணை
Flora	- எனில் நுண்ணுயிர் படை எனவும்

வழங்குவதையும் அவைபோன்ற பல சொற்களையும் இக் களஞ்சியத்தில் காணலாம். நாம் அடிக்கடி பயன்படுத்தும் சில மருத்துவச்சொற்களின் பொருளை நாம் விளங்கிக் கொள்வதில்லை. அப்படிப்பட்ட Angia; Angiogram; Angiography; x-ray; Gamma rays; virus; laser முதலான பல சொற்கள் குறிக்கும் பொருளை இந்தக் களஞ்சியம் தெளிவடையச் செய்கிறது.

அறிவியல் ஆய்வு புதிய உண்மைகளையும், பல பொருள் ஆற்றலையும் பயனையும் அதனைப் பயன்

கொள்ளும் கருவியையும் கண்டுபிடிப்பதால் நாள்தோறும் வளர்வது. அப்படிச் கண்டறிந்த மேதைக்கு உலகம் கடமைப்பட்டுள்ளது. எனவே அவர் பெயராலோ, அவர் சூட்ட நேரிட்ட பெயராகவோ அவை வழங்குவது தமிழ் ஆக்கத்திற்குத் தடையல்ல. பொருளின் பெயர் மருந்து பெயர் பலவும் பெயர்ச் சொற்களேயாவதால் அதே பெயர் தமிழிலும் பயன்படுத்தப்படுவது தவறல்ல. ஆனால் அவற்றை எவரும் எதுவெனத் தெளிவதற்கான விளக்கம் தமிழில் தரப்படுவதே தமிழுக்கு ஆற்றவேண்டிய அறிவியல் ஆக்கப்பணியாகும். அந்த அரிய பணியைத் திறம்படவும் தெளிவுடையதாகவும் ஆற்றியுள்ளார் திரு. மணவை முஸ்தபா.

தமிழ் மண்ணில் தொன்னாளிலேயே வளர்ந்து, பயன்பட்டு அண்மைக் காலத்தில் தொய்வடைய நேரிட்டுள்ளது சித்த மருத்துவம். அந்த மருத்துவ முறையையும் மருந்து செய்முறைகளையும் விளக்கி எழுந்த செய்யுள் ஏடுகள் பல. அவர்கள் உடற்கூற்றினையும் அதன் இயக்கத்தையும், உள் உறுப்புகளையும் குறித்து அறிந்து பெயரிட்டு வழங்கியுள்ளனர். ஆங்கிலத்தில் இடம்பெற்ற மருத்துவக் கலைச்சொற்கள் பலவற்றிற்கு ஈடான தமிழ்ச் சொற்களை நாம் அவற்றுள் கண்டறியலாகும். சித்த மருத்துவச் சொற்கள் பலவும், சில நோய்களின் பெயர்களும் முன்னரே கைக்கொள்ளப்பட்டுள்ளன. அந்த வகை முயற்சியில் சித்த மருத்துவக் கல்வியில் பட்டம் பெற்றவர்கள் ஈடுபடவும், அம்முயற்சியால் மருத்துவ அறிவியல் தழைக்கவும் இந்தக் களஞ்சியம் ஏற்றதொரு துணையாகும். மேலும் "மருத்துவம், வேதியியல், தாவரஇயல் தொடர்புடைய அறிவியல்" என்னும் பெயருடன் அறிவியல் தமிழ்ச் சொற்களுக்குத் தமிழிலும் ஆங்கிலத்திலும் விளக்கம் தரும் பேரகராதி ஒன்றினை, அறிவாற்றலில் சிறந்த டி.வி. சாம்பசிவம் பிள்ளை அவர்கள் அரை நூற்றாண்டுக்கு முன்னரே தன் தனி முயற்சியால் உருவாக்கியுள்ளதை அறிந்தவர் எவரும் நன்றியுடன் போற்றத் தவறார். சித்த மருத்துவ நூற்களில் தமிழ்

வழக்கிலும் இடம்பெற்ற பெயர்களாக அந்த அகரவரிசையில் காணப் படும் சொற்கள் பலவும், இப்படிப்பட்ட மருத்துவக் களஞ்சியப் பணி விரிவுக்குப் பெரிதுப் பயன்படும் என்று கருதுகிறேன்.

அலோபதி மருத்துவப் பட்டப்படிப்பும் தமிழில் பயிற்றுவிக்கப்பட வேண்டும் என்று விரும்புவதற்கான நியாயங்கள் வளர்ந்துள்ள இக்காலத்தில், தேர்ந்த மருத்துவ அறிவாற்றலைத் தமிழில் பெறமுடியுமா? என்னும் கேள்வி எழுப்பும் இளைஞர் உலகம் தெளிவடைந்து தன்னம்பிக்கை கொள்வதற்கும் இந்தக் களஞ்சியம் வழிசெய்யும் என்பதில் ஐயமில்லை. அறிவியல் மருத்துவ நூல் எழுதுவார்க்கும் தகுந்த தமிழ் வழக்கை நாடுவார்க்கும் ஏற்றதொரு கையேடாகவும் இது விளங்கும்.

மேலும் விரித்துரைக்க நான் ஒரு மருத்துவனோ அறிவியல் துறையினனோ அல்ல. சுருங்கச் சொல்வதானால், இந்தக் களஞ்சியம் மருத்துவ அறிவியல் தமிழ் ஆக்கத்திற்கு அமைக்கப்பட்ட புதிய பாதையாகும். இந்தப் பாதையைப் பயன்படுத்தி நடப்போர் பலராகிடின தமிழில் அறிவியல் கருத்துக்களைக் கையாளும் திறனும் அதனை வளர்க்கும் ஆர்வமும் மேலோங்கும் என்பது உறுதி.

காலமெல்லாம் தமிழ் ஆக்கப் பணியில் ஈடுபட்டுள்ள 'கூரியர்' ஆசிரியரும், கூரிய சிந்தனையாளருமான இதன் ஆசிரியர் காலம் தேடும் தமிழன் மணவை முஸ்தபா அவர்களை எவ்வளவு பாராட்டினும் தகும்! அவருக்கு - அவரது தொண்டு தொடர என் வாழ்த்துக்கள்.

க. அன்பழகன்
(மேனாள் கல்வியமைச்சர்,
தமிழ்நாடு அரசு)

ஆய்வரை

தமிழில் பேச்சு வழக்கில் “ஒரே கல்லில் இரண்டு மாங்காய்” என்று பலர் கூறுவதைக் கேட்டிருக்கிறோம். திரு. மணவை முஸ்தபா அவர்கள் படைத்திருக்கும் இந்த நூல் அடிப்படையில் ஒரு கலைச்சொல் அகராதியாக மட்டுமின்றி, மருத்துவக் கலைக்களஞ்சியமாகவும் உருப்பெற்றிருக்கிறது. ஆனால், இரண்டு மாங்காய்களுடன் ஆசிரியர் நின்றுவிடவில்லை. மூன்றாவது ஒரு மாங்காய் விழுந்தாலும் விழட்டுமே என்ற கருத்தும் மறைவாக மிளர்கிறது. அகராதியைப் பயன்படுத்துவோர் சிந்தனைக்கு ஒரு தூண்டுகோலாகவும் இந்நூல் இயங்க வாய்ப்பிருக்கிறது. இந்த மருத்துவ அகராதிக் கலைக்களஞ்சியத் தொகுப்பினை பயன்படுத்துவோர், இதில் குறிப்பிடப்பட்டிருக்கும் கலைச்சொற்களை விட சிறந்த வேறு பொருத்தமான சொற்களைப் புனைய முன்வரின் மூன்றாவது குறிக்கோளும் நிறைவுப்பெறும்.

இன்றைய மருத்துவ அறிவியல் சொற்களுக்கெல்லாம் தனித் தமிழ்ச் சொற்களை உருவாக்கி, அவைகளைப் பயன்படுத்தி, மருத்துவ நூலாக்கத்தை இயக்கி மருத்துவம் சார்ந்த கல்வி - மற்றும் பயிற்சி அரங்குகள் அனைத்தும் தமிழில் வர வேண்டும் என்று காத்திருந்தோமானால் அது அண்மைக் காலத்திற்குள் நிறைவேறக்கூடிய கனவாக இருக்காது.

லண்டன் மாநகரத்தில் மாலை நேர வகுப்பில் சேர்ந்து சில காலம் “அறிவியல் ருசிய மொழி” பயிற்சி பெற்றேன். நான் ஏற்கெனவே ஆங்கிலத்தில் பழகியிருந்த பல மருத்துவச் சொற்கள் ருசிய மொழி அறிவியல் கட்டுரைகளில் பயன்படுத்தப்படுவதைப் பார்த்தேன். ஆசிரியையாக இருந்த ருசியப் பெண்மணியிடம் இதுபற்றிப் பேசினேன். அவர்கள் சொன்ன கருத்தை எல்லோரும் சிந்தித்துப் பார்க்க வேண்டிய அவசியம் கருதி கீழே தருகிறேன்: “உலகில் பல பகுதிகளும் ஓரளவு நாகரிகம் வளர்ச்சியடைந்திருந்த காலத்தில் கருத்துப் புரட்சி,

சமுதாயப் புரட்சி இவை ஐரோப்பாக் கண்டத்தில் தோன்றி, அறிவியல் வளர்ச்சிக்கும் ஆராய்ச்சிக்கும் வித்திட்டன.

பலவாறான ஆராய்ச்சிகள் பல நாடுகளில் மேற் கொள்ளப்பட்டன. பல புதிய கண்டுபிடிப்புகள் உலகுக்கு அறிமுகமாயின. இங்கிலாந்து, ஐரோப்பா, அமெரிக்கா மற்றும் ஜப்பான் போன்ற நாடுகளில் பல ஆராய்ச்சிகள் நடைபெற்று, புதிய கண்டுபிடிப்புகள் தொடர்பான ஆய்வுக் கட்டுரைகள் பல அறிவியல் சஞ்சிகைகளில் பிரசுரிக்கப்பட்டு, உலகுக்கு அறிமுகமாயின. இவைகளை ஆங்கிலச் சொல் என்றோ, ஜெர்மானியச் சொல் என்றோ, ஜப்பானியச் சொல் என்றோ சொல்லிவிட முடியாது. ஒவ்வொரு புதிய கண்டு பிடிப்பையும் யார் முதலில் உலகுக்கு வழங்குகிறார்களோ அவர்கள் அவைகளை விளக்க உருவாக்கிய சொற்களை உலகம் ஏற்றுக் கொள்ள வேண்டும். கண்டுபிடிப்புக்களுக்கு எப்படி அவர்களைச் சொந்தக்காரர்கள் என்று சொல்கிறோமோ அதைப் போலவே அவர்கள் உருவாக்கிய சொற்களும் அவர்களுடைய படைப்புக்களே. அந்தச் சொற்களை அறிவியல் மக்கள் சமுதாயம் - உலகப் பொதுச் சொற்களாகத் தான் கருத வேண்டும்” என்பதே அந்த அம்மையார் தந்த விளக்கம். இந்த முறையில் “வைரஸ்”, “லேசர்”, “பெனிசிலின்”, “மார்ஃபின்” போன்ற பல சொற்களை நாம் அப்படியே பயன்படுத்தினாலும்கூட ஒரு அறிவியல் மருத்துவக் களஞ்சியத்தில் அந்த சொற்கள் உருவாகிய அடிப்படை வரலாற்றையும் குறிப்பிட்டு எழுதும்போதுதான் அதன் பொருளும் விளக்கமும் முழுமையாகக் கிடைக்க வாய்ப்பு ஏற்படும்.

சோதனைக் குழாய், புதை சாக்கடை, கட்டி, கரப்பான், புற்று, காசம், ஈளை, இருமல் போன்ற பல சொற்கள் ஏற்கெனவே தமிழ் வழக்கில் இருக்கின்றன. இப்படி ஏற்கெனவே வழக்கில் இருக்கும் சொற்களை இன்றும் அறிவியல் கருத்துக்களை எடுத்தியம்பும்போது பயன்படுத்து

கிறோம். இவை தவிர, முன் பழக்கத்தில் இருந்து, மறைந்து போன சில தமிழ் அறிவியல் சொற்களைக் கண்டுபிடித்து மறுபடியும் அவற்றிற்குப் புத்துயிருட்டி பழக்கத்திற்குக் கொண்டு வரவேண்டும். திரு. மணவை முஸ்தபா அவர்கள் இந்த முயற்சியில் கணிசமான அளவு வெற்றியடைந்திருக்கிறார்கள் என்றே சொல்ல வேண்டும். "Slough" என்றால் "பொருக்கு", "Desquamation" என்றால் "செதிளுதிர்வு" என்று மிகத் தெளிவாக விளங்கும் வகையில் சொற்களைப் பயன்படுத்தும் முறையைச் சுட்டியிருக்கிறார்கள்.

இது தவிர பழைய சித்த மருத்துவ நூல்களில் உடலுறுப்புகளையும் நோய் வகை மருத்துவ முறைகள் போன்றவற்றைச் சுட்டுவதற்கும் பல சொற்கள் பயன்படுத்தப்பட்டிருக்க வேண்டும். நாடி, நரம்பு, நாளம், நோய் என்று பல சொற்களை நாம் எடுத்தாள்கிறோம். அதைப் போலவே இன்னும் பல சொற்கள் இருக்கக் கூடும். சித்த மருத்துவர்களும், தமிழறிஞர்களும் கூட்டாகச் சேர்ந்து ஒரு தமிழ்-ஆங்கில (சித்த) மருத்துவ அகராதியைத் தயாரித்தால் அது நமக்குப் பெரும் பயனளிக்கும். மறைந்த தமிழ் மருத்துவ அறிவியல் சொற்களைத் தெரிந்து கொள்ள முடியும்.

ஆங்கில மருத்துவச் சொற்கள் எப்படி உருவாக்கப்பட்டன என்று அறியும்போது சில சொற்கள் காரணப் பெயர்களாக இருக்கக் காண்கிறோம். அதே காரணங்களுக்கு ஈடான தமிழ்ச் சொற்களைக் கண்டுபிடித்து அவற்றில் இருந்து புதுத் தமிழ் மருத்துவச் சொற்களை உருவாக்கும் வழியும் கடைப்பிடிக்கப்பட்டு, அப்படி சில நல்ல சொற்கள் நமக்குக் கிடைத்திருக்கின்றன. 'Thyroid' என்பதற்கு 'கேடயச் சுரப்பி' என்றும் 'Adrenal' என்பதற்கு 'அண்ணீரகச் சுரப்பி' என்றும் சொற்கள் உருவாக்கப்பட்டு அவை தமிழில் பழக்கத்தில் வந்துவிட்டன. இவைகளை எல்லாம் கூடியவரை ஆசிரியர் அகராதிக்குள் இணைத்திருக்கிறார்.

நாட்டுப்புற மக்கள் சில சமயங்களில் பட்டறிவு அடிப்படையில் அவர்களாகவே சில சொற்களை உருவாக்கி விடுவார்கள். மலேரியா காய்ச்சலை 'முறைக் காய்ச்சல்' என்றும் தூரத்துப் பார்வையை 'வெள்ளை முத்து' என்றும் 'wrist' என்பதற்கு மணிக்கட்டு' என்றும் தமிழ்ச் சமுதாயம் ஏற்கனவே உருவாக்கிவிட்ட சொற்களையும் நாம் தள்ளி விட முடியாது. அவைகளை நம்முடைய சொற்களஞ்சிய தொகுப்புகளில் சேர்க்கத்தான் வேண்டும்.

ஆங்கிலம் மற்றும் ஐரோப்பிய மொழிகளில் பல புதுச் சொற்களை உருவாக்க வேண்டிய சூழ்நிலை ஏற்படும் போது கிரேக்கம் மற்றும் லத்தீன் மொழியில் தொடர்புடைய பொருள் தரும் சொற்களில் வேர்ச் சொற்களை ஆராய்ந்து எடுத்து அவற்றில் இருந்து புதுச் சொற்களை உருவாக்கி யிருக்கிறார்கள். மார்ஃபின் (morphine) என்னும் மருந்து தூக்கத்தை உண்டாக்கும். கிரேக்கப் புராணத்தில் கனவுக்கு (dreams) பொறுப்பான கடவுள் மார்ஃபியா. அதனால் இந்த மருந்து கண்டுபிடிக்கப்பட்டவுடன் அதற்கு 'மார்ஃபின்' என்று பெயர் சூட்டினர். அதைக் கண்டுபிடித்த வேதியல் நிபுணர், அப்படிப்பட்ட சொற்கள் அனைத்தையும் காரணச் சொல்லுக்கு ஈடான தமிழ்ச் சொல்லையும் அதன் வேர்ச் சொல்லையும் கண்டுபிடித்து அதிலிருந்து புதிய தமிழ்ச் சொல்லை உருவாக்கலாம் என்று நினைத்தோமானால் அது முடிவே இல்லாத பணியாகிவிடும். அப்படிப்பட்ட பல சொற்களை நாம் அப்படியே தமிழில் எழுதி பயன்படுத்திக் கொள்ள வேண்டிய சூழ்நிலையில்தான் இருக்கிறோம். வேறு புதுச் சொற்களை உருவாக்க முடியாத இத்தகு சூழ்நிலைகளில் இன்று ஆங்கிலத்தில் இருக்கும் சொற்களை எடுத்துத் தேவைக்கேற்றபடி பகுதி, விசுதி மாற்றங்களை மட்டும் செய்துகொண்டு, தமிழ்ப் பழக்கத்திற்கு அவைகளை கொண்டு வரலாம் என்று, நாம் உணரும் வகையில் திரு. மணவை முஸ்தபா அவர்கள் பல சொற்களை கலைச்சொல் அகராதிக்களஞ்சியத்தில் சேர்த்திருப்பது பாராட்டுதற்குரியது.

இந்த அகராதி களஞ்சியத் தொகுப்பைப் பயன்படுத்துவதில் பல அரிய வாய்ப்புகளும் சிந்தனைகளும் உருவாக வழியுண்டு.

1. தமிழில் மருத்துவ நூல்கள் எழுத வேண்டும் என்று நினைப்போர் பொருத்தமான தமிழ் மருத்துவக் கலைச் சொற்களைத் தேடி பல அகராதிகளை வைத்துக் கொண்டு நேரம் அனைத்தும் வீணாகாமல் இந்த நூலை அருகில் வைத்துக் கொண்டு விரைவாகக் கருத்துக்களுக்கு உரிய எழுத்து வடிவம் கொடுக்கமுடியும்.

சாதாரண அகராதிகளைப் போல் தமிழில் ஆங்கிலச் சொல்லுக்கு நேர்ச்சொல் மட்டும் தந்து பொறுப்பை முடித்து விடாமல், அதன் பொருள் விளக்கத்தையும் சுருக்கமாகத் தந்திருக்கிறார் ஆசிரியர். மருத்துவத் தமிழ்ச் சொல்லைத் தெரிந்து கொள்வதுடன் சாதாரண மக்கள் அறிவியல் செய்திகளையும் தெரிந்து கொள்ளப் பயன்படும் வகையில் தொகுத்திருக்கிறார். எ.கா. "Version" என்ற சொல்லுக்கு 'நிலை திருப்பம்' என்று மட்டும் சொல்லி நிறுத்திவிடாமல், "மகப்பேற்று மருத்துவத்தில் குழந்தை எளிதாக வெளிவரும் பொருட்டு கருப்பைக்குள் குழந்தை கிடக்கும் நிலையை மாற்றி தலைப்பாகம் முதலில் வெளியேறுமாறு செய்தல்" என்று விளக்கம் தந்திருக்கும் பாங்கு மக்கள் எளிதில் தெரிந்துகொண்டு பொருளுடன், செய்தியையும் உணர்ந்து கொள்ள ஒரு கருவியாய் அமைகிறது. இந்நூல் இப்படி ஆசிரியர் விளக்கி இருப்பதால் எதிர்காலத்தில் சில நல்ல விளைவுகளை எதிர்பார்க்கலாம். இப்படி தரப்பட்டிருக்கும் பல விளக்கங்களை படிக்கும் யாருக்காவது இதைவிட சிறப்பான ஒரு தமிழ்ச் சொல்லை உருவாக்கக்கூடிய கற்பனை தோன்றும்போது தமிழுக்குப் புதுச் சொற்கள் சேரும்; தமிழ் வளம் பெறும்.

2. அகராதியைப் பயன்படுத்தும்போது அதில் தரப் பெற்றிருக்கும் சொல் பொருத்தமானதாக இல்லை என்று ஒருவருக்குத் தோன்றினாலும் இருக்கும் சொற்களில் சிறு

மாற்றங்கள் செய்து வலிமை தந்து, சொல்லை ஏற்றம் பெறச் செய்யவும் வாய்ப்பிருக்கிறது.

3. முழுவதுமாகவே ஒரு சொல் பொருத்தமற்றது என்று அதைத் தள்ளிவிட்டு சிறந்த ஒரு புதுச்சொல்லை உருவாக்க ஒரு சிலராவது முயல்வர். அதனாலும் தமிழுக்கு வளம் சேரும்.

எந்த வகையில் பார்த்தாலும் இதைப் பாராட்டுவோர் தொண்டாலும், குறைகூறுவோர் முயற்சியாலும் இறுதியில் மேலும் பல புதிய சொற்கள் உருவாகித் தமிழ் வளர வாய்ப்பாகும் என்ற ஒரு காரணத்திற்காகவே ஆசிரியரைப் பாராட்டக் கடமைப்பட்டிருக்கிறோம்.

பழைய இலக்கியத் தமிழ், இன்றைய பழகு தமிழ்-இவை பற்றியே சிந்தித்துக் கொண்டிருப்போருக் கிடையே, புதிய தமிழ், நாளையத் தமிழ், அறிவியல் தமிழ் என்றெல்லாம் சிந்திப்போரும் சிலர் இருக்கிறார்கள். அவர்களில் திரு. மணவை முஸ்தபா அவர்களை முதன்மை யானவராகத் திகழ்கிறார் எனத் தயக்கமின்றிச் சொல்லலாம்.

மருத்துவச் சொற்களை திட்பநுட்பத்துடன் தமிழில் சொல்ல முடியும் எனக் காட்டியிருப்பதுடன், சொற் செட்டுடன் பொருட்செறிவும் ஒருசேர அவற்றுடன் இலக்கிய மெருகும் ஏற்றி சுவைபட அறிவியல் செய்திகளைத் தமிழில் சொல்லலாம் என்பதற்கு இந்நூல் ஒரு எடுத்துக் காட்டு. மொழிக்கு மட்டும் முதன்மை தராமல் மருத்துவப் பொருளறிவை விளக்கவல்ல துணைக் கருவியாக மொழியைக் கையாளும் பாங்கால், மருத்துவச் செய்திகளை ஆற்றலுடன் ஆசிரியரால் விளக்க முடிகிறது. இதற்காகத் தவிர்க்க முடியாத இடங்களில் ஆசிரியர் தனித் தமிழ் போக்கினைக் கூட நமுவ விடவேண்டிய நிலை உருவாகிறது.

மருத்துவப் பல்கலைக் கழகங்களும் வல்லுநர் குழுவும் செயல்பட்டு உருவாக்கப்பட வேண்டிய ஒரு 'கலைச்

சொல் தொகுப்பு நூலை' தனியொருவராக முயன்று, பாராட்டத்தக்க முறையில் நிறைவேற்றியிருப்பது தமிழர் அனைவர்க்கும் மகிழ்ச்சி தரக்கூடியது. துறை வல்லுநர்கள் கூட அவரவர் துறைகளில்தான் சிந்தனையாளராகத் திகழ முடியும். ஆனால் பல மருத்துவப் பிரிவுகளுக்கும் உரிய கலைச்சொல்லாக்கங்களை கண்டிருப்பதன்மூலம் இம் முயற்சியில் திரு. மணவை முஸ்தபா அவர்கள் தமிழறிவுடன் மருத்துவ அறிவையும் எவ்வளவு ஆழ்ந்து நுணுகிக் கற்றுத் தேர்வுபெற்றுள்ளார் என்பது அனைவரையும் வியக்க வைக்கும்.

ஆங்கிலத்தில் இவ்வகையான அகராதி-களஞ்சிய நூல்கள் பல இருப்பினும் இந்திய மொழிகளுள் இதுவே முதலாவதான முயற்சியாய் இருக்கக்கூடும் என்று நம்புகிறேன். ஒரு சொல் மூலம், ஒரு மருத்துவச் செய்தியைக் கூறுவதன் மூலம் சாதாரணப் படிப்பறிவு உள்ளவர்களும் மருத்துவ அறிவு பெறவும் அறிவைப் பெருக்கிக் கொள்ளவும் துணை செய்வதாகும்.

இந்நூலின் குறிப்பிடத்தக்க மற்றொரு சிறப்பம்சம் பல இடங்களில் தெளிவான படங்களையும், பட விளக்கங்களையும் கொண்டமைந்திருப்பதாகும். எல்லா வகையிலும் நூல் சிறப்பாக அமைய வேண்டும் என்னும் ஆசிரியரின் வேட்கையை இது புலப்படுத்துகிறது. இந்நூல்வழி மேலும் தொடர்ந்து வளம் பெற்று அவர் வழியில் இன்னும் பலர் மருத்துவத் தமிழ் நூல்களை இயற்றித் தமிழ் மொழி ஏற்றத்தை விரைவில் எய்த வேண்டும் என்பதே அனைவரின் ஆவலாகவும் இருக்கும். அவர் முயற்சியும் அவரால் தூண்டப்பட்டு மேலும் பலர் செய்யப்போகும் முயற்சிகளும் வெற்றி பெற வேண்டி வாழ்த்துவோம்.

பேராசிரியர் டாக்டர் லலிதா கா்மேசுவரன்
(மேனாள் துணைவேந்தர்,
ஸ்ரீராமச்சந்திரா நிகர்நிலைப் பல்கலைக்கழகம்)

வாழ்த்துரை

“நேற்று, இன்று, நாளை; நடப்பவை, நடக்க வேண்டியவை அனைத்தையும் கவனித்து தொடர்ச்சியாக, தேவையான முறையில்தான் தமிழ் வளர்ச்சியடைய வேண்டும்.

பல்வேறு தமிழ்க் கவிஞர்களாலும் தமிழ் வல்லுநர்களாலும் இன்றைய தமிழ் மணக்கிறது. பழங்காலத் தமிழ் மணம் மட்டும் போதாது. புதிய மணமும் வேண்டும். காலத்திற்கேற்ற கருத்துக்கள் அனைத்தும் தமிழில் எடுத்துக்கூறும் உண்மையைத் தமிழ் வளர வேண்டும். வேகமாக முன்னேறிவரும் புதுப்புது எண்ணங்கள், கருத்துக்கள் யாவையும் எழுத்தில் வடித்துத் தருவதற்குத் தமிழால் முடியும் என்ற அளவிற்கு தமிழ் வளர்ந்தால்தான் தமிழ் வளர்ச்சி அடைந்திருப்பதாகக் கொள்ள முடியும். எனவே, தமிழ்நாட்டில் இத்தகைய சக்தியும் ஆர்வமும் கொண்ட பல்வேறு தமிழ் மேதைகள் தோன்ற வேண்டும்.

எல்லாம் தமிழால் முடியும் என்ற நிலைதான் தமிழின் வளர்ச்சி, தமிழனின் வளர்ச்சி. தமிழ்நாட்டின் வளர்ச்சி என்பதை நாம் எல்லோரும் உணரவேண்டும். அதே எண்ணம் நம் தமிழ் பெருமக்களிடையே எவ்வளவுக்கெவ்வளவு ஆழமாக உறுதியாகப் பதிகின்றதோ அதே அளவுக்கு தமிழ்நாடு எல்லா வகையிலும் சிறக்கும், மணக்கும் என்ற நம்பிக்கை எனக்கு இருக்கிறது.

தமிழகம் தழைத்தோங்க தமிழால் முடியும் என்ற அந்த நம்பிக்கை எல்லோரிடத்திலும் வளர வேண்டும் என்பதே எனது விருப்பம்; வேண்டுகோள்” என 25-1-62இல் வெளியிட்ட “தமிழால் முடியும்” என்ற நூலில் குறிப்பிட்டிருந்தேன்.

கடந்த 35 ஆண்டுகளில் பல தமிழன்பர்கள் நான் அன்று கண்ட கனவை நனவாக்க முயற்சி எடுத்து சிலர்

வெற்றியும் கண்டுள்ளனர். அவர்களில் முதன்மை பெற்று விளங்குபவர் திரு. மணவை முஸ்தபா அவர்கள். பல நுண்ணிய நவீன கருத்துக்களையும் தமிழில் கூற முடியும் என்பதை நிரூபித்து வருகிறார். இதன் மூலமாகப் புதிய தமிழ்ப் பதங்களையும் உருவாக்கித் தமிழின் வளத்தைப் பெருக்கி வருகிறார் திரு. மணவை முஸ்தபா.

இதோடு திருப்தியடையாமல் தமிழில் அறிவியல், தொழில்நுட்ப நூல்களை பலர் எழுதுவதற்கு உதவும் முறையில் பல கலைச்சொல் களஞ்சியங்களைப் பெரு முயற்சியுடன் சிறந்த முறையில் வெளியிட்டு வருகிறார். தற்போது மருத்துவக் களஞ்சிய அகராதியை வெளியிட்டுள்ளார். இக்களஞ்சிய அகராதி தமிழில் பல மருத்துவ நூல்கள் வெளிவர உதவும் என நம்புகிறேன்.

திரு. மணவை முஸ்தபா அவர்கட்கு எனது நல்வாழ்த்துக்கள்.

சி. சுப்பிரமணியம்
(மருத்துவக் கலைச்சொல்
களஞ்சிய அகராதி
நூல் வாழ்த்துரை)

காணிக்கை

என் வகுப்புத் தோழரும் என்னை முழுமை யாதப் புரிந்து கொண்டு என் முயற்சிகளுக் கெல்லாம் தோள் கொடுத்து வந்தவரும் என் கடந்த கால வாழ்வையும் முயற்சிகளையும் நூல் வடிவில் பதிவு செய்தவருமான அருமை நண்பர் இரா. நடராசனார் அவர்களின் என்றென்றுமான இனிய நினைவுக்கும், எனது அறிவியல் தமிழ்ப் பணியை கால் நூற்றாண்டுக்கும் மேலாக இடையறாது ஊக்கிவந்தவரும் என் மருத்துவக் கலைச்சொல் மற்றும் விளக்கங்களை எழுத்தெண்ணிப் படித்து ஆய்வுரை வழங்கிய மறைந்த மருத்துவப் பேராசிரியை டாக்டர் லலிதா காமேஸ்வரன் அவர்களின் என்றென்றுமான இனிய நினைவுக்கும் இந்நூலை காணிக்கை ஆக்குகிறேன்.

நூலாசிரியர்

A

abacterial : நுண்ணுயிரிலா; நுண்ணுயிரற்ற; பாக்டீரியா சாராவீக்கம்: பாக்டீரியாவினால் உண்டாகாத, குறுகியகால வீக்கத்திற்கான சூழ்நிலையைக் குறிக்கும் சொல்.

abalienation : மனக்குழப்பம்.

abandon : தங்குதடையிலா மனப்பான்மை; கவலையிலா மனநிலை; உதறித்தள்ளு.

abandoning : கைவிடல்; கைநெகிழ்த்தல்.

abarognosis : சுமை உணர்வின்மை; எடை உணர்வின்மை; பளு உணர்வின்மை; எடை உணர்விழப்பு; பளு உள்ளதை உணர இயலாமை.

abarthrosis : அசையும் மூட்டு : உடலிலுள்ள எலும்பு மூட்டுகளில் அசைகின்ற மூட்டுவகை.

abasia : நடக்க இயலாமை; நடக்காமை: நரம்புகளின் ஒத்திசைவு இன்மையால் நடக்க இயலாத நிலைமை.

abate : தாழ்த்து; தணி; குறை; தள்ளுபடிசெய்; விலக்கிவை; வளுவிழக்கச்செய்; மட்டுப்படுத்து; கட்டுப்படுத்து.

abatement : கட்டுப்படுத்தல்; குறைத்தல்; தணித்தல்.

abattar dissement : குறிப்பிட்ட உயிர்வர்க்கம் இல்லாமலாதல்.

abattoir : அடி தொட்டி; விலங்குவெட்டுகளம்; இறைச்சி வெட்டு தொட்டி.

aleattoir sanitation : விலங்குவெட்டுகளத் தூய்மை; அடி தொட்டித் துப்புரவு.

ABC : ஏபிசி வரிசை முறை; தொடர்நிகழ்வு முறை: இதய நுரையீரல் இயக்க மீட்பின் போது பாதிக்கப்பட்டவரின் காற்றுப் பாதை (சுவாசப்பாதை), சுவாச நிலை மற்றும் இதய இரத்த ஓட்ட இயக்கம் போன்றவற்றைச் சீராக்க உதவும் உயிர் காக்கும் தொடர்நிகழ்வுகள்.

abdomen : வயிறு; அடிவயிறு; அகடு; உதரம் : நெஞ்சக் கூட்டினை அடுத்துக் கீழே உள்ள மிகப்பெரிய உடல் உட்கழிவு. இதனை ஈரலுக்கும் குடலுக்கும் நடுவேயுள்ள இடையீட்டுச் சவ்வுத் திரையானது நெஞ்சக் கூட்டிலிருந்து பிரிக்கிறது. இது பெரும்பாலும் தசையினாலும்,

தசைநார் சூழ்ந்த தசைப்பட்டையாலும் சூழப்பட்டுள்ளது. எனவே, இது தனது வடிவ அளவையும் வடிவத்தையும் மாற்றிக் கொள்ளும் தன்மை உடையதாகும். இது, அடிவயிற்று உட்பகுதியைச் சூழ்ந்துள்ள நீரடங்கிய இரட்டைச் சவ்வுப்பை (வபை) மூலம் உள்வரியிடப்பட்டுள்ளது.

முனைப்பான அடிவயிறு இருக்குமாயின் அதனை உடனடியாக அறுவை மருத்துவம் மூலம் சீர்படுத்த வேண்டும்.

தொங்கலான அடிவயிறு இருக்குமாயின், அதன் முன்புறச்சுவர் சற்றுத் தளர்ச்சியாக அமைந்திருக்கும். இதனால், அது பூப்பு மென்மைக்கு மேலே தொங்கிக் கொண்டு இருக்கும்.

படகு வடிவ அடிவயிறு முன்புறச்சுவர் உட்குழிவுடையதாகும்.

abdominal : அடிவயிறு; அடிவயிற்றைச்சார்ந்த : நுரையீரல்களுக்குள் செல்லும் காற்றின் அளவையும், அவற்றிலிருந்து வெளியேற்றப்படும் காற்றின் அளவையும் அதிகரிப்பதற்காக, ஈரலுக்கும் குடலுக்கும் நடுவேயுள்ள இடையீட்டுச் சவ்வுத்திரை(உந்துசவ்வு)யையும், அடிவயிற்றுத் தசைகளையும் வழக்கத்திற்கு மிகுதியாகப் பயன்படுத்திச் சுவாசித்தல்.

உடற்பயிற்சிகள் மூலம் வேண்டுமென்றே இவ்வாறு செய்தால், அது பற்றாக்குறை ஆச்சிஜன் ஊட்டத்தை ஈடு செய்கிறது. குதவாயின் அடிவயிற்று அறுவைச்சிகிச்சையை ஒரே சமயத்தில் இரு அறுவை மருத்துவர்கள் செய்கிறார்கள். அடிவயிற்று அறுவை மருத்துவம் மூலம் குதவாயை அசையும்படி செய்கிறார்கள். குடலை இரண்டாகப் பிளந்து கட்டியின் மையத்தை நோக்கி அமைக்கிறார்கள். கட்டி மையம் நோக்கிய முனை நிரந்தரப் பெருங்குடல் முனையாக வெளிக்கொணரப்படுகிறது. கட்டியை உடைய மையத்திலிருந்து மிகவும் விலகிய குடலை ஆசனவாயுடன் சேர்த்துத் துண்டித்து எடுப்பது, உடலில் விதைப் பைக்கும் சுருவாய்க்கும் இடைப்பகுதியில் ஓர் அறுவை செய்வதன் மூலம் முடிக்கப்படுகிறது.

அடிவயிற்று வலி என்பது, குழந்தைகளுக்கு அடிக்கடி உண்டாகும் குடைவு வலியும் குமட்டலும் ஆகும். இது பெரும்பாலும் தலை வலியுடன் தொடர்புடையது.

abdominal cavity : வயிற்றறை; வயிற்றுப் பொந்து.

abdominal cramp : வயிற்றுச் சுளுக்கு; வயிற்றுப் பிடிப்பு : மிகக் கடுமையான குளிரினாலோ

அல்லது அதிகத் தளர்ச்சி யினாலோ ஏற்படும் வயிற்றுத் தசைநார்ச் சுரிப்பு.

abdominal dehiscence : வயிற்றுக் காயப் பிளப்பு; வயிற்றுத் தையல் வெடிப்பு.

abdominal pain : அடிவயிற்று வலி; வயிற்றுவலி.

abdominal respiration : வயிற்று மூச்சு.

abdominocentesis : வபை வலி; அடிவயிற்றுத் துளை : இது, அடிவயிற்று உட்பகுதியைச் சூழ்ந்துள்ள நீரடங்கிய இரட்டைச் சவ்வுப்பை (வபை) உட்குழியின் பக்க வலியாகும்.

abdominocyesis : வயிற்றுப் பிரசவம் : வயிற்றைப் பிளந்து குழந்தையைப் பிறக்கச் செய்தல்.

abdominal segment : வயிற்று வளையம்.

abdominal wall : வயிற்றுச் சுவர்.

abdominohysterectomy : வயிற்று வழிக்கருப்பை நீக்கம்; வயிற்று வழிக் கருப்பை அகற்று தல் : வயிற்றைக்கீறி கருப்பையை அகற்றும் அறுவை மருத்துவம்.

abdomino-pelvis : வயிற்றை ஓட்டிய இடுப்பு.

abdominoperineal : கீழ் வயிற்று மூல உறுப்புப் பகுதி; அடிவயிற்று

விதை-கருவாய் இடைப்பகுதி : அடிவயிற்றுக்கும் உடலில் விதைப் பைக்கும் கருவாய்க்கும் இடைப் பட்ட பகுதிக்கும் தொடர் புடைய நோய்.

abdominoscopy : வயிற்றுள் நோக்கி; வயிற்றறை உள்ளோக்கி; வயிற்றறையையும் அதனைச் சார்ந்த உள்ளூறுப்புகளையும் உள்ளோக்கிக் கருவி மூலம் பரிசோதிப்பது.

abdominothoracic : மார்பு வயிறு : வயிறும் நெஞ்சும் சார்ந்த பகுதி.

abdominous : தொந்தி வயிருடைய : தொந்தியுள்ள.

abducens : வெளிவாங்கி; வெளி உருட்டு : உடலின் மையப்பகுதி யிலிருந்து வெளிப்பக்கமாக விலகுதல் அல்லது வெளிநோக்கித் தள்ளுதல்.

வெளி உருட்டுத் தசை : விழி வெளி உருட்டுத் தசை விழிக் கோளத்தை வெளிப்பக்கமாக அசைய வைக்கும்.

வெளி உருட்டு நரம்பு : ஆறாவது தலை நரம்பு. இது விழிவெளி உருட்டுத்தசைக்குச் செல்கிறது.

abducent : வெளித் தள்ளல்; சுற்று வழி : வெளிப்பக்கமாக இழுத்தல், வெளிநோக்கித் தள்ளுதல்.

abducent nerve : சுற்று வழி நரம்பு.

abduct : உடல் நடுத்தசைப் பிடிப்பு; உடலின் நடுப்பகுதியிலிருந்து தசையைப் பிடித் திழுத்தல்.

abducting : கடத்திப் போதல்.

abduction : உடல் நடுத்தசை இழுப்பு; புறப்பெயர்ச்சி; விரிப்பு வெளிவாங்கல்; விலகல் : உடலின் நடுப்பகுதியிலிருந்து தசையை பிடித்திழுத்தல்.

abductor : பிடித்திழுக்கும் தசை; வெளிவாங்கி; விரிப்பி : உடலின் நடுப்பகுதியிலுள்ள தசையானது சுருங்குவதால், அது உடலின் நடுப்பகுதியிலிருந்து பிடித்து இழுக்கும் தசை.

abductor digitiminimi : சிறு விரல் புறப்பெயர்ச்சி.

abductor pollicis lrevis : கட்டை விரல் புறம்போக்குக் குறுந்தசை.

abductor pollicis longus : கட்டை விரல் புறந்தள்ளும் நெடுந்தசை.

aberrant : பிறழ்க்கூடிய; நெறி திறம்பிய; மாறுபட்ட : இயல்புக்கு மாறுபடுகிற, பொதுவாக, இது தனது இயல்பான நெறியிலிருந்து பிறழ்ந்து திரிகிற இரத்த நாளத்தை அல்லது நரம்பினைக் குறிக்கிறது.

aberration : நெறிதிறம்புதல்; திரிப்பு; பிறழ்ச்சி. இயல்பான நெறியிலிருந்து பிறழ்ந்து சுற்றித் திரிதல். உயிரணுக்களின் இனக்கீற்று

களில் (குரோமோசோம்) மரபணுப் பொருள்களில் இயல்புக்கு மாறாக இழப்பீடு, சேர்மானம் அல்லது பரிமாற்றம் ஏற்படுவதால், மரபணு அழிவு, இருமடிப்பெருக்கம், தலைகீழ் மாற்றம் அல்லது உள்நிலைப் புடைபெயர்ச்சி உண்டாகி மனக் கோளாறுகள் உண்டாதல்.

abeyance : செயலறு நிலை : தற்காலிகமாக செயலற்று இருத்தல்.

ability : செயல்திறன்.

abiology : உயிரிலாப் பொருள் ஆய்வியல்.

abiogenesis : முதல் உயிர்த் தோற்றம்; உயிரிலாப் பிறப்பு : உயிரற்ற பொருளினின்றும் உயிர்ப்பொருள் தோற்றம் பெற்றதெனும் கோட்பாடு.

abiogenetic : உயிர்த் தோற்ற வியல்; தற்பிறப்புள்ள : உயிரற்ற பொருளிலிருந்தே உயிர்ப்பொருள் தோற்றம் பெற்ற தெனக் கருதும் கோட்பாடு சார்ந்த கொள்கை.

abiogenist : உயிர்த் தோற்ற வியலாளர் : உயிரற்ற பொருளிலிருந்தே உயிர்ப்பொருள் தோற்றம் பெற்றதெனக்கருதும் கோட்பாட்டாளர்.

abiotrophy : உயிர்வீரியச் சீர்கேடு : மரபணு சார்ந்த சில வகை உயிரணுக்களின், திசுக்களின் உயிர்வீரியம் உரிய

காலத்திற்கு முன்னரே அழிந்து படுதல் அல்லது சீர்கேடுறுதல்.

abilactation : பால்சூடி மறக்கடிப்பு: தாய்ப்பால் குடிக்கும் பழக்கத்தை மறக்கடித்தல்.

able-bodied : உடல் திடமுடைய.

ablution : நீராட்டல்; மேனியலம்பல்; கழுவல்.

abnormal : இயல்பு கடந்த; இயல்பு மாறிய.

abnormality : இயல் கடந்தமை.

ABO blood groups : A, B, O இரத்தப் பிரிவுகள் : மனித இரத்தம் A, B, AB, O என நான்கு முக்கியப் பிரிவுகளாகப் பிரிக்கப்பட்டுள்ளது. இரத்தச் சிவப்பு கணுக்களில் காணப்படும் புரதப் பொருளை அடிப்படையாகக் கொண்டது இப்பிரிவுகள்.

ablation : நீக்கல்; அகற்றல்; உறுப்பு நீக்கம் : அறுவை சிகிச்சையில் துண்டித்தல் அல்லது அறுத்து எடுத்தல் மூலம் உறுப்பினை அகற்றுதல்.

abnormal displacement : இயல்பிலா இடமாற்றம்.

abnormalities : இயல்பு மாற்றம்.

abnormal sexual perversion : இயல்பிலா திரிபு பாலுணர்வு.

abocclusion : பல் தாடை ஒட்டாமை : மேல்தாடைப் பற்களும் கீழ்த்தாடைப் பற்களும் ஒட்டா நிலைமை.

abort : கருச்சிதைவு காய்விழுதல்; கருவெளியேறல் : உரிய காலத்திற்கு முன்பு கருவைச் சிதைவுறச் செய்தல்.

aborted : முதிராக்கரு வெளியேறல்.

abortifacient : கருச்சிதைவிப்பி; கருக்குலைப்பான்; சிதைவியம்; கருச்சிதைவுறுத்து மருந்து : உரிய காலத்திற்கு முன்பு கருப்பையிலிருந்து கருவை வெளியேற்றுவதற்குத் தூண்டுகிற அல்லது வினையூக்கம் செய்கிற ஒரு மருந்து.

abortion : கருச்சிதைவு; கருக்கலைப்பு : கருப்பையில் ஒரு வடிவம் பெறுவதற்கு முன்னரே அதனைக் கருப்பையிலிருந்து வெளியேற்றிவிடுதல். சூல் கொண்ட முதல் மூன்று மாதத்திற்குள் கரு சிதைதல்.

abortion-criminal : குற்றம் சார்ந்த கருச்சிதைவு.

abortion-habitual : தொடர் கருச்சிதைவு.

abortion-incomplete : குறைக் கருச்சிதைவு.

abortion-invitable : தவிர்க்க வியலாக் கருச்சிதைவு; தவிரா கருச்சிதைவு

abortion-missed : தேக்கக் கருச்சிதைவு.

abortion ratio : கருச்சிதைவு விகிதம்.

abortion-spontaneous : கரு இயற்சிதைவு.

abortion-threatened : கருமருட்சிதைவு.

abortive : உரியகாலத்துக்கு முன்பிறந்த; வளர்ச்சி தடைபட்ட; முழுமையாக வளர்ச்சியடையாத; குறிப்பிட்ட காலத்திற்குச் சற்று முன்னதாகவே பிறத்தல்.

abortus : சிதைவுற்றகரு : சிதைவுற்ற அல்லது சிதைவுறுத்தப்பட்ட கரு. இது 500 கிராமுக்கும் குறைவான எடையுடன் இருக்கும். இது இறந்து போனதாகவோ அல்லது உயிர் பிழைக்க இயலாததாகவோ இருக்கும்.

abrasion : தோல் சிராய்ப்பு; சிராய்ப்பு; தோற்காயம்.

abrasive : உராய் பொருள்.

abrachia : கையற்ற : பிறவியிலேயே கைகள் இல்லாத நிலை.

abrade : நேய்; சுரண்டு; அராவு; உராய்தல்.

abrasion : சிராய்ப்பு; தோற்காயம்: சுரண்டுதல் அல்லது உராய்தல் மூலம் தோலில் அல்லது சளிச்சவ்வில் ஏற்படும் மேற்காயம் அல்லது தோல் உரிதல். தழும்புள் திசுவினை நீக்குவதற்கு மருத்துவ முறையில் இது பயன்படுத்தப்படுகிறது.

abreaction : மனக்கிடக்கை திறப்பு; அக எதிரியக்கம்; சோக

நினைவின் எதிர்விளைவு; அக எதிரியக்கம்; மன உட்கிடக்கைத் திறப்பு : கடந்தகால வேதனை மிகுந்த அனுபவங்கள் நினைவுக்கு வருவதால் ஏற்படும் ஒருவகை உணர்ச்சித்தூண்டுதல். இது, உளவியல் பகுப்பாய்வின் போது அல்லது இலேசான மயக்க நிலையின்போது அல்லது மருந்துகளின் பாதிப்பின் போது பேச்சிலும் வெளிப்படுகிறது.

abresprecaterius : குன்றிமணி.

abrosia : உணவின்மை.

abruptio : இற்று விழுதல்; கிழிந்து விடுதல்; முறிந்து விடுதல்; பனிக் குடம் விலகல் : கருக் குழந்தை முழு வளர்ச்சியடைவதற்கு முன்பே பனிக்குடம் உடைந்து பனிக்குடநீர் வடிந்து விடுதல்.

abruptioplacenta : கருக்குடை விலகல்.

abscess : சீழ்க்கட்டு; கழலை; கட்டி : சீழ் உருவாக்கும் உயிரிகள் ஓர் உறுப்பெல்லைக்குள் உண்டாக்கும் சீழ்த்தொகுப்பு. இது தீவிரமானதாகவோ நாட்பட்டதாகவோ இருக்கலாம்.

abscissa : கிடையச்சுத் தூரம் : ஒரு புள்ளியிலிருந்து நிலையச்சுக்குள்ள நேர் தொலைவு.

abscission : வெட்டி நீக்கல் : ஒன்றை வெட்டி நீக்குதல்.

absence : கவனமின்மை; சுயநினைவின்மை; நாட்டமின்மை : சிறிது நேரத்திற்கு சுயநினைவு தவறுதல்.

இயக்கமற்ற வலிப்பு நோய் : இந்த வலிப்பு நோயாளிக்கு சிறிது நேரம் சுயநினைவு இழக்கும், ஆனால் கைகால்கள் வெட்டி யிழுக்காது.

absolute : முற்றிலும்; தனி; முழுமையான.

absolute refractory period : முழுச் செயலற்றக் காலம் : முழு இணக்கமிலாக் காலம்.

absolutist : தன்னுணர்வாளர்.

absorb : உறிஞ்சு : (1) உறிஞ்சி ஈர்த்துக் கொள். (2) ஒளிக்கற்றையின் செறிவைக் குறை.

absorbefacient : உட்கவர்ச்சி ஊக்கி : உறிஞ்சுதலை அல்லது உட்கவர்தலை ஊக்குவிக்கின்ற ஒரு பொருள்.

absorbence : உறிஞ்சும் தன்மை; உட்கவர் திறன்; ஈர்க்கும் ஆற்றல்: ஒரு திசுவானது ஒளிக்கற்றை களை உறிஞ்சும் தன்மை.

absorbent : உறிஞ்சான்; உட்கவர்ப்பி; உறிஞ்சி : உட்கவரும் பொருள்.

absorbent cotton : ஈர்ப்புப் பஞ்சு.

absorptionmeter : உள்ளுறிஞ்சல் மானி.

absorption : உட்கவர்தல்; உள்ளுறிஞ்சல்; அகத்துறிஞ்சல் : (1) திடப்பொருட்கள் வாயுக் களை அல்லது திரவங்களை உறிஞ்சுதல் அல்லது எடுத்துக் கொள்ளுதல். திரவங்கள் திடப் பொருட்களை அல்லது வாயுக் களை எடுத்துக் கொள்ளுதல். (2) உடற்காப்பு ஊக்கியைச் சேர்ப்பதன் மூலம் ஓர் எதிர் அங்கப்பொருளை அகற்றுதல் அல்லது ஓர் எதிர் அங்கப் பொருளைச் சேர்த்து உடற் காப்பு ஊக்கியை அகற்றுதல்.

abstinence : தளர்வு; தளர்த்தல்; தவிர்ப்பு; விட்டொழித்தல் : (1) மதுப்பழக்கத்தை விட்டொழித்தல். (2) சிறிது காலம் உடல் உறவின்றி இருப்பது. உடலுறவில் ஈடு படாமல் இருப்பது அல்லது தவிர்ப்பது.

abstinence syndrome : விடுப்பு இணைப் போக்கு.

abstract : சுருக்கம்; பிழிவு; பொழிப்பு; பிரித்தெடு : கட்டுரைச் சுருக்கம்.

abstraction : பிரித்தெடுத்தல் : (1) ஒரு கலப்பினப் பொருளி லிருந்து முக்கியமான அல்லது தேவையான பொருளை மட்டும் பிரித்தெடுத்தல். (2) கவனக்

குறைவான; வேறு எண்ணமுடைய; (3) பொருந்தாப் பல் அமைப்பு; (4) மொத்தக் கருத்திலிருந்து சிறு பகுதியை மட்டும் பிரித்துக் கருதுதல்.

abstract thinking : இல் பொருள் சிந்தனை; வெறும் எண்ணம்.

abulia : உளத்திட்பக் குறை; கோழைமைத் தன்மை; மன உறுதிப்பாட்டுக் குறை. தானாக முடிவுகள் எடுப்பதற்கு அல்லது செயல்களைச் செய்வதற்குரிய மன உறுதி இல்லாமை.

abusive : கெடுபயன்.

abuse : தவறாகப் பயன்படுத்துதல்; மிகுதியாகப் பயன்படுத்துதல்; கெட்ட பழக்கம்; உடலுக்குத் தீங்கு செய்கின்ற பழக்கம்; கேடு விளைவிக்கின்ற பழக்கம் : (எடு.) போதை மருந்துப்பழக்கம்.

abutment : ஒட்டிக்கிடக்கை; முட்டிடம்: பற்கள் ஒன்றோடொன்று முட்டிக்கொண்டு இருத்தல்.

acacia : அகேசியா; வேலமரம் : பிசின் தரும் ஒருவகை மரம்.

acalphaindica : குப்பைமேனி.

acalulia : கணிப்புத்திறன் குறைபாடு: மிக எளிமையான கணக்குகளைக்கூடச் செய்ய இயலாதிருத்தல்.

acantha : கூர்நுனி தண்டு வட எலும்பு : நுனி கூர்மையாக உள்ள தண்டுவட எலும்பு.

acanthesthesia : முள்குத்தல் உணர்வு : தோலின் மேற்பரப்பில் முள்குத்துவது போன்று அல்லது ஊசியால் குத்துவது போன்ற உணர்வு உண்டாதல்.

acanthion : ஊசிமுனை எலும்பு; கூர்நுனி எலும்பு : மூக்கு எலும்பு முன் நுனி.

acanthocyte : முட்செல்; முட்சிவப்பணு : வட்டமான சிவப்பணு நீளவடிவில் உருமாற்றம் அடைதல். சிவப்பணு இயல்பற்ற நிலையில், அதன் மேல் முற்கள் முடியுள்ள தோற்றத்தில் இருத்தல்.

acanthocytosis : முட்சிவப்பணு மிகைக்குருதி : இரத்தத்தில் முட்சிவப்பணுக்கள் மிகுதியாகக் காணப்படும் நிலை. பீட்டாலைப்போபுரோட்டின் இரத்தத்தில் மிகுதியாகும் பொழுது இந்த நிலைமை ஏற்படும்.

acanthokeratodermia : மேல் தோல் திகத் தடித்தல் : தோலின் கடினமான திசுக்கள் குறிப்பாக, உள்ளங்கை மற்றும் உள்ளங்கால் திசுக்கள் தடித்துப் போதல்.

acantholysis : மேல்தோல் இணைப்புத் திசு அழிவு : தோல் நோயில் ஒருவகை. இதில், தோலின் மேற்புறமுள்ள இணைப்புத் திசுக்கள் அழிகின்ற நிலைமை காணப்படும்.

acanthoma : மேல்தோல் கட்டி : மேல்தோல் அணுக்களில் வளர் கின்ற ஒரு தீங்கிலாக் கட்டி.

acanthosis : மேல்தோல் திசு மிகைப்பு; மேல்தோல் திசுத் தடிப்பு; தோலின் மேல் அடுக்கைத் தாக்கும் அணு அதிகரிப்பு நோய்.

acapnia : கரி வளியின்மை; கரியமில் வாயுக் குறை இரத்தம்; கரிமவளிக் குறைக்குருதி; கரிய மில் வாயு இன்மை: இரத்தத்தில் கரியமில் வாயு இல்லாத நிலைமை.

acardiac : இதயப் பை இல்லா.

acaricide : சருமப்பூச்சிக் கொல்லி; தோல் பூச்சிக் கொல்லி.

acatalasia : செரிபொருள் வினையின்மை : செரிமானப் பொருள் வினையுக்கம் இல்லா திருப்பதாக மரபணுவியல் முறைப்படித் தீர்மானிக்கப் பட்ட ஒரு குறைபாடு. இது வாய்வழியான சீழ்த்தொற்றுக்கு முன்பே எளிதில் ஆளாகும் நிலையை ஊட்டுகிறது.

acarbica : பைகார்பனேட் குறைக் குருதி : இரத்தத்தில் பைகார்பனேட் அளவு குறைந்த நிலை.

acardia : இதயமின்மை; இதயம் இல்லா உடல் : பிறவியிலேயே இதயம் இல்லாதிருத்தல்.

acardiac : நெஞ்சுப்பை அற்ற.

acariasis : தோல் பேன்றோய் : பூச்சி வகைக் கிருமியால் உண்டாகும் ஒருவகைத் தோல் நோய். இது கிருமிகள் தோலைச் சுரண்டி, அங்கு முட்டையிட்டு, குஞ்சு பொரித்து உயிர் வாழும் குணமுடையது.

acaricide : தோல் பூச்சிக் கொல்லி : தோல் பூச்சிகளைக் கொல்லும் பொருள் அல்லது மருந்து.

acaridae : அகார்டியா; தோல் பூச்சி : தோலை அரிக்கும் ஒரு வகைப் பூச்சிக் குடும்பம்.

acarina : அகாரினா : உடல்புற ஒட்டுண்ணியைச் சார்ந்த கிருமி. (எடு.) உண்ணி, இது நோய்ப் பரப்பியாக செயல்படும் தன்மையுள்ளது.

acarodermatitis : தோல் பூச்சிக்கடி அழற்சி : பூச்சிக் கடியால் தோலில் ஏற்படும் அழற்சி.

acarology : பேனுண்ணியல்.

acarophobia : பூச்சி பயம் : இரு பூச்சிகளைக் கண்டால் ஏற்படும் பய உணர்வு.

acarus : சருமப் பேன்; தோல் பேன் : உண்ணிகளின் இனப்பிரிவு.

acarus scabiei : சொறிப் பேன்.

acasia concinna : சீயக்காய்.

acotalepsia : புரிதல் குறை; நோய்க்குறி அறியாமை.

acatamathesia : புரிதல் குறை : புரிந்துகொள்ளும் தன்மை குறைவாக இருப்பது.

acataphasia : வெளியாக்கக் குறை; வெளிப்படுத்தல் குறை.

acathesia : இயல்பாக உட்கார இயலாமை : பதற்றத்துடனும் மனஅமைதி இல்லாமலும் உட்கார்ந்திருத்தல். குறிப்பாக பீனோதயசின் மருந்து வகையைப் பயன்படுத்துவோருக்கு இந்த நிலைமை ஏற்படும்.

acathexia : இயல்பிலா உடற் சுரப்புகள்.

acathexis : இயல்பான நினைவு ணர்வு; முகமலர்ச்சியில்லா மனநோய்.

accelerant : முடுக்கிக் கருவி.

acceleration : விரைவுபடுத்தல்; முடுக்கம் : (1) ஒரு செயலின் வேகத்தை அதிகரித்தல். (2) தரப்பட்டுள்ள கால அளவுக்குள் திசை வேகத்தை அதிகப்படுத்தல். (3) வேகத் தலை விபத்து : வேகமாகச் செல்லும் போது தலையில் அடிபடுதல்.

accelerator : ஊக்கி; முடுக்கி; முடுக்குப்பொறி : வேகத்தை துரிப்படுத்தும் ஒரு பொறி.

acceptance : ஏற்பு; ஏற்றல்.

acceptor : ஏற்பி; வாங்கி : ஒரு பொருளிலிருந்து வேதிப் பொருளை எடுத்துக் கொள்ளும் மற்றொரு பொருள்.

accessory : கூடுதல்; துணைப் பொருள்; துணைக்கருவி; உபரி; மிகை; கூடுதல் அணு : இரத்த விழுங்கணுக்களில் ஒரு வகை. உடற்காப்பு ஊக்கிகளோடு இணைந்து நோய்த் தடுப்பாற்றலை ஊக்குவிக்க உதவும் அணுவகை.

துணை நரம்பு : பதினோறாவது கபால நரம்பு.

துணை மார்புக் காம்பு : மார்பில் கூடுதலாக உள்ள மார்புக் காம்பு

accessory artery : துணைத் தமனி.

accessory auricle : துணை இதய ஊற்றறை.

accessory genitalorgans : துணை இனப் பெருக்க உறுப்புகள்.

accessory muscle : மூச்சுத் துணைத் தசை.

accessory nerve : துணை நரம்பு.

accetabulum : தொடையெலும்பு பந்து கிண்ண மூட்டு.

accidentalism : குறிமுறை மருத்துவம் ; நோய்க்குறி மருத்துவம்.

acclimatization to altitude : உயரச் சூழல் இணக்கம்.

acclimatize : சூழ்நிலை இணக்கம்; வேறுபட்ட சூழ்நிலைக்கும் இணக்கமாகிக் கொள்ளுதல்.

accident : ஏதம்; விபத்து; திடீர்; நேர்வு; தற்செயல் நிகழ்வு.

accidental : தற்செயல் நிகழ்ச்சி.

accidental haemorrhage : திடீர் நேர்வில் குருதி சிந்தல்.

acclimatation : சூழல் ஏற்பு உடல்; புதிய தட்பவெப்பநிலைக்கேற்ப உடல் பழகிக் கொள்ளல்.

acclimation : சூழல் ஏற்பு.

acclimatization : சூழல் இணக்கம், இணக்கப்பாடு.

accommodation : இடம்; ஏற்பமைவு; தகவமைவு : விழிச் சிறு தசைகள் சுருங்கும்போது கண்மணி (பாப்பா) சுருங்கும் வினை. இதன் மூலம் கிட்டப் பார்வைக்கேற்பப் பார்வைத் தகவமைப்பு ஏற்படும்.

accommodation reflex : ஏற்பமை மறிவினை.

accommodometer : பார்வைத் திறன்மானி.

accommodation of eye : கண் சீரமைவுத் திறன்; ஏற்புமைவு : கண் தகவமைவு; கண் இசைவமைவு; ஆடியின் புறக் குவி வினைபொருள்கள் அருகில் இருப்பதை அல்லது தொலைவில் இருப்பதைப் பொறுத்து மாற்றிக்

கொள்வதற்குக் கண்ணுக்குள்ள ஆற்றல். இதனால், எப்போதும் பிம்பம் தெளிவாகத் தெரிகிறது.

accouchement : மகப்பேறு : பிள்ளைப்பேறு; பிரசவம்; மகப்பேற்று நிலை.

accoucheur : பேறுகால மருத்துவர் : பிள்ளைப்பேறு பார்ப்பதில் தேர்ந்தவர்; தாய்மை மருத்துவ வல்லுநர்.

accoucheuse : பேறுகால மருத்துவச்சி : தாய்மை மருத்துவத்தில் தேர்ந்த பெண்.

accreditation : மதிப்பேற்றுதல்; சான்றளித்தல் : ஒரு தொழில் நிறுவனத்தை அல்லது மருத்துவ மனையை முறைப்படி சான்றிதழ் அளித்து ஒப்புக் கொள்ளுதல்.

accumulation : திரள்.

accurate : துல்லியம்.

accused : குற்றம் சாட்டப்பட்டவர்.

accretion : திரட்சி; வளர்படிமம்; ஒட்டுவளர்ச்சி : ஒரு மையப் பொருளைச் சுற்றிப் பொருள்கள் அதிகரித்தல் அல்லது படிதல். பல்லைச் சுற்றிக் கல்லடைப்பு அல்லது ஊத்தை திரள்வது இதற்கு எடுத்துக்காட்டு.

acebutolol : அசிபுட்டோலோல் : ஒழுங்கற்ற நெஞ்சுத் துடிப்பு, இடதுமார்பு வேதனைதரும் இதயநோய்; மட்டுமீறி மிக

உயர்ந்த இரத்த அழுத்தம் ஆகிய வற்றில் பயன்படுத்தப்படும் குண்டிக்காய்ச் சுரப்பி இயக்கு நீர்த் தடைப்படுத்தும் காரகி.

acedia : உணர்ச்சியின்மை; கவன மின்மை; சக்தியின்மை; மலைப்பு; மடிமை : வித்தியாசமாக இருக்கும் நிலை. சக்தியின்றி, உணர்ச்சியின்றி சோர்வாக இருத்தல்.

acellular : அணுக்களற்ற : அணுக்கள் இல்லாநிலை.

acellularcementum : பற்காரை.

acephalous : தலையற்ற; கபால மில்லாத.

acelomate : வயிற்றறையில்லா உடம்பு.

acentric : மத்தியில் இல்லாத : மத்திய ஒரு அணுக்கூறு இல்லாத ஒரு இனக்கீற்று.

acephalia : தலையற்ற; தலையற்ற பிறவி : பிறவியிலேயே தலை இல்லா நிலைமை.

acephalocyst : தொற்றிலா பைக்கட்டி.

acephalopodia : தூய பைக்கட்டி

acephalous : தலையிலா

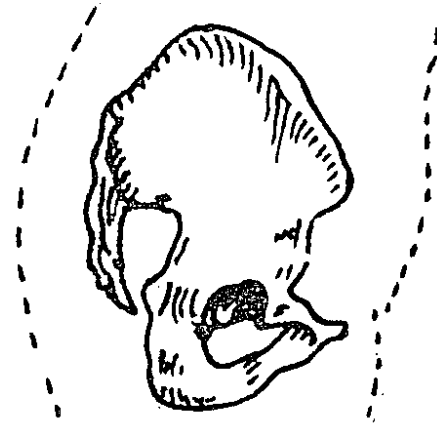
acetabular : பந்துக் கிண்ணக் குழிவு : தொடையெலும்பின் பந்துக் கிண்ண மூட்டுப் பொருந்துகிற குழிவு சார்ந்த.

acetalularlip : பந்துக் கிண்ணக் குழி விளிம்பு.

acetalularnotch : பந்து கிண்ணக் குழி மேடு.

acetabuloplasty : பந்து கிண்ணக் மூட்டு அறுவை மருத்துவம் : பிறவியிலேயே உள்ள இடுப்பு எலும்பு இடப்பெயர்ச்சி. இடுப்பு எலும்பு மூட்டுவீக்கம் போன்ற கோளாறுகளில், தொடையெலும்பின் பந்துக் கிண்ணமூட்டு பொருந்துகிற குழிவின் ஆழத்தையும் வடிவையும் மேம்படுத்துவதற்குத் தேவைப்படும் அறுவைச் சிகிச்சை.

acetabulum : தொடை எலும்பு பந்துக்கிண்ண மூட்டு; பந்துக் கிண்ணக் குழிவு; கிண்ணக்குழி; கிண்ணி : தொடையெலும்பின் பந்துக்கிண்ண மூட்டு பொருந்துகிற குழிவு.



பந்துக் கிண்ணக் குழிவு

acetaldehyde : அசிட்டால்டி ஹைடு : பூஞ்சன நுரைத்தலின் போதும், சாராயம் வளர்சிதை மாற்றம் அடையும்போதும் உண்டாகின்ற வேதிப்பொருள்.

acetaminophen : அசிட்டமினோபென் : காய்ச்சலைக் குறைக்கவும் வலியை நீக்கவும் பயன்படுகின்ற செயற்கை (முறையில் தயாரிக்கப்பட்ட) மருந்து அல்லது ஒரு வேதிப் பொருள்.

actaphasia : புலப்படுத்தல் முறை: ஒரு கருத்தைச் சீராகக் கூற இயலாமை.

acataposis : விழுங்க முடியாமை.

acetate : அசிட்டேட் : அசிட்டிக் அமிலத்தின் (புளிங்காடி) ஓர் உப்பு.

acetate silk : செயற்கைப் பட்டு.

acetazolamide : அசிட்டாசோலமைடு : குறுகிய காலத்திற்கு சிறு நீர்க்கழிவினைத் தூண்டுவதற்காக வாய்வழியே கொடுக்கப்படும் நீர்நீக்கி, கரிமம் சார்ந்த மருந்துப் பொருள். கண்விழி விறைப்பு நோயைக் குணப்படுத்த இது பயன்படுத்தப்படுகிறது.

acetic acid : புளிய அமிலம்; அசிட்டிக் அமிலம் (புளிங்காடி) : புளிக்காடியில் உள்ள அமிலம். மூன்று வகை அசிட்டிக் அமிலங்கள் மருத்துவத்தில் பயன்படுத்தப்படுகின்றன. (1) உறைநிலை அசிட்டிக் அமிலம். இது சில சமயம் கடுங்காரமாகப் பயன்படுத்தப்படுகிறது. (2) சிறுநீர்க் சோதனைகளில் பயன்படுத்தப்படும் சாதாரண

அசிட்டிக் அமிலம். இருமல் மருந்துகளில் அவ்வப்போது பயன்படுத்தப்படுகிறது.

aceticanhydride : புளிய நீரிவி.

acetoacetic acid : அசிட்டோ அசிட்டிக் அமிலம் : ஒரே உப்பு மூலமுடைய, அதாவது நீக்கி நிரப்பக்கூடிய ஹைட்ரஜன் ஒன்றுடைய ஒரு கரிம அமிலம். மனிதர் உடலில் கொழுப்புப் பொருள்கள் ஆக்சிகரமாகும் போது ஓர் இடைநிலையில் இது உற்பத்தியாகிறது. இரத்தத்தில் அளவுக்கு மேல் காடிப் பொருள் இருத்தல் அல்லது நீரிழிவு போன்ற சில வளர்சிதை மாற்றக்கோளாறுகளில், இது இரத்தத்தில் அளவுக்கு மீறி இருந்து, சிறுநீர் வழியாக வெளியேறுகிறது. சிறுநீர் வெளியேறாமல் இருந்தால், இது அசிட்டோனாக மாறுகிறது. இரத்தத்தில் இந்த அமிலம் அளவுக்கு மேல் இருக்கும். ஆனால், எல்லா உணர்ச்சியும் இழந்த முழுமயக்க நிலை உண்டாகிறது.

acetoacetyl coenzyme : அசிட்டோஅசிட்டைல் கோஎன்சைம் : கொழுப்பு அமிலங்கள் உயிர்வளியேற்றம் அடையும்போது உண்டாகும் இடைநொதி.

acetobactor : அசிட்டோபாக்டர் : சீடோஎமானாடேசியே எனும் பாக்டீரியா குடும்பத்தினைச் சார்ந்த ஒரு பாக்டீரியா இனப்

பிரிவு. இது மனிதர்களுக்குத் தீங்கு செய்வதில்லை.

acetohexamide : அசிட் டோ ஹெக்சாமைடு : வாய்வழி உட்கொள்ளப்படும், நீரிழிவு நோய்க்கு எதிரான ஒரு மருந்து.

acetomenaphthone : அசிட் டோமொனாஃப்தோன் : வைட்டமின் K என்ற ஊட்டச்சத்தின் ஒரு செயற்கை வடிவம். வாய்வழி உட்கொள்ளும்போது தீவிரமாகச் செயற்படுகிறது. மஞ்சட்காமாலை நோயைக் குணப்படுத்துவதற்கும், நோய்த் தடுப்பு மருத்துவத்தில் பிறவி இரத்தப்போக்குக்கு எதிராகவும் இது பயன்படுத்தப்படுகிறது.

acetonemia : அசிட் டோன் மிகை இரத்தம்; அசிட் டோனே மியா; அசிட் டோனிரத்தம் : இரத்தத்தில் அசிட் டோன் பொருள்கள் கலந்திருத்தல்.

acetone : அசிட் டோன் : உயிரியக்கச் சேர்மங்களுடன் கலந்து கரைசலாகும் இயல்புடைய நிறமற்ற படிசு நீர்மம். இது எளிதில் தீப்பிடிக்கக் கூடியது.

acetonuria : அசிட் டோனூரியா; அசிட் டோன் நீரிழிவு : சிறுநீரில் அளவுக்கு மேல் அசிட் டோன் பொருள்கள் இருத்தல். இதனால் இனிப்பான மணம் உண்டாகிறது.

acetowhite lesions : அசிட் டோவென் சிதைவுகள் :

கருப்பைக் கழுத்துப் பகுதியில் ஏற்படுகின்ற வெண்முண்டுப் புற்றுச் சிதைவுகள்.

acetylation : அசிட் டைல் ஏற்றம் : ஒரு கரிமப்பொருளில் ஒன்று அல்லது அதற்கு மேலும் உள்ள எண்ணிக்கையில் அசிட் டைல் குலங்களைச் சேர்த்தல்.

acetylcholine : அசிட் டில் கோலின் : தசையின் ஊனீர் சுரப்பிகளையும், மற்ற நரம்பு உயிரணுக்களையும் வினை புரியத் தூண்டுவதற்காக நரம்பு முனைகளிலிருந்து வெளியாகும் வேதியியல் பொருள். இதனை வெளியிடும் நரம்பு இழைகள், 'கோலின் இழைகள்' எனப்படும். நரம்பு முனைகளைச் சுற்றிலும், இரத்தத்திலும் பிற திசுக்களிலும் இருக்கும் அசிட் டில் கோலினஸ் டெராஸ் எனப்படும் செரிமானப் பொருளினால் (என்சைம்) கோலின், அசிட் டிக் அமிலம் ஆகியவற்றினால் இது சேர்க்கப்படுகிறது.

acetylcholinesterase : அசிட் டைல் கோலினஸ்டிரேஸ் : அசிட் டைல் கோலினைச் செயலற்ற தாக்கும் ஒரு நொதி.

acetylcysteine : அசிட் டில் சிஸ்டைன் : சிறுநீர்ப்பை இழை அழற்சியில் உள்ள குழம்பு நீர்ப்பொருள்.

acetylsalicylic acid : அசிட்டில் சாலிசிலிக் அமிலம் : உணர்ச்சியின்மை உண்டு பண்ணுகிற அல்லது நோவகற்றும் மருந்தாகப் பெருமளவில் பயன்படுத்தப்படுகிற ஒரு மென்மையான மருந்து. ஏராளமான நோவகற்றும் மாத்திரைகள் தயாரிக்க அடிப்படைப் பொருளாகப் பயன்படுகிறது. 'ஆஸ்பிரின்' என்பது இதன் அதிகாரபூர்வமான பெயர்.

acetyltransferase : அசிட்டைல் டிரான்ஸ்பரேஸ் : இது ஒரு வகை நொதி. ஒரு பொருளி லிருந்து அசிட்டைல் மருந்தை மற்றொரு பொருளுக்கு மாற்றும் தன்மை உடையது.

achalasia : உணவுக் குழாய் அலை விழப்பு; தளர்விழப்பு; தளராமை : தசை நரம்புகளைத் தளர்வுறுத்தத் தவறுதல்.

ache : வலி; வேதனை; நோவு : உடலில் ஏற்படும் தொடர் நோவினால் உருவாகும் வலி.

achievement : சாதனை; இலக்கு அடைதல்; குறிக்கோள் எட்டுதல்.

achilles : குதிகால் தசைநார், குதிநாண் : உடலில் மிகவும் பலம் வாய்ந்த நாண். இதுகுதிகால் எலும்பினுள் செலுத்தப்பட்டுள்ள கணுக்கால் முழங்கால் மடக்குத் திசையின் தசை நாண் முனை.

achilles tendon : குதிகால் தசைநார், குதிநாண் : குதிகால் எலும்பினுள் செலுத்தப்பட்டுள்ள இளக்க மற்றும் கெண்டைக்கால் புடைப்புத் தசைகளின் தசை நாண்முனை.

achillorrhaphy : குதிநாண் தைப்பு.

achillotomomy : குதிநாண் வெட்டு.

achlorhydria : ஹைட்ரோ குளோரிக் அமிலமின்மை : வயிற்றில் ஹைட்ரோ குளோரிக் அமிலம் இல்லாதிருத்தல். மரணம் விளைவிக்கும் இரத்த சோகை, இரைப்பைப் புற்று ஆகிய நோய்களின் போது இந்நிலை தோன்றும்.

achlorhydria : ஹைட்ரோ குளோரிக் அமிலமின்மை; புளியமின்மை : இரைப்பையில் ஹைட்ரோகுளோரிக் அமிலம் இல்லாதிருத்தல் அல்லது சுரக்காதிருத்தல். மரணம் விளைவிக்கும் இரத்தச் சோகை, இரைப்பை புற்றுநோய் ஆகிய நோய்களின் போது இந்நிலை தோன்றும்.

acholia : பித்த நீரின்மை.

acholuria : அக்கோலூரியா; பித்தமற்ற நீரிழிவு : சிறுநீரில் பித்தநீர் நிறமி இல்லாதிருத்தல்.

acholuric : பித்தமிலா நீர் வடிதல்.

achondrogenesis : எலும்பு வளர்ச்சித் தடை : கை மற்றும் கால் எலும்புகளின் வளர்ச்சி தடைபடும் நிலை.

achondroplasia : எலும்பு வளர்ச்சித் தடை; குறுத்து வளராமை : நீண்ட எலும்புகளின் வளர்ச்சி தடைபட்டு, பெரிய தலையும் குறுகிய உறுப்புகளும் கொண்ட குள்ள உருவம் உருவாதல், இது பரம்பரையாக வரும் ஒரு பண்பு. இதில் அறிவுத்திறன் பாதிக்கப்படுவதில்லை. பாரம்பரியப் பண்பு மேலோங்கி இருக்கிறது.

achroma : இயல்பு நிறமின்மை.

achromasia : இயல்பு நிறமின்மை : தோலின் இயல்பு நிறம் இல்லாதிருத்தல். தோல் அணுக்கள் நிறமேற்பதில் பாதிப்பு உண்டாதல்.

achromate : நிறக்குருடு; நிறப் பார்வையின்மை : நிறங்களைப் பிரித்துணர இயலாமை.

achromatic : நிறமில்லா : (1) நிறமின்மை, (2) 'குரோமேட்டின்' எனும் நிறமி இல்லாத நிலைமை. (3) வண்ணமேற்பதில் இடர்பாடு, (4) ஒளிச்சிதறலில் இடர்பாடு.

achromatin : நிறமற்ற அணு : அணுவின் உட்கரு நிறமற்றிருத்தல்.

achromatism : நிறமின்மை.

achromatopsia : நிறக்குருடு; நிறப் பார்வையின்மை : வண்ணங்களை முழுமையாக

அடையாளங்காண இயலாதிருத்தல். இந்நோய் பிடித்தவர்களுக்கு ஒரே நிறம் மட்டுமே கண்ணுக்குப் புலனாகும்.

achromia : நிறமற்ற : (1) நிறமில்லாதிருத்தல் அல்லது வெளிநிரலிருத்தல். (2) அணுக்கள் நிறமேற்பதில் சிரமப்படுதல்.

achromycin : அக்ரோமைசின் : 'டெட்ரோசைக்கிளின்' என்ற மருந்தின் வாணிக உரிமைப் பெயர்.

achylia : உணவுப்பால் இன்மை; சாறின்மை; பித்தநீரின்மை : உடலில் உணவிலிருந்து உளறும் கொழுப்புக் கலந்த வெள்ளை நிறநீர் இல்லாதிருத்தல்.

achylia-gastrica : இரைப்பை சுரப்பின்மை.

achylous : பித்தநீரின்மை : செரிமானச் சுரப்பு நீர்க் குறைபாடு.

acicular : ஊசி போன்ற வடிவமுள்ள அமிலம். ஹைட்ரஜன் அயனிகளைக் கரைகளில் வெளியிடும் ஒரு பொருள்.

acid : புளியம்; அமிலம் (காடிப் பொருள்); திராவகம் : கரைசல்களில் ஹைட்ரஜன் அயனிகள் அளவுக்கு மேல் உண்டாக்கக் கூடிய பொருள் எதனையும் இது குறிக்கும். இது, நீல

லிட்மஸ் தாளை சிவப்பாக மாற்றுகிறது. இதனை ஒரு காரத்தினால் செயலற்றதாக்கிவிடலாம். அப்போது ஓர் உப்பு உண்டாகும். இவ்விரு சோதனைகள் மூலம் இதனை அடையாளம் காணலாம்.

acidaemia : அமில மிகைப்பு; அமிலப் பெருக்க நோய்; அமில ரத்தம் : இரத்தத்தின் அளவுக்கு மீறிய அமிலத்தன்மை. இதனால், ஹைட்ரஜன் அயனிகள், இயல்புக்குக் குறைந்த PH அளவில் உண்டாகின்றன. காற்றோட்டக் குறைபாடு, கார்பன்-டை-ஆக்சைடு பெருக்கம் காரணமாக இது உண்டாகும்போது இதனை 'சுவாச அமிலப் பெருக்கம்' என்பர். தசைகளில் லாக்டிக் அமிலம் என்ற காடிப் பொருள் அதிகரிப்பினால் இது உண்டாகும். ஆனால், அது 'வளர்சிதை மாற்ற அமிலப் பெருக்கம்' என்று கூறப்படும்.

acidaemia : குருதி அமில மிகைப்பு : இரத்தத்தில் அமிலத்தன்மை அதிகப்படுதல். ஹைட்ரஜன் அயனிகளின் எண்ணிக்கை இரத்தத்தில் அதிகப்படுதல் அல்லது இரத்தத்தின் pH அளவு இயல்பு அளவிலிருந்து குறைவது.

acidalcoholfast : அமில-ஆல்ககால் எதிர்ப்பு : பாக்டீரியாவியலில் ஓர் உயிரி மாசுபடும்போது, ஆல்ககாலினாலும், அமிலத்தாலும், அது நிறமிழப்பதற்கு எதிர்ப்பு உண்டாகிறது.

acid-base : அமில-கார.

acid-base balance : அமில-உப்பு மூலச் சமநிலை; அமிலக்காரச் சமன்பாடு : இரத்தத்திலும் உடல் நீர்மங்களிலும் அமிலத்திற்கு உப்பு மூலங்களுக்கு மிடையில் சமநிலை நிலவுதல்.

acid-base equilibrium : அமில-கார நடுநிலை

acid-base titration : அமில-கார தரப்படுத்தம்.

acid burn : அமிலச் சுடுமண்.

acidemia : அமிலமிகை

acid fast : அமில எதிர்ப்பு : அமிலத்தில கரையா; அமிலம் ஏற்கா; பாக்டீரியாவியலில், ஓர் உயிரி மாசுபடும்போது, நீர்த்த அமிலங்கள் பட்டால் நிறம் மாறாமலிருத்தல்.

acidhaematin : அமிலமாட்டின்

acidfication : அமிலமாக்கல்; அமிலப்படுத்தல் : அமிலமாக மாறுதல்.

acidfier : அமிலமாக்கி; அமில மளிப்பான் : அமிலமாக மாற்றும் ஒரு பொருள்.

acidism : அமிலமேற்றல்.

acidity : அமிலத்தன்மை : காடித் தன்மை; புளிப்புத்தன்மை. அமிலத்தன்மையின் அளவு pH அளவுகளில் அளவிடப்படுகிறது. pH 6.69 என்பது மிகவும் வலுக் குறைந்த அமிலத்தைக் குறிக்கும். pH1 என்பது ஒரு வலுவான அமிலத்தைக் குறிக்கும்.

acidimeter : காடிமானி : காடிப் பொருள்களின் ஆற்றலை அளக்கும் கருவி.

acidogenic : அமில ஊக்கி.

acidophil : அமிலமேற்பி : (1) அமில நிறம் ஏற்பி. (2) முன் மூளையடிச் சுரப்பியின் அணுக்கள் அமில நிற ஏற்பிகளாக உள்ளன. (3) அமிலமேற்பி நுண்ணுயிரி : அமில ஊடகத்தில் நன்கு வளரும் தன்மையுள்ள ஒரு நுண்ணுயிரி.

acidophilic : (1) அமில நிறமேற்பி : அமிலத்தை ஏற்றுக்கொள்ளும் பண்புகள். (2) அமிலப் பண்புள்ள. சாயத்தை ஏற்றுக் கொள்ளும் ஓர் அணுவகை.

acidophylic cells : அமில நிற ஏற்பணுக்கள்.

acidosis : அமிலவேற்றம்; அமிலத்தேக்கம்; குருதி அமிலப் பெருக்கம்; அமில மிகை : இரத்தத்தில் காரப் பொருள் குறைந்து, அளவுக்கு மேல் அமிலப்பொருள் (காடிப் பொருள்) இருத்தல். இதனால் இரத்தத்தில் அமில உப்பு மூலச் சமநிலை சீர்கெடுகிறது.

acid phosphatase : ஆசிட் பாஸ்பட்டேஸ்; அமிலபாஸ்பட்டேஸ் : pH அளவு 5.4-இல் பாஸ்பாரிக் எஸ்டரிலிருந்து கனிமப் பாஸ்பேட்டை வெளியிடும் நொதி. இது ஆண்மைச் சுரப்பியில் காணப்படுகிறது.

acid phosphatase test : அமில ஃபாஸ்பேட்டேஸ் சோதனை : கார்போஹைட்ரேட்டுகளின் ஓர் அமில ஊடகத்தில் ஒருங்கிணைக்கும் ஒரு செரிமானப் பொருள் (என்சைம்). இந்தப் பொருளின் அளவு இரத்தத்தில் அதிகரிக்குமானால் அது ஆண்பால் உறுப்புப் பெருஞ் சுரப்பியில் புற்றுநோய் உண்டாகி இருப்பதை குறிக்கும்.

acid poisoning : அமில விஷம்; அமில நச்சு : நச்சு அமிலத்தை அருந்துதல், இரைப்பையில் இருந்து ஹைட்ரோகுளோரிக் அமிலம் மேலெழும்பி வந்து உணவுக் குழாயைப் புண்ணாக்குதல்.

acidstain : அமிலக்கறை.

acidum : அமிலம்.

aciduria : அமிலச் சிறுநீர் : அமிலம் கலந்த சிறுநீர் வெளியேறுதல். மன வளர்ச்சி குன்றியிருப்பதற்கு இது ஒரு காரணம் என்று அண்மை ஆராய்ச்சிகள் கூறுகின்றன.

aciduric : அமில ஊடக வளர்ச்சி: அமில ஊடகத்தில் வளரும் தன்மையுள்ள.

acies : விளிம்பு.

acinar : ஊநீர் சுரப்பிழை : ஊநீர் சுரப்பு இழைகள் தொடர்புடைய.

acinetobacter : ஆசின்டோபாக்டர் : மண்ணிலும் தண்ணீரிலும் காணப்படுகின்ற காக்கோபாசில்லஸ் பிரிவைச் சார்ந்த நுண்ணுயிரி. இது மனிதனின் தோலின் மீதும் தொண்டையிலும் மிகச் சாதாரணமாகக் காணப்படும்.

acini : ஊநீர் சுரப்பு இழைகள் : சிறு பையுறை போன்ற ஊநீர் சுரக்கும் உயிரணுக்கள் கொண்ட உடற்பகுதி. பல ஊநீர் சுரப்பு இழைகள் சேர்ந்து ஒரு சிறு இதழாக அமைகின்றன.

acinitis : ஊநீர்ச் சுரப்பிழை அழற்சி: ஊநீர்ச் சுரப்பிழைகளில் அழற்சி உண்டாதல்.

acinous : கொத்துக் கொத்தாக : திராட்சைக் கொத்தையொத்த சுரப்பிகள்.

acinus : ஊநீர்ச் சுரப்பிழை; மூச்சு நுண்ணறை; சுரப்பணுக்குலை : ஒரு (1) சுரப்பியின் மிகச்சிறிய பகுதி. (2) நுரையீரலில் வாயு பரிமாற்றம் நடக்கின்ற அடிப்படை சுவாசப்பகுதி. இங்கு தான் கரியமில வாயு வெளியேற்றம் மற்றும் உயிர்வளி உள் வாங்கல் ஆகிய இருவகை

விந்தைச்செயல்கள் நிகழ்கின்றன. ஒரு மனிதனின் நுரையீரல்களில் 800 கோடி மூச்சு நுண்ணுறைகள் உள்ளன.

acme : நோய் உச்சநிலை; நோயின் நெருக்கடி : ஒரு நோய் மிக முற்றிய உச்சநிலை.

aclasia : நோய் தொடரும் பகுதி.

acmesthesia : கூர் தொடுவுணர்வு.

acne : முகப் பரு.

acnemia : கெண்டைக் கால் தசை செயலிழத்தல்.

acne vulgaris : முகப்பருக் கட்டிகள் : ஆண்பால் இயக்கு நீர்மங்களின் (ஆண்ட்ரோஜன்) சுற்றோட்டத்தினால் மயிர்ப்பை நெய்மச் சுரப்பிகள் அளவுக்கு மேல் தூண்டப்படுவதாலும் மயிர், கொம்பு, நகம் போன்றவை உருவாவதற்கு அடிப்படைப் பொருளாக நிற்கும் வெடியகப் பொருள் (கெராட்டின்) அடைபட்டு, மயிர்ப்பை நெய்மம் (செபம்) அளவுக்கு அதிகமாகச் சேர்வதாலும் உண்டாகும் நிலை. பின்னர், தோல் பாக்கிரியாக்கள் அடைபட்ட மயிர்வை நெய்மத்தை அரிப்பு உண்டாக்கும் கொழுப்பு அமிலங்களாக மாற்றுகிறது. இந்த அமிலங்களே வீக்கத்திற்கும், கொப்புளம் உண்டாவதற்கும் காரணமாகிறது. இதைக் குணப்படுத்த 'மானோசைக்ளின் மருந்தைப் பயன்படுத்தலாம்.

acomia : வழக்கை.

aconite : அக்கோனிட் : அக்கோனிட்டம். எனும் தாவரத்தின் வேரிலிருந்து தயாரிக்கப்படும் வீரியமிக்க காரத்தேக்கம்.

acology : மருந்து மருத்துவ இயல் : மருந்து தொடர்பான மருத்துவத்துறைத் தனிஇயல்.

aconuresis : சிறுநீர் கட்டுப்பாடிலா.

acoprous : மலமிலாக் குடல்.

acor : கசப்புச் சுவை.

acorea : கண்மணியின்மை : கண்மணியில்லாத கண் : கண்ணில் பாப்பா இல்லாத நிலை; கண்ணில் நிறமிழி குழைமம் அற்ற நிலை.

acoria : இரைப்பை நிறை உணர் விழப்பு.

acousia : இணைப்புச் சொல்; 'கேட்டல்' நிலையைக் குறிக்கின்ற ஓர் இணைப்புச் சொல்.

acoruscalamus : வசம்பு

acousma : கற்பனை ஒலிகேட்டி.

acousticmeatus : செவிகுழல்.

acousticophobia : ஒலியச்சம்.

acoustic : ஒலியியல்; ஒலிசார்: ஒலி தொடர்புடைய; கேட்டல் உணர்வுள்ள; செவிக் குழல் துளை; செவி நரம்பு.

acquire : கொள்; ஈட்டு.

acoustogram : மூட்டு இயக்க ஒலி வரைவு.

acquired : அடையப் பெற்ற; பெறப்பெற்ற.

acquired immune deficiency syndrome (AIDS) : ஈட்டிய நோய்த் தடைக்காப்புக் குறைபாட்டு நோய்; ஏமக்குறை நோய்; (எய்ட்ஸ்) : இது மனித நோய்த் தடைக்காப்புக் குறைபாட்டு நோய்க்கிருமியினால் (Human Immune Deficiency Virus - HIV) உண்டாகிறது. இந்தக் கிருமி, நலிவுறுத்தும் கிருமிக் குழுமத்தைச் சேர்ந்தது. இது நான்கு கட்டங்களாக வகைப்படுத்தப்பட்டுள்ளது: (1) நோய் எதிர்ப்புப் பொருள். இது கிருமியைக் கொண்டு செல்லும் பொருள். இந்நிலையில் இந்நோய் பீடிக்க 10% வாய்ப்புகள் உண்டு. (2) தொடர்ந்து நீடிக்கும் பொது நிணநீர் கொண்டு செல்லும் பொருள். இந்த நிலையில், புற நோயாளிகளுக்கான சிகிச்சை தேவை. (3) 'எய்ட்ஸ்' நோய் தொடர்புடைய, நெஞ்சு வலி, பேதி, படிப்படியாக அதிகரிக்கும் மனச் சீர்கேடு போன்ற சிக்கல்கள் தோன்றுதல். (4) குணப்படுத்த முடியாத முழுமையான 'எய்ட்ஸ்' நோய்.

acquired immunity : பெற்ற தடுப்பாற்றல்.

acquoshumor : செவிக்குழல் நீர்மம்.

acral : புறமுனை : உடலின் புற முனைப் பகுதிகள் தொடர்புள்ள.

acrarthritis : அங்க எலும்பு அழற்சி.

acratia : வலுவிழத்தல்.

acid : நெடி; கார்ப்பு : கசப்பு, உறுத்தல், எரிச்சல் உள்ள நெடி.

acriflavine : அக்ரிஃபிளேவின் : ஆற்றல் வாய்ந்த நோய் நுண்ம அல்லது நச்சுத்தடைப் பொருள். இது காயங்களுக்கு 1 : 1000 கரைசலாகவும் 1 : 8000 வரை யிலான கரைசலாகவும் பயன் படுத்தப்படுகிறது. அக்ரிஃபிளேவின் பால்மம், மென்மையான, ஒட்டிக் கொள்ளாத காயங்களுக்குக் கட்டுப் போடக் கூடிய ஒரு மருந்து. இதில் திரவ கன்மெழுகு (பாரஃபின்) அடங்கியுள்ளது. புரோஃபிளேவின், யூஃபிளேவின் இரண்டும் ஒரேமாதிரியான கூட்டுப் பொருள்கள்.

acrimony : உறுத்தல் நெடியுள்ள.

acrisia : நோய் மூலம் அறியாமை.

acritical : மோசமான நிலையற்ற; நெருக்கடியற்ற; இக்கட்டான நிலையற்ற; இக்கட்டுநிலை இல்லாத.

acritochromacy : நிறப் பார்வைப் பிறழ்வு.

acroagnosis : காலில்லா உணர்வு; உறுப்பில்லா உணர்வு : கால் இல்லாத உணர்வு.

acroanaesthesia : உறுப்பு முனை உணர்விழப்பு : ஒரு காலில் அல்லது இரண்டு கால்களில் உணர்ச்சிக் குறைவு.

acroarthritis : உறுப்பு மூட்டழற்சி.

acrobystitis : குறிமுனைத் தோலழற்சி.

acrocentric : கைகால் நீள வேறுபாடு.

acrocephalia : கூம்புத் தலை : இது பிறவியிலேயே அமையும் பொருத்தமில்லா உருவக்கேடு. இதில், அம்புத்தலை வடிவ மற்றும் தலை ஒட்டின் மூலம் முகட்டெலும்பையும் பின் முகட்டெலும்பையும் இணைக்கும் பொருத்து வாயானது முதிர்வதற்கு முன்பே மூடிக்கொள்வதன் காரணமாகத் தலையின் உச்சி கூம்பாகவும், கண்கள் வெளியே துருத்திக் கொண்டும் இருக்கும்.

acrocephalo syndactyly : கூம்புத்தலை வாத்து விரல் : இது பிறவியிலேயே அமையும் ஓர் உருவக்கேடு. இதில், தலையின் உச்சி கூம்பு வடிவிலும், கை விரல்களும் பாதவிரல்களும் வாத்தின் கால் விரல்களைப் போன்று இடைத் தோலினால் ஒன்றுபட்டிணைந்தும் இருக்கும்.

acrochordon : தொங்கு தோல் கட்டி.

acrocinosis : மிகைப்பு இயங்கல்.

acrocyanosis : கைகால் நீலம் பூத்தல் : ஆக்சிஜன் சரிவர ஊட்டப்பெறாத இரத்தம் சுழல்வதன் காரணமாகக் கைகால் பகுதிகள் நீலம்பூத்து இருக்கும் நோய் வகை.

acrodermatitis : கைகால் தோல் அழற்சி.

acrodermatosis : கைகால் தோல் நோய் : கை மற்றும் கால் தோலில் ஏற்படும் நோய் வகை.

acrodolichomelia : நீளக்கால், கை நோய் : நீண்ட கால்களும், கைகளும் கணப்படும் நோய் வகை.

acroedema : நிலைத்த கைகால் வீக்கம்.

acrodynia : முனைவலி.

acrodynia : கைகால் சிவப்பு : தோல் நரம்புக் கோளாறில் கைகால் பகுதிகளில் வேதனை தரும் அளவுக்குச் சிவப்பு நிறமாதல்.

acroesthesia : உறுப்புமுனைக் கூருணர்வு : கை கால்களிலும் வலி ஏற்படுதல் அல்லது இயல்பற்ற கூருணர்ச்சி தோன்றுதல்.

acrohyperhidrosis : கைகால் வியர்வை மிகைப்பு : உள்ளங்

கை மற்றும் உள்ளம் கால்களில் அளவுக்கதிகமாக வியர்ப்பது.

acrohypothermia : கைகால் வெப்பக் குறை.

acrohypothermy : கைகால் வெப்பக் குறைவு : உள்ளங்கைகளிலும் உள்ளங்கால்களிலும் அதிகக் குளிர்ச்சி ஏற்படுதல்.

acrokeratosis : கைகால் மீள்உருவளர்ச்சி : கை மற்றும் கால்களில் உள்ள தோலில் தடித்த வளர்ச்சி உருவாதல்.

acrokinesia : கைகால் இலக்க மிகைப்பு : கைகளிலும் கால்களிலும் காணப்படுகின்ற இயல்பற்ற அசைவுகள்.

acromastitis : கொங்கைக் காம்பு அழற்சி.

acromegaly : முனைப் பருமை; உறுப்பு அகற்சி; புறமுனைப் பருமன் கபச் சுரப்பி நோய் : குருதியில் கலந்து உறுப்புகள் செயற்படத் தூண்டும் உட்சுரப்பு இயக்குநீர் (ஹார்மோன்) அளவுக்கு மேல் சுரப்பதால், கைகள், பாதங்கள், முகம் ஆகியவை அளவுக்கு மீறி அகன்று விடுதல், குழந்தைகளிடம் இது அரக்க உருத் தோற்றத்தை உண்டாக்குகிறது.

acromelic : கைகால் நுணி : கைகால் முனைப் பகுதிக்குத் தொடர்புள்ள.

acrometagenesis : கைகால் வளர்ச்சிமிகை : கைகளும் கால்களும் இயல்பற்ற வளர்ச்சி அடைதல்; மிகை வளர்ச்சி பெறல்.

acromial : தோள் உச்சியில் ; தோள்பட்டையின் மேல்பகுதி: தோல் உச்சிக்கு அருகில்.

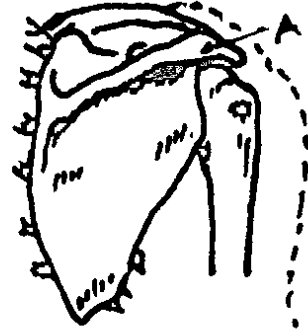
acromicria : உறுப்புக் குறுக்கம் : உடல் வளர்ச்சிக்கு முக்கியமாக உதவக்கூடிய தூம்பற்ற முளையடிச் சுரப்பியிலிருந்து (கபச் சுரப்பி) சுரக்கும் இயக்குநீர் (ஹார்மோன்) குறைவாகச் சுரப்பதன் காரணமாக கைகள், கைகால் பாதங்கள் ஆகியவை சிறுத்து விடுதல் அல்லது குறுகி விடுதல்.

acromioclavicular : உச்சிக் காரை எலும்பின் : காரை எலும்பு மற்றும் தோள் உச்சியை இணைக்கின்ற.

acromion : தோள் உச்சி : தோள் எலும்பின் பக்கவாட்டில் நீட்டிக் கொண்டு இருக்கும் எலும்பு; இது காரை எலும்புடன் இணைந்து தோள் உச்சியை உண்டாக்குகிறது.

acromionectomy : தோள் உச்சி எலும்பு நீக்கல் : அறுவை மருத்துவம் மூலம் தோல் உச்சி எலும்பு அகற்றப்படுதல்.

acromion process : தோள் திருகு நோய் : தோள் பட்டை எலும்பின் ஒரு பகுதி சற்றே பின்புறமாகத் திருகி இருத்தல்.



தோள் திருகு நோய்

acromioplasty : தோள் உச்சி எலும்புச் சீரமைப்பு : தோள் உச்சி எலும்பை அறுவை மருத்துவம் மூலம் சீரமைத்தல்.

acromioscapular : தோள் உச்சித் தோள் எலும்பு : தோள் உச்சி எலும்புடனும் தோள் எலும்புடனும் தொடர்புடைய.

acromphalus : தொப்புள் வீக்கம்: (1) தொப்புளின் மையப் பகுதி. (2) தொப்புள் வீக்கம்.

acromyotonia : கைகால் தசை இசிவு : புறப்பகுதியில் உள்ள கை, கால் தசைகளில் சிதைவு ஏற்படுவதால் தசைகள் சுருங்கி விடுதல்.

acroneurosis : கைகால் நரம்பழற்சி நோய் : கை, கால்களில் ஏற்படும் ஒருவகை நரம்புக் கோளாறு.

acronym : எழுத்துச் சுருக்கச் சேர்க்கை : முதன்மைச் சொற்களின் முதல் எழுத்தைச் சேர்த்துக் கிடைக்கும் புதுச் சொல். (எ.டு.) Acquired Immune Deficiency Syndrome : AIDS (எய்ட்ஸ் நோய்).

acronyx : திருகு நகம்.

acropachy : கைகால் விரல் திரள்தல் : கை விரல்களும் கால் விரல்களும் திரள்தல்.

acropachyderma : கைகால் விரல் திரட்சி அழற்சி. : இந்த நோயின் போது நோயாளிக்கு கை கால் விரல்கள் திரட்சி அடையும். எலும்புகளின் வளர்ச்சி பாதிக்கப்படும். முகத்திலும் தலையிலும் தோல் அழற்சியும் திரட்சியும் காணப்படும்.

acroparaesthesia : கை மரமரப்பு: கைகளில் உட்கூச்செறிவும் மரமரப்பும் ஏற்படுதல்.

acroparalysis : புறஉறுப்பு வாதம்; கை, கால் வாதம் : கை அல்லது காலில் வாதம் ஏற்படுதல், கை அல்லது கால் செயலிழத்தல்.

acropathology : புறஉறுப்பு நோய்க் கூறுவியல்; அங்க நோய்க் கூறுவியல் : புறஉறுப்புகளில் ஏற்படும் நோய்களின் நோய்க் கூறுவியல்.

acropathy : புற உறுப்புநோய் : உடலின் புற உறுப்புகளில் ஏற்படும் நோய்களைக் குறிப்பது.

acrophobia : உயர அச்சம் : உயரமான இடங்களைப் பார்த்துப் பயப்படுதல்.

acroposthitis : ஆண்குறி முனைத் தோலழற்சி : ஆண்குறியின் முனைத் தோளில் அழற்சி ஏற்படுதல்.

acroscleroderma : கைகால் தோல் தடிப்பு நோய் : கைகால்களில் உள்ள தோல் தடித்துக் கடினமாதல்.

acrosclerosis : முகம், விரல், கை, கால் இரத்த ஊட்டக்குறை : தோல் தடிப்பு நோயும் தோல் நாட்டுநோயும் இணைந்து காணப்படும் நோயினம். இந்த நோயுள்ளவருக்கு முகம், கழுத்து, கை, கால்களில் தோல் தடித்துக் காணப்படும், இரத்த ஊட்டக்குறைவு காணப்படும்.

acrostealgia : அங்க எலும்புவலி.

acrotic : குறை அழுத்த நாடி.

acrotism : நாடித்துடிப்பின்மை; குறை நாடித் துடிப்பு : நாடித்துடிப்பை உணர முடியாமை. நாடித்துடிப்பு குறைவாக இருத்தல்.

acrotrophoneurosis : கைகால் குழிப்புகள் நரம்பழற்சி : கைகளிலும் கால்களிலும் இரத்த நாளங்களும் நரம்பிழைகளும் பாதிக்கப்படுவதால் குழிப்புகள் உண்டாகும். நரம்பழற்சி

ஏற்படும். இரத்த ஊட்டக் குறைவு தோன்றும்.

acrylate : அக்ரிலேட் : அக்ரிக் அமிலத்தில் தயாரிக்கப்பட்ட உப்பு.

acrylics : உறுப்பு ஒட்டுப் பசைகள் : உடம்பில் செயற்கை உறுப்புகள் இணைப்பதற்குப் பயன்படுத்தப்படும், வெப்பத் தால் இளகிக் குளிரில் இறுகும் இயல்புடைய பொருள்களின் தொகுதி.

act : செயல் வினை, சட்டம், செயலுறல்.

ACTH : ஏ.சி.டி.எச். : 'அட்ரினோ கார்ட்டிகோடிரோபிக்' இயக்கு நீரின் சுருக்கச்சொல். இது முன் மூளையடிச் சுரப்பியில் சுரக்கிறது. இது அண்ணீரகப் புரணியைத் தூண்டி அண்ணீரகப் புரணிச் சுரப்பு இயக்கு நீர்களைச் சுரக்கச் செய்கிறது.

acthar gel : அக்தார் கூழ் : இது கூழ் போன்ற அரைத் திண்மக் கரைசலாகவுள்ள ஓர் "அக்த்" தயாரிப்பு. இது குண்டிக் காய்ச் சுரப்பியின் புறப்பகுதியில் நோய் நாடல் சோதனைக்குப் பயன்படுத்தப்படுகிறது. தோல் படை நோய், தோல் தடிப்புநோய், கீல்வாத மூட்டுவீக்கம், ஒவ்வாமை நோய்கள் ஆகியவற்றைக் குணப்படுத்தவும் பயன்படுகிறது.

action : செயல்; தசைப்புரதம் : தசை இழைகளில் காணப்

படும் ஒரு வகைப் புரதம். இது 'மயோசின்' எனும் மற்றொரு தசைப் புரதத்தோடு இணைந்து தசையைச் சுருக்குவதற்கும் விரிப்பதற்கும் உதவுகிறது. இது G ஆக்ஷன் F ஆக்ஷன் எனும் இரு வகைகளில் உருவாகிறது.

actified : ஆக்ஃபடு : சியூடோ ஃபெட்ரின், டிரிப் ரோலின் ஆகியவை அடங்கிய மருந்து.

acting out : துன்ப உணர்வுக் குறைப்பு : உணர்ச்சிவயப்பட்ட மனவேதனையைக் குறைத்தல், இதில் முந்தைய மனக்குழப்பங்கள், மனப்போக்குகள் மூலம் தன்னையறியாமல் ஏற்பட்டு விட்ட தடுமாற்றமான அல்லது மூர்க்கத்தனமான நடத்தையிலிருந்து நோயாளி விடுவிக்கப்படுகிறார்.

actinic : கதிரியக்க : வேதியியல் விளைவு தரும் ஒளிக்கதிர்களை ஒட்டிய.

கதிரியக்கத் தீப்புண்கள் : புற ஊதாக் கதிர்களின் பாதிப்பால் ஏற்படும் கதிரியக்கத் தீப்புண்கள்.

கதிரியக்கப் புற்றுநோய் : சூரியக் கதிர்களால் தோலில் தோன்றும் புற்றுநோய். இது பொதுவாக தலையிலும் கழுத்திலும் காணப்படும்.

கதிரியக்கத் தோலழற்சி : கதிரியக்கத்தால் தோல் அழற்சியுறல்.

actinic dermatoses : ஒளிக் கதிர்த்தோல் அழற்சி : தோலின் புறவூதா ஒளிபட்டால் இயல் புக்கு மீறி எளிதில் புண்படக் கூடியதாக இருத்தல்.

actinism : ஒளிக்கதிர் வேதி யியல் விளைவு : ஒளிக்கதிரி னால், முக்கியமாகப் புறவூதா ஒளிக் கதிரினால் உண்டாகும் வேதியியல் விளைவு.

actino : ஆக்டினோ : இணைப்புச் சொல். ஒளிக்கதிர் அல்லது கதிரியக்கத்தோடு தொடர் புடைய ஒர் இணைப்புச் சொல்.

actinometer : ஆக்டினோமீட்டர் : ஒளி - வெப்பமானி. ஒளிக்கதிர் வேதியியல் விளைவுமானி.

actinobacillus : ஆக்டினோபே சில்லஸ் : வீட்டு வளர்ப்புப் பிராணிகளைப் பாதிக்கின்ற மிகச்சிறிய பாக்டீரியா வகை. (நுண்ணுயிரி). சிசோமை சீட்ஸ் இடைப்பிரிவைச் சார்ந்த காக் கோபேசில்லஸ் நுண்ணுயிரிகள். இவை மிக அரிதாக மனிதர் களையும் தாக்கும்.

actinobiology : ஒளிக்கதிர் உயிரியல்; ஒளிய உயிரியல் : உயிர் வாழும் உயிரிகளின் மீது ஒளிக்கதிரியக்கத்தின் விளைவு களை ஆராய்தல்.

actinodermatitis : கதிரியக்கத் தோலழற்சி: கதிரியக்கத்தால் தோலில் தோன்றும் அழற்சி நிலை.

actinogenics : கதிர் வீச்சியல்.

actinolite : ஒளியில் தன்மை மாறும் பொருள்.

actinology : ஒளி இயல்; ஒளிக் கதிர் இயல் : கதிரியக்கத்தால் தோலில் தோன்றும் அழற்சி நிலை.

actinomadura : ஆக்டினோ மதுரா; மதுரா பூஞ்சைக் காளான் நோய் : (மதுரா கால்) மது ரெல்லா பூஞ்சைக் காளான் இதனை ஏற்படுத்துகிறது. இந் நோயின் போது நோயாளிக்குக் கால் வீங்கிவிடும்; பல புழைகள் சீழ் வழிந்த நிலையில் காணப் படும். கீழ்த்தோல் திசுக்கள், வெண்குருணைகள், ஊநீர், தோலடித் திசுக்கள் ஆகியவை அழுகிய நிலையில் வெளியேறும். சீழில் பூஞ்சைக் காளான்கள் வெளியேறும்.

actinomyces : கதிர்வீச்சு பாக்டீரியா: ஒளிக்கதிர் வீசும் பூரண வலையைக் கொண்ட பூஞ்சனம் போன்ற ஒட்டுண் ணிப் பாக்டீரியா. இதிலிருந்து பல்வேறு நோய் எதிர்ப்பு மருந்துகள் தயாரிக்கப்படுகின்றன.

actinomycetaceae : ஆக்டினோ மைசீடேசியே : பாக்டீரியா (நுண்ணுயிரி) வகை. ஆக்டினோமைசிடாலிஸ், மைகோ பேக்டீரியாசியோ, நாக் கார்டியேசியே, டெர்மட்டோபிலே

சியோ மற்றும் ஸ்ட்ரெப் டோமைசி டேசியோ நுண்ணுயிரி குடும்பங்களை உள்ளடக்கிய நுண்ணுயிரி இனம்.

actinomycete : ஆக்டினோமைசீட் : ஆக்டினோமைசீடா லிஸ் இனப்பிரிவைச் சார்ந்த நுண்ணுயிரி.

actinomycin : ஆக்டினோமைசின் : வீரிய நச்சு நிறைந்த நுண்ணுயிர்க் கொல்லி மருந்து. பல நுண்ணுயிர்களுக்கு எதிராகச் செயல்படக்கூடியது. சமயங்களில் புற்றுக்கொல்லியாகவும் பயன்படும்.

actinomycosis : கதிர்வீச்சு ஒட்டுயிர் காளான் நோய் : ஒளிக்கதிர் வீசும் ஒட்டுயிர்க் காளானால் தோன்றும் ஒரு வகை நோய். இந்நோய், நுரையீரல், தாடை, குடல் ஆகிய உறுப்புகளை முக்கியமாகப் பாதிக்கிறது. இந்நோயினால், சிறு மணிகள் போன்ற கட்டிகள் தோன்றி, அவற்றி லிருந்து மஞ்சள் நிறக் கந்தகக் குருணைகள் அடங்கிய திண்மையான எண்ணெய்ப் பசையுள்ள சீழ் வெளிப்படுகிறது.

actinopraxis : ஊடுகதிர் மருத்துவம்; கதிர்வீச்சு மருத்துவம்.

actinotherapy : ஒளி மருத்துவம்: அகச்சிவப்பு அல்லது புறவூதா ஒளிக்கதிர் பாய்ச்சி நோய்தீர்க்கும் மருத்துவ முறை.

action : உறுப்பு இயக்கம் : உடலின் ஏதேனுமொரு பகுதியின் செயல்முறை அல்லது அலுவல் பணி, எதிரெதிர்க்குழுமத்தின் இயக்கத்தைக் கட்டுப்படுத்தும் தசைகள் எதிர்வினையைச் செய்கின்றன. ஒருவரின் சொந்த விருப்பத்திற்கு எதிரான கட்டாய வினையை இன்னொரு தசை செய்கிறது. சொந்த விருப்பின் பேரிலன்றி, திடீர் உந்துதல் காரணமாகத் தூண்டுவிசை வினை நடைபெறுகிறது. இணைவிழைச்சு போன்ற நரம்புக் கிளர்ச்சிக்கு இணங்கத் தன்னியல்பாகத் தூண்டப்படும் உள்ளுறுப்பியக்கச் செயல்கள் தன்னியல்பு வினைகளாகும். தனியாகச் செயல்புரிய முடியாமல், இரண்டு அல்லது அவற்றுக்கு மேற்பட்ட தசைகளின் ஒத்துழைப்பினால் நடைபெறுவது இணைவு வினையாகும்.

action automatic : தன்னியக்கச் செயல்.

action cumulative : கூட்டு விளைவுச் செயல்.

action delayed : சுணக்கச் செயல்.

action-direct : நேர்செயல்.

action-local : தனியிடச் செயல்.

action-involuntary : இயல்வினை.

action-mechanism of : செயல் முறைமை.

action-mode of : செயல்விதம்.

action-potential : செயலமுத்தம்.

action-reflex : மறிவினை.

action-specific : தனித்த செயல்; குறித்த செயல்.

action-voluntary : அறிவினை.

actisorb : சீழ் நாற்றத் தடுப்புப் பையுறை : சீழ் கசியும் காயங்களிலிருந்து நாற்றத்தைத் தடுப்பதற்கான செயல்தூண்டல் பெற்ற கரிப்பையுறைகள்.

actin : ஆக்டின் : தசை உயிரணுக்களிலுள்ள புரதங்களில் ஒன்று. இது, தசைச் சுருக்கம் உண்டாக்குவதற்காகத் தசைப் பற்றுடன் எதிர்வினை புரிகிறது.

activate : முடுக்கம்; கிளர்த்தல்.

activated : முடுக்கமான; முடுக்கப்பட்ட; கிளர்வுற்ற.

activated charcoal : கிளர்வுற்ற கரி.

activation : தூண்டுதல்; செயல்படுத்துதல்; கிளர்வுறல்.

activation energy : கிளர்வுறு ஆற்றல்; முடுக்க ஆற்றல்.

activator : செயலூக்கி; செயலி : ஏதேனும் ஒன்று செயற்படத் தூண்டுகிற ஒரு பொருள். இது

இயக்குநீர் (ஹார்மோன்) சுரப்பு, செரிமானப் பொருள், (என்சைம்) உற்பத்தி போன்ற செயல்களை ஊக்குவிக்கிறது.

active : செயலூக்கம்; உந்தப்பட்ட; துடிப்பான: நோயாளியைப் பயன்படுத்திச் சுறுசுறுப்பான இயக்கங்களை உண்டாக்குதல். சிக்கலான அமைப்பான்களை கொண்ட ஒரு மருந்திலுள்ள ஓர் அமைப்பால் இத்தகைய செயலூக்கத்தை உண்டாக்குகிறது. நச்சுப் பூண்டிலிருந்து எடுக்கப்படும் "பெல்லா டோன்னா" என்ற மருந்திலுள்ள 'அட்ரோப்பின்' ஒரு செயலூக்கியாகும்.

active principle : செயல்படும் மூலம் : ஒரு மருந்தில் முக்கியமாகச் செயல்படும் வேதிப் பொருள்.

active sites : செயல்படுமிடங்கள்; செயற் களங்கள்.

active mass : செயல்படு பொருண்மை.

active transport : கிளர்வுக் கடத்தல்.

activistic : பழமையான.

activator : கிளர்வூக்கி.

activity : செயல்; இயக்கம்; நடவடிக்கை : சுறுசுறுப்பாக இருத்தல்.

actomyosin : ஆக்டோமையோசின் : தசை இழைகளில் உள்ள ஒரு புரதத் தொகுப்பு. ஆக்டின் மற்றும் மையோசின் புரதக் கூறுகளை உள்ளடக்கியது.

actrapid : அக்ட்ராப்பிட் : இயல்நிலை. இன்சலின் ஊசி மருந்தின் வணிகப்பொருள்.

actual : உண்மையான; நடைமுறையில் உள்ள.

acuity : கூர்மை; கூர்மைத் திறன்: கூர்மை, தெளிவு, நுண்மை தெளிவாகவும் கூர்மையாகவும் கேட்குந்திறன் கேட்புக் கூர்மைத் திறனாகும். இசைக் கவடு, தாழ்குரல், ஒலிமானி ஆகியவற்றின்மூலம் இத்திறன் சோதனை செய்யப்படுகிறது. குழந்தைகளின் கேட்புக் கூர்மைத் திறனைச் சோதிக்க மணிஒலி, கிலுகிலுப்பை, தேக்கரண்டி பயன்படுத்தப்படுகின்றன. கண் விழியின் பின் புறத்திரையில் உருக்காட்சிகள் தெளிவாக ஒரு முகப்பட்டு விழுவதைப் பொறுத்துப் பார்வைக் கூர்மைத் திறன் சோதனை செய்யப்படுகிறது. இந்தச் சோதனை பெரும்பாலும் 6 மீட்டர் தூரத்திலிருந்து ஸ்னெலன் சோதனை முறைப்படி செய்யப்படுகிறது.

acuity of vision : பார்வை நுட்பம்; பார்வைக் கூர்மை.

acumentin : அகுமென்டின் : இரத்தத்தில் உள்ள பல்முளைக்

கரு அணு மற்றும் இரத்த விழுங்கணுக்களில் காணப்படும் ஒருவகைப் புரதம். இது இவ்வாறுக்களின் செயல்களை அதிகப்படுத்தக் கூடியது.

acuminate : கூர்மை; நுண் கூர்மை

acupan : அக்குபன் : 'நெஃபோபன்' என்ற மருந்தின் வணிகப்பெயர்.

acupressure : ஊசியமுத்த முறை : ஊசியினால் நரம்பு மற்றும் குருதி நாளத்தை அழுத்தி நோயைக் குணப்படுத்தும் முறை.

acupuncture : அலகு மருத்துவம்; அலகுமுனை மருத்துவம் : உடலின் ஒரு குறிப்பிட்ட பகுதியில் ஊசியால் துளையிட்டு நோயைக் குணப்படுத்தும் அல்லது நோயைக் குறைக்கும் மருத்துவமுறை.

acus : கூரான; ஊசி.

acusection : மின் அருவை ஊசி வெட்டு.

acusector : மின் அறுவை ஊசி.

acute : திடீர்; கடிமிகு; மிகுந்த; குறுகிய காலத்தில் துவங்கிய கடுமையான : ஒரு நோயானது திடீரெனத் துவங்கிக் குறுகிய காலத்திலேயே கடுமையான அறிகுறிகளை ஏற்படுத்துதல்.

acute abdomen : கடும் வயிற்றழற்சி.

acute arthritis : கடும் மூட்டழற்சி.

acute braindisorder : கடும் மூளைக் கட்டிழப்பு.

acute cholecystitis : கடும் பித்தப்பை அழற்சி.

acute gastritis : கடும் இறைப்பை அழற்சி.

acute infection : கடும் தொற்று; உடனடித் தொற்று.

acute poisoning : கடும் நஞ்சேற்றம்.

acute pulpities : கடும் பற்கூழ் அழற்சி.

acutemenia : கடும் கிளர்ச்சி.

acyanosis : நீலநிறமின்மை : ஆக்சிஜன் சரிவர ஊட்டப் படாத இரத்தம் கழல்வதனால் தோல் நீலநிறமாகக் காணப்படாதிருத்தல்.

acynote : நீலமிலா.

acyanotic : நீலத்தோலின்மை : பிறவியிலேயே உண்டாகும் நெஞ்சுப்பை நாளக் கோளாறுகளிலிருந்து வேறுபடுத்திக் காட்டுதற்குப் பயன்படும் சொல்.

acyclia : உடல் நீர்ம ஓட்டத்தடை.

acyclovir : அசிக்கோவிர் : தேமல், படர்தாமரை போன்ற

தோல் நோய்களைக் குணப்படுத்துவதற்குப் பயன்படும் கிருமி ஒழிப்பு மருந்து.

acyesis : கருத்தறிக்காமை; பெண்மலடு.

acyltransferase : அசிட்டிரான்ஸ் பரேஸ் : ஒரு வேதிப்பொருளில் உள்ள அசைல் குலக்கூறுகளை மற்றொரு வேதிப்பொருளுக்கு மாற்றும் தன்மையுள்ள நொதிப்பொருள்.

acystia : சவ்வுப்பை இன்மை; பித்த சிறுநீர்ப்பையின்மை : பித்த நீர்ப்பை, சிறுநீர்ப்பை ஆகியவை பிறவியிலேயே இல்லாதிருத்தல்.

adactyly : பிறவி விரலின்மை : பிறவியிலேயே கை அல்லது காலில் விரல் இல்லாதிருத்தல்.

adamantine : கடினமான; பற்சிற்பி.

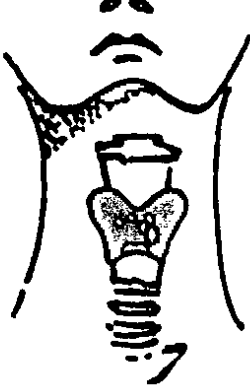
adamantinoma : பற்சிற்பிப்புற்று: பற்சிற்பியில் தோன்றும் புற்றுக் கழலை. இது ஒரு தீங்கிலா புற்று வகையைச் சார்ந்தது.

adamantoblast : பற்சிற்பி அணு: பல் உருவாகும்போது பற்சிற்பியை உருவாக்கும் அணுவகை.

adamantoma : பற்சிற்பிப் புற்று.

adamas : மாறா; நிலைத்த; நிலையான.

adam's apple : குரல்வளைக் கூர்; குரல்வளை மணி : கழுத்தின் முன்பகுதியில்,



குரல்வளை மணி

குறிப்பாக வயது வந்த ஆண்களிடமுள்ள குரல்வளைப் படைப்பு. இது, சங்குகளைக்

குறுத்தெலும்பின் இரு சிறகங்களும் சந்திக்குமிடத்தில் அமைந்துள்ளது.

adaptability : தகவமைப்புத் திறன்; தழுவு திறன் : நிலைமைக்குத்தக்கபடி உளவியல் முறையிலும், உடலியல் முறையிலும் தன்மை மாற்றியமைத்துக் கொள்வதற்கான திறன்.

adaptation : சார அமைதல்; படிக்கமாக்கல்.

adapter : இணைப்புப் பொறி : ஒரு கருவியின் ஒரு பகுதியை மற்றொரு கருவியோடு பொருத்துவதற்குப் பயன்படும் துணைப்பொறி (இணைப்புப் பொறி).

adaption : பழக்கும் திறமை; ஏற்புத் திறன்; தகைவு; தகவமைப்பு : உயிர்கள் தங்களைச் சுற்றியுள்ள சூழ்நிலைக்கொப்ப தங்களைத் தகவமைத்துக் கொள்ளும் திறன். இஃது

உறுப்பு, நிறம் முதலானவற்றில் அமையும்.

adaptometer : இசைவுமானி : கண் தகவமைப்புக் காலத்தை அளக்க உதவும் கருவி.

adcortyl : அட்கார்ட்டில் : 'டிரியாம்சினலோன்' என்ற மருந்தின் வணிகப் பெயர். வாய்ப்புண்களுக்குப் பயன்படுத்தப்படும் ஒரு வகைப் பற்பசை.

addict : பழக்க அடிமை; வயப்பட்டவர்; வயவர் : ஒருவர்தன் உடலால் அல்லது உள்ளத்தால் ஒரு பொருளைச் சார்ந்திருக்கும் நிலைமை. குறிப்பாக மதுமருந்து அல்லது போதைப் பொருளுக்கு அடிமையாதல்.

addiction : தீய பழக்கத்திற்கு அடிமையாதல்; பழக்க அடிமைத்தனம்; வயமை; பழக்கப்பற்று : போதை மருந்துகள், ஆல்கஹால், மதுபானம், புகையிலை போன்ற போதைப் பொருட்களை உண்ணும் கெட்ட பழக்கத்திற்கு அடிமையாகி விடுதல். இந்தப் பழக்கத்திற்கு அடிமையானவர்கள் தங்களைக் கட்டுப்படுத்த முடியாமல் அந்தப் போதைப் பொருட்களை நாடிச் செல்கிறார்கள்.

addisonian crisis : அடிசோனியன் இக்கட்டான நிலை : திடீரென உடலில் அட்ரீனலின் இயக்குநீர் குறைவதால் உண்டாகும் இக்கட்டான நிலைமை. இது

பொதுவாக தொற்றுக் கிருமிகள், காயங்கள், அறுவை மருத்துவம், மன அழுத்தம் போன்றவை காரணமாக ஏற்படும். பாதிக்கப்படும் நபருக்கு இரத்த அழுத்தம் குறைந்துவிடும். அதிர்ச்சி நிலை ஏற்படும். காய்ச்சல், பசியின்மை, சோர்வு, உடல்நீர் வறட்சி நிலை ஆகியவை ஏற்படும். காய்ச்சல், பசியின்மை, சோர்வு, உடல் நீர் வறட்சிநிலை ஆகியவை ஏற்படும்.

addisonian pernicious anaemia:

அடிசோனியன் உயிர் போக்கும் இரத்தச் சோகை : இரைப் பையில் அகக்காரணி சுரக்காததால் உண்டாகின்ற மிகைப் பெருக்கக் குருதியணு சோகை நோய். இது ஒரு தன் தடுப்பாற்றல் நோய். இந்த நோயின்போது இரத்த ஊநீரில் வைட்டமின் பி 12 (B₁₂) அளவு மிகவும் குறைந்து இருக்கும். எதிர் அகக்காரணி எதிர் அங்கங்கள் 50% இருக்கும்.

addisonism : அடிசோனிசம் : அடிசன் நோயை ஒத்த நிலை. உடல் எடை இழந்தநிலை மற்றும் நிறமி ஏற்றம் ஆகியவை நுரையீரல் காச நோயுள்ள நோயாளியிடம் காணப்படும்.

addison's disease : அடிசன் நோய் (குருதிச் சோர்வு நோய்) தோல் கருமை நோய் : வரவரத் தளர்ச்சியுட்படும் குருதிச் சோர்வுடன் மேனியில் ஊதா

நிறம் படர்விக்கும் ஒரு நோய். குண்டிக்காய்ச் சுரப்பியின் புறப்பகுதியில் கார்ட்டிசால், ஆல்டோஸ்டெரோன் என்னும் சுரப்புப் பொருள் குறைவாகச் சுரப்பதால் இது உண்டாகிறது. இதனால், இரத்த அழுத்தம் குறைதல், எடைக் குறைவு, நரம்புத் தளர்ச்சி, தசை நலிவு, இரைப்பை-குடல் கோளாறுகள், தோல் ஊதா நிறமாக மாறுதல் போன்ற கோளாறுகள் உண்டாகின்றன.

addition : சேர்த்தல்; கூடுதல்.

addition compound : கூடுதல் சேர்மம்.

addition reaction : கூட்டுச் செயல்.

adducent : அணைவு; ஒடுக்கம்.

adduct : ஒடுக்கு; அடக்கு : உடலின் மையப்பகுதியை நோக்கி இழுத்தல். உள் இழுத்தல்.

adduction : தசை மையச் சுரிப்பு; தசை மைய ஒடுக்கம்; அகப் பெயர்ச்சி : உடலின் தசை நார்கள் உடலின் மையம் நோக்கி இழுத்தல்.

adductor : மையச் சுரிப்புத் தசைநார் : உடல் உறுப்பு எதனையும் உடலின் மைய அச்சினை நோக்கி இழுக்கும் இயல்புடைய தசைநார்.

adductor brevis : குறு ஒடுக்கி.

adductor longus : நீள் ஒடுக்கி.

adductor magnus : பெரு ஒடுக்கி.

adductor muscle : மைய இழுப்புத் தசை : முன்னிழுக்கும் இயல்புடைய தசைநார் கையை உடலை நோக்கிக் கொண்டு வருவது இந்தத் தசைதான்.

adelomorphous : வரையறுத்த உருவின்மை : ஒரு வரையறுக்கப்பட்ட முறையில் உருவம் இல்லாத நிலைமை.

adenalgia : சுரப்பிவலி : உடலில் உள்ள சுரப்பியில் தோன்றும் வலி.

adendritic : நரம்பணுயிழையற்ற.

adenectomy : மருத்துவ நிண நீர் கணு நீக்கம்; சுரப்பி நீக்கம் : ஒரு சுரப்பியை அறுவை மருத்துவம் செய்து அகற்றுதல்.

adenectopia : நிலைபிறழ்ந்த சுரப்பி.

adenectopic : இடம்மாறிய சுரப்பி; நிலை பிறழ்ந்த சுரப்பி : ஒரு சுரப்பியானது உடலில் இயல்பாக இருக்க வேண்டிய இடத்தில் அல்லாது வேறு எங்காவது இருப்பது.

adenemphraxis : சுரப்பிநீர் ஓட்டத்தடை : சுரப்பியில் சுரக்கும் சுரப்பு நீர் செல்லும் பாதையில் தடை ஏற்படுதல்.

adenitis : சுரப்பி அழற்சி; கழலை வீக்கம்.

adenia : நீடித்த நிணநீர்ச் சுரப்பிப் பெருக்கம் : ஒரு நிணநீர்ச் சுரப்பியானது நெடுங்காலமாக வீக்கமடைந்த நிலையில் இருத்தல்.

adenitis : சுரப்பி அழற்சி : ஒரு சுரப்பியல் அல்லது நிணநீர்க் கரணையில் ஏற்படும் வீக்கம். மூச்சுக் குழாய் நிணநீர்க் கரணைகளில் ஏற்படும் வீக்கம் அல்லது அழற்சி.

adenization : சுரப்பி போன்ற மாறுதல் அடைதல்.

aden : இணைப்புச் சொல் : சுரப்பி சொல்லுடன் இணையும் சொல்.

adenoacanthoma : சுரப்பித் திசுப்புற்று : நன்கு வரையறுக்கப்பட்ட நிலையில் காணப்படும் ஒரு வகைச் சுரப்பித் திசுப்புற்று. இது உடலில் பல்வேறு இடங்களில் பரவும் தன்மையுடையது.

adenoameloblastoma : முதுகெலும்பில் உண்டாகும் புற்றுக் கழலை. தீங்கிலா வகைப் புற்று. இதன் நாளங்களில் கனசுரமான அணுக்கள் காணப்படும்.

adenoblast : சுரப்பியணு : இது கருவில் காணப்படும் ஒரு வகை அணு. வளர்ச்சியில் இது ஒரு சுரப்பித் திசுவாக உருமாறக் கூடியது.

adenocarcinoma : சுரப்பிப் புற்று; சுரப்பித் திசுப் புற்று : சுரப்பித்

திசுக்களில் ஏற்படும் புற்று நோய். இதனை “சுரப்பிப் பிளவை” என்றும் கூறுவர்.

adenocoele : சுரப்பு நீர்க்கட்டி: சுரப்பியிலிருந்து உருவாகும் நீர்க்கட்டி.

adenocellulitis : சுரப்பித்திசு அழற்சி : ஒரு சுரப்பி அழற்சியுறல். சுரப்பி மற்றும் அதைச் சார்ந்த திசுக்கள் அழற்சி அடைதல்.

adenocyte : முதிர் சுரப்புத் திசு.

adenodynia : சுரப்பி வலி.

adenocarcinoma : சுரப்பிப் புறப் படலத்திசுக் கட்டி; சுரப்பிப் புறப்படலப் புற்றுக்கட்டி; சுரப்பிச் சீதப்படலப் புற்று : சுரப்பித் திசுக்களில் உள்ள சீதப்படல அணுக்களில் தோன்றும் புற்று நோய்க் கழலை.

adenofibroma : சுரப்பி நார்த் திசுப் புற்று : சுரப்பித் திசுக்களிலும் நார்த்திசுக்களிலும் உருவாகும் புற்றுக் கழலை.

adenofibrosis : சுரப்பிகள் ஏற்றம்.

adenogenous : சுரப்பித்திசு வளர்ச்சி : சுரப்புத் திசுவிலிருந்து வளருதல்.

adenography : சுரப்பி ஊடுகதிர்ப்படம் : சுரப்பியை ஊடுகதிர்ப்படம் எடுத்தல்.

adenohypersthenia : மிகைச் சுரப்பு

adenohypophysis : சுபச்சுரப்பி முன்மடல்; அடிமுனைச் சுரப்பி முன்மடல்

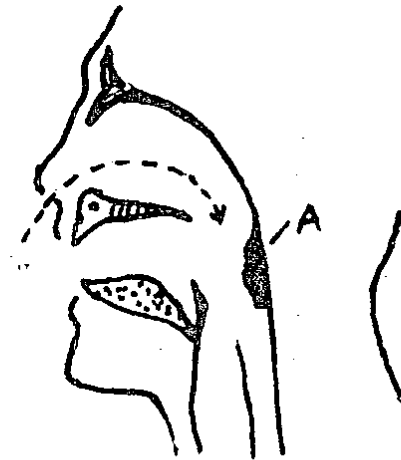
adenohypophysectomy : சுபச்சுரப்பி முன்மடல் அகற்றல்; அடிமுனைச் சுரப்பி முன்மடல் நீக்கம் : சுபச்சுரப்பியின் முன்பக்கமடலை அறுவை மருத்துவம் மூலம் அகற்றுதல்; நீக்குதல்.

adenoidectomy : மூக்கடித் தசை அறுவை மருத்துவம் : மூக்கடித் தசைத் திசுவின் அழற்சியை அறுவை மருத்துவம் மூலம் அகற்றுதல்.

adenoid : அடிநாய்டு சுரப்பி.

adenoiditis : மூக்கடித் தசை அழற்சி : மூக்கடித்தசை அழற்சியுறல்.

adenoids : மூக்கடித் தசை வளர்ச்சி (மூக்கடியான்) : மூக்கடித் தசையிலுள்ள நிணநீர்ச் சுரப்பித்



மூக்கடித் தசை வளர்ச்சி

தசைமிகையான வளர்ச்சி. இதனால் மூச்சடைப்பு ஏற்படுவதுடன், கேட்கும் திறனும் குறையும்.

adenolipoma : சுரப்பிக் கொழுப்புக் கட்டி : கொழுப்புத் திசுக்களையும் சுரப்பித் திசுக்களையும் இணைந்து பெற்றுள்ள ஒரு வகைக் கழலை.

adenology : சுரப்பியியல்.

adenolymphoma : சுரப்புநிணநீர்க்கழலை : சீதப்படலத் திசுக்களையும் நிணநீர்த் திசுக்களையும் இணைந்து பெற்றுள்ள ஒரு தீங்கிலாப் புற்றுவகை. இது பெரும்பாலும் கன்னத்தில் உமிழ் நீர்ச் சுரப்பியில் உருவாகும். முகத்தில் ஒரு பக்கத்தில் வலி இல்லாத வீக்கமாக இது துவங்கும். காலப்போக்கில் இது ஒரு கழலையாக உருமாறும்.

adenoma : சுரப்பி அழற்சி; கழலைக் கட்டி; சுரப்பிக் கட்டி; கோளப்புற்று; சிறு சுரப்பிக் கட்டி: சுரப்பித் திசுக்களில் உண்டாகும் கழலைக் கட்டி.

adenomalacia : சுரப்புத் திசுமென்மையாதல்.

adenomatoid : சுரப்பிக் கட்டி.

adenomatosis : சுரப்பிப் பெருக்கம்: சுரப்பித் திசுக்கள் பெருக்கமடைதல்.

adenomegoly : சுரப்பிப் பெருக்கம்; சுரப்பி உருப் பெருக்கம்.

adenomyofibroma : சுரப்பித் தசை நார்த்திசுக் கட்டி : சுரப்பித் திசுக்களையும் தசைநார்த்திசுக்களையும் பெற்றுள்ள கழலை.

adenomyoma : கருப்பைக் கழலை : தசையும் சுரப்பிக் கூறுகளும் கொண்ட கழலைக் கட்டி. பொதுவாக இது கருப்பையில் தோன்றும் கடுமையல்லாத வளர்ச்சியைக் குறிக்கும்.

adenomyomatosis : கருப்பைச் சுரப்பித் திசுக்கட்டி : கருப்பையில் சுரப்புத் திசுக் கட்டி வளர்ச்சி அடைதல்.

adenomyometritis : சுரப்பைத் திசு அழற்சி : கருப்பையில் உண்டாகும். நோய்த்தொற்றினால் கருப்பையில் உள்ள திசுக்கள் அழற்சியுற்று பெருக்கம் அடைதல்.

adenomyosis : கருப்பைச் சுரப்புத் திசுக்கட்டி.

adenoncus : சுரப்பில் பெருக்கம்; சுரப்பி உருப்பெருக்கம்.

adenopathy : சுரப்பி நோய்; நிணநீர் சுரப்பிப் பெருக்கம்; கோள நோய் : ஒரு சுரப்பியில், குறிப்பாக ஒரு நிணநீர்ச் சுரப்பியில் உண்டாகும் ஏதேனும் நோய்.

adenopharyngitis : மூக்கடித் தொண்டைச் சதை அழற்சி : மூக்கடிச் சதையும் தொண்டைமற்றும் தொண்டைச் சதையும் அழற்சி அடைதல்.

adenosarcoma : சுரப்பு இணைப்புத் திசுப்புற்று : சுரப்பித் திசுக்களிலும் சுரப்பு இணைப்புத் திசுக்களிலும் உருவாகின்ற புற்று வகை.

adenosinase : அடினோசின் சிதைப்பி.

adenosclerosis : சுரப்பி கெட்டியாகல்; கோளத் தடிமன் : ஒரு சுரப்பி, வீக்கத்துடன் அல்லது வீக்கமின்றி, கெட்டியாகி விடுதல். இழைமத்திசுவின் பதிலீடு அல்லது சுண்ணக மயமாக்குதல் காரணமாக ஒரு சுரப்பு கடினமாகிறது.

adenosine diphosphate (ADP) : அடினோசின் டைஃபாஸ்ஃபேட் : உயிரணுவிற்குள் நடைபெறும் எரியாற்றல் பரிமாற்றத்தில் உள்ளடங்கிய உயிர்மங்களாலான ஒரு முக்கியமாக வளர்சிதை மாற்றப் பொருள். இந்தப் பொருளின் மூலமாக உயிரணுவில் வேதியியல் எரியாற்றல் பாதுகாத்து வைக்கப்படுகிறது.

adenosinase : கடினோசின் சிதைப்பி.

adenosine triphosphate (ATP) : அடினோசின் முப் பாஸ்ஃபேட்; அடினோசின் டிரைஃபாஸ் ஃபேட் (ATP) நடுத்தரமான மிகு எரியாற்றல் கூட்டுப்பொருள்.

இது அடினோசின் டைஃபாஸ் ஃபேட்டினை நீரிடைச் சேர்மப் பிரிப்பு செய்யும்போது பயனுள்ள வேதியியல் எரியாற்றலை வெளியிடுகிறது. உயிர்ப் பொருள் கட்டமைப்பின் போது இந்தப் பொருள் உண்டாகிறது.

adenosis : சுரப்பி நோய்.

adenotome : மூக்கடித்தசை வெட்டி : சுரப்பியை அகற்ற உதவும் (வெட்டியெடுக்க உதவும்) ஒரு மருத்துவக் கருவி. குறிப்பாக மூக்கடித் தசையை வெட்டியெடுக்க இக்கருவி பயன்படுகிறது.

adenotonsillectomy : மூக்கடியான் - அடிநாத்தசை அறுவை மருத்துவம் : மூக்கடித்தசை வளர்ச்சி (மூக்கடியான்) அடிநார்த்தசை மூலம் அகற்றுதல்.

adenoviridae : அடினோவிரிடீயே : அடினோ வைரஸ்ஸின் குடும்பம். இரட்டைச் சரம் டி.என்.ஏ. உள்ள வைரஸ்களைக் கொண்ட ஒரு வைரஸ் குடும்பம். நோய்த் தொற்று அணுக்களில் உள்ள உட்கருக்களில் இவை வளர்ச்சியடையும் தன்மை உடையவை. சுவாசப் பாதையையும் விழி வெண்படலத்தையும் பாதிக்கக் கூடிய வைரஸ் குடும்பம்.

adenovirsis : சுரப்பிக் கிருமிகள்: ஊனீர்ச் சுரப்புச் சார்ந்த 47 தனித்தனி வகைகள் அடங்கிய கிருமிகளைக் கொண்ட ஒரு டி.என்.ஏ குழுமம். இந்த 47 வகைகளில் மனிதனிடம் 31 வகைகள் கண்டுபிடிக்கப்பட்டு உள்ளன. பல்வேறு விலங்கு இனங்களில் வேறு பல வகைகள் காணப்படுகின்றன. இவற்றுள் சில மேல் மூச்சுக் கோளாறு களையும், வேறு சில சீத சன்னி அல்லது சளிக்காய்ச்சல் என்னும் நிமோனியாக் காய்ச்சலையும், இன்னும் சில கொம்பு நக அழற்சியையும் உண்டாக்குகின்றன.

adenyl : அடினைல்.

adenylatecyclose : அடினை லேட் வளைவாங்கி.

adenylic : அடினிலிக்; அடினிலிக் அமிலம் : அடினோசின் மற்றும் பாஸ்போரிக் அமிலத்தை உறைமானம் செய்யும்போது உருவாகும் ஒருவகை அமிலம்.

adequacy : நிறைவு : நிறை வடைந்த நிலை, போதுமான அளவு, ஏற்ற அளவு.

adephagia : பெரும் பசி நோய்.

adermine: ஆடர்மின் : பைரி டாக்சின்; வைட்டமின் B₆.

adephagia : பசினோய்; அடங்காப் பசி.

adexolin : அடக்ஸோலின் : A, D .வைட்டமின்களின் கலவை.

adherence : ஒட்டுப் பண்பு : ஒட்டிக்கொள்ளும் குணமுடைய (எ-டு) உடல் அணுக்களில் உள்ள ஒரு குறிப்பிட்ட ஏற்பி களின் நட்புக் கொள்ளும் தன் மையுடைய நுண்ணுயிரிகள்.

adherent : ஒட்டுந்திறனுடைய; ஒட்டிய.

adhesin : ஒட்டுகை; ஒட்டல் கூறு: உடல் அணு ஏற்பிகளில் ஒட்டும் பண்புள்ள நுண்ணுயிர் அணுக்களில் மேற்பரப்பில் காணப்படும் ஒரு மூலக்கூறு.

adhesion : இருவேறு உறுப் பிணைவு; ஒட்டுகை : வீங்கிய இரு வேறு உறுப்புகள் இயற் கைக்கு மாறுபட்ட இணைப்பு; பிளவுற்ற பரப்பு இணைவு. அடிவயிற்றில் இத்தகைய பிணை வினால் குடலில் அடைப்பு ஏற்படும். மூட்டுகளில் இது போன்ற பிணைவு, அசைவைக் கட்டுப்படுத்துகிறது. இரு மார்பு வரிப் பரப்புகளிடையிலான பிணைவு காரணமாக மார்புக் கூடு முழுமையாக இணைவதைத் தடுக்கிறது.

adhesive : ஒட்டக் கூடிய; ஒட்ட வல்ல.

adhesive top : ஒட்டும் பட்டை..

adiadachokinesis : மறித் தியங்கு; திறனிழப்பு.

adiemorrhysis : இரத்தவோட்ட நிறுத்தல்.

adipectomy : கொழுப்புடைக் கட்டி.

adipocele : கொழுப்புப் பிதுக்கம்.

adipocere : அழகல் விழுது: நீரில் அழுகிய பிணத்தின் மீது உண்டாகும் கொழுப்புப் பொருள்.

adiaphoria : அடியாபோரியா: பல தொடர்ச்சியானப் புறத்தூண்டல் களுக்கும் பலனில்லாமை.

adipocoele : கொழுப்புப் புதுக்கம்; கொழுப்பினிப் பிதுக்கம்: கொழுப்புத் திசு உடலின் உள் உறுப்புலிருந்து பிதுங்கி வெளி வருதல்.

adipocellular : கொழுப்பினத்திசு அணு சார்ந்த : கொழுப்புத் திசுக் களுக்கும் உயிரணுத் திசுக் களுக்கும் தொடர்புடைய.

adipocyte : கொழுப்புடைத் திசு.

adipogenesis : கொழுப்புடை யாக்கம்.

adipogenic : கொழுப்பு ஊக்கி; கொழுப்பு ஆக்க ஊக்கி : கொழுப்பு உருவாக ஊக்கி யாயமையும் பொருள்.

adipohepatic : ஈரல் கொழுப் பேற்றம்.

adipokinesis : கொழுப்புத் திசுக்கள் உடலில் நகருதல்.

adipokinin : அடிப்போகைனின் : மூளை அடிச் சுரப்பிகள் முன்

மடலில் சுரக்கின்ற இயக்குநீர். இது கொழுப்புத் திசுக்களி லிருந்து கொழுப்பணுக்களை உடலின் பல பகுதிகளுக்கு எடுத்துக் கொள்ள உதவுகிறது.

adipolysis : கொழுப்புச் சிதைப்பு.

adipoma : கொழுப்புடைக் கட்டி.

adipometer : தோல் ஆழ அளவி.

adiponecrosis : கொழுப்பு மரிப்பு; கொழுப்பு மடிதல்; கொழுப்பு இறத்தல் : உடலில் கொழுப்பணுக்கள் அல்லது கொழுப்புத் திசுக்கள் அழியும் நிலை.

adipopexis : கொழுப்பினி ஏற்றம்: உடலில் கொழுப்பு சேமிக்கப் படுதல்.

adiposed : கொழுப்புடைய; கொழுப்பார்ந்த.

adipose : கொழுத்த; உயிரினக் கொழுப்பு; கொழுப்பார்ந்த; கொழுப்பேறிய: கொழுப்புக்குரிய; கொழுத்த. உயிரினக் கொழுப்புத் திசு அடங்கிய உயிரணுக்களில் வெள்ளை அல்லது பழுப்பு நிறக் கொழுப்பு அடங்கியுள்ளது.

adipose tissue : கொழுப்புத் திசு.

adiposis : கொழுப்பு ஏற்றம்; கொழுப்பு மிகு; கொழுப்பு மிகைப்பு; கொழுப்புத் திசு மிகைவு: உடலில் அளவுக்கு அதிகமாகக் கொழுப்பு சேருதல்.

adiposistas : அதிகொழுப்பு அமைவு.

adipositis : தோல் அடிக் கொழுப்பு அழற்சி.

adiposity : கொழுப்புடைமை; கொழுப்பேற்றம் : உடலில் அளவுக்கு மேல் கொழுப்பு சேர்தல்.

adiposuria : கொழுப்பினிச் சிறுநீர்: சிறுநீரில் கொழுப்பணுக்கள் வெளியேறுதல்.

adipsa : நீர் வேட்கை முறிப்பி.

adipsia : நீர் வேட்கையின்மை : தாகம் எடுக்காத நிலைமை.

aditus : அணுகுவாய்; அணுக வழி : உடல் உறுப்புகளின் அமைப்பு பற்றி ஆராயும் உடல் உட்கூறியலில், அணுகுவதற்கான நுழைவாயில் அல்லது திறப்பு வழி.

adjacent : அடுத்து.

adjunct : சேர்ப்பு; சேர்வைப் பொருள்.

adjunctive : துணைச் சேர்மம்.

adjustment : ஒத்திசைவு.

adjuvant : துணை மருந்து; துணையம் : மற்ற மருந்துகளின் வினைகளுக்கு உதவி புரிவதற்காகச் சேர்க்கப்படும் துணை மருந்துப்பொருள். முதன்மையான மருந்துவச் சிகிச்சையுடன்

கூட இந்தத் துணைமருந்து அளிக்கப்படுகிறது.

adler's theory : ஆட்வர் கோட்பாடு : "வலுவான தாழ்மை உணர்ச்சி காரணமாகவே நரம்புக் கோளாறுகள் உண்டாகின்றன" என்னும் கோட்பாடு.

ad-lilbe : வேண்டுமளவு.

admission : சேர்த்தல்.

admit : சேர்.

adnauseam : குமட்டல் ஊக்கி.

adnerval : அட்வெர்வல்: நரம்புக்கு அருகில் அமைந்துள்ள. நரம்புசெல்லும் பாதையில் அமைந்துள்ள.

adnexa : அண்டை உறுப்பு : உடலில் ஓர் உறுப்புக்கு மிக நெருக்கமாகவுள்ள உறுப்புகள் அல்லது கட்டமைப்புகள்.

adolescence : இளமைப் பருவம்; வாலிபம்.

adoption : தத்து, ஏற்பு.

adrenal : அண்ணீரகம்; குண்டிக் காய் அழுத்த சுரபி; குண்டிக்காய் அழுத்த; சிறுநீரக மேவி : (1) சிறுநீரகத்திற்கு அருகில்; (2) அண்ணீரகச் சுரப்பி.

அண்ணீரகப் புறணி : அண்ணீரகச் சுரப்பியின் வெளிப்பகுதி. இது அண்ணீரக அகணியுடன் தொடர்புடையது. மினரலோ

கார்ட்டி. காய்ட்ஸ் மற்றும் குளுக்கோ கார்ட்டி காய்ட்ஸ் இயக்கு நீர்களைச் சுரக்கின்றது.

அண்ணீரக இக்கட்டு : அண்ணீரகச் சுரப்பு நீர்கள் குறைவதால் உண்டாகின்ற உடல்நலக் கோளாறு. இது திடீரெனத் துவங்கும். நோய்த் தொற்று ஏற்படும். நோயாளிகளை கடுமையாகப் பாதிக்கும்.

அண்ணீரகச் சுரப்பி : சிறுநீரகத்தின் உச்சியில் ஒரு தொப்பியை கவிழ்த்தாற்போன்று அமைந்திருக்கும் ஒரு முக்கோண வடிவச் சுரப்பி. முன் மூளையடிச்சுரப்பியிலிருந்து சுரக்கப்படும் ஏ.சி.டி.எச் கிளர்மத் தூண்டலால் இது கார்ட்டிவில் மற்றும் ஆண்மையூக்கி (ஆன்ட்ரோஜன்ஸ்) இயக்கு நீர்களைச் சுரக்கிறது.

அண்ணீரக அகணி : அண்ணீரகச் சுரப்பியின் உட்பகுதி. அட்ரீனலின் மற்றும் நார் அட்ரீனலின் இயக்குநீர்களைச் சுரக்கிறது. அட்ரீனலின் (அண்ணீர்) ஆல்பா, பீட்டா ஏற்பாண்களுடன் இணைந்து வினை புரியும். ஆல்பா ஏற்பாண்கள் உள்ள உறுப்புகளின் தசைநார்கள் அட்ரீனலின் இயக்கத்தால் சுருங்கும் பீட்டா ஏற்பாண்கள் உள்ள உறுப்புத் தசைநார்கள் விரியும். அட்ரீனலின் மிகுதியாகச் சுரக்கப்படும்போது இரத்த அழுத்தம் அதிகரிக்கும்.

நார் அட்ரீனலின் உடல் முழுவதிலும் உள்ள தசை நார்களைச் சுருங்கச் செய்யும். இதன் மிகைச் சுரப்பாலும் இரத்த அழுத்தம் அதிகரிக்கும். நாடித்துடிப்பு அதிகரிக்கும். இதயத்தின் இயக்கவேகம் மிகும்.

adrenal function tests : அண்ணீரகச் சுரப்பிச் சோதனை : குண்டிக்காய்ச் சுரப்பியின் புறப்பகுதி இயல்புக்கு மீறுதலாகச் செயற்படுவதைக் கண்டறிவதற்கான ஒரு சோதனை. இதில் நிணநீர் சுரக்கும் அளவினைக் கணக்கிடுவதன் மூலம் இது கண்டறியப்படுகிறது.

adrenal cortex : அண்ணீரகப் புரணி.

adrenalectomy : அண்ணீரகச் சுரப்பி அறுவை மருத்துவம் : கட்டி ஏற்பட்டுள்ள ஒரு குண்டிக்காய்ச் சுரப்பியை அகற்றுவதற்கான அறுவை மருத்துவம். குண்டிக்காய்ச் சுரப்பிகள் இரண்டையுமே அகற்றிவிட்டால், உட்குரப்பு இயக்குநீர்களை (ஹார்மோன்கள்) உட்செலுத்துதல் வேண்டும்.

adrenal hormone : அண்ணீரக இயக்குநீர்.

adrenaline : அண்ணீரகச் சுரப்பு நீர் : பாலூட்டிகளில் குண்டிக்காய்ச் சுரப்பியிலிருந்து ஊறும் இயக்குநீர் (ஹார்மோன்). இந்த

நீர் உடலை போராடுவதற்கு (அல்லது) தப்பிப்பதற்குத் தயார் செய்கிறது. இந்த இயக்குநீரைச் செயற்கை முறையிலும் தயாரிக் காலம். புறத்தூண்டுதலால் உயிர்மம் முழுதும் எதிரியங் குறுவதில், இந்த நீர் பானமாக உட்கொள்ளப்படுகிறது. நிண நீர்நீர்நீர் உண்டாகும் கொப்புளக் காய்ச்சல், மூச்சுத் தடையுடன் கூடிய ஈளை நோய் (ஆஸ்த்மா), காஞ் சொறித் தடிப்பு போன்ற ஒவ்வாமை நோய்களுக்கு ஊசி மூலம் இது செலுத்தப்படுகிறது. உறுப்பெல்லை உணர்வு நீக்கக் கரைசல்களில், விரவிப் பரவு வதைக் குறைப்பதற்காகவும், உணர்விழப்பு நிலையை நீடிப் பதற்காகவும் இது சேர்க்கப் படுகிறது. இரத்த ஓட்டச் சீர்குலைவு நிலைகளில், மிகவும் நீர்த்த கரைசலாக (1 : 1,00,000) மெது, மெதுவாக நரம்பு மூலம் செலுத்தப் படுகிறது.

adrenal glands : அண்ணீரகச் சுரப்பி : இவை சிறுநீரகத்தை அடுத்துள்ள சுரப்பிகள், இந்தச் சுரப்பியின் உட்பகுதியான உட்கருவிலிருந்து ஊறும் “அட்ரினலீன்” எனப்படும் சுரப்பு நீர் இரத்தத்தில் பாய்ந்து, திடீர் அச்சம் அல்லது கோபத்தின்போது விரைவான இதயத்துடிப்பு, வெறுத்த முகம் போன்ற விளைவுகளை உண்டாக்குகிறது. இந்தச்

சுரப்பியின் புறப்பகுதி உள் ளுறுப்பு மாறுதல்களை உண் டாக்குகிறது. பறவைகளிலும் மீன்களிலுமுள்ள இந்தச் சுரப் பிகள் முற்றிலும் வேறானவை.

adrenalinuria : அண்ணீர் கலந்த சிறுநீர் : சிறுநீரில் அண்ணீர் கலந்திருத்தல்.

adrenalism : அண்ணீரகக் குறை பாடு : அண்ணீரகச் சுரப்புக் குறையும்போது உண்டாகும் நோய்நிலை.

adrenitis : அண்ணீரக அழற்சி: அண்ணீரகச் சுரப்பிகள் அழற்சி யடைதல்.

adrenal medulla : அண்ணீரக அகணி.

adrenopathy : அண்ணீரகச் சுரப்பி நோய்.

adrenarche : மறைவிட முடித் தூண்டல் : வாலிபப் பருவத்தை அடையும்போது அண்ணீரகத் திலிருந்து சுரக்கப்படும் ஆண் மையூக்கி இயக்குநீரால் அக் குளிலும், பெண்குறிப் பகுதியிலும் முடிகள் முளைப்பது தூண்டப் படுதல்.

adrenergic : அண்ணீரகச் சுரப்பி நீர் நரம்புகள் : குண்டிக்காய்ச் சுரப்பு நீரையோ, குண்டிக் காய்ச் சுரப்பு அல்லாத இயக்கு நீரையோ அவற்றின் சேர் முனையங்களிலிருந்து வெளி யேற்றுகிற நரம்புகள், பெரும்

பாலான பரிவு நரம்புகள், குண்டிக்காய்ச் சுரப்பு அல்லாத இயக்குநீரை வெளியேற்றுகின்றன.

adrenergiereceptors : அண்ணீர் ஏற்பிகள்.

adrenocorticotrophic : அண்ணீர் ரகப் புரணியூக்கி.

adrenocortical : அண்ணீர் ரகப் புரணி சார்ந்த; அண்ணீர் ரகப் புறணிச் சுரப்புக் குறைவு : அண்ணீர் ரகப் புரணியில் சுரக்கின்ற இயக்குநீர்கள் குறைபாடு. இது அண்ணீர் ரகச் சுரப்பியில் உண்டாகின்ற நோய் நிலையால் உருவாகிறது அல்லது முன்மூளையடிச் சுரப்பியிலிருந்து ஏ.சி.டி.எச். கிளர்மத் தூண்டல் சரிவர வராததால் இந்நிலைமை ஏற்படலாம்.

adrenocorticoid : அண்ணீர் ரகப் புறணி இயக்குநீர் : அண்ணீர் ரகப் புறணியில் தயாரிக்கப்படுகின்ற இயக்குநீர்.

adrenogenital syndrome : உட்குரப்புக் கோளாறு; அண்ணீர் ரகப் பாலுறுப்பு நோய்த் தொகுப்பு : குண்டிக்காய்ச் சுரப்பின் புறப்பகுதியின் இயல்புக்குமீறிய நடவடிக்கையின் விளைவாகப் பிறவியிலேயே தோன்றும் ஒரு வகை உட்குரப்புக் கோளாறு. இதனால் ஒரு பெண் குழந்தையிடம் விரிவடைந்த மகளிர் சுந்தும், உதட்டு இதழ்கள்

இணைந்தும் காணப்படலாம். அப்போது அந்தக் குழந்தையை ஆண் என்று தவறாகக் கருத இடம் ஏற்படும். ஆண் குழந்தையிடம் வெளிப்படையான மயிரும், விரிவடைந்த ஆண் குறியும் காணப்படும். ஆண் பெண் குழந்தைகள் இரண்டிலும் விரைவான வளர்ச்சியும், திண்ணிய தசைப்பற்றும் மிகுந்த எலும்பு முதிர்ச்சியும் காணப்படும்.

adrenogram : அண்ணீர் ரக ஊடுகதிர்ப்படம்.

adrenoleucodistrophy : அண்ணீர் ரக வெள்ளணு அழிப்பு.

adrenolytic : அண்ணீர் ரகச் சிதைப்பி: (1) அண்ணீர் ரகச் சுரப்பைக் கெடுக்கும் பொருள். (2) அண்ணீர் (அட்ரீனலின்) செயல்பாட்டைக் கெடுக்கும் அல்லது சிதைக்கும் பொருள். (3) அண்ணீர் ரகச் சுரப்பு நீர் நரம்புகளின் செயலைச் சிதைக்கும் பொருள்.

adrenomegaly : அண்ணீர் பெருக்கம்; அண்ணீர் வீக்கம் : அண்ணீர் ரகச் சுரப்பி; வீங்கி விடுதல்; மிகை வளர்ச்சி.

adrenomyeloneuropathy : அண்ணீர் ரக மூளை நரம்பு நோய்: இது ஒரு பரம்பரை நோய். இந்த நோயின்போது அண்ணீர் ரகச் சுரப்பி சுருங்கி விடும். அதன் சுரப்பு நீர் குறைந்து

விடும். மூளை இயக்கம் இயல்பாக இருப்பதில்லை. தண்டுவட நரம்புகள் சிதைவடைந்து புற நரம்பு இயக்கத்தை உண்டாக்கும்.

adrenopause : அண்ணீர் சுரப்புக்குறை.

adrenostatic : அண்ணீர் சுரப்புக்குறைப்பி.

adrenotoxin : அண்ணீரக நச்சு : அண்ணீரகச் சுரப்பிக்குக் கேடு விளைவிக்கும் நச்சுப்பொருள்.

adriamycin : அட்ரியாமைசின் : 'டாக்சோரூபிக்கன்' என்ற மருந்தின் வணிகப் பெயர்.

Adson's test : அடிசன் பரிசோதனை; கழுத்து விலா எலும்புப் பரிசோதனை : பாதிப்பு உள்ள பக்கமாகக் கழுத்தைத் திருப்பி, இயன்ற அளவிற்குக் கழுத்தை நிமிர்த்தி, மூச்சை உள் இழுத்தால், அப்பக்கத்தில் உள்ள கையில் நாடித்துடிப்பு மறைந்துவிடும்; கை வலிக்கும். இப்பரிசோதனை 'கழுத்துவிலா எலும்பு' உள்ளவர்களுக்கு செய்யப்படும்.

adsorbate : அகத்துறிஞ்சு பொருள்.

adsorbents : உறிஞ்சி; (ஆவி); உறிஞ்சிகள்; உறுஞ்சு தன்மைய : தங்கள் மேற்பரப்புகளிலுள்ள வாயுக்களை அல்லது கரைசல் பொருள்களை உறிஞ்சிக் கொள்கிற திடப்பொருள்கள். கட்டைக்கரி, வாயுக்களை உறிஞ்சி, ஒரு மணம் அகற்றுப்

பொருளாகச் செயற்படுகிறது. காவோன் பாக்கடீரியா நச்சுப் பொருள்களையும் பிற நச்சுப் பொருள்களையும் உறிஞ்சிக் கொள்கிறது. இதனால் இது உணவு நஞ்சுட்டு நேர்வுகளில் பயன்படுத்தப்படுகிறது.

adsorption : உறிஞ்சுதல்; ஆவியை உறிஞ்சுதல்; புறத்துறிஞ்சல்; மேலீர்ப்பு : தனது மேற்பரப்பிலுள்ள ஒரு வாயுவை, திரவத்தை அல்லது திடப்பொருளை கரைசலாகவோ மிதவலாகவோ உறிஞ்சி வைத்துக்கொள்வதற்கு ஒரு பொருளுக்கு உள்ள பண்பு.

adult : முழுப்பருவம்; பருவமுற்றோர் : முழு வளர்ச்சியடைந்தவர்; முழுமையான வளர்ச்சி கண்டிருக்கும் ஓர் உயிர்ப்பொருள்.

adulteration : கலப்படம் : ஒரு பொருளைத் தயாரிக்கும் பொழுது அப்பொருளுடன் அசுத்தமான, மலிவான, அல்லது நச்சுத் தன்மை கொண்ட மற்ற பொருள்களையும் சேர்ப்பது. (எ-டு) உணவுக் கலப்படம். உணவுத் தானியங்களில் குறு மணலைச் சேர்ப்பது.

adultration : கலப்படம்.

advancement : மாறுகண் அறுவை மருத்துவம் : மாறுகண் பார்வையைச் (ஒருக்கணிப்புப் பார்வை) சீர்படுத்துவதற்காகச்

செய்யப்படும் அறுவை மருத் துவம். இதில், ஒருக் கணிப்புத் திசைக்கு எதிரிலுள்ள தசை நாண்களைப் பிரித்தெடுத்து, வெள்விழிக் கோளத்தின் புறத் தோலுடன் பொருத்தித் தைத்து விடுகிறார்கள்.

adventitia : குருதி நாளப் புறத் தோல்; குருதிக்குழாய் வெளிப் படலம் : இதயத்திலிருந்து குருதியைக் கொண்டு செல்லும் நாளமாகிய தமனியின் அல்லது இதயத்திற்குள் குருதியைக் கொண்டு செல்லும் நாளமாகிய சிரையின் மேலுறைத் தோல்.

adventitious : இடம்மாறிய : இயல்பற்ற; மறபற்ற.

இயல்பற்ற சுவாச ஒலிகள் : இவ்வொலிகள் நோய்நிலையில் மட்டுமே கேட்கப்படும். நோயற்றவரிடம் இவை கேட்கப்படுவதில்லை. இவ்வொலிகள் நுரையீரல்களிலிருந்தோ, நுரையீரல் உறையிலிருந்தோ எழும்பலாம்.

adverse reaction : விரும்பத்தகாத (விளைவு) வினை: விரும்பத்தகாத பின்விளைவு. ஒரு மருந்தை உடலில் செலுத்தும் போது உண்டாகின்ற ஒரு வகை விரும்பத்தகாத விளைவு. (எ-டு.) பெனிசிலின் ஊசி மருந்தைச் செலுத்தும் போது ஏற்படும் கடும்கூர் ஒவ்வாமை.

adynamia : உயிராற்றல் அழிவு : படுகிடை நிலை.

Aedes : எய்டெஸ்; கொசுக் குடும்பம் : பெரும்பாலான கொசுக்கள் நோய்க் கடத்திகளாக செயல்படுகின்றன. (எ-டு.) எய்டெஸ் எகிப்தி : மஞ்சள் காய்ச்சல் மற்றும் டெங்குக் காய்ச்சலைப் பரப்பும் கொசு இனம்.

AEG : காற்று முளை இயக்கப் பதிவு : முளையின் இயக்கத்தை ஒரு காற்றுக் கருவிமூலம் பதிவு செய்தல்.

aeglemaemes : வில்வம்.

aerate : காற்றூட்டல்.

aeration : வளியூட்டம்; காற்றூட்டல்; காற்றூட்டம் : உயிர்ப்பு மூலம் குருதியுடன் ஆக்சிஜன் கலக்கும்படி செய்தல்.

aerial : வான்வழி.

aerial velocity : வான்வழி திசை வேகம்.

aerobacter : ஏரோபேக்டர் : எண் டிரோபேக்டீரியாவின் குடும்பம்.

aerobe : ஆக்சிஜன் உயிரி; உயிர்வளி உயிரிகள்; காற்றூயிரி : உயிர் வாழ்வதற்கு ஆக்சிஜன் (O_2) தேவைப்படுகிற ஓர் நுண்ணூயிரி.

aerobic : காற்றூயிரிய.

aerobiology : ஆக்சிஜன் உயிரியல்; உயிரிவளி உயிரியல் : காற்றில் கலந்து மிதக்கும் நுண்ணூயிர் உயிரிகள், நுண்ணூயிர்

சிதல்கள் ஆகியவை பற்றிய உயிரியல் துறை.

aerobiosis : ஆக்சிஜன் வழி உயிர்வாழ்வு : ஆக்சிஜனைக் சுவாசித்து உயிர் வாழ்க்கை நடத்துதல்.

aerocolpos : காற்றுப் புணர்புழை.

aerodermectasia : தோலடிக் காற்றேற்றம்.

aerodontalgia : உயிர்குழல் பல்வலி; குறை அழுத்துச் சூழல் பல்வலி : சுற்றுச்சூழல் காற்றழுத்த மாறுபாடுகளால் பற்களில் வலி ஏற்படுதல்.

aerodromophobia : வான்வழிப் பயண அச்சம்.

aerodynamics : காற்றியக்கவியல்.

aeroembolism : இரத்தநாளக் காற்றடைப்பு : காற்று அல்லது வாயுப்பொருள் இரத்த நாளத்தை அடைத்துக் கொள்ளல்.

aeroemphysema : காற்றேற்ற நோய்.

aerogastria : காற்று இரைப்பை.

aerogenous : காற்று உற்பத்தி செய்கிற.

aeromedicine : வான்நோய் மருத்துவம்.

aerometer : காற்றுப் பண்பளவி.

aerodontalgia : உயர்குழல் பல்வலி.

aerophagy : காற்றுண்ணி.

aerootitis : காற்றேற்றக் காது அழற்சி : காற்றழுத்த மாறுபாடுகளால் உண்டாகின்ற காது அழற்சி.

aeropathy : காற்றழுத்த நோய் : சுற்றுப்புறச் சூழலில் காற்று அழுத்த வேறுபாடு ஏற்படும் போது அதன் விளைவாக மனிதனுக்கு உண்டாகின்ற நோய்.

aerophagia, aerophagy : காற்று மிகை ஈர்ப்பு : காற்றினை அளவுக்கு மிகுதியாக உள்ளே ஈர்த்துக் கொள்ளுதல்.

aerophobia : கடுங்காற்றச்சம்.

aeroplankton : காற்று நுண் உயிர்கள்.

aeroplethysmograph : காற்றுக் கொள்ளளவு ஆய்வுக்கருவி : மனிதனின் உடல் கொள்ளளவு மாற்றுங்களைப் பதிவு செய்வதன் மூலம் அவனுடைய சுவாசப்பைக் கொள்ளளவை நிர்ணயிக்கும் ஒருபரிசோதனை முறை.

aerosol : தூசிப்படலம்; புழுதிப் படலம் : வாயுநிலையில் மிக நுண்ணிய துகள்கள் கலந்திருத்தல். இதனால் சில தொற்று நோய்கள் பரவுகின்றன. (எ-டு) தும்முதல் மூலம் தொற்று நோய் பரவுகிறது. காற்றிலுள்ள தூசியில் நுண்மங்களை (கிருமிகள்) நீக்குவதற்கும், பூச்சிகளைக்

கட்டுப்படுத்துவதற்கும், தோலில் தெளிப்பதற்கும் சில வகை தூசித் தெளிப்பான்கள் பயன்படுகின்றன.

aerosporin : ஏரோஸ்போரின் : 'பாலிமிக்கின்-B' என்ற மருந்தின் வணிகப் பெயர்.

aesculapius : ஏஸ்கலபியஸ் : ரோமானியரின் மருத்துவக் கடவுள்.

aesthetics : அழகியற் கோட்பாடு.

aetiology : நோய் முதல் ஆய்வியல்; நோய்க் காரண ஆய்வியல்; நோய்க்காரணவியல்: நோய்க் காரணம் பற்றி ஆராயும் அறிவியல் துறை.

afebrile : காய்ச்சலின்மை; காய்ச்சலற்ற.

affect : செயல் தூண்டுணர்ச்சி; தாக்கம் : உடல் உணர்ச்சியின் இன்ப துன்ப நிலை.

affection : உணர்வுநிலை : உடல் நிலை பாதிக்கப்பட்டிருக்கும் போது உண்டாகும் மனப்போக்கு, மனநிலை அல்லது உணர்ச்சி.

affective : உணர்ச்சி. சார்ந்த : உடல்நிலை பாதிக்கப்பட்டு இருக்கும்போது உண்டாகும் மனப்போக்குகள் அல்லது உணர்ச்சிகள் தொடர்பான 'உணர்ச்சிப் பைத்தியம்' என்று ஒரு முக்கிய மனநிலைக்

கோளாறாகும். பாதிக்கப்பட்டவர்கள், கடுமையான உணர்ச்சி அல்லது மனநிலைச் சீர்குலைவுக்கு ஆளாகிறார்கள்.

afferent : அகமுக நோக்கிய; நடு ஈர்ப்புவழி : நரம்பு மையங்களுக்கு உணர்ச்சிகளைக் கொண்டு சேர்க்கிற.

afferent fibre : ஈர்ப்பு இழைமம்.

afferent nerve : உணர்ச்சி நரம்பு: மூளைக்கும் தண்டு வடத்திற்கும் உணர்ச்சிகளைக் கொண்டு சேர்க்கிற நரம்பு.

afferent neuron : ஈர்ப்பு நரம்பு இழைமம்.

afferent vessel : இதய நோக்குக் குழாய்.

affiliation : மூலம் காண்டல் : முறையற்ற வகையில் பிறந்த குழந்தையைத் தந்தை இன்னா ரென்று கண்டுபிடித்து அவரிடம் சேர்த்தல்.

affinity : இணைப்பீர்ப்பு; நாட்டம்: இரண்டு பொருள்கள் வேதியியல் முறையில் இணைதல். (எ-டு.) ஆக்சிஜன், சிவப்பணு (ஹேமோகுளோபின்).

afflux : விரைவூட்டம்,

affusion : நீர்ப்பீச்சல்.

afibrinogenaemia : குருதி உறையாமை : 'குருதிக்கட்டு

(இரத்தம் உறைதல்) இன்மை' என்னும் ஒரு கடுமையான நோய். இரத்தத்தை இறுகி உறையச் செய்யும் பொருள் போதிய அளவு இல்லாமையால் இது உண்டாகிறது.

afibrnogenemia : இரத்த உறைவு ஆக்கிக் குறைவு : இரத்தத்தில் இரத்த உறைவு ஆக்கி மூலக் கூறுகள் குறைந்த நிலைமை அல்லது இல்லாத நிலைமை. இதன் விளைவாக இரத்தம் உறைதலில் பாதிப்பு ஏற்படும்.

aflatoxin : புற்றுத் தூண்டு பொருள் பூசண நச்சு : வெது வெதுப்பும் ஈரமும் வாய்ந்த தட்ப வெப்ப நிலைகளில் சேமித்து வைக்கப்பட்டிருக்கும் நிலக்கடலை, கார்போஹைட்ரேட் உணவுகள் ஆகியவற்றைப் பாதிக்கக்கூடிய ஒரு வகைப் பூஞ்சைக் காளானிலுள்ள புற்றுநோய் வளரத் தூண்டுதல் செய்யும் பொருளின் வளர் சிதைமாற்றப் பொருள்கள். இவற்றில் நான்கு முக்கிய பிரிவுகள் உண்டு B₁, B₂, G₁, G₂ மனிதரின் நுரையீரல் உயிரணுக்களில் இந்தப் பொருள்களை உற்பத்தி செய்வதற்கும் போதுமான செரிமானப் பொருள்கள் (என் சைம்) உள்ளன. இது நுரையீரல் புற்றுநோய் பீடிப்பதற்கு முன் அறிகுறியாகும்.

aflotoxicosis : பூசண நச்சேற்றம்: பூஞ்சன உணவுகளை உட்

கொள்வதால் உடலில் உண்டாகும் நச்சேற்ற நோய். முக்கியமாக பஞ்சம், வறுமை போன்றவை காரணமாக உணவு கிடைக்காத போது, இத்தகைய காளான் உணவுகளை மனிதர்கள் உட்கொள்ள வேண்டிய நிலைமை ஏற்படும். அப்போது இந்த நோய் உண்டாகும். இந்த நச்சேற்ற நோயின்போது நோயாளிக்குக் கல்லீரல் பாதிப்படையும்; கல்லீரல் வீங்கும்; அல்லது சுருங்கிவிடும். கல்லீரலில் கட்டி உண்டாகும். மஞ்சள் காமாலை ஏற்படும்.

africanhorse sickness : ஆஃப்ரிக்கக் குதிரை நோய்.

afterbirth : பேறுகால இளங்கொடி; நச்சுக் கொடி : குழந்தை பிறந்த பின்பு கருப்பையிலிருந்து வெளியேற்றப்படும் நச்சுக்கொடி மற்றும் சவ்வுகள்.

கருவில் வளரும் குழந்தை தாயிடமிருந்து உணவும் ஆக்சிஜனும் பெறுவதற்கு உதவும் உறுப்பு. குழந்தை பிறந்த பின்பு இது தாயிடம் இருந்து வெளியே வந்துவிடும். இதனுடன் குழந்தை உருவாகும் கருப்பையின் உள்படலமும் வெளிவரும். இவை இரண்டும் சேர்ந்து 'பேறுகால இளங்கொடி' எனப்படும்.

aftercare : பிற்காப்பு; மருத்துவத்துக்குப் பின் பேணுவது :

நோயிலிருந்து குணமடைந்து உடல்தேறி நலம்பெறும் போதும், மீண்டும் பழைய வாழ்க்கைக்குத் திரும்பும் போதும் அளிக்கப்படும் பிற்பாதுகாப்பு அல்லது கவனிப்பு.

aftercataract : கண்புரையறுவைக்குப்பின் : கண்புரை அறுவை மருத்துவம் செய்த பின்னரும் புரை நீடிக்கும் நிலைமை.

after effect : பின் விளைவு : உயிர்த்தசை இயக்கத்தைத் தூண்டும் பொருளின் தொடக்க விளைவுக்குப் பின் ஏற்படும் ஓர் எதிரெதிர் விளைவு.

after image : பின் தோற்றம்; மீள்வடிவம் : ஒரு பொருளைப் பார்த்த பின்பு மனத்தில் சிறிது நேரம் பதிந்திருக்கும் உருவம். இந்த உருவம் அதன்இயல்பான முனைப்பு வண்ணங்களுடன் இருக்குமானால் அது 'நேர் பின் தோற்றம்' எனப்படும். ஒளிரும் பகுதிகள் கருப்பாகவும் கரும் பகுதிகள் ஒளிர்வுடனும் இருக்குமாயின் அது 'எதிர் பின்தோற்றம்' எனப்படும்.

afterload : பின்பளு; பின்சுமை : இதயத் துடிப்பின் போது இடது இதயக் கீழறை சுருங்கி இரத்தத்தை உடலுக்குச் செலுத்த முற்படும்போது இதயத்தில் உள்ள எதிர்விசை.

இதயச் சுருக்கத்தின் போது இதயக்கீழறைச் சுவர்களில்

உண்டாகும் எதிர்விசை அல்லது பின்னழுத்தம்.

afterpains : பின்நோவு : மகப் பேற்றுக்குப் பின்பு, கருப்பைத் தசை இழைகள் சுருங்குவதன் காரணமாக உண்டாகும் நோவு.

aftertaste : சுவை நீட்டிப்புணர்வு: ஒரு பொருளை சுவைத்த பின்னர் நீண்டநேரம் அச்சுவை நாக்கில் உணரப்படுதல்.

afunfunction : செயலிழப்பு.

agalactia : தாய்ப்பால் சுரப்பின்மை; பால் சுரக்காமை : மகப்பேற்றுக்குப் பிறகு தாயிடம் தாய்ப்பால் சுரக்காமல் இருத்தல் அல்லது குறைவாகச் சுரத்தல்.

agalactosuria : பாலிலா சிறுநீர்.

agalactous : பால் சுரப்பு நிறுத்தல்; பாலுட்டாமை.

agamic : கருவுறா இனப் பெருக்கம் : பால் கலப்பு இல்லாமல் அமைந்த ஆண்-பெண் கருத்தொடர்பின்றி உண்டான.

agammagalobuliaemia : தொற்று நோய்த் தடைக் காப்பின்மை : இரத்தத்தில் "காமாகுளோபுலின்" இல்லாதிருத்தல். இதனால் நோய்த் தொற்றினைத் தடுக்கும் திறன் இல்லாமல் போகிறது.

agamous : பாலுறுப்பு இல்லா.

agamglionic : நரம்பு முடிச்சிலா.

aganglionosis : நரம்புக் கணு இன்மை : மங்கிய சாம்பல் நிறமாகப் பொருள் நிரம்பிய நரம்பு மண்டல மையங்கள் இல்லாதிருத்தல்.

agar : கடற்கோரைக் கூழ்; அகர்; (அகர்-அகர்) : கடற்கோரை வகைகளிலிருந்து செய்யப்படும் கூழ். இது, பேதி மருந்தாகவும், பாக்கடரியா வளர்ப்புக் கலவை நீர்மத்தைத் திடமாக்கும் பொருளாகவும் பயன்படுகிறது.

agastria : இரைப்பை இல்லாத.

agastic : உணவுப்பாதையின்மை; இரைப்பையின்மை : பிறக்கும் போது அல்லது அதற்குப் பின்னர் இரைப்பை இல்லாதிருத்தல்; உணவுப்பாதை இல்லாதிருத்தல்.

agate : அகேட் பளிங்கு.

agave : கருங்கற்றாழை.

age : முதுமை; அகவை; வயது : வாழ்நாள்; ஆயுள்; வயது; பருவம் முதிர்ச்சி. இது உள்ள முதிர்ச்சி, உடல் முதிர்ச்சி என இருவகைப்படும்.

ageism : முதிர்ச்சி வகைப்பாடு : கால வரிசைப்படியான வயதுக் கிணங்க மக்களை வகைப்படுத்துதல். ஆக்க முறையான அம்சங்களை விட்டுவிட்டு, எதிர்மறை அம்சங்களுக்கு அளவுக்கு மேல் முக்கியத்துவம் கொடுத்தல்.

agenesia : உறுப்பின்மை; உறுப்பு வடிவம் பெறாமை : உறுப்பு வளர்ச்சியடைவதில் பாதிப்பு ஏற்பட்டு, அது முழுமையான, முறையான வளர்ச்சியைப் பெறாதிருத்தல் அல்லது உறுப்பே இல்லாதிருத்தல்.

agenesis : குறை வளர்ச்சி; உறுப்பு வடிவு பெறாமை : முழுமை பெறாத குறையுற்ற வளர்ச்சி.

agenitalism : இனப்பெருக்க உறுப்பு இல்லாமை : பிறவியிலேயே இனப்பெருக்க உறுப்பு இல்லாதிருத்தல்.

agenosomia : அடிவயிறு இன்மை; பிறவி அடிவயிறு இன்மை : அடிவயிறும் அதைச் சார்ந்த இனப்பெருக்க உறுப்புகளும் பிறவியிலேயே இல்லாதிருத்தல் அல்லது குறை பாடுடன் வளர்ச்சி அடைதல்.

agent : இயக்கி; செயல்முதலி; முகவர்; பிரதிநிதி; முகவு : ஒரு குறப்பிட்ட செயலை இயக்குபவர்; இயக்கும் பொருள்.

நோய்க்காரணி : ஒரு குறிப்பிட்ட நோய்க்குக் காரண கர்த்தாவாக விளங்கும் ஒரு ஜடப்பொருள் அல்லது உயிர்ப் பொருள்.

agerasia : முதுரா முதுமை; மூப்பில்; இளமை.

ageusia : சுவைமாற்ற உணர்விலா.

agger : திசுமேடு.

agglomeration : பெருநகரம்.

agglutinant : திரட்சி ஊக்கி : காயத்தின் விரிந்த இரு பகுதிகளை ஒன்றிணைக்கும் பொருள். இணைப்புப்பொருள். உடற்காப்பு ஊக்கியின் தூண்டுதலால் உடலில் உருவாகும் எதிர் ஆக்கம்.

agglutinin : திரட்டி; ஒட்டுத்திரணி: இரத்தத்தில் காணப்படும் எதிர் ஆக்கம். இது உடற்காப்பு ஊக்கியுடன் இணைந்து இரத்த அணுக்களைத் திரளச் செய்கிறது. கரிமப் பொருள்களைத் திரட்சியடையச் செய்யும் திறனுள்ள ஒரு பொருள் எதிர் ஆர்ஹெச் (Rh) திரட்டி.

agglutination : குருதியணு ஒட்டுத்திரள்; ஒட்டுத் திரட்சி : முன்னர் நோயுற்ற ஆளின் அல்லது விலங்கின் நிணநீரில் (சீரம்) உருவான 'அணு ஒட்டுப் பொருள்கள்' (அக்ளுட்டின்) எனப்படும் நோய் எதிர்ப்புப் பொருள்களினால் பாக்டீரியா, சிவப்பணுக்கள் அல்லது உயிர்த் தற்காப்புப் பொருள் துகள்கள் ஒன்றாகத் திரண்டு கெட்டியாதல், ஆய்வுக் கூடங்களில் பல பரிசோதனைகளுக்கு இது அடிப்படையாக அமைந்துள்ளது.

agglutinogen : அணு ஒட்டுப் பொருள்; ஒட்டுத் திரட்டி : அணு

ஒட்டுப் பொருள்கள்' (அக்ளுட்டின்) எனப்படும் நோய் எதிர்ப்புப் பொருள்களின் உற்பத்தியைத் தூண்டுகிற ஓர் உயிர்த் தற்காப்புப் பொருள் (ஆன்டிஜன்). இது தொற்று நோய்களிலிருந்து முழுத்தடைக் காப்பு அளிக்கப் பயன்படுத்தப்படுகிறது. (எ-டு.) ஊசி மருந்தில் உள்ள இறந்து போன பாக்டீரியா; நச்சுக் கொல்லிகளிலுள்ள தனிவகைப் புரதம்.

agglutinophilic : திரட்டுப் பண்புள்ள : திரட்சி அடையத் தயாராகக் காத்திருக்கின்ற ஒரு பொருள்.

agglutinoscope : திரட்சி நோக்கி.

aggregate : ஒட்டு மொத்தம்.

aggregation : திரண்ட; மொத்த.

aggregen : கொத்து; மொத்தம்.

aggrogometer : இரத்த நீர்ம அடர்வு அளவி.

aggressin : பாக்டீரியா முனைப்பு வினை : சிலவகைப் பாக்டீரியாக்கள்; தங்களின் ஒட்டுண்ணி ஆதார விலங்குகளுக்கு எதிரான தங்களது வலுத்தாக்குதல் நடவடிக்கையைத் தீவிரப்படுத்துவதற்காக உற்பத்தி செய்யும் ஒருவகை வளர்சிதை மாற்றப் பொருள்.

aggression : வலுச்சண்டை உணர்வு; தன்முனைப்பு நடத்தை:

வலியச் சண்டைக்குச் செல்ல முனையத் தூண்டும் கோப முனையத் தூண்டும் உணர்வு அல்லது பகையுணர்வு.

aggressive : ஆக்கிரமிக்கும்.

aging : மூப்படைதல்; முதிர்வான; மூப்பேற்றம்; முதுமையுறல் : முதுமையை நோக்கிய வளர்ச்சி முறை. காலத்திற்கேற்ப உடல் அமைப்பில் சிறுகச் சிறுக, தொடர்ச்சியாக மாறுதல்கள் அடையும் நிலை.

agirs : முதிர்ச்சி.

agitated : மனக்குழப்பம்.

agitation : செயல் குழப்ப நிலை; உளக்குழப்ப நிலை : பயம், பதற்றம் நிறைந்த மனஅமைதியின்மை; குழப்பநிலை.

agitated depression : கிளர்வூட்டும் மனச்சேர்வு : கடும் மனச்சோர்வும் அச்சவுணர்வும் நிறைந்த இடையறாத மனவுலைவு நிலை. எளிதில் உணர்ச்சி வயப்படும் பைத்திய நிலையில் இது உண்டாகிறது.

agitographia : எழுதுநோய்.

agitophasia : பேச்சு நோய்.

aglomerular : சிறுநீர் வடிப்பு முடிச்சற்ற.

aglossia : நாக்கு இன்மை.

aglossotomia : பிறவியில் வாய்நாக்கு இன்மை.

aglutination : குருதியணு ஒட்டுத்திரள்; ஒட்டுத்திரட்சி : இரத்தச் சிவப்பணுக்கள் அல்லது பாக்டீரியா போன்ற மிக நுண்ணிய உயிரிகள் கண்ணுக்குப் புலனாகும் வகையில் ஒன்றாக ஒட்டித் திரள்தல்.

aglutition : விழுங்க முடியாமை.

aglycone : குருதிச் சர்க்கரை இன்மை : இரத்தத்தில் சர்க்கரை இல்லாமை.

aglycosuric : சர்க்கரை இல்லாமை.

agmatology : எலும்பு முறிவியல்.

agnathia : தாடை வளர்ச்சிக் குறைபாடு; கீழ்த் தாடையின்மை: தாடை வளர்ச்சியின்றியோ முழுமையாக வளர்ச்சியடையாமலோ இருத்தல்.

agnea : பொருளறிய முடியாமை.

agnogenic : பிறப்பிடம் தெரியாத, நோய் முதல் அறியாத, நோய் மூலம் அறியாத.

agnosia : புலனுணர்வு இன்மை; அறிந்துணராமை; நுண்ணுணர்விழப்பு : புலனுணர்வுகளை உணர இயலாதிருத்தல்.

agogue : அகோகு : தொடர்புச் சொல்.

agomphious : பல் இல்லாமை.

agonadal : பாலுறுப்பு சுரப்பி இல்லாமை.

agonadism : பாலுறுப்புச் சுரப் பின்மை : உடலில் பால் உறுப்புச் சுரப்பிகள் இல்லாத நிலை.

agonist : தசைச் சுருக்கம் : ஒரு தசை, இயங்குவதற்காகச் சுருங்குதல்.

agony : தாங்கொண்ணாவலி; சாத்துன்பம் : மன அளவிலோ, உடல் அளவிலோ தாங்க இயலாத அளவிற்கு வலி ஏற்படுதல். மரணப் போராட்டம்.

agoraphilia : பரந்தவெளி பெரு நாட்டம்.

agoraphobia : திடல் மருட்சி; வெட்டவெளி அச்சம் : பெரிய, திறந்த வெளிகளில் இருக்கும் போது தன்னந்தனியாகி விட்டோம் என ஏற்படும் பீதியுணர்வு அல்லது அச்சம்.

agramatism : இலக்கணப் பேச்சிலா.

agranulocyte : குருதி நுண்மம் : சிறுமணிகளாக இராத குருதியின் நிறமற்ற நுண்மம்.

agranulocytosis : குருதி நுண்மக் குறைபாடு : குருதி நுண்மங்கள் வெகுவாகக் குறைந்திருத்தல் அல்லது முழுவதுமாக இல்லா திருத்தல்.

agralumocytosis : இரத்த மிகைத்த வெள்ளணு.

agraphic : எழுத முடியாமை.

agraphia : எழுத்தாளர் விசிப்பு : மூளை நோய் அல்லது படு

காயம் காரணமாக எழுதும் ஆற்றலை இழத்தல்.

agrophia : வரை திறனின்மை.

agrius : கடும் தோற் கொப்புளம்.

agromania : வயலில் தனிமை நடை.

agrophobia : இட மருட்சி.

agrosia : அறிந்துணராமை.

agrostology : புல்லியல்.

agrypnia : உறக்கமில்லாமை.

agrypnotic : விழிப்புணர்வூட்டி.

ague : முறைக்காய்ச்சல்; குளிர் காய்ச்சல் : குளிர் காய்ச்சல்; மலேரியாக் காய்ச்சல்.

aguesia : சுவை உணர்விலா.

agyria : வரிமேடற்ற மூளை; மூளை சுருக்கமின்மை; மூளை வரிமேடின்மை : பெருமூளைப் புறணியில் மேலோட்டவலிகள் இயல்பான அளவில் வளர்ச்சி அடையாமல் இருத்தல்.

aichomophobia : கூர் பொருள் அச்சம்.

aid : உதவி.

aid-first : முதலுதவி.

aid-hearing : கேட்பொலிக் கருவி; கேட்புக் கருவி; கேட்புதவி.

aids : எய்ட்ஸ் (AIDS) : எமக் குறைவு நோய்; ஈட்டிய நோய்த் தடைக் காப்புக் குறைபாட்டு

நோய். (Acquired Immune Deficiency Syndrome).

aidoiomania : இயல்பிலா பாலுணர்வு.

aids related complex : எய்ட்ஸ் சார்ந்த கோளாறுகள் : வெளிப் படையான ஈட்டிய நோய்த் தடைக்காப்பு நோயைவிடச் சற்று கடுமை குன்றிய நோய் நிலை. எய்ட்ஸ் நோய்க் கிருமிகள் பீடித்த சிலரிடம் இந்தக் கோளாறு காணப்படும். இதன் நோய்க்குறி புலனாகாமல் இருக்கும்; அல்லது இது காய்ச்சலின் தன்மையுடையதாக இருக்கும்.

ailment : நோயுறல்; நோவு; உடல் நலிவு; நோய்; பிணி.

ainhum : கால்விரல் சூம்புதல்; விரல் நோய்.

air : காற்று : பூமியைச் சூழ்ந்திருக்கும் வாயுமண்டலமாக உருவாகியுள்ள வாயுக் கலவை. இதில் 78% நைட்ரஜன், 20% ஆக்சிஜன், 0.4% கார்பன் டையாக்சைடு, 1% ஆர்கான், ஓசோன், நியோன், ஹீலியம், முதலியவற்றின் சிறுசிறு அளவுகள், பல்வேறு அளவிலான நீராவி ஆகியவை அடங்கியுள்ளன.

air-borne : ஏர்-பான் : 'அசிட்டில் சிஸ்டைன்' என்பதன் வணிகப் பெயர்.

air-borne disease : காற்றால் பரவும் நோய்.

air cell : காற்றறை.

air-conditioning : குளிர் பதனம்; குளிர்நாட்டி.

air-hunger : காற்றுத் தேவை; காற்றுப் பசி; மூச்சேங்கல்; காற்று வேட்கை.

air-sinus : காற்றுப்புரை.

air tight : காற்றுப் புகாத.

air way : காற்றுக்குழாய்; காற்று வழி : நுரையீரல் காற்றுக் குழாய். காற்று செல்லும் பாதை, நுரையீரலுக்குக் காற்று செல்லும் பாதையைச் சரியான அளவில் (தடை ஏதுமின்றி) வைத்திருக்க உதவும் ஒரு கருவி.

akaryocyte : உயிரணுக்கரு அற்ற ஓர் அணு : (எடு) இரத்தச் சிவப்பணு.

akatama : நாட்பட்ட புற நரம்பு அழற்சி.

akatamathesia : புரிந்துணர் குறை.

akathisia : கட்டளை நரம்புத் துடிப்பு; உட்கார இயலாமை : தசை இயக்கத்தைத் தூண்டு வதற்கான கட்டளை நரம்பு (இயக்கு தசை) எப்போதும் படபடவெனத் துடித்துக் கொண்டிருக்கும் நிலை. நரம்புக் கோளாறுகளுக்கான மருந்துகளின் பக்க விளைவு காரணமாக இது உண்டாகக் கூடும்.

akinesia : இயக்கக் குறை.

akinesesthesia : இயக்க உணர்விலா.

akinetic : இயக்கமின்மை; அசைவற்ற : உடல் இயக்கம் இல்லாதிருக்கும் நிலை.

aknephoschopia : குறையொளி பார்வையற்ற.

akinetic epilipsy : அசைவற்ற வலிப்பு : வலிப்பில் ஒருவகை. இவ்வகை வலிப்பு நோயாளியானவர் சிறிதளவு தசை இயக்கம் குறைந்தவுடனேயே மயக்கமடைந்து (சுயநினை விழந்து) தரையில் விழுந்து விடுவார். கைகால்கள் வெட்டி வெட்டி இழுப்பதில்லை.

akinetic deaf mutism : இயக்கக் குறை கேட்பு பேச்சுப் புலனின்மை; இயக்குக்குறை செவிட்டு ஊமை: முளை பாதிப்பிலிருந்து சிறிதளவு உடல் நலமடைந்த நபர். இவரால் அருகில் நடப்பதை உணரமுடியும். ஆனால் பேச முடியாது. நடக்க முடியாது, காது கேட்காது.

akinesesthesia : இயக்க உணர்வின்மை : உடல் இயக்கத்தை உணர இயலாத நிலைமை.

akineton : அக்கினட்டோன் : 'பைபெரிடன்' என்ற மருந்தின் வணிகப் பெயர்.

ala : இறக்கையுரு.

alacrima : கண்ணீர் சுரப்பின்மை: கண்ணீர் குறைவாகச் சுரத்தல் அல்லது கண்ணீர் முழுவதுமாகச் சுரக்காதிருத்தல்.

alactasia : லேக்டோஸ் உறிஞ்சு சாமை : சிறுகுடலின் உறிஞ்சு பரப்பில் உள்ள பாதிப்பின் காரணமாக லேக்டோஸ் நொதியை உறிஞ்ச இயலாத நிலைமை.

alalia : வாய்பேச இயலாமை : குரல்களை வாதத்தின் காரணமாகப் பேச இயலாத நிலை.

alangiumsalvifolium : அழிஞ்சி.

alanine : அலனின் : புரதப் பொருளில் காணப்படும் ஒரு வகை அமினோ அமிலம்.

alanine amino transferase : அலனின் அமினோ இடமாற்றி.

alanine transaminase : அலனின் டிரான்ஸ் அமினேஸ் : மனித தசை, கல்லீரல், மூளை ஆகியவற்றில் காணப்படும் ஒருவகை அமினோ நொதி. எல் அலனின் எனும் அமினோ அமிலத்தை 2 கீட்டோ குளுட்ரேட்டாக மாற்றுவதற்கு இந்நொதி பயன்படுகிறது.

alastrim : சின்னம்மை : பெரிய அம்மை நோயை விடச் சற்று கடுமை குறைந்த அம்மை நோய்.

alba : வெண் ; வெண்மை ; வெள்; வெள்ளை.

albedo : வெண்மையாதல்.

albidus : வெண்மை.

albicomtes : வெண் ; வெண்மையான.

albinism : பாண்டுநோய்; வெள்ளுடல் நோய்; பெரு வெண்மை : பிறவியிலேயே இயல்பான நிறமிகள் உடலில் இல்லாதிருத்தல். இதனால், தோலும் முடியும் வெண்மையாகவும், கண்கள் இளஞ்சிவப்பு நிறமாகவும் இருக்கும். இவர்களுக்கு ஒளிரும் வெளிச்சத்தைப் பார்த்தால் கண் கூசும். விலங்குகளுக்கும் இந்நோய் பீடிப்பதுண்டு.

albino : வெளிரி.

albino (albiness) : வெண்குட்டம்; பாண்டு நோய் : தனது உடலில் வழக்கமான கருநிறமூட்டும் பொருளைக் கொண்டிராத மனிதர். இவருடைய முடி வெண்மையாக இருக்கும். கண்கள் கருஞ்சிவப்பாகும். இவர்களுக்கு ஒளிரும் வெளிச்சத்தைப் பார்த்தால் கண்கூசும், விலங்குகளுக்கும் இந்நோய் பீடிப்பதுண்டு.

Albright's syndrome : ஆல்பிரட் நோயியம் : அமெரிக்க உடலியங்கியல் பேராசிரியர் ஆல்பிரட் என்பவர் கண்டுபிடித்த ஒரு நோய்த் தொகுப்பு இது. இந்த நோயியத்தில் மிகச் சிறுவயதில் பூப்படைதல், எலும்புகளின் இயல்பில் பிறழ்ந்த வளர்ச்சி, ஒழுங்கற்ற நிறமி ஏற்றம் ஆகிய நோய்க்குணங்கள் காணப்படும்.

Albuginea : வெண்நார்த்திசு; வெண்ணுறை; வெளிவெண்நார்த்திசு : ஒரு பகுதியை அல்லது ஓர் உறுப்பை முடியிருக்கும் வெள்ளை நார்த்திசு.

albumin : கருப்புரதம்; வெண்கரு; வெண்புரதம் : நீரில் கரையக் கூடியதும், கரைந்து வெப்பத்தால் கட்டியாகக் கூடியதுமான புரதவகை. குருதி நிணநீர்க்கருப்புரதம் எனப்படும். குருதி நிணநீரின் முதன்மையான புரதம்.

albuminoid : அல்புமினாய்ட் : (1) ஆல்புமின் ஒத்த. (2) புரதம்; விழியாடியில் காணப்படும் புரதம். (3) குருத்தெலும்புகளில் காணப்படும் புரதம்.

albuminometer : ஆல்புமினோமானி.

albuminuretic : ஆல்புமின் சிறுநீர் சார்ந்த : ஆல்புமின் சிறுநீர் தொடர்புள்ள சிறுநீரில் ஆல்புமின் கலந்து வரும் நிலையில் உள்ள ஒரு நபர்.

albuminuria : வெண்ணீர் நோய்; வெண்புரத நீரிழிவு; வெண்சிறுநீர்: சிறுநீரில் கருப்புரதம் இருக்கும் நோய், இந்நிலை தற்காலிகமாக இருந்து, முழுவதுமாக நீக்கிவிடலாம்.

albumose : அல்புமோஸ் : கருப்புரதத்தைப் போன்ற ஒரு

பொருள். ஆனால், இது வெப்பத்தினால் கட்டியாவதில்லை.

albumosuria : அல்புமோசூரியா: சிறுநீரில் அல்புமோஸ் இருக்கும் நோய்.

alcaligenes : அல்கலிஜீன்ஸ் : ஏ குரோம்போபாக்டீரியேசியே எனும் குடும்பத்தைச் சேர்ந்த கிராம் நெகடிவ் பாக்டீரியா இனப்பிரிவு. இவை காண்பதற்கு கோல் போன்று இருக்கும். கோழியின் சிறு குடலிலும், மண்ணிலும் இவை காணப்படும்.

alcaptanuria : ஆல்கெப்டான் சிறுநீர்.

alcohol : ஆல்ககால்; வெறியம்; சாராயச் சத்து; மது : சர்க்கரைக் கலவைகளிலிருந்து வடித்தெடுக்கப்படும் வெறியச்சத்து. இயக்கம் - உணர்ச்சி - சுவை ஆகிய மூன்றையும் தூண்டுகிற நரம்பு வலி, மற்றும் அடங்காத வலி ஆகியவற்றைக் குணப்படுத்துவதற்கு இது அரிதாக ஊசி மருந்தாகப் பயன்படுத்தப்படுகிறது. இயல்பு நீக்கிய ஆல்ககால் (90% ஆல்ககால்), 'டிங்சர்' என்ற சாராயக் கரைசல் மருந்து தயாரிக்கப் பயன்படுகிறது. 95% ஆல்ககால் கொண்ட மெதிலேற்றிய சாராயம், புறப்பூச்சு மருந்தாகப் பயன்படுகிறது. நோவகற்றும் மருந்தாகவும் இது பயன்படுத்தப்படுகிறது.

alcoholemia : இரத்தச் சாராய மேற்றல்.

alcohol fast : நிறம் நீக்கி : பாக்டீரியாவியலில், நிறங்கெடும் போது, ஆல்ககாலினால் நிறம் நீக்குவதை எதிர்க்கும் ஓர் உயிரி.

alcoholic : மது அடிமை; மது வயப்பட்ட.

alcoholism : மது அடிமைத்தனம்; மது வயமை; ஆல்ககால் நச்சுத் தன்மை; சாராய மயக்கம் : ஆல்ககாலுக்கு (போதைப் பொருள்) அடிமையாவதன் விளைவாக உண்டாகும் நச்சுத் தன்மை. இது முற்றிவிடும்போது, நரம்பு மண்டலமும், சீரண மண்டலமும் சீர் குலைகிறது.

alcoholization : மது மருத்துவம்.

alcoholuria : ஆல்ககாலூரியா; சிறுநீரில் சாராயம் : சிறுநீரில் ஆல்ககால் இருத்தல். ஆல்ககால் அருந்தியபின் ஊர்தி ஓட்டுவதற்குத் தகுநிலை உள்ளதா என்பதற்கான ஒரு சோதனைக்கு இது அடிப்படையாகும்.

alcopar : அல்கோபார் : பெஃபினியம் ஹைட்ரோக் சனாஃதோயேட் என்ற மருந்தின் வாணிகப் பெயர்.

alcuronium : அல்குரோனியம் : ஒரு செயற்கைத் தசைத் தளர் உறுத்துப் பொருள். இது 'டுயுபோகுராரின்' என்ற

மருந்தினைப் போன்ற பண்புகளை உடையது. ஆனால், சிறிதளவுகளில் உட்கொள்வதால் மட்டுமே இது பயனளிக்கும்.

aldactide : அல்டாக்டைடு : ஸ்பிரோனோலாக்டோன் ஹைட்ரோ ஃபுளுமிதியாசைடு ஆகியவை அடங்கிய மருந்தின் வணிகப் பெயர்.

aldactone A : அல்டாக்டோன் A : ஸ்பிரோனோலாக்டோன் என்ற மருந்தின் வணிகப் பெயர்.

aldehyde : ஆல்டிஹைடு : (எ-டு) அசிட்டால்ஹைடு, இது ஒரு வேதிப்பொருள் $CH=O$ அமைப்பைக் கொண்டுள்ளது. இதனை சாராயமாகவோ, ஓர் அமிலமாகவோ மாற்றமுடியும்.

aldehyde reductase : ஆல்டிஹைடு ரெடக்டேஸ் : இது ஒரு செயல் குறைக்கும் நொதிப்பி. ஆல்டோஸ்களை குறைத்தால் வினைப் பண்பால் செயல் குறைக்கச் செய்யும்.

aldolase : தசைநொதி.

aldolase test : தசைநொதிச் சோதனை : ஒரு செரிமானப் பொருள் (என்சைம்) சோதனை. தசையைப் பாதிக்கும் நோயில், குருதி நிணநீர்ச் செரிமானப் பொருள் அல்டோலாஸ் அதிகமாக இருக்கும்.

aldomet : அல்டோமெட் : 'மெதில் டோப்பா' என்ற மருந்தின் வணிகப் பெயர்.

aldose : ஆல்டோஸ் : ஆல்டிஹைடு பிரிவைக் கொண்டிருக்கும் ஒரு மோனோசாக்கரைடு.

aldosterone : அல்டோஸ்டெரோன் இயக்கு நீர் : குண்டிக் காய்ச் சுரப்பிப் புறப்பகுதியில் சுரக்கும் நீர். இது சிறுசீரக நுண்குழாய்கள் மீது செயற்படுவதன் மூலம் மின்பகுப்பு வளர்சிதை மாற்றத்தை ஒழுங்குப்படுத்துகிறது. இதனால் இது 'கனிமச்சுரப்புப் பொருள்' என்று அழைக்கப்படுகிறது. இது பொட்டாசியம் வெளியேறுவதை அதிகரிக்கிறது. சோடியம் குளோரைடைச் சேமித்து வைக்கிறது.

aldosteronism : அல்டோஸ்டெரோன் மிகைப்பு நோய் : அண்ணீரகச் சுரப்பிப் புறப்பகுதியில் ஏற்படும் கட்டிகளினால் உண்டாகும் நிலை. இதில், மின்பகுப்பு நீர்மப்பொருள் சமநிலையின்மை ஏற்பட்டு, முறை நரம்பிசிவு உண்டாகிறது.

aldosteronopenia : ஆல்டோஸ்டரான் இயக்குநீர்.

aldosteronuria : ஆல்டோஸ்டரான் சிறுநீர்.

alethia : மறக்க முடியாமை.

aletoocyte : அலையும் அணு.

aleucocytosis : வெள்ளணுக் குறைவு; வெள்ளணு மரிப்பு : இரத்தத்தில் வெள்ளணுக்களின்

எண்ணிக்கை மிகக்குறைந்த அளவில் காணப்படுதல்; வெள்ளணுக்களே இல்லாத நிலைமை.

aleudrin : அலூட்ரின் : ஐசோப்ரனலீன் சல்ஃபேட் என்ற மருந்தின் வணிகப் பெயர்.

aleukaemia : வெள்ளணுப் பெருக்கமின்மை : வெள்ளணுக்கள் எண்ணிக்கையில் குறைவாக இருத்தல். எலும்பு மஜ்ஜையில் இரத்தப் புற்று நோய்க்குரிய மாற்றங்கள் தெரியும். ஆனால், புற இரத்தத்தில் வெள்ளணுக்கள் குறைவாகக் காணப்படும்.

aleukia : வெள்ளணுவின்மை : இரத்தத்தில் வெள்ளணுக்கள் இல்லாத நிலைமை.

alexeteric : தொற்று எதிர்ப்பி.

alexia : சொற்குருடு; படித்துணரா; படித்துப் புரியும் உணர்வின்மை; எழுத்தறிவுத் திறனிலா : பார்க்கும் சொற்களை உணர்ந்து வாசிக்க முடியாத மூளைநோய். கல்வியின் தொடக்க நிலையில் ஏற்படும் மூளை நெய்வுப்புண் அல்லது புலனுணர்வுப் பற்றாக்குறை காரணமாக இது ஏற்படும்.

alexiverbal : சத்தமிட்டுப் படிக்க முடியாமை.

alexin : குருதிப்புரதம் (அலக்சின்): குருதியில் நோயணுக்களை அழிக்கும் திறனுடைய புரதம்.

alexipharmac : நச்சு மாற்று மருந்து; நச்சுமுறி : நஞ்சுக்கு மாற்றாக அளிக்கப்படும் மருந்து.

alexipyretic : காய்ச்சல் தடுப்பி.

alexithymia : ஒருவருடைய மன நிலையையும் உணர்ச்சி வேகத்தையும் விவரிப்பதற்குச் சிரமப்படுகின்ற அல்லது விவரிக்க இயலாத நிலையிலுள்ள தன்மை.

aleydigism : லேடிச் சுரப்பின்மை: லேடித்திக இடை அணுக்களின் சுரப்பு இல்லாமை.

alfentamil : ஆல்ஃபெந்தமிழ் : நோவுணர்ச்சி அகற்றும் மருந்து. இது 'மார்ஃபின்' என்ற அபினிச் சத்துப்பொருள் போன்றது.

alga : பாசி : பாசியினத்தைச் சேர்ந்த.

algae : பாசிகள்; பாசியினம் : பச்சையம் கொண்ட தண்ணீர்த் தாவரங்கள்; இவை தண்ணீரிலும் வாழும்; கடல் நீரிலும் வாழும்; பல வடிவங்களிலும் அளவுகளிலும் காணப்படும்.

algal : பாசி நோய்.

algaroba : உலர் பழப்படி.

algedonic : வலிதரும்.

algefacient : குளிர்நட்டி.

algisia : மிகை வலியுணர்வு; அதி வலியுணர்வு : அளவுக்கு மீறிய

வலியுணர்வு; அபரிமிதமான நரம்புணர்ச்சிக் கோளாறு.

algesimal : வலியுணர்வுமானி: வலியை உணரும் திறனளவைப் பதிவு செய்வதற்கான ஒரு கருவி.

algisimetry : வலியுணர்வு அளவி.

algisogenic : வலியூக்கி.

algesia : வலியுணர்தல்.

algicide : பாசிக்கொல்லி : 1. பாசிகளாக்குக் கேடு விளைவிக்கின்ற ஒரு பொருள். 2. பாசிகளைக் கொல்கின்ற ஒரு பொருள்

algid : குளிர் காய்ச்சல்; குளிர்நற்ற; சன்னியுற்ற.

algidity : சன்னி; குளிர் : கடுமையான காய்ச்சல், குறிப்பாக முறைக் காய்ச்சல் (மலேரியா) நிலை. இந்நிலையின் போது, குதவழி வெப்பநிலை அதிகமாக இருக்கும்.

alginates : அல்ஜினேட்டுகள் : கடற்பாசி வழிப்பொருள்கள். இவற்றை உறுப்பெல்லைக்குட்பட்டுப் பயன்படுத்தும்போது, இரத்தத்தை மூடிக் கொள்கின்றன. அல்ஜினேட்டுகள் கரைசலாகவும், செறிவுறுத்திய மென்வலையாகவும் கிடைக்கின்றன.

alienist : மனப்பிணி மருத்துவர்; மனநோய் ஆய்வாளர்.

alignment : நேராக்கல்; பொருத்தீடு; அமைவாக்கம்.

aligogenesis : வலியூட்டல்.

aligology : வலியியல்.

aligomenorrhoea : வலி தரு மாதவிடாய்.

aligophobia : வலியச்சம்.

algorithm : கணக்கு : ஒரு செயலைச் செய்வதற்குரிய படிப் படியான செயல்முறை கூட்டளைகள்.

algosia : அதிவலியுணர்வு.

algosis : காளான் தொற்றுநோய்.

alible : ஊட்டச் சத்துணவு.

alices : பெரியம்மை முன் செந்தடிப்பு.

alidine : அலிடின் : 'அனிலரிடின்' என்ற மருந்தின் வணிகப் பெயர்.

alienation : மனமுறிவு : உளவியல் முறையிலும், சமூகவியல் முறையிலும் மக்களிடமிருந்து மனமுறிவு கொள்ளுதல்.

alienia : மண்ணீரல் இல்லா.

alienism : மனப் பிறழ்வு.

aliment : ஊட்ட உணவு.

alimentary : உணவூட்டம் சார்ந்த; இறை மண்டல; செறிமான உறுப்புகள்.

alimentary canal : உணவு செல் வழி.

alimentation : உணவூட்டம் அளித்தல்; உணவு ஏற்றல் : இயற்கை வளர்ச்சிக்கு உதவுகிற உணவூட்டமளித்துப் பேணுதல்.

alimentology : உணவியல்.

alimentotherapy : உணவு மருத்துவம்.

aliphatic : கொழுப்பார்ந்த : கொழுப்பு சேர்ந்த அல்லது எண்ணெய் சேர்ந்த. சைக்ளிக் கார்பன் பொருள்கள் தொடர்புடைய.

கொழுப்பு அமிலங்கள் : அசிட்டிக் அமிலம் புரோப்பியானிக் அமிலம் மற்றும் பூட்ரிக் அமிலம் போன்றவை.

alipogenic : கொழுப்பேற்ற மில்லா.

alipoidic : கொழுப்பிலா.

aliquot : சரிநேர்கூறான ; சரிநவான : முழுமையான ஒரு பகுதி.

alispheoid : ஆப்பெலும்பின் பெரும் பக்க தளத்தைத் தொடர்பு உடைய.

alkalaemia : மிகைக் காரக் குருதி; குருதிக் காரமிகை; இரத்தக் கார மிகைப்பு : இரத்தத்தில் காரக் கூறுகள் இயல்புக்கு மீறி இருத்தல். அல்லது அதிகப்படுதல்.

alkali : காரப்பொருள்; வன்காரம்; காரம் : சோடா, பொட்டாஷ், அம்மோனியா போன்ற கரையக்கூடிய, அரிமானத் தன்மை உடைய உப்பு மூலப்பொருள்.

இது அமிலத்தின் முனைப்பிழந்து உப்புகளாக மாறுகிறது; கொழுப்புகளுடன் இணைந்து சவர்க்காரமாகிறது. காரக் கரைசல், சிவப்புலிட்மசை நீலமாக மாற்றுகிறது.

alkalify : காரமாக்கல்.

alkalimeter : காரமானி; காச அளவி.

alkalimetry : கார அளவி.

alkaline : காரத்தன்மையுடைய; காரமான : 1. ஒரு காரப்பொருளின் இயல்புகளைக் கொண்டிருத்தல்; 2. ஹைட்ராக்சில் அயனிகளை மிகுதியாகக் கொண்டிருத்தல். இரத்தத்தில் காரஃபாஸ்பேட் இருக்குமானால், அது மஞ்சட் காமாலை, பல்வேறு எலும்பு நோய்கள் இருப்பதைக் குறிக்கும்.

alkalinephosphatase : காரபாஸ்பேட் போக்கி.

alkalinity : காரத்தன்மை.

alkalinuria : சிறுநீர்க்காரம்; சிறுநீரில் காரக்கூறுகள் : சிறுநீரில் காரத்தன்மை இருத்தல்.

alkalism : காரமாக்கி, காசப்படுத்தி.

alkalireserve : அமிலக்காரச் சேமிப்பி.

alkalitherapy : அமிலக்கார மருத்துவம்.

alkalitude : அமிலக்காரப் பொருக்கம்.

alkalizer : அமிலக்காரச் சமன் பாடாக்கி : அமிலக்காரச் சமன் பாடாக்கப் பயன்படும் ஒரு பொருள்.

alkaloid : காரகம் : ஒரு காரப் பொருளை ஒத்திருக்கிற பொருள். தாவரங்களில் காணப்படும் கரிம மூலப்பொருள்களின் ஒரு பெருந்தொகுதியைக் குறிக்கிறது. இவை முக்கியமான உடலியல் வினைகளைப் புரிகின்றன. மார்ஃபின், கொய்னா, காஃபின், ஸ்டிரைக்கினின் ஆகியவை முக்கியமான ஆல்கலாய்டுகள்.

alkalosis : காரச்சார்பு நோய்; காரத் தேக்கம் காரமிகை : உடலில் காரப் பொருள் அளவுக்கு அதிகமாக இருப்பதால் அமிலங்கள் குறைவாக இருப்பதால் உண்டாகும் நோய். காரப்பொருளை மிகுதியாக உட்கொள்ளுதல், அளவுக்கு மேல் வாந்தியும் பேதியும் ஏற்படுதல், அடக்கிய உணர்ச்சி திடீரென வெளிப்படுதல் போன்ற பல காரணங்களால் இது உண்டாகிறது. 'நரம்பிசிவு நோய்' எனப்படும் நரம்பு-தசைக் கிளர்ச்சியும் இதனால் ஏற்படுகிறது.

alkalotherapy : காரக மருத்துவம்.

alkaluria : காரகச் சிறுநீர்.

alkepton : ஆல்கெப்டான்.

alkaptonuria : அல்காப்டானூரியா; அல்காப்டன் சிறுநீர் : சிறுநீரில் 'ஆல்காப்டோன்' எனப்படும்

ஹோமோஜென்டிசிக் அமிலம் இருத்தல். இதனால், ஃபெனிலாலைனின், டைரோசின் ஆகிய இரண்டும் ஒரு பகுதி மட்டுமே ஆக்சிகரணமாகின்றன. இதனால் வேறு தீயவிளைவுகள் ஏற்படுவதில்லை.

alkepan : அல்கெரான் : 'மெல் பாலன்' என்ற மருந்தின் வணிகப் பெயர்.

alkyl : அல்கைல் : இது ஒரு மோனோவலண்ட் ஹைட்ரோ கார்பன்.

alkylating agents : ஆல்கைலேட்டிங் வினையூக்கிகள் : கருமையத்திலுள்ள 'டிஎன்ஏ' (DNA)யுடன் அல்கேயில் தொகுதிகளைச் சேர்த்து டி.என்.ஏ.-ஐப் பாதிப்பதன் மூலம் உயிரணுப் பகுப்பு நடவடிக்கையைச் சீர்குலைக்கும் பொருள்கள். இவற்றில் சில, உக்கிரமான உயிரணு வளர்ச்சிக்கு எதிராகப் பயன்படுகின்றன.

alkylation : காரமாக்கல் : ஹைட்ரஜன் அயனிகளுக்கு மாற்றாக கார அயனிகளைச் சேர்த்தல்.

allantochochion : பனிக்குடமும் கருவெளியுறை : பனிக்குடமும் கருவெளியுரையும் இணைவதால் உண்டாகும் கருவெளிச் சவ்வு.

allantoid : பனிக்குடம் போன்ற.

allantoin : பனிக்குடநீரிலும் சிசுவின் சிறுநீரிலும் காணப்படும் ஒரு பொருள்.

allantois : பனிக்குடம் : கருவின் மஞ்சள் கருப்பையிலிருந்து உருவாகும் கருவெளியறை.

allegrid : ஒவ்வாமைத் தடிப்பு.

allegron : அல்லெக்ரோன் : 'நார்ட்ரிப்பிலின்' என்ற மருந்தின் வணிகப்பெயர்.

alleles : இரட்டை மரபணு.

allelomorphs : இணை இனக் கீற்று : மெண்டல் என்ற அறிவியல் அறிஞரின் கருத்துப்படி உயிர்களின் மரபுவழியில் மாற்றி மாற்றித் தொடரும் இரட்டைப் பண்புக்கூறுகளில் (இணை இனக்கீற்று) ஒன்று. எடுத்துக் காட்டாக, இயல்பான நிறப்பார்வை அல்லது நிறக்குருடு, சில பொருள்களைச் சுவைக்கும் திறன் அல்லது சுவைக்க இயலாமை ஆகியவை மாறிமாறித் தோன்றக்கூடும். ஒரே இனக்கீற்று இடச்சூழலில் ஒரு மரபணுவின் மாற்று வடிவங்கள் இருப்பதால் இது தோன்றுகிறது.

allergen : ஒவ்வாமை ஊக்கி : ஒரு நோய்த்தடைக்காப்புத் திறனுக்கு மாறுபட்ட நிலையை அல்லது அறிகுறியை உண்டாக்கக்கூடிய உயிர்த் தற்காப்புப் பொருள்.

allergenic : ஒவ்வாமை ஊக்கல்.

allergist : ஒவ்வாமை மருத்துவ வல்லுநர் : ஒவ்வாமையால் விளையும் கேடுகளைக் களையும் மருத்துவ வல்லுநர்.

allergology : ஒவ்வாமையியல்.

allergosis : ஒவ்வாமை நோய்.

allergy : ஒவ்வாமை : உடலில் அயற்பொருள் நுழைவின் விளைவாக வீக்கம், இழைம அழிவு போன்ற எதிர்விளைவுகள் ஏற்படுதல். சில மருந்துகளுக்கான எதிர்விளைவுகள், தூசியினால் ஏற்படும் வேனிற்காலச் சளிக்காய்ச்சல், பூச்சிகடி எதிர்விளைவுகள், காஞ்சொறித் தடிப்புகள், மூச்சுத்தடையுடன் கூடிய இருமல் (ஆஸ்துமா) போன்றவை சில ஒவ்வாமை நோய்கள்.

alli's forceps : அல்லீஸ் இடுக்கி.

alligation : பண்பறி பகுப்பாய்வு.

alligator forceps : அல்லிகேட்டர் இடுக்கி.

alloantibody : மாற்றப்பண்புக் கூற்று எதிர் அங்கம் : ஒரு குறிப்பிட்ட மாற்றப் பண்புக்கூறுக்கு உருவாகும் எதிர் அங்கம்.

alloantigen : மாற்றப் பண்புக்கூறு உடற்காப்பு ஊக்கி : குறிப்பிட்ட மாற்றப் பண்புக் கூறுக்கு உருவாகும் உடற்காப்பு ஊக்கி.

allobarbitol : அல்லோபார் பிட்டால் : பார்பிச்சூரிக் அமிலத்திலிருந்து தயாரிக்கப்படும் உறக்க ஊக்கி மற்றும் உறக்க மருந்தாகும்.

allobiosis : அடிக்கடி மாற்ற முறும் நுண்ணியிரிகள்.

allochiria : இயல்பு மீறிய ஊறு உணர்வு : தொட்டறியக் கூடிய உணர்வு இயல்புக்கு மீறியதாக இருத்தல். இதனால் நோயாளியின் உடலில் அளவு கடந்த தொடு உணர்வுத்தூண்டுதல் ஏற்படுகிறது.

allochezia : மலமிலா பேதி.

allochromasia : நிறமாற்றம் : தோல் அல்லது முடியின் நிறம் மாறுகின்ற நிலை.

allocinesia : விருப்புக்கு மாறான பக்கவாட்டு நடை.

allodynia : மாற்றுத் தூண்டல் : மாற்றுத் தூண்டல்களால் உண்டாகும் வலி.

alloeosis : நோய்த் தன்மை மாறல்.

alloerotism : பிற பாலின ஈர்ப்பு: பிற பாலினத்தின் மீது ஏற்படும் பாலின ஈர்ப்பு.

allogeneic : மாற்றப்பண்புக்கூறு: ஒரே இனத்தில் காணப்படும் மாறுபட்ட மரபுக்கூறுகள்.

allograft : உறுப்பு மாற்று அறுவை மருத்துவம்; ஒரினத் திசு ஒட்டு : ஒருவரிடமிருந்து ஒரே வகை உறுப்பு மாற்று உயிர்த் தற்காப்புப் பொருள்களைக் கொண்டிராத இன்னொரு வருக்கு ஓர் உறுப்பினை அல்லது திசுவினை மாற்றிப் பொருத்தும் அறுவை மருத்துவம்.

alloimmune : மாற்றத்தடுப்பு ஆற்றல் : ஒரு குறிப்பிட்ட மாற்றப் பண்புக்கூறுகளை உடற்காப்பு ஊக்கிக்கு மட்டும் தடுப்பாற்றல் உருவாதல்.

allomorphism : அமைப்பு மாற்றம்; வடிவமாறுதல் : அணுக்களின் வடிவமைப்பில் மாறுதல் ஏற்படுதல்; வேதிப்பண்புப் பொருளில் மாற்றம் எதுவும் ஏற்படாமல் அதன் அமைப்பில் மட்டும் மாற்றம் அடையும் தன்மை.

allopath (allopathist) : 'எதிர் முறை' மருத்துவர்.

allopathic : 'எதிர்முறை' மருத்துவம் சார்ந்த : நோய்க் குறிகளுக்கு எதிர்பண்புகள் ஊட்டுவதன் மூலம் நோயைக் குணப்படுத்தும் மருத்துவ முறையைச் சார்ந்த.

allopathy : 'எதிர்முறை' மருந்துவம்: நோய்க்கூறுகளுக்கு எதிர்க் கூறுகளை ஊட்டுவதன் மூலம் நோய் தீர்க்கும் மருத்துவ முறை.

alopecia : வழக்கை; சொட்டை; மயிர்க்கொட்டு.

alloplasia : செயற்கைத் திசு வளர்ச்சி : குறிப்பிட்ட திசுக்கள் இயல்பாக வளராத இடத்தில் அத்திசுக்களை வளரச் செய்தல்.

allopest : செயற்கைப் பதியம் : உயிரற்ற அல்லது செயற்கைப் பொருளில் தயாரிக்கப்பட்ட ஒரு பதியப் பொருள்.

alloplasty : செயற்கைப் பதிப்பு : செயற்கைப் பதியப் பொருளால் உடலுறுப்பை சீரமைத்தல்.

allopsychic : புறச்சூழல் மனநோய்; புறச்சூழல் உளநோய் : புறச்சூழல் தூண்டுதலால் உண்டாகின்ற மனநோய்.

allopurinol : அல்லோபூரினால் : கரையாத சிறுநீர் (யூரிக்) அமிலத்திலிருந்து படிக்கப் படிவுகள் ஏற்படுவதைத் தடுக்கும் ஒரு பொருள் இது. கீல்வாத (சந்து வாதம் அல்லது ஊளைச்சதை நோய்) நோயில் கீல்வாத நீரைக் (டோஃபஸ்) குறைக்கிறது. கீல்வாதம் அடிக்கடி வருவதைக் கணிசமாகக் குறைப்பதுடன், அதன் கடுமையினையும் குறைக்கிறது. தோல் பகுதியில் வேளாறு கட்டி உண்டாக்குகிறது.

allorhythmia : சீரற்ற நாடித்துடிப்பு; சீரற்ற இதயத்துடிப்பு : இதயம் இயல்பின்றி துடிப்பது. இதயத்துடிப்பில் குறை. சீரின்றி துடிக்கும் இதயம்.

all or none : எல்லாம் அல்லது எதுவுமின்மை : இதயத்தின் இயக்க விதிகளில் ஒன்று. பல மில்லாதத் தூண்டல்கூட இதயத்தை இயக்க உதவும். இது வீரியம் நிறைந்தத் தூண்டலால் ஏற்படும் இதய இயக்கத்தை ஒத்திருக்கும்.

aloes : கற்றாழை இலைச்சாறு : சோற்றுக் கற்றாழை என்னும்

வெப்பமண்டலத் தாவரத்தில் இருந்து பறித்த இலைகளில் இருந்து எடுக்கப்படும் வற்றிய சாறு. கடும் கசப்புச் சுவை உடையது. ஆற்றல் வாய்ந்த பேதி மருந்து.

alopecia : தலை வழக்கை; வழக்கை; மயிர்க்கொட்டு; சொட்டை : தலை வழக்கை பிறவியிலேயே ஏற்படக்கூடும். உரிய காலத்திற்கு முன்னர் ஏற்படும் அல்லது முதுமை காரணமாக ஏற்படும் வழக்கை பெரும்பாலும் தற்காலிகமானது. இதற்கு இன்னும் காரணம் அறியப்படவில்லை. எனினும், அதிர்ச்சியும் கவலையும் வழக்கை ஏற்படத் தூண்டும் பொதுவான காரணிகள் என்பன.

aloxiprin : அலோக்சிப்ரின் : அலுமினியம் ஆஸ்பிரின் மருந்தின் ஒரு கூட்டுப்பொருள். இது ஆஸ்பிரினை விடக் குறைந்தளவில் குடல் எரிச்சல் உண்டாக்குகிறது. சிறு குடலில் உடைந்து ஆஸ்பிரினை வெளியேற்றுகிறது.

alophen : அலோஃபென் : 'ஃபி னோல்ஃப்தலீன்' என்ற மருந்தின் பெயர்.

alpha-chymotrypsin : ஆல்ஃபா கைமோட்ரிப்சின் : கண் அறுவை மருத்துவத்தில் பயன்படுத்தப்படும் கணையச் செரிமானப் பொருள் (என்சைம்). இது, பொதியுறைத்

தசை நார்களைக் கரைத்து, கண்ணின் பாவை வழியாகக் காயத்திலிருந்து பளிக்குவில்லையை (லென்ஸ்) வெளியே எடுப்பதற்கு இது உதவுகிறது. இதனை வாய் வழி உட்கொள்ளும்போது வீக்கம் ஏற்படாமல் தடுக்கிறது.

alphafeto-protein : ஆல்ஃபா ஃபெட்டோ-புரதம் : முதிர்கரு இயல்புதிரிந்து இருக்கும் நேர்வுகளில் தாயின் நிணநீரிலும், கருவை அடுத்து சுற்றியுள்ள சவ்வுப்படலத்தின் நீர்மத்திலும் இருக்கும் பொருள்.

alpha-toco-pherol : ஆல்ஃபா டோக்கோ-ஃபெரோல் : 'வைட்டமின் 'E' என்ற ஊட்டச்சத்தின் மருத்துவப் பெயர்.

alprenolol : ஆல்ஃபிரனோலால் : அண்ணீரகச் சுரப்பியிலிருந்து இயக்குநீர் சுரப்பதைத் தடுக்கும் மருந்து. இடதுமார்பு வேதனை தரும் இதய நோயில், நெஞ்சுப் பையின் இயக்கத்தைக் குறைக்கிறது. இதயத் துடிப்பு வேக வீதத்தையும், நெஞ்சுப்பை இயக்குநீர் சுரக்கும் அளவையும், தமனி அழுத்தத்தையும் குறைக்கிறது.

alrine : வயிறு சார்ந்த.

alternative medicine : மாற்று மருத்துவம் : அலகுமுனை மருத்துவம் (அக்குபங்ச்சர்), உயிரியல் பின்னூட்டு, வர்ம மருத்துவம், இனமுறை மருத்துவம் (ஓமியோ

பதி), தசைத் தளர்ப்பீடு யோகம் போன்ற மாற்று மருத்துவ முறைகள்.

alum : படிக்காரம் : பொட்டாசியம் அல்லது அம்மோனிய அலுமினிய சல்ஃபேட். இதன் இறுகச்செய்யும் தன்மை காரணமாக, வாய்கொப்பளிக்கும் திரவமாகவும் (1%) நச்சுப்பொருளை வெளியேற்ற பீற்றுக் குழலின் தாரையாகவும் (0.5%) பயன்படுகிறது.

aluminium hydroxide : அலுமினியம் ஹைட்ராக்சைடு : வயிற்றுப் புளிப்புகற்றும் மருந்து; புளிப்பு மாற்றுமருந்து; புளிப்புத் தன்மைக்கு எதிரீடானது. இரைப்பைப்புண்ணைக் குணப்படுத்துவதற்குப் பயன்படுத்தும்போது நீண்ட நாட்கள் வினை புரிகிறது. இது பெரும்பாலும் மென்மையான பாலேடு அல்லது கூழ்வடிவில் இருக்கும்.

aluminium paste : அலுமினியம் களிம்பு : அலுமினியத்தூள், துத்தநாக ஆக்சைடு, திவக் கன்மெழுகு (பாரஃபின்) ஆகியவை கலந்த ஒரு களிம்பு. இது தோல் காப்பு மருந்தாகப் பயன்படுத்தப்படுகிறது. இதனை 'பால்ட்டிமார் களிம்பு' என்றும் கூறுவர்.

alupent : அலுப்பென்ட் : 'ஆர்சிப்ரனலீன் சல்ஃபேட்' என்ற மருந்தின் வணிகப்பெயர்.

alveolus : கண்ணறை.

alveolar capillary block syndrome : நுரையீரல் கண்ணறைத் தந்துகி அடைப்பு நோய் : நோய்க் காரணம் கண்டறியப்படாத ஓர் அரிய நோய். இதில் நுரையீரல் கண்ணறை உயிரணுக்கள் பருத்துவிடுவதன் காரணமாக ஆக்சிஜன் பரவுதல் நடைபெறாமல் மூச்சடைப்பு, தோல் நீலநிறமாதல், வலது இதயம் செயலிழத்தல் போன்ற கோளாறுகள் உண்டாகின்றன.

alveolitis : நுரையீரல் கண்ணறை வீக்கம் : நுரையீரல் கண்ணறைகளில் வீக்கம் ஏற்படுத்தல். பூந்தாது (மகரந்தம்) போன்ற ஓர் அயற் பொருளைச் சுவாசிப்பதால் இது உண்டாகிறது. இதனை 'அயற்பொருள் ஒவ்வாமை நுரையீரல் கண்ணறை வீக்கம்' என்பர்.

alveolus : மூச்சுச் சிற்றறை; கண்ணறை : 1. நுரையீரலுள்ள காற்றுக் கண்ணறைகள் 2. பல்லுக்கு ஆதரவாகவுள்ள பல்பொருந்து குழி.

alzheimer's disease : அல்ஜைமர் நோய் : மூளைத் தளர்ச்சியினால் அறிவு குழம்பி ஏற்படும் பைத்தியம்.

amalgam : உலோகப் பூச்சு; இரசக்கலவை (இரசக்கட்டு); மாழைப் பூச்சு : பாதரசமும் ஏதேனும் மற்றொரு உலோகமும் சேர்ந்த கலவை. "பல்

இரசக் கலவை' என்பது, பல் குழியை நிரப்புவதற்குப் பயன்படும் ஓர் இரசக் கலவை. இதில் பாதரசம், வெள்ளி, வெள்ளியம் (டின்) கலந்துள்ளன.

amantadine : அமன்ட்டாடின் : நோய்க்கிருமி எதிர்ப்பு மருந்து. இது நோய்க் கிருமியால் உண்டாகும் ஹாங்காங் சளிக் காய்ச்சல் (இன்ஃபுளுவென்சா), சுவாசக்கோளாறுகள் போன்ற வற்றில் நோயின் காலநீட்சியைக் குறைக்கிறது.

பார்க்கின்சன் நோயில் நடுக்கத் தையும், விறைப்பையும் குறைப்பதற்குப் பயன்படுத்தப்படுகிறது.

amastia : மார்பகமின்மை; முலையின்மை; முகையின்மை : பிறவியிலேயே மார்பகங்கள் (முலை) இல்லாதிருத்தல்.

amaurosia : ஒளியின்மை; பார்வை அற்ற.

amaurosis : குருட்டுத் தன்மை; பார்வையின்மை; ஒளியின்மை : பார்வை நரம்புக் கோளாறு காரணமாக உண்டாகும் ஓரளவு அல்லது முழுமையான குருட்டுத் தன்மை.

amaurotic : குருட்டுத் தன்மை உடையர் : கண்ணின் புற உறுப்புச் சரியாக இருந்தும் அல்லது கண்ணின் புறத் தோற்றத்தினால் மாறுதல் தோன்றாதிருந்தும் முழுக் குருடாக இருப்பது.

ambidexterity : ஒருப்போல் இருகைத் திறன் : இருகைகளையும் ஒரே விதமாகத் திறம்படப் பயன்படுத்தும் திறன்.

ambidextrous : ஒருப்போல் இரு கைப் பழக்கம்; இரு கைச் சமன் திறன்; இரு கை நிகரிய : இரு கைகளையும் ஒரே வகையாகத் திறம்படப் பயன்படுத்தக் கூடிய.

ambiguous : ஐயமுள்ள; ஐயறவான.

ambihar : அம்பில்கார் : 'நிரிடா சோல்' என்ற மருந்தின் வணிகப் பெயர்.

ambivalence : இருமனப்போக்கு; விருப்பும் வெறுப்பும் : ஒருவரிடம் ஒரே சமயத்தில் எதிர் மாறான இருமுக உணர்ச்சிப்போக்கு இருத்தல். (எ-டு) அன்பு, பகைமை.

amblyopia : பார்வை மந்தம்; மங்கு பார்வை : குருட்டுத் தன்மையின் அளவுக்குப் பார்வை மந்தமாக இருத்தல். இதனை "புகை பிடிப்போர் குருடு" என்றும் கூறுவர்.

ambu bag : உயிர்மூச்சுப் பை : செயற்கை சுவாசம் அளிக்க உதவும் இரப்பரால் ஆன பை. ஒன்றிலிருந்து ஒன்றரைலிட்டர் கொள்ளளவு கொண்டது. தானே காற்றை நிரப்பிக் கொள்ளும்

விதத்தில் தடுக்கிதழ் அமையப் பெற்றுள்ளது.

ambulance : நோயாளி ஊர்தி (ஆம்புலன்ஸ்) : நோயாளிகளை மருத்துவமனைக்கு எடுத்துச் செல்வதற்கான ஊர்தி. இயங்கு மருந்தகம். இயங்கு மருந்தகமாக இருக்கிற ஊர்தி.

ambulant : இடப்பெயர்வு.

ambulatory : ஊர்தி மருத்துவம்: நோயாளிகள் இருக்கும் இடங்களுக்கு நோயாளி ஊர்தியில் சென்று, நோயாளிகளுக்குச் சிகிச்சையளித்து அவர்களின் முன்னேற்றம் குறித்து மருத்துவமனையின் புறநோயாளர் துறைகளுக்குத் தெரிவித்தல்.

amelia : உறுப்புக் குறைபாடு; பிறவி ஊமை; அங்கமின்மை : பிறவியிலேயே உறுப்பு அல்லது உறுப்புகள் இல்லாதிருத்தல். அது 'முழு உறுப்புக் குறைபாடு' எனப்படும்.

amelification : பற்சிப்பி உருவாகும் முறை.

amelioration : நோய்க் கடுமைக் குறைப்பு; நோய்த் தணிவு; நோய்க் குறைவு : நோய்க் குறிகளின் கடுமையைக் குறைத்தல்.

amenorrhoea : மாதவிடாய் தோன்றாமை; மாதவிலக்கின்மை; தீட்டு நிறுத்தம்; போக்கு நிறுத்தம்; தீட்டு மாறுகை : மாதவிடாய் தோன்றாதிருத்தல்; மாதவிடாய்

தோன்ற வேண்டிய நேரத்தில் தோன்றாதிருந்தால் அது "தொடக்க நிலை மாதவிடாய் தோன்றாமை" எனப்படும். மாதவிடாய் ஒரு முறை தொடங்கிய பிறகு தோன்றாமல் இருந்தால், அது "இரண்டாம்நிலை மாதவிடாய் தோன்றாமை" எனப்படும்.

ament : வளர்ச்சி குன்றிய மனத்தையுடைய.

amentia : மனவளர்ச்சிக் குறைபாடு; உளக்குழப்பம்; மூளைத் திறனிழப்பு : பிறவியிலிருந்து மனவளர்ச்சி குன்றியிருத்தல், மனத்தளர்ச்சியினால் ஏற்படும் பைத்திய நிலையிலிருந்து (Dementia) இது வேறுபட்டது.

amethocaine hydrochloride : அமெத்தோக்கைன் ஹைட்ரோ குளோரைடு : கோக்கைன் என்ற மருந்துப் பொருளில் சில பண்புகளையுடைய ஒரு செயற்கைப் பொருள். தண்டுவட உணர்ச்சி இழப்பு மருந்தாகப் பயன்படுகிறது. 60 மி.கி. அளவுடைய மாத்திரைகளாக இது பயன்படுத்தப்படுகிறது.

ametria : கருப்பை இன்மை : பிறவியிலேயே கருப்பை இல்லாதிருத்தல்.

ametropia : பார்வைக் குறைபாடு; குறைபார்வை : கண்ணின் ஒளிக்கோட்ட ஆற்றல் குறை

பாட்டினால் உண்டாகும் பார்வைக் குறைபாடு.

amicar : அமிக்கார் : அமினோ காப்ராய்க் அமிலத்தின் வணிகப் பெயர்.

amidin : மாச்சத்துக் கரைசல் : கரைசல் நிலையிலுள்ள மாச்சத்து.

amikacin : அமிக்காசின் : பாக்டீரியச் செரிமானப் பொருள் கள் (என்சைம்கள்) தரங்குறைவதைத் தடுக்கும் ஒரு நோய் எதிர்ப்புப்பொருள். இது 'கனாமைசின்' பொருளிலிருந்து எடுக்கப்படும் செயற்கை வழிப் பொருள்.

amiken : அமிக்கென் : 'அமிக்காசின்' என்னும் எதிர்ப்புப் பொருளின் வணிகப் பெயர்.

amimia : செயல் உணர்விழப்பு; செய்கை ஆற்றலிழப்பு.

amino acids : கரிம அமிலங்கள் (அமினோ அமிலங்கள்) : ஒன்று அல்லது அதற்கு மேற்பட்ட ஹைட்ரஜன் அணுக்களுக்கு பதிலாக கரிம (அமினோ) அணுக்களைக் கொண்ட கரிம அமிலங்கள் (NH₂) புரதத்தை நீரியல் பகுப்பு செய்வதன் விளைவாக இவை கிடைக்கின்றன. இவற்றிலிருந்து உடல் தனது சொந்தப் புரதங்களை மறுபடியும் தயாரித்துக் கொள்கிறது. இவை அனைத்தையும் உடல் உற்பத்தி செய்துகொள்ள

முடியாது. எனவே இவை உணவில் இன்றியமையாது சேர்க்கப்பட வேண்டும். ஆர்கினைன், ஹிஸ்டிடின், ஐசோலியூசின், லியூசின், லைசின், மெத்தியோனைன், ஃபினைலாலனின், திரியோனின், டிரிப்டோஃபான், வாலைன் ஆகியவை இன்றியமையா கரிம அமிலங்கள். எஞ்சியவை அவசியமற்ற கரிம அமிலங்கள் என வகைப்படுத்தப்பட்டுள்ளன.

aminoacidaemia : அமினோ அமில மிகைப்பு : இரத்தத்தில் அமினோ அமிலங்களின் அளவு மிகுதல்.

aminoaciduria : கரிம அமில நோய்; அமினோ அமிலச் சிறுநீர்: சிறுநீரில் கரிம அமிலம் (அமினோ அமிலம்) இயல்பு அளவுக்கு மேல் இருப்பதால் உண்டாகும் நோய். இது வளர்சிதை மாற்றத்தில் உள்ளார்ந்த தவறு இருப்பதைக் காட்டுகிறது.

aminobenzoate : அமினோ பென்சோவேட் : பேரா அமினோ பென்சாயிக் அமிலத்திலிருந்து தயாரிக்கப்படும் ஒருவகை உப்பு.

aminobutane : நோய் தணிக்கும் மருந்து வகை.

aminocaproic acid : அமினோ காப்ராய்க் அமிலம் : சுட்டியாக உறையக்கூடிய நாரியல் கசிவு ஊனீர் (ஃபைப்ரின்) சீர்குலைவதைத் தடுப்பதன் மூலம் நேரடி

யாகக் குருதிப்போக்கினை நிறுத்தும் வினையைப் புரிகிறது. இது பிளாஸ்மினோஜன் வினை ஊக்கிகளின் செயலைத் தடை செய்கிறது.

aminocrine : அமினோக்ரைன் : அக்கிஃப்ளேவின் போன்ற, கறைப்படுத்தாத ஒரு நோய் நுண்ம (கிருமி) ஒழிப்புப் பொருள்.

aminoglutethimide : அமினோ குளுட்டித்திமிட் : இயக்குநீரை (ஹார்மோன்) சார்ந்த புற்று நோய்களில் அண்ணீரச்சு சுரப்பியிலிருந்து ஊறும் இயக்குநீரை நிறுத்துவதற்குப் பயன்படுத்தப்படும் ஒரு மருந்து.

aminoglycoside : அமினோ குளுக்கோசைடு : ஸ்ட்ரெப்டோமைசிஸ் கிருமிகளிலிருந்து தயாரிக்கப்படும் நுண்ணுயிர்க்கொல்லி குடும்பம். (எ.டு) ஸ்ட்ரெப்டோமைசின், ஜென்டாமைசின், நெட்டில்மைசின், அமிக்கசின், நியோமைசின்.

aminophylline : அமினோ ஃபைலின் : எத்திலின் டயாமின் கலந்த தியோஃபைலின். இது தியோஃபைலினிலிருந்து எடுக்கப்படும் ஒருவழிப்பொருள்; கரையக் கூடியது. ஈளைநோய் (ஆஸ்துமா) குருதியின் அடர்த்தி மிகுதியி னால் ஏற்படும் மாரடைப்பு, நெஞ்சுப்பை இழைம அழற்சி ஆகிய நோய்களைக் குணப்படுத்தப் பயன்படுத்தப்படுகிறது.

aminoplex : அமினோ ப்ளக்ஸ் : நரம்புவழி உட்செலுத்துவதற்கு உகந்த ஒரு செயற்கைத் தயாரிப்பு மருந்துப்பொருள். சாதாரணமாகப் புரதமாக உட்செலுத்தப்படும் கரிம அமிலங்களை (அமினோ அமிலங்கள்) இது கொண்டு இருக்கிறது. இது காயங்களைக் கழுவித் குணப்படுத்தப் பயன்படுகிறது.

aminopterin : அமினோப்டெரின் : ஃபோலிக் அமில எதிர்ப்பி.

aminoquinoline : அமினோ குயினோலின் : குயினோலின் மருந்துடன் அமினோ வகை மருந்தைக் கலந்து தயாரிக்கப்படும் மருந்து வகை. இது 4 அமினோ குயினோலின் எனவும் 8 அமினோ குயினோலின் எனவும் இரு வகைப்படும். மலேரியா காய்ச்சலுக்குரிய மருந்து இது.

amino-salicylic acid : அமினோ-சாலிசிலிக் அமிலம் : காச நோயை (எலும்புருக்கி நோய் - டி.பி.) குணப்படுத்துவதற்கு வாய்வழி கொடுக்கப்படும் ஒரு பாக்டீரியா எதிர்ப்பு மருந்து.

aminosol : அமினோசோல் : கரிம அமிலங்களில் (அமினோ அமிலங்கள்) ஒரு கரைசல். இது, குளுக்கோஸ், ஃபிரக்டோஸ், எதில் ஆல்கஹால் ஆகிய அடங்கிய தயாரிப்புகளாகக் கிடைக்கிறது. இதனை வாய்வழியாகவோ நரம்பு வழியாகவோ செலுத்தலாம்.

amitosis : உயிரணுப் பகுப்பு; உயிரணுப்பிளவு; திகப் பெருக்க மின்மை : ஓர் உயிரணு, நேரடிப் பிளப்பு மூலம் பகுதிகளாகப் பிரிவுறுதல்.

amitotic : பிளவுப்பெருக்கமிலா.

aminotransferase : அமினோ டிரான்ஸ்ஃபெரேஸ்

aminodarone : அமினோடாரோன்.

aminotriptyline : அமினோட்ரிப் டிலின் : மூச்சழற்சியுடைய வலி தணிப்பு மருந்து. இது 'இமிப்ராமின்' மருந்தினைப் போன்றது. இதில் ஒருவகை நோவாற்றும் விளைவு உண்டு. இது குழப்பத்துடன் கூடிய மனத்தளர்ச்சியின்போது மிகவும் பயன்படுகிறது.

ammonia : நவச்சார ஆவி (அம்மோனியா) : நைட்ரஜனும் ஹைட்ரஜனும் இணைந்து இயற்கையாகக் கிடைக்கும் ஒரு கூட்டுப்பொருள். மனிதர்களிடம் நவச்சார வளர்சிதை மாற்றத்தில் உள்ளார்ந்து ஏற்படும் பல்வேறு பிழைபாடுகள் காரணமாக மன வளர்ச்சிக் குறைபாடு, நரம்புக் கோளாறுகள், வாத சன்னி போன்ற திடீர் நோய்ப்பீடிப்புகள் உண்டாகின்றன. நவச்சார ஆவிக் கரைசல் நிறமற்ற திரவம்; கார நெடியுடையது; இது சிறுநீர்ச் சோதனையில் பயன்படுத்தப் படுகிறது.

ammonium bicarbonate : அம்மோனியம் பைகார்பனேட் :

இருமல் மருந்துகளில் கபத்தை வெளிக் கொணரும் மருந்தாகப் பயன்படுத்தப்படுகிறது. அரிதாக வயிற்று மந்த நோயாளிகளுக்கு வயிற்று உப்புசம் அகற்றுகிற மருந்தாகக் கொடுக்கப்படுகிறது.

ammonium chloride : அம்மோனியம் குளோரைடு : சிறுநீர்க் கோளாறுகளில் சிறுநீரில் அமிலத்தன்மையை அதிகரிப்பதற்கு இது பயன்படுத்தப்படுகிறது. அரிதாக கபம் வெளிக்கொணரும் மருந்தாகவும் பயன்படுகிறது.

ammoniuia : அம்மோனியா மிகைச் சிறுநீர் : சிறுநீரில் அம்மோனியாக் கூறு மிகையாக இருத்தல்.

amnesia : மறதி நோய் (நினைவிழப்பு) : மறதி : மனத் தளர்ச்சியினால் ஏற்படும் மனநோய் நிலை. இசிவு நோயின்போது அதிர்ச்சிக்குப் பின்பு நினைவாற்றல் முழுவதுமாக இழந்து விடுதல். ஒரு விபத்திற்குப் பிறகு அண்மை நிகழ்ச்சிகள் மறந்து போகுமானால் அது "முன்னோக்கிய மறதி" எனப்படும்; கடந்தகால நிகழ்ச்சிகள் மறந்து போகுமானால் அது "பின்னோக்கிய மறதி" எனப்படும்.

aminocentesis : கருச்சவ்வுத் துளைப்புச் சோதனை : அடிவயிற்றுச் சவ்வின் வழியாகக் கருவை அடுத்துச் சுற்றியுள்ள சவ்வுக் குழியினைத் துளைத்தல்.

குழந்தை பிறப்பதற்கு முன்னர் இனக்கீற்றுக் கோளாறுகள், வளர்சிதை மாற்றப் பிழைபாடுகள், முதிர்கருக் குருதி நோய்கள் உள்ளனவா என்று கண்டுபிடிக்கும் சோதனைக் காகத் திரவ மாதிரியை எடுப்பதற்காக இவ்வாறு செய்யப்படுகிறது.

aminography : கருச்சவ்வுப்பை ஊடுகதிர்ப்படம் : பனிக்குடவரைவி : கருவை அடுத்துச் சுற்றியுள்ள சவ்வுப் பையினுள் ஒளி ஊடுருவாத ஊடுபொருளை ஊசி மூலம் செலுத்தியபின், அந்தச் சவ்வுப் பையினை ஊடுகதிர் (எக்ஸ்ரே) ஒளிப்படம் எடுத்தல். இதில் கொப்பூழ்க் கொடியும், நச்சுக் கொடியும் பதிவாகும்.

amnion : கருச்சவ்வுப் பை ; பனிக்குட உறை : குழந்தை பிறப்பதற்கு முன் கருவை அடுத்துச் சுற்றியுள்ள சவ்வுப் பை. இதில் முதிர் கருவும், கருப்பைத் திரவமும் இருக்கும். இது கொப்பூழ்க்கொடியைப் போர்த்தியிருக்கும்; இது முதிர் கருவுடன் கொப்பூழ்க் குழியில் இணைக்கப்பட்டிருக்கும்.

amnionitis : கருச்சவ்வுப் பை வீக்கம் : பனிக்குட அழற்சி.

amnioscopy : கருநோக்குக் கருவி பனிக்குட நோக்கி : அடி

வயிற்றுச் சுவரின் வழியாகச் செலுத்திக் கருவையும், கருப்பைத் திரவத்தையும் பார்ப்பதற்கு உதவும் ஒரு கருவி, கருப்பைத் திரவம் மஞ்சளாக அல்லது பச்சையாக இருந்தால், அதில் அபினிக் அமிலம் கலந்து இருப்பதைக் குறிக்கும். இது கருவின் நோய் கண்டிருப்பதைக் காட்டுவதாகும்.

amniotic cavity : கருச்சவ்வுக்குழி: குழந்தை பிறப்பதற்குமுன் கருவை அடுத்துச் சுற்றியுள்ள சவ்வுக்கும், தொடக்க நிலையில் உள்ள (முதிராத) கருமுளைக்கும் இடையிலுள்ள திரவம் நிரம்பிய குழிவு.

amniotic fluid : கருப்பைத் திரவம் : பனிக்குட பாய்மம் : குழந்தை கருப்பையிலிருக்கும் காலம் முழுவதும், கருப்பைச் சவ்வும், முதிர்கரு உற்பத்தி செய்யும் ஒரு திரவம், இது முதிர்கருவுக்குப் போர்வை போல் இருந்து பாதுகாப்பு அளிக்கிறது. இந்தத் திரவம், தீவிரமாக வேதியியல் பரிமாற்றங்கள் நடைபெறும் ஒரு ஊடு பொருளாகும். இதனைக் கருச் சவ்வுக் குழியைச் சுற்றியுள்ள உயிரணுக்கள் சுரந்து, மீண்டும் ஈர்த்துக் கொள்கின்றன.

amniotomy : கருப்பை பிளவு உறுத்தல் : முதிர்கருச் சவ்வுகளைச் செயற்கை முறையில் பிளவுறுத்துதல். பிள்ளைப்


பேற்று வலியை விரைவுபடுத்துவதற்காக இவ்வாறு செய்யப்படுகிறது.

amnioebiform : வயிற்றுடலி வடிவமுள்ள.

amobarbital : அமோபார்பிட்டால்: இது ஒரு தூக்கமருந்து சில மணி நேரங்களுக்கு மட்டும் பயனளிப்பது.

amodiaquine : அமோடியாக்குயின்: மலேரியா காய்ச்சலுக்குத் தரப்படும் ஒரு வகை மருந்து. அழற்சி எதிர்ப்பு மருந்தாகவும் செயல்படும்.

amoeba : அமீபா (ஓரணுவயிர்); நெகிழி : ஒரே அணுவுடன் உயிர்



வாழும் உயிரினம்; வயிற்றுவலி. இதில், ஒரே அணுவே, உணவு உட்கொள்ளுதல், அமீபா ஓரணுவயிர் கழிவுப் பொருளை

வெளியேற்றுதல், சுவாசித்தல், இடம் பெயர்தல் ஆகிய அனைத்துப் பணிகளையும் செய்கிறது. இது தன்னைத் தானே பிளவுபடுத்தி கொண்டு இனப்பெருக்கம் செய்கிறது. இதில் ஒரு வகையான "என்டாமீபா" என்ற நுண்ணுயிர் மனிதரிடம் வயிற்று அளைச்சல் (சீதபேதி) உண்டாக்குகிறது.

amoebiasis : அமீபா உறைவு; நெகிழிப்பாகு; நெகிழி நோய்; பெருங்குடல் சீழ்ப் புண் : பெருங் குடலில் ஓரணுவயிர் என்டாமீ பாக்கள் ஏராளமாக மொய்த்து இருத்தல். இதனால் சளித் தாக்குதல் ஏற்பட்டுச் சீழ்ப்புண் (அல்சர்) உண்டாகிறது. இது இழைமச் சளிச்சவ்விலும், இரத்தத்திலும் சீழ் உண்டாகி வயிற்று அளைச்சல் (சீதபேதி) ஏற்படுகிறது. குருதிநாள இரத்த வோட்டத்தில் அமீபா நுழையுமானால் கல்லீரல் சீழ்க்கட்டு உண்டாகிறது. மலத்தில் உள்ள அமீபாவைக் கொண்டு இந் நோய் கண்டுபிடிக்கப்படுகிறது.

amoebicide : அமீபா கொல்லி : அமீபாவைக் கொல்லும் ஒரு மருந்து.

amoeboid : அமீபா போன்ற : ஓரணுவயிராகிய அமீபாவை (வயிற்றுடலி) வடிவிலும் அசைவிலும் ஒத்திருக்கிற உயிர். எடுத்துக் காட்டு : இரத்த வெள்ளை அணுக்கள்.

amoeboma : அமீபோமா; அமீபா கட்டி; நெகிழிக்கட்டி : பெருங் குடல் வாயில் அல்லது பெருங் குடல். குதவாயில் ஏற்படும் கட்டி. இது என்டாமீபாக்களினால் உண்டாகிறது. தசைநார் வீக்கம் ஏற்பட்டு கடலில் அடைப்பு ஏற்படுகிறது.

amoebicide : அமீபா கொல்லி : அமீபாவைக் கொல்லும் ஒரு மருந்து.

amoeboid : அமீபா போன்ற : ஓரணுவயிராகிய அமீபாவை (வயிற்றுடலி) வடிவிலும் அசைவிலும் ஒத்திருக்கிற உயிர். (எ-டு) இரத்த வெள்ளை அணுக்கள்.

amoeboma : அமீபோமா : அமீபா கட்டி : நெகிழிக் கட்டி : பெருங் குடல் வாயில் அல்லது பெருங் குடல் குதவாயில் ஏற்படும் கட்டி. இது என்டாமீபாக்களினால் உண்டாகிறது. தசைநார் வீக்கம் ஏற்பட்டு குடலில் அடைப்பு ஏற்படுகிறது.

amoxil : அமோக்சில் : 'அமோக் சிலின்' என்ற மருந்தின் வணிகப் பெயர்.

amoxycillin : அமோக்சிலின் : இது ஒரு நோய் எதிர்ப்புப் பொருள். இது காற்றுக் குழாய்ச் சுரப்புகளில் ஆம்பிசிலினைவிட எளிதாக ஊடுருவி மூச்சடைப்பு நோய்களைக் குணப்படுத்துகிறது.

amphiarthrosis : இயங்கல்குறை.

amphibia : நீர்நில வாழ்வயிர் : நீரிலும் நிலத்திலும் வாழும் உயிரினம்.

amphimixis : படலணுக் கலப்பு: பெற்றோரின் பண்புக் கூறுகளின் கலப்பு.

amphoteric : அமிலக்காரப் பண்பு,

amphotericin B : ஆம்போடெரி சின்-B.

ampiclox : ஆம்பிக்ளாக்ஸ் : ஆம்பி சிலின், கிளாக்சாசிலின் ஆகிய இரண்டும் கலந்த கலவையின் வணிகப் பெயர்.

amplification : ஒலி அலை பெருக்கல் : அலை பெருக்கல்.

amplitude : அலைவீச்சு; விரியளவு; வீச்சு.

ampoule : மருந்துச் சிமிழ் : தோலினுள் செலுத்தப்படும் ஊசி மருந்தினை உடைய கண்ணாடிச் சிமிழ்.

ampulla : குழாய்க்குடுவை : குடுவை : உடலிலுள்ள குழாய் அல்லது பையின் விரிந்த கடைப்பகுதி.

amputation : உறுப்பு நீக்கம் ; அங்க வெட்டு ; துண்டித்தல் : உடம்பில் நோயுற்ற ஓர் உறுப்பினை அறுத்து எடுத்துவிடுதல். மார்பகத்துண்டிப்பு.

amputation sign : வெட்டு நீக்கத் தடயம்.

amputee : உறுப்பு நீக்கப்பட்டவர்.

amusia : இசை உணர்வின்மை.

amylase : அமிலேஸ் : மாச்சத்துப் பொருள்களை சர்க்கரையாக மாற்றக்கூடிய ஒரு செரிமானப் பொருள் (என்சைம்).

amyelinic : மயலின் அற்ற நரம்பு காப்புறை அற்ற.

amyl : அம்யல் : நைட்ரேட் வகையைச் சேர்ந்த இரத்தநாள இதயவலிக்குத் (நெஞ்சு வலி) தரப்படும் மருந்து. முகர்தல் மூலமாகச் செலுத்தப்படும் மருந்து.

amyl nitrite : அமில்நைட்ரைட்: விரைந்து ஆவியாகக் கூடிய தாகவும், துரிதமாகச் செயற்படத்தக்கதாகவும் உள்ள குருதி நாள விரிவகற்சி மருந்து. இதயப் பாதிப்பினால் ஏற்படும் தொண்டையடைப்பைக் குணப்படுத்தப் பயன்படுகிறது.

amylobarbitone : அமிலோபார் பிட்டோன் : நடுத்தரமான செறிவினை நீட்சியுடைய 'பார்பிட்டூரேட்' என்னும் தூக்க மருந்து.

amyloid : அமிலாய்ட் : மாச்சத்து போன்ற பொருள். 'அமிலாய்டா சிஸ்' எனப்படும் அமிலாய்ட் திரட்சிக் கோளாறுகளில் இந்தச் சிக்கலான பொருள் அளவுக்கு மேல் திரள்கிறது.

amyloidosis : அமிலாய்ட் திரட்சி நோய் : ஏதேனும் உறுப்பில், குறிப்பாக நுரையீரலிலும், சிறு நீரகத்திலும் 'அமிலாய்ட்' எனப்படும் மாச்சத்து போன்ற பொருள் படிதல்.

amyololysis : மாச்சத்துச் செரிமானம் : மாச்சத்துப் பொருள்கள் செரிமானமாதல்.

amylopsin : கணையநீர் : மாச்சத்தினைச் சர்க்கரையாக மாற்றும் கணைய நீர் இது. கார ஊடு பொருளில் கரையாத மாச்சத்தினை கரையும் சர்க்கரையாக மாற்றுகிறது.

amylorrhoea : அமிலோரியா : மலத்தில் அளவுக்கு அதிகமாக ஸ்டார்ச் இருக்கும் நிலை.

amylum : அமைலம் : மாச்சத்துப் பொருள்.

amyotonia : தசை முறுக்கிழப்பு.

amylal : அமிட்டால் : 'அமிலோ பார்பிட்டோன்' என்ற மருந்தின் வணிகப் பெயர்.

anabolic : உயிர்ப் பொருள் கூட்டமைவுடைய : உயிர்ச் சத்து அடிப்படையில் உயிர்ப் பொருளில் கூட்டமைவு.

anabolic compound : உயிர்ச் சத்துக் கூட்டுப் பொருள் : உடலிலுள்ள புரதத்தை கூட்டிணைவு செய்கிற வேதியியல் பொருள். நோய் நீங்கி உடல் தேறிவரும் காலத்தில் இது பயனுடையதாகும். பல்வேறு ஆண்பால் இயக்கு நீர்மங்கள் இந்த வகையைச் சேர்ந்தவை.

anabolism : உயிர்ப்பொருள் கட்டமைப்பு; வளர்வினை. கட்டுமான மிகைவு ; வளர்மை : உயிர்ச் சத்தினை அடிப்படையாகக் கொண்ட சேர்மான வகைகள் வேதியியல் முறையில் உருவாதல்.

anacatharsis : வாந்தியெடுப்பு.

anacathatic : வாந்தி மருந்து; குமட்டுகிற : வாந்தி எடுக்கத் தூண்டுகிற.

anacidity : அமிலத்தன்மையின்மை; அமிலமின்மை : இயல்பு அளவுக்கு அமிலத்தன்மை இல்லாதிருத்தல். முக்கியமாக இரைப்பை நீரில் அமிலத்தன்மை இல்லாதிருத்தல்.

anadrenalism : அட்ரீனல் பணி முழுமையாக இல்லாமை.

anaemia : குருதிச் சோகை; சோகை; வெளிறு : இரத்தத்தில் சிவப்பணுக்கள் குறைவாக இருத்தல். கடுமையற்சியின்போது சோர்வு, மூச்சடைப்பு போன்றவை ஏற்படுதல் இதன் நோய்க் குறிகளாகும். இது பல்வேறு காரணங்களால் உண்டாகிறது. இந்தக் காரணத்திற்கேற்ப மருத்துவம் செய்யப்படுகிறது.

anaemic : சோகையான; அயக் குறைச்சோகை.

anaemia, iron deficiency : இரும்புக் குறைச் சோகை.

anaemia, hypochromie : மிகை நிறைச்சோகை; செஞ்சோகை,

anaemia macrocytic : பேரணுச் சோகை,

anaemia, microcytic : சிற்றணுச் சோகை,

anaemia, normocytic : இயல்பணுச்சோகை; அணுவேறுபடாச் சோதனை.

anaemia, nutritional : ஊட்டக் குறை சோகை.

anaemia, secondary : உதிரிச் சோகை; சார்புச்சோகை.

anaemic : சோகையான.

anaerobe : ஆக்சிஜன் இன்றி வாழும் உயிர்; அல்வளி உயிரி : நேரடியாக ஆக்சிஜன் இல்லாமல் வாழத்தக்க உயிர் வகை.

amaerobic : அல்வளி உயிரிய; காற்றேற்கா.

anaerobic respiration : அல் ஆக்சிஜன் மூச்சுவிடல் : ஆக்சிஜன் குறைவாக இருக்கும் போதே மூச்சு விடுதல். முதிர் கரு இவ்வாறு சுவாசிக்கிறது.

anaerobiosis : பிராணவாயு அறவே அற்ற இடத்தில் உள்ள வாழ்க்கை முறை.

anaerogenic : குறைந்த அளவில் வாயுவை உற்பத்தி செய்கின்ற; அறவே வாயுவை உற்பத்தி செய்யாத ; வாயு உற்பத்தியைக் குறைக்கின்ற அல்லது தடுக்கின்ற.

anaesthesia : உணர்ச்சி மயக்கம்; உணர்ச்சியிழப்பு; உணர்ச்சியின்மை: உணர்ச்சி மயக்கம்; உறுப்பெல்லை உணர்வு நீக்கத்தின்போது வேதனையுணர்வு முளையை எட்டாத வகையில் நரம்பு இயக்கம் நேரடியாகத் தடுக்கப்படுகிறது. முதுகந்தண்டில் ஓர் உறுப்பெல்லை உணர்வு நீக்கி

மருந்தினை ஊசிமூலம் செலுத்தி உணர்விழக்கச் செய்யப்படுகிறது. மயக்கமடைவதற்கு குளோரோ பார்ம் போன்ற மயக்க மருந்துகளும் உடல் உறுப்பை உணர்விழக்கச் செய்ய போக்கைன் போன்ற உணர்வின்மை ஊட்டும் பொருள்களும் பயன்படுகின்றன.

amaesthesia, general : முழு உணர்விழப்பு; பொது ஊட்டு மயக்கம்.

amaesthesia, regional : பகுதி உணர்விழப்பு.

anaesthesia, local : தாவிட உணர்விழப்பு; உற்றிட உணர்விழப்பு.

anaesthesiology : உணர்நீக்கியல்; ஊட்டு மயக்கவியல் : உணர்வு நீக்கு மருந்துகள், அவற்றைச் செலுத்துதல், அவற்றின் விளைவுகள் பற்றிய அறிவியல்.

anaesthesiologist : மயக்க மருத்துவர் : மயக்க மருத்துவத்தில் சிறப்புப் பயிற்சி பெற்ற மருத்துவ வல்லுநர்.

anaesthetic : உணர்வுநீக்கி மருந்து (மயக்க மருந்து); உணர்வகற்றி; உணர்விழப்பி :
1. உணர்விழக்கும்படி செய்கிற அல்லது உணர்வு மயக்கம் உண்டு பண்ணுகிற மருந்து.
2. உணர்வின்மை ஊட்டுகிற.
3. உணர்ச்சி மயக்கமூட்டுகிற மருந்து. உடலின் ஒரு குறிப்பிட்ட பகுதியில் மட்டும் உணர்

விழக்கச் செய்யும் மருந்தும் உண்டு. இதனை உறுப்பெல்லை உணர்வு நீக்கி என்பர். (எ-டு) ஒரு பல்லைப் பிடுங்க வேண்டுமானால் அந்தப் பல் இருக்கும் பகுதியை மட்டும் உணர்விழக்கச் செய்ய இந்த மருந்து கொடுக்கப்படும். பொது அல்லது அனைத்து உறுப்பு மயக்க மருந்து கொடுத்தால், நோயாளி மயக்கமடைந்து விடுவார்.

anaesthetist : மயக்கமருந்து கொடுப்பவர்; உணர்வகற்றி மருத்துவர்; உணர்வியல் மருத்துவர் : மயக்க மருந்து கொடுப்பதற்கு மருத்துவ முறைப்படி தகுதி பெற்றவர்.

anafranil : அனாஃப்ரானில் : 'குளோமிப்பிராமின்' என்ற மருந்தின் வணிகப் பெயர்.

anagen : முடிவளர் பருவம்.

anal : கழிவாய்.

analeptic : ஊக்க மருந்து ; நலமூட்டி: நலமூட்டும் மருந்து; நலிவகற்றி நலமூட்டுகிற மருந்து, காபி, தேயிலைப் பாணங்களிலுள்ள 'காபின்' மற்றும் சோர்வகற்றி மருந்துகள் இவ்வகையைச் சேர்ந்தவை.

analgesia : நோவின்மை; உணர்ச்சியின்மை; வலியின்மை; வலி உணர்வுக் குறைவு: புலனுணர்வினை மட்டும் இழத்தல்.

analgesic : நோவகற்று மருந்து; வலி நீக்கி; வலி குறைப்பான்;

நோவகற்றி : உணர்ச்சியின்மை உண்டு பண்ணுகிற மருந்து.

analogous : ஒத்த : தோற்றத்தில் அல்லது செய்கையில் ஒன்று போலிருத்தல்.

analogue : ஒத்த.

analysis : பகுப்பாய்வு : வேதியியலில் ஒரு கூட்டுப்பொருளைத் தனித்தனிப் பொருள்களாக பகுத்து ஆய்வுசெய்தல். உளவியல் பகுப்பாய்வு.

anamnesis : முன் நினைவு : நோயாளியின் மறதியில் ஆழ்ந்து விட்ட பழைய செய்திகளின் மறுநினைவு.

anaphrodisiac : பாலுணர்ச்சி மட்டுப்படுத்தும் மருந்து; பாலுணர்வுக் குறைப்பி : பாலுணர்ச்சியை மட்டுப்படுத்துவதற்கு உதவுகிற மருந்து.

anaphylaxis : அயற்பொருள் தாங்கா அதிர்ச்சி; அதிஓவ்வாமை: வெளியிலுள்ள புரதம் அல்லது வேறு பொருள் ஊசி மூலம் செலுத்தப்படும்பொழுது அதன் எதிர்ப்பொருள் உடலில் முன்னரே இருப்பதால் ஏற்படும் தாக்கம் அதிர்ச்சி.

anaplasia : தனிப் பண்பிழந்து பல்கும் வளர்ச்சி ; பிரித்துணர் விழப்பு ; பிறழ் வளர்ச்சி : ஓர் உயிரணு தனது தனிப்பண்புகளை இழத்தல். புற்றுநோயில் ஏற்படுவது போல் பரவல் நட

வடிக்கையுடன் இது தொடர் புடையது.

anaplasty : உயிர்க் கூறு ஒட்டு முறை : அருகிலுள்ள நல்ல கூறுகளை ஒட்டி மேலீடான சிறு காயங்களைக் குணப்படுத்தும் மருத்துவ முறை.

anarthria : பேச்சின்மை; பேச்சிழப்பு : ஒருவர் வாய்பேச முடியாதிருக்கும் ஒரு நிலை

anasarca : தோலடி நீர்க்கோவை; முழுமெய் வீக்கம்; உடல் வீக்கம்; நீர்க்கோவை : புறத்தோலின் அடித்திசுக்களிலும், நிணநீர்க் குழிகளிலும் ஊனீர் ஊடுருவித் தேங்கியிருத்தல். இது பொதுவாக இழைம அழற்சி அல்லது இழைமங்களின் நீர்க்கோவை எனப்படும்.

anastomosis : குருதி நாளப் பின்னல்; பிணைப்பு; நாளப் பிணைப்பு : இரண்டு அல்லது அவற்றுக்கு மேற்பட்ட தமனிகள் அல்லது சிரைகள் ஒன்றோடொன்று பின்னிப் பிணைந்திருத்தல். அறுவை மருத்துவத்தில் உட்புழையுள்ள இரண்டு உறுப்புகள், குழாய்கள் அல்லது நரம்புகள் பின்னி ஒன்று பட்டிருத்தல்.

anatomical : உடற்கூற்றியலான.

anatomical position : உடற்கூற்றியலான; உடல் உட்கூற்று அமைப்பு நிலை : உடலின் உள்

உறுப்புகளின் முன்புறத்தோற்றத்தைப் பார்க்கும் வகையில் உடல் முன்னோக்கியவாறு நேராக நின்றுத் தோற்றத்தில் அமைந்திருக்கும். இதில் கைகள் உடலில் பக்கவாட்டில் உள்ளங்கைகள் முன்னோக்கியவாறு அமைந்திருக்கும். முதுகுப்புறம் நேராக உள்ள நிலையில் பின்புறத்தோற்றம் அமைந்திருக்கும்.

anatomist : உடலியல் வல்லுநர்: உடலியல் துறையில் சிறப்புப் பயிற்சி அல்லது பட்டம் பெற்ற வல்லுநர்.

anatomy : உடல் உட்கூறியல்; உடற்கூறியல் : உள் உறுப்புகளான எலும்புகள் போன்ற உள் உறுப்புகளின் அமைப்பினை பிளந்து பார்த்து ஆராயும் துறை.

ancestral : தொல்மரபிய.

anchoylose : மூட்டுவிறைப்பு: எலும்பு மூட்டுகள் விறைத்துப் போதல்.

anchoylosis : மூட்டு விறைப்பு நோய் : மூட்டுக்கள் விறைத்துப் போகும் நோய்; கணுக்கள் திமிர் கொள்ளுதல்.

anchoyostomiasis : கொக்கிப்புழு நோய் : கொக்கிப் புழு போன்ற புழுவால் ஏற்படும் குருதிச் சோர்வு நோய்.

ancoloxin : ஆங்கோலாக்சின் : புண் ஏற்பட்ட இடத்தில் குருதியில் விழுப்புப் பரவிச் செயலாற்றாமல் தடுக்கும் மருந்துகளில் (எதிர் விழுப்புப் பொருள்) ஒன்று.

anconitis : முழங்கை மூட்டழற்சி: முழங்கை மூட்டில் ஏற்படும் அழற்சி, வீக்கம், வலி.

ancrod : குருதிக் கட்டுத் தடைப் பொருள் (ஆங்க்ரோடு) : மலையாக் குழிவிரியன் பாம்பின் நஞ்சில் இருந்து எடுக்கப்படும் குருதி உறைவதைத் தடுக்கும் பொருள். இது கட்டியாக உறையக்கூடியக் கசிவு ஊனீரை அழித்து இரத்தத்தில் இந்தக் கசிவு ஊனீர் (ஃபிப்ரின்) உருவாவதற்கான முக்கியகாரணியைக் குறைத்து விடுகிறது. இது ஓர் அயல் புரதம் ஆகையால், இது உடலின் நோய் எதிர்ப்புப் பொருள் உண்டாகத் தூண்டுகிறது. இதனால் சில வாரங்களில் நோயாளியிடம் இதன் வினைக்குத் தடை உண்டாகிறது. எனவே இதனை குறுகிய விளைவுக்கே பயன்படுத்தப் படுகிறது.

anclyostoma : குடற்புழு : சிறு குடல் முகப்பில் மொய்த்திடும் புழுக்கள். இவை மலத்துடன் வெளியே வந்து, ஈரமண்ணில் முட்டையிட்டு, கொக்கிப்புழுக்கள் உருவாகின்றன. இக்கொக்கிப்புழுக்குள் சென்று நோய்

உண்டாக்குகின்றன. காலணிகளை அணிவதன்மூலமும், கழிப்பிடங்களைப் பயன்படுத்துவதன் மூலமும் இப்புழுக்கள் உடலுக்குள் செல்லாமல் தடுக்கலாம்.

anclyostomiasis : குடற்புழு நோய் : மனிதனின் குடலில் கொக்கிப்புழுக்கள் மொய்த்து உண்டாகும் நோய். இதனால் ஊட்டச்சத்துக் குறைபாடும், கடுமையான இரத்தசோகையும் ஏற்படும்.

androblastoma : ஆண்மை யாக்க நோய் : பெண் கருப்பையில் ஏற்படும் ஒருவகைக் கட்டி. இது ஆண்பால் அல்லது பெண்பால் இயக்குநீர்களை (ஹார்மோனை) உற்பத்தி செய்து, பெண்களிடம் ஆண் தன்மையினையும், சிறுமியரிடம் பருவத்திற்கு முந்தியே பூக்கிற தன்மையையும் உண்டாக்குகின்றன.

androcur : ஆண்ட்ரோக்குர் : 'சைப்ரோட்டெரான்' என்ற மருந்தின் வணிகப் பெயர்.

androgen : ஆணிய ஊக்கி நீர்.

androgens : ஆண்பால் இயக்குநீர் ; ஆண்மையூக்கி : ஆண்பால் மரபுக் கூறுகளை வளர்த்துப் பேணக்கூடிய இயக்குநீர்மப் பொருள் (ஹார்மோன்). இதனால், ஆண்களிடம் மயிர் வளர்வது, குரல் ஆண் குரலாக மாறுவதும் நடைபெறுகின்றன.

பெண்களிடம் இது ஆண் தன்மையை வளர்க்கின்றன.

andursil : ஆண்டுர்சில் : அலுமினியம் ஹைட்ராக்சைடும் மக்னீசியம் ஹைட்ராக்சைடும் கலந்த கலவையின் வணிகப் பெயர். இது புளிப்புமாற்று மருந்தாகவும் வயிற்றுப்பொருமல் அகற்றும் மருந்தாகவும் பயன்படுகிறது.

anemometer : வளிவேகமானி.

anencephaly : மெலி மூளை; மூளையின்மை : கருவிலேயே மனித இயல்பு இல்லாதிருத்தல். இது வாழ்க்கைக்கு ஒவ்வாத நிலை. கருவை அடுத்துச் சுற்றி உள்ள சவ்வில் சுரக்கும் திரவத்தில் ஆல்ஃபாஃபெட்டோபுரட்டின் அதிக அளவில் இருப்பதைக் கொண்டு இது கண்டறியப்படுகிறது.

anergy : ஆற்றல்குறை; வலுக்குறை; வலுவிழப்பு : 'T' அணுக்களின் எண்ணிக்கை குறைவது.

anerythroplasia : சிவப்பணு உருக்குறைவு : இரத்தச் சிவப்பணு உருவாவதில் இடர்பாடு. இரத்தச் சிவப்பணு இல்லாமை.

anerythropoiesis : சிவப்பணுக் குறைவு : இரத்தச் சிவப்பணுக்களின் எண்ணிக்கை அளவில் குறைதல்.

anethaine : அனித்தைன் : 'அமித்தோக்கைன்' என்ற மருந்தின் வணிகப் பெயர்.

aneurine : நரப்பூட்டச் சத்து (அனிரின்); சிறுநீரின்மை : சத்துக் குறைபாட்டால் நரம்புகள் சீர் கெடாதபடி தடுக்கும் ஒருவகை ஊட்டம். தையாமின் அல்லது வைட்டமின் B ஊட்டச்சத்தின் பழைய பெயர்.

aneurysm : குருதிநாள அழற்சி: குருதி நாளம் (தமனி) இயற்கை மீறி வீங்கியிருத்தல். தமனிச் சுவரில் ஏற்படும் தளர்வு பல வீனம் காரணமாக இது உண்டாகிறது.

angiectomy : இரத்த நாள வெட்டு: இரத்த நாளத்தை அகற்றல். இரத்த நாளத்தை நீக்கும் முறை.

angiectasis : குருதி நாள அழற்சி; குருதிக் குழாய் தளர்ச்சி: இரத்த நாளங்கள் இயல்புக்கு மீறி விரிவடைந்திருத்தல்.

angiectopia : இரத்த நாளப் பாதைப் பிறழ்ச்சி; குருதி நாளம் அமைப்புப் பிறழ்ச்சி: ஒரு இரத்த நாளம் இயல்பிலா இடத்தில் இருப்பது அல்லது இயல்பிலா பாதையில் அமைந்திருப்பது.

angina : தொண்டை அடைப்பு; இதயவலி; நெஞ்சுவலி: இடது மார்பு வேதனைதரும் இதய நோய் காரணமாக ஏற்படும் மூச்சடைப்பு அல்லது தசைச் சுருக்க உணர்வு. தற்காலிகமாக

நெஞ்சுப்பை வலி ஏற்படும். இந்தத் தற்காலிக வலி, கைகளுக்கும் பரவலாம். முனைப்பு உடற்பயிற்சியினால் இந்த தாக்குதல் தூண்டப்படுகிறது.

angina of effort : இயக்க நெஞ்சு வலி; இயக்க நெரிப்பு.

angina pectoria : இடது மார்பு (வேதனை தரும்) இதயநோய்.

angina pectoris : இதயக் குத்தல்; இடது மார்பு வலி: இதயத்திற்கு இரத்தம் வழங்கும் குருதி நாளம் குறுகலாவதன் காரணமாக இடது மார்பு வேதனைதரும் கட்டும் இதயவலி.

angioblast : இரத்த நாளக்கோளம்: இரத்த நாளம் உருவாவதற்கு உறுதுணை செய்யும் ஓர் உடலணு.

angiocarditis : இதய இரத்த நாள அழற்சி: இதயமும் அதைச் சார்ந்த இரத்த நாளங்களும் அழற்சி ஏற்படுதல்.

angiogenesis : கருவில் இரத்த நாளம் உருவாவது.

angiocardiology : இதய இயக்கம் காட்டும் கருவி: ஒளி ஊடுருவாத ஓர் ஊடுபொருளை ஊசி மூலம் செலுத்திய பின்பு இதய அறைகளையும், பெருங் குருதி நாளங்களையும் கண் கூடாகக் காட்டும் கருவி.

angiogenic : (1) இரத்த நாளம் உருவாவது தொடர்பான. (2) இரத்த நாளம் உருவிடம்.

angiogram ; angiography : இதய அழுத்தப் பதிவு; குழல் வரைவியல்: இதய அழுத்தத்தைப் பதிவு செய்வதற்கான ஒரு பரிசோதனை முறை. இதயத்தில் நடத்தப்படும் இப்பரிசோதனை மூலம் எந்த விதமான இதயச் சிகிச்சையளிக்க வேண்டும் என்பதை அறிந்து கொள்ள முடிகிறது. ஒரு சிறிய குழாயை (Catheter) துடையின் முதன்மைத் தமனி அல்லது மூச்சுக் குழாய்த் தமனி வழியே செலுத்தி அதன் மூலம் இதய இயக்கத்தைப் பதிவு செய்கிறார்கள். ஒரு தனிவகைத் திரவம் தமனியினுள் செலுத்தப்பட்டு, முக்கியப் பகுதிகள் ஆராயப்பட்டு உடனுக்குடன் படமும் எடுக்கப்படுகிறது. இது முடிந்ததும் அந்தக் குழாய் எடுக்கப்பட்டு அங்கே நேரான அழுத்தம் மூலம் 15-30 நிமிடம் வரை குருதிக்கசிவை நிறுத்துவதற்காக அழுத்தப்பட வேண்டும். இந்தப் பரிசோதனை முடிந்த அன்றே கூட வீட்டுக்கு சென்று விடலாம். இந்தப் பரிசோதனை செய்து கொள்வதற்கு முன்பு கடைபிடிக்க வேண்டிய மூன்று இன்றியமையாத நிபந்தனைகள்: 1. பரிசோதனைக்கு முந்திய நாள் இரவுக்குமேல் எதையும் சாப்பிடவோ குடிக்கவோ கூடாது.

2. காலையில் பல் தேய்க்கலாம்; வாய் கழுவலாம். ஆனால், தண்ணீர் உள்ளே செல்லாமல் பார்த்துக் கொள்ள வேண்டும், 3. பரிசோதனை முடிந்து உடனே வாகனங்களை ஓட்டக் கூடாது. அமெரிக்காவில் அந்தப் பரிசோதனையை 'வடிவக்குழாய் இதய அழுத்த அளவீடு (Cardiac Catheterization) என்கின்றனர்.

angioid : இரத்த நாளங்களை யொத்த.

angioma : குருதிக் கட்டி: இரத்த நாளங்களில் ஏற்படும் இரத்தக் கட்டி.

angiology : குருதி நாளவியல்; உடற்குழாயியல்; குழலியல்: குருதி நாளங்கள், ஊனீர் நாளங்கள் பற்றி ஆராயும் அறிவியல்.

angitis : நாளவீக்கம்: இரத்த நாளம் அல்லது நிணநீர் நாளம் வீங்கியிருத்தல்.

angioma : குருதி நாளக் கட்டி: இரத்த நாளங்களில் ஏற்படும் இரத்தக் கட்டு.

angiooedema : குருதி நாளழற்சி: இது ஒரு கடுமையான காஞ்சொறி நமைச்சல் நோய். ஒவ்வாமையால் முகம், கைகள் பிறப்புறுப்புகள் ஆகியவற்றின் தசைகள், வாய், தொண்டை ஆகியவற்றின் சளிச் சவ்வுகளில் உண்டாகிறது. குரல் வளையில் ஏற்படும் அழற்சியினால் மரணம்

நேரிடலாம். குரல்வளை அழற்சியினால் உடனடியாக நாளங்களிலிருந்து ஊனீர் அண்டைத் திசுக்களுக்குள் ஊடுருவிச் செல்கிறது. வீக்கமும் ஏற்படுகிறது.

angioplasty : குருதிநாள ஒட்டறுவை மருத்துவம்; குருதிக் குழாய்ச் சீரமைப்பு; குழல் அமைப்பு : இரத்த நாளங்களில் இழைம அறுவை மருத்துவம் செய்தல்.

angiosarcoma : குருதிநாளப் புற்றுக் கட்டி; குருதிக் குழாய்ப் புற்று ; குழல் சதைப் புற்று : இரத்த நாளங்களில் உண்டாகும் உக்கிரத் தன்மைவாய்ந்த கட்டி.

angiospasm : குருதிநாள இசிப்புத் தசைச் சுருக்கம்; குழாய் இசிவு: குருதி நாளங்களில் ஏற்படும் கடுமையான தசைச் சுரிப்பு நோய்.

angle : கோணம்.

angle of mandible : கீழ்த்தாடைக் கோணம்.

anguish : உடல் நோவு; பொறுக்கவியலா வேதனை.

anhelation : குறுமூச்சு; மூச்சுத் திணறல்.

anhidrosis : வியர்வைக் குறை நோய்; வியர்வையின்மை: வியர்வை போதிய அளவில் சுரக்காததால் உண்டாகும் நோய்.

anhidrotics : வியர்வைக் குறைப்பு மருந்து; வியர்வைத்

தணிப்பிகள் : வியர்வை சுரப்பதைக் குறைக்கும் ஒரு வகை மருந்து.

anhydraemia : குருதித் திரவக் குறை நோய்; வரளி இரத்தம்; குருதிக் குறை: இரத்தத்தில் திரவம் போதிய அளவு இல்லா திருத்தல்.

anhidrosis : வியர்விலாமை.

anhidrous : நீரின்மை நோய்; வரண்ட நோய்; நீரற்ற; நீரில்லா; நீரில் : உடலில் நீர் அடியோடு இல்லாது போதல்.

anicteric : மஞ்சட் காமாலை யின்மை; மஞ்சள் நிறமின்மை: மஞ்சட்காமாலைக் கோளாறு இல்லாதிருத்தல்.

anileridine : அனிலரிடின்: அபினி போன்ற பண்புகள் கொண்ட ஒரு செயற்கை மருந்து.

anilitin : முதுமைத் தளர்ச்சி; கிழத்தனம்.

aniridia : விழித்திரைக் கோளாறு; விழிச் சுருக்கத் தசையின்மை; திரையின்மை:கண்ணில் விழித் திரை இல்லாதிருத்தல் அல்லது குறைபாடுடையதாக இருத்தல். இது பெரும்பாலும் பிறவிலேயே ஏற்படும் கோளாறு.

anischuria : சிறுநீர் ஒழுக்கு; சிறுநீர் அடக்க இயலாமை; சிறுநீர் கட்டற்ற ஒழுக்கு: சிறுநீரை அடக்க இயலா வண்ணம் கட்டற்ற முறையில் ஒழுகிக் கொண்டிருப்பது.

anisocoria : சமனிலாக் கண்மணி; ஒழுங்கற்ற கண் பார்வை: இரு கண்மணிகளின் விட்டம் ஏற்றத் தாழ்வுடன் இருத்தல்.

anisocytosis : சமனிலாச் சிவப் பணுக்கள்; சமனிலா செல்லியம்; அணுச் சீரின்மை : இரத்தச் சிவப் பணுக்கள் வடிவளவில் ஏற்றத் தாழ்வுடன் இருத்தல்.

anisocoria : சீரிலாமணி.

anisomelia : சமனிலா உறுப்புகள்: உடல் உறுப்புகள் சமச்சீரான நீளத்தில் இல்லாதிருத்தல்.

anisometropia : கண்ணொளிக் கோட்ட மாறுபாடு; சமனிலா பார்வை வீக்கம்; ஒத்த பார்வை யின்மை : இரு கண்களின் ஒளிக் கோட்டமும் மாறுபட்டிருத்தல்.

ankle : கணுக்கால்.

ankle clonus : கணுக்கால் தசைத் துடிப்பு; கணுக்கால் உதறல்: உள்ளங் காலில் அழுத்தம் அதிகரிப்பதன் காரணம் பாதம் பின் புறமாக வளைகிற போது பின் கால் தசைப் பகுதி விரைவாக மாறி மாறிச் சுருக்கமும் தளர்வுமாகத் துடித்தல்.

ankylurethria : சிறுநீர் வடிகுழாய் அடைப்பு; சிறுநீர் வடிகுழாய் குறுக்கம் : சிறுநீர் வடிகுழாய் அடைப்பு அல்லது சிறுநீர் வடிகுழாய் குறுகியிருப்பது.

ankyloblepharon : கண்ணிமை இணைவு; ஒட்டிய இமை : கண்

இமைகளின் விளிம்புகள் இயற்கைக்கு மாறாக ஒட்டிக் கொண்டிருத்தல்.

ankylosis : மூட்டு விறைப்பு : நோய் காரணமாக ஒரு மூட்டு விறைத்து விடுதல்.

ankyloglossia : படிநா,

ankylostoma : கொக்கிப் புழு.

ankylostomiasis : கொக்கிப் புழுப்பாடு.

annular : மூட்டு இணைப்புத் தசை நார்; வளைய உரு : மோதிரம் போன்ற வளைய வடிவுடைய தசை நார். மணிக் கட்டு, கணுக்கால் மூட்டுகள் உள்ளது போன்ற நீண்ட எலும்புகளை இது பிணைக்கிறது.

anodyne : நோயாற்றும் மருந்து (அனோடைன்); வலியகற்றி; வலி நீக்கி : வலிமை நீக்கும் ஒருவகை மருந்து.

anogenital : குதம் - பிறப்புறுப்பு மண்டலம் : குதம், பிறப்புறுப்பு மண்டலம் தொடர்பான.

anomaly : முறை திறம்பிய; மாறி செறி விலகல் : இயல்பு நிலையிலிருந்து மாறுபட்ட அல்லது வேறுபட்ட அல்லது இயல்பு திறம்பிய.

anomia : பெயர் மறதி நோய் : பொருள்களின் அல்லது ஆட்களின் பெயர்களைக் கூற முடியாத நிலை.

anomie : தனிமையில் வாழ்பவர்: மற்றவர்களுடன் தொடர்பு கொள்ள முடியாத நிலையில் மற்றவர்களுடன் இணைந்து வாழ முடியாத காரணத்தால் தனிமையில் வாழும் ஒரு நபர்.

anonychia : நகமின்மை : நகங்கள் இல்லாதிருத்தல்.

anoperineal : குதம்-எருவாய் மண்டலம் : குதம், விரைப் பைக்கும் எருவாய்க்கும் இடைப் பகுதி ஆகியவை தொடர்பான மண்டலம்.

anopheles : மலேரியாக் கொசு; முறைக் காய்ச்சல் கொசு : முறைக்காய்ச்சலை (மலேரியா) உண்டாக்கும் ஒருவகைக் கொசு இனம். இந்தக் கொசு இனத்தின் பெண்கொசுக்கள் கடிப்பதால் மனிதருக்கு முறைக்காய்ச்சல் உண்டாகிறது.

anoplasty : குத அறுவைச் மருத்துவம் : குதத்தில் அறுவை மருத்துவம் செய்து நோயைக் குணப்படுத்தும் முறை.

anorchism : விரையின்மை; காயின்மை : ஒருவருக்கு ஒன்று அல்லது இரண்டு விரைகளும் பிறவியிலேயே இல்லாதிருத்தல்.

anorectal : குதவாய் தொடர்பான நோய் : குதம், குதவாய் தொடர்பான வெடிப்பு நோய்.

anorectic : பசியின்மை; பசி தணிப்பி; பசியடக்கி; பசிகுறைப்பி: (1) உணவு உண்பதில் விருப்பம்

இல்லாதிருத்தல் நோய். (2) பசியின்மை நோயால் அவதியுருவர்.

anorexia (anorexia nervosa) : பசியின்மை நோய்; பசியாமை நோய் : பெரும்பாலும் குமரப் பருவப் பெண்களைப் பீடிக்கும் ஒரு சிக்கலான உளவியல் நோய். உடல் பருத்துவிடுமோ என்ற அச்சத்தில் இளம் பெண்கள் மிகக் குறைவாக உணவு உண்பதைப் பழக்கமாக்கிக் கொள்ளும்போது இந்தப் பழக்கம் ஓர் உளவியல் நோயாக மாறி உணவு உண்பதில் வெறுப்பை உண்டாக்கிவிடுகிறது. இதனை “ஒல்லியாவதற்கு அடிமையாதல்” என்றும் கூறலாம். இந்நோய் கண்டவர்களுக்கு எடை குறைகிறது; உடல் எடை குறைந்தாலும் உடல் குண்டாகிறது என்னும் அச்சவுணர்வு தீவிரமடைகிறது. உடல் மெலிதல், இயல்புக்குமீறி மாதவிடாய் வராதுபோதல், மலச்சிக்கல், கால் வீக்கம் ஆகியவை ஏற்படுகின்றன. அத்துடன் மிகக் குறுகிய காலத்தில் பெருந்தீனி உண்ணும் பெரும் வேட்கையும் உண்டாகிறது. உணவு உட்கொள்வது குறைந்துகொண்டே வருவதால் இறுதியில் மரணம் விளைகிறது.

anosmia : முகர்வுணர்விழப்பு; முகர்வுணர்வின்மை; மோப்ப உணர்வின்மை; முகரின்மை; முகரும் உணர்வை இழந்து விடுதல்.

anovular : கருவளர்ச்சியின்மை; முட்டையின்மை; சூழற்ற : கருத்தடை மாத்திரைகளை உட்கொள்வதால் பெண்களிடம் கருவுறுதலின்றி மாதவிடாய் உண்டாகிறது. இதனால் இரத்தப் போக்கு அதிகமாகும்.

anoxaemia : குருதி ஆக்சிஜன் குறைபாடு; உயிர்வளிக்குறை குருதி : இரத்தத்தில் ஆக்சிஜன் இல்லாதிருத்தல்.

anoxia : திசு ஆக்சிஜன் குறைபாடு; உயிரியமின்மை; உயிரிய முடக்கம் : இரத்தத்தில் அல்லது திசுக்களில் ஆக்சிஜன் போதிய அளவு இல்லாது இருத்தல்.

ansiline : அன்சிலின் : நிலக்கரியிலிருந்து எடுக்கப்படும் எண்ணெய்ப் பசையுள்ள ஒரு கூட்டுப் பொருள். இது நோய் நுண்மத்தடைச்சாயம் தயாரிக்கப் பயன்படுகிறது.

antacid : புளிப்பு நீக்க மருந்து; அமில எதிர்ப்பி; அமில முறி : வயிற்றில் புளிப்பை அகற்றும் மருந்து, காடித் தன்மைக்கு எதிரீடான அல்லது மாற்றான மருந்து. காரத்தன்மையுடைய வயிற்றுவலி நீக்கத் தூள் கலவை மருந்துகளில் பயன்படுத்தப்படுகிறது.

antagonism : எதிர்ப்புத் தன்மை; எதிர்ப்பியல் : சில மருந்துகளில் உள்ள தீவிரமான எதிர்ப்புத் தன்மை, (எ-டு) “நாக்சோலோன்”

என்ற மருந்து, மயக்க மருந்துகளின் அனைத்து விளைவுகளையும் எதிர்மாறாக்குகிறது. சிலவகைத் தசைகளுக்கும், உறுப்புகளுக்குங் கூட இந்த எதிர்ப்புத் தன்மை உண்டு.

antaphrodisiac : சிற்றின்பம் தணிக்கும் மருந்து.

antazoline : எதிர்விழுப்புப் பொருள் : ஒவ்வாமைக்கு எதிர்ப்பு மருந்து. ஹிஸ்டமின் எனும் பொருளுக்கு எதிர்ப்பொருள்களில் ஒன்று.

antecedent : முன்னோடி; முன்னிகழ்ச்சி; முன்செயல்; முன்வினை. ஒரு குறிப்பிட்ட செயலுக்கு முன்னதாகவே நடக்கின்ற.

anteflexion : உறுப்பு முன்வளைத்தல்; முன்மடக்கம் : கருப்பையின் நிலையிலிருந்து பொதுவாக முன்னோக்கி வளைந்திருக்கும் ஓர் உறுப்பு.

ante-mortem : மரணத்திற்கு முந்திய; இறக்கு முன்; மரிக்கு முன் : மரணத்திற்கு முற்பட்ட நிலை.

antenatal : பேறுகாலத்திற்கு முற்பட்ட; முன்பேற்று; கருக்காலம்; பேற்று முன்நிலை : பிள்ளைப் பேற்றுக்கு முந்திய நிலை.

antenna : உணர்கொம்பு : பூச்சி வகையில் முன் தரையின் இரு பக்கங்களில் காணப்படும் உணர்ச்சி உறுப்பு.

antepar : ஆன்டிப்பார் : பைப்பர சீன் அடங்கிய நீர்மம் அல்லது மாத்திரை.

antepartal : முன் குழந்தைப் பேற்றுக்காலம் : குழந்தைப் பேற்றுக்கு முன்பு; குழந்தை பிறப்பதற்கு முன்பு நடக்கின்ற.

antepartum : பிறப்புக்கு முன்; மகப்பேற்றுக்கு முன்; பிறப்பு முன் நிலை : பொதுவாக நிறைமாத மகப்பேற்றுக்கு முந்திய 4 மாதங்கள். அதாவது, 6ஆம் மாதம் முதல் 9ஆம் மாதம் வரை.

anterior : முன்புறம், முன்பக்கம், முந்தைய : (1) காலத்தால் முற்பட்ட, (2) இடத்தின் முன்னதாக, (3) உடலின் முன்பக்கம்.

anterior chamber : விழிமுன்னறை: பனிப்படலத்திற்கும் (கண்மணி அல்லது பாப்பா) விழிக் கரும் படலத்திற்கும் இடைப்பட்ட விழியறை.

anterior horn cells : தண்டுவட முன் கொம்பு அணுக்கள் : தண்டுவட முன்கொம்பில் காணப்படும் நரம்பணுக்கள். இந்த அணுக்களிலிருந்து பிரியும் நரம்பு யிழைகள் எலும்புத் தசைக்களுக்குள் செல்லும்.

anterolateral : முன்பக்கவாட்டில்: முன்பக்கமாகவும் அதே நேரத்தில் உடலின் மத்திய பாகத்திலிருந்து விலகியும் இருத்தல்.

anteversion : முன்னோக்கிச் சாய்வு; முன்சாய்வு : உடலின் ஓர் உறுப்பு அல்லது பகுதி முன்னோக்கிச் சாய்ந்தோ இடம் பெயர்ந்தோ இருத்தல்.

anthema : 'தோல் பெருங் கொப்புளம்': தொடர்புடைய ஓர் இணைப்புச்சொல். (எ-டு) (enanthema) சளிப்படலக் கொப்புளம்.

anthelmintic : குடற்புழு நீக்க மருந்து ; புழுப்பகை; பூச்சிக் கொல்லி ; குடற்புழு மருந்து : குடலிலுள்ள புழுக்களை வெளியேற்றுகிற அல்லது ஒழிக்கிற ஒரு மருந்து.

antherosclerosis : தமனித்துடிப்பு.

anthiphen : ஆந்திஃபன் : மெப்பிராமின் என்ற மருந்தின் வணிகப் பெயர்.

anthracene : ஆந்தரசின் : கரி மற்றும் தார் இவற்றிலிருந்து தயாரிக்கப்படும் ஒரு வகை ஹைட்ரோ-கார்பன். சாயம் தயாரிப்பதற்குப் பயன்படுத்தப்படுகிறது.

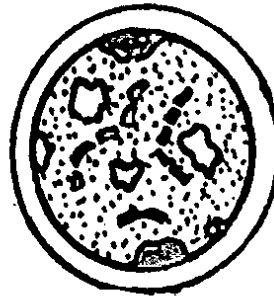
anthracoid : தோற்றத்தில் இராஜபிளவை போலிருக்கின்றன.

anthracosis : நுரையீரல் நோய்; நுரையீரல் கரிப்படிவு; கரிமநோய்: நிலக்கரித் தூள் கலந்த காற்றை உட்கொள்வதால் உண்டாகும் நுரையீரலில் கார்பன் சேர்ந்து உண்டாகும் நோய்.

anthracycline : ஆந்திரசைக்ளின்: புற்றுநோய்க்குத் தரப்படும் ஒரு வகை நுண்ணுயிர்க் கொல்லி. டானாமைசின் மற்றும் டாக்சோருபிசின் கலந்த மருந்து.

anthraquinone : ஆந்திரகுயினோன் : ஆந்திரசீனிலிருந்து தயாரிக்கப்படும் குயினோன் வகை மருந்து. சாயம் தயாரிப்பதற்குப் பயன்படுகிறது.

anthrax : நச்சுப் பரு : கால்நடைகளுக்கு உண்டாகும் ஆபத்தான



நச்சுப் பரு

நச்சுச் சீழ் கட்டு நோய். இது ஒரு தொற்று நோய். இது கால்நடைகளிடமிருந்து மனிதருக்கும் தொற்றக்கூடும்.

anthropoid : சுருங்கிய இடுப்பு பெலும்பு : இடுப்பு வளையம் பக்கத்துக்குப் பக்கம் குறுகிச் சுருங்கியுள்ள இடுப்புக் கூடு.

anthropology : மானுடவியல்; மாந்தவியல் : மனிதகுலத்தைப் பற்றி ஆராயும் துறை. இதில் பல பிரிவுகள் உண்டு.

anthropometry : மனித உடல் அளவை; உடல் அளவி; மானிடநிலை அளவி : மனிதரின் உடல், அதன் உறுப்புகள் ஆகியவற்றின் அளவை. ஒப்பீடு செய்வதற்

காகவும், பாலினம், வயது, எடை, இனம் போன்றவற்றுக்கான உரு மாதிரிகளை வகுப்பதற்காகவும் இந்த அளவை பயன்படுகிறது.

antiadrenergic : நரம்புத்தூண்டல் சமனமாக்கல் : பரிவு நரம்பு மண்டலத்தின் நரம்பு இழைகளினால் உண்டாகும் தூண்டு விளைவுகளைச் சமனப்படுத்துதல் அல்லது குறைத்தல்.

anti allergic : ஒவ்வாமைத்தடுப்பு; மாற்று வினைப்பகை : ஒவ்வா மையைத் தடுத்தல்; குறைத்தல்.

antiamoebic : அமீபாக்கொல்லி: அமீபா கிருமிகள் வளர்வதையும், பெருகுவதையும் தடுக்கின்ற அல்லது அவற்றை அழிக்கின்ற மருந்து.

antianabolic : புரதச்சேர்மம் தடுப்பு : உடல் புரதத்தின் கூட்டிணைவைத் தடுத்தல்.

antianaemic : குருதிப் போக்குத் தடுப்பு மருந்து; சோகை எதிர்ப்பி: குருதிக்குழாய்களிலிருந்து இரத்தம் வெளிப்படுவதைத் தடுக்கப் பயன்படும் மருந்து. (எ-டு) வைட்டமின் K.

antianginal : இதயவலி மருந்து, நெஞ்சுவலி மருந்து : இதயத் தசைகளுக்குச் செல்கின்ற இரத்த அளவை அதிகரித்தும், இதயப் பணி அளவைக் குறைத்தும் இதய வலியைப் போக்குகின்ற மருந்து.

antiarrhythmic : இதய சீர் மாறிய துடிப்பு மருத்துவம் : பல்வேறு இதயத்துடிப்புக் கோளாறுகளைக் குணப்படுத்துவதற்குப் பயன்படுத்தப்படும் மருந்துகளும், மருத்துவ முறைகளும்.

antibacterial : பாக்டீரியா எதிர்ப்பு மருந்து; நுண்ணுயிரி முறி; நோயனு முறி : பாக்டீரியாக்களை அழிக்கிற, அவற்றின் வளர்ச்சியைத் தடுக்கிற ஒரு மருந்து.

anti beriberi : தவிட்டான் எதிர்ப்பு மருந்து : ஊட்டச்சத்துக் குறைவினால் உண்டாகும் தவிட்டான் என்ற நோய்க்கு எதிரான மருந்து. எடுத்துக்காட்டு : வைட்டமின் B கலவையையிலுள்ள தையாமின்.

antibiosis : உடன்வாழ் ஒவ்வாமை எதிர் உயிரிகள், உயிர்ப் பகைமை: ஒர் உயிரின் இயல்பான வாழ்க்கை விளைவான பொருள், மற்றோர் இன உயிரின் வளர்ச்சிக்குக் கேடாக இருக்கும் தன்மை.

antibiotic : நோய்முறியம்.

antibiotics : நோய் நுண்ம எதிர்ப்புப் பொருள்கள்; உயிர்க்கொல்லி ; நுண்ணுயிர்க்கொல்லி; நோய்முறியம் : பூஞ்சணம், பாக்டீரியா போன்றவற்றிலிருந்து எடுக்கப்படும் நோய்க் கிருமி எதிர்ப்புப் பொருள்கள். பென்சிலின் இதற்கு ஒர் எடுத்துக்காட்டு. பின்னர் கண்டுபிடிக்கப்பட்ட டெட்ராசைக்ளின் போன்ற

தசைநோய் உண்டாக்கும் உயிரி களுக்கு எதிராகத் திறம்பட வேலை செய்கின்றன; இவற்றை வாய்வழியாகவும் கொடுக்கலாம். நியோமைசின், பாசிட்ராசின் போன்றவை அதிக நச்சுத் தன்மையுடையனவாக இருப்பதால், உள்ளே பயன்படுத்தப்படுவதில்லை, புறகாயங்களுக்குப் பயன்படுத்தப்படுகின்றன.

antibody : நோய் எதிர்ப்பொருள்; விளை எதிர்மம்; தற்காப்பு மூலம்: தீங்கு தரும் அயற் பொருளுக்கு எதிராக உயிரினத்தின் உடலில் உண்டாகும் பொருள்.

anticholinergic : பித்தநீர் நரம்புக் கோளாறு : பித்தநீர் நரம்பு, அசிட்டில்கோலின் என்ற ஒரு வேதியியல் பொருளின் மூலமாகத் தனது தூண்டல்களை நரம்பு அல்லது இதய நரம்புச் சந்திப்புகளுக்கு அனுப்புகிறது. இந்த நடவடிக்கைக்குத் தடையாக இருக்கும் செயல்.

anticlockwise : எதிர்வலம்.

anticoagulant : குருதிக்கட்டுத் தடைப்பொருள்; உறைவு எதிர்ப்பி: உடலில் காயம்பட்டு இரத்தம் அளவுக்கு அதிகமாக வெளியேறி வீணாவதைத் தடுப்பதற்காக, இரத்தத்தை இறுகி உறையச் செய்யும் பொருள் இரத்தத்தில் உள்ளது. இவ்வாறு இரத்தம் உறையச் செய்வதைத் தடுக்கும் பொருள் குருதிக் கட்டுத் தடைப்

பொருள் ஆகும். நோயியல் பரிசோதனைகளுக்காக இரத்தம் முழுவதையும் எடுக்க வேண்டியிருக்கும்போது, ஆக்சாலிக் அமிலம் (வெல்லக அமிலம்) குருதிக்கட்டுத் தடைப் பொருளாகப் பயன்படுத்தப்படுகிறது. இரத்தம் செலுத்துவதற்காக இரத்தம் எடுக்கும்போது, சோடியம் சைட்ரேட் குருதிக் கட்டுத் தடைப்பொருளாகப் பயன்படுகிறது.

anticoagulation : இரத்தம் உறை தலைத்தடுத்தல்; இரத்தம் உறையாத தன்மை; குருதி உறையா நிலை.

anticonvulsant : வலிப்புத் தடைப் பொருள்; வலிப்படக்கி; வலிப்பு முறி : வலிப்பை அறவே ஒழிக்கிற அல்லது தடுக்கிற பொருள்.

antidepressants : சோர்வு நீக்க மருந்துகள்; உளச்சோர்வுப் போக்கிகள் : சோர்வினை அகற்றுகிற மருந்துகள் டிரைசைக்ளிக் குழுமத்தைச் சேர்ந்த மருந்துகள் இதற்குப் பெருமளவில் பயன்படுத்தப்படுகின்றன. அகச்சோர்வுக் கோளாறுகளுக்கு இவை பயன்படுகின்றன.

antidiarrhoeal : வயிற்றுப்போக்குத் தடுப்பு மருந்து : வயிற்றுப் போக்கைக் குறைக்கின்ற மருந்து வயிற்றுப் போக்கை குணப்படுத்துகின்ற

மருந்து. வயிற்றுப்போக்கு அறி குறிகளை அறவே போக்குகின்ற மருந்து.

antidiabetic : நீரிழிவு மருத்துவம்; சர்க்கரை நோய் எதிர்ப்பி; நீரிழி வடக்கி : நீரிழிவு நோய்க்கு எதிரான மருத்துவச் சிகிச்சை முறைகளை இது குறிக்கிறது. இயக்குநீர் கணையச்சுரப்பு நீர் (இன்சலின்) வாய்வழி மருந்துகள் ஆகியவை இதில் அடங்கும்.

antiemetic : வாந்தித்தடுப்பான்; வாந்தி மருந்து : வாந்தி மற்றும் உமட்டலைத் தடுக்கும் மருந்து; வாந்தி மற்றும் உமட்டலிலிருந்து நிவாரணம் தரும் மருந்து.

antidiphtheritic : தொண்டை அழற்சித் தடுப்பு மருத்துவம் : தொண்டை அழற்சி நோயைத் (டிப்தீரியா) தடுப்பதற்கான மருத்துவம் முறைகள் தொற்று நோய்த் தடுப்பு நடவடிக்கைகள் இதில் அடங்கும்.

antidiuretic : சிறுநீர்க் கழிவுத் தடுப்பு மருத்துவம்; சிறுநீர்க் குறைப்பி; நீர் பெருக்கடக்கி : சிறு நீர் அளவுக்கு மீறிக் கழிவதைத் தடுப்பதற்கான மருத்துவ முறை.

antidote : மாற்று மருந்து; நச்சு முறிப்பி; நச்சு முறி : நச்சுப்பொருளை முறிப்பதற்குக் கொடுக்கப்படும் மாற்று மருந்து. எடுத்துக் காட்டாக அமில நஞ்சினை முறிக்க சோடியம் பைக்கார்பனேட்

போன்ற கார்ப் பொருட்களைக் கொடுத்தல்.

anti-dysenteric : அளைச்சல் தடுப்பு மருந்து : வயிற்றளைச் சலைத் தடுப்பதற்கான மருந்து.

antiembolic : குருதிக் குழாய் டைப்புத் தடுப்பு மருந்து : பக்க வாதத்திற்குரிய நிலையில் குருதிக் குழாய்களில் குருதிக் கட்டி வழியடைப்பதைத் தடுக்கும் மருந்து.

antiemetic : வாந்தித் தடுப்பு மருந்து; வாந்தியடக்கி : குமட்ட லையும், வாந்தியையும் தடுக்கும் மருந்து.

antienzyme : இயக்குநீர் தடைப் பொருள்; இயக்கு நீர் எதிர்ப்பி : ஓர் இயக்குநீர் (என்சைம்) செயற்படுவதைத் தடுக்கும் பொருள். இது சீரணமண்டலத்தில் இருப்பதால், நோய்த் தடுப்பை எதிர்க்கிறது.

antiepileptic : வலிப்பு நோய் தடுப்பு மருந்து; வலிப்படக்கி மருந்து : காக்காய் வலிப்பு அடிக்கடி வருவதைக் குறைக்கும் மருந்து.

antifebrile : காய்ச்சல் தடுப்பு மருந்து; காய்சலடக்கி : காய்ச்சலைத் தடுக்கும் அல்லது குறைக்கும் மருந்து.

antifebrin : காய்ச்சல் எதிர்ப்பு மருந்து : காய்ச்சலைக் குணப் படுத்தக் கொடுக்கப்படும்

அசிட்டானிலைடு என்ற மருந்து. இது அசிட்டிக் அமிலம், அனிலின் இரண்டும் கலந்து பெறப்படுகிறது.

antifibrinolytic : ஊனீர்கோளாறு தடுப்பு மருந்து : சுட்டியாக உறையக் கூடிய ஊனீர் கசிவுக் கோளாறு களைத் தடுக்கக்கூடிய மருந்து.

antifungal : காளான் ஒழிப்பு மருந்து; காளான் நீக்கிகள்; பூசண்பகை : நோய்த்தன்மையுடைய காளான் (நாய்க்குடை) வகையை ஒழிக்கும் மருந்து.

antigen : காப்பு மூலம்; உடற் காப்பு ஊக்கி; விளைவியம்: அயற் பொருளிலிருந்து உயிரினம் காக்கும் உயிர் தற்காப்புப் பொருளை உண்டு பண்ணும் பொருள் மூலம். இது இரத்தத்தில் உற்பத்தியாகும் நோய் எதிர்ப் பொருளை உண்டாக்குகிறது.

antihæmophilic globulin (AHG): குருதிப்பெருக்குத் தடுப்புப் புரதப் பொருள் : இரத்தக்கட்டியில் அடங்கியுள்ள VIII. இது நிணநீரில் உள்ளது; குருதி நிணநீரில் இல்லை. குருதிப் பெருக்கில் குறைவாக இருக்கிறது.

antihæmorrhagic : குருதிப் போக்குத் தடைப்பொருள் : குருதிக் குழாய்களிலிருந்து இரத்தம் வெளிப்படுவதைத் தடுக்கும் பொருள். இதனை வைட்டமின் K என்பர்.

antihypertensive : உயர் இரத்த அழுத்தத் தடைப்பொருள்; மிகை அழுத்தக் குறைப்பி; பேரழுத்தத் தணிப்பி : உயர்ந்த இரத்த அழுத்தத்தைக் குறைக்கும் ஒரு பொருள்.

antiinfective : தொற்றுத் தடைப் பொருள்; தொற்றுத் தடை : நோய் தொற்றுவதைத் தடுக்கும் மருந்து. இதனை வைட்டமின் A என்பர்.

antiinflammatory : வீக்கத் தடுப்புப் பொருள் நீக்கி; அழற்சித் தடை : வீக்கத்தைக் குறைக்கிற அல்லது வீக்கம் ஏற்படாமல் தடுக்கிற பொருள்.

antileprotic : தொழுநோய்த் தடுப்பு மருந்து; தொழுநோய் எதிர்ப்பி; தொழுநோய்ப் பகை : தொழுநோய் ஏற்படாமல் தடுக்கிற அல்லது தொழுநோயைக் குணப்படுத்துகிற ஒரு மருந்து.

antilymphocyte serum (ALS) : நிணநீர் அணு எதிர்ப்பு ஊனீர்; படிநீர்ச்செல் எதிர்ப் சீரம் : நிணநீர்களின் செயல்களைத் தடுத்து அவற்றைக் சுட்டியாக்குகிற நோய் எதிர்ப்புப் பொருள் களையுடைய ஊனீர்.

antilytic : சிதைவு தடைவி.

antilytic : சிதைவுத் தடை.

antimetabolite : வளர்சிதை மாற்றத் தடுப்புப் பொருள்; ஊன்ம ஆக்கத்தடை : ஓர் உயிரணுவின் கருமையப் புரதங்களில் ஒருங்கிணைத்து அதன் வளர்ச்சியைத்

தடுப்பதற்குக் தேவையான வேதியியல் பொருள்களை ஒத்திருக்கும் ஒரு கூட்டுப்பொருள். இது புற்றுநோய் மருத்துவத்தில் பயன்படுத்தப்படுகிறது.

antimicrobial : நுண்ணுயிர் எதிர்ப்புப் பொருள்; நுண்ணுயிர்ப் பகை : உயிர் நுண்மங்களுக்கு எதிராகச் செயற்படும் பொருள்.

antimicrobic : நோய் நுண்மத் தடை.

antimigraine : ஒற்றைத் தலை வலித் தடுப்பு மருந்து : கடுமையான ஒற்றைத் தலைவலியைத் தடுக்கும் மருந்து.

antimitotic : உயிரணுவுப் பிளவு இயக்கத்தடுப்பு மருந்து; திகுப் பிளப்புத் தடை : உயிரணு நுண்ணிழையாகப் பிரிந்து இனப் பெருக்கம் செய்வதைத் தடுக்கும் மருந்து. புற்று நோயைக் குணப்படுத்துவதற்கான பல மருந்துகளை இது குறிக்கும்.

antimony and potassium tart rate : கருநிமிளை மற்றும் பொட்டாசியம் டார்ட்ரேட் : அஞ்சனக்கல் எனப்படும் கருநிமிளை (ஆன்டிமணி) பொட்டாசியம் புளியகக்காடியின் உப்புச்சத்து அடங்கிய ஒரு வகைப் பழைய மருந்து. இது இப்போது, வெப்ப மண்டல நோய்களைக் குணப்படுத்த முக்கியமாகப் பயன்படுத்தப்படுகிறது.

antimutagen : வகை மாற்றத் தடுப்புப் பொருள் : உயிரினவகை மாற்ற வினையைப் பயனற்றதாக்கும் ஒரு பொருள்.

antimycotic : காளான் அழிப்புப் பொருள்; காளான் நோய் : நோய் உண்டாக்கும் ஒட்டுயிர்க் காளான்களை அழிக்கும் ஒரு மருந்து.

antineoplastic : புது உயிர் ஊன்ம எதிர்ப்புப் பொருள் : புதிய உயிர் ஊன்மங்களுக்கு எதிராகச் செயற்படும் ஒரு பொருள்.

antinephritic : குண்டிக்காய் பற்றிய; நோய்க்கெதிராகச் செய்யப்படுகிற.

antineurtic : நரம்பு நோய்த்தடுப்பு மருந்து; நரம்பழற்சித் தடை : நரம்பு நோயைத் தடுக்கும் மருந்து, இது குறிப்பாக வைட்டமின் B கலவையைக் குறிக்கும்.

anti-oedema : வீக்கத் தடை.

antiodontgic : பல்வலி தடுக்கும் மருந்து..

antioxidants : ஆக்சிகரண எதிர்ப்புப் பொருள்; ஆக்சியேற்றி எதிர்ப்புப் பொருள்; உயிர் வளியேற்ற எதிர்ப்பிகள் : ஆக்சிகரண முறையைத் தாமதப்படுத்தும் ஒரு பொருள்.

antiparkison (ISM) drugs : பார்க்கின்சன் நோய்த்தடை மருந்து : 'ஃபினோத்தியாசின்' போன்ற

முக்கிய சமணப்படுத்தும் மருந்துகள். இவை நரம்பு சார்ந்த அல்லது உளவியல் சார்ந்த நோய்களைக் குணப்படுத்தும் மருந்துகளின் பக்க விளைவுகளைத் தடுக்கப் பயன்படுத்தப்படுகின்றன.

antiparasitic : ஒட்டுயிர் ஒழிப்புப் பொருள்; ஒட்டுண்ணி எதிரி; ஒட்டுண்ணித்தடை: ஒட்டுண்ணிகளை அல்லது ஒட்டுயிர்களைத் தடுக்கிற அல்லது அழிக்கிற பொருள்.

antipellagra : தோல் வெடிப்பி நோய்த் தடை மருந்து : ஊட்டக் குறைவினால் ஏற்பட்டு, இறுதியில் மூளைக்கோளாறில் கொண்டு விடும் தோல்வெடிப்பு நோயைக் குணப்படுத்தும் மருந்து. வைட்டமின் B கலவையிலுள்ள நிக்கோட்டினிக் அமிலம் என்ற பகுதி இப்பணியைச் செய்கிறது.

antiperiodic : காலாந்தர நோய்த் தடுப்பு மருந்து : முறைக் காய்ச்சல் (மலேரியா) போன்ற காலாந்தரங்களில் திரும்பத் திரும்ப வருகிற நோய்களைத் தடுப்பதற்கான மருந்து.

antiperistalsis : தசைச் சுருக்கஎதிர் மாற்று அலை; எதிரலை வியக்கம்; குடலலை எதிர்ப்பிகள் குடல் அசைவு மறிநிலை : உணவு சாரம் எளிதில் செல்லுவதற்கிசைவான உணர்வற்ற வட்டாகாரமான

தன்னியக்கத் தசைச் சுருக்க அலைகளின் இயல்பான இயக்கத்தை எதிர் மாறாக்குதல்.

antiphlogistic : வீக்கம் தணிப்பி.

antiprothrombin : குருதிக்கட்டுத் தடுப்பு : குருதி நாளங்களில் குருதி உறைவதைத் தடுத்தல்.

antiprotozoal : முந்து நுண்மத் தடை.

antipruritic : அரிப்புத் தடுப்பு மருந்து; நமைச்சலடக்கி; அரிப்புக் குறைப்பி; நமைச்சுத்தடை : தோலில் அரிப்பு ஏற்படுவதைக் குணப்படுத்தும் அல்லது தடுக்கும் மருந்து.

antipurpura : செந்நீலப் புள்ளித் தடுப்பு மருந்து : தோலின் மேல் செந்நீல நிறப்புள்ளிகள் கொண்ட நோய் ஏற்படுவதைத் தடுக்கும் மருந்து. வைட்டமின் P இந்தப் பணியைச் செய்கிறது.

antipyretic : காய்ச்சல் குறைப்பான மருந்து; சுரமடக்கி; காய்ச்சலடக்கி; சுரத்தடை : குழந்தைக் கணை (ரிக்கட்ஸ்) நோயைத் தடுக்கும் மருந்து. வைட்டமின் D இப்பணியைச் செய்கிறது.

antirabic : நாய்க்கடி நோய்த் தடை.

antirachitic : எலு சிதைவுத்தடை.

antiRhesus : உறை ஊக்க எதிர்ப்புக் கூறு : குருதியில் உறைமம்

ஊக்குங்கூறு செலுத்தப்படும் போது எதிர்ச்செயல் காட்டுகிற (Rh-positive) குழந்தை பெறுகிற பெண்களுக்குப் பிந்திய மகப் பேற்றின் போது கருமூலத்தாள் சவ்வில் பாதிப்பு ஏற்படாமல் தடுப்பதற்காக, குருதியில் உறைமம் ஊக்குங்கூறு செத்தப்படும் போது எதிர்ச்செயல்காட்டாக (Rh-negative) கூறு அளிக்கப்படுதல்.

antirheumatic : கீல்வாதத் தடுப்பு மருந்து; மூட்டுவலித் தடை; வாத மடக்கி; முடக்கு நோய் தடுப்பி; முடக்கு நோய் நீக்கி : கீல்வாதத்தைத் தடுக்கக்கூடிய அல்லது குறைக்கக் கூடிய மருந்து.

antiscorbutic : சொறிநோய்த் தடுப்பு மருந்து; மூக்கு வறட்சி நோய் நீக்கி; கசிநோய்த் தடை : ஊட்டச்சத்துக் குறைவினால் ஏற்படும் சொறி, கரப்பான், பல் எகிர் வீக்க நோயைத் (ஸ்கர்வி) தடுக்கிற அல்லது குணப்படுத்துகிற மருந்து. வைட்டமின் C இந்தப் பணியைச் செய்கிறது.

antisecretory : சுரப்புத் தடுப்பு மருந்து; சுரப்புத் தடை; சுரப்புக் குறைப்பி: ஊனீர்சுரப்பதைத் தடுக்கும் மருந்து.

antiseptis : நுண்மத்தடை; சீழ்த் தடை; சீழ்த் தடுப்பி : நோய் நுண் மங்கள் வளர்ச்சியடைந்து திசுக் களை அழித்துவிடாமல் தடுத்தல். லிஸ்டர் பிரபு 1880 இல் அறுவை மருத்துவத்தில் கார்பாலிக்

அமிலத்தை முதன்முதலாக இதற்குப் பயன்படுத்தினார்.

antiseptic : நோய் நுண்மத் தடை மருந்துகள்; சீழ் எதிர்ப்பி; நச்சு நீக்கி; நச்சு நீக்குவி : நோய்களை உண்டாக்கும் நுண்ணுயிர்களை அழிக்கிற அல்லது அவற்றின் வளர்ச்சியைத் தடுக்கிற வேதியியல் பொருள்கள். இவை உயிருள்ள திசுக்களில் பயன்படுத்தப்படுகிறது.

antiserum : நோய் எதிர்ப்பு ஊனீர்; எதிர்ச்சீரம் : ஒரு விலங்கின் இரத்தத்திலிருந்து தயாரிக்கப்படும் பொருள். இது தேவையான காப்பு மூலத்தின் மூலம் நோய்த்தடைகாப்பு செய்யப்பட்டிருக்கும். இதில் பெரு மளவில் நோய் எதிர்ப்புப் பொருள்கள் அடங்கியிருக்கும்.

antisialagogue : உமிழ்நீர் தடுப்புப் பொருள்; எச்சில் சுரப்பு ஒடுக்கி : வாயில் அளவுக்கு மிஞ்சி எச்சில் ஊறுவதைத் தடுக்கும் பொருள்.

antisocial: மனநலக்கேடு : சமுதாயத்தை வெறுக்கிற மனநிலை, ஒரு சமுதாயத்தின் அதன் உறுப்பினர்கள் விதிக்கும் கடமைப் பொறுப்புகளையும், கட்டுப்பாடுகளையும் ஏற்றுக் கொள்ள மறுக்கும் மனநிலை.

antispasmodic : தசைச் சுரிப்புத் தடுப்பு முறை; நடுக்கமகற்றி; இறுகு தடை; இசிவகற்றி : தசையில் சுரிப்புக் கோளாறுகளினால்

ஏற்படும் வலியைக் குணப்படுத்தப் பயன்படுத்தப்படும் முறை.

antisterility : மலடு நீக்க மருந்து; மலடு நீக்கி ; மலடு முறி : இனப் பெருக்கத்தகுதியின் மையை நீக்குவதற்கான மருந்து. வைட்டமின் 'E' இப்பணியைச் செய்கிறது.

antisiphilitic : மேகப்புண் தடுப்பு முறை; மேகப்புண் ஒழிப்பு; மேகப்புண் தடை : மேகப்புண் (கிரந்தி) என்ற மேக நோயைத் தடுப்பதற்கான மருத்துவமுறை.

antithrombin : திராம்பின் தடை; குருதியறைவுத் தடுப்புப்பொருள்: இரத்தத்தில் இயற்கையாக இருக்கும் குருதியறைவுத் தடுப்புப் பொருள். (எ-டு) ஹெப்பாரின்.

antithrombotic : குருதிக் கட்டுத் தடுப்பு மருத்துவமுறை; படிம உறை வெதிர்ப்பு : குருதி நாளங்களில் குருதிக்கட்டு ஏற்படாமல் தடுப்பதற்கான அல்லது அதனைக் குணப்படுத்துவதற்கான சிகிச்சை முறை.

antithymocyteglobulin (ATG) : கணையச் சுரப்பி நோய்த் தடுப்புத் தசைப் புரதம் : கழுத்துக் கணையச் சுரப்பி நீரை காப்பு மூலங்களுடன் பிணைக்கும் நோய்த் தடுப்புத் தசைப்புரதம்.

antithyroid : கேடயச் சுரப்பிக் குறைப்பு மருந்து; தைராய்டு எதிர்ப்பி : கழுத்திலுள்ள நாள மற்ற சுரப்பியான கேடயச்

சுரப்பியின் (தைராய்டு) நடவடிக்கையைக் குறைக்கப் பயன்படும் ஒரு மருந்து.

antitoxin : எதிர் நச்சு; நச்சு முறியம் : உடலில் பாக்டீரியாவினால் உண்டாகும். நச்சுப் பொருளுடன் கலந்து அதனைத் தீங்கற்ற தாக்குவதற்கு உடல் உற்பத்தி செய்யும் பொருள்.

antitoxic : எதிர்நச்சுத்தன்மை கொண்ட.

antitragus : செவிக்கரடு : புறச் செவியின் நுழைவாய் எதிர்ப்புடைப்பு.

antituberculosis : காசநோய் மருத்துவ முறை : காசநோய் எனப்படும் எலும்புருக்கி நோயைத் தடுப்பதற்கான அல்லது குணப்படுத்துவதற்கான சிகிச்சை முறை.

antitumour : கழலை எதிர்ப்பு மருந்து : கழலை அல்லது கட்டி வளர்வதைத் தடுப்பதற்கான மருந்து.

antitussive : இருமல் சிகிச்சை முறை; இருமல் அடக்கி; இருமல் தடை : இருமலை நீக்குவதற்கான மருத்துவ முறை.

antivaccinationism : அம்மைகுத் தெதிர்ப்பு.

antivenin : நச்சு மாற்று மருந்து; நச்செதிர்ப்பி : பாம்புக் கடித்த நஞ்சுக்கு முறிவாகக் கொடுக்கப்படும் மருந்து.

antivenom : விடமுறி; நச்சுமுறி.

antiviral : நோய்க்கிருமி எதிர்ப்பி; அதி நுண்ணுயிர் எதிர்ப்பி : நோய்க் கிருமிகளை எதிர்த்துச் செயற்படுதல்.

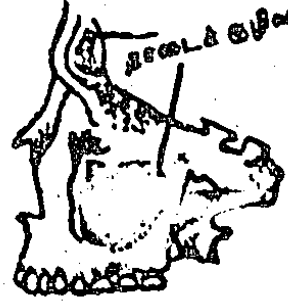antivitamin : எதிர் ஊட்டம்; ஊட்ட சாரா எதிர்ப்பி; உயிர்ச் சத்து எதிர்ப்பி; உயிர்ச் சத்துத் தடை : 'வைட்டமின்' என்ற ஊட்டச்சத்தின் செயலைத் தடுக்கும் ஊட்டப்போலி. (எ-டு) அவிடின்.

anti-vivisection : உயிரோடறுவை எதிர்ப்பு : உயிருடன் விலங்கு, சிற்றுயிரினங்களை அறுத்து ஆராய்வதை எதிர்த்தல்.

antrectomy : இரைப்பை நீர்கரப்புத் தடை அறுவை மருத்துவம்; இரை முழை எடுப்பு : சிறுகுடல் அழற்சியைக் குணப்படுத்துவதற்காக, வயிற்றிலுள்ள இரைப்பைச் சிறுகுடல் முதற்கூற்று இடை வழி வாய்ப்பகுதி உள்வளை வினை வெட்டி யெடுத்துவிட்டு, இரைப்பை நீர்கரப்பு ஆதாரத்தை அகற்றுதல்.

antrostomy : மேல் தாடைக் குழிவு அறுவை மருத்துவம்; முழைவாய் அமைப்பு : தாடை எலும்பு உட்புழையின் உட்குழிவிலிருந்து மேல்தாடை உள்வளைவு வரையில் வடிமான நோக்கத்திற்காக செயற்கை முறையில் (அறுவை செய்து) திறந்து சிகிச்சை செய்தல்.

antrum : தாடைக் குழிவு; குகைக் குழிவு; எலும்புக் குழிவெட்டு;



தாடைக் குழிவு

எலும்பறை வெட்டுக்குழி புழை: மேல் தாடை உள்வளைவு. இது பற்களுக்கு மேலே, நெற்றிக் குள்ளே, கண்களுக்குச்

சற்று மேலே காதின பின்புற முள்ள எலும்பில் அமைந்திருக்கும்.

anturan : அன்டுவாரன் : சல்ஃபின் பைராசோன் என்ற மருந்தின் வணிகப்பெயர்.

anuria : சிறுநீர்த்தடை; சிறுநீரற்ற; சிறு நீர்க்கட்டு; சிறுநீர்ப் பொய்ப்பு; சிறு நீர் அறவு : சிறு நீரகங்கள் சிறுநீரை சுரக்காமலிருத்தல்.

anus : குதவாய்; மலவாய்; கழிவாய் : மலம் கழியும் வாய். இது ஒரு புழைவாய்ச் சுரிதசை. இது சுருங்கிவிரிந்து மலங்கழிக்க இடமளிக்கிறது.

anus, imperforate : மலவாய் அடைப்பு.

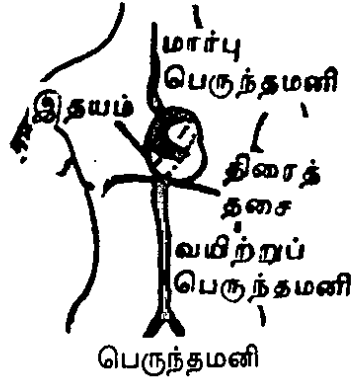
anxiet neurosis : பதை பாதிப்பு.

anxiety : கவலை; ஏக்கம்; கலக்கம்; பதட்டம் : அச்சவுணர்வு காரணமாக உண்டாகும் கவலை. இது நரம்புக் கோளாறு காரணமாக உண்டாகிறது. கடுமையான

கவலை சில சமயம் மரணம் விளைவிக்கிறது.

anxiolytics : கவலைக்குறைப்பு மருந்து : கவலையைக் குறைக்கும் மருந்து.

aorta : பெருந்தமனி : இதயத்தின் இடது மேல் அறையில் இருந்து புறப்படும் பெரிய இரத்தக் குழாய்.



aortitis : பெருந்தமனி வீக்கம் ; பெருந்தமனி அழற்சி : இதயத்தின் இடது மேலறையில் இருந்து புறப்படும் பெரிய இரத்தக் குழாயில் ஏற்படும் வீக்கம்.

apathetic : ஈடுபாடில்லா.

apathy : உணர்ச்சியின்மை; உணர்விழப்பு; உணர்வற்ற; ஈடுபாடின்மை; 'இயல்புக்கு மீறி' அக்கறையின்றி இருத்தல்; செயலற்ற தன்மை; பாராமுகமாக இருத்தல்.

apepsia : வயிற்றுமந்தம் : செறிமான மின்மை; செமிப்புக் குறை : செமிக்கும் ஆற்றல் குறைவாக இருத்தல்.

aperient(peritive) பேதி மருந்து; மலமிளக்கி ; மலத்தை இளக்கிப் பேதியாகும்படி செய்கிற மருந்து.

aperient(peritive) பேதி மருந்து; மலமிளக்கி ; மலத்தை இளக்கிப் பேதியாகும்படி செய்கிற மருந்து.

aperitif : பசியெழுப்பும் நீர்மம் பசியூட்டும் மதுபானம்.

aperistalsis : குடல் முடக்கு வாதம்; அலைவின்மை : குடலில் உணவு சாரம் எளிதில் செல்லுவதற்கிசைவான உணர்வற்ற வட்டாகாரமான தன்னியக்கத் தசைச்சுருக்க அலைகள் இல்லா திருத்தல்.

APERITIVE : பசியூட்டி : பசியெழுப்பும் பொருள். பசியூட்டும் மதுபானம்.

Apert's syndrome : ஆபெர்ட் நோயியம் : இது ஒரு குடும்பப் பாரம்பரிய நோய். இந்நோயுள்ளவருக்கு கபால எலும்பு நலிவுற்றிருக்கும். வாதத்தின் கால் விரல்கள் போன்று விரல்கள் இடைத்தோலால் ஒன்றுபட்டு இணைந்திருக்கும், ஃபிரெஞ்சு குழந்தை நோய் வல்லுநர் ஈஜீன் ஆபெர்ட் என்பவர் அந்த நோயினத்தைக் கண்டுபிடித்தார்.

aperture : துளை : இடைவெளி, நுண்ணோக்கி போன்ற ஒளியியல் கருவிகளில் ஒளிக்கதிர் ஊடுருவிச் செல்லும் இடையிடம்.

apex : உச்சி; மேல் நுனி; முகடு முனை; கோடி; முடிவிடம்; நுரையீரல் உச்சி : காரை எலும்புக்கு மேல் 2-3 செ.மீ. உயரம் தாண்டியுள்ள

நுரையீரல் பகுதி. இதய உச்சி; இதயத்தின் கீழ்புறம் மற்றும் வெளிப்புறப் பகுதி; இது இடது கீழறையால் உருவானது.

apexcardiogram : இதய உச்சி வரைபடம் : இதய உச்சி வரைவி மூலம் மார்பு அசைவுகளைப் பரிசோதித்தல்.

apexcardiography : இதய உச்சி வரைவி; மார்புக்கூடு அசைவுகளால் இதயத்தின் ஒரு குறிப்பிட்ட பகுதியில் மட்டும் உண்டாகும் குறை அலை அதிர்வுத் துடிப்புகளை பதிவு செய்யும் கருவி.

apgar score : அப்கார் கணிப்பு : பிறந்த குழந்தையின் பொதுவான நிலைமையைக் கணித்தறிவதற்கு அமெரிக்க மருத்துவ அறிஞர் டாக்டர் விர்ஜினியா அப்கார் வகுத்த ஒரு முறை. இதன்படி, முக்கு வழியாக ஒரு சிறு குழலைச் செலுத்தி இதயத் துடிப்பு விகிதம், சுவாச முயற்சி, தோல் நிறம், தசையின் இயல்பு, அனிச்சை செயல் ஆகியவற்றின் அடிப்படையில் 0,1,2 என்ற கணிப்பு எண்கள் கொடுக்கப்படுகின்றன. 8-10 வரை கணிப்பு எண் இருக்கு மாயின், குழந்தை மிகச்சிறந்த நிலையில் இருக்கிறது என்று கருதப்படுகிறது. கணிப்பு எண் 7-க்குக் குறைவாக இருக்குமாயின் குழந்தையின்

நிலை கவலைக்குரியது என்று கருதப் படுகிறது.

aphagia : தொண்டையடைப்பு; விழுங்கின்மை; விழுங்குவதற்கு இயலாதிருத்தல்.

aphakia : புரையிலாக் கண் : விழிவில்லையின்மை; ஒளியமின்மை; கண்ணில் ஒளி எளிதில் ஊடுருவும் முகப்புக் குமிழ் இல்லாதிருத்தல். கண்புரையை அகற்றிய பின்பு உள்ள கண்ணின் நிலை.

aphasia : பேச்சின்மை : மூளைக் கோளாறினால் உண்டாகும் பேச்சிழப்பு. இதில் முக்கியமாக உந்து பேச்சின்மை, உணர்வுப் பேச்சின்மை என்று இருவகை உண்டு. பெரும்பாலான நோயாளிகளுக்கு இந்த இரு வகைக் கோளாறுகளும் அமைந்திருக்கும்.

aphasic : பேச்சின்மை நோய் மருந்து; பேச்சற்றவர் : பேச்சிழப்புக் கோளாறுக்குரிய மருந்து.

apheresis : இரத்தம் இறக்கல் ; இரத்தம் பிரித்தல் : நோயாளியின் இரத்தத்திலிருந்து தேவையற்ற இரத்தப் பொருள்களைப் பிரித்துத் தெடுக்கும் முறை.

aphonia : குரலின்மை; பேச்சொலியின்மை; நரம்புக் கோளாறினால் பேச்சாற்றலை இழத்தல்.

aphonic aphonous : வாய் பேசாத.

aphrasia : பேசஇயலாமை : பேச்சின்மை.

aphrodisiac : இணை விழைச்சுத் தூண்டு மருந்து; பாலுணர்வு ஊக்கி; பாலுணர்வூட்டி; பாலுணர்வு ஊக்கி; பாலுணர்வூட்டி; காமமூட்டி; காமக்கிளரி; சிற்றின்ப நுகர்ச்சியைத் தூண்டுகிற பொருள் அல்லது மருந்து. பாலுணர்வு வேட்கைகளை தூண்டுகிற பொருள்; பாலுறவு கொள்ளும் நேரத்தை நீட்டிக்க உதவும் மருந்து.

aphtha : கொப்புளம் ; வாயின் உட்பகுதியை மூடியிருக்கும் சளிச் சவ்வு வழியாக, சில நஞ்சுடைய அல்லது எரிச்சலூட்டும் பொருளிலிருந்து வெளிப்படும் கழிவுப் பொருளினால் வாயில் உண்டாகும் கொப்புளம்.

aphthae : கொப்புளங்கள் ; வாய்க் கொப்புளம் ; தோலி பட்டை பட்டையாகத் துடிப்புடன் ஏற்படும் சிறு கொப்புளங்கள்.

aphthosis : வாய்ப்புண் : வாயில் புண் ஏற்படுத்தும் நோய் எதுவானாலும்.

aphthous stomatitis : வாய்ச் சிறுபுண் : வாயின் உட்புறத்தில் உண்டாகின்ற வலியுடன் கூடிய சிறுபுண்கள்.

aphthovirus : ஆப்தோவைரஸ் : பிக்கோர்னா விரிடியே எனும் வைரஸ் குடும்பத்தைச் சார்ந்த ஒரு வகை வைரஸ். இது காலி

லும் வாயிலும் நோய்களை ஏற்படுத்தும்.

aphylaxis : நோய்க்காப்பின்மை : நோய்த்தடுப்பின்மை : நோயிலிருந்து காப்பாற்றிக் கொள்ள வழி இல்லாத நிலை.

API : இந்திய மருத்துவக் கழகம்.

apical : உச்சியில் : உச்சியான : ஒரு பொருளின் உச்சி : உடல் உறுப்பு உச்சிப்பகுதி : உச்சித் துடிப்பு : இதயத்தின் கீழ் முனையில் வெளிப்பக்கமாகத் தோன்றும் இதயத் துடிப்பு. இதை வெளியிலிருந்து காணலாம்; உள்ளங்கையை வைத்து உணரலாம். நடு நெஞ்செறிப் பிலிருந்து 4 செ.மீ. தூரத்திலும் இது இடைக் காரை எலும்பிலிருந்து வரையப்பட்ட நேர்க்கோட்டிலிருந்து 1.5 செ.மீ. வலது பக்கமாகவும் இடது பக்க மார்பில் ஐந்தாவது விலா இடைவெளியில் உள்ளங்கையை வைத்து இத்துடிப்பை நன்கு உணரலாம்.

apicoectomy : பல் நுனித் துண்டிப்பு: பல் வேரின் மேல் நுனியைத் துண்டித்து எடுத்தல்.

apicitis : உச்சியழற்சி: நுனியழற்சி: உறுப்புகளின் உச்சியழற்சி; முனையழற்சி : நுரையீரலின் உச்சிப்பகுதி அல்லது பல்லின் வேர்ப்பகுதி அழற்சியுறல்.

apicoectomy : உச்சி அகற்றல் :
உச்சி நீக்கல் : உச்சி வெட்டல் :
பல்லின் உச்சிப்பகுதியை வெட்டி
எடுத்தல்.

apicolysis : உச்சிமுடக்கம் :
உச்சிச் சுருக்கம் : நுரையீரலின்
உச்சிப்பகுதி துவண்டு விடுதல்;
செயல் முடங்கி விடுதல்.

aplacental : கொப்பூழ்க் கொடியற்ற.

aplasia : திசுவளர்ச்சிக் குறைபாடு:
வளர்ச்சிக்குறை : வளர்வின்மை. திசுக்
கள் முழுமையாக வளராதிருத்தல்
அல்லது அறவே வளராதிருத்தல்.

aplastic : புதுத்தசை வளர்ச்சி
யின்மை : வளர்வில்லாத : புதிதா
கத் திசு வளர்ச்சி ஏற்பட இய
லாதிருத்தல்; கட்டமைப்பு அல்
லது வடிவம் இல்லாதிருத்தல்.

apneusis : மூச்சிழுப்புத் திணறல்;
உள்மூச்சு வாங்குதலில் சிரமம்
தோன்றுவதால் மூச்சுத்திணறல்
ஏற்படுதல்.

apnoea : மூச்சு நின்றல்; மூச்சின்மை;
மூச்சு விடுதல் தற்காலிகமாக நின்று
போதல், தேவை யான கார்பன்-
டை-ஆக்சைடு இல்லாதிருத்தல்,
சுவாச மையத்தில் தூண்டல்
ஏற்படாதிருத்தல் காரணமாக
இது உண்டாகும்.

apo : அப்போ : 'வெவ்வேறாகப்
பிரிந்திருக்கின்ற' எனும் பொருள்
தரும் ஓர் இணைப்புச் சொல்.
(எ.கா.) சூல் இணையாத
சூலகம் வேறாக உடைய.

apocrine : பிறச்சுரப்பிகள் : சுருண்டு
உருண்டு திரண்டிருக்கும் உடல்
புறச்சுரப்பிகள் (எ.கா.)
வியர்வைச் சுரப்பிகள்.

apocrineglands: வியர்வைச்
சுரப்பிகள்; புறச்சுரப்பிகள் : அக்குள்.
பிறப்பு உறுப்புகள், விரைப்
பைக்கும் கருவாய்க்கும் இடைப்
பட்ட பகுதி ஆகியவற்றில்
இவை உள்ளன. பூப்பெய்திய
பின்னர் உடலில் ஏற்படும்
வாடைக்கு இவையே காரணம்.

apod : கால் இல்லா உயிரினம்;
கால் அல்லது வயிற்றடிச்
செதிகள் இல்லாத உயிரினம்.

apodia : காலின்மை; அடிக்காலின்
மை : பாதமின்மை : பிறவியிலேயே
கால்கள் இல்லாதிருத்தல்.

apoenzyme : அப்போநொதிப்பி;
ஒரு நொதியின் புரதக்கூறு.

apoferritin : அப்போபெரிட்டின்:
சிறுகுடல் சுவர்த்தசைகள்
காணப்படும் புரதப்பொருள்.
இது இரும்புத் தாதுச் சத்துடன்
இணைந்து 'பெரிட்டின்' எனும்
சத்துப்பொருளாக மாறும்.

apolar : முனையற்ற ; துருவமற்ற;
முனைகள் இல்லாத நிலை.

apolipoproteins : அப்போலிப்
போபுரோட்டின் : அப்போ
கொழுப்புப் புரதம் : கொழுப்புப்
புரதங்களுள் காணப்படும் புரத

வகை. அப்போ A-I, அப்போ A-II அளவுகள் குறைந்தாலோ அப்போ-B அளவு அதிகரித்தாலோ இதயத்தமனி நாள நோய் வருவதற்கு வாய்ப்பு அதிகம். அப்போ-A மிகை அடர்த்திக் கொழுப்புப் புரதத்தின் முக்கிய அங்கமாக விளங்குகிறது. அப்போ-B குறை அடர்த்திக் கொழுப்புப்புரதத்தின் முக்கியப் புரதப் பொருளாகத் திகழ்கிறது அப்போ-A கல்லீரலில் உற்பத்தியாகிறது.

apomorphine : வாந்தி மருந்து : ஊசி மூலம் செலுத்தும்போது வாந்தி வரக்கூடிய கடுமையான மருந்து. நஞ்சுண்டவர்களின் வயிற்றிலிருந்து நஞ்சை வெளிக் கொணர்வதற்கு இது பயன்படுத்தப்படுகிறது.

aponeurorrhaphy : தசைநாண்படல இணைப்பு ; தசைநாண்படலத்தைத் தையல் மூலம் இணைப்பது.

aponeurosis: திசுப்பட்டை ; தசைநாண்படலம் ; தசைச்சவ்வு: மினுமினுப்பான, தசைத்தளைபோன்ற திசுக்களின் அகன்ற பட்டை. இது தசைகளைப் போர்த்தி ஒன்றோடொன்று இணைத்துக் கொள்ள உதவுகிறது.

aponeurosis: திசுப்பட்டை வீக்கம்; தசை நாண்படல அழற்சி;

தசைச் சவ்வு அழற்சி : திசுப்பட்டையின் அழற்சி.

apophysis : எலும்புப் புடைப்பு : எலும்புப் புறவளர்ச்சியுற்று நீட்டிக் கொண்டிருத்தல் அல்லது புடைத்திருத்தல்.

apophysitis : எலும்புப் புடைப்பு அழற்சி ; எலும்புப் புறவளர்ச்சியுற்று அழற்சி அடைதல்.

apoleptic : **apoplectical** : வலிப்பு நோய்க்குரிய; வலிப்பு நோய் விளைவிக்கும்; வலிப்பு நோயுள்ள; வலிப்புக்குள்ளாகும் தன்மையுடைய.

apoplexy : வலிப்புநோய் (சன்னி); உறுப்பின் உட்கசிவு; நினைவிழப்பு வீழ்ச்சி; அதிர் நிகழ்வு: மூளையின் குருதிப் பெருக்கினால் பெரும்பாலும் விளைகிற உணர்ச்சி, செயல் ஆகியவற்றின் இழப்பு.

apoprotein : அப்போபுரதம்: கொழுப்புப் புரதத்தில் உள்ள புரத மூலக்கூறு.

apoptosis : அப்போப்டோசிஸ் ; அணுக்களின் அழிவை நடைமுறைப்படுத்துதல் அணுவின் DNA சிதைவதாலும் குரோமேட்டின் சுருங்கப்படுவதாலும் இவ்வாறு அணுக்கள் அழிக்கப்படுகின்றன.

apospita : உணவு வெறுப்பு: உணவு உண்பதில் வெறுப்பு-உண்டாக்கும் நோய்.

apothecary : மருந்து விற்பவர்; மருந்து கலப்போர்; மருந்து கலவை செய்வோர்.

apparatus : ஆய்வுக்கருவி; ஆய்கருவி; ஆய்கலம்; செய்கருவி ; கருவிகலம் : பல சிறு பகுதிகளால் உருவாக்கப்பட்ட ஒரு கருவி ஒரு குறிப்பிட்ட பணியை மேற்கொள்வதற்காக உருவாக்கப்பட்டிருக்கும் கருவிகலம்.

appearance : தோற்றம்.

appendage : துணையறுப்பு; தொடர்பிணைவு; முதன்மையாக உள்உடலுறுப்பின் பணிகளுக்கு உதவுவதற்காக உள்ள ஒரு துணையறுப்பு.

appendectomy : குடல்முளை அறுவை மருத்துவம் : குடல் வாலை அறுவைச் சிகிச்சை மூலம் அகற்றுதல்.

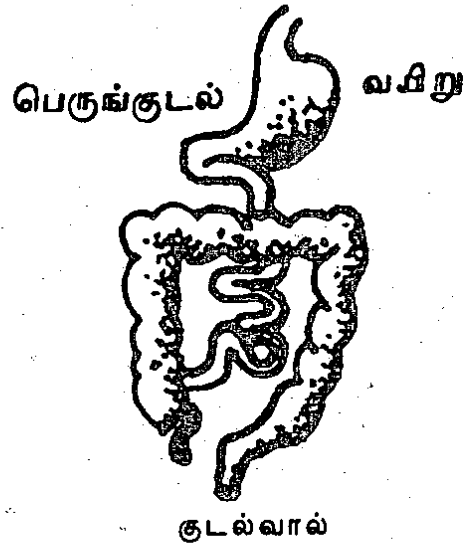
appendicitis : குடல்வால் அழற்சி; குடல்முளை அழற்சி: குடல் முளை வீக்கம் அல்லது அழற்சி.

appendicostomy : குடல்வால் துளை வெட்டல் : குடல்வாலில் துளையிட்டு சிறுகுடல் அறுவை மருத்துவம் மேற்கொள்ளுதல்.

appendicular mass : குடல்வால் கட்டி ; வலது இடுப்பெலும்புக் குழிவில் தோன்றும் வீக்கம். இது குடல்வால் அழற்சியுற்று வீங்கிக்கொள்வதால் உண்டாகின்றது. குடல்வாலில் சீழ்

சேர்ந்து காய்ச்சலும், வயிற்று வலியும், வாந்தியும் ஏற்படும். அடிவயிற்றைத் தொட்டுப் பார்த்தால் குடல்வால் உருண்டு திரண்டு கடினமாகி இருப்பது உணரப்படும்.

appendix : குடல்வால் ; குடல் முளை : குடலின் மேற் புறத்தில் இருந்து தோன்றும் சிறுமுளை. இது 'குடல்முளை' என்றும் கூறப்படுகிறது. இது ஒரு பென்சில் அளவுக்குக் கனமாகவும், 50.8 முதல் 152.4மி.மீ வரை நீள முடையதாகவும் இருக்கும்.



apperception : புலன்உணர்வு; பொறியுணர்வை வாங்கிப் புலனுணர்வாக்கும் இயல்பு.

appetate : பசிமையம்; முளைப் பசிமையம் : பசியைத் தூண்டுவதற்கும் அடக்குவதற்கும் உதவுகின்ற முளை மையம்.

appetite : பசியார்வம் ; நுகர்ச்சி வேட்கை : உணவுத் தேவையைத்

தீர்த்துக் கொள்ளும் இயற்கை விருப்பம்.

appetizer : பசியார்வமூட்டி; பசியூக்கி.

applenometer : விழி அழுத்த அளவி ; உள் அழுத்தத்தை அளக்க உதவும் அழுத்தமானி.

apple : ஆப்பிள் பழம்.

appliance : துணைக்கருவி பயன்படு சாதனம் : செயற்கைக் கால் பயன்பாட்டிற்கு உதவும் ஒரு துணைக் கருவி. செயற்கைப் பற்கள் தயாரிக்க உதவும் துணைக் கருவி.

apply : பயன்படுத்து; அருகே வை; பொருத்து; நன்கு கவனி; வேண்டுகோள் விடு.

apposition : வலுவூட்டல் ; வலு ஏற்றல்; அருகமைவு; ஒரே தொடர்பு இருக்குமாறு வைத்தல்; நேரியைவு; உடைந்த எலும்புகளை ஒன்று போலிருக்குமாறு சரிபடுத்துதல். தனித்தனிப் பொருள்களை அருகருகே அமையுமாறு வரிசைப்படுத்துதல்.

apprehension : அச்சம்; அச்ச உணர்வு; உணர்வு மிகைப்பு; எதிர் பார்ப்பு அச்ச உணர்வு.

approved name : அங்கோரம் பெற்ற பெயர்; ஒப்புக் கொள்ளப்பட்ட பெயர் ; மருந்தியல் முறை நூலில் அதிகாரப்பூர்வமாக ஒப்புக்கொள்ளப்பட்ட மருந்துப் பெயர்கள்.

approximation : தோராயம்.

APPT : ஆக்டிவேட்டட் பார்சியல் திரோம்போபிளாஸ்டின்.

apraxia : கைமுடக்கம்; செயல்திறன் குறை : மூளைக்கோளாறு காரணமாகப் பொருள்களைத் திறம்படக் கையாள்வதற்கு இயலா திருத்தல்.

apron : மேலங்கி; மேலாடை; மேலுடை ; அறுவை மருத்துவம், நோய்த் தணிப்பு ஆய்வு, மருத்துவச் சிகிச்சை ஆகியவற்றை மேற்கொள்ளும்போது மருத்துவரும் மருத்துவ உதவியாளர்களும் அணிந்துகொள்ளும் மேலாடை, இது உள்ளாடைகளுக்குப் பாதுகாப்பாக முன்புறத்தில் அணியப்படும் முரண்டுத் துணி அல்லது தோல்.

ஈய மேலாடை ; ஊடுகதிர்ப்படம் எடுப்பவர் கதிரியக்கக் கதிர்கள் தன்னுடைய உடலில் புகுவதைத் தடுக்க ஈயத் தகடுகள் கொண்ட தோலாடையை உடலின் மேல் போர்த்திக் கொள்வார்.

aproxexia : எண்ணங்களை ஒரு முகப்படுத்த இயலாமை.

aptin : ஆப்டின்: ஆல்பிரினால் என்ற மருந்தின் வணிகப் பெயர்.

aptitude : நாட்டம்: பணிகளைச் செய்வதில் இயல்பான உளவியல் அல்லது உடலியல் நாட்டம் மற்றும் திறம்பாடு.

aptyalism : உமிழ்நீர்நொதிச் சுரப்புக் குறைவு; உமிழ்நீர்ச்சுரப்புக் குறைவு; உமிழ்நீர்ச்சுரப்பின்மை; உமிழ்நீர்ச்சுரப்பும் அதிலுள்ள 'டயலின்' நொதியும் குறைவாக சுரப்பது அல்லது அறவே சுரக்காத நிலைமை.

apyogenic : சீழற்ற, சீழின்மை; சீழ் இல்லாத, சீழ் காரணமற்ற, சீழால் உண்டாகாத.

apyretic : காய்ச்சலின்மை; உடல் வெப்ப மிகைப்பு இன்மை; காய்ச்சல் அற்ற.

apyrexia : காய்ச்சல் இன்மை : காய்ச்சல் நின்றிருத்தல்.

apyrogen : வாலை வடிநீர் : நோய் நுண்மங்கள் நீக்கப்பட்ட, வாலை வடித்த நீர். இது கண்ணாடிக் குமிழ்களில் அடைக்கப்பட்டிருக்கும். இதில் காய்ச்சல் உண்டு பண்ணுகிற நோய் நுண்மங்கள் இரா. ஊசி மூலம் செலுத்தக்கூடிய தூள் வடிவிலுள்ள மருந்துகள் தயாரிக்க இது பயன்படுகிறது.

aqua : நீர் : நீரியல் பொருள்; நீர்மம்; கரைசல்.

aquaphobia : நீர் பயம்; தண்ணீர் பயம் : தண்ணீரைக் கண்டாலே பயம். வெறிநாய்க்கடி நோயுள்ள வருக்கு இம்மாதிரியான பயம் ஏற்படும்.

aquatic : நீர்சார்ந்த.

aqueduct : சிறுகுழாய்; நீர்நாளம்: பாலுண்ணிகளின் தலையில் அல்லது உடலில் உள்ள சிறுகுழாய்.

aqueous humour : முன்கண்நீர்; விழி முன்னறை நீர்மம்; ஒளிய நீர்: விழிமுன் தோலுக்கும் விழிச் சில்லுக்கும் இடையிலுள்ள நீர்.

aqueous : நீர்ம.

aquosity : நீர்த்தன்மை.

arachidic : அராக்கிடிக் அமிலம்.

arachidonic : அராக்கிடோனிக் அமிலம்.

arachidonic acid : அராக்கிடோனிக் அமிலம் : இன்றியமையாத கொழுப்பு அமிலங்களில் ஒன்று. மனிதர், விலங்கு நுரையீரல் மற்றும் உறுப்புக் கொழுப்புகளில் சிறிதளவு உள்ளது. இது வளர்ச்சியை உண்டு பண்ணும் காரணி.

arachis oil : கடலை எண்ணெய்: நிலக்கடலையிலிருந்து எடுக்கப்படும் ஆலிவ் எண்ணெய் போன்றது.

arachnide : அராக்கினைட்.

arachnodactyly : சிலந்தி விரல் நோய் : சிலந்தி போன்ற விரல்களில் உண்டாகும் ஒரு பிறவி நோய்.

arachnoid : சிலந்திச் சவ்வு; சிலந்தி வலையுரு : (நூலாம் படை) போன்ற நீர் மயிர் சவ்வு.

இது மூளை யையும் முதுகுத் தண்டினையும் மூடியிருக்கும்.

aramine : ஆரமின் : 'மெட்டா ராமினால்' என்ற மருந்தின் வணிகப் பெயர்.

arbor : கிளையுரு; கிளைபோல் உருவெடுத்தல்.

arborization : மரத்தோற்ற நரம்பிழை; கிளை விரிவு; மரத்தைப் போன்ற தோற்றமுடைய நரம்பிழை அமைப்பு.

arborvitae : சிறுமூளை வரியம்.

arboviruses : கொசு வழி பரவும் நோய்க் கிருமிகள்; ஆர்போ அதி நுண்ணுயிர்: ஒட்டுத்தோடுடைய இணைப்புடன் உயிரினங்களினால் பரவும் 'RNA' என்ற நோய்க்கிருமிகள். இதில் கொசு வினால் பரவும் நோய்க்கிருமிகளும் அடங்கும். மஞ்சள் காய்ச்சல், மூட்டுகளில் கடும் நோவு உண்டு பண்ணும் கொள்ளைக் காய்ச்சல் (டெங்கு காய்ச்சல்) போன்ற நோய்கள் இவற்றினால் பரவுகின்றன.

arc : வளைவு.

arcade : வளைவுத் தொகுதி.

arch : வளைவு.

arcuate : வில் வடிவ.

arcuation : வளைதல்; வளைவு.

arcus : வளைவு.

arcus senilis : மூப்புப்படலம்: வயது ஏற ஏற கருவிழியைச் சுற்றி உருவாகும் வெளிறிய மஞ்சள் வளையம்.

area : பரப்பு ; பகுதி.

arenavirus : அரினாவைரஸ்.

areola : மார்பு முகட்டு வட்டம்; முலைக்காம்புத் தோல்; குறு பரப்பு; மார்பின் காம்பைச் சுற்றியுள்ள முகட்டு வட்டம்.

areola. mammary : நகில் வளையம்; சுரைவளையம்.

azeolar : சுரைவளைய.

arfonad : ஆர்ஃபோனாட் : 'டிரி மெட்டாஃபான்' என்ற மருந்தின் வணிகப் பெயர்.

arginase : ஆர்கினேஸ் : நுரையீரல், சிறுநீரகம், மண்ணீரல், ஆகியவற்றில் காணப்படும் ஒரு வகை இயக்கு நீர் (என்சைம்). இது 'ஆர்கினைன்' என்ற பொருளை ஆர்னித்தைன், மூத்திரை ஆகிய பொருள்களாகப் பிரிக்கிறது.

arginine : ஆர்கினைன் : இன்றியமையாத அமினோ அமிலங்களில் ஒன்று. கடுமையான நுரையீரல் நோயைக் குணப்படுத்தப் பயன்படுத்தப்படுகிறது.

arginino-succinuria : ஆர்கினினோ-சக்சினூரியா : சிறுநீரில் ஆர்கினைன், சக்சினிக் அமிலம் ஆகியவை அடங்கியிருத்தல்.

இது மனக்கோளாறுகளுக்குக் காரணமாகிறது.

argon : ஆர்கான்(மடியம்) : காற்று மண்டலத்திலுள்ள அணு எடை 18 உடைய, இயக்கத் திறனற்ற ஒரு வாயு.

argyll robertson pupil : ஒளியுணர்விலாக் கண்மணி: கண்ணின் பார்வை ஒளியுணர்வு இல்லாதிருத்தல். நரம்புமேகப் புண்ணில் இந்நிலை உண்டாகிறது. நடு நரம்பு மண்டலம் முழுவதும் திட்டுத் திட்டாகத் தடிப்புக் காணும் நோய் உண்டாகும் போதும் நீரிழிவு நோயின் போதும் இந்நோய் ஏற்படலாம்.

argyria : வெள்ளி நச்சு.

argyrophil : வெள்ளி ஈர்ப்பி; வெள்ளி உப்பு ஈர்ப்பி : உப்பு களை ஈர்க்கும் தன்மையுள்ள.

ariboflavinosis : வைட்டமின் B குறைபாடு : 'ரிபோஃப்ளேவின்' போன்ற வைட்டமின் B கலவைக் கூறுகள் இல்லாமையால் ஏற்படும் குறைபாட்டு நிலை.

arief : ஆரியஃப் : ஃபுளுஃபினேம் அமிலத்தின் வணிகப் பெயர்.

arm : கை : 1. மேற்கை : தோள் பட்டைக்கும் முழங்கைக்கும் இடைப்பட்ட பகுதி.

armhit : அக்குள்.

arnold chiari malformation : ஆர்னால்ட் சியாரி மூளைக்கோளாறு: மூளையின் ஆதாரத்தைப் பாதிக்கக்கூடிய பல கோளாறுகளின் ஒரு தொகுதி. தலையில் நீர் தங்கி மூளைநீர்க்கோவை ஏற்படும் போது இவை பெரும்பாலும் உண்டாகின்றன.

aroma : நறுமணம்.

aromatic : மணப்பண்பு : இனிய மணமுடைய. விரும்பும் மணமுள்ள.

arrector : நிமிர்த்தி; உயர்த்தி; நிமிரும் ; உயரும். உயர்த்தும் தன்மையுள்ள ; நிமிர்த்தும் தன்மையுள்ள.

arrest : தடு; தடை.

arrest cardiac : இதயத் தடை.

arrhenos : ஆண் : 'ஆண்' என்று பொருள் தரும் இணைப்புச் சொல்.

arrhythmia : பிறழ்வு இதயத் துடிப்பு : லயமின்மை : இதயத் துடிப்பு இயல்பான கதியிலிருந்து பிறழ்ந்திருத்தல்.

arsenic : ஆர்செனிக் உள்ளியம்: அரிதார நஞ்சு; சவ்வீரம் உடல் நலியச் செய்யும் இரத்தச்சோகை, இரைப்பை - குடல் கோளாறு, நரம்புக் கோளாறு போன்ற நோய்களை இந்தக் கடுமீ நஞ்சு உண்டாக்குகிறது.

artane : ஆர்ட்டான் : 'பென்செக் சால்' என்ற மருந்தின் வணிகப் பெயர்.

artefact : செயற்கைத் திசு மாற்றம்: திசுவின் கட்டமைப்பில் செயற்கையான மாற்றத்தை உண்டாக்குதல்.

arteralgia : தமனி நோவு : தமனி வலி : இதயத்திலிருந்து குருதி கொண்டு செல்லும் நாளமாகிய தமனியில் ஏற்படும் வலி.

arteria : தமனி : தமனி நாளம் : இதயத்திலிருந்து சுத்த இரத்தத்தை உடல் பகுதிகளுக்கு எடுத்துச் செல்லும் இரத்த நாளம். (விதிவிலக்கு) நுரையீரல் தமனி (இது அசுத்த இரத்தத்தை இதயத்திலிருந்து நுரையீரல்களுக்கு எடுத்துச் செல்லும்).

arterial : தமனி நாளம் சார்ந்த : தமனி சார்.

arteriectasis : தமனி நாளத் தளர்வு.

arter(o) : தமனி : 'தமனி' எனும் பொருள்படும் இணைப்புச் சொல்.

arteriogram : தமனி வரைவு : தமனி வரைபடம் : தமனி நாள வரைவு.

arteriography : தமனி இயக்க முறை : தமனி வரைவியல் : தமனி படவியல் : ஊடுருவக் கூடிய ஒரு திரவத்தை ஊசி மூலம் செலுத்தி

தமனி மண்டலம் இயங்குவதைக் காட்டுதல்.

arteriolor : குறுந்தமனிய.

arteriole : நுண் தமனி ; நுண்நாடி; குறுநாடி; குருதிநாடி : குறுந்தமனி: ஒரு தமனியோடு இணையும் ஒரு நுண்தமனி, தமனிகளிலிருந்து குருதி நாளங்களுக்கு இரத்தத்தைக் கொண்டு செல்லும் சிறிய இரத்த நாடிகள். பின்னர் சிரைகள் மூலம் இரத்தம் இதயத்திற்குச் செல்லும்.

arteriolonecrosis : நுண்தமனி மரித்தல் : நுண்தமனித் திசு இறப்பு : நுண் தமனி நாளம் இறந்து விடுதல்.

arteriopathy : நுண்தமனிநாள நோய் : நுண்தமனி நாளத்தில் ஏற்படும் நோய் வகை.

arteriopathy : தமனி நோய் : தமனி நலிவு : ஏதேனுமொரு தமனியில் உண்டாகும் நோய்.

arterioplasty : தமனி அறுவை மருத்துவம் : தமனிச் சீரமைப்பு : தமனி அமைப்பு : ஒரு தமனியில் ஏற்படும் நோயைக் குணப்படுத்துவதற்காகச் செய்யப்படும் அறுவை மருத்துவம்.

arteriorrhaphy : தமனி இணைப்பு: தமனி நாளத்தைத் தையல் மூலம் இணைத்தல்.

arteriorrhesis : தமனி வெடிப்பு; தமனிநாளம் வெடித்து விடுதல்; தமனி நாளம் சிதைவடைதல்.

arteriosclerosis : தமனி இறுக்கம்; நாடி இறுக்கம்; தமனித் தடிப்பு : முதுமை காரணமாக தமனி நலிவடைந்து மாற்றமடைதல். குருதிக் குழாயின் இடை மென் தோல் தடிப்பதால், இது உண்டாகிறது.

arterioscloratic : தமனியிறுக்க.

arteriostenosis : தமனிக் குறுக்கம் ; தமனிநாளக் குறுக்கம் : தமனி நாளம் உள்விட்டத்தில் சுருங்குதல்.

arteriotomy : குருதி வடிப்பு : தமனித் திறப்பு : தமனியை வெட்டி அல்லது ஊசியால் துளையிட்டு இரத்தத்தை வடிய விடுதல்.

arteriovenous : தமனி நரம்பு : தமனிச் சிரைக்குரிய : தமனிச் சிரை சார் : ஒரு தமனியும், ஒரு நரம்பும் தொடர்புடைய எதுவும்.

arteritis : நாடி அழற்சி : தமனி அழற்சி : தமனியழல் : இதயத்திலிருந்து குருதியைக் கொண்டு செல்லும் நாளங்களான தமனிகளின் நடுச்சுவர்களில் ஏற்படும் ஒரு வீக்க நோய். இது மேகப்புண் என்ற கிரந்தி நோயினால் உண்டாகலாம். இந்நோயினால் தமனிகள் வீங்கி, மிருதுவாகி

அதில் இரத்தம் கட்டிக் கொள்ளக்கூடும்.

artery : தமனி; நாடி; குருதிக் குழாய்; பாய் குழல் : இதயத்திலிருந்து உடலின் பல்வேறு திசுக்களுக்கு இரத்தத்தைக் கொண்டு செல்லும் நாளம். இதன் உட்புற உள்வரிச் சவ்வு, இரத்தம் உறையாமலிருப்பதற்கு மிருதுவான பரப்பை உண்டாக்குகிறது. இதன் நடுத் தசைப் பகுதியும், நெகிழ்வுடைய இழைமங்களும், இதயத்திலிருந்து இரத்தம் அழுத்தப்பட்டு வெளியேற்றப்படும்போது விரிவடைவதற்கு அனுமதிக்கிறது. புறத் தேயுள்ள திசுப்படலம், தமனி அளவுக்கு மீறி விரிவடைந்து விடாமல் தடுக்கிறது. இதயத்தின் அருகில் இதன் குழாய் பெரிதாக இருக்கும்; பின்னர் படிப்படியாகச் சிறுத்துச் செல்லும்.

artery coronary : இதயத் தமனி:

arthralgia : மூட்டுவலி : ஒரு மூட்டில் வீக்கமில்லாமல், ஏற்படும் வலி.

arthritic : கீல்வாத நோயாளி.

arthritide : மூட்டு வீக்கக் கொப்புளம் : சிறுமூட்டுகளில் ஏற்படும் வாதநோய் விளைவால் கட்டுள்ள தோலில் கொப்புளம் தோன்றாது.

arthritis : மூட்டு வீக்கம் : மூட்டு அழற்சி : மூட்டழல் : ஒன்று

அல்லது அதற்கு மேற்பட்ட மூட்டுகளில் ஏற்படும் வலி. இதனைக் 'கீல் வதம்' என்றும் கூறுவர். இதனால், தொட்டாலும், அசைத்தாலும் வலி அதிகமாக இருக்கும். இது பல காரணங்களால் உண்டாகிறது. அந்தக் காரணங்களுக்கேற்ப சிகிச்சை முறையும் வேறுபடுகிறது.

arthrocentesis : மூட்டு நீர்நீக்கல் : மூட்டு இடைநீர் நீக்கல் : மூட்டு இடைநீர் உறிஞ்சல் : மூட்டில் உருவாகும் திரவத்தை ஊசிக் குழல் கொண்டு உறிஞ்சி எடுக்கும் முறை.

arthrochondritis : மூட்டுக் குருத் தெலும்பு அழற்சி : எலும்பு மூட்டில் உள்ள குருத்தெலும்பு அழற்சி அடைதல்.

arthroclasis : மூட்டிணைப்புக் குலைவு : மூட்டு உறுப்புகளை பலவிதங்களில் அசைப்பதற்கு உதவும் மூட்டுக் குழியினுள் ஒட்டிணைவு சீர்குலைந்து போதல்.

arthrodesis : மூட்டிறுக்கம் : மூட்டு நீக்கி : அறுவை மருத்துவம் மூலமாக ஒரு மூட்டிணை இறுக்க மாக்குதல்.

arthrodia : மூட்டிணைப்பு : சிறு அசைவுள்ள மூட்டிணைப்பு.

arthrodysplasia : மூட்டு ஊனம் : இது ஒரு பரம்பரை நோய். எலும்பு மூட்டுகள் சிதைவடைந்து ஊனமுற்றிருக்கும்.

arthroempyema : சீழ்மூட்டு : சீழ்மூட்டழற்சி : எலும்பு மூட்டில் சீழ் சேருதல்.

arthrography : மூட்டிணைப்புப் படம் : மூட்டு வரைவியல் : ஒரு மூட்டின் உள் கட்டமைப்பினைக் கண்டறிவதற்காக ஊடுகதிர்ப் படத்தின் மூலம் ஆராய்தல்.

arthrogryposis : மூட்டு மடக்கம் : மூட்டு முடக்கம் : ஒரு எலும்பு மூட்டு அசைய இயலாமல் முடங்கிவிடுவது.

arthrology : மூட்டு இயல் : மூட்டுகளின் கட்டமைப்பு, செயல் முறை, அவற்றில் உண்டாகும் நோய்கள், அவற்றுக்கான சிகிச்சை முறை ஆகியவை பற்றி ஆராயும் அறிவியல்.

arthroneuralgia : மூட்டு நரம்பு வலி : மூட்டு வலி : ஒரு மூட்டில் அல்லது அதனைச் சுற்றி வலி ஏற்படுதல்.

arthro-ophthalmopathy : மூட்டு-கண்நோய் : எலும்பு மற்றும் கண்களை ஒரே நேரத்தில் பாதிக்கக் கூடிய நோய்.

arthropathy : மூட்டு நோய் (சூலை) : மூட்டு மெலிவு நோய் : மூட்டில் ஏற்படும் ஒரு நோய். இது கடுமையான வயிற்றுப் போக்கினால் (பேதி) உண்டாகிறது.

arthroplasty : மூட்டு அறுவை மருத்துவம் ; மூட்டுச் சீரமைப்பு;

மூட்டு அமைப்பு : ஒரு மூட்டினை அறுவை மருத்துவம் மூலம் சீர்படுத்துதல்.

arthropoda : கணுக்காலிகள்.

arthropysis : சீழ் மூட்டுக்குழி : மூட்டுக் குழிச்சீழ் : எலும்பு மூட்டுக் குழியில் சீழ் சேருதல்.

arthroscope : மூட்டுக் குழிப் படக் கருவி ; மூட்டு அகநோக்கி; மூட்டு உள்காட்டி : ஒரு மூட்டின் குழியின் உட்பகுதியைப் படம் எடுப்பதற்கான ஒரு கருவி.

arthroscopy : மூட்டுக் குழிப்பட மெடுத்தல் ; மூட்டு உள் காண்டல்: ஒரு மூட்டின் குழியின் உட்பகுதியைப் படமாக எடுத்தல்.

arthrosis : மூட்டிணைப்பு ; நலிவு; எலும்பு இணைப்பு ; மூட்டு நோய்: ஒரு மூட்டிணைப்பு படிப்படியாக நலிதல்.

arthrostomy : மூட்டுத் துளை : மூட்டு வெட்டு ; மூட்டுத் திறப்பு: ஒரு மூட்டினுள் துளையிடுதல்.

arthrosynovitis : எலும்பு மூட்டுறை அழற்சி : எலும்பு மூட்டை மூடியுள்ள மேலுறையில் அழற்சி உண்டாவது.

articular : மூட்டுக்குரிய; மூட்டுச் சார்ந்த : மூட்டு முனை : ஒரு மூட்டு அல்லது மூட்டிணைப்பு தொடர்பான முக்கியமாகக் குருத்தெலும்பு தொடர்பான.

articulate : மூட்டுதல், மூட்டல் :

1. இரு எலும்புகள், அசைவுக்கு வழிவிட்டு இணைதல். 2. தெளிவாகப் பேசக்கூடிய. 3. (செயற்கைப் பல் இணைப்பைத் தயாரிக்கும் போதும்) பற்களைச் சரியாகப் பொருத்துதல்.

articulation : மூட்டிணைப்பு : மூட்டு அமைப்பு : மூட்டுப் பொருத்தம் : இரண்டு அல்லது அவற்றுக்கு மேற்பட்ட எலும்புகளின் மூட்டு இணைப்பு.

articulator : மூட்டிணைப்பி :

1. பல் மருத்துவர்கள் பயன்படுத்தும் கருவி. செயற்கைப் பற்களைத் தயாரிக்கப் பயன்படும் கருவி. 2. எலும்புகளைக் கோத்து எலும்புக் கூடுகளை உருவாக்குபவர்.

artifact : செயற்கைப் பொருள் :

செயற்கைத் துகள் : பொய்ப் பொருள் : 1. ஒரு ஆய்வின்போது ஏற்படும் தடைப்பொருள். உண்மையான பொருள் போன்று தோற்றமளிக்கும் ஒரு பொய்ப் பொருள். ஆய்வின் முடிவைக் குழப்பும் பொருள். 2. ஊடு கதிர்ப்படம் எடுக்கும் போது அல்லது நுண்திசுக்கூறு இயல் ஆய்வின் போது தொழில் நுட்பக் குறைபாடு காரணமாக உண்டாகின்ற ஒரு பொய்யான பொருள். 3. செயற்கையாகத் தயாரிக்கப்படுகின்ற ஒரு பொருள்.

artificial : செயற்கையான.

artificial blood : செயற்கை இரத்தம் : ஆக்சிஜன் வாயுவைக் கொண்டு செல்லக்கூடிய ஒரு திரவம். இது அமெரிக்காவிலும், ஜப்பானிலும் வெற்றிகரமாகப் பயன்படுத்தப்பட்டுள்ளது.

artificial insemination : செயற்கைக் கருவூட்டல் ; செயற்கை முறை விந்தேற்றல் ; விந்தூட்டல் : செயற்கை முறையில் கருவுறச் செய்தல்.

artificial kidney : செயற்கைக் சிறு நீரகம் : நோயினால் சிறு நீரகம் செயலிழக்கும்போது, சிறு நீரகத்தின் வேலையைச் செய்வதற்கு உதவும் ஒரு சாதனம்.

artificial limb : செயற்கை உறுப்பு: உடம்பில் செயற்கை உறுப்புகளை இணைத்தல்.

artificial lung : செயற்கை நுரையீரல் : செயற்கைச் சுவாசக் கருவி.

artificial pacemaker : இதயத் துடிப்பைச் சீராக்கும் கருவி : உடலில் ஓடும் இரத்தத்தைச் சுத்தப்படுத்தி, இரத்த ஓட்டத்தைச் சீர்படுத்துவது இதயம், இதயத்தில் மேலறைகள் இரண்டும், கீழறைகள் இரண்டும் உள்ளன. அசுத்த இரத்தம் முதலில் இடது மேலறைக்கு வந்து, அங்கிருந்து இடது கீழறைக்குச் சென்று, அங்கிருந்து அழுத்தப்பட்டு நுரையீரலுக்குச் சென்று, அங்கு ஆக்சிஜனைப் பெற்றுச் சுத்த

மடைகிறது. சுத்தமடைந்த இரத்தம் வலது மேலறைக்கு வந்து, அங்கிருந்து வலது கீழறைக்குச் சென்று அங்கிருந்து அழுத்தப்பட்டு மகாதமனி வழியாக உடலின் மற்றப் பகுதிகளுக்கும் செல்கிறது. மேலறைகளும், கீழறைகளும் சீரான ஒரே வேகத்தில் இயங்கும்போது இரத்த ஓட்டம் சீராக இருக்கும் மேலறைகளும் கீழ் அறைகளும் இயங்கும் வேகமே இதயத் துடிப்பு. இந்த வேகத்தைச் சீர்படுத்த நம் இதயத்தில் இயற்கையாகவே 'சினோட்ரியல் நோய்' என்ற அமைப்பு உள்ளது. நரம்பு உயிரணுக்களாலான இந்தச் சிறிய தரைப் பகுதி, இடது மேலறைச் சுவரில் உள்ளது. இதிலிருந்து எழும் துடிப்பு, மேலறைகளும் கீழறைகளும் ஒரே சீராக இயங்க உதவுகிறது. இது சரியாக வேலை செய்யாத போது, இதயத்தின் இரத்த ஓட்டம் பாதித்து, இந்த கோளாறைச் சரிசெய்ய இதயத் துடிப்பைச் சீராக்கும் இந்தச் செயற்கைக் கருவி பொருத்தப்படுகிறது. இதில், லிதியம் அயோடினாலான மின்கலம் உள்ளது. இதன் எடை 40 கிராம் இருக்கும். மார்பில் இதயம் இருக்கும் பகுதியின்மீது சிறிய அறுவைசெய்து இக்கருவி தசைப் பகுதிக்குள் வைக்கப்

படுகிறது. இதிலுள்ள மிக நுண்ணிய கம்பி (வயர்) இதயத் தசைப்பகுதியுடன் இணைக்கப் படுகிறது. இதிலுள்ள மின்கலம் மூலம், கம்பி தூண்டுதல் பெற்று இதயத்துடிப்பைச் சீராக்குகிறது. இக்கருவி பொருத்தப்பட்ட சில நாட்களில் நோயாளியின் இதயம் மீண்டும் சீராக இயங்கத் தொடங்கும். அவ்வாறு சீராக இயங்கத் தொடங்கியதும் இக்கருவி தன் பணியை நிறுத்திக் கொள்ளும். மீண்டும் கோளாறு ஏற்பட்டால், இக்கருவி மீண்டும் தானாகவே பணியைத் தொடங்கி விடும். இக்கருவி 10 ஆண்டுகள் வரை செயற்படும்.

aryenoid : அரிநாய்டு : குரல் வளையில் காணப்படும் மிகச் சிறிய குருத்தெலும்பு இணைகளில் ஒன்று.

arytaenoid; arytenoid : குரல் வளைக் குருத்தெலும்பு; குரல் வளைத் தசை.

arytenoidopexy : குரல்வளைக் குருத்தெலும்பு இணைப்பு : குரல் வளைக் குருத்தெலும்பை அறுவைச் சிகிச்சை மூலம் இணைப்பது.

asbestos : கல்நார் : தீக்கிரையா காது. ஆடையாக நெய்வதற்குப் பயன்படுகிற நார் அமைவுடைய கனிப்பொருள் வகை.

asbestosis : கல்நார் நோய் : கல்நார் படிவ நோய் : கல்நார் தூசியையும் இழைமத்தையும் சுவாசிப்பதால் ஏற்படும் ஒரு வகைச் சுவாசக் கோளாறு.

ascariasis : குடற்புழு நோய் : உருளைப்புழு நோய் : சிறு குடலில் குடற்புழுக்கள் பெருகுவதால் உண்டாகும் நோய். உருண்டைப் புழுக்கள் பெருகினால், இந் நோய் இரைப்பை, ஈரல்குலை நுரையீரல் ஆகியவற்றுக்கும் பரவுகிறது.

ascaricide : குடற்புழு ஒழிப்பான்: சிறுகுடற்புழுக்களை ஒழிக்கும் ஒருவகை மருந்து.

ascarid : சிறு குடற்புழு.

ascarides : நீளுருள் புழு : சிறு குடற்புழு வகையைச் சேர்ந்த நீண்டு உருண்ட புழுக்கள், உருண்டைப் புழுக்கள், நாடாப் புழுக்கள் ஆகியனவும் இவ்வகையைச் சேர்ந்தவை.

ascaris : சிறுகுடற்புழு : குடலிலுள்ள வளையப் புழுக்கள் போன்ற புழுக்கள்.

ascending : ஏறுமுக.

aschoff's nodules : அஷாஃப் கரணை ; அஷாஃப் நுண்கணு : கீல்வாத நோயின்போது நெஞ்சுப் பையின் தசைப் பகுதியில் ஏற்படும் கரணைகள்.

ascites : மகோதரம் : அகட்டு நீர்க்கோவை.

ascorbic acid : ஆஸ்கார்பிக் அமிலம் : இது 'வைட்டமின்-சி' ஆகும். இது நீரில் கரையக் கூடியது. ஆரோக்கியமான தொடர்புத் திசுக்கள் வளர இது இன்றியமையாதது. புதிய பழங்கள், காய்கறிகள் ஆகியவற்றில் இது நிறைந்துள்ளது. சமையல் செய்யும்போது இது அழிந்து விடுகிறது. சேமித்து வைக்கும் போதும் இது அழிந்துபடுகிறது. இந்த ஊட்டச் சத்துக் குறைவினால் எதிர்வீச்சு நோய் (ஸ்கர்வி) உண்டாகிறது. இரத்த சோகையை நீக்குவதற்கும், காயங்களை ஆற்றுவதற்கும் இந்த ஊட்டச்சத்து கொடுக்கப்படுகிறது.

ascomycetes : அஸ்கோமை சீட்ஸ் : காளான் குடும்பத்தைச் சேர்ந்தது.

ascorbic : அஸ்கார்பிக் அமிலம்: (வைட்டமின் சி) (ஸ்கர்வி நோயை) மூக்கு இரத்தக் கசிவு நோயைத் தடுக்கும் உயிர்ச்சத்து.

asomia : பேச இயலாமை : பேச்சு ணர்வின்மை : பேச இயலாத தோடு பேசுவதைப் புரிந்து கொள்ளவும் இயலாத நிலை.

asepsis : நச்சு நுண்மமின்மை : சீழ் தவிர்ப்பு ; சீழின்மை : கெடு புண் உண்டாக்குகிற அல்லது

தசையமுகலை உண்டாக்குகிற நோய்க்கிருமி இல்லாதிருத்தல்.

aseptic : சீழற்ற : தசையமுகல் தடைப்பொருள்.

aseptic technique : தசையமுகல் தடைப் பொருள் : சீழற்ற : தசையமுகல் நோயைத் தடுப்பதற்காக உடலுக்குள் செலுத்தப்படும் தசையமுகல் தடைப் பொருள். செலுத்தப்படும் ஒவ்வொரு பொருளும் கிருமி நீக்கம் செய்யப்பட வேண்டும்.

asepticism : தசையமுகல் தடை முறை : தசையமுகல் நோயைத் தடுப்பதற்கான சிகிச்சை முறை.

asepticiza : தசையமுகலை தடை செய்.

aserbine : அசர்பைன் : தீப்புண், நாள அழற்சி, நோவுதராத சீழ்ப்புண் ஆகியவற்றைக் குணப்படுத்துவதற்கான களிம்பு மருந்து. கட்டிகளை இளக்கும் தன்மையுடைய இந்த மருந்தில், சாலிசிலிக் அமிலம், பென்சாயிக் அமிலம் அடங்கியுள்ளன.

asexual : அல்புணர்.

ash : நீறு : சாம்பல்; பால் வேறுபாடற்ற.

asian paralysis syndrome : ஆசியப் பக்கவாத நோயியம் : குழந்தைகளுக்குத் திடீரென ஏற்படும் பக்கவாத நோய் இரண்டு பக்கக்கால்களும் அல்லது

கைகளும் ஒரே நேரத்தில் வாத மடைந்து விடும் நிலை இயங்கு நரம்பிழை வேர்கள் சிதைவதால் இந்நோய் ஏற்படுகிறது. கை, கால்களை அசைக்க இயலாது என்றாலும் தொடு உணர்ச்சி இருக்கும்.

asialorrhoea : உமிழ்நீர்க்குறைச் சுரப்பி : உமிழ்நீர்ச் சுரப்பிகளிலிருந்து உமிழ்நீர் குறைவாகச் சுரத்தல்.

asilone : அசிலோன் : வயிற்றுப் போக்கு, வயிற்று வலி ஆகிய நோய்களைக் குணப்படுத்துவதற்கான பாலிமெத்தில் சிலோக்சான், அலுமினியம் ஹைட்ராக்சைடு அடங்கிய ஒரு மாத்திரை.

asparaginase : அஸ்பராஜினேஸ் : அஸ்பராஜின்னை அஸ்பார்டிக் அமிலம் மற்றும் அமோனியா வாக மாற்றுவதற்கு வினை புரியும் நொதி.

எஸ்செரிக்கியா கோலி கிருமியில் காணப்படும் ஒரு நொதி. இது இரத்தப்புற்று நோய்க்கு சிகிச்சை அளிக்கப் பயன்படுகிறது.

asparagine : அஸ்பராஜின் : புரதப் பொருளில் காணப்படும் ஒரு அமினோ அமிலம். இது உடலுக்கு மிக அவசியமாகத் தேவைப் படுவதில்லை.

aspartate : அஸ்பார்டேட் : அஸ்பார்டிக் அமிலத்திலிருந்து தயாரிக்கப்படும் ஒரு உப்பு.

அஸ்பார்டேட் அமினோ டிரான்ஸ் ஃபேரஸ் : இது ஒரு நொதி. குளுட்டமிக் அமிலத்திலிருந்து அமின் கூறுகளை ஆக்சலோ அசிட்டிக் அமிலத்திற்கு மாற்றும் பண்புடைய ஒரு நொதி.

aspartic : அஸ்பார்டிக் அமிலம் : அமினோ சக்சீனிக் அமிலம். புரதப் பொருளில் காணப்படும் ஒரு வகை அமினோ அமிலம்.

aspect : நோக்கு ; பார்வை ; தோற்றம் ; பார்க்கும் கோணம் ; பக்கத் தோற்றம்.

aspergilloma : அஸ்பெர்ஜில் லோமா ; பூஞ்சைக் காளான் நோய்: நுரையீரலைத் தாக்கும் காளான் நோய்.

aspergillosis : அஸ்பெர்ஜில் லோசிஸ் ; பூஞ்சைக் காளான் இனம்.

aspergillus : பூசினை ; பூசனம் ; பூஞ்சைக் காளான் : பூஞ்சைக் காளான் இனம். இதில் சில வகைகள், நோய் உண்டாக்கக் கூடியவை.

aspermia : விந்துக் குறைபாடு : விந்தணுவின்மை : விந்துயிரின்மை : விந்திலா : விந்து சுரத்தல் அல்லது வெளிப்படுதல் இல்லாதிருத்தல்.

asphyxia : மூச்சுத் திணறல் ; மூச்சுத் தடை ; மூச்சடைப்பு : நாடி நிறுத்தம்; மூச்சுத் தடை படுதல், நுரையீரல்களில் ஆக்சிஜன் அளவு குறைந்து, கார்பன்-டை-ஆக்சைடு அளவு கூடும்

போது இந்த மூச்சுத் திணறல் ஏற்படுகிறது.

asphyxiate : மூச்சுத் திணறச் செய்தல்.

asphyxiation : திணறல்; மூச்சுத்தடை.

asphyxiator : மூச்சுமுட்டச் செய்பவர்.

aspiration : உறிஞ்சியிழுத்தல்; உறிஞ்சல் : உடலில் தங்கியுள்ள திரவங்களை உறிஞ்சி இழுத்தல்.

aspirator : உடல்நீர் உறிஞ்சி; உறிஞ்சி : உடலில் தங்கியுள்ள நீர்மங்களை உறிஞ்சி இழுக்கும் ஆற்றலுடைய மருந்து.

aspirin : ஆஸ்பிரின் (வெப்பாற்றி): அசிட்டிக் சாலிசிலிக் அமிலம், காய்ச்சலையும், நோய்களையும் அகற்றும் மருந்து.

asplenia : மண்ணீரலின்மை, மண்ணீரல் அற்ற.

assay : கணிப்பு.

assessment : மதிப்பீடு.

assimilation : ஒன்றிப்போதல்; செறிமானம்; திசு உணவு மாற்றம்; தன்மயமாதல்; செரிமயம் : ஏற்கனவே செரிமானமடைந்த உணவுப் பொருள்களைத் திசுக்கள் தன்னியற்படுத்திப் பயன்படுத்திக்கொள்ளுதல்.

assistant : துணைவர்; உதவியாளர்: ஒரு பணியைச் செய்வதற்கு உதவுபவர், துணை நிற்பவர்.

assisted ventilation: செயற்கைச் சுவாசம் : சுவாசிக்கச் சிரமப்படும் குழந்தைகளுக்கு எந்திரத்தின் மூலம் சுவாசிப்பதற்கு உதவுதல்.

association : எண்ண இயைபு; பிணைப்பு; இணைவு; கூட்டு : உளவியலில் பயன்படுத்தப்படும் சொல் "எண்ண இயைபு" என்ற தத்துவத்தின்படி, எண்ணங்களும், உணர்ச்சிகளும், அசைவுகளும் தொடர்புபடுத்தப்பட்டுள்ளன.

assortment : வகைப்படுத்தல்.

astasia : நிற்க இயலாமை : தசைகளின் ஒத்திசையாமை காரணமாக கால்களால் நிற்க இயலாத நிலைமை.

asteatosis : வறட்டுத்தோல் நோய்; செதில் தோல் நோய்; தோலில் உள்ள கொழுப்புச் சுரப்பிகள் குறைவாகச் சுரப்பதால் தோல் மினுமினுப்புக் குறைந்து வறட்சியடைந்து விடும்; மேல் தோல் செதில் செதில்களாக உரியும்.

astemizole : அஸ்டெமிசோல்; H₁ ஏற்பணு எதிர்ப்பியாகச் செயல்படும் மருந்து. ஒவ்வாமை காரணமாக ஏற்படும் அரிப்பு நோய், மூக்கொழுகல் போன்ற வற்றைக் குணப்படுத்தத் தரப்படும் மருந்து.

astereognosis : வடிவக் குருடு: பொருள்களின் வடிவங்களையும்,

மாறா இயல்பினையும் உணர்ந்து கொள்ளும் திறன் இல்லா திருத்தல்.

asterion : அஸ்டெரியான்; மூன்றெலும்பு இணைப்பு : கபால எலும்பில் பிடரி எலும்பு பக்கக் கபால எலும்பு, பொட்டெலும்பு ஆகியவை இணையும் இடம்.

asterixis : அஸ்டெரிக்கிஸ்; கைநடுக்கம் : கல்லீரல் நோய்களின் முற்றிய நிலையில் உண்டாகின்ற சூழ்நிலை மாற்றத்திற்கு முந்தைய காலத்தில் கைகளில் ஏற்படும் கட்டுப்பாடற்ற நடுக்கம்.

asteroid : அஸ்டிராய்டு; நட்சத்திர வடிவம் : நட்சத்திரம் போன்ற வடிவமுள்ளது.

asthenia : தளர்ச்சி; சோகை; வலுவின்மை; பலவீனம்; வலுக்குறை: வலிமையின்மை; பலவீனம், தளர்ச்சியுடைமை.

asthenic : வலுக்குறைந்த; நலுவுற்ற நிலை.

asthenocoria : மந்த விழிமணி வினை : கண்மணியின் மந்தமான எதிர்வினை.

asthenopia : பார்வைக் குறைபாடு; பார்வை நலிவு : பார்வைத் திறன் குறைவாக இருத்தல்.

asthma : ஈளைநோய் (காசம்); மூச்சு இழைப்பு நோய் : மூச்சுத் தடையுடன் கூடிய இருமல்

நோய். மூச்சுக் குழாய்களில் கடுந் தசைச் சுரிப்பு காரணமாக இளைப்பும் மூச்சு விடச் சிரமமும் ஏற்படுதல். இந் நோயைத் தடுப்பதற்கான பல மருந்துகள் கண்டுபிடிக்கப்பட்டுள்ளன.

asthmatic : **asthmatical** : காச நோய் சார்ந்த; ஈளை பீடித்த.

astigmatism : உருட்சிப் பிழை; சிதறல் பார்வை; புள்ளி தோன்றாமை; உருட்டுப் பிறழ்வு: காட்சி முனைப்பமைதிக் கேடு விளைவிக்கும் கண்நோய். கண்விழிப்பின் புறத் திரையின் மீது ஒரு புள்ளியில் ஒளிக்கதிர்கள் ஒருங்கு குவியாமல் இருத்தல்.

astringency : நரம்பிறுக்கம்; தசைச் சுரிப்பு : திசுக்களை சுருங்கச் செய்து, குருதி சுரப்பதைக் குறைக்கும் நோய்.

astringent : சுருங்குகிற; உறைவி: உறையச் செய்கிற.

astringent Agent : செறிவுப் பொருள் : செறிவுதரும் பொருள்.

astrobiology : வான்கோள் உயிரியல் : வான் கோளங்களிலுள்ள உயிர்களைக் கண்டுபிடித்து, அவற்றின் உயிர் வாழ்க்கைப் பற்றி ஆராய்ந்தறியும் அறிவியல் துறை.

astroblast : நரம்பு நார்திசு அணுக்கோள் : இது ஒரு வகைக்

கரு அணு; நரம்பு நார்த்திசு அணுவை உருவாக்குகிறது.

astroblastoma : நரம்பு நார்த்திசு அணுக்கோள் கட்டி : நரம்பு நார்த்திசு அணுக்கள் முழுவளர்ச்சி பெறாமல் புற்று அணுக்களாக மாறி விடுவதால் உண்டாகின்ற புற்றுநோய்க் கட்டி.

astrocyte : நரம்பு நார்த்திசு அணு : நரம்பணுவில் ஒரு வகை நரம்பணு உருவாவதற்கு முக்கியமாகத் தேவைப்படும் அணுவகை.

astrocytoma : மூளைக் கழலை : மூளையின் மற்றும் முதுகுத் தண்டின் கீழ்த்தசையில் மெதுவாக வளர்ந்து வரும் ஒரு கழலை.

astroglia : நரம்பு நார்த்திசுக் கட்டி: நரம்பு நகர்த்திசுக்களில் உருவாகும் கட்டி.

astrovirus : அஸ்ட்ரோ வைரஸ்: இது RNA வைரஸ் வகையைச் சார்ந்தது. குழந்தைகளுக்கு வயிற்றுப் போக்கு நோயை ஏற்படுத்தக்கூடியது.

AST test : ஏ.எஸ்.ட்டி, சோதனை: ஆஸ்பார்ட்டேட் டிரான்ஸ் ஃபெராஸ் (AST) என்பது பொதுவாக ஈரல் குலை, இதயம், தசைகள், சிறுநீரகங்கள் ஆகியவற்றில் உள்ள ஓர் இயக்குநீரை (என்சைம்) அளவிடும் சோதனை.

ஒரு மில்லிமீட்டர் ஊனீரில் 400 அலகுகளுக்கு மேல் இது இருந்தால் அது இயல்புக்கு மீறிய அளவாகும். இது ஈரல் குலை நோய் இருப்பதைக் குறிக்கிறது.

astrup test: ஆஸ்டிரப் சோதனை: இதயத்திலிருந்து குருதியைக் கொண்டு செல்லும் நாளமாகிய தமனியிலுள்ள இரத்தத்தில் உள்ள ஆக்சிஜன், கார்பன்-டை-ஆக்சைடு ஆகிய வாயுக்களின் அழுத்த அளவுகளை அளவீடு செய்து, இரத்தத்தில் அளவுக்கு மீறியுள்ள அமிலப் பொருளை (காடிப் பொருள்) மதிப்பிடுவதற்கான சோதனை.

asymmetrical : ஒத்திசைவற்ற; ஒத்திசைவில்லா.

asymmetry : சமச்சீரின்மை; சீர்மையின்மை; ஒத்திசைவற்ற : உடலின் இருபுறமும் உள்ள உறுப்புகள் சமச்சீர் இல்லாமல் இருத்தல்.

asymptomatic: நோய்க் குறியின்மை; நோய்க் குறியிலா; குறியிலா: நோய்க் குறிகள் புலனாகாமல் இருத்தல்.

asynchronism : ஒத்தியங்காமை: ஒத்திசைவு இல்லாமை.

asynclitism : தலைக் குறுக்குத் தோற்றப் பிறப்பு : குழந்தை பிரசவமாகும்போது ஆண் தலைக் குறுக்காக அமைந்து விடுதல்.

இரத்த அணுக்களில் உட்கருவும் திசு உட்பாய்மமும் வேறுபட்ட காலங்களில் முதிர்ச்சியடைதல்.

asynechia : உடலியல் தொடர் பின்மை; அமைப்புத் தொடர்பு இல்லாமை.

asynergy : உடலின் வேறுபட்ட பகுதிகளுக்குள் அல்லது உடல் உறுப்புகளுக்குள் ஒத்திசையாமை.

asystole : இதயத்துடிப்பின்மை : இதய நிறுத்தம். இதயத்துடிப்பு இல்லாமை.

ataratic : மனநோய் தீர்க்கும் மருந்து; உள அமைதியுக்கி; சாந்த மூட்டி : உணர்வை மழுங்கச் செய்யாமல் மனச்சீர்குலைவைத் தணிக்கும் மருந்துகள்.

atarax : அட்டாரக்ஸ் : 'ஹைட்ராக்கின்' என்ற மருந்தின் வணிகப் பெயர்.

atavism : முன்மரபு மீட்சி; மூதாதையம்; முதுமரபு மீட்சி : மூதாதையரின் நோய் சில தலை முறைகளுக்குப் பின்னர் மீண்டும் வருதல்.

atavistic : முது மரபு மீள்வுடைய.

ataxia : நிலைசாய்வு.

ataxia. ataxy : உறுப்பு ஒத்தியங்காமை; தள்ளாட்டம்; தள்ளாடல்; நிலை சாய்வு : தசைக் கட்டுப்பாடு குறைபாடு காரணமாக உடலுறுப்புகள் ஒத்தியங்க

இயலாதிருத்தல். உறுப்புகள் வெட்டியிழுப்பதும், தள்ளாடுவதும் இதனால் உண்டாகின்றன.

atebrin : ஆட்டேப்ரின் : 'மெம்பாக்ரின்' என்ற மருந்தின் வணிகப் பெயர்.

ateloctasis : நுரையீரல் விரியாமை; ஈரல் சுருக்கம் : நுரையீரல் சுருங்கி விடுதல். குழந்தைகளுக்கு நுரையீரல் விரிவதில் சிரமம் ஏற்படும் நிலை.

atelia : குறைவளர்ச்சி : முழுமையற்ற வளர்ச்சி; சீரற்ற வளர்ச்சி.

atelocardia : இதயக்குறைவளர்ச்சி : இதயம் முழுமையாக வளராத நிலை. இதயம் சில குறைபாடுகளுடன் வளர்ச்சி பெற்றிருத்தல்.

athelia : பிறவி முலைக் காம்பின்மை : பிறவியிலேயே முலைக் காம்பு இல்லாமல் பிறப்பது.

atherectomy : இரத்த உறைக் கட்டி அகற்றல் : இரத்தத் தமனி நாளத்திலிருந்து இரத்த உறைக் கட்டியை அறுவை சிகிச்சை மூலம் அகற்றுதல்.

athermic : வெப்பமற்ற; காய்ச்சலற்ற : உடலின் வெப்பம் இயல்பாக இருத்தல். வெப்பம் உயராமை; வெப்பம் இல்லாதிருத்தல்.

atheroembolus : நகரும் இரத்த உறைக் கட்டி : இரத்தத் தமனி

நாளாத்தில் உருவாகின்ற இரத்த உறைக்கட்டி முழுமையாகவோ, சில துகள்களாகவோ இரத்தச் சுழற்சியில் கலந்து உடலின் ஓரிடத்திலிருந்து மற்றொரு இடத்திற்கு நகர்ந்து செல்லுதல்.

atherogenesis : இரத்த உறைக் கட்டியாக்கம் : இரத்தத் தமனி நாளாச் சுவர்களில் இரத்த உறைக் கட்டி உருவாதல்.

atheroma : தமனித் தடிப்பு; தமனி வீக்கம் : இதயத்திலிருந்து குருதி கொண்டு செல்லும் நாளாங்க ளாகிய தமனிகளின் நெருங்கிய படலங்கள் படிந்திருத்தல், இரத்தத்தில் மிகப்பெருமளவில் கொழுப்புப் பொருள் (கொலஸ்டிரால்) அடங்கியிருப்பது அல்லது சர்க்கரையை அளவுக்கு அதிகமாக நுகர்தல் இதற்குக் காரணமாக இருக்கலாம். நெஞ்சுப் பையைச் சுற்றிய தமனிகளில் இது படிந்திருந்தால் நெஞ்சுப்பைக் குருதி நாளாங்களில் இரத்தம் உறைதல் ஏற்படும்.

atheromatosis : இரத்த உறைக் கட்டிச் சிதைவு : இரத்தத் தமனி நாளாங்களில் இரத்த உறைக் கட்டி உருவாகி சிறு சிறு துகள்களாகச் சிதைதல்.

atherosclerosis : தமனித் தடிப்பு இறுக்கம் ; பெருந்தமனித் தடிப்பு: தமனிகள் தடித்தும் குறுக்கமாகவும் இருத்தல்.

athetosis : உறுப்பு நடுக்கம்; சுழல்வாதம் : மூளையில் நைவுப்புண் ஏற்படுவதன் காரணமாக கைகளும் பாதங்களும் காரணமின்றி அசைந்து (நடுங்கி) கொண்டிருத்தல்.

athlete's foot : பாதத் தடிப்பு நோய்; பாதப்படை : ஒருவகைப் பூஞ்சணத்தினால் விளையாட்டு வீரர்களின் பாதத் தோலில் முரட்டுத்தனமும் எரிச்சலும் உண்டாக்கும் நோய்.

athletic heart : வலுமிகு இதயம்; உடற்பயிற்சியாளர் இதயம் : கடுமையான உடற்பயிற்சிகளை மேற்கொள்கின்றவரின் இதயம். இவர்களுடைய இதயத்தின் இடது கீழறையிலிருந்து உடலுக்கு இரத்தம் செலுத்தப்படும் அளவு மற்றவர்கட்கு அதிகமாக இருக்கும். இதயத்தின் இடது கீழறைச் சுவர் தடித்துக் கடினப் பட்டிருக்கும்.

athymia : தைமாஸ் சுரப்பியின்மை: தைமாஸ் சுரப்பி இல்லாமை.

athyreosis : தைராய்டு குறை : தைராய்டு சுரப்பி 'தைராக்கின்' இயக்கு நீரைக் குறைவாகச் சுரத்தல்.

athyria : தைராய்டு குறைநிலை : தைராய்டு இயக்கு நீர் இரத்தத்தில் குறைவாக இருக்கும் நிலை.

ativan : ஆட்டிவன் : 'லோராஸ் பாம்' என்ற மருந்தின் வணிகப் பெயர்.

atlantoaxial : அட்லஸ் அச்செலும்பு : அட்லஸ் எலும்பையும் அச்செலும்பையும் சார்ந்த.

atlas : அட்லஸ் எலும்பு : முதல் கழுத்து முள் எலும்பு.

atlas bone : கழுத்தெலும்பு : மண்டையோட்டைத் தாங்கும் கழுத்தெலும்புப் பூட்டு.

atom : அணு : ஒருதனிமத்தின் மிக மிகச் சிறிய கூறு அல்லது துகள். இது தனித்தியங்கக் கூடியது. ஒரே தனிமத்தின் அல்லது இன்னொரு தனிமத்தின் ஒன்று அல்லது ஒன்றுக்கு மேற்பட்ட அணுக்களுடன் ஒருங்கிணைந்து இயங்கவும் வல்லது. அணு எடை என்பது, ஹைட்ரஜனின் ஒர் அணுவின் எடையுடன் ஒப்பிடும் போது ஒர் அணுவின் எடையாகும்.

atomic : அணுசார்.

atomization : அணுவாக்குதல்; நுண்திவலையாக்கம் : நீர்மங்களை நுண்திவலைகளாக மாற்றுதல்.

atomizer : அணுவாக்கக்கருவி; தெளிப்பான்; அணுவாக்கி : நீர்மங்களை நுண் திவலைகளாக்கும் கருவி.

atmosphere : வளிமண்டலம்; வாயுமண்டலம்; காற்றுமண்டலம்:

பூமியைச் சுற்றியுள்ள காற்று மண்டலம்.

atmospheric : காற்று மண்டலம் சார்ந்த; வளிமண்டலம் தொடர்புள்ள; காற்று மண்டலத்தில் வாழும்; காற்று மண்டலத்தில் உள்ள.

atocia : பெண்மலடு : குழந்தைப் பேறின்மை உள்ள பெண்.

atomy : எலும்புக் கூடு; தேய்வுடல்.

atonia : முறுகிழப்பு; உறுதியற்ற.

atonic : உறுதிசுன்றிய; தளர் : உறுதியற்ற; வலிமையற்ற.

atony : வலுக்குறை; உறுதிக்குறை; பலக்குறைவு; உரன் குறைவு : வலிமை குறைந்த.

atopic : ஒவ்வாமைக் குணமுடைய; மரபு வழி ஒவ்வாமை உள்ள அல்லது ஒவ்வாமை தொடர்புடைய.

Atopicdermatts : ஒவ்வாமைத் தோலழற்சி : ஒவ்வாமை காரணமாகத் தோலில் ஏற்படும் அழற்சி நிலை. தோல் சிவந்து காணப்படும். அரிப்பு உண்டாகும். சிறுபுண்கள் தோன்றும். அவற்றில் சீழ்சேரும். காய்ச்சலும் ஏற்படலாம். இயக்க ஊக்கிக் களிம்புகளைப் பயன்படுத்தினால் அழற்சி குணமாகும்.

atopic syndrome : மரபுநோய் : ஒரு குடும்ப உறுப்பினர்களுக்கு இளம்பிள்ளைப் படைநோய், ஈளைநோய், சளிக்காய்ச்சல்

ஆகிய நோய்கள் பரம்பரையாகவோ தனித்தனியாகவோ, அல்லது மூன்றும் சேர்ந்தோ பீடித்தல்.

atopy : ஒவ்வாத; ஒவ்வாமை; மரபுவழி ஒவ்வாமை; வம்சாவழி ஒவ்வாமை; பாரம்பரிய ஒவ்வாமை: சுற்றுச்சூழலிலிருந்து அன்றாடம் நம்மை வந்தடையும் பொருள்களில் ஏதேனும் ஒன்று நமக்கு ஒவ்வாதபோது அதற்குரிய எதிர்ப்பு வினையாக இரத்தத்தில் தடுப்பாற்றல் புரதங்கள் மிகையாகும் பண்பு பரம்பரையாகவே இரத்தத்தில் இருப்பது. ஆஸ்துமா, ஒவ்வாமைத் தோலழற்சி, மூக்கொழுகுதல் ஆகியவை ஒவ்வாமை காரணமாக வருகின்ற நோய்களாகும்.

atoxic : நச்சற்ற; நச்சில்லாத; விஷமில்லாத; நஞ்சு அற்ற : நச்சு இல்லாத.

atopognosia : புலனுணர்வின்மை; புலனறிவு உணர்வின்மை: உடலில் ஏற்படும் உணர்ச்சியைக் குறிப்பிட்டுக் கூற இயலாமை அல்லது உணர்வு இயலாமை.

ATP : ஏ.டி.பி; அடினோசின் டிரை பாஸ்பேட் : தாவரங்களின் இலைகளில் ஒளிச்சேர்க்கை நடக்கும் போது அதற்கு உதவும் ஒரு வகை நொதி.

atresia : துளையற்ற; துளை வளராமை; துளை மூடிய : உடலில் அல்லது உடலுறுப்பில் இயல்பாக இருக்க வேண்டிய துளை பிறவி

யிலேயே இல்லாதிருத்தல் அல்லது அத்துளை மூடியிருத்தல்.

atreomegaly : இதய மேலறைப் பெருக்கம்; இதய மேலறை வீக்கம்: இதய மேலறை (ஏட்ரியம்) வீங்கியிருக்கும் நிலைமை.

atrionatriuretic peptide : ஏட்ரியோநேட்ரியூரைடிக் பெப்டைடு : ஒரு வகை பெப்டைடு இயக்கு நீர். இதயத்தசையணுக்களிலிருந்து வெளியாகும் ஏட்ரியோ பெப்டி ஜெனிலிருந்து தயாராகும் இயக்கு நீர். இது சோடியம் அயனிகளின் ஓட்டத்தைக் குறைக்கக் கூடியது. கால்சியம் அயனிகள் ஓட்டத்தை அதிகப்படுத்தக் கூடியது. சிறுநீரகத்தில் உள்ள தொகுப்புச் சூழலில் சோடியம் உறிஞ்சுதலைத் தடுக்கக்கூடியது.

atrioseptopexy : இதய மேலறை இடைச்சுவர் சீரமைப்பு : இதய மேலறையில் ஏற்பட்டுள்ள துளையை அறுவைச் சிகிச்சை மூலம் சரி செய்வது அல்லது சீரமைத்தல்.

atrioventricularis communis : இதய மேலறைக் கீழறை இடைத் துளை: இது ஒரு பிறவிக் குறைபாடு. கருவளர்ச்சியின்போது இதய அறைகள் வளர்ச்சி அடையும்போது இவ்வாறு இடைச்சுவரில் துளை விழுவது.

atrium : இதயவாயில்; இதய ஊற்றறை; இதயமேலறை : இதயத்தின் இரண்டு மேல் குழிவு வாயில்களில் ஒன்று.

atromid : ஆட்ரோமிட் : குளோஃபிப்ரேட் என்ற மருந்தின் வணிகப் பெயர்.

atrophic : கூம்பிய.

atrophic rhinitis : மூக்குச் சளிச்சவ்வு தேய்வு : மூக்கின் சளிச்சவ்வு சத்தின்றித் தேய்ந்து போதல்.

atrophy : உடல் நலிவு; உடல் மெலிவு; செயல் திறன் இழப்பு; தேய்வு; சுருங்குதல்; கூம்புதல் : உடல் சத்தின்றி மெலிந்து போதல்; சத்தில்லாமல் தேய்ந்து விடுதல்; ஆளாமைத் தேய்வு.

atrophy, muscular : தசைக் கூம்பல்.

atrophy, uptic : பார்வை நரம்பிழைப்பு.

atropine : நச்சுக்காரம் : கொடிய நச்சுப் பூண்டிலிருந்து எடுக்கப்படும் மருந்து. மைய நரம்பு மண்டலத்தைச் சமனப்படுத்தும் இயல்புடையது. இதயத் துடிப்பை விரைவுபடுத்தப் பயன்படுத்தப்படுகிறது.

ATS (antitetanus serum) : ஏ.டி.எஸ் நரம்பிசிவு நோய்த் தடுப்பு மருந்து) : நரம்பிசிவு நோயை எதிர்க்கும் பொருள். நரம்பிசிவு நோயை எதிர்த்துத்

தாக்குப் பிடிக்கும் திறனை உண்டாக்குகிறது.

attack : நோய்த்தாக்கம்; தாக்கு : நோய் தாக்கும் நிலை. திடீரென நோய்த் தாக்குதல்.

ஆடம்ஸ்டோக் நோய்த் தாக்கம் : எவ்வித முன் நோய்க் குறிகளும் இல்லாமல் திடீரென தலைச் சுற்றல் மயக்கம் ஏற்படும்; இதயத் துடிப்பு தற்காலிகமாக நிற்கும்.

attenuation : நுண்ணுயிராக்கம் : நோய் உண்டாக்கும் நுண்ணுயிரிகள் உருவாகத் தூண்டும் முறை. அவற்றைப் பின்னர், அம்மைப்பால் மருந்துகள் தயாரிக்கப் பயன்படுத்துகின்றனர்.

attack, cereberal : மூளைத் தாக்கம்.

attack, heart : இதயத்தாக்கம்.

attendant : துணையாள்.

attenuate : குறை.

attic : நடுக்காது மேலறை : நடுக்காதில் சுத்தி எலும்பும் பட்டை எலும்பும் உள்ள இடம்.

attitude : மனப்பான்மை; உள நோக்கு; நிலை : பழகிப் போன சிந்தனை முறை; பழக்க நடவடிக்கை.

attraction : சுவர்ச்சி; சுவர்தல் ஈர்த்தல் : இரண்டு பொருள்கள்

ஒவ்வொன்றையும் ஈர்த்துக் கொள்ளுதல்.

attrition : பல்தேய்வு : பற்களைப் பயன்படுத்துவதால் பல்லின் உள்துளைப் பரப்புகள் தேய்ந் திறுகுதல்.

audiogram : கேட்புத்திறன் பதிவுக்கருவி; கேளலை வரைவி; கேட்டல் வரைபடம்; கேள்விப் பதிவு : கேள்விமானியால் பரிசோதனை செய்து கேட்புத் திறனை அளவிட்டுப் பதிவு செய்யும் கருவி.

audiology : கேட்பியல்; கேட்டலியல்: கேட்புத் திறனை அறிவியல் முறையில் ஆராய்ந் தறிதல்.

audiometer : கேள்விமானி; கேட்புக்கருவி; கேட்புஅளவி; கேட்டல் மானி : கேட்புத்திறனை மருத்துவ முறையில் அளவிடுவதற்கான ஒரு கருவி.

audition : கேட்டல் : செவிப்புலன்.

auditory : கேட்கும் பகுதி; கேட்டல்; கேட்பியல்சார் : செவிப்புலன் தொடர்புடைய பகுதி. கேட்புத்திறன் தொடர்பான இடம்.

atypia : இயல்பற்ற; இயல்புமீறிய; இயல்பின்றி.

atypical : இயல்பற்ற; இயல்பிலாத பொதுமாதிரியற்ற; இயல்பிலாமைக்கோபேக்டிரியம் : காசநோயை உருவாக்குகின்ற மைக்கோபேக்டிரியம் டியூலர் குளோசிஸ் பாக்டிரியாவைப் போலன்றி வீரியம் குறைந்த பாக்டிரியா சுற்றுச்சூழல் நிரம்பியுள்ளது. நுரையீரலைத் தாக்கக் கூடியது. காசநோயைப் போல நோயைத் தரவல்லது.

Au : பொன் (தங்கம்)னைக் குறிக்கும் வேதிப்பெயர்.

audi(o) : ஆடியோ : 'கேளுணர்வைச் சார்ந்த இணைப்புச் சொல்.

audiogenic : ஒலி உண்டாக்கி : ஒலியால் உண்டாகின்ற.

audiologist : கேள் உணர்வியல் வல்லுநர்; கேள்திறன் மருத்துவர்; கேள் உணர்வியலாளர்: கேள்திறனில் பயிற்சிபெற்ற மருத்துவர் அல்லது மருத்துவ பணியாளர்.

audiometry : கேள்திறனளவி : ஒரு நபருடைய கேள்திறன் அளவை அளந்து காண்பிக்கும் கருவி. இதன் அளவு டெசிபல் அலகுகளில் இருக்கும். ஒலி அலை நீளத்திற்கும் அதைக் கேட்கும் நபரின் ஒலி கேள் உணர்வுத் திறனுக்கும் உள்ள விகிதாச்சாரத்தை இக்கருவி அளந்து காண்பிக்கும்.

audiovisual : ஒலி ஒளிக் காட்சி; கேட்பொளிக் காட்சி; ஒலிஒளி ஒருங்கு சார்ந்த : ஒலி உணர்வும் ஒளி உணர்வும் ஒரே நேரத்தில் ஏற்படுத்தும் உணர்வு.

audition : கேள்திறன்; கேட்புத் திறன்; செவித்திறன்; செவி கேட்டல் : கேட்கும் திறன் பெற்றுள்ள செவியால் கேட்பது.

Auerbach's : ஆயர்பேக் நரம்புப் பின்னல் : மத்திய உணவுக் குழலிலிருந்து கீழ் நோக்கிச் செல்லும் உணவுப் பாதைத் தசையில் காணப்படும் தானியங்கி நரம்புப் பின்னல். இந்த நரம்புப் பின்னல் தான் குடல் தசை அலைவுகளைக் கட்டுப்படுத்தவும் கண்காணிக்கவும் உதவுகிறது. ஜெர்மன் நாட்டைச் சார்ந்த உடலியலாளர் லியோபோல்டு அயர்பேக் என்பவர் இதனைக் கண்டுபிடித்தார்.

augmentation : ஆக்மென்டின் : அமாக்கிசிலின், கிளாவுலானிக் அமிலம் கலந்த மருந்து.

augmentation therapy : வளர் சிகிச்சை : ஆல்பா ஆன்டிடிபிரிப்சின் குறைபாடு உடைய நோயாளிகளுக்கு புரோட்டி யேஸ் எதிர் பொருளின் செயல் ஆக்கத்தை மேம்படுத்துவதற்காக 'புரோலேசின்' மருந்தைச் செலுத்துதல்.

aura : முன்னுணர்வு; சூசனை; முன்னம் : காக்கை வலிப்புக்கும்

நரம்புத் தளர்ச்சிக்கும் முன்னுணர்வான அறிகுறி.

aural : காதுசார்ந்த; செவி.

aureomycin : ஆரியோமைசின் : நச்சுக் காய்ச்சல் முதலிய நோய்களைத் தடுக்கப் பயன்படும் உயிர் எதிரிப்பொருள்.

auric : தங்கம் சார்ந்த; பொன்னைச் சார்ந்த : தங்கம் அடங்கிய வேதியியல் பொருள்.

auricle :

1. காதுமடல்:

புறக்காதின் மடல்.

2. இதய மேலறை: இதயத்தின் மேல் அறைகள் இரண்டினுள் ஒன்று.



இதய மேலறை

auricular: காதுத் துடிப்பு : காதுத் துளையில் ஏற்படும் அதிர்வு.

auricularis : காதைச் சார்ந்த; செவியைச் சேர்ந்த; காதுமடலைச் சார்ந்த.

auriculotemporal syndrome : காதுப் பொட்டெலும்பு நோயியம் காதுப்பொட்டெலும்பு நரம்புக் கோளாறால் உண்டாகின்ற நோய்வகை. சாப்பிடும்போது வியர்த்தலும் உடல் சிவத்தலும் ஏற்படும்.

auriculoventricular : இதய மேலறை-கீழறை சார்ந்த.

aurilave : காது கழுவு கருவி : காதுகளைக் கழுவிச் சுத்தப் படுத்துவதற்குப் பயன்படும் கருவி.

auris : காது; செவி : கேட்கும் திறனுள்ள உறுப்பு. இது மூன்று பகுதிகளை உடையது. வெளிச் செவி, நடுச்செவி, உட்செவி என அவை அழைக்கப்படுகின்றன. வெளிச் செவியில் காது மடலும் செவித்துளையும் அடங்கும். நடுச்செவியில் மூன்று எலும்புகள் அடுத்தடுத்துள்ளன. நடுச்செவிக்கும் வெளிச்செவிக்கும் நடுவில் 'செவிப்பறை' எனும் சவ்வு உள்ளது. உட்செவியில் நத்தை எலும்பு, அரைவட்டக் குழல்கள், செவிநரம்பு உள்ளன.

auriscope : காது சோதனைக் கருவி; செவிகாட்டி : காதுகளைப் பரிசோதனை செய்து பார்ப்பதற்கான ஒரு கருவி. இதில் உருப்பெருக்கிக் காட்டும் சாதனமும், ஒளியூட்டும் சாதனமும் இணைந்திருக்கும்.

aurothioglucose : ஆரோதியா குளுக்கோஸ் : பொன்னால் தயாரிக்கப்பட்ட மருந்து.

aurothiomalate : ஆரோதியோ மாலேட் : கடுமையான வாத மூட்டு வலியைக் குணப்படுத்துவதற்கு ஊசி மூலம் செலுத்தப்

படும் பொன் கலவை மருந்து. இந்த மருந்தைச் செலுத்துவதற்கு முன்பு சிறு நீரில் புரதம் இருக்கிறதா என்று சோதனை செய்து பார்த்துக் கொள்ள வேண்டும்.

auscultation : அசைவு-இயக்கத்துடிப்பைக் கேட்டல்; கேட்புணர்வு; ஒலியுணர்வு : நோயின் காரணத்தைக் கண்டறியும் நோக்கத்திற்காக இதயத்தின் அல்லது நுரையீரலின் அசைவினைக் கேட்டல். உடலின் உள் உறுப்புகளின் அசைவின் தன்மையைக் கேட்டு நோயறிதல். உடலில் காதை வைத்து நேரடியாகவோ, இதயத்துடிப்பு மானியை வைத்தோ, இதனைக் கேட்கலாம்.

Australia antigen : கல்லீரல் அழற்சிக் காப்புமூலம் : கல்லீரல் அழற்சி மருத்துவத்திற்கான ஓர் உயிர்த் தற்காப்புப் பொருள். பல நாடுகளில் 'ந' நோய்க் கிருமி குருதியில் காணப்படுகிறது. இந்த நோய்க் கிருமியுடைய இரத்தத்தை மற்றவர் களுக்குச் செலுத்தினால் அவர்களுக்கு கல்லீரல் அழற்சி உண்டாகும். எனவே, இந்த வகை குருதியைச் செலுத்துவதைத் தவிர்க்க வேண்டும்.

australian lift : ஆஸ்திரேலியத் தூக்கும் முறை : கனமான

நோயாளிகளைத் தூக்குவதற்கான ஆஸ்திரேலிய முறை, இதனை 'தோள் தூக்கும் முறை' என்றும் கூறுவர். நோயாளிகளின் எடை முழுவதையும் தூக்குபவர்கள் தங்கள் தோளில் தாங்கிக் கொள்ளும் வகையில் தூக்குதல்.

aut(o) : 'தன்' இணைப்புச்சொல்.

autism : தற்சிந்தனை நோய்; தன்மயம்; தான்தோன்றி; தற்போக்கு : தன் மீதே காதல் கொண்டு தனிமையில் ஒதுங்கி தற்புனைவு உலகில் ஆழ்ந்திருக்கும் ஒரு நோய் நிலை. இது ஒரு தீவிரமான மதிமயக்க நிலை.

autistic person : தன்நினைவு நோயாளி; தன்மைய; தற்போக்கான; மற்றவர்களுடன் தொடர்பு கொள்ளாமல் முழுவதுமாகத் தனிமையில் ஒதுங்கித் தற்புனைவுக் கற்பனைகளில் மூழ்கியிருக்கும் நோயாளி.

autistic thinking : தற்புகழ்ச்சி எண்ணம்; தற்சிந்தனை; தன்நினைவு.

autoagglutination : குருதியணு தன்னொட்டுத்திரள்; தன் திரட்சி : தன்னியக்க நோய் எதிர்ப்பு பொருள்களினால் உண்டாகும் இரத்தச் சிவப்பணுக்கள் தானாக ஒன்று சேர்ந்து கொள்ளுதல். குருதிச்

சோகை நோயின்போது இவ்வாறு நேரிடுகிறது.

autoagglutinin : தன் திரட்சிக் கூறு: உடலிலுள்ள தன்னொட்டுப் பொருளுடன் ஒன்று சேரும் அணுக்கூறு.

autoamputation : தன்னுறுப்பு நீக்கம் : உடலில் உள்ள உறுப்பு அல்லது உறுப்பின் ஒரு பகுதி தானாகவே நீங்கிக் கொள்ளுதல்.

autoantibody : தன்னொட்டு நோய் எதிர்ப்புப் பொருள்; தன் எதிர்ப்பொருள் : உடலிலுள்ள டி.என்.ஏ, மிருதுவான தசை, மண்டையோட்டு உயிரணுக்கள் போன்ற இயல்பான அமைப்பான்களுடன் இணைந்து கொள்ளும் ஒரு நோய் எதிர்ப்புப் பொருள்.

autoantigen : தன்னொட்டுக் காப்பு மூலம் : தன்னொட்டு நோய் எதிர்ப்புப் பொருள்களுடன் இணைந்து கொள்ளும் காப்பு மூலம்.

autociasis : தன்னழிவு : தன் தடுப்பாற்றல் வினையினால் உடலின் உள்ளுறுப்பு அழிதல். உடல் தானாகவே நடுப்பகுதியை கழித்துக் கொள்ளும் தன்மை.

autoclave : தானியங்கிக் கொப்பரை; அதியமுத்தக் கொதிகலன்; அமுத்தக் கொப்பரை; வெப்பமுத்தக் கலன் : கடும் வெப்பமும், உயர்

அழுத்த நிலையும் ஏற்கும் வலிமையும் வாய்ந்த பெருங்கொப்பரை. இது நுண்மம் அழிப்பதற்காகப் பயன்படுத்தப்படுகிறது.

antodigestion : தற்செரிமானம்; தன் சீரணம் : உயிருள்ள உடலில் புறப்பொருள் உதவியின்றி அகப் பொருளுதவி கொண்டே நிறைவு தரும் செரிமானம்.

autoeczematization : சுயத் தோலழற்சிப் பரவல் : தோலழற்சி நோயின் துவக்க நிலைச் சிதைவுகள் உடல் முழுமையும் பரவுதல்.

autoeroticism : செயற்கைத் தற்புணர்ச்சி : செயற்கைத் தற்புணர்ச்சிக் கையாடல் பழக்கம்; தன்விழைச்சுத் திணவு.

autograft : தந்திசு மாற்றம்; தன் ஒட்டு : உடலில் ஒரு பகுதியிலிருந்து இன்னொரு பகுதிக்குத் திசுக்களை மாற்றிப் பொருத்துதல்.

autohaemolysin : சுய இரத்தச் சிதைவுப் புரதம் : இரத்தச் சிவப் பணுக்களைச் சிதைக்கின்ற எதிர் ஆக்கல் புரதம்.

autohaemolysis : தன்குருதி அழிவு; சுய ரத்தமழிவு : நோயாளியின் இரத்தத்தில் உள்ள ஊநீர் காரணமாக இரத்த அணுக்கள் அழியும் நிலை.

autohaemotherapy : சுய ரத்த மேற்றல் : நோயாளியின் சொந்த

இரத்தத்தையே சுத்திகரித்து மீண்டும் செலுத்துவது.

autoimmune diseases : நோய்த்தடைக்காப்பு குறி நோய்; தன் தடுப்பாற்று நோய் : தன்னில் உருவாகித் தன் திசுவையே தாக்கும் ஊக்கிகளால் வரும் நோய்.

autoimmunity : தன் தடுப்பாற்றல்.

autoinoculation : தன்னுடல் ஏற்றம்; தன்திசு ஏற்றம் : தன்னுடைய உடலில் உள்ள நோய்க்கிருமிகளைத் தானாகவே ஏற்றுக் கொள்ளுதல் அல்லது செலுத்திக் கொள்ளுதல்.

autointoxication : தன்னஞ்சூட்டல் : உடலில் உற்பத்தியாகும் பொருள்களினாலேயே உடலில் ஏற்படும் நச்சுத் தன்மை.

autoimmunization : நோய்த்தடைக் காப்பு ஊக்குமுறை; தன் தடுப்பாற்றுவித்தல் : நோய்த்தடைக்காப்பு நோய் உண்டாக வழிவகுக்கும் ஒரு செயல் முறை.

autoinfection : தன் நோய்தொற்று : தன் தொற்று : தன் செய்கை மூலமாக நோய்தொற்றுதல்.

autointoxication : திசு நச்சூட்டம்; தன்போதை; தன்னஞ்சூட்டல் : உடலில் உண்டாகும் வளர்சிதை மாற்றப் பொருள்கள் அளவுக்கு மிகுதியாக அல்லது குறைபாடுகளுடன் உண்டாவதால் ஏற்படும்

நச்சுட்டம். இந்தப் பொருள் கள் நோயுற்ற அல்லது மாண்டு போன திசுக்களிலிருந்து தோன்றக் கூடும்.

autolesion : தன் சிதைவுப் புண்; தன் நைவுப்புண் : தன்னைத் தானே காயப்படுத்திக் கொள்வது.

autolets : பீற்று மருந்துசி : இன் சுலின் போன்ற மருந்துகளை நோயாளிகள் தாங்களாகவே ஊசி மூலம் செலுத்திக் கொள்வதற்கு ஏற்ற வகையில் வடிவமைக்கப்பட்ட பீற்று மருந்துசி (சிரிஞ்சு).

autologous : சுயப்பண்பு; சுயமாக; தனக்குத்தானே.

autologous blood transfusion : சுய இரத்ததானம்; சுய இரத்த மேற்றல் : ஒருவரிடமிருந்து இரத்தத்தைப் பெற்று மீண்டும் அவருக்கே அந்த இரத்தத்தை ஏற்றுதல். சில அறுவைச் சிகிச்சைகளின்போது நோயாளிக்குத் தேவைப்படும் இரத்தத்தை, அறுவை சிகிச்சைக்கு 3 வாரங்களுக்கு முன்பே, அந்த நோயாளியின் இரத்தத்தைத் தானமாகப்பெற்று, இரத்த வங்கியில் சேமித்துக் கொண்டு, பின்பு அவருக்கு அறுவைச் சிகிச்சை செய்யப்படும் பொழுது அந்த இரத்தத்தை மீண்டும் அவருக்கே செலுத்தும் முறை. இதனால் இரத்தம் மூலம் பரவுகின்ற

எய்ட்ஸ், மஞ்சள் காமாலை, மலேரியா போன்ற நோய்கள் பரவ வாய்ப்பில்லை.

autologous bone marrow transfusion : சுய எலும்பு மஜ்ஜை ஏற்றல் அல்லது தருதல் : இரத்தப் புற்று நோய்க்குத் தரப்படும் நடுவகை சிகிச்சை முறை. நோயாளி நலமாக உள்ளபோது அவருடைய எலும்பு மஜ்ஜையைப் பெற்று, பதப்படுத்திக் கொண்டு மீண்டும் அவருக்கு இரத்தப் புற்று நோய் தாக்கும்போது, இந்த எலும்பு மஜ்ஜையை அவருக்கே செலுத்துவார்கள். இதனால் இரத்தப் புற்றுநோய் கட்டுப்படும்.

autolysin : தன்னழிப்பான் : தான் உருவான உடலின் அணுக்களையும் திசுக்களையும் அழிக்கின்ற உடற்காப்பு மூலம்.

autolysis : உயிரணு அழிவு; தன்னழிவு; தன்முறிவு : உடலிலுள்ள உயிரணுக்கள் அவ்வுடலிருந்து வடியும் ஊன் நீரால் அழிதல்.

automatic : தானே இயங்குகிற; தானியங்கும் : தன்விருப்பமில்லாமல் பழக்கத்தினால் தானே இயங்குதல்.

automaticity : தன்னியக்கம்; தானியங்கி : தானே இயங்குகின்ற நிலை, விருப்பாற்றலுக்கு உட்

படாத நிலை, புறத் தூண்டலற்ற நிலை, ஓர் உடலணு எவ்வித புறத்தூண்டலின்றி திகத் துடிப்பைத் தோற்றுவிக்கும் திறன்.

automatism : தன்னியக்கம்; தானியக்கம் : தன்னறிவின்றிப் பழக்கத்தினால் தானே இயங்கும் நடத்தை முறை.

automation : உணர்ச்சி விழிப்பற்ற நிலையில், தசை நரம்புகள் தானாகவே இயங்குதல்.

autonomic : தன்னியக்கமுடைமை; தன்னியக்க உறுப்புகள் : தானே இயங்கும் தன்மை, தானியக்க நரம்பு மண்டலம், பரிவு நரம்புகளினாலானது. இது நரம்பு உயிரணுக்கள், இழைமங்கள் ஆகியவற்றினாலானவை. இவற்றை தன் விருப்பப்படி கட்டுப்படுத்த இயலாது. இவை உடலின் அனிச்சைச் செயல்கள் தொடர்பானவை.

autonomous : தன்னியக்க.

autophagosome : உள்திகப் பாய்ம வெற்றிடம் : ஓர் அணுவில் உள்ள திக உள்பாய்மத்தில் காணப்படும் சிறு வெற்றிடம். திக உள்பாய்மப் பொருள்களையே இதுவும் கொண்டிருக்கும். இது திகவுள் செரிமான அமைப்புடன் இணைந்து விடும் தன்மையுடையது.

autophagous : தன்னூண் சார்ந்த: தன் தசையைத் தானே தின்று செமிக்கிற.

autophagy : தன்னூண் உடைமை: உடலிலுள்ள இழைமங்கள் தம்மைத்தாமே உறிஞ்சிக் கொண்டு உயிர் வாழ்தல்.

autophony : தன் குரலுணர்வு தன் குரலின் எதிரொலியைத் தானே கேட்டல்.

autoplasty : உயிர்க் கூறொட்டு முறை; தன்னமைப்பு : நலம் குன்றிய பகுதியை அறுவை மருத்துவத்தினால் நீக்கிவிட்டு அதே உடலிலுள்ள நலமான இழைமங்களை வைத்துக் குணப்படுத்தும் முறை.

autopsy : பிணப்பரிசோதனை; பிணி கூற்றாய்வு; சடல ஆய்வு : நோய்க் காரணங்களை அறிந்து கொள்ளும் நோக்கத்திற்காக இறந்த உடலைப் பரிசோதனை செய்தல்.

autoregulation : தன்னியக்கச் சீரமைப்பு : 1. தன்னை அழிக்க வரும் பொருளை தானே அழித்து தன்னுடைய இயக்கம் சீராக இருப்பதைக் கண்காணித்துக் கொள்ளும் உயிரியியல் பண்பு. 2. தமனி நாளத்தில் இரத்த அழுத்த மாறுபாடு இருந்தாலும் ஓர் உறுப்போ, திகவோ தனக்குத் தேவையான இரத்தத்தை நிலையாகப் பெற்றுக் கொள்ளும் அகநிலைப் பண்பு.

autosome : தன் இனக்கீற்று; தன் மெய்யம் : பாலினக்கீற்று அல்லாத வேறொரு இனக் கீற்று.

autosplenectomy : மண்ணீரல் தன்னிழப்பு : கடுமையான நார்ப் பெருக்கத்தாலும் திசுச் சுருக்கத் தாலும் மண்ணீரல் தானாகவே அழியும் நிலை.

auto suggestion : உள்தூண்டுதல்; தற்றுண்டுகை : ஒருவருடைய மனதில் தோன்றும் எண்ணங்களை அப்படியே ஏற்றுக் கொள்ளும் தற்றுண்டுதல். இசிப்பு நோய்க் கோளாறின்போது இந்நிலை உண்டாகக் கூடும்.

autotoxin : தன்நச்சு : உயிரியினுள் விளையும் மாறுதலால் ஏற்படும் நச்சுச் சத்து.

autotransfusion : இரத்த இழப்பீடு: குருதிக் குழாய்களிலிருந்து இரத்தம் வெளிப்படுவதால் உள்ள படிக்கு ஏற்பட்ட இரத்த இழப்பீட்டை, அதே அளவு இரத்தத்தை உட்செலுத்தி ஈடு செய்தல்.

autotroph : தன்னுணவாக்குயிர் : நேரே இயற்பொருளிலிருந்து உணவு ஆக்கவல்ல உயிர்.

autotrophic : தன்னுணவாக்குகிற; தன்வளர்வு : இயற்பொருளிலிருந்து நேரே உணவு ஆக்கவல்ல.

autovaccine : தன் தடுப்பூசி : நோயாளியின் திசுக்களிலிருந்து அல்லது சுரப்பு நீர்களிலிருந்து பிரித்தெடுக்கப்படும் நுண்ணுயிரிகளைக் கிருமி வளர்ப்பு முறையில் வளர்த்துத் தடுப்பூசி தயாரித்தல், நோயாளியிடமிருந்தே தயாரிக்கப்படும் தடுப்பூசி.

avirulent : வீரியமற்ற.

auxocyte : வளர்சினை : முதிராச் சினை, ஒரு விந்தணு ஆரம்ப கால வளர்ச்சியில் இருத்தல், விந்தணு துவக்கநிலை.

avascular : குருதிநாளமின்மை; குருதிக்குழலற்ற ; குழலின்மை: குருதி கொண்டு செல்வதற்கான குருதி நாளங்கள் இல்லாமையால் குருதி வழங்கீடு இல்லா திருத்தல். குருதி வழங்குதல் இல்லாமையால், உறுப்பு நசித்துப் போதல்.

Avellis : அவெல்லிஸ்நோயியம்: மனித மூளையில் 'நியூக்ளியஸ் அம்பிகஸ்' மற்றும் மூளைத் தண்டுவட நரம்புப் பாதையில் சிதைவு ஏற்படும் பொழுது உண்டாகின்ற ஒரு நோய்த் தொகுப்பு இது. ஜெர்மன் குரல்வளை நோய் வல்லுநர் அவெல்ஸ் என்பவர் கண்டு பிடித்த நோயியம். இந்த நோயாளிக்கு குரல்வளை, மெல்லண்ணம் ஆகியவற்றில் வாதம்

ஏற்படுவதால் பேசமுடியாது. வலியுணர்வையும், வெப்ப உணர்வையும் உணர இயலாது. மூளையின் இடது பக்கத்தில் சிதைவு ஏற்பட்டிருந்தால் வலது பக்க உடலில் வலியையும், வெப்பத்தையும் உணர முடியாது. மூளையில் வலதுபக்கத்தில் பாதிப்பு இருந்தால் உடலில் இடதுபக்கத்தில் வலி தெரியாது, வெப்ப உணர்வு இருக்காது.

aventyl : அவென்ட்டில் : 'நார்ட் ரிப்டிலின்' என்ற மருந்தின் வணிகப் பெயர்.

aversion therapy : வெறுப்பூட்டு மருத்துவ முறை : போதைப் பழக்கத்திற்கு அடிமையாதல் போன்ற சில கெட்ட பழக்கங்களிலிருந்து மீட்பதற்காக, அடிமை கொண்ட பொருளின் மீது வெறுப்பு உண்டாகுமாறு செய்து சிகிச்சை செய்யும் முறை.

avian : பறவை சார்ந்த : பறவை இனத்தைச் சார்ந்த.

avidin : அவிடின் : மிக அதிக மூலக்கூற்று எடை கொண்ட புரதம். வைட்டமின் B-2 கலவை அடங்கியுள்ள 'எச்' (H) ஊட்டக்கூற்றில் இது அதிகம் உள்ளது. முட்டையின் வெண் கருவில் இது மிகுதியாக இருக்கிறது.

avidity : பேரார்வம்; மிகுந்த ஆவல்; பிணைப்புத் திறன் : பற்றாசையுடன் பிறருடன் பிணைத்தல், உடற்காப்பு உணக்கியுடன் உடற்காப்பு மூலம் பொருந்தும் செயல். நோய் எதிர்ப்பு சக்தி, நோய் ஆதரவு சக்தி இவற்றின் வினைத் திறனை மதிப்பிடுதல்.

avitaminosis : வைட்டமின் பற்றாக்குறை நோய்; உயிர்ச் சத்தின்மை; உயிர்ச்சத்துக்குறை : வைட்டமின்கள் பற்றாக்குறையினால் உண்டாகும் ஒரு நோய்.

avoidance : தவிர்ப்பு; தவிர்க்கும் தன்மை; தட்டிக் கழிப்பு; ஒழிவிடம் : சுய நினைவுடனோ, சுய நினைவில்லாமலோ பயம், பதற்றம், ஆபத்து, வலி, சண்டை போன்றவற்றிலிருந்து தப்பித்துக் கொள்ளும் ஒரு தற்காப்பு வினை.

avomin : அவோமின் : 'பிராமித் தேசின் தியோக்ளேட்' என்ற மருந்தின் வணிகப் பெயர்.

avulsion : பிய்த்து அகற்றல்; பிய்த்தல் : உறுப்பு நரம்பு திடீரென வெட்டியிழுத்தல்.

a wave : 'a' அலை : குரல் வளைச் சிரை நாடித்துடிப்பில் தெரிகின்ற ஓர் அலை. இதயத்தின் வலது மேலறை சுருங்குவதால் இது உண்டாகின்றது. கழுத்துச்

சிரைக்கு இந்த அலைக் கடத் தப்படுகிறது. முவிதழ்த் தடுக் கிதழ்க் குறுக்கம், நுரையீரல் தமனித் தடுக்கிதழ்க் குறுக்கம், நுரையீரல் தமனி மிகு இரத்த அழுத்தம் ஆகிய நோய் நிலை களில் இந்த அலை பெரிதாகத் தெரியும்.

axenic : நோய் நுண்மமின்மை; சுகாதாரமான; நோயற்ற : கிருமி வளர்ப்புச் சோதனையில் கிருமி இனப்பெருக்கமில்லா நிலைமை.

axerophthol : ஆக்செராஃப்தால்: 'வைட்டமின் A ஊட்டச் சத்து.

axialis : அச்சு போன்ற; அச்சமைப்பு : உடலின் நடுவில் அமைந்துள்ள, உடலுறுப்பின் நடுவில் அமைந்துள்ள.

axiation : அச்சு வளர்ச்சி; முளை வளர்ச்சி : அணுக்களின் அச்சுப் பகுதி வளர்ச்சியடைதல் கருவணு மற்றும் கருவில் முளைப் பகுதி வளர்ச்சி அடைதல்.

axilla : அக்குள்; கக்கம்; கழுக்கூடு: **axillary** : அக்குளுக்குரிய : அக்குளின் நரம்புகள், இரத்தம், ஊனீர் நாளங்கள் ஆகியவை தொடர்புடைய.

axipetal : அச்சுநோக்கி; மையம் நோக்கி : அச்சுப்பகுதி அல்லது மையப்பகுதியை நோக்கி இருத்தல்.

axis : நடுஊடுவரை (நடுக்கோடு); அச்சு : விழிநோக்கின் மைவரை; உடலுறுப்புகளின் நடு ஊடுவரை (நடுக்கோடு).

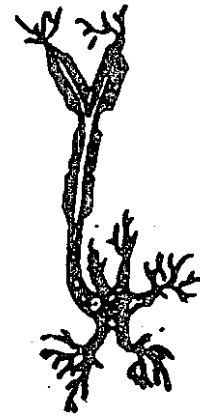
axo-axonic : இடைநரம்பு வேரிழை: இரண்டு நரம்பு வேர் இழைகளுக்கு இடைப்பட்ட இடத்தில் காணப்படும் தொடர்பு.

axodendritic : நரம்பு வேரிழை உணர்விழை : நரம்பு. வேர் இழைக்கும் நரம்பு உணர்விழைக்கும் இடையில் உள்ள தொடர்பு நிலை.

axolemma : நரம்பிழை மேலுறை: நரம்பு வேரிழையை முடியுள்ள மேலுறை.

axolysis : நரம்பு வேரிழைச் சிதைவு; நரம்பு வேரிழைக் கழிவு: நரம்பணுவில் உள்ள நரம்பு வேரிழையானது சிதைந்து அழிந்து போகும் நிலைமை.

axon :
நரம்பணுவால்;
நரம்பு வேரிழை;
நீள்நரம்பு:
நரம்பணுவின் வால் பகுதி. ஓர் உறுப்பில் நரம்பு



நரம்பணுவால்

முடிவடையும் இடத்திலுள்ள அல்லது மற்றொரு நரம்புடன் அது இணையும் இடத்திலுள்ள நரம்பு உயிரணுவுக்குச் செல்லும் நரம்பு இழை.

axonopathy : நரம்பு வேரிழை நோய் : நரம்பு வேரிழையைப் பாதிக்கின்ற ஒரு வகை நரம்பு நோய்.

axonotmesis : நரம்பணுவால் சிதைவு: ஒரு நரம்பணுவின் வாலில் ஏற்பட்ட சேதம் காரணமாகப் புறப்பகுதி நலிந்து சிதைவுறுதல். மருத்துவச் சிகிச்சையினால் இந்த நரம்பணுவால் களுக்குப் புத்துயிரூட்டலாம். இவை புத்துயிர் பெறுவதற்குப் பல மாதங்கள் பிடிக்கலாம். ஒரு மாதத்தில் 25.4 மி.மீ வளர்ந்தால் அது சாதாரண வளர்ச்சி வேகம்.

axotomy : நரம்பு வேரிழை நீக்கல்; நரம்பு வேரிழை வெட்டல்; நரம்பு வேரிழை அகற்றல் : அறுவை மருத்துவம் மூலம் நரம்பு வேரிழையை நீள ஆழ வெட்டுதல்.

Ayerza's : அயெர்சா நோய் : அர் ஜென்டைனா உடலியலாளர் அபெல் அயெர்சா என்பவர் கண்டுபிடித்த நோய் இது. இந்த நோயுள்ள ஒருவருக்கு நுரையீரல் தமனி மிகு இரத்த அழுத்

தம், நுரையீரல் தமனித்தடிப்பு, நெடுங்காலமாகக் காணப்படும் நீலம் பாவித்தல், சிவப்பணு மிகைப்பு ஆகிய அறிகுறிகள் தோன்றும்.

Ayurveda : இந்திய மருத்துவம்; **ஆயுர்வேதம்** : இந்தியாவின் மிகப்பழமையான மருத்துவ முறை. இன்றைக்கும் மிகச் சிறப்பாக நடைமுறைப்படுத்தப்படும் மருத்துவ முறை. பித்தம், வாயு, கபம் எனும் மூன்று உடலுயிர்க் கூறுகளின் ஒழுங்கு நிலை மாற்றத்தால் தான் உடலில் நோய்கள் வருகின்றன என்ற தத்துவத்தை அடிப்படையாகக் கொண்டது. நோய்களைத் தீர்ப்பதற்கு வாழ்க்கை முறை மாற்றங்களும், ஆரோக்கியமான உணவு, தியானம், உடற்பயிற்சி, நடத்தைப் பண்பு மாற்றங்கள் ஆகியவை உதவும் என்ற கோட்பாடு உள்ளது. தாவரங்களிலிருந்து தயாரிக்கப்படும் இயற்கை மருந்துகளால் (முலிகை) நோயைக் குணப்படுத்த முடியும் என்பதை நடைமுறைப்படுத்துவது.

azapropazon : கீல்வாதமருந்து (ஆஸ்புரோப்பசோன்) : வீக்கத்தைக் குறைக்கக்கூடிய நோவகற்றும மருந்து. கீல்வாதங்களைக் குணப்படுத்த இது பயன்படுகிறது.

azathioprine : அஜாதயப்ரின் : இரத்தப் புற்றுநோய், தன்

தடுப்பாற்றல் நோய் மற்றும் உறுப்பு மாற்று அறுவைச் சிகிச்சையின் போது பயன்படும் மருந்து. இது அணுக்கொல்லியாகவும், தடுப்பாற்றல் குறைப்பியாகவும் செயல்படும் தன்மையுடையது.

azidothymidine : அசிடோத்தைமைடின் : 'எயிட்ஸ்' நோயாளிகளின் ஆயுளை நீட்டிக்கக் கூடிய ஒரு பரிசோதனை முறை மருந்து.

aziocillin : அசியோசில்லின் : ஒரு வகை பென்சிலின். நோய்க் கிருமி எதிர்ப்பு மருந்து.

azoospermia : ஆண்மலடு; விந்தணுவின்மை; விந்தின்மை : விந்தணு உற்பத்தியாகாததால் ஆண்களிடம் ஏற்படும் மலட்டுத் தன்மை.

azoturia : மிகுபூரியா சுரப்பு நோய்; நைட்ரசு நீரிழிவு : நோய் காரணமாக சிறுநீரில் 'மூத்திரை' என்ற யூரியாப் பொருள் சுரத்தல்.

aztreonam : அஜிட்ரியோநாம் : சீடோமோனஸ் ஆரிஜீனோஸா மற்றும் ஹீமோபிலஸ் இன்ஃபுளுயென்சா நுண்ணுயிரிகளைக்

கொல்லும் திறனுள்ள ஒருவகை நுண்ணுயிர்க் கொல்லி மருந்து.

azure : அஜீர்சாயம் : இரத்த அணுக்களையும் அவற்றின் உட்கருக்களையும் நிறமேற்றம் செய்யப் பயன்படும் மீத்தியோனின் அல்லது பினோதயசின் சாயம்.

azurophil : அஜீரோ அணு : இரத்தச் சிவப்பணுக்களில் ஒரு வகை. அஜீர்சாயத்தோடு ஒட்டக் கூடிய இயல்பு கொண்டது.

azurophilia : அஜீர் அணு மிகைப்பு : இரத்தத்தில் அஜீர் அணுக்களின் எண்ணிக்கை மிகுதியாக இருத்தல்.

azygography : ஒற்றைச் சிரை வரைபடம்; ஒற்றைச் சிரை ஊடுகதிரி வரைபடம் : உடலில் ஜோடியற்று, ஒற்றைச் சிரைகளாக உள்ள சிரை மண்டலத்தை, சாயப்பொருள் செலுத்தி, ஊடுகதிர்ப் படம் எடுத்தல்.

azygos : ஒற்றை உறுப்பு; தனித்த: உடன் இணையில்லாத ஒற்றை உறுப்பு. அடிவயிற்றிலும், மார்புக் கூட்டிலும் இணையில்லா மூன்று நரம்புகள் உள்ளன.

B

B : குருதிக் குறியீடு; அடையாளம்: இரத்தம், நோய் நுண்மம், கார்ப் பொருள் ஆகியவற்றைக் குறிக்கும் ஆங்கிலக் குறியீடு.

Ba : ஒரு குறியீடு; அடையாளம் : 'பேரியம்' எனும் சொற்களைக் குறிக்கின்ற அடையாளக் குறி.

Babcock's : பேப்காக்; பேப்காக் அறுவை மருத்துவம் : அமெரிக்க அறுவை மருத்துவர் வில்லியம் பேப்காக் கண்டுபிடித்த ஒரு வகை அறுவை மருத்துவ முறை. சிரைச்சுருள் நோயைக் குணப்படுத்த சபீனஸ் சிரை நாளத்தை அடியோடு அகற்றும் முறை.

Babes-Ernst : பேபஸ்-எர்னஸ்ட்: மணல் துகள் போன்றிருக்கும் உடல் அணுப்பகுதி. இதனைக் கண்டுபிடித்த ருமேனியா நாட்டின் நுண்ணுயிரியல் வல்லுநர் விக்டர் பேபஸ் மற்றும் ஜெர்மனி நாட்டைச் சேர்ந்த நோய்க் குறியியல் வல்லுநர் ஆகியோரின் பெயர்களைக் குறிக்கின்றது.

Babesia : பெபீசியா உண்ணி : குதிரை, நாய், ஆடு, பன்றி போன்ற கால்நடைகளின் விசப்பு இரத்த அணுக்களில் காணப்படும் ஒருவகை உண்ணி. பிளாஸ்மோடியம் போன்ற அமைப்பை உடைய

உண்ணி விக்டர் பேபஸ் எனும் நுண்ணுயிரியலியல் வல்லுநர், இந்த உண்ணியைக் கண்டுபிடித்ததால் இதற்கு அவருடைய பெயர் சூட்டப்பட்டுள்ளது.

babesiosis : பெபசியா நோய்; பெபசியா உண்ணிக் காய்ச்சல் : மலேரியாக் காய்ச்சலைப் போன்ற ஒருவகை முறைக் காய்ச்சல், இது பெபீசியா உண்ணிகளால் உண்டாகிறது.

Babinski's : பெபின்ஸ்கியின்; பெபின்ஸ்கி மறிவினை; இது ஒரு நோய்த்தடயம் : கால்பாதத் தசைகளைத் தூண்டும்போது கால் பெருவிரல் உட்பக்கமாக மடங்கும், மற்ற விரல்கள் வெளிப்புறமாக விரியும். முட்டுத்தடத்தில் ஏற்படும் சிதைவால் இத்தடயம் தோன்றுகிறது. ஃபிரான்ஸ் நாட்டின் நரம்பியல் வல்லுநர் ஜோசப் பாபின்ஸ்கி இந்தத் தடயத்தை முதன் முதலில் கண்டறிந்தார்.

baby : குழந்தை; மழலை.

baby incubator : குழந்தை அடைகாப்பி.

Bachelor : திருமணம் ஆகாத ஆண்; திருமணமிலா ஆண்.

Bachelor of Science in Nursing:

செவிலியர் படிப்பு : செவிலியற் பயிற்சிக் கல்லூரியில் நான்கு ஆண்டுப் படிப்பு.

Bachmann's bundle : பேக்மேன் கற்றை : வலது இதய மேலறையில் இருக்கும் சைனோ-ஏட்ரியல் அணுவிலிருந்து இதயத் துடிப்பை இடது இதய மேலறைக்குக் கடத்துகின்ற நரம்புக் கற்றை.

Bacillaceae : நோய் நுண்மக் குடும்பம் : மணலில் காணப்படும் நோய் நுண்மம். (எ.டு) பாக்டீரியா, கிளாஸ்டீரியம். தாய் உயிர்மக் கருவை உண்டாக்கக் கூடிய நோய் நுண்மம்.

bacillaemia : இரத்த நோய்க் கிருமி : இரத்தத்தில் சிறுகோட்டுக் கிருமிகள் (நோய் நுண்மங்கள்) இருத்தல்.

bacillar : bacillary : நோய்நுண்மம் சார்ந்த : நோய் நுண்மத்தால் உண்டாகின்ற நோய் வகை. (எ-டு) சீதபேதி.

bacillary : நீள் நுண்ணுயிரின்.

bacillary dysentary : நோய் நுண்மக் கழிச்சல்.

bacillicide : நோய்நுண்மக் கொல்லி.

bacilliferous : நீள் நுண்ணுயிர் கொண்ட..

bacillecallmette-guerin : தடுப்பு ஊசிமருந்து : பாசில்சால்மெட்குவரின்

எனப்படும் பி.சி.ஜி, தடுப்பு ஊசி மருந்து.

bacilli : நீள் நுண்மம்.

bacilliferous : நீள் நுண்ணுயிர் கொண்ட.

bacilliform : இழை நுண்கம்பி வடிவுள்ள; நீள்நுண்ம வடிவான.

bacillin : பேசில்லின் : சப்டிலிஸ் நோய் நுண்மத்திலிருந்து பிரித் தெடுக்கப்படுகிற நுண்ணுயிர்க் கொல்லி மருந்து.

bacilliparous : நுண்ம வளர்ப்பு.

bacillosis : நோய் நுண்மம் உள்ள : நோய் நுண்மத்தால் உண்டாகின்ற நோய் அல்லது நோய்த் தொற்று.

bacilluria : நுண்ம அழற்சி நீரிழிவு.

bacitracin : பேசிட்ரேசின் : சப்டிலிஸ் நோய் நுண்மத்திலிருந்து தயாரிக்கப்படும் ஒரு வகை நுண்ணுயிர்க்கொல்லி மருந்து. ஸ்டைபைலோகாக்கஸ் நோய் நுண்ணுயிரிகளால் உண்டாகின்ற வெளித்தோல் நோய்களுக்கு இந்த மருந்தைத் தடவலாம்.

back : முதுகு; பின்புறம்; பின்னால் : உடலில் கழுத்திலிருந்து இடுப்பு வரை உள்ள பின்புறப் பகுதி.

முதுகுவலி : முதுகுப்பகுதியில் உண்டாகும் வலி.

முதுகுப் பலகை : படுக்கையிலோ, படுக்கை ஊர்தியிலோ நோயாளியின் முதுகுப் பகுதியைத் தாங்குவதற்காக வைக்கப்படும் பலகை.

முதுகுத் தண்டு : முதுகெலும்பு களைத் தாங்கி நிற்கும் தண்டு.

முதுகு ஓய்வுப் பலகை : நோயாளிகள் படுக்கையில் சாய்ந்த நிலையில் ஓய்வெடுப்பதற்காகப் பயன்படுத்தப்படும் பலகை.

bacilluria : சிறுநீர் நோய்க்கிருமி; நுண்ணுயிர் அழற்சி நீரிழிவு : சிறுநீரில் சிறுகோட்டு நோய்க்கிருமிகள் இருத்தல்.

bacillus : சிறுகோட்டுக் கிருமி நோய் நுண்மம்; நீள நுண்ணுயிரி: தாய் உயிர்மத்தினுள் உயிர்மக் கருக்களை உண்டாக்குகிற ஆக்சிஜன் உயிரி சார்ந்த, நீள் உருளை வடிவ உயிரணுக்கள் அடங்கிய ஒருவகை பேக்டீரியா. இவற்றில் பெரும்பாலானவை வயிற்றிலுள்ள அசையும் நுண்ணிழைமங்கள் மூலம் அசையக் கூடியவை. இவை அழுகிய கரிமப் பொருட்களில் வாழும் உயிரிகள். இவற்றின் விதை மூலங்களை, மண்ணிலும் காற்றுத் தூசியிலும் காணலாம்.

back-ache : முதுகு வலி.

backalgia : முதுகு நோவு.

backbone : முதுகெலும்பு.

back flow : பின்னொழுக்கு; எதிர் ஓட்டம் : இயல்பற்ற ஓட்டம்;

திரவங்களின் பின்னோட்டம்; எதிரொழுக்கு நோய், பின்னொழுக்கு நோய் (எ.டு) மெட்ரல் தடுக்கிதழ் பின்னொழுக்கு நோய்.

back of hand : புறங்கை.

backward failure : பின்னோட்டச் செயலிழப்பு; பின்னோட்ட இதயச் செயலிழப்பு : இதயக் கீழறைகளின் மிகு அழுத்தம் காரணமாக உண்டாகின்ற இதயச் செயலிழப்பு. இந்த நிலைமை பொதுவாக ஈரிதழ்த் தடுக்கிதழ்ச் சுருக்க நோயின்போதும் மூவிதழ்த் தடுக்கிதழ்ச் சுருக்க நோயின்போதும் உண்டாகின்றது.

baclofen : தசை இசிப்புக் குறைப்பு மருந்து : தன்னியக்கத் தசையின் இசிப்புத் திறனைக் குறைக்கிற ஒரு மருந்து. இதன் பக்கவிளைவுகளாகக் குமட்டல், வாந்தி, வயிற்றுப்போக்கு, வாய்வுக் கோளாறுகள், தசைப்பிடிப்பு, உப்புக்குறைபாடு, மனக் குழப்பம், தலைச்சுற்றல், மந்தநிலை ஆகியவை தோன்றக்கூடும். இழைமக்காழ்ப்புக் கோளாறினைக் குணப்படுத்தப் பயன்படுத்தப் படுகிறது.

bacteraemia : இரத்தப் பாக்டீரியா; நுண்ணுயிர்க் குருதி : இரத்தத்தில் பாக்டீரியாக்கள் இருத்தல்.

bacteria : நோய்க்கிருமி; நோய் நுண்மங்கள்; நுண்ணுயிரிகள் : நோய்களை உண்டாக்கும் நுண்

ணுயிரிகள், இவற்றை 'நுண்மப் பிளப்பின உயிரிகள்' என்றும் கூறுவர். இவை மிக நுண்ணியவை. இவற்றில், உயிர்ம ஊன்மம், அணுவியல் பொருள் அடங்கிய ஓர் உயிர்மம் அடங்கியுள்ளது. தனித்தனி உயிரணுக்கள், கோள வடிவில், நீண்ட வடிவில் சுருள் வடிவில் அல்லது வளைவுகளாக அமைந்து இருக்கும். இவை சங்கிலித் தொடர்களாக அல்லது திரள்களாக இருக்கும். சில வகைக் கிருமிகள் பூசணவலை வடிவில் அமைந்து இருக்கும். இவை, பச்சையம் உட்பட பல நிறமிகளை உற்பத்தி செய்யக் கூடியவை. சில உயிர்மக் கருக்களாக அமைந்து உள்ளன. சில சுதந்திரமாக வாழ்கின்றன; வேறு சில அழுகிய கரிமப் பொருள்களில் வாழ்கின்றன. இன்னும் சில ஒட்டுண்ணிகளாக வாழ்கின்றன. இவற்றுள் சில வகை மனிதருக்கும், விலங்குகளுக்கும், தாவரங்களுக்கும் நோய் உண்டாக்குகின்றன.

bacterial; bacterian; bacteric : நுண்ணுயிரின்; நுண்ணுயிரால்; நுண்ணுயிர் சார்ந்த; நுண்மங்களைச் சார்ந்த; நுண்ணுயிர் இதய உள்ளறை அழற்சி நோய் : இதயத்தின் உள்ளறையையும் இதயத் தடுக்கிதழ்களையும் பாதிக்கின்ற நுண்ணுயிரி நோய்.

நுண்ணுயிரி உடல் திசுக்களை அல்லது அணுக்களை பாதிக்கும் போது உண்டாகின்ற எதிர்வினைப் பண்பால் அழற்சி ஏற்படுதல். நுண்ணுயிரின் விளைவால் உண்டாகும் நச்சுப் பொருள்.

நுண்ணுயிர் மூளையுறை அழற்சி நோய்: மூளையுறைகளைப் பாதித்து மூளைக்காய்ச்சல் நோயை ஏற்படுத்துகின்ற ஒரு வகை நுண்ணுயிரி நோய்.

bactericidal : நுண்ணுயிர்க் கொல்லல்; நோய் நுண்மக் கொல்லல்; நோய்க் கிருமிக் கொல்லல்; நுண்மங்களை அழிக்கிற.

bactericide : நுண்ணுயிர்க் கொல்லி; நோய் நுண்மக்கொல்லி; நோய்க் கிருமிக் கொல்லி; நுண்மக் கொல்லிகள் : நோய்க் கிருமிகளைக் கொண்டு அழிக்கும் தன்மையுள்ள மருந்து (எ-டு) பெனிசிலின் மருந்து.

bacterid : நுண்ணுயிர்த்தோல் கொப்புளம் : நுண்ணுயிர்க்கிருமி அல்லது அதன் நச்சுப் பொருளால் தோலில் உண்டாகின்ற கொப்புளம்.

bacterio : நோய் நுண்மத்தைச் சார்ந்த.

bacterisid; bacteroid : ஒட்டுயிர் நுண்மம்.

bacterioclasis : நுண்மஉடைவு; நுண்மக் கழிவு.

bacteriological : நோய் நுண்ம ஆராய்ச்சியைச் சேர்ந்த.

bacteriological investigation : நுண்ணுயிரியலாய்வு.

bacteriologist : நுண்மவியல் வல்லுநர்; நுண்மவியலார்; நுண்ணுயிரியலாளர்; கிருமியியலாளர்; நுண்ம ஆய்வாளர்.

bacteriology : கிருமியியல்; நுண்ணுயிரியல்; நுண்ம ஆய்வியல் : நோய்க் கிருமிகள் பற்றி ஆராயும் அறிவியல்.

bacterialysin : கிருமி எதிர்ப்புத் தற்காப்புப் பொருள்; நுண்ம உடைப்பி; நுண்ம உடைத்தழிப்பி: நோய்க்கிருமி அழிக்கும் உயிரின் தற்காப்புப் பொருள் நொதிமம்.

bacteriolysin : நுண்ம அழிப்புப் பொருள், நுண்மக் கழிவு; நுண்ணுயிர் உடைத்தழிப்பி : நுண்மங்களை அழிக்கும் உயிரின தற்காப்புப் பொருள்.

bacteriolysis : கிருமி அழிவு; கிருமிச் சிதைவு : உயிரின் தற்காப்புப் பொருளால் ஏற்படும் கிருமி அழிவு.

bacteriolytic : நுண்ம அழிப்பு ஊக்கி. உயிரின் தற்காப்புப் பொருளால் உருவாகும் நுண்ம அழிவைச் சார்ந்த.

bacteriophage : கிருமித் தெவ்வு; நுண்ணுயிர் அழிக்கும் பாக்டீரியா

விழுங்கி; அதி நுண்ணுயிர் : இயற்கைப் பரப்பிலும் உயிரினங்களிலும் உள்ள கிருமி அழிவுக் கூறு.

Bacteriophage typing : அதி நுண்ணுயிரி வகைப்படுத்தல் : நுண்ணுயிரிகளை அழிக்கும் அதி நுண்ணுயிரியின் வகையைக் கண்டறியும் முறை.

bacteriologist : நுண்ம ஆய்வாளர்; நுண்ணுயிரியல் வல்லுநர் : நுண்ணுயிரியல் படிப்பில் சிறப்புப் பயிற்சியும் பட்டமும் பெற்ற மருத்துவர்.

bacteriosis : நுண்ணுயிர் நோய்; நுண்ம நோய்; நுண்மத் தொற்று நோய் : 'பாக்டீரியா' நோய் நுண்மத்தால் உண்டாகின்ற நோய்.

bacteriostasis : நுண்ணுயிர் (கிருமி) வளர்ச்சித்தடை; நுண்ணுயிர் அடக்கி; பாக்டீரியா அடக்கல்: நோய்க் கிருமிகள் வளர்வதற்கு ஏற்படும் தடை.

bacteriostat : நுண்ம வளர்ச்சித் தடுப்பி

bacteriostatic : நுண்ம வளர்ச்சித் தடைப்பொருள், நுண்மப் பெருக்குத் தடுப்பு : பாக்டீரியா போன்ற நுண்மங்கள் வளர்வதைத் தடுக்கும் பொட்டாசியம் குளோரேட் போன்ற பொருள்கள்.

bacteriotherapy : நுண்ம மருத்துவம்.

bacteriotoxemia : இரத்த நுண்ம நச்சேறல்.

bacteriotoxin : நுண்ம நச்சு.

bacterium : நுண்ம உயிரி; பாக்டீரியம் : மிக நுண்ணிய உயிரி. இவை பெரும்பாலும் ஓர் அணுவால் ஆனது. இவற்றுள் சில நகர்ந்து செல்லக்கூடியவை. இவை தாவர இனங்களில் உண்டாகும் பூஞ்சணத்தை ஒத்த உயிர் வடிவங்கள். இவற்றுள் சில சிதைவினையும், நோய்களையும் உண்டாக்குகின்றன. எனினும், பெரும்பாலானவை பயனுடையவை. சில பாக்டீரியாக்கள் மண்ணில் விழும் இறந்த உயிர்களை மட்கச் செய்து மண்ணோடு கலந்து விடச் செய்கின்றன. வேறுசில பாக்டீரியாக்கள் காற்றிலிருந்து நைட்ரஜனை நிலைப்படுத்தித் தாவரங்கள் பயன்படுத்திக் கொள்ள உதவுகின்றன. பாக்டீரியா பற்றி ஆராய்வது பாக்டீரியாவியல் எனப்படும்.

bacteriuria : சிறுநீர்க் கிருமி; நுண்ணுயிர் சிறுநீர் : சிறுநீரில் நோய்க்கிருமிகள் இருத்தல். ஒரு மில்லி லிட்டரில் 1,00,000-க்கு மேற்பட்ட நோய் பரப்பும் நுண்ணுயிரிகள் இருக்கும். இதனால், சிறுநீர் அடைப்பு போன்ற கோளாறுகள் ஏற்படும்.

bacteriotoxaemia : குருதி நுண்ம நச்சேற்றம் : நுண்ணுயிரிகளின் நச்சுக்கள் இரத்தத்தில் கலந்துள்ள நிலை.

bacterium : நுண்ணுயிரி; நோய் நுண்மம் : ஒருவகை நோய்க் கிருமி. நோய்களை உண்டாக்கும் நுண்ணுயிரி. உயிரணுப் பிறப்பால் இனப்பெருக்கம் செய்யும் நுண்ணுயிரி. கோள வடிவில், நீள் வடிவில் அல்லது சுருள் வடிவில் இருக்கும். கோள வடிவில் அமைந்துள்ள நுண்ணுயிரி நகரும் தன்மையற்றது. மற்றவை நகரும் தன்மை உள்ளவை.

bacterize : நுண்மப் பண்டுவம்.

bacteroid : தீங்கிலா நுண்ணுயிரி: நுண்ணுயிரியை ஒத்தவை. ஆனால், தீங்கற்றவை. வாய் மற்றும் பெருங்குடலில் வாழக் கூடியவை.

bacteroides : தீங்கிலா நுண்ணுயிரிகள்.

badge : அடையாளச் சின்னம்; அடையாளப் பொறி; அடையாளப் பட்டை; ஊடுகதிர் அடையாளப் பட்டை : ஊடுகதிர் படங்களை எடுப்பவரின் உடலில் புகுந்துள்ள ஊடுகதிர் அளவைக் கணிக்க உதவும் அடையாளப்பட்டை. இப்பட்டையை ஊடுகதிர் படம் எடுப்பவர் தன் சட்டையில் பொருத்திக் கொள்வார்.

baffle : ஒழுங்குத் தகடு; நீர்மத் தகடு : ஒளிகருவியின் முகப்பில் இருக்கும் சிறுபொறி. இது காற்றில் கலந்து வரும் மாசுக்களைப் பிரித்து விடுகிறது. சுத்தமான காற்றை மட்டும் உறிஞ்ச இது உதவுகிறது.

baga : விழிக்கீழ்த்தோல் வீக்கம்; விழிக்கீழ்த்தோல் தொங்கல் : விழிகளின் கீழ்ப்பகுதியில் உள்ள தோல் அழற்சியுற்று, வீக்க மடைந்து, தொங்குதல். புகை பிடிப்பதாலும், தூக்கமின்மையாலும் அங்குள்ள இரத்த நாளங்கள் வீங்கி இவ்வாறு ஏற்படுகிறது.

bagasse : கரும்புச்சக்கை : கரும்பிலிருந்து உற்பத்தியாகும் கழிவுப்பொருள். கரும்புச்சாறு பிழிந்தெடுக்கப்பட்ட பின் உண்டாகின்ற நடுவகைக் கழிவு. பூஞ்சைக் கிருமிகள் உயிர் வாழ்வதற்கு உகந்த இடம்.

bagassosis : கரும்புச் சக்கையேற்ற நுரையீரல் அழற்சி; நுரையீரல் கரும்புச் சக்கை ஏற்றம் : இது ஒரு தொழில் சார்ந்த நுரையீரல் நோய். 'தெர்மோ ஆக்டினோமைசிஸ் சக்காரி' எனும் பூஞ்சைக் கிருமி சுவாசிக்கப்படும் காற்றின் வழியாக நுரையீரலை அடைந்து அழற்சியை ஏற்படுத்தும் நிலை. காய்ச்சல், மூச்சிளைப்பு,

சோர்வு ஆகியவை இந்நோயின் சில அறிகுறிகள்.

bagging : சுவாசமேற்றம் : மூச்சுப் பை மூலம் செயற்கை முறையில் சுவாசமளிப்பது. இப்பையின் வாயை நோயாளியின் முகத்தில் குறிப்பாக வாய் மற்றும் மூக்குப் பகுதியில் வைத்து, அதன் பை போன்ற பகுதியைக் கைவிரல்களால் அழுத்தினால், அப்பையிலுள்ள காற்று அந்த நோயாளியின் நுரையீரலுக்குள் செல்லும்.

bairn : குழந்தை; குழவி.

Bainbridge's reflex : பெயின் பிரிட்ஜ் மறிவினை : இதயத்தில் தோன்றும் ஒருவகை அனிச்சை வினை. இதயத்தின் இடது மேலறையில் உள்ள விரி ஏற்பிகளைத் தூண்டினால் இதயத் துடிப்பும், நாடித் துடிப்பும் அதிகரிக்கும் என்ற வினையை ஆங்கில உடலியங்கு இயல் வல்லுநர்: பிரான்சிஸ் பெயின் பிரிட்ஜ் என்பவர் கண்டறிந்து கூறினார். ஆகவே, இவ்வினைக்கு அவர் பெயர் சூட்டப்பட்டது.

bake : உயர் வெப்பத்தில் சுடுதல்.

baker-legged : முட்டிக்கால் உள்ள.

Baker's cyst : பேக்கர் நீர்க்கட்டி: முழங்கால் மூட்டழற்சி நோய் உள்ளவர்களுக்கு முழங்கால் மூட்டின் பின்புறம் நீரால்

சூழப்பெற்ற பை போன்ற கட்டி. இங்கிலாந்து நாட்டைச் சேர்ந்த அறுவை மருத்துவர் வில்லியம் பேக்கர் இந்த நோயை முதன்முதலில் இனம் கண்டார்.

baker's itch : மாவு அழற்சி : (1) மாவினை அல்லது சர்க்கரையைக் கையாள்வதால் உண்டாகும் தோல் அழற்சி நோய். மாவுப் பூச்சிகடிப்பதால் உண்டாகும் அரிப்புடன் கூடிய கொப்புளங்கள்.

BAL : 'பிரிட்டிஸ் ஆண்டி லூயிசைட்' எனும் சொற்றொடரின் முதல் எழுத்துச் சேர்க்கை. 'டைமெர்க்காப்ரால்' என்பது இதன் வணிகப்பெயர். உலோக நச்சுப்பொருள்களுக்கு எதிராக வினைபுரியும் ஒருவகை நச்சு முறிப்பான் குறிப்பாக பாதரசம், பிஸ்மத், ஆன்டிமனி ஆகிய உலோக நச்சுக்களை முறிக்க உதவும் மருந்து.

balance : தராக; துலாக்கோல்; நிறைகோல் : 1. எடை நுண்ணளவைப் பொறி. 2. சமநிலை, 3. உடலை சமநிலைப்படுத்தி நிற்பது. 4. அமிலக்காரச் சமநிலை-இரத்தத்தின் அமிலக் காரத் தன்மையை சமப்படுத்துதல். 5. எடை அளவி.

balanced diet : சமச்சீர் உணவு; சம நிலை உணவு; சம ஊட்ட உணவு; சரிவிகித உணவு : மாவுச்சத்து,

புரதச்சத்து, கொழுப்புச்சத்து, தாதுச்சத்து, உயிர்ச்சத்து மற்றும் தண்ணீர் ஆகிய சத்துகள் சரியான விகிதத்திலும்; உடலுக்குத் தேவையான அளவிலும் கலந்துள்ள உணவு; இது உடலுக்குத் தேவையான சக்தியைத் (ஆற்றலை) தருகிறது; உடல் நலனை நிலைநாட்ட உதவுகிறது; உடலுக்கு உறுதி தருகிறது.

balanced nutrition : சமச்சீர் உணட்டம்.

balanced ventilation : சமச்சீர்க் காற்றோட்டம்.

balanced study : ஈட்டாய்வு.

balanic : குறிமொட்டு : ஆண்குறி மொட்டு அல்லது பெண்குறி மொட்டு.

balanitis : ஆண்குறி வீக்கம்; மொட்டழல் மொட்டுத் தோலழற்சி : ஆண் குறியில் ஏற்படும் வீக்கம்.

balano : குறி மொட்டைச் சார்ந்த நோய்கள் : ஆண்குறி மொட்டு அல்லது பெண்குறி மொட்டு நோய்களைக் குறிப்பிடும் துவக்கச் சொல்.

balanoblennorrhoea : ஆண்குறி மொட்டு வெட்டை நோய்; ஆண்குறி மொட்டுத் தோலழற்சி நோய்: கோனோக்கஸ் கிருமிகளால் ஆண்குறி மொட்டுத் தோல் அழற்சி ஏற்படுதல்.

balanochlamyditis : பெண்குறி மொட்டுத் தோலழற்சி நோய் :

பெண்குறி மொட்டு 'கோனோ காக்கஸ்' கிருமிகளால் பாதிக்கப் பட்டு அழற்சி அடைதல்.

balanoplasty : மொட்டு ஒட்டறுவை மருத்துவம்; குறிமொட்டு ஒட்டறுவை மருத்துவம் : ஆண்குறி மொட்டில் செய்யப்படுகின்ற ஒருவகை ஒட்டறுவைச் சிகிச்சை.

balano-posthitis : ஆண்குறி - மாணி நுதி வீக்கம்; மொட்ட முன் தோலழல் : ஆண்குறியிலும், மாணி நுதியிலும் ஏற்படும் வீக்கம்.

balantidiasis : பெருங்குடல் அழற்சி நோய்: 'பேலாண்டிடியம்' எனும் கிருமிகளால் பெருங்குடலில் புண் உண்டாவது. இந் நோயுற்றவருக்கு வயிற்று வலி, வாந்தி, வயிற்றுப்போக்கு, உடல் எடைஇழப்பு போன்ற அறிகுறிகள் ஏற்படும். டைட்ராசைக்ளின் அல்லது மெட்ரனிடசோல் மருந்துகளால் இது குணமாகும்.

balantidium : 'பேலாண்டிடியம்': உடலைச் சுற்றி மயிரிழைகள் கொண்ட ஓரணு உயிரி; இது ஓர் ஒட்டுண்ணி வகையைச் சேர்ந்தது; மனிதனின் பெருங்குடலில் வசிக்கும் (எ-டு) "பேலாண்டிடியம் கோலை" பெருங்குடல் அழற்சி நோயை ஏற்படுத்தும் மிகப் பெரிய ஓரணு ஒட்டுண்ணியிரி.

balanus : குறிமொட்டு : மொட்டு. ஆண்குறி மொட்டு அல்லது பெண்குறி மொட்டு.

balneary : நீராடுமிடம்; மருத்துவ நலச்சுவை.

baldness : வழக்கை; வழக்கைத் தலை; தலை வழக்கை : தலையில் முடி குறைந்த நிலை; தலையில் முடி அறவே இல்லாத நிலை.

bald tongue : வழக்கை நாக்கு : நாக்கின் நுண்காம்புகள் முழுமையாக அழிந்திருத்தல் அல்லது செயல் திறன் இழந்திருத்தல். இரத்தச் சோகை மற்றும் வறட்டுத் தோல் நோய் (பெல்லெக்ரா) உள்ளவர்களுக்கு வழக்கை நாக்கு காணப்படும்.

ball : பந்து : உருண்டை வடிவிலான ஒரு பொருள்.

பந்து மூடி : இரைப்பையிலோ, சிறுகுடலிலோ முடியானது பந்துபோல சேர்ந்து கொள்ளுதல்.

பந்து இரத்த உறைகட்டி : இரத்த நாளத்தில் இரத்தம் உருண்டை வடிவில் உறைந்து போவது.

ball and claw foot: பந்து மற்றும் வளை நகக்கால் : ஒரு வளை நகத்தால் பற்றிக் கொள்ளப்பட்ட ஒரு பந்தினைப் போன்று செதுக்கப்பட்ட கால்.

ball and socket joint : பந்துக்கிண்ண



பந்துக்கிண்ண மூட்டு

மூட்டு: எலும்பு களுக்கி டையிலான மூட்டு. இதில் ஓர் உறுப்பின்முனை உருண்டையாகவும், இன்னொரு உறுப்பின்முனை கிண்ணம் போன்றும் அமைந்து, உருண்டை

முனை கிண்ணத்திற்குள் பொருந்திக் கொள்வதாக இருக்கும். இதனால் மூட்டுகளைச் சுதந்திரமாக அசைக்க முடிகிறது.

ballismus : வல்லசைவு : சுயக் கட்டுப்பாடில்லா வலிப்பு (கோரியா) நோயில் முன்கைத் தசைகள் கடுமையாக அசைதல் அல்லது ஓட்டம் காணுதல்.

ballistocardiogram : துள்ளு இதயத்துடிப்பு வரைபடம்.

ballistocardiograph : துள்ளு இதயத்துடிப்பு வரைவி : இதய இயக்க உடல் அதிர்வு வரைவி. துள்ளு இதயத்துடிப்பு வரை படம் எடுக்க உதவும் கருவி.

ballistocardiography : துள்ளு இதயத்துடிப்பு வரைபடம் எடுத்தல் : துள்ளு இதயத்துடிப்பு வரைபடக் கருவி உதவியால் இதயத்துடிப்பின் போதும் இரத்தச் சுழற்சியின் போதும் உடலில் உண்டாகின்ற அசைவுகளை வரைபடக் கோடாகப் படமெடுத்தல்.

balloon angioplasty : இதயத் தமனிநாளச் சீரமைப்பு பலூன் சிகிச்சை : இதயத்தமனி நாளத்தில் அடைப்பு ஏற்படும் பொழுது, மிகச்சிறிய பலூன் ஒன்றை, வளையும் தன்மையுள்ள மெல்லிய குழாய் மூலம் இதயத்தமனியில் செலுத்தி, அங்கு அதை ஊதிப் பெருக்கச் செய்து, தமனி நாளத்தை விரிவடையச் செய்கிறார்கள்.

இதனால் நாளத்தில் ஏற்பட்ட அடைப்பு நீக்கப்படுகிறது. இதயவலி ஏற்பட்டவர்களுக்கு மீண்டும் அந்த வலி ஏற்படும் வாய்ப்பைத் தடுப்பதற்காக இச்சிகிச்சை மேற்கொள்ளப்படுகிறது.

balloon catheter : பலூன் செருகு குழாய்; பலூன் வடி குழாய் : வளையும் தன்மையுள்ள மெல்லிய ரப்பர் குழாய். இதன் நடுமுனையில் பலூன் போன்ற அமைப்பு இருக்கும். தமனியில் ஏற்படும் அடைப்புகளை நீக்க இது பயன்படுகிறது; சிறுநீர்ப்பை அடைப்பைப் போக்கவும், சிறுநீர்ப்பையிலிருந்து சிறுநீரை வெளியேற்றவும் இக்குழாய் பயன்படுகிறது.

balloon cell : பூதி அணு; ஊத்த அணு : திசுப்பாய்மம் (சைட்டோ பிளாசம்) நிரம்பப் பெற்ற உடலணு.

ballooning : உடல் பை காற்றேற்றல்; பிதுக்கம் : எலும்பு நலிவு நோயின் போது முதுகுத்தண்டில் உள்ள முள் எலும்புகள் அதிக அழுத்தம் தருவதால் 'எலும்பு இடைவட்டுகள்' வெளிப்பக்கமாகப் பிதுங்கி வருதல்.

balloon tamponade : காற்றுப் பை அடைப்பான் : இரைப்பை மற்றும் குடலிலிருந்து வெளிவரும் இரத்தப் பெருக்கை 'சாங்ஸ் டேக்கன்-பிளாக்மோர்' குழாயைப் பயன்படுத்தி நிறுத்துதல். அறுவை

மருத்துவத்தின்போது அடைப் பாணைப் பயன்படுத்தி குருதிக் கசிவை நிறுத்துதல்.

balloon valvuloplasty : தடுக்கிதழ்ச் சீரமைப்பு பலூன் மருத்துவம் : இதயத் தடுக்கிதழ் சுருக்கத்தின் போது பலூன் குழாயைச் செலுத்தி, விரிவடையச் செய்வது.

ball thrombus : பந்துஇரத்த உறைக் கட்டி; பந்துக்குருதி உறைகட்டி: இரத்த நாளத்தில் இரத்தமானது உறைந்து பந்து போன்று திரண்டு விடுவது. இந்த இரத்த உறைகட்டியானது அந்த இரத்த நாளத்தை அடைந்துவிடும். அதன் விளைவாக இரத்தச் சுழற்சியில் பாதிப்பு ஏற்படும்.

ballotment : மிதவைப் பொருள் சோதனை; குலுக்கல் : கருத்தரித்து இருப்பதை அறிவதற்குப் பயன் படுத்தப்படும் சோதனை முறை. இதில் டோனிக் குழாயினுள் ஒரு விரலைவிட்டு, கருப்பை முன்புறம் இழுக்கப்படுகிறது. கருத்தரிப்பு ஏற்பட்டிருக்குமானால், கருப்பை மீண்டும் தனது பழைய நிலைக்குச் சென்று தனக்குரிய திரவத்தில் மிதக்கும்.

balm : தலைப்பு மருந்து; குளி ரூட்டும் மருந்து; ஆற்றும் மருந்து.

balneotherapy : நீராட்டு மருத்துவ முறை; நீராடல் வழியாக உடல் நோய் தீர்க்கும் மருத்துவ முறை.

balsam : சாம்பிராணி தாவரப்பால் மருந்து; தாவர வடிபால் மருந்து: தாவர எண்ணெயில் தயாரிக்கப் படும் தோல் நோய் மருந்து.

balsam of peru : பெரு குங்கிலி யம்; பெரு சாம்பிராணி : தென் அமெரிக்காவிலுள்ள குங்கிலிய மரங்களிலிருந்து எடுக்கப்படும் பசைத் தன்மையுள்ள நறுமணத் திரவம். கொப்புளங்களுக்குத் துத்த நாகத்துடன் கலந்து களிம்பாகப் பயன்படுகிறது.

balsam of tolu : தோலுக் குங்கிலியம்; தோலு சாம்பிராணி: பழுப்பு நிற நறுமணப்பிசின். இருமல் மருந்துகளில் பயன் படுத்தப்படுகிறது.

balvadi : மழலயர் கூடம்.

Bamberger-Marie disease : பேம்பெர்ஜெர்-மேரி நோய்.

bamboo spine : மூங்கில் முது கெலும்பு.

Bancroftiosis : யானைக்கால் நோய் : 'உச்செரியா பாங்க்ராஃப்டி' எனும் கிருமியால் ஏற்படுகின்ற நோய். இங்கிலாந்து மருத்துவர் ஜோசப் பாங்க்ராஃப்ட் என்பவர் இதனைக் கண்டுபிடித்ததால், இந்த நோய் அவர் பெயரால் அழைக்கப்படுகிறது.

band : இழைக்கச்சை; தளைக் கயிறு; வார்; கட்டு; இணைபட்டை: உடல் பகுதிகளை இணைக்கும்

வால் போன்ற திசுக்கட்டு. உடலைச் சுற்றிக் கட்டப்படும் கட்டுக்கம்பி. கை அல்லது காலைத் தாங்கிப் பிடிக்கும் கருவி.

bandage : புண் கட்டுத் துணி; கட்டுத் துணி; கட்டு : புண்களில் மருந்திட்டிக் கட்டுவதற்குப் பயன்படுத்தப்படும் துணிப் பட்டை. இவை பல்வேறு வடிவங்களில் கிடைக்கின்றன. காயமடைந்த உறுப்புகள் அசையாமலிருப்பதற்கும், உறுப்புகள் திரிபடைந்து விடாமல் இருப்பதற்கும் கூடத் துணிப் பட்டைக் கட்டுப் போடப் படுகிறது.

band cell : பட்டை அணு; கச்சை அணு : முதிர்ச்சி அடையாத பல முனைக்கரு அணு. இரத்த வெள்ளை அணுக்களில் ஒரு வகை.

band form : பட்டை வடிவம்; கச்சை வடிவம்.

bandicoot : பெருச்சாளி : இந்தியாவில் காணப்படும் ஒரு வகைச் சொறி விலங்கு.

bandy : கால்கள், முழங்கால் பகுதியருகில் வளைந்தகன்ற.

bandy-legged : வளைகால்; கோணற்கால்.

Bang's bacillus : பாங்க் நுண்ணுணியிரி; பாங்க் நோய் நுண்மம்; பாங்க்நீள நுண்ணுணியிரி : டானிஷ்

மருத்துவர் பெர்னாட் பாங்க் கண்டுபிடித்த 'புருசெல்லா அபார்ட்டஷ்' கிருமி.

bank : வங்கி; வைப்பகம்; உடல் உறுப்பு வங்கி : ஒருவருடைய உடலுறுப்பையோ, திசுவையோ திரவத்தையோ பெற்று, உரிய முறையில் பாதுகாத்து, அவற்றை வேறொரு நபருக்குப் பயன்படுத்த உதவும் இடம். (எ-டு) இரத்த வங்கி, கண்வங்கி, எலும்பு வங்கி, தாய்ப்பால்வங்கி, திசுவங்கி.

Bankart's operation : தோள் பட்டை அறுவை மருத்துவம் : தோல்பட்டை எலும்புக் குழியில் ஏற்படும் கோளாறு காரணமாகத் தோள் மூட்டில் அடிக்கடி ஏற்படும் எலும்பு இடப்பெயர்வைச் சீர்படுத்து வதற்காகச் செய்யப்படும் அறுவைச் சிகிச்சை; இதனைப் பங்கார்ட் அறுவைச் சிகிச்சை என்பர்.

Bannister's disease : பானிஸ்டர் நோய் : சிக்காகோவைச் சேர்ந்த ஹென்றி பானிஸ்டர் கண்டுபிடித்த குருதி நாள நரம்பழற்சி நோய்.

Banocide : பானோசைட் : டையெதில் கார்பாமசைட் எனப்படும் மருந்தின் வணிகப் பெயர்.

banthine : வயிற்றுப்புண் மருந்து: வயிற்றுப்புண்ணை ஆற்ற வல்ல சேர்மமான மருந்துப் பொருள்.

banting : கொழுப்பகற்று உணவு: பருத்த உடலின் தேவையிலா கொழுப்புகளை நீக்கிய உணவு முறை.

banling : சிறு குழந்தை; மதலை; சின்னஞ்சிறு குழவி.

Banti's disease : பேன்டி நோய்: இத்தாலியைச் சேர்ந்த நோய்க் குறியியல் வல்லுநர் கைடோ பேன்டி என்பவர் கண்டு பிடித்த நோய். பிறவியிலேயே மண்ணீரல் வீக்கமும் கல்லீரல் சுருக்கமும் உள்ள நிலைமை.

Baratol : பாராட்டோல் : இண்டோ ராமின் என்ற மருந்தின் வணிகப் பெயர்.

barbital barbiton : தூக்க மருந்து; தூக்க ஊக்கி; தொடர் தூக்க ஊக்கி: தூக்க மருந்தாகப் பயன்படுத்தப்படும் வெள்ளை உருப்பளிங்குப் பொடி.

barber's chair sign : சலூன் நாற்காலித் தடயம் : கழுத்தெலும்பு நோய்களின்போது, கழுத்தை மடக்கினால் உண்டாகும் ஓர் அறிகுறி; கழுத்தை மடக்கும் போது மின்னதிர்ச்சியைப் போல இரு கைகளுக்கும் வலி பரவுதல்.

barber's itch : சலூன் அரிப்பு; முடிதிருத்த தொற்று அரிப்பு.

barbiturates : பார்பிட்டூரேட்; பார்பிட்டூரேட் அமில உப்பு :

நோவகற்றும் மருந்தாகப் பெரு மளவில் பயன்படுத்தப்படும் மருந்துவகை. இது, மாலோனிக் அமிலம், யூரியா இரண்டும் இணைந்த பார்பிட்டூரிக் அமிலத்திலிருந்து எடுக்கப்படுகிறது. இதைத் தொடர்ந்து நாம் பயன்படுத்தினால், இந்த மருந்துப் பழக்கத்திற்கு அடிமையாக நேரிடும். இதை அளவுக்கு மீறிப் பயன்படுத்துவதால் உயிருக்கு அபாயம் ஏற்படும். இதனால் இப்போது இதற்குப் பதில் பாதுகாப்பான மருந்துகள் பயன்படுத்தப்படுகின்றன.

barbiturism : பார்பிட்டூரேட் மருந்துப் பழக்கம் : பார்பிட்டூரேட் என்னும் மருந்துக்கு அடிமையாதல். இதனால் மனக்குழப்பம், பேச்சுக் குழறுதல், அடிக்கடி கொட்டாவி யுடன் உறக்கம் வருதல், மூச்சுத் திணறல், சில சமயம், மயக்க நிலை உண்டாகிறது.

barbotage : தண்டுவட உணர் விழப்பு : முதுகந்தண்டினை உணர்விழக்கச் செய்யும் ஒரு முறை. இதில், உறுப்பெல்லை உணர்வு நீக்கி மருந்தானது நேரடியாக மூளைத் தண்டுவட நீருடன் கலக்கப்பட்டு, தண்டுவடப்பகுதியில் ஊசி மூலம் செலுத்தப்படுகிறது.

bariatrics : கொழு உடல் மருத்துவியல் ; பெருத்த உடல்

மருத்துவவியல் ; உடல் ஊத்தம்
மருத்துவவியல் ; உடற்பருமன்
மருத்துவவியல் : உடல் ஊத்தம்
சார்ந்த படிப்பு, உடல் ஊத்தமும்
அதோடு தொடர்பு உடைய
நோய்களைப் பற்றிய படிப்பு.

baritosis : நுரையீரல் பேரியம்
ஏற்றம்; பேரியம் ஏற்ற நுரையீரல்
அழற்சி: நுரையீரல்களில் பேரியம்
துகள்கள் சென்று தங்குவதால்
உண்டாகின்ற ஒரு தொழில்
சார்ந்த நுரையீரல் அழற்சினேய்.

barium enema : பேரியம் வழி
குடல் கழுவுதல்; மலக்குடல்
பேரியக் கழுவல் : பேரியம் சல்
ஃபேட்டை குதவாய் வழியாகச்
செலுத்தி குடலினைத் துப்பரவு
செய்தல்.

barium meal : பேரிய உணவு.

barium sulphate : பேரியம் சல்
ஃபேட் : கரையக்கூடிய கனமான
துள். உணவுக் குழாயை ஊடு
கதிர் (எக்ஸ்-ரே) படம் எடுப்
பதற்கு இது பயன்படுகிறது.
வெள்ளை நிறமான இந்தப்
பேரியம் சோறு உணவுக்
குழாய் வழியாக இறங்குவதை
ஊடுகதிர் மூலம் தெளிவாகக்
காணலாம்.

barium sulphide : பேரியம் சல்
ஃபைடு : மயிர் நீக்கும் குணமுள்ள
ஒப்பனைக் களிம்பேட்டில்
பயன்படுத்தப்படும் முக்கிய
பொருள்.

barium X-ray examination :
செரிப்பு வழி பேரியப் போக்குக்
கதிர்ப்படப் பரிசோதனை; பேரியத்
துடன் இரைப்பைக் குடல் கதிர்ப்
படப் பரிசோதனை; உணவுப்
பாதை பேரியப்போக்குக் கதிர்ப்
படப் பரிசோதனை : உணவுப்
பாதையில் உள்ள நோய்த் தட
யங்களைக் கண்டறிவதற்காக
நோயாளியை பேரியம் சல்பேட்
டைக் குடிக்கசெய்து, உணவுப்
பாதையை பல இடைவேளை
களில் ஊடுகதிர்ப்படம் எடுப்பது.

barlow's disease : பார்லோ
நோய் : குழந்தைகளுக்கு ஏற்
படும் கதிர்வீச்சு நோய்.

Barlow's syndrome : பார்லோ
நோயியம்: தொங்கல் மைட்ரல்
தடுக்கிதழ் காணப்படும் நோய்.
தொய்வான மைட்ரல் தடுக்கிதழ்
காணப்படும் நோய்.

barognosis : எடை உணர்வு;
எடை உணர்வு ஆற்றல் : எடையை
உணரக்கூடிய தன்மை.

baroreceptor : அழுத்த உணர்
விகள்; அழுத்த ஏற்பிகள்.

baroreflexes : அழுத்த வினைகள்.
அழுத்த உணர்விகள் ஏற்
படுத்தும் அனிச்சை வினைகள்.
அழுத்த ஏற்பிகளால் ஏற்படு
கின்ற அல்லது கடத்தப்படு
கின்ற அனிச்சை வினைகள்.

barotrauma : அழுத்த மாறுபாட்டு
நோய்; அழுந்து புண்; அழுத்த

உணர்வி; அழுத்தத் தாக்கு : வாயு மண்டல அழுத்தம் அல்லது நீர் அழுத்தம் மாறுபடுவதால் உண்டாகும் காயம். செவிப்பறை கிழிந்து போதல் இதற்கு எடுத்துக்காட்டு.

barrier nursing : தொற்றுத் தடை முறை; ஒதுக்குச் செவிலியம்; தடைச் செவிலியம் : ஒரு தொற்று நோயாளியிடமிருந்து இன்னொரு வருக்கு நோய் தொற்றுவதைத் தடுப்பதற்கான ஒரு முறை. நோயாளியைத் தனிமைப்படுத்தி நோய் தொற்றுவதைத் தடுப்பது தன் மூலம் இது செய்யப்படுகிறது.

Bar's incision : பார் வகுடல் : 'சிசேரியன்' கருப்பை அறுவைச் சிகிச்சையின் போது வயிற்றின் மத்தியப்பகுதியைக் கிழித்தல் அல்லது கீறுதல். ஃபிரான்சு நாட்டின் 'பேற்றியல்' மருத்துவர் பால்பார் இதனை முதன் முதலில் விவரித்தார். எனவே, அவர் பெயரால் இது அழைக்கப்படுகிறது.

bartholinitis : பார்த்தோலின் சுரப்பி வீக்கம்: பெண்ணின் கருப்பை வாய்க்குழாயின் (யோனிக் குழாய்) புறத்துளையின் இருபுறமும் அமைந்துள்ள பார்த்தோலின் சுரப்பிகள் எனப்படும் வீக்கம்.

Bartholin's duct : பார்த்தோலின் நாளம் : நாவடி உமிழ்நீர்ச் சுரப்பிலிருந்து உமிழ்நீரை

வாய்க்குக் கொண்டு வரும் உமிழ்நீர் நாளம். டானிக்ஷ் உடலியல் மருத்துவர் காஸ்பர் பார்த்தோலின் முதன் முதலில் இதனை விவரித்தார். ஆகையால் இந்த நாளம் அவர் பெயரால் அழைக்கப்படுகிறது.

Bartholinitis : பார்த்தோலின் சுரப்பி வீக்கம்; பார்த்தோலின் சுரப்பி அழற்சி: பெண்ணின் யோனிக்குழாயின் புறத்துளையின் இருபுறமுள்ள பார்த்தோலின் சுரப்பி அழற்சியுற்று வீங்குதல்.

bartholin's glands : பார்த்தோலின் சுரப்பி : பெண்ணின் கருப்பை வாய்க்குழாயின் (யோனிக் குழாய்) புறத்துளையின் இருபுறமும் அமைந்துள்ள இரு சிறிய சுரப்பிகள். இவற்றின் இழைம நாளங்கள், கன்னிமைத் திரைச் சவ்வுக்கு வெளியே திறந்து இருக்கும்.

bartonella : பார்ட்டோனெல்லா : மனிதனிடமும் பூச்சி இனத்திலும் காணப்படும் 'ரிக்கெட்சியா' வகைக் கிருமி. பெருநாட்டின் மருத்துவர் ஆல்பெர்ட்டோ பார்ட்டன் இதனை விவரித்ததால், இது அவர் பெயரால் அழைக்கப்படுகிறது.

bartonellosis : பார்ட்டோனெல்லா நோய். பார்ட்டோனெல்லா கிருமியால் ஏற்படும் நோய். இது சேற்று ஈயால் பிறருக்குப்

பரவுகிறது. இந்த நோயின் அறிகுறிகளாவன : காய்ச்சல், இரத்த அழிவுச் சோகைநோய், தோலிலும் சீதப்படலத்திலும் பரவலாகக் கொப்புளங்கள் தோன்றுதல். 'குளோராம்பெனிகால்' எனும் நுண்ணுயிர்க்கொல்லி மருந்து இதனைக் குணப்படுத்தக் கூடியது.

Bartter's syndrome : பார்ட்டர் நோயியம் : சிறு நீரகத்தில் வடி முடிச்சுக்கு அருகில் அமைந்துள்ள அணுக்கள் பெருக்கமடைதல், பொட்டாசியம் குறைபாடு, காரத்தேக்கம், ஆல்டோஸ்டீரோன் மிகைப்பு, மிகை இரத்த அழுத்த மில்லாநிலை ஆகிய அறிகுறிகள் அடங்கிய நோயியம். 'பிரெ டெரிக் பார்ட்டர்' எனும் அமெரிக்க மருத்துவர் இதனை முதன்முதலில் இனம் கண்டறிந்தார். எனவே, இந்த நோயியம் அவர் பெயரால் அழைக்கப்படுகிறது.

baruria : மிகை அடர்வுச் சிறுநீர் : சிறுநீரின் ஒப்படர்வு மிகைப்படுதல். மிகை அடர்வுள்ள சிறுநீர் கழித்தல்.

baryglossia : குறைவேக நாக்கு இயக்கம்; குறைவேக நாவியக்கம்; பேச்சில் வேசக்குறைவு.

barylalia : தடித்த சொல் பேச்சு : தெளிவில்லாத, தடித்த பேச்சு. பேச்சுறுப்புகள் சரியாக இணைந்து செயல்படாததால் ஏற்படும் நிலைமை.

basal anesthesia : அடிப்படை உணர்வகற்றல்.

basal carcinoma : தரச செல்புற்று.

basal ganglia : பெரு மூளை உயிரணுக்கள் ; அடிமூளை முடிச்சு; அடிமூளைத் திரள், தளமுடிச்சுக்கள் : தன்னியக்கத் தசைகளை ஒருங்கு இணைக்கும் பெருமூளைப் பகுதியில் உள்ள பழுப்புநிற உயிரணுக்கள். இந்தப் பகுதி சிதைவுறுவதால் பார்க்கின்சன் நோய் உண்டாகிறது.

basal metabolism : அடித்தள ஆக்கச் சிதைவு.

basal narcosis : உறக்கம் தூண்டும் மருந்து; அடிப்படைகள் மயக்கி; முன்னோடி மயக்கம் : அறுவைச் சிகிச்சைக்கு முன்பு மயக்க மருந்து கொடுப்பதற்கு முன்னர், அச்சத்தையும் பீதியையும் குறைத்து, உறக்கம் உண்டாக்குவதற்காகக் கொடுக்கப்படும் மயக்க மருந்துகள். இது அறுவைச் சிகிச்சைக்குப் பிந்திய அதிர்ச்சியைக் குறைக்கிறது.

base : ஆதாரப் பொருள்; அடித்தளம்; மூலச்சேர்மம்; தளம்: 1. ஒரு கூட்டுப் பொருளின் முக்கியப் பகுதி; 2. ஓர் அமிலத்துடன் இணைந்து ஓர் உப்பாக மாறும் ஒரு வேதியியற்பொருள்.

Basedow's disease : பெசிடோ நோய் : கண்விழிப் பிதுக்கக் கேடயச் சுரப்பிக் கழலை, ஜெர்மன்

மருத்துவர் கார்ல்வான் பெசிடோ இதனைக் கண்டறிந்தார். ஆகவே அவரது பெயரால் இந்த நோய் அழைக்கப்படுகிறது.

baseline : ஆதாரவரி; அடிவரி : அடுத்தடுத்து அளக்கப்படும் அளவுகளை ஒப்பிட்டு நோக்க உதவும் துவக்க வரி அல்லது துவக்க அளவு.

basilic : அடித்தளமான; இரத்த நாளங்களில் முழங்கையிலிருந்து தொடங்கி அக்குள் நாளத்தில் முடிகிறது.

basic health care : அடிப்படை நல்வாழ்வுப் பராமரிப்பு.

basophil : நீலவெள்ளணு; தளமேற்பி: (1) அடிப்படைச் சாயங்களுடன் நெருங்கிய தொடர்புடைய ஓர் உயிரணு. (2) நீல நிறம் ஏற்கும் வெள்ளணுக்கள். இது ஒரு குறிப்பிட்ட சாயத்தை ஏற்கிறது.

basophilia : இரத்தத்தில் நீல வெள்ளணுப் பெருக்கம்; தளமேற்பியல்: இரத்தத்தில் நீல நிறம் ஏற்கும் வெள்ளணுக்கள் அதிகரித்தல்.

batch : கூறு.

bath : குளிப்பு முறை மருத்துவம்; குளிப்பு நீர்மம் : உடம்பினை நீரில் அல்லது ஏதேனும் திரவத்தில் முழுக்காட்டி நோய் நீக்கும் முறை. உடலில் திரவத்தைத் தெளிப்பதும் அத்திரவத்தின் ஆவித்தாரையைப் பாய்ச்ச

வதும் இதில் அடங்கும். சேறு, தணல், நீர் மெழுகு ஆகியவற்றுடன் பொட்டாசியம் பெர் மாங்கனேட்டு, உப்புநீர், கந்தகம் ஆகியவற்றைக் கலந்து இதற்குப் பயன்படுத்துவதுண்டு. நீரியல் மருத்துவமும் இந்த வகையைச் சேரும்.

bathesthesia : ஆழ் உணர்வு : ஆழ்ந்த உணர்வுடைய, ஆழ் உணர்வு நயம்.

bathypnoea : ஆழ் மூச்சு; ஆழ் சுவாசம்; நீண்ட சுவாசம் : ஆழமாக சுவாசித்தல், நெடுநேரம் சுவாசித்தல்.

battered baby syndrome : குழந்தை உருக்குலைவு நோய் : காயமுற்றதன் விளைவாக குழந்தைகளிடம் காணப்படும் நோய்க் குறிகள். பெற்றோரின் உணர்ச்சிச் சிக்கல்கள் அல்லாமல் குழந்தைக்கு ஏற்படும் உடல் காயத்தை இது குறிக்கிறது.

battaring : உருக்குலைத்தல் : ஒருவரைத் திரும்பத்திரும்ப அடித்துக் காயப்படுத்தி உருக்குலையுமாறு செய்தல். முக்கியமாக, குழந்தைகள், மனைவிமார்கள் (மகளிர்), பாட்டிமார்கள் ஆகிய மூன்று பிரிவினரும் இதற்கு உள்ளாகிறார்கள். இதனால் அவர்களுக்கு உளவியல் சேதங்களும் ஏற்படுவதுண்டு.

bat wing distribution : வெளவால் இறைக்கைப் பரவல்: நுரையீரல்

நீர்த்தேக்கத்தின்போது எடுக்கப்படும் ஊடுகதிர்ப் படத்தில் காணப்படுகின்ற ஒருவித நோய் நிலை; நுரையீரல்களில் இரு புறமும் வெளவால் இறக்கை விரித்தாற் போன்று நுரையீரல் திசுக்கள் அரிக்கப்பட்டிருக்கும்.

battered woman syndrome :

பெண் உருக்குலைவு நோயியம்: கணவன் தன்னுடைய மனைவியைத் திரும்பத் திரும்ப அடித்துக் காயப்படுத்தி உருக்குலையுமாறு செய்தல். இதனால் மனைவிக்கு உடல் காயங்கள் மட்டுமின்றி உளவியல் பாதிப்புகளும் ஏற்படுவது உண்டு.

battarism : திக்கல்; திக்கல் பேச்சு.

battery : (1) மின்கலம்; மின்பொறி அடுக்கு : மின்சாரம் உற்பத்தி செய்யும் ஒரு சிறு பொறி.

அடுக்குச் சோதனை : நோயாளியிடம் காணப்படும் ஒரு குறிப்பிட்ட நோயின் காரணத்தைக் கண்டு அறிவதற்காக அடுக்கடுக்காகச் செய்யப்படும் பரிசோதனை முறைகள்.

Battle's sign : பேட்டில் தடயம் : மண்டையோட்டின் பின்பக்க எலும்பு உடையும்போது எலும்புச் சவ்வுக்கு அடியில் இரத்தம் சேர்ந்து, உறைந்து, கட்டியாவது. இதனால் பொட்டு எலும்புக் கூம்புப்பகுதியில் தோலில் நிற மாற்றம் ஏற்படும். இந்தத் தடயத்தை இங்கிலாந்து அறுவைச் சிகிச்சை வல்லுநர் வில்லியம்

பேட்டில் கண்டுபிடித்ததால், இது அவர் பெயரால் அழைக்கப்படுகிறது.

Battey bacillus : பேட்டி நுண்ணுயிரி: ஒருவகைக் காசநோய்க் கிருமி. பேட்டி எனும் ஊரில் உள்ள காசநோய் மருத்துவமனையில் இக்கிருமி முதன்முதலில் கண்டுபிடிக்கப்பட்டது.

Baudelocque's method : பாடிலாக் முறை : கருவிலிருக்கும் குழந்தையின் முடிப்பிறப்புத் தோற்றத்தை தலையுச்சிப்பிறப்புத் தோற்றமாக மாற்றி அமைக்கும் முறை. ஃபிரான்ஸ் நாட்டைச் சார்ந்த லீன்பாடிலாக் எனும் மகப்பேறு மருத்துவ வல்லுநர் இதனை முதன்முதலில் கண்டறிந்து கூறினார்.

Baypen : பேய்ப்பன் : மெஸ்லோ சிலின் என்ற மருந்தின் வணிகப் பெயர்.

Bazette's formula : பேசெட் சூத்திரம் : இதயமின்னலை வரைபடத்திலுள்ள QT இடைவெளியானது மின்பொறியுள்ள இதயச் சுருக்கத்தின் மொத்த அளவைக் குறிப்பதாகும். இதுவே 'பேசெட் சூத்திரம்' எனப்படுகிறது. இதயத்துடிப்பு அதிகரித்தால் இதன் அளவு குறையும்; இதயத்துடிப்பு குறைந்தால் இதன் அளவு அதிகரிக்கும்.

Bazin's disease : பாசின் நோய்: பெண்களின் கால்களின் தோலில்

அடிக்கடி ஏற்படும் ஒரு வகை சீழ்ப்புண் நோய். தோலில் முதலில் ஆழமான கரணைகள் (திரளைகள்) உண்டாகும். இவை பின்னர், சீழ்ப்புண்களாக மாறும்.

BBB : பிபிபி : 'பண்டில் பிரான்சு பிளாக்' மற்றும் 'பிளட்பிரெய்ன் பேரியர்' என்ற சொற்றொடர்களின் முதல் எழுத்துச் சேர்க்கை.

B-cell : பி-அணு : இது ஒருவகை நிண அணு, இரத்தம், நிணநீர் மற்றும் இணைப்புத் திசுக்களில் காணப்படும்; நோய் நுண்மங்களை எதிர்த்துப் போராட நோய் எதிர் அங்கங்களை இரத்தத்தில் உருவாக்குவது இதன் பணி.

B C G : Bacille-Celmette-Guerin: பி.சி.ஜி. (பாசில்-கால்மெட்-குவரின்) : வீரியம் குறைந்த காசநோய்க்கிருமி. இதற்குக் காசநோய் உண்டாக்குவதற்கான ஆற்றல் குறைந்திருந்தாலும், உயிர்த்தற்காப்புப் பொருள் உண்டு பண்ணும் தன்மை இருக்கிறது. காசநோய்க்கு எதிராக நோய்த்தடைக்காப்புச் செய்வதற்குப் பயன்படும் ஓர் அம்மைப்பால் மருந்துக்கு ஆதாரமாகப் பயன்படுகிறது.

beaked pelvis : அலகு இடுப்புக் கூடு; முன் வளைவு இடுப்புக் கூடு : எலும்பு நலிவு நோயின் போது இரண்டு பக்கமுள்ள தொடை எலும்புகளின் தலைப்

பகுதிகள் மிகு அழுத்தம் தருவதால் இடுப்புக் கூட்டின் நடுங்கிணைவு எலும்பு முன்பக்கமாக வளையும் நிலைமை.

beam alignment : ஒளிக்கற்றை ஒழுங்கு : ஊடுகதிர்ப்படம் எடுக்கப்படும்போது ஊடுகதிர் உமிழ்குழலின் தலைப்பகுதியை ஊடுகதிர்த் திரையை நோக்கி ஒழுங்குபடுத்துதல்.

beam collimation : ஒளிக்கற்றை நேர்வரிப்பாடு : ஊடுகதிர்களின் ஒளிக்கற்றையை குறிப்பிட்ட பகுதியில் மட்டும் படும்படி ஒழுங்குபடுத்துதல்.

beam quality : ஒளிக்கற்றைப் பண்பு; ஒளிக்கற்றைப் பண்புக் கூறு; ஒளிஉமிழ்வு குணம்; ஒளிக்கதிர் தன்னியல்பு : ஊடுகதிர்களின் சக்தியைக் குறிப்பது.

bearing down : (அழுத்தித் தள்ளுதல் : 1. பிள்ளைப்பேற்றின் இரண்டாம்கட்ட இடுப்புவலியின் போது குழந்தையை வெளியே நெருக்கித் தள்ளுவதற்காக உண்டாகும் வலி. 2. கருப்பை நெகிழ்ச்சியில், இடுப்பெலும்பு கனமடைந்து இறங்குவது போன்று ஏற்படும் உணர்வு.

beat : நாடித்துடிப்பு; துடிப்பு : இதயத்திலும், இரத்த நாளங்களிலும் இரத்தம் துடித்தல்.

Beau's lines : பியூ கோடுகள்; பியூவரிகள்: கைவிரல் நகங்களில் காணப்படும் மேடிட்ட கோடுகள்

அல்லது வரிகள். இது ஒரு மண்டல நோயின் தடயம். ஃபிரான்ஸ் நாட்டைச் சேர்ந்த உடலியங்கு வல்லுநர் ஜோசப் பியூ என்பவர் கண்டறிந்த தடயம்.

Becker's muscular dystrophy : பெக்கரின் தசை வளப்பக்கேடு : குழந்தைகளிடம் காணப்படும் ஒரு பரம்பரை நோய். தசைகளுக்குத் தவறான ஊட்டச்சத்து செல்வதால் தசைகள் சும்பிப்போவதுடன் வயதாக ஆக நோய்த்தாக்கம் சிறிது சிறிதாக அதிகரிக்கும்.

Beck's triad : பெக்கின் மும்மை: இதயத்தில் காணப்படும் மூன்று வகை நோய்க்குறித் தொகுதி. மிகுசிரைநாள அழுத்தம், தமனி நாளக் குறை அழுத்தம் மற்றும் சிற்றிதயமும் மூன்று அறிகுறிகள் அடங்கிய ஒரு நோய்க்குறித் தொகுதி. அமெரிக்க உடலியங்கு இயல் மருத்துவர் கிளாட்பெக் என்பவர் இதனை விவரித்ததால், இது அவர் பெயரால் அழைக்கப் படுகிறது.

beclamide : வலிப்புத் தடுப்பு மருந்து : காக்காய் வலிப்பு நோயைக் குணப்படுத்துவதற்கான சிகிச்சையில் வலிப்பு ஏற்படுவதைத் தடுப்பதற்கான மருந்து.

beclomethasone : பெக்ளோ மெத்தாசோன் : மூளை நோய்க்காக உள்ளிழுப்பதற்காகத் தயாரிக்கப்படும் மருந்து.

beclomethasone dipropionate : பெக்லோமீதசோன் டிப்ரோபியோனேட் : ஆஸ்துமா நோய்க்குத் தரப்படும் ஒருவகை இயக்குநீர் மருந்து. உள் இழுப்பான்களில் இம்மருந்து பயன்படுத்தப்படும்.

Becosym : பெக்கோசிம் : வைட்டமின்-B குறைபாட்டுக்காகப் பயன்படுத்தப்படும் மாத்திரை. இதில் நரம்பூட்டச்சத்து (அனாரின்), ரிபோபிளேவின், நிக் கோட்டினாமைடு, பைரிடாக்சின் ஆகியவை அடங்கியுள்ளன.

becotide : பெக்கோட்டைடு : பெக்ளோமெத்தாசோன் என்ற மருந்தின் வணிகப் பெயர்.

bed : படுக்கை; கட்டில்; உடல் தாங்கி; உறுப்புத்தாங்கி; திசுத்தாங்கி.

bed bath : ஒற்றிக் குழிப்பு.

bedbug : மூட்டைப்பூச்சி; மூட்டுப் பூச்சி : இரத்தம் உறிஞ்சும் பூச்சி. மிதவெப்ப மண்டலங்களில் இது பெருமளவில் வாழ்கிறது.

bed occupancy : படுக்கை நோயாளி; உள் நோயாளி : நாள் முழுவதும் மருத்துவமனையிலேயே தங்கி சிகிச்சை மேற்கொள்ளுதல்.

bedpan : படுக்கை மலத்தட்டு; நோயாளி கழிகலன் : படுக்கையிலிருந்து எழுந்து நடக்க இயலாத நோயாளியின் மலத்தையும், சிறுநீரையும் பெறுவதற்குப் பயன்படுத்தப்படும் ஒரு பாத்திரம். இது உலோகத்தாலும், பிளாஸ்டிக்

கிலும் தயாரிக்கப்படுகிறது. நோயாளியின் இடுப்புக்கு கீழே இது வைக்கப்படுகிறது.

bedrest : படுக்கை ஓய்வு : நோயாளியானவர் படுத்திருந்து ஓய்வு எடுத்தல்; நோயின் காரணமாக படுக்கையிலேயே கிடத்தல்.

bedsore : படுக்கைப் புண்; அழுந்துப் புண்; அழுத்தல் புண்; கிடைப்புண் : உடலின் அழுத்தம் காரணமாக புண் உண்டாவது. நெடுங்காலம் படுக்கையில் படுத்திருக்கும் நோயாளிக்கு எலும்பு அழுத்தம் காரணமாகத் தோல் சிதைந்து, திசுக்கள் உருக்குலைந்து, புண் ஏற்படும் நிலைமை. இப்புண்ணுக்கு இரத்த ஓட்டம் தடைப்பட்டு போவதால் குணமாவது கடினம்.

bee : வண்டு; சுரும்பு; தும்பி; தேனீ : தேனீகடித்தல்; தேனீயின் விஷத்தால் (நச்சால்) உடலில் பாதிப்பு உண்டாவது. தேனீ கடித்த உடல்பகுதியில் வலி, செந்தடிப்பு, வீக்கம் ஆகியவை ஏற்படுதல்.

beeturia : செங்கிழங்குச் சிறுநீர் : செங்கிழங்கைச் சாப்பிடுவதால் சிறுநீர் சிவப்பாகப் போவது.

Beevor's sign : பீவரின் தடயம் .

behaviour : நடத்தைமுறை; நடத்தை இயல்புத் தன்மை; நடத்தை : அக அல்லது புறத் தூண்டுதல் காரணமாக ஒருவர்

நடந்து கொள்ளும் முறை. இது வாழ்க்கையின் ஓர் இன்றியமையாத அம்சம். தூண்டுதலின் தன்மையைப் பொறுத்து நடத்தை முறையானது எதிர்மறையாக அல்லது ஆக்க முறையாக அமைந்திருக்கும். சில கல்வி முறைகளில் நடத்தைமுறையைச் சீராக உருவாக்குவதற்குக் கல்வியறிவூட்டப்படுகிறது. திரிபான நடத்தை முறையை முறைப்படுத்துவதற்குச் சிலருக்கு உளவியல் சிகிச்சையளிக்கப்படுகிறது.

behaviourism : ஒழுக்க முறை; நடத்தையம் : அகப்பண்புகளுக்குப் புறவாழ்வுக்கூறுகளே காரணம் என்ற கோட்பாடு. புறக் கூறு பாடுகளைக் கொண்டும், ஒழுக்கத்தைக் கொண்டும் ஒருவரைப் பற்றி ஆராயும் முறை.

Behcet's disease : பெஹ்செட் நோய்.

behcet syndrome : பெஹ்செட் நோய் : 1937இல் பெஹ்செட் என்பவர் கண்டுபிடித்துக் கூறிய ஒரு நோய். இதில் வாயிலும் பிறப்புறுப்பிலும் புண் உண்டாகும். கண்களில் வெண் விழிப்படல அழற்சி போன்ற மாறுதல்கள் ஏற்படும். ஒருகண் பார்வை பாதிக்கப்படும். சில மாதங்களுக்கு அல்லது ஆண்டுகளுக்குப்பின் மறுகண் பார்வை பாதிக்கும்.

தோலில் கொப்புளங்கள் தோன்றும். இந்நோய் உண்டாவதற்கான காரணம் தெரியவில்லை. இதற்கு முறையான சிகிச்சையும் இல்லை. இந்நோயினால் இறுதியில் கண் பார்வை இழப்பு ஏற்படும்.

bejel : பெஜல் : மேக நோய் சாராத ஒருவகை வெட்டை நோய். இது நீண்ட காலம் நீடிக்கும். இது முக்கியமாக மத்திய கிழக்கிலும் ஆஃப்ரிக் காவிலும் குழந்தைகளைப் பீடிக்கிறது. இது முதலில் வாயில் தோன்றி, பின்னர் தோலில் பரவுகிறது. இதனால் இது எளிதில் பரவுகிறது. இதனால் அரிதாகவே மரணம் விளைகிறது. இதனை பெனிசிலின் மருந்து மூலம் குணமாக்கலாம்.

belching : ஏப்பம் : உணவுக் குழாய்க் குள்ளும், இரைப்பைக்குள்ளும் செல்லும் காற்று (வாயு) உரத்த சத்தத்துடன் வாய்வழியே வெளியேறுதல்.

belladonna : பெல்லடோன்னா : இரவில் மலரும் 'பெல்லடோன்னா' என்னும் கொடிய நச்சுப்பூண்டு வகையிலிருந்து எடுக்கப்படும் மருந்து.

bell-lottomed : கணுக்கால் நோக்கி விரிவடையும்.

bellied : தொந்தி விழுந்த; தொப்பை சரிந்த; பெரு வயிறுடைய..

Bell's nerve : பெல் நரம்பு.

bell's palsy : முக முடக்குவாதம்; முகத்தசை வாதம்; கடைவாய்க் கோணல்: மண்டையோட்டு நரம்பின் இழைமங்களிலிருந்து உண்டாகும் முக முடக்குவாதம். இதற்கான காரணம் தெரியவில்லை.

Bell's phenomenon : பெல் நிகழ்வு

belly : தொப்பை; தொந்தி; வயிற்றுப் புடைப்பு; வயிற்றுத் தசைப் புடைப்பு.

belly-god : பெருந்தீனிக்காரர்; வயிற்றாளி.

belt : அரைக்கச்சை; நிலப்பகுதி : குறிப்பிட்டதொரு நோய் அதிகமாகப் பரவியுள்ள நிலப்பகுதி.

bemegride : பெமிகிரைடு : சுவாசத்தைத் தூண்டும் மருந்து. இது நரம்பு வழி செலுத்தப் படுகிறது.

benactyzine : பெனாக்டைசின் : ஒரு சில குறிப்பிட்ட வினை புரியக்கூடிய நோவகற்றும் மருந்து. இது சுற்றுச் சூழலிலிருந்து விடுபட்ட உணர்வைக் கொடுக்கிறது. மனக்கவலை, உள அலைவு, நரம்புக்கோளாறு போன்ற நிலைகளில் இது பயன்படுத்தப் படுகிறது.

benadryl : பெனாட்ரில் : டைபன் ஹைட்ராமின் எனப்படும் இருமல் மருந்தின் வணிகப் பெயர்.

bence jones protein : பென்ஸ்-ஜோன்ஸ் புரதம் : எலும்பு மச்சை அழற்சியுடைய நோயாளிகள் சிலரின் சிறுநீரில் காணப்படும் புரதங்கள். இவர்களின் சிறுநீரைச் சூடாக்கும்போது, 50°C-60°C வெப்பநிலையில், இந்தப் புரதங்கள் வீழ்படிவாகி மேலும் கொதி நிலைக்குச் சூடாக்கும்போது மீண்டும் கரைந்துவிடும். மறு படியும் குளிர்விக்கும்போது மீண்டும் வீழ்படிவாகும்.

bendrofluazide : பெண்ட்ரோஃபுளுசைடு : தையாசைட் குழுமத்தைச் சேர்ந்த சிறுநீர்க் கழிவினைத் தூண்டும் மருந்து. இது வாய்வழி உட்கொள்ளப்படுகிறது. இது சிறுநீரகக் குழாய்களில் சோடியம் குளோரைடு மீண்டும் ஈர்க்கப்படுவதைக் குறைக்கிறது. இது செயற்படும் கால அளவு 20-24 மணிநேரம். கல்லீரல் அல்லது சிறுநீரகம் செயலிழக்கும்போது இது பயன்படுத்தப்படுகிறது.

benemid : பெனிமிட் : புரோபினைசிட் என்ற மருந்தின் வணிகப் பெயர்.

benign : ஏதமில் நோய்; தீங்கற்ற; வலியற்ற; ஆறக்கூடிய; தீதிலா : நோய் வகையில் கடுமையாக இராத பெருந்தீங்கு விளைவிக்காத நோய்.

benign tertain fever : தீதிலா மூன்றாம் நாள் காய்ச்சல்.

Bennett's fracture : பென்னெட் எலும்பு முறிவு : உள்ளங்கை எலும்புகளின் மூட்டுப்பகுதிகளின், உடலின் மையம் நோக்கிய முனைகளில் ஏற்படும் முறிவு.

Benoral : பெனோரால் : பெனோரிலேட் என்னும் மருந்தின் வணிகப் பெயர்.

benorylate : பெனோரிலேட் : ஆஸ்பிரின், பாராசிட்டமோல் இரண்டும் கலந்த ஒரு வேதியியல் கூட்டுப்பொருள்; இது வீக்கத்தைக் குறைக்கக் கூடியது. நோவகற்றத் தக்கது; காய்ச்சல் வராமல் தடுக்கக்கூடியது; நெடிது செயற்படக்கூடியது. இது உள்இரத்தப் போக்கு ஏற்படாமல் தடுக்கத்தக்கது.

bentonite : பென்டோரைட் : நீரேற்றம் செய்யப்பட்ட அலுமினியம் சிலிகேட் வேதிப்பொருள்.

benzalkonium : பென்சால் கோனியம் : நோய்க் கிருமிகளைத் தடுக்கும் மருந்து. துப்பரவு செய்யும் தன்மையுடையது. தோலுக்காக இதன் 1% கரைசல் (1:20000) பயன்படுத்தப்படுகிறது. காயங்களைத் துப்பரவு செய்ய 1:40000 கரைசல் பயன்படுகிறது.

benzathine penicillin : பென்சாத்தின் பென்சிலின் : இது நோய்க் கிருமிகளைத் தடுக்கும் மருந்து. இதனை வாய்வழியாகவோ, ஊசி மூலமாகவோ

செலுத்தலாம். இது நீண்ட காலம் செயலாற்றக் கூடியது. பெரும்பாலான கிராம் சாயம் எடுக்கும் நுண்ணுயிரிகளுக்கு எதிராகப் பயன்படுத்தப்படுகிறது.

benzene : சாம்பிராணி எண்ணெய் : கரியெண்ணெயிலிருந்து (கீல்) எடுக்கப்படும் ஒருவகை எண்ணெய். இது நிறமற்றது; எளிதில் தீப்பற்றக்கூடியது. தொழில்துறை நச்சியலில் மருத்துவ முக்கியத்துவம் பெற்றுள்ளது. இதனைத் தொடர்ந்து எதிர்கொள்வதால் வெள்ளணுக் குறைவு, இரத்த சோகை, தோலில் ஊதா நிறப்புள்ளிகள் தோன்றுதல்; அரிதாக வெண்குட்டம் ஏற்படும்.

benzhexol : பென்செக்சால் : பார்க்கின்சன் நோயில் தசைச் சுரிப்பு ஏற்படாமல் தடுக்கப் பயன்படும் மருந்து. இதன் பக்க விளைவுகளாக வாய் உலர்வு, தலை சுற்றல் ஏற்படும்.

benzidine : பென்சிடின் : மலத்தில் இரத்தம் அல்லது இரத்த அணுக்கள் காணப்படுகின்றனவா என்பதைக் கண்டறிய உதவும் வேதிப்பொருள்.

benzocaine : பென்சோகெய்ன் : அமினோ பென்சாயிக் அமிலத்தில் இருந்து தயாரிக்கப்படும் ஒரு வகை பகுதி உணர்வகற்றி.

benzoic acid : பென்சாயிக் அமிலம்.

benzoin : சாம்பிராணி : மர நறுமணப் பிசின் வகை. இது காப்புப் பொருளாகவும், சுபம் வெளிக் கொணரும் மருந்தாகவும் பயன்படுகிறது.

benzphetamine : பென்ஸ்ஃபிட் டாமின் : உடல் பருமனைக் குறைப்பதற்காக வாய்வழி உட்கொள்ளப்படும் ஒரு மருந்து. இது ஆஃபிட் டாமின் மருந்தினைப் போன்றது.

benztropine : பென்ஸ்டிராப்பின் : அட்ராப்பின் போன்ற ஒரு மருந்து. உயிர்த்தசைமங்களின் திரிபினைத் தடுக்கக்கூடியது; உறுப்பெல்லை உணர்வு நீக்கியாகவும், நோவகற்றும் மருந்தாகவும் பயன்படுகிறது. பார்க்கின்சன் நோயில் தசை விறைப்பிணையும், முடக்கத்தையும் குறைக்கிறது.

benzyl benzoate : பென்சில் பென்சோயேட் : நறுமணத் திரவம். சிரங்குகளைக் குணப்படுத்த முக்கியமாகப் பயன்படுத்தப்படுகிறது.

benzyl penicillin : பென்சைல் பெனிசிலின்.

bephenium hydroxynapthoate பெஃபினியம் ஹைட்ராக்ஸினா ஃபோயேட் : கொக்கிப்புழு, வட்டப்புழு ஆகியவற்றுக்கு எதிராகப் பயன்படுத்தப்படும் மருந்து. இது உணவு உண்பதற்குக்

குறைந்தது ஒரு மணிநேரத்திற்கு முன்னதாக வெறும் வயிற்றில் கொடுக்கப்படுகிறது.

Berger's disease : பெர்ஜர் நோய்.

beriberi : தவிட்டான் நோய் (பெரி பெரி) : வைட்டமின்-B என்ற ஊட்டச்சத்துக் குறைவினால் உண்டாகும் நோய். தீட்டிய அரிசியை முக்கிய உணவாகக் கொள்ளும் நாடுகளில் இந்நோய் முக்கியமாக உண்டாகிறது. நரம்புக் கோளாறு, முடக்கு வாதம், தசை நலிவு, இழைம அழற்சி, மனச்சோர்வு, இறுதியில் மாரடைப்பு உண்டாகும்.

Berkozide : பெர்கோசைடு : பெண்ட்ரோஃப்ளுவாசைட் என்ற மருந்தின் வணிகப் பெயர்.

Berry's sign : பெர்ரி தடயம் : கேடயச் சுரப்பி வீக்கமடைந்துக் கழுத்துத் தமனியைப் பின்பக்கமாகவும் வெளிப்பக்கமாகவும் ஒதுக்கி விடுதல். கேடயக்கழலை நோயின் போது கழுத்துத் தமனியின் நாடித்துடிப்பு கழலையின் பின்பக்கமாக உணரப்படும். கேடயச் சுரப்பி புற்று நோயின்போது கழுத்துத் தமனி காண்பது அரிது. இத்தடயத்தை இங்கிலாந்து அறுவைச் சிகிச்சை வல்லுநர் சர். ஜேம்ஸ் பெர்ரி கண்டுபிடித்தார்.

berylliosis : பெரிலியம் நோய் : பெரிலியம் என்ற கெட்டியான

வெள்ளை உலோகத் தனிமத்தைச் சுவாசிப்பதால் உண்டாகும் நுரையீரல் கோளாறு. இது தொழிற்சாலைத் தொழிலாளர்களுக்குப் பெரும்பாலும் ஏற்படுகிறது.

beryllium : பெரில்லியம் : கெட்டியான வெள்ளை உலோகத் தனிமம். வான ஊர்திகள், அணு இயக்கக் கருவிகள், ஊடுகதிர் உற்பத்திக் கருவிகள் மற்றும் வெப்பம் தாங்கும் பாண்டங்கள் தயாரிப்பதற்குப் பயன்படும் ஓர் உலோகம்.

Besnier's prurigo : அரிப்புக் கொப்புளம் : குழந்தைகளுக்குப் பரம்பரையாக உண்டாகும் ஒரு வகைத் தோல் அழற்சி நோய். குருதிச் சுற்றோட்டம் பாதிக்கப்பட்டு, மேல்தோல் உலர்ந்து கெட்டியாகி, கரப்பான் புண் உண்டாகிறது.

bestiality : விலங்கோடு புணர்வு; விலங்குப் புணர்வு : விலங்கைப் புணரும் ஒரு வித மன நோய். வன்செயல், வக்கிரமான, வெறி பிடித்தவரின் செயல்.

beta : பீட்டா : கிரேக்க மொழியின் இரண்டாம் எழுத்து.

Beta-loc : பீட்டா-லாக் : மெட்டோப்ரோலோல் என்ற மருந்தின் வணிகப் பெயர்.

betamethasone : பீட்டாமெத்தசோன் : அழற்சி எதிர்ப்பியாகப் பயன்படும் இயக்குநீர் மருந்து.

betelnut chewing : வெற்றிலை மெல்லுதல்; வெற்றிலை பாக்கு

போடுதல்: வெற்றிலையில் பாக்கு, சுண்ணாம்பு, புகையிலை இவற்றை வைத்துச் சுருட்டி, வாயில் வைத்து மெல்லுதல். இது வாய்ப்புற்றுநோய்க்கு பாதை அமைக்கும்.

bethanecol : பெத்தனிக்கால் : செயல் முறையில் கார்பக்காலை ஒத்திருக்கும் ஒரு கூட்டுப்பொருள். நச்சுத்தன்மை இல்லாதது. சிறு நீர்த்தேக்கம், அடி வயிறு விரிவடைதல் ஆகியவற்றுக்குப் பயன்படுத்தப்படுகிறது.

Betnesol : பெட்னசால் : பீட்டா மெத்தாசோன் என்ற மருந்தின் வணிகப் பெயர்.

Betnovate : பெட்னோவாட் : பீட்டா மெத்தாசோன் அடங்கிய ஒரு களிம்பு மருந்தின் வணிகப்பெயர்.

Betz's cell : பெட்ஷ் அணு : பெருமுணையின் இயக்கப்புறணியில் காணப்படும் மிகப்பெரிய அணு வகை. ரஷ்யா நாட்டின் உடலியல் மருத்துவர் விலாடிமிர் பெட்ஷ் இந்த அணுவைக் கண்டு பிடித்ததால், இது அவர் பெயரால் அழைக்கப்படுகிறது.

bevel : சரிவு : முனைச்சாய்வு சரிந்த பகுதி, சரிவான பகுதி, பற்குழிச் சரிவு.

bewilderment : திகைப்பு; திகைத்தல்.

bezoar : இரைப்பையில் முடிச் சுருள் : இரைப்பை மற்றும் சிறு குடலில் முடி பந்து போன்று

சுருண்டு இருத்தல். அல்லது பழம் மற்றும் காய்கறிச் சக்கைகள் திரண்டு கொள்ளுதல். சமயங்களில் உணவு கூட பந்து போல் உருண்டு, திரண்டு இரைப்பையை அடைக்கலாம்.

Bezold'd mastoiditis : பெஷால்ட் பொட்டெலும்பு அழற்சி; பெஷால்ட் பொட்டெலும்பு வீக்கம் : பின் தலையில் பொட்டெலும்புக் கூம்புமுனை அழற்சியுற்று, வீங்குதல்; சீழ்ப்பிடித்தல். முனிச் நகரைச் சேர்ந்த காது நோய் வல்லுநர் ஃபிரெட்ரிக் பெஷால்ட் இதனைக் கண்டறிந்த காரணத்தால், இது அவர் பெயரால் அழைக்கப்படுகிறது.

Bhopal gas tragedy : போபால் நச்சுவாயு விபத்து; போபால் விஷவிபத்து சோகம் : 1984ஆம் ஆண்டு டிசம்பர் மாதம் 3ஆம் நாளில் இந்தியாவில் மத்தியப் பிரதேசத்தின் தலைநகர் போபாலில் பூச்சிக்கொல்லி மருந்து தயாரிக்கும் தொழிற்சாலையில் 'மெதில்ஐசோசியனேட்' எனும் நச்சுவாயு கசிந்து, காற்றில் கலந்து, சுற்றுச்சூழல் மாசுபட்டதால், சுமார் 2,500 பேர் இறந்தனர்.

bibliomania : நூல் சேர்ப்பு வெறியர்; புத்தகச் சேர்ப்புப் பிரியர்: நூல்களைச் சேர்ப்பதில் அடங்காத ஆர்வமுள்ளவர்.

bibliotherapy : முதுகு மருத்துவம்; படிப்பு மருத்துவம் : முதிய நோயாளிகளுக்குப் பயன்படுத்தப்படும் மருத்துவமுறை. அவர்கள் தங்கள் தேவைகளைத் தாங்களே நிறைவு செய்துகொள்வதற்கு உதவுவதற்காக இந்தச் சிகிச்சை அளிக்கப்படுகிறது.

bicarbonate : பைக்கார்போனேட்: கார்போனிக் அமிலத்தின் ஓர் உப்பு. இரத்தத்தில் பைக்கார்போனேட் இருந்தால், அது கார்ப் பொருள் சேர்ந்திருப்பதைக் குறிக்கும். இதனை நிணநீர்ப் பைக் கார்போனேட் என்றும் கூறுவர்.

bicellular : ஈரணு உயிர்; இரட்டை அணு; இருசெல் : இரு உயிரணுக்களை உடைய உயிர்.

biceps : இருதலை; கை இரு தலைத்தசை : கையில் உள்ள ஒரு தசை. இது முன்கையை மடக்குவதற்கும், மேற்கையை மடக்குவதற்கும் உதவுகிறது.

தொண்டை இருதலைத்தசை : தொடையில் உள்ள ஒரு தசை; பின்பக்க வாட்டுப் பகுதியில் உள்ளது. முழங்கால் மூட்டை மடக்குவதற்கும் வெளிப்பக்க மாகக் காலைச் சுழற்றுவதற்கும் இது தேவைப்படுகிறது.

Bicillin : பைசிலின் : பென்சாத்தின் பெனிசிலின் மருந்தின் வணிகப் பெயர்.

bicipital : இருதலை : இருதலை கொண்ட கை இருதலைத் தசை.

இருதலைத்தசை வரிப்பள்ளம் : இருதலைத்தசை நாண் மேற்கை எலும்பில் செல்வதற்குண்டான வரிப் பள்ளம்.

biconcave : இருபுற உட்குழிவு; இருபுறக்குழிவு : இருபரப்பு களும் உட்குழிவாக அல்லது உப்புமையுடன் இருத்தல்.

biconvex : இருபுறக் குவியம்; இருபுறக் குவிவு : ஈரிணைக் குவி இருபரப்புகளும் குவிந்திருத்தல்.

bicornuate : இரு கொம்புடைய; இரட்டைக் கொம்பு : இரட்டைக் கருப்பையை அல்லது இரு கொம்புகளுடைய ஒரே கருப்பையுடைய.

bicuspid : இரட்டைக் கதுப்பு; ஈரிதழ் : இரண்டு இதழ்களைக் கொண்ட தடுக்கிதழ். இதயத்தின் இடது மேலறைக்கும் இடது கீழறைக்கும் இடையில் உள்ள ஈரிதழ்த் தடுக்கிதழ் (மைட்ரல் தடுக்கிதழ்). முன்கடவாய்ப் பற்களின் வெட்டுப் பகுதியில் காணப்படும் இரண்டு கதுப்புகள்.

B.I.D (Bis In Die) : இருவேளை; இருவேளை மருந்து : ஒரு நாளைக்கு இருவேளை மருந்து தரப்பட வேண்டும் என்று பொருள்தரும் லத்தீன் மொழிச் சொல்.

bidet : துப்பரவுத் தொட்டி : தண்ணீர்த் தொட்டி போன்ற

தொரு வட்டில். இதில், கரு வாய்க்கும் பெண் உறுப்புக்கும் இடைப்பட்ட பகுதி மூழ்கியிருக்கு மாறும் அதே சமயம் கால்கள் வெளியிலும், பாதங்கள் தரையிலும் இருக்குமாறும், அமரலாம். யோனிக் குழாயை அல்லது குதவாயைத் துப்பரவு செய்வதற்கான இணைப்புறுப்பு களும் உண்டு.

bifid : இருபிளவு; பிளவு : வெடிப்பாக அல்லது கவர்முள் வடிவாக இரு பகுதிகளாக பிளவுபட்டிருத்தல்.

bifocal : இருபார்வைக் கண்ணாடி; இரட்டைப்பார்வைக் கண்ணாடி; இரு குவியம் : இருவெவ் வேறு குவியாற்றலை பெற்று உள்ள ஒரு கண்ணாடி.

bifurcation : பிளவீடு; இரண்டாய் பிரித்தல் : இரு கிளைகளாகப் பிரித்தல்.

biguanides : பைகுவானைடஸ் : வாய்வழி உட்கொள்ளப்படும் நீரிழிவு மருந்து. இது நீரிழிவு நோயாளிகளின் தசைத் திசுக்கள் அதிகச் சர்க்கரையை (குளுக்கோஸ்) ஈர்த்துக் கொள்ளும் படி செய்கிறது. இதனால், பாலில் அளவுக்கு அதிகமாகக் காடிப் பொருள் சேரும் பக்கவிளைவு ஏற்படுகிறது.

bilateral : இருபுறமும் : இருபக்க; இரண்டு பக்கங்கள் கொண்ட; இருபுறமும் தெரிகின்ற.

bilateral symmetry : இருபக்கச் சீர்மை.

bilayer : ஈரடுக்கு : இரண்டு அடுக்குகளைக் கொண்டு இருக்கிறது.

bile : பித்தநீர் : பித்தம் நுரையீரலில் சுரந்து, பித்தப் பையில் சேர்த்து வைக்கப்படும் கசப்பான, காரத்தன்மையுள்ள ஒட்டும் இயல்புடைய, பசும் மஞ்சள் நிறமான திரவம். இதில் நீர், மியூசின், லெசித்தின், கொலஸ்டிரால், பித்த உப்புகள், பிலிரூபின், பிலிவெர்டின் என்ற நிறமிகள் அடங்கியுள்ளன.

bile ducts : பித்த நாளம் : பித்தநீர்க் குழாய்.

bile pigment : பித்த வண்ணம்.

Bilharzia : பில்ஹார்சியா : ஒரு வகை ஒட்டுண்ணிப் புழு. இரத்தத்தில் காணப்படுவது. (எ-டு) சிஸ்டோ சோமா. ஜெர்மனி நாட்டின் மருத்துவர் தியோடர் பில்ஹார்ஷ் இதனைக் கண்டுபிடித்தார்.

bilharziasis : ஒட்டுயிர்ப் புழு நோய் : இரத்தத்திலுள்ள தட்டை வடிவ ஒட்டுயிர்ப் புழு வகையால் ஏற்படும் நாட்பட்ட நோய் வகை.

biliary : பித்தநீர் சார்ந்த : பித்தநீர் தொடர்புடைய நோய்கள். பித்த வயிற்று வலியினால், அடி

வயிறு வீக்கத்துடன் கூடிய குடல் நோவு உண்டாகும். இந்த வலி உணவு உண்ட ஒரு மணி நேரத்திற்குப் பிறகு தோன்றி, பல மணிநேரம் நீடித்திருக்கும். வாந்தியும் ஏற்படலாம்.

biliary calculus : பித்தக்கல்.

biliary tract : பித்தப் பாதை.

biloleate : இருவளைவு.

biloleate : இரு நுண் வளைவு.

bilious : பித்தத்துக்குரிய : பித்த நீர் தொடர்புடைய நோய்கள், அறிகுறிகள், சிகிச்சை முறைகள்.

Bilious vomiting : பித்தவாந்தி; பித்தநீர் வாந்தி : வாந்தி எடுக்கும் போது பித்தநீர் வாந்திப் பொருளாக வெளிவருதல்.

biliousness : பித்தநீர் மயக்கம் : பித்தநீர் மிகைப்பு: கல்லீரல் நோயால் அல்லது கல்லீரல் செயல் குறைபாடால் ஏற்படுகின்ற நிலை. குமட்டல், வாந்தி, வயிற்று வலி, இரைப்பைக் கோளாறு, தலைவலி, மலச்சிக்கல் போன்ற நோய் அறிகுறிகள் தோன்றும்.

bilirubin : பிலிருபின் : இரத்தச் சிவப்பணுக்கள் மண்ணீரலில் அழிவுறுவதால் குருதி உருண்டைப் புரதம் (ஹிமோக்ளோபின்) உடைந்து உண்டாகும் ஒரு நிறமி. இது கொழுப்பில் கரையச் கூடியது. இது உடம்பிலுள்ள

தீவிர வளர்சிதை மாற்றத் திசுக்களுக்குத் தீங்கு விளைவிக்கும்.

bilirubinaemia : பிலிருபின் நோய் : இரத்தத்தில் பிலிருபின் என்ற நிறமி இருத்தல். சில சமயம் இரத்தத்தில் பிலிருபின் அளவுக்கு அதிகமாக இருப்பதை இச்சொல்லால் தவறாகக் குறிப்பிடுகிறார்கள்.

Bilirubinuria : சிறுநீரில் பிலிருபின்: சிறுநீரில் பிலிருபின் நிறமிப் பொருள் மிகையாக இருக்கும் நிலை.

bilis : பித்தநீர்.

bilithery : பித்தநீர் மருத்துவம்.

biluria : சிறுநீர்; பித்தநீர் நிறமி; பித்தச் சிறுநீர் : சிறுநீரில் பித்தநீர் நிறமிகள் இருத்தல்.

biliverdin : பிலிவெர்டின் : பிலிருபின் என்ற நிறமி ஆக்சி கரணமாவதால் உண்டாகும் பச்சை நிற பித்தநீர் நிறமி.

Billroth's operation : பில்ரோத் அறுவை மருத்துவம் : அடிவயிற்றில் அறுவைச் சிகிச்சை செய்வதற்கான ஒரு முறை. இதில் இருவகை உண்டு: (1) முன் சிறுகுடலுடன் வயிற்றின் எஞ்சிய பகுதியை இணைக்கும் வயிற்றின் அடிப் பகுதியில் அறுவை மருத்துவம் செய்தல்; (2) வயிற்றின் புறக் கோடி முனையைச் சிறிது நறுக்கி அறுவைச் சிகிச்சை செய்தல்.

bilobate : ஈரிதழ் உறுப்பு : இரு மடல்கள் கொண்ட உறுப்பு.

bilobular : இருமடல் உறுப்பு : இரு சிறிய இதழ்கள் அல்லது மடல்கள் கொண்ட உறுப்பு.

biluria : பித்த நீரிழிவு.

bimanual : இருகைச் சோதனை : இருகைகளாலும் செய்யப்படும் செயல்முறை. பெண் நோயியலில், அடிவயிற்றில் ஒருகையை வைத்தும், இன்னொரு கையை யோனிக் குழாயினுள் நுழைத்தும் உள் பிறப்புறுப்புகளைச் சோதனை செய்யும் முறை.

binary : இரட்டை; இரண்டிரண்டாக: சமஅளவுள்ள இரு பகுதிகள், இரண்டு கிளைகள்.

Binary fission : இரட்டைப்பிளவு; இரட்டைப் பிளப்பு : உடல் அணுக்கள் அல்லது அணுக்களில் உள்ள உட்கருக்கள் இரு சம பாகங்களாகப் பிரிதல்.

binaural : இருசெவி சார்ந்த; இரு செவிக்குரிய; இரு செவி : இரு செவிகளையும் பயன்படுத்துகிற இதயத் துடிப்பு மானி போன்ற வகையைச் சார்ந்த கருவி.

binder : அடிவயிற்றுக் கட்டு : மகப்பேற்றுக்குப் பின்பு அடிவயிறு சுருங்குவதற்காக வெளிப்புறமாக அழுத்தம் கொடுப்பதற்காகப் போடப்படும் துணிப்பட்டைக் கட்டு.

Binet's test : பைனட் சோதனை: ஒருவரின் அறிவுத்திறனை அவரது மன வயதுக்கேற்ப கணித்தறியும் சோதனை. இது முதலில் 1905 இல் பயன்படுத்தப்பட்டது. அறிவுத்திறன் அளவெண் (IQ) சோதனைக்கு இது முன்னோடி.

binocular vision : தொலை நோக்காடிப் பார்வை; இருவிழிப் பார்வை : ஒரே சமயத்தில் ஒரு பொருளின் ஒரு பிம்பம் மட்டுமே கண்ணுக்குப் புலனாகும் வகையில் இருகண்களின் பார்வையினையும் அந்தப் பொருளின் மீது ஒரு முகப் படுத்துதல். இது பிறவிலேயே அமைந்த திறம்பாடு அன்று. வாழ்க்கையின் முதல் சில மாதங்களில் இத்திறன் உருவாகிறது.

binocular : தனியணு இரட்டையர்: புது உயிராக உருவாகும் பெண் கரு உயிரணுக்களின் இரு தனி உயிரணுக்களிலிருந்து உருவான இரட்டைப் பிள்ளைகள். இந்த இரட்டையர் வெவ்வேறு பாலினம் சார்ந்தவராக இருக்கலாம்.

bioassay : உயிரியல் மருத்துவ ஆய்வு : உயிருள்ள விலங்கின் உடலில் அல்லது அதன் உடலில் குறிப்பிட்ட உறுப்பில் ஒரு மருந்தின் விளைவை, வீரியத்தை, பயனை, பாதிப்பைக் கண்டறியும் முறை.

bioavailability : உடலில் மருந்து இருப்பு : ஓர் இலக்கு உறுப்பில்

மருந்து இருக்கும் அளவு மருந்து செலுத்தப்படும் வழி, மருந்து வளர்சிதையும் அளவு, கொழுப்பில் மருந்து கரையும் தன்மை, மற்றும் புரதங்களோடு இணையும் பண்பு ஆகியவற்றைப் பொறுத்து உடலில் மருந்து இருக்கும் அளவு வேறுபடும்.

biochemical : உயிர் வேதிப் பொருள் : உயிர் வேதியியலைச் சார்ந்த பொருள். நோயை நிர்ணயிப்பதற்கு உதவும் உடற்காப்பு ஊக்கி, உடற்காப்புப் பொருள், நொதி, இயக்குநீர் போன்ற உயிர்வேதியியல் பொருள்கள். நோய் நிலைகளில் இப்பொருள் களின் அளவு, அமைப்பு சுரப்பு ஆகியவை மாறுபடலாம்.

biochemist : உயிரிய வேதியியலார்.

bio-chemistry : உயிரியவேதியியல்: உயிரினங்களின் உடலில் ஏற்படும் வேதியியல் இயக்கங்களையும் அவற்றின் விளைவுகளையும் பற்றி ஆராயும் அறிவியல் துறை.

biodynamics : உயிரியக்கவியல்; உயிரியலில் உயிரின் ஊக்காற்றலைப் பற்றிய பகுதி

bioengineering : உயிரிய பொறியியல் : நோயாளிகளின் உடம்பினுள்ளும், வெளியேயும் பயன்படுத்துவதற்குரிய நுட்பமான மின்னணுவியல் அல்லது எந்திரவியல் கருவிகளை வடிவமைத்தல்.

bio-ethics : உயிரிய அறவியல் : உயிரியல் சிக்கல்களுக்குத் தீர்வு காண அறவியலைப் பயன்படுத்துதல்.

biofeedback : உடல் இயங்கல் மாற்றக் குறிப்பு; உடலியங்கல் மறுதகவல் ; உயிர் மறுதகவல் : இரத்த அழுத்தம், நாடித் துடிப்பு வீதம், தசை விறைப்பு போன்ற உடலின் தன்னியக்கப் பணிகள் பற்றிய ஒளி அல்லது ஒலித் தகவல்களை வழங்குதல். இத் தகவல்களிலிருந்து உடல் இயங்குவதற்கான இயல்பான நிலைமைகள் குறித்து அறிந்து கொள்ளலாம்.

Bio-gastrone : பயோ-காஸ்டிரோன் : கார்பினோக்சோலோன் என்ற மருந்தின் வணிகப் பெயர்.

biogen : உயிர் உயிர்ப்பு : உயிர்த் தசையில் இருப்பதாகக் கருதப்படும் உயிர்க்கூறு.

biogenesis : உயிரின இயல்; உயிர் மரபு; உயிர் பிறப்பியல் : உயிரிலிருந்து உயிர் பிறக்கிறது என்ற கருத்தை வலியுறுத்தும் கோட்பாடு.

biogenetic : உயிர் மரபான; மூல உயிர்க் கூறுக்குரிய; உயிர் மரபுக் கோட்பாட்டுக்குரிய.

biogenic : உயிர்பிறப்பால்; உயிர் பிறப்பு : உயிருள்ள பொருளிலிருந்து உருவானது.

biogenist : உயிர் மரபுக் கோட்பாட்டாளர்.

biogenze : உயிர் மரபு.

biohazard : உயிரியல் இடர்பாடு; உயிர் இடர்பாடு : உயிருக்கு இடர் உண்டாக்கும் எந்தப் பொருளையும் இது குறிக்கும். மனிதனுக்கும் அவனுடைய சுற்றுச்சூழலுக்கும் கேடு விளைவிக்கின்ற பொருள்.

biological : உயிரினக் கட்டுப்பாடு: உயிரியல் தொடர்புடைய உயிரினப் பொருள்கள்; உயிர்ப் பொருள்களிலிருந்து தயாரிக்கப்படும் ஊநீர், தடுப்பூசி, எதிர் நச்சு போன்றவை.

biological age : உயிரியல் வயது: ஒருவரின் தோற்றம், நடத்தை முறையிலிருந்து கணித்தறியப்படும் வயது. இதன்படி, சிலர் 40 வயதில் முதுமையாகவும், சிலர் 60 வயதில் இளமையுடனும் தோன்றுவார்கள்.

biological control : உயிரியல் கட்டுப்பாடு : தீங்கிழைக்கும் நுண்மங்களின் எதிர் நுண்மங்களைப் பெருக்குவதன் மூலம் இயற்கைக் கோளாறுகளைக் கட்டுப்படுத்தும்முறை. (எ-டு) களை களைக் கட்டுப்படுத்த பூச்சிகளைப் பயன்படுத்துதல்.

biological shield : உயிரியல் காப்பு : அணு உலை போன்ற

அணுவியல் எந்திரங்களில் பணியாற்றும் ஆட்களை அணுக் கதிர் ஆதாரமுடைய ஒரு வட்டப் பாதுகாப்புச் சுவரை அமைத்தல்.

biological valve : உயிரிய மதிப்பு.

biological warfare : உரியல் போர்முறை : நோய்களை உண்டாக்கும் நுண்மங்களைப் பயன்படுத்தும் போர்முறை.

bionics : ஒப்பு உயிரியல்: உயிர் மண்டலங்களைப் போன்று.

biologist : உயிரியல் வல்லுநர் : உயிரியலில் தேர்ச்சி பெற்றவர்.

biology : உயிரியல்: உயிரினங்கள் அனைத்தின் கட்டமைப்பு, செயல்முறை, அமைப்புமுறை குறித்து ஆராயும் அறிவியல் துறை.

biomass : உயிரின எடை : ஒரு குறிப்பிட்ட பகுதியில் உள்ள அனைத்து உயிரினங்களின் மொத்த உடல்எடை .

biomechanics : உயிர் எந்திரவியல்: உயிரினங்களின் உடலில் ஏற்படும் எந்திர ஆற்றல்களின் இயக்கங்களையும் அவற்றின் விளைவுகளையும் பற்றி ஆராயும் அறிவியல்துறை.

biomicroscopy : உயிரணு நுண்ணோக்கல் : நுண்ணோக்கியின் உதவியுடன் உயிருள்ள அணுவைப் பரிசோதித்தல்.

biomedical : உயிரிய மருத்துவ இயல் : உயிர்களில் மருத்துவ ஆய்வு

செய்தல்; இயற்கை அறிவியலைப் பயன்படுத்தி மருத்துவ ஆய்வுகளை மேற்கொள்ளும் அறிவியல் கலை.

biometry : உயிரிய காலக் குறிப்பியல்; உயிரின வாழ்நாள் குறிப்பு : உயிரினங்களின் உண்மை நிலவரங்களுக்குப் புள்ளியியலைப் பயன்படுத்தி விளக்கம் கொடுத்தல் அல்லது ஒப்பிடுதல்.

biopharmaceutics : உயிரிய மருந்தியல் : ஒரு மருந்தின் இயற்பியல் மற்றும் வேதியல் குணங்களைக் கற்பிக்கும் அறிவியல் கலை.

biophysics : உயிரிய இயற்பியல்: உயிருள்ள பொருள்களின் இயற்பியல் பண்புகளைக் கற்பிக்கும் அறிவியல் கலை.

bioplasm : ஊன்மம்.

bioplast : ஊன்ம நுண்கூறு; உயிர்த் தாது.

biopsy : உயிர்ப்பொருள் ஆய்வு; உடல்திசு ஆய்வு : உடலின் பிணியுற்ற பகுதியிலிருந்து திசுக்களை எடுத்த, நுண்ணோக்காடியில் வைத்துச் சோதனை செய்து, பீடித்துள்ள நோய் என்ன என்று கண்டறிதல்.

Bioral : பயோரல் : கார்பினோக் சோலோஸ் என்ற மருந்தின் வணிகப் பெயர்.

biorhythm : உயிரியல் ஒழுங்கு இயல்பு; உயிரியல் : உடலியல்,

உணர்வியல், அறிவார்ந்த நடவடிக்கைகள் ஒருவித ஒழுங்கியல்புடன் சுழற்சியாக மீண்டும் மீண்டும் நடைபெறுதல். இது மக்களின் வாழ்க்கையைப் பாதிக்கக்கூடியது.

bioscience : உயிர் அறிவியல் : உயிருள்ளவற்றின் அறிவியல் பண்புகளைக் கற்பிக்கும் அறிவியல் கலை.

biosensors : உயிரியல் உணர்விகள்: தோல் வெப்பநிலை, புற அழுத்தத்தினால் ஏற்படும் ஈரப்பதன் அல்லது உயிரியல் மாறுபாடுகள் போன்ற உயிரியல் செயல்முறைகளின் விளைவினை அளவிடுவதற்கான நுண்கருவிகள்.

biosis : உயிர்; உயிருள்ள : இணைப்புச்சொல். உயிரினம் வாழும் முறையைக் குறிப்பிட உதவும் சொற்பதம்.

biosphere : உயிர்மண்டலம்.

biostatistics : உயிர்புள்ளியியல்: புள்ளியியல் கோட்பாடுகளை உயிரினங்களின் ஆய்வுக் குறிப்புகளோடு ஒப்பிட்டு நோக்குதல்.

biosynthesis : உயிரியல் சேர்க்கை : உயிரினங்கள் உருவாக்கும் வேதியியல் பொருள்.

biosystem : உயிர்மண்டல முறை.

biotechnology : உயிரியநுட்பவியல்: தொழில் நுட்பம் பற்றிய அறிவியல் ஆய்வில் உயிரியல்

அறிவினைப் பயன்படுத்துவதும், உயிரியல் ஆய்வில் தொழில்நுட்பத்தைப் பயன்படுத்துவதும் உயிர்த் தொழில்நுட்பம் எனப்படும்.

biotics : உயிர் : உயிர் தொடர்பான அறிவியல்.

biotin : ஊட்டச்சத்து : பி-இரண்டு (B-2) எனப்படும் ஊட்டச்சத்துக் கலவைக் கூட்டில் அடங்கியுள்ள "வைட்டமின் H" எனப்படும் ஊட்டச்சத்துக் கூறு. இந்த ஊட்டச்சத்துக் குறைபாட்டினால், தோல் அழற்சி நோய் உண்டாகும்.

biotoxin : உயிர்நச்சு : உயிருள்ள திசுக்களில் உற்பத்தியாகும் நச்சுப்பொருள்.

biotransformation : உடல் மருந்து மாற்றம்; உயிரியக்க வேதியியல்; உயிரிய மாற்றம்.

biotype : ஒரினக் கூட்டம்.

biparous : இரட்டை ஈற்று : ஒரே தடவையில் இரட்டையாகப் பெறுதல்.

biperiden : பைபெரிடன் : தானியங்கும் நரம்பு மண்டலத்தின் மீது செயற்படும் ஒருவகை மருந்து. பார்க்கின்சன் நோய்க்கு இது பயன்படுகிறது.

Bipp : எலும்பழற்சிக் கட்டு மருந்து: பிஸ்மத் (நிமினை) சப்னுட்ரேட் அயோடா

ஃபார்ம், திரவ பாரஃபின் கலந்த ஒரு குழம்பு. கடுமையான எலும்பழற்சியில் நோய்க்கிருமித் தடைக்காகக் கட்டுப்போடுவதற்கு இது பயன்படுத்தப்படுகிறது.

birth : பிறத்தல்; பிறப்பு : தாயின் உடலிலிருந்து குழந்தை பிறக்கும் செயல். தாய்க்கு இடுப்பு வலி காணும்போது குழந்தை தாயின் இடுப்பெலும்பு உட்குழிவின் வழியாக வெளியே வருகிறது.

birth control : கருத்தடை; பேற்றுக் கட்டுப்பாடு.

birth-mark : பிறவிக்குறி; பிறக்கும்போது உடலில் காணப்படும் தனிப்பட்ட அடையாளம்.

birth rate : பிறப்பு வீதம்.

bisacodyl : பிசாகோடில் : ஒரு செயற்கைப் பேதி மருந்து. இதனை வாய்வழி உட்கொள்ளும்போது, ஈர்த்துக்கொள்ளப்படுவதில்லை. ஆனால், இரைப்பையின் உட்கவரைச் செயலாற்றத் தூண்டுகிறது. இது மலக்குடல் சிறுநீர்த் துளையினுள் நுழைத்து அங்கேயே கரைய விட்டுவிடப்படும் குளிகைகளாகவும் கிடைக்கிறது.

bisexual : இருபால் கூறினம்; இருபாலிய; இருபாலினம் : இருபால் உறுப்புகளையும் ஒருங்கேயுடைய உயிரினம்.

ஒருவரிடமே ஆண் பெண் கருப்பை இரண்டுக்கும் பொதுவான திசு இருக்குமானால், அவர் உண்மையில் இருபால் கூறு உடையவராவார். ஆண் பெண் இருபாலாரிடமும் பாலுறவு கொள்ள விழைபவரையும் இது குறிக்கும்.

bismuth meal : நிமிளை உணவு: சீரண உறுப்புகளின் ஊடுகதிர் (எக்ஸ்-ரே) படங்களை எடுப்பதற்குப் பயன்படுத்தப்படும் உணவுடன் கலந்த நிமிளை உப்பு.

Bisolvin : பைசால்வின் : புரோம் ஹைக்சைன் எனும் மருந்தின் வணிகப் பெயர்.

bistoury : கூர்ங்கத்தி : ஒடுங்கிய நீண்ட அறுவைக் கத்தி. இது நீளமாகவோ வளைந்தோ இருக்கும். இதைக்கொண்டு உள்ளிருந்து வெளியே அறுவை செய்யலாம். குடலிறக்க உட்பை, கழலை, பிளவை, புண்புரை ஆகியவற்றை அறுப்பதற்கு இது பயன்படுகிறது.

bitolterol : பிட்டால்ட்டிரால் : மூச்சுக்குழாய்களைத் தளர்த்தும் பண்புடைய இயக்க உணக்கி மருந்து.

Bitot's spots : பிட்டோட் புள்ளிகள் : விழிவெண்படலத்தின் பக்கங்களில் காணப்படும் புற அடர்படலம், சிம்புத்து

ணுக்குகள், நுண்ணுயிரிகள் ஆகியவை. வைட்டமின்-A குறைபாட்டினால் இது உண்டாகிறது.

bitters : கைப்பான் மருந்து : கசப்புப் பூண்டு வகைகளிலிருந்து வடிக்கப்பட்டுச் செரிமானத்திற்குப் பயன்படுத்தப்படும் மருந்து நீர்.

biuret : பையூரெட் : யூரியாவின் சிதைவுப் பொருள்.

பையூரட்பரிசோதனை : யூரியா மற்றும் இரத்த ஊநீரில் உள்ள கரையும் புரதங்களைக் கண்டறியும் பரிசோதனை.

biventer : இருதலைத்தசை : இரு புடைப்புகள் உடைய தசை.

biventricular : இதயக்கீழறை களைச் சார்ந்த : இதயக் கீழறைகள் இரண்டையும் பாதிக்கின்ற.

Bjerrum's screen : பிஜெரம் திரை : ஓர் இலக்குத்திரை டானிஷ் நாட்டின் கண் மருத்துவர் ஜானிக் பிஜெரம் கண்டு பிடித்த காரணத்தால், இது அவர் பெயரால் அழைக்கப்படுகிறது. இது விழித்திரையில் உள்ள குருட்டுக் பொட்டைக் காண்பதற்கு உதவுகிறது.

black : கருமை; ஒளியற்ற; இருண்ட; கறுத்த; கறுப்பு.

black head : முகப்பரு; கருமுள் : கருமை நிறத்தில் காணப்படும்

தோலடிச் சுரப்பு நீர் உருண்டு திரண்டு மயிர்க்காம்புத் துளையை அடைத்துக் கொள்வதால் இது ஏற்படுகிறது.

black eye : கறுப்புக்கண் : கறுங்கண் : கறுப்பு நிறத்தில் காணப்படும் கண். விழி வெண்படலத்தில் இரத்தக் கசிவு ஏற்படுவதால் கண்கருஞ் சிவப்பு நிறத்தில் காணப்படும் நிலைமை.

black lung : கறுப்பு நுரையீரல்; கறுப்பு சுவாசப்பை : இது ஒரு தொழில் சார்ந்த நோய். நிலக்கரிச் சுரங்கங்களில் பணிபுரிவோரின் நுரையீரல்களில் கரித்தூசு தொடர்ந்து படிவதால் அவர்களுடைய நுரையீரல்கள் கறுப்பாக இருக்கும்.

blackout : இருட்டடிப்பு : சிறிது சிறிதாக சுயநினைவை இழக்கும் நிலைமை.

black tongue : கருநாவு; கறுப்பு நாக்கு : நாக்கின் மேற்பரப்பு கறுப்பு நிறத்திற்கு மாறிவிடுதல். முடிநாக்கு.

blackwater fever : கருநீர்க்காய்ச்சல் : வெப்ப மண்டலங்களில், குறிப்பாக ஆஃப்ரிக்காவில், உண்டாகும் ஒருவகைக் கடுமையான முறைக்காய்ச்சல் (மலேரியா). இந்நோய் பீடித்தவர்களுக்கு இரத்தச் சிவப்பணுக்கள் பெருமளவில் அழிகின்றன. இதனால் சிறுநீர் அடர்ந்த கருநிறத்தில் போகும்.

bladder : சவ்வுப்பை; தேங்குபை; நீர்ப்பை : மெல்லிய தாள் போன்ற தோற்பை. இதில் திரவம் அல்லது வாயு அடங்கியிருக்கும். பித்தநீர்ப்பை, சிறுநீர்ப்பை ஆகியவை இவ் வகையைச் சேர்ந்தவை.

blade-bone : பின்புறத் தோள் எலும்பு.

Blalock's operation : பிளாலாக் அறுவை மருத்துவம் : நுரையீரலில் இருந்து இரத்தம் பாய்வதை அதிகரிப்பதற்காக நுரையீரல் தமனியின் நாளங்களை பெருந்தமனியின் ஒரு கிளையுடன் இணைக்கும் அறுவை மருத்துவ முறை.

bland : நோவாற்றி; இதமான; எரிச்சலிலா : நோவினை ஆற்றக்கூடியது; வேதனையைத் தணிக்கவல்லது; எரிச்சலூட்டாதது; மென்மையானது.

blast : வெடித்தல்.

Blastomyces : கருஊன்மங்கள் : நோய் உண்டாக்குகின்ற, நொதி (ஈஸ்ட்) போன்ற உயிரிகள்.

blastocyst : சினை நீர்க்கோளம்; சினை நீர்ப்பை; கருத்திசு நீர்ப்பை: துவக்க நிலைக்கருவில் உருவாகும் நீர்ப்பை.

blastoma : சினைக்கட்டி; கருத்திசுக்கட்டி : கருவில் உருவான உறுப்புகளில் உண்டாகும் கட்டி.

Blastomere : சினைக்காரணி.

Blastomycosis : கரணை : கரு ஊன்மங்கள் எனப்படும் நொதி (ஈஸ்ட்) போன்ற அரும்பு உயிரிகளினால் உண்டாகும் சொரசொரப்பு நிலைமை. இது தோல், உள்ளூறுப்புகள், எலும்புகள் ஆகியவற்றைப் பாதிக்கும்.

blastula : கருக்கோளகை : முதிர்ச்சியடைந்த சூல்முட்டையின் தொடக்க நிலை.

BLB mask : பி.எல்.பி. முகமறைப்பு: உயரமான இடங்களில் உள்ளவர்களுக்கு பிராணவாயு செலுத்துவதற்குப் பயன்படும் முகமூடி. பூத்தை, லவ்லேஷ், புல்புலியன் எனும் மூவர் சேர்ந்து இந்த முகமறைப்பைக் கண்டுபிடித்ததால் இது இப்பெயரால் அழைக்கப்படுகிறது.

bleaching : வெளிர்ந்தல்; வெளுத்தல்: துணி மற்றும் சில பொருள் களில் உள்ள கரையை வேதிப் பொருள் கொண்டு அகற்றுதல்.

சலவைத்தூள் : 'கால்சியம் ஹைப்போ குளோரைட்' எனும் வேதிப்பொருளின் வியாபாரப் பெயர். (வணிகப் பெயர்).

bleb : கொப்புளம்; பெருங் கொப்புளம்; நீர்க் கொப்புளம் : தோலின் மேல் பகுதி வீக்கம் அடைதல் அல்லது புடைத்தல்.

bleeder : குருதி சிந்துபவர்; குருதியளிப்போர் : சிறுகாயத்திலிருந்தும் குருதிப்பெருக்கிடும் பரம்பரை நோயினால், அடிக் கடி குருதியிழப்பு ஏற்பட்டு அவதிப்படும் நோயாளி.

bleeding : குருதி ஒழுக்கு; இரத்த ஒழுக்கு; குருதியோட்டம்; குருதி வடிப்பு; குருதிக் கசிவு : காயம் பட்ட அல்லது வெட்டுப்பட்ட இரத்த நாளத்திலிருந்து இரத்தம் வெளியேறுதல்.

தமனி இரத்த ஒழுக்கு : தமனி இரத்த நாளத்திலிருந்து வெளியேறும் இரத்தம். இது சிவப்பு நிறத்தில் காணப்படும்.

மாதவிலக்கு; மாதஇடைஒழுக்கு : பெண்களுக்கு மாதவிலக்கின் இடைப்பட்ட காலத்தில் இரத்த ஒழுக்கு ஏற்படுதல்.

சிரை இரத்த ஒழுக்கு : சிரை இரத்த நாளத்திலிருந்து இரத்த ஒழுக்கு ஏற்படுதல் இந்த இரத்தம் கருஞ்சிவப்பு நிறத்தில் காணப்படும்.

குருதியொழுக்குக் காலம்; இரத்த ஒழுக்கு நேரம்; இரத்தம் வடியும் காலம் : இரத்த நாளத்தைக் குத்தும்போது இரத்தம் வடியத் துவங்கியது முதல் அது உறைந்து இரத்தம் வடிதல் நிற்கும் வரையுள்ள நேரம் (காலம்).

மறை குருதி; தெரியா குருதி : சிறு குடலிலிருந்து வெளிப்படும் குருதி மறைந்த நிலையில் இருக்கும்; கண்ணுக்குத் தெரியாது நுண்ஊக்கியில் காண இயலும்.

bleeding time : குருதிக் கசிவு நேரம்; குருதியொழுக்கு நேரம் : தோல் காயத்திலிருந்து இரத்தம் வெளியேறுவது தானாகவே நின்று விடுவதற்கு ஆகும் நேரம். இது ஒரு மருத்துவச் சோதனையுமாகும்.

blennorrhagia : மேக நோய்; குய்யக் கசிவு : பெண்ணின் கருப்பை வாய்க் குழாயிலிருந்து அல்லது ஆணின் சிறுநீர் ஒழுக்குக் குழாயிலிருந்து சளிச் சவ்வு (சிலேட்டுமப் படலம்) பெருமளவில் வெளியேறுதல்.

blennorrhoea : சீதச் சிறுநீர்; புணர் புழைச் சீதநீர் : வெட்டை நோயுள்ள அணுக்குச் சிறுநீரில் சீழ் கலந்து வரும் நிலைமை. வெட்டை நோயுள்ள பெண்ணுக்குப் புணர் புழைத் திரவத்திலும் சிறுநீரிலும் சீழ் கலந்து வரும் நிலைமை.

bleomycin : பிளியோமைசின் : உயிர் வாழ்வுக்கு ஊறு செய்யும் ஒரு பொருள்.

blepharon : இமை.

blepharitis : இமைவீக்கம்; இமை அழற்சி : முக்கியமாகக் கண்

விழிம்புகள் வீக்கமடைதல்; இமை மயிர்க்கால் நோய்.

blepharon : கண்ணிமை.

blepharoptosis : இமைவாதம் : தசையின் பக்கவாதத்தினால் கண்ணின் மேலிமை கீழ் நோக்கித் தொங்குதல்.

blepharospasm : இமை இசிப்பு; இமைச்சுருக்கம் : கண்ணிமைகையில் தசைச் சுரிப்பு ஏற்பட்டு, கண்ணிமை அளவுக்கு அதிகமாகத் துடித்தல்.

blepheroplasty : இமைச் சீரமைப்பு : இமைச் சுருக்கங்களை அல்லது இமை பாதிப்புகளை அறுவை மருத்துவம் மூலம் சீரமைத்தல்.

blepharotomy : இமைவெட்டு; கண்ணிமைவெட்டு : அறுவைக் கத்தியின் உதவி கொண்டு கண்ணிமையைக் கிழித்தல்.

blighted ovum : வளரா சினை முட்டை : கருத்தரித்த சினை முட்டை தொடர்ந்து வளர இயலாத நிலைமையில் இருத்தல்.

blind : குருடர்; பார்வையற்றவர்; பார்வை உணர்வின்மை : மருந்தில் உள்ள ஆக்கக் கூறுகளை அறியாதிருத்தல்.

குருட்டுப்பொட்டு : விழித்திரையில் ஒளி உணர இயலாத பகுதி.

blindgut : குடல்வால்; குடல்முளை.

blind loop syndrome : குடலடைப்பு நோய் : குடலில் ஏற்படும் தடை அல்லது அறுவைச் சிகிச்சையினால் குருதி நாளங்கள் தடைபடுதல் காரணமாக ஏற்படும் நோய். சிறுகுடலில் குருதியோட்டம் நின்றுபோய் பாக்டீரியா வளர்ச்சி ஊக்குவிக்கப் படுகிறது. இதனால், வயிற்றுப் போக்கும், செரிமான மின்மையும் ஏற்படுகிறது.

blindness : குருடு; பார்வையற்ற தன்மை; குருட்டுத்தன்மை; பார்க்க இயலாமை : கண்புரை நோய், கண்மிகை அழுத்த நோய், நிறமிழி இழைம நோய், கண் விபத்து பாதிப்புகள் ஆகியவற்றால் பார்வை பறிபோவது அல்லது பார்வை இல்லாத நிலைமை.

blind sight : குருட்டுப் பார்வை : பார்வைக்குரிய புறணி சேதமடைவதால், சில நோயாளிகள், வழக்கமான சோதனைகளுக்குப் பிறகு, பார்வையிழந்தவர்கள் என அறிவிக்கப்படுகின்றனர். எனினும், எஞ்சியுள்ள பார்வையைப் பயன்படுத்திக் கொள்வதற்கு அவர்களுக்குப் பயிற்சியளிக்கலாம்.

blind spot : குருட்டுப் பகுதி; குருட்டுப் பொட்டு; குருட்டுப்புள்ளி : விழித்திரையின் குருட்டுப் பகுதி. இங்கு பார்வை நரம்பானது, விழித்திரையில்

இருந்து விலகிவிடுகிறது. இதனால், இப் பகுதியினால் ஒளியை உணர இயலாது.

blink : மிகை இமையசை; மிகை இமை அசைப்பு : கண் இமைகள் இயல்புக்கு மீறி அடிக்கடி அசையும் நிலை.

blister : எரிகொப்புளம்; கொப்புளம்: குருதி ஊனீர் அல்லது குருதி சேர்வதால், உள்தோலிலிருந்து வெளித்தோல் பிரிந்து விடுதல்.

Blistering fluid : கொப்புள நீர்மம்.

Blocadren : பிளாக்காட்ரன் : டிமோலால்மாலியேட் என்ற மருந்தின் வணிகப் பெயர்.

bloating : உப்புசம்; வயிறு உப்புசம்; வயிறு ஊத்தம் : அஜீரணம் மற்றும் குடல் அசைவுகளின் இயல்பற்றத் தன்மையால் வயிறு உப்பிக் கொள்ளுதல்.

block : அடைப்பு; தடை.

blockade : மருந்துத் தடை : ஒரு மருந்தின் விளையை மற்றொரு மருந்தால் தடுப்பது.

blocker : அடைப்பான்; முட்டுக்கட்டை; தடுப்பான் : உடலியக்கத்தின் இயல்புத் தன்மையைத் தடுக்கின்ற மருந்து.

blocking : உணர்வு தடுத்தல்.

blood : இரத்தம்; குருதி : இதயத்திலும் இரத்தநாளங்களிலும் நிறைந்திருக்கும் செந்நிற

நெய்ப்புத் தன்மையுடைய திரவம். இதில், குருதிநீர் (பிளாஸ்மா) எனப்படும் உயிர்மப் பொருள் அடங்கியுள்ளது. இதில் இரத்தச் சிவப்பணுக்கள், இரத்த வெள்ளணுக்கள், தகட்டு அணுக்கள் மிதக்கின்றன. குருதிநீரில், இரத்தம் கட்டிக்கொள்ள உதவும் பொருள்கள் உட்படப் பல்வேறு பொருள்கள் கரை சலாக அடங்கியுள்ளன.

blood bank : இரத்த வங்கி; குருதி வங்கி : இரத்த தானம் கொடுப்போரிடமிருந்து இரத்தத்தை எடுத்து, அதனைத் தேவையானவர்களுக்குச் செலுத்தவது வரையில் பாதுகாப்பாகக் குளிர் பதனப் பெட்டியில் சேமித்து வைக்கும் நிலையம்.

bloodbrain barrier : இரத்த மூளை வேலி : சுற்றோட்ட இரத்தத்திற்கும் மூளைக்குமிடையிலான சவ்வுப் படலவேலி. சில மருந்துகள் இரத்தத்தில் இருந்து இந்தத் தடையின் வழியாக மூளைத் தண்டுவட நீருக்குச் செல்ல முடியும். மற்றவற்றால் முடியாது. எடுத்துக்காட்டு: ஸ்டிரப்டோமைசின்.

blood casts : இரத்தத்துணுக்குகள் : உறைந்துபோன இரத்தச் சிவப்பணுக்களின் துணுக்குகள். இவை, சிறுநீர்க் குழாய்களில் உருவாகி, சிறுநீரில் காணப்படும்.

blood clotting : இரத்தக்கட்டு; குருதி உறைதல் : இரத்த நாளங்களில் அடைப்பு ஏற்பட்டு இரத்த ஓட்டம் தடைபடுகிறது. நுண்ணிய தட்டணுக்களின் துகள் திரண்டு இரத்த நாளச் சுவர்களில் உள்ள 'கோலேஜன்' என்ற பொருளில் ஒட்டிக் கொண்டு, இடைவெளியை அடைத்து விடுகின்றன. பொதுவாக நாளச் சுவர்களில் படிந்துள்ள மெல்லிய உயிரணுப் படலத்தினால் பாயும் இரத்தத்தில் இருந்து 'கோலேஜன்' பிரிக்கப்படுகிறது. இந்தப் படலத்தில் ஒருபிளவு ஏற்படும் போதுதான், கோலேஜனுடன் இரத்தத்திற்குத் தொடர்பு உண்டாகிறது. அதனால் தட்டணுக்கள் அதில் ஒட்டிக் கொள்கின்றன. சுருங்குதலும், அடைப்பும் குருதிப் போக்குகளில் ஏற்படுகின்றன.

blood culture : குருதி வளர்ப்பு; குருதி வரைமை : ஒரு நாளத்தில் இருந்து இரத்தம் வெளியேற்றப்பட்டதும், பெரிதும் உகந்த தொரு வெப்பநிலையில் பொருத்தமானதொரு ஊடகத்தில் இரத்தம் பெருக்கமடையுமாறு செய்யப்படுகிறது. இதனால் உள்ளடங்கிய உயிரிகள் பெருக்கமடைய முடிகிறது. இந்த உயிரிகளைத் தனிமைப்படுத்தி நுண்ணோக்காடி மூலம் அடையாளங் காணலாம்.

blood count : குருதியணு எண்ணிக்கை : குருதியணு அளவை மானியைப் பயன்படுத்தி, இரத்தத்தில் ஒரு மில்லி மீட்டரில் எத்தனை சிவப்பணுக்கள் அல்லது வெள்ளை அணுக்கள் இருக்கின்றன என்பதைக் கணக்கிடுதல். இதன் மூலம், இரத்தத்தில் சிவப்பு வெள்ளை அணுக்களின் வீத அளவு கணக்கிடப்படுகிறது. பாலிமார்ஃபஸ்: 65%-70%; லிம்போசைட்ஸ்: 20%-25%; மானோசைட்ஸ்: 5%; ஈசினோஃபில் :0%-3%; பாசோஃபில்ஸ்-0%- 0.5% குழந்தைப் பருவத்தில் லிம்போசைட்டுகளின் வீத அளவு அதிகமாக இருக்கும்.

blood-dust : குருதியிலுள்ள நிறமிலா சிறு துகள்.

blooded : குருதியுடைய.

blood glucose profiles : குருதிச் சர்க்கரை அளவு : நீரிழிவு நோயாளிகளின் இரத்தத்தில் உள்ள சர்க்கரையின் வீத அளவைக் கண்டறிதல். இது நீரிழிவு நோயாளிகளுக்குரிய சிகிச்சை அளிப்பதற்கு உதவுகிறது. நீரிழிவு நோயாளியின் இரத்த மாதிரிகள் காலை உணவுக்கு முன்பும், காலை உணவுக்கு 2மணி நேரம் பின்பும், நண்பகல் உணவுக்கு 2 மணி நேரம் பின்பும், மாலை உணவுக்கு முன்பும், இரவு படுக்கைக்குப் போகும் நேரத்தி

லும் சில நோயாளிகளுக்கு இரவு நேரத்திலும் எடுக்கப்பட்டுச் சர்க்கரை அளவு கணக்கிடப்படுகிறது. இதன் அடிப்படையில் நோயாளிக்குரிய மருத்துவ முறை தீர்மானிக்கப்படுகிறது.

blood group : குருதிப் பகுப்பினம்; குருதி வகை; குருதி வகையறிதல் : குருதியின் நால் வகைப் பகுப்பினங்கள். இவை A, B, AB, O என்னும் இனங்களாகும். இந்தப் பகுப்பினங்களில், 'O' இனம் தவிர மற்ற மூன்று இனங்களின் உயிரணுக்களில் நேரிணையான காப்பு மூலங்களைக் (ஆன்டிஜன்) கொண்டிருக்கின்றன. 'O' இனத்தின் உயிரணுக்களில், 'A' காப்பு மூலமோ, 'B' காப்பு மூலமோ அடங்கியிருக்கவில்லை. இதனாலேயே, 'O' இரத்தத்தை உடையவர்களுக்குச் செலுத்தலாம். இதனால் 'O' இனம், 'பொது இனம்' எனப்படுகிறது. ஒருவர் எந்த இன இரத்தத்தைக் கொண்டிருக்கிறாரோ அந்த இன இரத்தம் மட்டுமே அவருக்குச் செலுத்தப்படுதல் வேண்டும்.

blood-heat : குருதி வெப்பளவு.

bloodless : குருதியற்ற.

blood letting : குருதி வடித்தல்; குருதி விடுப்பு : மருத்துவ முறைப்படி குருதியை வடித்தல்.

blood-money : குருதிக் கூலி.

blood-poisoning : குருதி நச்சுத் தன்மை.

blood pressure : குருதி அழுத்தம்; இரத்த அழுத்தம் : இரத்த நாளங்களின் சுவர்களில் இரத்தம் உண்டாக்கும் அழுத்தத்தின் அளவு, பொதுவாக இது இதயத்தில் இருந்து குருதி கொண்டு செல்லும் நாளங்களாகிய தமனிகளில் ஏற்படும் அழுத்தத்தைக் குறிக்கிறது. குருதி அழுத்தமானி எனப்படும் கருவியைப் பயன்படுத்தி, அது உள்ள பாதரச அளவினை மில்லி மீட்டரில் கணக்கிட்டு இரத்த அழுத்தம் அளவிடப்படுகிறது. ஒவ்வொரு இதயத்துடிப்பின் போதும் தமனி இரத்த அழுத்தம் ஏறி இறங்குகிறது. இதயத்திலிருந்து தமனிகளுக்கு இரத்தம் பாயும் அளவைப் பொறுத்து இதயச் சுருக்க அழுத்தம் மிக உயர்ந்த அளவில் இருக்கும். தமனி மற்றும் நுரையீரல் தமனியில் தடுக்கிதழ்கள் (வால்வு) மூடப்பட்டு, இதயம் தளர்ச்சியடையும் போது, இதயச்சுருக்க அழுத்தம் மிகக் குறைவாக இருக்கும். இந்த மிக உயர்ந்த மிகக் குறைந்த அழுத்த அளவுகள் பதிவு செய்யப்படுகின்றன (எடுத்துக்காட்டு : 120/70).

blood serum : குருதி நிணநீர் (குருதி ஊனீர் / குருதி வடிநீர்);

குருதி ஊனீர்; குருதி தெளிநீர்: குருதி உறையும்போது வெளிப்படும் திரவம். இது, உறையவைக்கும் பொருள் இல்லாத உயிரியற் பொருள் (பிளாஸ்மா) ஆகும்.

blood sinus : குருதிப் புரை.

blood-sprent : குருதிதெறித்த.

blood stain : குருதிக்கறை.

blood sugar : குருதிச் சர்க்கரை: சுற்றோட்டமாகச் செல்லும் இரத்தத்திலுள்ள சர்க்கரையின் அளவு, இது இயல்பான வரம்பளவுகளுக்குள் மாறுபடுகிறது. இதன் அளவினை பல்வேறு செரிமானப் பொருள்களுள் (என்சைம்) இயக்குநீர்களும் (ஹார்மோன்), கட்டுப்படுத்துகின்றன. இவற்றில் முக்கியமானது 'இன்சலின்' என்ற கணையச் சுரப்பு நீர் ஆகும்.

blood transfusion : மாற்றுக் குருதியேத்தம்: ஒருவர் இரத்தத்தை இன்னொருவர் இரத்த நாடிக்கு மாற்றுதல்..

blood urea : இரத்த மூத்திரை : இரத்தத்தில் புரத வளர்சிதை மாற்றத்தின் காரணமாக இறுதியாக உண்டாகும் பொருள் (யூரியா). இதன் அளவு, இயல்பான வரம்புக்குள் மாறுபடும். இந்தப் பொருளை முக்கியமாக வெளியேற்றுகிற சிறுநீரகங்கள்

இயல்பாக இயங்கும்போது, உணவிலுள்ள புரதத்தின் அளவினால் இது பாதிக்கப்படுவதில்லை. சிறுநீரகங்கள் நோயுறும் போது, இரத்த மூத்திரையின் அளவு விரைவாக அதிகமாகிறது.

blood vessel : இரத்த நாளம்; குருதி நரம்பு.

bloody-sweat : இரத்தம் கலந்த வியர்வை காணும் நோய்வகை.

Bloom syndrome : புளூம் நோயியம் : நோய்த்தடுப்பாற்றல் குறைவு நோய். தடுப்பாற்றல் புரதம் குறைவாகவுள்ள நிலைமை.

blotch : கொப்புளம்; கட்டி; தழும்பு.

blotched : தழும்பு தழும்பான.

blotchy : கொப்புளமுள்ள.

blowing test : ஊதல் பரிசோதனை.

blue baby : நீலக் குழந்தை : பிறப்பிலேயே தோலில் நீலம் படரும் நோய்வகையுடைய குழந்தை. பிறவியிலேயே ஏற்படும் சிலவகை இதயக்கோளாறுகளினால் இது தோன்றுகிறது.

blue belly : நீல நிறவயிறு : வயிற்றின் உள்தோலில் இரத்தக் கசிவு ஏற்படும்பொழுது தொப்புளைச் சுற்றின வயிறு நீல நிறத்தில் காணப்படும் நிலைமை.

bluxism : பல் இறுக்கம் : பற்கள் அழுத்தமாக மூடிக்கொள்ளுதல்.

இதனால் தசைச்சோர்வு ஏற்பட்டு தலைவலி உண்டாகும்.

body : உடல்.

body image : உடல் உருக்காட்சி; உடல்பிம்பம் : ஒருவரின் சொந்த உடல் பற்றி அவரது மனதில் தோன்றும் உருக்காட்சி. உணவு உண்ண விருப்பமில்லாதபோது, இது போன்ற மனத் திரிபுகள் ஏற்படும்.

body language : உடல் மொழி : ஒருவரின் தற்போதைய உடல் நிலையினையும், மன நிலையினையும் குறிக்கும், வாய் மொழியற்ற உடற் குறியீடுகள். நிற்கும் தோரணைகள், முக பாவங்கள், இடஞ்சார்ந்த நிலைகள், ஆடையணிகள் ஆகியவை இதில் அடங்கும்.

Boeck's disease : போயக் நோய் : தசைநார் தொடர்பான ஒருவகை நோய்.

Bohn's nodules : போஹ்ன் திரளை: பிறந்த குழந்தையின் அண்ணத்தில் உள்ள நுண்ணிய வெண்ணிற நரம்புக் கணுக்கள்.

boil : கழலை; பரு; கொப்புளம்; கட்டி.

boil (syn furuncle) : கொப்புளம்: (குருதிக்கட்டி) : ஒரு மயிர் மூட்டுப் பையைச்சுற்றி ஏற்படும் கடுமையான வீக்கம் அல்லது கட்டி. இதில் பொதுவாகச் சீழ் கட்டும். அரச

பிளவை போலன்றி, இதில் சீழ் வடிவதற்கு ஒரு வாய் இருக்கும்.

bolus : கவளம்: உணவுக்கவளம் விழுங்குவதற்கு எளி தாக உள்ள வகையில் உருண்டை வடிவில் தயாரிக்கப்பட்ட ஒரு மருந்துப் பொருள். உடலில் மருந்தானது துரிதமாகச் செயல்படுவதற்காக, சிரை நாளம் வழியாக மிக வேகமாக மருந்தைச் செலுத்தும் முறை.

Bolvidon : போல்விடான் : மியான்ஸ்கிரின் என்ற மருந்தின் வணிகப் பெயர்.

bonding : பிணைப்பு : ஒருவர் மற்றொருவருடன் கொள்ளும் உணர்வுபூர்வமான பிணைப்பு. இது நீண்டகால உணர்ச்சி மயமான உறவுநிலைக்கு இன்றியமையாதது. பிறந்த குழந்தைகள், தீவிர மருத்துவப் பிரிவில் கவனிக்கப்பட வேண்டிய பிரிவில் கவனிக்கப்பட வேண்டிய சமயத்தில் குழந்தைக்கும் பெற்றோர்களுக்கும், முக்கியமாகத் தாய்க்குமிடையே இந்தப் பிணைப்பு உயிரியல் முறையில் இன்றியமையாதது. பிறந்த குழந்தைக்கும் அவற்றின் பெற்றோருக்கும் இடையே அன்பு இணைப்பை வளர்ப்பதற்குத் தனி முயற்சிகள் தேவை.

bone : எலும்பு : ஒருவகை இணைப்புத் திசு கால்சியம் சார்போனேட், கால்சியம்பாஸ்பேட் போன்ற உப்புப்பொருள்கள்

இதில் படிந்து இதனைக் கடினமாக்கி அடர்த்தியாக்குகிறது. தனித்தனி எலும்புகள் சேர்ந்து எலும்புக்கூடாக அமைகின்றன.

bone graft : எலும்பு ஒட்டு மருத்துவம் : உடம்பின் ஒரு பகுதியிலிருந்து ஓர் எலும்புத் துண்டை எடுத்து இன்னொரு பகுதியில் பொருத்துதல் அல்லது ஒருவரிடமிருந்து இன்னொருவருக்கு மாற்றிப் பொருத்துதல். எலும்புக் கோளாறுகளைச் சீர்படுத்துவதற்கு அல்லது எலும்பு உருவாக்கத் திசுக்களை அளிப்பதற்கு இந்த மருத்துவம் பயன்படுகிறது.

bone marrow : எலும்பு மச்சை; எலும்புச் சோறு; எலும்பு நாளக் கூழ்: எலும்பு உட்புழையிலுள்ள சோறு போன்ற பொருள். பிறக்கும்போது இந்த உட்புழையினுள், சிவப்புச் சோறு போல் அமைந்த, இரத்தம் நிறைந்திருக்கும். பின்னர், நீண்ட எலும்புகளினுள் கொழுப்புப் பொருள் படிந்து சிவப்புச்சோறு, மஞ்சள் எலும்புச்சோறாக மாறுகிறது.

bone-marrow cancer (multiple myeloma) : எலும்பு மச்சைப்புற்று: எலும்புச் சோறு எனப்படும் எலும்பு மச்சையில் உள்ள ஒரு வகை இரத்த வெள்ளை அணுக்களில் படிப்படியாக ஏற்படும் புற்றுநோய். இதில்

தொடக்க நிலையில், காரண மின்றி எலும்பு வலி, அடிக்கடித் தொற்று நோய்கள், சிறு நீரகம் செயலிழத்தல் போன்ற நோய்க் குறிகள் தோன்றும். இந்த நோய் பொதுவாக 40 வயதுக்கு மேற்பட்டவர்களுக்கு உண்டாகிறது. இந்த நோயைக் குணப்படுத்துவதற்கான ஒரே வழி எலும்பு மச்சை மாற்று அறுவைச் சிகிச்சையேயாகும். இந்த அறுவைச் சிகிச்சையில், நோயுற்ற மச்சை நீக்கப்பட்டு, மாற்றாக ஆரோக்கியமான எலும்பு மச்சை வைக்கப்படுகிறது.

bone-marrow transplant : எலும்பு மச்சை மாற்று அறுவை மருத்துவம்: பெரும்பாலான எலும்புகளின் மையப்பகுதியில் எலும்புச் சோறு அல்லது எலும்பு மச்சை என்னும் மென்மையான திசு உள்ளன. இதுதான், உடம்பிலுள்ள நோயைத் தீர்ப்பதற்கான இரத்த வெள்ளணுக்களை உற்பத்தி செய்து, முதிர்ச்சியடையச் செய்கிறது. எலும்பு மச்சையின் இந்தச் செயல்முறை சேதமடையும்போது நோயாளி இறந்துவிடுகிறார். இதைத் தடுப்பதற்கு மாற்று அறுவைச் சிகிச்சை மூலம் நோயுற்ற எலும்பு மச்சை உயிரணுக்களை அகற்றிவிட்டு அதற்குப் பதிலாக ஆரோக்கியமான உயிரணுக்களை

மச்சையில் வைக்கிறார்கள். இந்த ஆரோக்கியமான உயிரணுக்களை நோயாளியிடமிருந்து எடுக்கலாம்; இல்லையெனில் இன்னொருவரிடமிருந்து எடுக்கலாம். இந்த உயிரணுக்களைப் பெரும்பாலும் மார்பெலும்பிலிருந்து அல்லது இடுப்பெலும்பு வரை, முகட்டிலிருந்து எடுக்கிறார்கள். எலும்பில் பல துளைகளிட்டு ஊசிகள் மூலம் மச்சை எடுக்கப்படுகிறது. இது நோயாளிக்கு நரம்பு வழியாகச் செலுத்தப்படுகிறது. நோயை எதிர்க்கும் உயிரணுக்கற்றைகளின் முன்னோடிகளான நடுத்தண்டு உயிரணுக்களையும் நோயுற்ற உயிரணுக்களுக்குப் பதிலாக வைக்கலாம். நடுத்தண்டு உயிர் அணுக்களை, எலும்பு மச்சை இரத்தம், தொப்புள்கொடி இரத்தம் அல்லது கருப்பைச் சிசுவின் நுரையீரலிலிருந்து எடுக்கலாம்.

bonesetter : எலும்பு பொருத்துநர்.

bony : எலும்பு சார்ந்த

bony landmark : எலும்பு அடையாளம் : உடல் உறுப்புகளின் இருப்பிடங்களை அடையாளம் காண உதவும் எலும்புப் பெருக்கம்.

Boop : பூப் : பிராங்கியோ லைட்டிஸ் ஆப்லிடொரன்ஸ் ஆர்கனைசிங் நிமோனியா என்னும் நோயின் ஆங்கிலச் சொற்றொடரின் முதல் எழுத்துச் சேர்க்கை. மூச்சுநுண் குழாய்

கள் அழற்சியுற்று முற்றிலுமாக அழிந்து போவதால் ஏற்படுகின்ற நுரையீரல் அழற்சி நோயைக் குறிப்பது.

booster : செயலூக்கி; ஊக்குவிப்பு
ஊசி : ஒருவருக்கு ஏற்கனவே தரப்பட்ட தடுப்பு ஊசியின் செயலை ஊக்குவிப்பதற்காகப் போடப்படும் மற்றொரு தடுப்பு. (எ-டு) குழந்தைகளுக்கு 1, 1/2, 2 1/2, 3 1/2 மாதங்களில் முத்தடுப்பு போடப்படும். இதன் ஊக்குவிப்பு ஊசிகள் முறையே ஒன்றரை, நான்கரை வயதுகளில் போடப்படும்.

borax : வெண்காரம் : போரிக் அமிலம் போன்றதொரு மென்மையான நோய்க்கிருமித் தடைப் பொருள். போராக்ஸ் கிளிசரைனும் எலும்பு நிரம்பிய போராக் சும் தொண்டைப் பூச்சு மருந்தாகப் பயன்படுத்தப்படுகிறது. எனினும் இதனை அரிதாகவே பயன்படுத்துதல் வேண்டும்.

borborygmi : வயிற்றுப் பொருமல் : குடலில் வாயுக்கள் அசைவதால் உண்டாகும் குமுறல் சத்தம்.

borderline : எல்லைக்கோடு; இடைப்பட்ட விளிம்பு; எல்லை; நிலையற்ற : எந்த நிலையிலும் உறுதியில்லாத : இரண்டு நிலைகளுக்கு இடைப்பட்ட.

மிகு இரத்த அழுத்த எல்லை : இயல்பான இரத்த அழுத்தத்திற்

கும் மிகு இரத்த அழுத்தத்திற்கும் இடைப்பட்ட நிலையில் ஒருவரின் இரத்த அழுத்த அளவு இருப்பது.

நிலையற்றத் தொழுநோய் : இவ்வகைத் தொழுநோயின் தோல் படைகள் பார்ப்பதற்கு டியூபர் குலாய்டு வகையைப் போலவே இருக்கும். நாள்கள் ஆக ஆக இப்படைகள் லெப்ரோமேட்டஸ் வகைக்கு மாறிவிடும்.

இடைப்பட்ட கட்டி : புற்று நோய்க் கட்டியாக மாறும் தன்மையுள்ள கட்டி.

bordetella : கக்குவான் கிருமி : கக்குவான் இருமல் நோய் உண்டாக்கும் 'புருசெல்லான்சியே' என்ற நோய்க்கிருமி (பாக்டீரியா).

bonedom : அலுப்பு.

boric acid : போரிக் அமிலம் : மென்மையான நோய்க் கிருமித் தடைப்பொருள். கண் சொட்டு மருந்தாகவும், காதுச்சொட்டு மருந்தாகவும் பயன்படுகிறது. இதன் தூளையும் கரைசலையும் உடலின் வெற்றுப் பகுதியில் தடவுதலாகாது. அதனால், போரிக் நச்சு உண்டாகலாம்.

Bornholm disease : பார்ன்ஹால்ம் நோய் : டென்மார்க்கைச் சேர்ந்த பார்ன்ஹால்ம் என்ற தீவில் அதிகம் பரவியிருந்த இந்த நோயை சில்வெஸ்டரின் 1934 இல் கண்டறிந்து விளக்கினார். ஒருவகை நோய்க்

கிருமியினால் இந்நோய் உண்டா கிறது. இந்நோய்க்கிருமி பீடித்த 14 நாட்களில் நோய்க்குறிகள் தோன்றுகின்றன. நெஞ்சின் அடிப்பகுதி அல்லது அடிவயிறு அல்லது முதுகெலும்புத் தசை களில் திடீரெனக் கட்டும் வலி தோன்றி, மூச்சுவிடுவது கடினமாகிறது. வலி காரணமாக, காய்ச்சலும் தோன்றுகிறது. இந்நோய் ஒரு வாரம் நீடிக்கும். இதற்குச் சிகிச்சை எதுவுமில்லை.

Borrelia : பொரிலியா : இது ஒரு சுருளியிரிக் கிருமி. மீள் காய்ச்சலை உண்டாக்கும். ஸ்பிரான்ஸ் நாட்டின் நுண்ணுயிரியல் வல்லுநர் அமெடபொரெல் இக்கிருமியைக் கண்டுபிடித்தார்.

பொரிலியா பர்ஜிடோர்பெரி : லைம் நோயை உருவாக்கும் கிருமி.

பொரிலியா டூட்டோனி : உண்ணிகளால் பரவும் மீள் காய்ச்சலை உண்டாக்கும் கிருமி.

பொரிலியா ரெக்கரிண்டிஸ் : பேன்களால் பரவும் மீள் காய்ச்சலை உண்டாக்கும் கிருமி.

பொரிலியா வின்சென்டை : வாய் அழுகல் புண்ணை ஏற்படுத்தும் கிருமி.

bossing : வட்டமேடு; உருண்டை மேடு : பிறந்த குழந்தையின் மண்டையோட்டில் காணப்படும் மேடு. முன் மண்டையோட்டிலும்

பக்கவாட்டு மண்டையோட்டிலும் வட்டவடிவில் உருண்டையாகத் திரண்டு காணப்படும் மேடு இது.

Botallo's duct : பொட்டல்லோ நாளம்; ஒருவகைத் தமனி நாளம்: இத்தாலி நாட்டின் அறுவைச் சிகிச்சை வல்லுநர் லியோநார்டோ பொட்டல்லோ இனம் கண்ட இரத்த நாளம்.

bottle feeding : புட்டிப்பால் ஊட்டல்; புட்டிப்பால் கொடுத்தல்: தாய்ப்பால் இல்லாத நேரங்களில் மாட்டுப்பாலை புட்டிகளில் அடைத்து, அதன் முனையில் இருக்கும் ரப்பர் காம்பின் வழியாகக் குழந்தைக்குப் பால் ஊட்டுதல். தாய்ப்பாலுக்கு மாற்றுணவு.

botulin : பொட்டிலின் : மிகக் கொடிய நரம்பு நச்சு.

botulism : தகர நச்சு : தகர கலங்களில் அடைத்து வைக்கப்படும் உணவுகளில் கிருமிகளால் விளையும் நச்சுப்பாடு. இதனால், வாந்தி, மலச்சிக்கல், வாய் மற்றும் தொண்டை வாதம் ஏற்படும். சில சமயம் இந்த நஞ்சுணவு உண்ட 24-72 மணி நேரத்திற்குள் குரலிழப்பும் ஏற்படக்கூடும். எனவே, தகரக் கலங்களில் இடப்பட்ட காய்கறிகள், உணவுப் பொருள்களைத் தவிர்த்தல் வேண்டும்.

bougie : வளைவுக் கத்தி; புகுத்தி: வளையும் இயல்புடைய மென்மையான அறுவைக் கத்தி. இது நீள் உருளை வடிவுடையது. இது பிசின் நெகிழ்வு உலோகத்தினாலானது. இறுக்கங்களை விரிவடையச் செய்வதற்கு இது பயன்படுகிறது.

bounding pulse : எழும்பு நாடி.

Bourneville's disease : பார்ன்வில்லி நோய் : நரம்புத் தோல் தடிப்பு நோய். இது ஒரு பரம்பரை நோய். இந்த நோயுள்ளோருக்கு வலிப்பு நோய், மனநோய், மூளையில் கட்டி, தோலில் தடிப்புகள் மற்றும் கட்டிகள் காணப்படும். இந்த நோய்க்கு முறையாக சிகிச்சை இதுவரைக் கடைபிடிக்கப்படவில்லை. ஃபிரான்ஸ் நாட்டின் நரம்பியல் வல்லுநர் டெய்சரி மேக்லோயர் பார்ன்வில்லி என்பவர் இந்த நோயைக் கண்டுபிடித்தார்.

boutonniere deformity : பெளட்டனியர் ஊனம் : முதுமை மூட்டழற்சி நோயின்போது கை, கால்விரல் அசைவுகளில் உண்டாகும் ஊனம்.

bovine : கால்நடை சார்ந்த; மாட்டினம் : பசு மாடு, எருது போன்ற கால்நடை சார்ந்த.

bowel : குடல்; சிறுகுடல்; பெருங் குடல்; குடல் அசைவு; குடல் இயக்கம்: உணவு செரிப்பதற்காகவும்,

மலம் வெளியேறுவதற்காகவும், குடல் இயங்குதல்; அசைதல்.

குடல் ஒலிகள் : குடல் இயங்கும் போது உண்டாகும் ஒலிகள். இந்த ஒலிகளைக் கேட்டு சில நோய்களை மருத்துவர்கள் கணிப்பர்.

bow legs : கால் வளைவு; பக்க வளைவுக்கால் : முழுங்காலுக்குக் கீழே உள்ள கால் பக்கவாட்டில் வளைந்திருத்தல் முழுங்காலுக்குக் கீழே உள்ள பகுதி வெளிப்புறமாக வளைந்திருப்பது.

Bowman's capsule : பெளமண் கிண்ணம் : சிறுநீரக வடிப்பியில் காணப்படும் கிண்ணம் போன்ற அமைப்பு. சிறுநீரக வடி முடிச்சுகளை உள்ளடக்கி உள்ளது. ஆங்கில உடலியங்கு இயலாளர் சர் வில்லியம் பெளமண் இதைக் கண்டறிந்தார்.

Bowman's membrane : பெளமண் ஆய்வு : கரு விழிப்படலத்தையும் கருவிழிப் பொருளையும் பிரிக்கின்ற மெல்லிய சவ்வு அல்லது இழை.

Boyle's anaesthetic machine : பாயில் மயக்கமருந்து எந்திரம் : குளோரோஃபார்ம், ஈதர், நைட்ரஸ் ஆக்சைடு வாயு, ஆக்சிஜன் போன்ற மயக்க மருந்துகள் கொடுப்பதற்கான எந்திரம்.

Boyle's apparatus : பாயிலின் கருவி; பாயிலின் உணர்வகற்றிக் கருவி : இங்கிலாந்து நாட்டில்

மயக்கவியல் வல்லுநர் 'பாயில்' என்பவர் வடிவமைத்த கருவி. அறுவைச் சிகிச்சையின்போது நோயாளிக்கு உணர்வு இல்லா நிலையை உண்டாக்குவதற்கும், அவருக்குத் தேவையான பிராண வாயுவைத் தருவதற்கும் பயன்படும் கருவி.

Boyle's law : பாயிலின் விதி : "ஒரு வாயுவின் கன அளவு அதிகரித்தால் அதன் அழுத்தம் குறையும். வாயுவின் அழுத்தம் அதிகரித்தால் அதன் கன அளவு குறையும்" என்பது பாயிலின் விதி. இங்கிலாந்து இயற்பியலாளர் ராபர்ட் பாயில் என்பவர் இந்த விதியைக் கண்டுபிடித்தார்.

Brace : உறுப்புக் கவ்வி; பல்கவ்வி; பல்பிடிப்பி : சிதைந்த எலும்புகளையும் நார் பிணையங்களையும் தாங்கும் உலோகக் கருவி.

brachial : மேற்கை சார்ந்த : மேற்கை மண்டலத்திலுள்ள நாளங்கள் கழுத்தின் அடியிலுள்ள நரம்புப் பின்னல் ஆகியவற்றை இது குறிக்கிறது.

brachialis : மேற்கைக்கீழ்த் தசை: மேற்கை இருதலைத் தசைக்குக் கீழ்ப்புறம் அமைந்துள்ள தசை.

brachial artery : மேற்கைத்தமனி: மேற்கைக் குருதி நாளம்.

brachiocephalic : கைத் தலைத் தொடர்பு : கைக்கும் தலைக்கும் தொடர்புடைய.

brachial artery : மேற்புயத்தமனி.

brachioradialis : முன்கைப் பக்க தசை : முன்கையின் பக்க வாட்டில் அமைந்துள்ள தசை.

brachium : மேற்கை; மேலங்கம்; புயம் : தோள்முதல் முழங்கை வரையுள்ள கையின் பகுதி; கை போன்ற ஓர் இணைப்புறுப்பு.

brachycephalic : சைப்பைத் தலை : குட்டையாகவும் அகலமாகவும் காணப்படும் தலை.

brachydactyly : குட்டை விரல்; சிறு விரல் : கை, கால் விரல்கள் குட்டையாக இருப்பது.

brachygnathia : மிகக் குறுந்தாடை : முகத்தில் உள்ள கீழ்த் தாடை இயல்பில்லாமல் மிகவும் குட்டையாக இருப்பது.

bracket : அடைப்பு; வளைவு; நெருக்குக் கம்பி : மரத்தால் அல்லது உலோகத்தால் ஆன ஒரு கருவி. பல் சிகிச்சையில் பயன்படும் கருவி.

Bradford frame : பிராட்ஃபோர்ட் படுக்கை : நோயாளிகளைத் தூக்கிச் செல்லப்பயன்படும் தூக்குப் படுக்கை (ஸ்டிரச்சர்) போன்ற அமைப்புடைய ஒரு படுக்கை. இது முதுகுத் தண்டு அசையாமலிருப்பதற்கும், உடலும், முதுகுத் தசையும் படிந்திருப்பதற்கும், உருத்திரிப்பு ஏற்படுவதைத் தடுப்பதற்கும் பயன்படுகிறது.

Bradosol : பிராடோசல் : டோமிஃபென் என்ற மருந்தின் வணிகப் பெயர்.

brady : வேகக்குறை; மெதுவாக குறைவு; குறைந்த : இது ஓர் இணைப்புச் சொல்.

bradyarrhythmia : சீரிலாகுறை இதயத் துடிப்பு; சீரற்ற குறை இதயத் துடிப்பு : இதயத் துடிப்பு சீரற்றும், எண்ணிக்கையில் குறைந்தும் இருக்கும் நிலை.

bradycardia : தளர் நெஞ்சுப்பைத் துடிப்பு; குறை இதயத் துடிப்பு; இதயக் குறைத் துடிப்பு : இதயம் பொதுவான வீதத்தில் சுருங்குவதால் உண்டாகும் மெதுவான நாடித்துடிப்பு. காய்ச்சல் இருக்கும்போது, உடல்வெப்பநிலையில் ஏற்படும் ஒருபாகை உயர்வுக்கும் நாடித்துடிப்பு நிமிடத்திற்கு 10 துடிப்புகள் வீதம் அதிகரிக்க வேண்டும். அவ்வாறு அதிகரிக்கவில்லையானால் அது தளர் நெஞ்சுத் துடிப்பு எனப்படும்.

bradykinesia : வேகக்குறை இயக்கம் : வேகம் குறைந்த அசைவுகள்.

bradypnoea : சுவாசக் குறை; குறைமூச்சு; மூச்சு வேகக்குறை : வேகம் குறைந்த சுவாசம். சுவாச எண்ணிக்கைக் குறைவாக இருத்தல். சராசரி மனிதனின் இயல்பான சுவாச எண்ணிக்கை நிமிடத்திற்கு 18 முறை. இந்த அளவிற்கு

குக் குறைவாக மூச்சு எண்ணிக்கை இருந்தால் அதை 'குறைமூச்சு' என அழைப்பர்.

braille : பிரெய்லி முறை; பார்வை அற்றோர் படிப்பு : ஃபிரான்ஸ் நாட்டின் பார்வையிழந்த கல்வியாளர் லூயிஸ் பிரெய்லி என்பவர், பார்வையற்றவர்கள் வாசிப்பதற்கும், எழுதுவதற்கும் கண்டுபிடித்த ஒரு படிப்பு முறை.

brain : மூளை : அறிவின் இருப்பிடம். இது மையநரம்பு மண்டலத்தின் மிகப்பெரிய பகுதி. இது மண்டை ஓட்டின் உட்குழி வினுள் அமைந்துள்ளது. இதனை, மூளை வெளியுறை எனப்படும் மூன்று சவ்வுப் படலங்கள் சூழ்ந்திருக்கின்றன. மூளையினுள் இருக்கும் திரவம், நுட்பமான நரம்புத் திசுக்கள் அதிர்ச்சியைத் தாங்குவதற்கு உதவுகின்றன.

brain-case : மண்டையோடு.

brain-fag : மூளைத்தளர்ச்சி.

brain-fever : மூளைக் காய்ச்சல்.

brain-pan : கபாலம்.

brain tumour : மூளைக்கட்டி; மூளைக் கழலைக் கட்டி.

bran : தவிடு : தானியங்களில் புறப்பகுதியாக அமைந்துள்ள குத்துமி. குறிப்பாகக் கோதுமையிலுள்ள தவிடு, இழைமச்சத்து நிறைந்தது; வைட்டமின் -B தொகுதியும் இதில் நிறைந்துள்ளது.

branchial : செவுள் சார்ந்த : மனிதக்கருவிகள் கழுத்தின் இரு பக்கங்களிலும் உண்டாகும் பிளவுகள் அல்லது வெடிப்புகள். இவை மூக்கு, காதுகள், வாயு ஆகிய உறுப்புகளாக உருவாகின்றன. செவுள் வெடிப்புகள் இயல்புக்கு மீறுதலாக ஏற்படும் கழுத்தில் செவுள் நீர்க்கட்டி உண்டாகிறது.

Brandt andrews technique : பிராண்ட் ஆண்ட்ரூஸ் உத்தி : மகப்பேற்றுக்கான ஒருவகை உத்தி. இதில் அடிவயிற்றில், தொப்பூள் கொடியினைப் பிடித்துக் கொண்டு கருப்பையை மேலே தூக்குகிறார்கள். அவ்வாறு தூக்கும்போது நஞ்சுக் கொடியானது கருப்பையின் அல்லது யோனிக் குழாயின் மேற்பகுதியில் இருக்கும். பின்னர், மேலே தூக்கப்பட்ட கருப்பையின் உச்சிப் பரப்பின் கீழே அழுத்தம் கொடுக்கும் போது நஞ்சுத் திசு உறுப்பு வெளியே வருகிறது.

brash : பித்த வாந்தி.

brassy cough : முழக்க இருமல்; வெண்கல ஒலி இருமல் : சிறுவர் சிறுமிகளுக்கு ஏற்படும் ஒரு வகை வரட்டு இருமல். குரல் வளை மூச்சுக் குழாய் அழற்சி நோயின்போது இவ்வகை இருமல் ஏற்படும்.

Braun's frame : உலோகக்கட்டுப் பட்டை : புண்களுக்குக் கட்டுப்

போடுவதற்காகப் பயன்படும் ஓர் உலோகப்பட்டை கூண்டு. முறிவேற்பட்ட முன்கால் எலும்புகளில் கட்டுப்போடு வதற்கு இது பயன்படுகிறது.

brawn : தசை நார் : கொழுந்தசை.

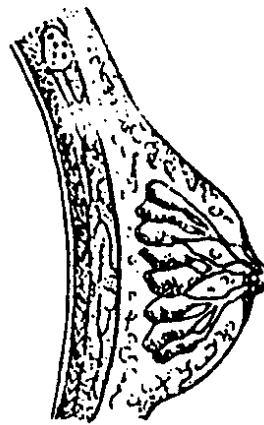browned : தசையுள்ள.

brawny : தசைப் பற்றுள்ள.

brawny induration : பிராணி தடித்தல்; கடினமாதல் : நோயின் காரணமாக உடல் திசுக்கள் தடித்தல்; கடினமாதல்; இறுகுதல்.

Braxton Hicks contractions : பிராக்ச்டன் ஹிக்ஸ் சுருக்கங்கள்: பெண்கள் கருவுற்றிருக்கும் போது, பிரசவ நேரத்தை நெருங்கும் காலத்தில், கருப்பைச் சுவர்கள் வலி கொடுக்காமல் சுருங்கும் நிலை. இங்கிலாந்து நாட்டின் பேற்றியலாளர் பிராக்ச்டன் ஹிக்ஸ் என்பவர் இதனைக் கண்டறிந்து கூறியதால் இது அவர் பெயரால் அழைக்கப்படுகிறது.

breast : மார்பகம்; முலை; நகில்:



மார்பகம்

(1) பெண்களுக்குத் தாய்ப்பால் சுரக்கும் உறுப்பு.
(2) மார்புக் கூட்டின் புற மேற்பகுதி.

breast cancer : முலைப் புற்று; முலைப் புற்றுநோய் ; மார்பகப் புற்றுநோய்.

breast-girdle : மார்பு எலும்பு வளையம்.

breath : மூச்சு; மூச்சோட்டம்; உயிர்ப்பு.

breathing : மூச்சியக்கம்.

breath H₂ (hydrogen) test : ஹைட்ரஜன் சோதனை : சர்க்கரைக் குறைபாட்டினைக் கண்டு அறிவதற்கான ஒரு மறை முகமான முறை.

breech : பிட்டம் : உடலின் கீழ்புறப் பின் பகுதி.

breech birth presentation : பிட்டப் பிறப்பு நிலை : கருப்பையில் இருந்து குழந்தை பிறப்பதற்கு இயல்பாக அதன் தலை முன்னோக்கி அமைந்திருக்க வேண்டும். சில சமயம், கருப்பையில் குழந்தையின் பிட்டப் பகுதி முன்னோக்கி அமைந்திருக்கும். இதனை 'பிட்டப் பிறப்பு நிலை' என்பர்.

breech : பிட்டம்; குண்டி : பிரசவத்தின்போது குழந்தையின் தலை முதலில் வெளிவருவதற்குப் பதிலாக பாதம், கால் அல்லது பிட்டம் முதலில் வெளிவருதல். இதனைப் 'பிட்டப் பிறப்பு நிலை' என்பர். பிரசவத்திற்கு

சில காலம் முன்பு கருப்பையில் இயல்பாக குழந்தையின் தலை முன்னோக்கி அமைந்திருக்கும். சில சமயம், குழந்தையின் பிட்டம் முன்னோக்கி அமைந்திருக்கும்.

bregma : முன்னிணைவிலா எலும்பு முன் உச்சி; முன் உச்சி : மண்டை ஓட்டின் முன்னிணைவிலாப் பகுதி விலா எலும்பு.

Brenner's tumour : பிரன்னர் கட்டி : கருப்பையில் வளரும் தீங்கற்ற கட்டிவகை. ஜெர்மன் நோய்க் குறியியல் வல்லுநர் பிரிட்டிஷ் பிரன்னர் கண்டு பிடித்த கட்டி.

Brevidil : பிரவிடில் : சுக்சாமெத் தோனியம் என்னும் மருந்தின் வணிகப் பெயர்.

Bricanyl : பிரிக்கானில் : டெர்புட்டாலின் என்ற மருந்தின் வணிகப் பெயர்.

bridge : பாலம்; குறுகிய திசுக் கற்றை : இரண்டு பற்களுக்கிடையிலுள்ள வெற்றிடத்தை அடைக்கப் பயன்படும் ஒரு வகைப் பல்லிடைக் கருவி. பல் விழுந்த இடத்தில் பொருத்தப்படும் சிறு பொருள். மூக்கெலும்புப் பாலம், மூக்கின் மேற்பகுதி இரண்டு மூக்கெலும்பு இணைப்பால் அமைந்துள்ள விதம்.

brightness : ஒளிர்வு.

Brietal : பிரைட்டல் : மெத்தோ ஹெக்சிட்டோன் சோடியம் என்னும் மருந்தின் வணிகப்பெயர்.

Bright's disease : பிரைட் நோய்: சிறுநீரகத்தில் வீக்கம் ஏற்படும் நோய் வகை.

brilliant green : பிரில்லியன்ட் கிரீன் : நோய்க் கிருமியை ஒழிக்கும் திறனுள்ள அவுரியி லிருந்து எடுக்கப்படும் சாயப் பொருள். கழுவு நீர்மமாகப் (1:1000) பயன்படுகிறது.

brim : விளிம்பு.

Brinaldix : பிரினால் டிக்ஸ் : கிளாப் பாமைட் என்ற மருந்தின் வணிகப் பெயர்.

brittle bone syndrome : நொறுங் கெலும்பு நோயியம்; உடையும் எலும்பு நோயியம் : எலும்பு வலுவழித்தலால் எளிதில் உடையக் கூடிய அல்லது நொறுங்கக் கூடிய நிலைமை.

broach : பற்கூழ் நீக்கிக் கருவி : பற்சிதைவு நோயின்போது பற்கூழையும் அதைச் சார்ந்த சிதைவுத் திசுக்களையும் அகற்ற உதவும் ஊசிமுனைக் கருவி.

broad bandage : அகலக்கட்டு.

broad ligament : அகல நாண் பிணையம் : இடுப்புக் குழிக்குள் கருப்பையைப் பிணைத்திருக்கும் நாற்பட்டை. வயிற்றில்

உதரவிதானம், கல்லீரல் மற்றும் வயிற்று முன் சுவர்த்தசைகளைப் பிணைக்கும் நாற்பட்டை.

broad-spectrum : பல்முனை; பல ஆற்றல்; பல்வகை; வீரியம் நிறைந்த : பல்வேறு நுண்ணுயிரி களை அழிக்கும் திறனுள்ள, வீரியம் நிறைந்த நுண்ணுயிர்க் கொல்லி மருந்து.

Brocadopa : பிரோக்காடோப்பா: லெவோடோப்பா என்ற மருந்தின் வணிகப் பெயர்.

Broca's area : புரோக்கா மையப் பகுதி : பெருமுளையின் இடக் கோளார்த்தத்திலுள்ள பிளவின் தொடக்கத்தில் அமைந்துள்ள பேச்சு இயக்க மையம். இந்த மையம் காயமுற்றால், பேச இயலாது போதல் உட்பட மொழிக் குறைபாடு உண்டாகும்.

Broca index : பிராக்கா குறியீடு; பிராக்கா சுட்டு எண் : ஒரு வருடைய வயதிற்கும் உயரத் திற்கு மேற்ப இரக்க வேண்டிய இயல்பான உடல் எடையை விட 20 சதவிகிதம் அதிகமிருத்தல்.

Brock's syndrome : புரூக் நோயியம் : இங்கிலாந்து அறுவைச் சிகிச்சை வல்லுநர் ருசெல் புரூக் இனம்கண்டு அறிந்த நோயியம். இது ஒருவகை நுரையீரல் அழற்சி அடைப்பு நோய். காசநோய் நிணநீர்க் கட்டிகளால் நுரையீரலின்

மத்திய மடல் அடைத்துக் கொள்ளல்.

Brodie's abscess : புரூடீ சீழ்க் கட்டி : நாட்பட்ட எலும்பு மச்சை அழற்சி நோயின்போது எலும்பில் சீழ்க்கட்டுதல். சர் பெஞ்சமின் புரூடீ எனும் அறுவைச் சிகிச்சையாளர் இதனை இனம் கண்டறிந்தார்.

Brodmann's areas : புரூட்மேன் பகுதி : மூளையின் பெரு மூளைப் பகுதி 47 பகுதிகளாகப் பிரிக்கப் படுதல். ஜெர்மன் நாட்டைச் சேர்ந்த உடலியல் மருத்துவர் 'கார்பினியன் புரூட்மேன்' என்பவர் மூளையின் நரம்பு செயல்பாடுகளை அடிப்படையாக வைத்து இவ்வாறு பல்வேறு பகுதிகளாகப் பிரித்துள்ளார்.

broiling : அனல் வாட்டல்.

bromhexine : புரோம்ஹெக்சின்: சளியை இளக்கும் மருந்து. இது வாய்வழி உட்கொள்ளப்படுகிறது. இது இருமலுக்கு முன்பு சளியை இளக்குகிறது. ஈளை நோய் (ஆஸ்துமா) உடையவர் களுக்கு நரம்பு வழியாகச் செலுத்தும் மருந்தாகவும் கிடைக்கிறது.

bromhidrosis : நாற்ற வியர்வை; அழுகல் நாற்ற வியர்வை : தோலில் அமைந்துள்ள நுண்ணுயிரிகளின் அழுகல் சிதைவால் வியர்வை நாற்றமெடுத்தல்.

bromism : புரோமை நச்சு : சோரிகை எனப்படும் புரோமைடுகளைத் தொடர்ந்து அல்லது அளவுக்கு அதிகமாகப் பயன்படுத்துவதால் உண்டாகும் கடுமையான நச்சுத்தன்மை.

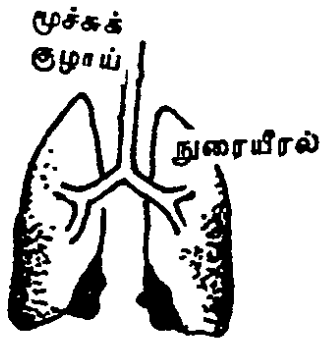
bromocriptin : புரோமோகிரிப்டின்: புரோலேக்டின் மிகு இரத்தம், பார்க்கின்சன் நோய் (அசையா நடுக்கம்) ஆகியவற்றுக்குத் தரப்படும் டோபமின் ஏற்பித் தூண்டல் மருந்து.

bromosulphthalein test : புரோமோசல்ஃப்தாலைன் சோதனை: நுரையீரல் செயற்படுவதைக் கணித்தறிவதற்காகப் பயன்படும் சோதனை. உடல் எடையின் ஒரு கிலோ கிராமுக்கு 5 மில்லி கிராம் என்ற வீதத்தில் நீலச் சாயம் ஊசி மூலம் நரம்பு வழியாகச் செலுத்தப்படுகிறது. அவ்வாறு செலுத்தப்பட்ட 45 நிமிடத்திற்குப் பின்னரும் இரத்தத்தில் 5%-க்கு மேல் சாயம் சுற்றோட்டத்தில் இருக்குமானால் அப்போது கல்லீரலின் செயற்பாடு பழுதுபட்டிருக்கிறது என்று அறியப்படுகிறது.

Brompton mixture : புரோம்ப்டன் கலவை : ஆல்கஹால், அபினி (மார்ஃபின்), கோக்கைன் அடங்கிய ஒரு மருந்துக் கலவை. கடைக் கணு மூட்டு வலிவைக் குறைக்க இது பயன்படுகிறது.

brom-valetone : புரோம்-வாலெட்டோன் : ஒரு மென்மையான மயக்க மருந்து. கார்புரோமால் மருந்தினைப் போன்றது.

bronchi : மூச்சுக்குழாய்கள் :



மூச்சுக் குழாய்கள்

மூச்சுக் குழாயின் இரு பிரிவுகள்.

bronchial asthma : மூச்சுக் குழாய் ஈளை நோய்:

ஒவ்வாமைப் பொருள்களை உட்கொள்ளாதல், நோய்த்தொற்று, உடற்பயிற்சி, உணர்ச்சி வயப்படுதல் காரணமாக மூச்சுக் குழாயில் காற்றுத்தடை உண்டாகி ஏற்படும் ஈளை நோய்.

bronchial tubes : மூச்சு நுண் குழாய்கள் : மூச்சுக்குழாய்கள் சுவாசப்பைகளுள் நுழைந்த பிறகு பல பிரிவுகளாகப் பிரியும் நுண் குழாய்கள்.

bronchiectasis : மூச்சுக்குழாய் தளர்வு; சுவாசக் குழல் விரிவு : நுரையீரலில் மூச்சுக்குழல்கள் இயல்புக்கு மீறி விரிந்திருத்தல். இந்த விரிவுநிலை எப்போதும் நிலைபெற்றதாக இருக்கும்.

மூச்சுக்குழல் சுவர்களில் அணுக்கள் சிதைவுற்றிருக்கும். இது மெல்ல மெல்ல வளர்ச்சி பெறும். மூச்சுக் குழல் விரிவடைந்துள்ள அளவு அதில் ஏற்படும் நோய்த்தொற்று அளவு மற்றும் அங்கு உண்டாகும் சுரப்பு நீர் அளவு இவற்றைப் பொறுத்து நோயின் அறிகுறிகள் வெளிப்படும். இதனால் பாதிக்கப்படும் நபருக்குத் தொடர்ச்சியாக சளியும் இருமலும் வந்து கொண்டிருக்கும். படுக்கும் போது இருமல் அதிகரிக்கும்.

மூச்சுக்குழாய் தளர்வு உலர்ந்த நிலை : இந்த நிலைமையின் போது மூச்சுக் குழல்களில் நோய்த்தொற்று இருப்பதில்லை. ஆனால், வறட்டு இருமல் தொல்லை தரும் சமயங்களில் இருமலோடு சளியில் இரத்தமும் வெளியேறும்.

bronchiole : மூச்சு நுண் குழாய்; மூச்சுக் குழாய் நுண்பிரிவு; சுவாச நுண் குழல்; மூச்சு நுண் குழாய் : மூச்சுக் கிளைக் குழல் பல முறை பிளந்து, மூச்சுச் சிறு குழல்களாகச் சிறுத்து, மீண்டும் பலமுறை பிரிந்து சிறுத்து, இறுதியில் மூச்சு நுண் குழாய்களாக உருப்பெறுகின்றன. இவை சவ்வுப் படலமாகக் காணப்படுகின்றன. இவை மென் தசைகளால் ஆனவை. இவை மேலும் பிரிந்து பிராணவாயுவைப் பகிரும் மூச்சு நுண்மக் குழல்களாக அமை

கின்றன. வேற்றைச் சுற்றி நுரையீரல் கட்டமைப்பின் கடைத்தளமான மூச்சு நுண்ணறைகள் அமைந்து உள்ளன.

bronchiolectasis : மூச்சுநுண் குழாய் தளர்வு; சுவாச நுண் குழாய் விரிவு : மூச்சு நுண் குழல்கள் விரிந்த நிலையில் இருத்தல்.

bronchiolitis : மூச்சுக்குழாய் நுண்பிரிவு வீக்கம்; மூச்சு நுண் குழாய் அழற்சி : மூச்சுக்குழாய் நுண் பிரிவுகள் வீக்கமடைதல். பொதுவாக, குழந்தைகளுக்கு ஒரு வயதுக்குள் ஏற்படும்.

bronchioloalveolar carcinoma : மூச்சு நுண்ணறைப் புற்றுநோய் : அடினே வகைப் புற்றின் ஒரு கிளை வகை. மூச்சுக் குழலின் வெளிப்புறமாகத் துவங்கும் இப்புற்று, மூச்சு நுண்ணறைகளையும் பாதிக்கக்கூடியது. சளி இல்லாத இருமல், எடை இழப்பு, ஆற்றல் இழப்பு, களைப்பு, மூச்சுத் திணறல், இருமலில் இரத்தம் வெளியேறுதல் ஆகிய அறிகுறிகள் நோயாளியிடம் காணப்படும்.

bronchitic : மூச்சுக்குழாய் அழற்சி உள்ள ; சுவாசக் குழல் அழற்சி உள்ள.

bronchium : மூச்சுக்குழாய்.

bronchitis : மார்புச்சளி நோய்; மூச்சுக்குழாய் அழற்சி : பொது

வாகக் குழந்தைகளுக்கு நோய்க் கிருமிகளினால் உண்டாகும் தடுமன், நச்சுக்காய்ச்சல், கக்குவான் இருமல், தட்டம்மை போன்ற நோய்களின்போது மார்புச் சளி உண்டாகிறது. பெரியவர்களுக்கு கிருமிகளினாலும், சில சமயம் காற்று தூய்மைக் கேட்டினாலும் இந்தச் சளி ஏற்படுகிறது. கடுமையான சளிப்பிடிப்பினால், மூச்சுக் குழாயில் அடைப்பு ஏற்பட்டு, இளைப்பும், மூச்சு அடைப்பும் உண்டாகலாம்.

bronchocele : மூச்சுச் சிறுகுழாய் வீக்கம் : மூச்சுக்குழாயின் ஒரு பகுதித் தளர்வால் விரிவடைதல்.

bronchoconstrictor : மூச்சுக் குழாய்ச் சுருக்க மருந்து : மூச்சுக் குழாய்களைச் சுருங்கச் செய்கிற மருந்து.

bronchoconstriction : மூச்சுக் குழாய் ஒடுக்கம்; மூச்சுக் குழாய் சுருக்கம் : மூச்சுக்குழாய்கள் உள் அளவில் சுருங்குதல்.

bronchodilator : மூச்சுக்குழாய் விரிவாக்க மருந்து; மூச்சுக் குழாய் தளர்த்தி : மூச்சுக் குழாய்களை விரிவடையச் செய்வதற்கான மருந்து.

bronchodilatation : சுவாசக் குழல் தளர்ச்சி; மூச்சுக்குழாய் தளர்ச்சி : சுவாசக் குழல்களின் உள்விட்டம் அதிகரித்தல்.

bronchogenic : மூச்சுக்குழாய் சார்ந்த; மூச்சுக்குழல் தொடர்பு உள்ள; மூச்சுக்குழல் நுரையீரல் புற்றுநோய் : மூச்சுக் குழலிலிருந்து துவங்கும் புற்றுநோய். இது சிற்றணுவகைப் புற்றுநோய், சிற்றணு இல்லாத வகைப் புற்றுநோய், ஸ்குவாமஸ் அணுவகைப் புற்றுநோய், அடினோ அணுவகைப் புற்றுநோய், சிதைந்த வகைப் புற்றுநோய் என வகைப்படுத்தப்பட்டு உள்ளது. நுரையீரல் புற்றுநோய்க் குழலைகள் மூச்சுக் குழல்களுக்கு குழியை ஒட்டியோ, நுரையீரல் உறைக்கு அருகிலோ அல்லது மேற்கூறிய இரண்டிற்கும் மத்தியிலோ அமையலாம்.

bronchogram : நிறமற்ற மூச்சுக் குழல் ஊடுகதிர்ப்படம் : மூச்சுக் குழலில் கதிர்புகா சாயப் பொருளைச் செலுத்தி எடுத்த ஊடுகதிர்ப்படம்.

bronchography : மூச்சுக்குழாய் வரைபடம்; நிறமேற்ற நுரையீரல் கதிர்ப்படம் : ஒரு சிறிதளவு திரவத்தைச் செலுத்தி மூச்சுக் குழாய்களின் பிரிவுளை ஊடுகதிர்மூலம் வரைபடம் எடுத்தல்.

broncholith : மூச்சுக்குழல் கல்; சுவாசக் குழல் கல் : சுவாசப் பாதையில் காணப்படும் சுண்ணாம்பேற்ற பொருள்.

broncholithiasis : மூச்சுக்குழல் கல்வேற்றம் ; சுவாசக் குழல் கல்வேற்றம் : மூச்சுப் பாதையில் கல்

போன்று தோற்றமளிக்கும் சுண்ணாம்பேற்ற பொருள்கள் காணப்படுதல். மூச்சுப்பாதையில் இருக்கும் சுண்ணாம்பேற்ற நிணநீர் முடிச்சுகள் மூச்சுக் குழாயை அழுக்குதல் அல்லது அழுத்துதல்.

bronchology : மூச்சுக்குழாய் மருத்துவவியல் ; சுவாசக் குழல் மருத்துவவியல் : மூச்சுப் பாதையில் உள்ள உறுப்புகள், அவற்றில் உண்டாகும் நோய்கள் மற்றும் அவற்றுக்குரிய தீர்வுகள் குறித்த படிப்பு.

bronchomalacia : மூச்சுக்குழாய் நலிவு ; சுவாசக் குழல் நலிவு : மூச்சுப்பெருங்குழல் அல்லது மூச்சுச்சிறுகுழல் சுவர்கள் நலிவடைதல்.

bronchomycosis : நுரையீரல் நோய் : மூச்சுக் குழாய்களையும், நுரையீரல்களையும் பாதிக்கும் பலவகைக் காளான் சார்ந்த நோய்கள்.

bronchophony : மூச்சுக்குழாய் ஒலி; சுவாச ஒலி; சுவாசக்குழல் ஒலி : சுவாசத்தின்போது சுவாசப் பைகளில் உண்டாகும் ஒலி. மார்பு ஒலிமானி (ஸ்டெத்தோஸ்கோப்) மூலம் சுவாச ஒலிகளைக் கேட்டல்.

bronchopleural : மூச்சுக்குழாய் நுரையீரல் சவ்வு : மூச்சுக் குழலையும் நுரையீரல் உறையையும் சார்ந்த.

bronchopneumonia : மூச்சுக் குழாய் சீதசன்னி; நுரையீரல் அழற்சி ; குழல் நிமோனியா: மூச்சுக் குழாயின் சுற்றுப் பகுதிகளில் ஏற்படும் ஒருவகைச் சீதசன்னி (நிமோனியா).

bronchopulmonary : நுரையீரலும் மூச்சுக் குழலும் இணைந்த : மூச்சுப்பெருங்குழல் துவங்கி மூச்சுக்காற்று அறைகள் வரை நுரையீரலில் உள்ள அனைத்துப் பகுதிகளையும் குறிப்பது. ஒரு பகுதி நுரையீரலுக்குப் பிராணவாயுவை அளிக்கின்ற மூச்சுக் குழல் பகுதி.

branchorrhoea : மூச்சுக்குழாய்ச் சளிப்பிடிப்பு : மூச்சுக்குழாய் சளிச்சவ்வுப் படலத்திலிருந்து அளவுக்கு அதிகமாகச் சளி வெளியேறுதல்.

bronchoscope : மூச்சுக்குழாய் நோக்கி; சுவாசக் குழல் நோக்கி : நுரையீரலின் உள்பகுதிகளைக் காண்பதற்குப் பயன்படும் சுருவி. இதன் உதவியால் நுரையீரலிலும் மூச்சுக்குழாய்களிலும் உள்ள சுரப்பு நீர்களையும் அந்நியப் பொருள்களையும் வெளியேற்ற இயலும். நுரையீரலிலும் மூச்சுக் குழாய்களிலும் உள்ள நோய்களை உறுதி செய்வதற்கு அங்குள்ள திசுக்களை சிறிதளவு வெட்டி எடுத்துப் பரிசோதனைக்கு அனுப்பவும் இக்கருவி பயன்படுகிறது.

bronchoscopy : மூச்சுக்குழல் உள்நோக்கல் ; சுவாசக் குழல் உள்நோக்கல் : வளையும் தன்மை உள்ள மூச்சுக்குழல் நோக்கியின் உதவியால் நுரையீரலின் உள்பகுதிகளைக் காணல்.

bronchosis : மூச்சுக் காற்றறை அழற்சி : கீழ் சுவாசப் பாதையிலும் மூச்சுக் காற்றறைகளிலும் அழற்சியுள்ள நிலைமை.

bronchospasm : மூச்சுக் குழாய்ச் சுருக்கம் : மூச்சுக் குழாய்ச் சுவர்களில் உள்ள இயங்கு தசைகள் சுருங்குவதன் காரணமாக மூச்சு நுண் குழாய்கள் திடீரெனச் சுருக்கமடைதல்.

bronchspirometer : மூச்சுமானி.

bronchspirometry : மூச்சுக் குழாய் அளவி சோதனை; சுவாச அளவி சோதனை : ஒரு நபரின் சுவாச ஆற்றலை அல்லது அவருடைய நுரையீரல் மற்றும் மூச்சுக் குழல்களின் சுவாச ஆற்றலை 'சுவாச அளவி' எனும் சுருவி மூலம் கண்டறியும் சோதனை.

bronchostaxis : மூச்சுக்குழாய் குருதிக் கசிவு : மூச்சுக்குழாயிலிருந்து இரத்தம் வெளியேறுதல் அல்லது கசிதல்.

bronchostenosis : மூச்சுக் குழாய் சுருக்கம்; மூச்சுக்குழாய் ஒடுக்கம்; மூச்சுக்குழாய் இறுக்கம்; மூச்சுக் குழாய் நெருக்கம்: மூச்சுக் குழலின் உள்விட்டம் சுருங்குதல்.

bronchotomy : தொண்டை துளைப்பு; மூச்சுக் குழல் துளைப்பு; மூச்சுப் பெருங்குழலில் துளை இடுதல் : தொண்டையைத் துளைத்து மூச்சுப் பெருங்குழலில் துளையிடுதல்.

bronchovesicular : மூச்சுக் காற்றறை சார்ந்த : மூச்சுக் காற்றறைகளில் சுவாசித்தல் ஒலி.

brow : புருவம்; நெற்றி; தலைப் புருவம்; முகப்புருவம் : கண்சூழிக்கு மேலேயுள்ள பகுதி.

brow ague : ஒற்றைத் தலை மண்டையிடி.

Broxil : பிராக்சில் : ஃபெனத்தி சிலின் என்ற மருந்தின் வணிகப் பெயர்.

Brudzinski's sign : உறுப்பு வளைவு : தலையணையிலிருந்து தலையைத் தூக்கும்போது முழங்கால் மூட்டுகளும், இடுப்பும் மூளைவெளியுறை அழற்சியில் ஏற்படுவது போன்று வளைதல்.

bruise : கன்றிய காயம்; நசுக்கு; கீறல் : கன்றிப் போன காயம்; இரத்தம் கட்டிய நோவிடம்.

Burnner's glands : புருனர் சுரப்பிகள் : முன் சிறுகுடலின் முதல் பகுதியிலுள்ள சீதப் படலத்தின் அடியில் காணப்படும் காரச் சுரப்பிகள். அமிலத்தின் தூண்டுதலால் காரத்தன்மை உள்ள சுரப்புநீரைச் சுரக்கின்றன. சுவிட்சர்லாந்து உடலியல்

வல்லுநர் ஜோகன் புருனர் இதனைக் கண்டுபிடித்தார்.

bruxism : பல் அமைப்பு; பல் கடித்தல் : பற்களை இயல்பு களை மீறுதலாகக் கடித்து அரைத்தல். இதனால், பல் தேய்ந்து வலுவிழந்து விடுகிறது.

bubo : அரையாப்பு; அக்குக்கட்டு; நிணநீர்க்கட்டியற்சி; நெறிக்கட்டு; நிணசீழ்க்கட்டியழற்சி : நிணநீர்ச் சுரப்பிகள் விரிவடைவதால், அக்குளிலோ, தொடை மடிப்பிடத்திலோ ஏற்படும் வீக்கம்.

bubonic : நெறிக்கட்டு சார்ந்த; அக்குள் கட்டு அல்லது அரையாப்பு சார்ந்த.

bubonocoele : இடுப்பு வாதநோய்; தொடைப் பிதுக்கம் : வயிறும் இடுப்பும் சேருமிடத்தில் அண்ட வாதம் ஏற்படுதல்.

buccal : கன்னம் சார்ந்த; வாய்க் குரிய ; வாய்சார்ந்த : கன்னம் அல்லது வாய்சார்ந்த.

buccal cavity : கன்னப் பொந்து.

buccinator : கன்னத்தசை : கன்னத்தில் காணப்படும் முக்கிய தசை.

Budd-Chiari syndrome : பட்சியாரி நோயியம் : கல்லீரல் சிரை அடைப்பு காரணமாக சிரை இரத்தம் கல்லீரலிலிருந்து வெளியேற இயலாத நிலைமை. ஆஸ்ட்ரியா நாட்டைச் சார்ந்த நோய்க்குறியியல் மருத்துவர்கள் ஜார்ஜ் பட் மற்றும் ஹென்ஸ்

சியாரி என்பவர்கள் இதனைக் கண்டுபிடித்தனர்.

budding : மொட்டு விடுதல்.

budesonide : புட்சோனைடு : ஆஸ்துமா நோயாளிகள் பயன்படுத்தும் இயக்க ஊக்கி மருந்து.

Buerger's disease : குருதி உறைவு நோய் : வெளிநாளங்களில் நோய் ஏற்படுவதால் உண்டாகும் குருதியுறைவு நோய். இதனால் அடிக்கடி நொண்டு தல் உண்டாகிறது.

buffer : சமநிலைப்படுத்திகள்; செறிவு மாறா; விளைவெதிர்; தாங்கி : ஹைட்ரஜனையும் ஹைட்ராக்க்சில் அயனிகளையும் பிணைக்கும் திறனுள்ள ஒரு கலவைப் பொருட்கரைசல், அமிலங்களை அல்லது காரங்களைச் சேர்க்கும் போது நிலை மாற்றத்தை எதிர்க்கும் தன்மை யுடையது.

bulbar : தொண்டை முடக்குவாதம்: மூளையின் பின் கூறாகிய முகுளத்தில் ஏற்படும் முடக்குவாதம் அல்லது உதடு- நாக்கு தொண்டைப்பகுதி வாதம். இது முகுளத்திலுள்ள இயக்கு உட்கரு சிதைவுறுவதால் உண்டாகிறது. இந்நோயினால் இயல்பான காப்பு நரம்பியக்கங்களை நோயாளி இழந்துவிடுகிறார். மூச்சடைப்பு, சுவாசச் சீதசன்னி போன்ற நோய்கள் ஏற்படும்

அபாயமும் உண்டாகிறது. மிகவும் ஊனமுற்ற குழந்தைகள் உணவு உண்ண மிகவும் சிரமப்படுவார்கள்.

bulbar paralysis : முருள வாதம்.

bulbitis : புணர்புழை மொட்டழற்சி: பெண்ணின் சிறுநீர்ப் புறத்துளைக்கு அருகில் அழற்சி ஏற்படுதல்.

bulbourethral : துணர் சுரப்பிகள்: இரண்டு துணர் சுரப்பிகள். இந்தச் சுரப்பிகள், ஆணின் சிறுநீர்ப் புறவழியின் குமிழுக்குள் திறப்புடையதாக இருக்கும். இவற்றின் சுரப்புநீர், விந்துநீரின் ஒரு பகுதியாக அமைந்திருக்கும்.

bulge : புடைப்பு; வீக்கம்.

bulginess : புடைத்த நிலை.

bulgy : வீங்கிய; புடைத்த.

bulimia : தீராப்பசி நோய் (ஆனைப் பசி); பெரும்பசி; பசி நோய் : குறுகிய காலத்தில் பெருமளவு உணவைக் கட்டுப்பாடின்றி உண்ண வேண்டும் என்ற பேரூண் வேட்கை.

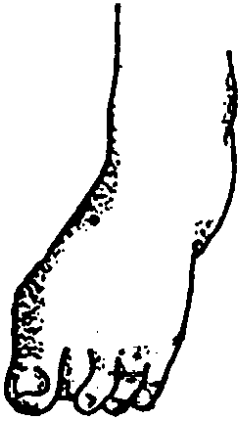bulk : சக்கை உணவு : நார்ச் சத்துணவு.

bulla : நீர்க் கொப்புளம்; பெருங் கொப்புளம்; வலியக் குமிழ் : பெரிய நீர்க் கொப்புளம். சரும இயலில் தோலில் உண்டாகும் நீர்க்கொப்பு நோய் வகைகளை

இது குறிக்கிறது. எனினும், தோல் அழற்சி போன்ற வேறு தோல் நோய்களின் போது இவ்வகைக் கொப்புளங்கள் உண்டாகின்றன.

bumetanide : பூமெட்டானைடு : வீரியச் சிறுநீர் பெருக்கி மருந்து.

bunion : கால்வீக்கம்; பெருவிரல்



பெருவிரல் முண்டு

ஒரு வகை மசகு நீர் சுரக்கிறது. முனைப்பாகவுள்ள எலும்பும் அதன் மசகு நீரும் சேர்ந்து கால் வீக்கம் எனப்படுகிறது.

bunionelle : கட்டைவிரல் வீக்க நோய் ; கால்சிறுவிரல் வீக்க நோய் : காலில் உள்ள கட்டை விரலில் (சிறுவிரல்) மசகுநீர்ப்பை அழற்சியுறுவதால் உண்டாகும் வீக்கம்.

Bunsen burner : புன்சன் அடுப்பு; ஜெர்மன் வேதியியலாளர் ராபர்ட் புன்சன் வடிவமைத்த அடுப்பு. மாட்டுச் சாண வாயு

வால் எரியக் கூடியது. எரி தழலை அதிகப்படுத்தவும், குறைத்துக் கொள்ளவும் வசதி கொண்டது. தேவைப்படும் போது அடுப்பை எரித்துக் கொள்ளவும், தேவையில்லாத போது அடுப்பை அணைத்து விடவும் வசதி உள்ளது.

bunyavirus : புனியா வைரஸ் : 'ரைபோ நூக்ளிக் அமிலம்' வைரஸ் வகையைச் சார்ந்த ஒரு வகை வைரஸ் இனம். ஆர்பேர் வைரஸ் குடும்பத்தைச் சேர்ந்தது.

bupthalmos : கண்விழி புடைப்பு நோய்; மாட்டுவிழி : பிறவியிலேயே ஏற்படும் கண்விழி விறைப்பு நோய்.

bupivacaine : பூபிவாக்கைன் : நீண்டநேரம் செயற்படக்கூடிய உறுப்பெல்லை உணர்வு நீக்கி மருந்துகளில் ஒன்று. இது நரம்பு மண்டலத்திற்கு ஏற்புடையது. கோக்கைனை விட நச்சுத்தன்மை குறைந்தது.

buprenorphine : பூப்பிரினோர்ஃபின் : ஒருவகை நோவகற்றும் மருந்து. இது மார்ஃபினைவிட நீண்ட நேரம் செயல்படக் கூடியது.

bur : கணையம் : வயிற்றுச் சுரப்பி வகை.

burette : உறிஞ்சுகுழல்; உறிஞ்சுளவி : திரவங்களை உறிஞ்சி

எடுப்பதற்குப் பயன்படும் சிறு குழல். இது கண்ணாடியால் ஆனது. இதன் ஒரு முனையில் ரப்பரால் ஆன முடி இருக்கும்.

burinex : பூரினெக்ஸ் : பூமெட்டானைடு என்ற மருந்தின் வணிகப் பெயர்.

burkitts lymphoma : பர்க்கிட் நிணநீர்ச் சுரப்பி நோய் : தாடையில் அடிக்கடி ஏற்படும் உக்கிரமான நிணநீர்ச்சுரப்பி நோய். மற்றப் பகுதிகளிலும் உண்டாகும். முக்கியமாகக் குழந்தைகளைப் பாதிக்கிறது. மலேரியா நோய் கொள்ளை நோயாகப் பரவும் ஆஃப்ரிக்கப் பகுதியிலும் நியூகினியிலும் தென்படும் புற்று நோய் வகை.

burn : வெந்தபுண்; தீக்கொப்புளம்; தீப்புண்; சுடு புண்; எரிகாயம் : வேதியல் பொருள்கள், கடும்க வெப்பம், மின் பிழம்பு, உராய்வு, கதிர் வீச்சு காரணமாக தோலில் உண்டாகும் நைவுப்புண். எரிந்துள்ள தோலின் ஆழத்தைப் பொறுத்து, இந்தப் புண் முழுமையானது அல்லது பகுதியானது என வகைப்படுத்தப்படுகிறது. புண் ஆழமாக இருந்தால், தோல் மாற்றுச்சிகிச்சை செய்ய வேண்டியிருக்கும். இதைக் குணப்படுத்துவதில் அதிர்ச்சியைத் தடுப்பதும், ஊட்டச்சத்துக் குறைவும் முக்கியமானதாகும்.

burntout syndrome : மனவெதும்பல் : மற்றவர்களின் சிக்கல்களினால் ஒருவர் மனம் வெதும்பித்தனது சக்தியை இழந்துவிடும் நிலை. இத்தகையவர்கள், ஒரு குழுமத்தின் உறுப்பினராகச் செயலற்றுப் போய் ஒதுங்கி விடுகிறார்கள்.

bursa : மசகு நீர்ச்சுரப்பி; குழிப்பை இழைமப் பை; பசை நீர்ப்பை : உராய்வைத் தடுப்பதற்குரிய பசை நீர் சுரக்கும் பை போன்ற அமைப்பு. மசகு நீர்ச்சுரப்பிகள்,



மசகு நீர்ச் சுரப்பி

தசை நாணுக்கும் எலும்புக்கு மிடையிலும், தசைக்கும் தசைக்கு மிடையிலும் காணப்படும் இந்தப் பரப்புகளிடையே உராய்வு ஏற்படாமல் அசைவுகள் இயங்குவதற்கு உதவுவது இதன் பணியாகும்.

bursities : பசை நீர்ச்சுரப்பி வீக்கம்; குழிப்பை அழற்சி : மசகு நீர்ச்சுரப்பி பையில் ஏற்படும் வீக்கம்.

burst : திடீர் உணர்வுத் தாக்கம்; குபீர்ப்பாய்ச்சல்; வெடித்தல்; உடைவு; தகர்வு; தெறிப்பு; அணு வெடிப்பு : நச்சுயிரிகளைப் பெற்றிருக்கும் அணு வெடித்துச் சிதறும்போது, அதிலிருந்து நச்சுயிரிகள் வெளியேறுதல்.

திடீரியங்கு மருத்துவம் : இயக்க ஊக்கி மருந்தினை மிக அதிக அளவில் நோயாளிக்குத் தரப்படும் மருத்துவ முறை.

bursting fracture : வெடித்துச் சிதறும் முறிவு : எலும்பு முறிவு அடைந்து சிதறுதல்; முறிவு அடைந்த எலும்பு தூள் தூளாக சிதறுதல்.

Buruli ulcer : தோலடித்தி மரிப்புப் புண் : 'மைக்கோ பேக்டிரியம் அல்சரன்ஸ்' எனும் நுண்ணுயிரியால் தோலடித் திசுக்களில் ஏற்படும் தோல் அழிவுப்புண்.

buscopan : பஸ்கோப்பான் : ஹயோசின் எனப்படும் வழிப் பொருளின் வணிகப் பெயர் உணவுப்பாதைப் புண்ணின் போது தசையைச் சமனப்படுத்துவதற்குப் பயன்படுகிறது. இதனை ஊசி மூலம் செலுத்தினால், மிகவும் பயனளிக்கும்.

busulphan : பசல்ஃபான் : உயிர்ம நச்சினைக் காரப்பொருளாகும் மருந்து. இது எலும்பு மச்சையை (எலும்புச் சோறு) நலிவுறுத்தக் கூடியதாகையால், இரத்தத்தில் சீரான வெள்ளை

சிவப்பு அணுக்களின் எண்ணிக்கைத் தரம் இன்றியமையாததாகும்.

butacaine : பூட்டாகைகன் : கோக்கைன் போன்ற உறுப்பெல்லை உணர்வு நீக்கக்கூடிய ஒரு செயற்கை மருந்து. இது கண் நோயியலில் 2% கரைசலாகப் பயன்படுத்தப்படுகிறது. இது, கோக்கைன் போல் கண்ணின் மணியை விரிவடையச் செய்வது இல்லை.

butment : மூட்டிணைவு; மூட்டு.

butobarbitone : பூட்டோபார் பிட்டோன் : விரைவில் துயிலூட்டக் கூடிய ஒருவகை மருந்து.

butterfly bandage : வண்ணத்துப் பூச்சிக் கட்டு; வண்ணத்துப்பூச்சி கட்டுத்துணி : காயங்களை மறைப்பதற்காக சுட்டப்படும் துணிக் கட்டு.

butterfly fragment : வண்ணத்துப் பூச்சி முறிதுண்டு : பெரிய எலும்பு முறிந்து சிதறும்போது வண்ணத்துப் பூச்சி வடிவத்தில் பிரிந்து வந்து விட்ட முறிந்த துண்டு. பல கூறுகளாக முறிந்த எலும்பில் மீந்த பகுதி. ஆப்பு வடிவத்தில் முறிந்து பிரிந்து வந்துவிட்ட துண்டுப் பகுதி.

butterfly needle : வண்ணத்துப் பூச்சி ஊசி : வண்ணத்துப்பூச்சி வடிவில் அமைக்கப்பட்ட ஊசி. சிறு குழந்தைகளுக்குச் சிரை

வழி ஊசி மருந்துகள் மற்றும் சிரைவழி நீர்மங்களைச் செலுத்த இது பயன்படுகிறது. இதன் ஊசி முனையை சிரை நாளத்தில் புகுத்தி பிளாஸ்டிக் பகுதியை வெளித்தோலில் ஒட்டுத்துணி கொண்டு ஒட்டி விடுவார்கள்.

butterfly pattern : வண்ணத்துப் பூச்சி வடிவம் : நுரையீரல் மூச்சு நுண்ணறை அழற்சி நோயுள்ள நோயாளிக்கு எடுக்கப்படும் மார்பு ஊடுகதிர் படத்தில் நோய்த் தடயமானது வண்ணத்துப்பூச்சி வடிவத்தில் காணப்படும்.

butterfly rash : வண்ணத்துப் பூச்சித் தடிப்பு ; பூச்சித் தடிப்பு : முகத்தில் காணப்படும் செந்தடிப்பு. மூக்கின் மேற்பகுதியில் வண்ணத்துப்பூச்சி வடிவில் ஏற்படும் சிவப்பு நிறத்தடிப்பு.

buttock : பிட்டம்; குண்டி மேடு : உடலின் பின்புறத்தில் இடுப்பிற்குக் கீழ்க் புடைப்பாகவுள்ள பகுதி.

button : பொத்தான் ; குமிழ்மாட்டி; குமிழ்க்கொளுவி : சட்டை மாட்டுவதற்கான குமிழ்.

பொத்தான் துளை : குறுகிய துளை, சிறு கீரல் போன்ற தோற்றமுடைய துளை.

பொத்தான் சுறுக்கம்; குமிழ் சுறுக்கம் : இதயத்திலுள்ள ஈரிதழ்த் தடுக்கிதழ் சுறுக்கம் இவ்வாறு காணப்படும்.

button-scurvy : தோல்சார் கொள்ளை நோய் : வெப்ப

மண்டலத்துக்குரிய தோல் சார்ந்த தொற்றும் தன்மை கொண்ட கொள்ளை நோய் வகை.

butylamino benzoate : பியூட்டைல் அமினோ பென்சோயேட் : உறுப் பெல்லை உணர்வு நீக்கியாகப் பயன்படுத்தப்படும் ஒரு களிம்பு மருந்து.

butyn : பூட்டின் : பூட்டாக்கைன் என்ற மருந்தின் வணிகப் பெயர்.

Butyrophenones : பூட்டிரோ பீனோன்கள் : மனநோய்க்குத் தரப்படும் மருந்து வகை. டோபமின் எதிர்ப்பு மருந்து. (எ-டு.) ஹலோபெரிடால்.

bypass : மாற்றுவழி; மாற்றுத் தடம்; தடமாற்றம்; வழிதிருப்புதல்; திருப்பிவிடல் : (எ-டு.) இதயவலி வந்த நபருக்கு 'இதயத் தமனி' நாள மாற்றுவழிச் சீரமைப்பு அறுவை மருத்துவம் மேற்கொள்ளப்படுதல்.

byssinosis : நுரையீரல் நோய்; தூசியேற்ற நுரையீரல் நோய்; நுரையீரல் பஞ்சு நோய் : ஆலைத் தொழிலாளர்கள் பஞ்சுத் தூசியைச் சுவாசிப்பதால் உண்டாகும் நுரையீரல் நோய் வகை. நச்சினைக் காரப்பொருளாகும் மருந்து. இது எலும்பு மச்சையை (எலும்புச் சோறு) நலிவுறுத்தக் கூடியதாகையால், இரத்தத்தில் சீரான வெள்ளை சிவப்பு அணுக்களின் எண்ணிக்கைத் தரம் இன்றியமையாததாகும்.

C

C : "சி" (C) : கார்பன், சென்டி கிரேடு, செல்சியஸ், கழுத்து சார்ந்த முள்ளெலும்பு (C1 முதல் C7), கிலோகலோரி, நிரப்புக் கோணம் (C1 முதல் C9) ஆகியவற்றுக்கான குறியீடு.

CA : சி.ஏ. (C.A) : காப்புமூலத் துடன் தொடர்புடைய ஒரு கட்டி. 'முசின்' என்ற புரதக் கலவை, சில குருதிக்குழுமங்கள் தொடர்புடைய திசுக்களில் காணப்படுகிறது.

CA 125 : சி.ஏ.125 : வயிற்று மேல் தோல் இழைமத்திலிருந்து பெறப்படும் திசுக்களினால் உற்பத்தி செய்யப்படும் ஓர் உயிரணு மேல்பரப்பு இளைக் கோபுரதம். இது கரு அண்டப் புற்று. கருப்பைவாய் சுரப்பிப் புற்று, இரைப்பைக் குடல் குழாய் புற்று, மார்பகப்புற்று போன்ற தோலிழைமப் புற்றுடன் தொடர்புடையது.

Ca : சி.ஏ (C.a) : கால்சியம் என்ற தனிமம். எலும்புத் தசைப்புற்று (carcinoma) ஆகியவற்றைக் குறிப்பிடும் குறியீடு.

CABG : சி.ஏ.பி.ஜி : நெஞ்சுப்பை நாள பக்கவழி அறுவைச் சிகிச்சைக்கான சுருக்கம்.

CaCl₂ : கால்சியம் குளோரைடு.

Cacao : கொக்கோ : அமெரிக்க வெப்ப மண்டலத்தில் வளரும் 'கொக்கோ' என்ற மரத்தின் விதை. இதிலிருந்து இன்பசைத் தின்பண்டம் (சாக்லேட்), கோக் கோ வெண்ணெயால் தயாரிக்கப் படுகிறது.

cachaemia : இரத்தக் கோளாறு.

cachectic : உடல்நலக்குறையான; மனநிலை பாதித்த.

cachet : மருந்துப்பொதியுறை; மருந்துக்குளிகை; மருந்துச்சிமிழ்; கசப்பான தூள் மருந்தினைப் பொதிந்துவைக்க உதவும் சிறு மருந்துப் பொதியுறை அல்லது மருந்துறை.

cachexia : உடல் உருக்கி நோய்; உடல் மிகை மெலிவு; கடு நலிவு; உடல் நலக்கோளாறு, ஊட்டச் சத்துக் குறைபாடு, பொதுவான உடல்நோய்நிலை ஆகியவற்றைக் குறிக்கும் சொல். உடல் மெலிதல், மேல்தோல் வெளியேறுதல், கண்களின் ஒளி குன்றுதல் ஆகியவை இதன் முக்கிய அறிகுறிகளாகும்.

cacogastric : வயிற்றுக் கோளாறு.

cacogeusia : அருவருப்புச் சுவை; வாயில் ஏற்படும் அருவருப்பான சுவை.

cacophthamia : ஒரு வகை கண்நோய்.

cacosmia : அருவருப்பு வாடை: வெறுப்பூட்டும் நாற்றம்.

cacumen : காகுமென்: சிறு மூளையின் மேல்புறத்திலுள்ள புழுபோன்ற அமைப்பின் முன்புறப் பகுதி.

CAD : சி.ஏ.டி : நெஞ்சுப்பைத் தமனி நோய் (coronary artery disease) என்பதன் சுருக்கம்.

cadaver : பிணம் : மருத்துவத்தில் இச்சொல் ஒரு பிணத்தைக் குறிக்கும். மருத்துவக் கல்லூரிகளில் மாணவர்கள் அறுத்துச் சோதிக்கும், உடலையும், பிணவறையில் பிணப்பரிசோதனை செய்யப்படும் உடலையும் இது குறிக்கிறது.

cadaveric spasm : பிண விறைப்பு: சில திடீர் மரணங்களில் தசை விறைப்பு தொடர்ந்து நீடித்தல்.

Cadmium : காட்மியம் : தகரம் போன்ற வெண்ணீல உலோகம், இது துத்தநாகத்தாதுப் பொருள்களில் உள்ளது. பல்வேறு தொழில்களில் பயன்படுத்தப்படுகிறது. இதன் புகையைச் சுவாசித்தால் நாளடைவில் நுரையீரல் சேதம் அடையும். காட்மியம் கலந்த தொழிற்சாலைக் கழிவுகள் கலந்தால் உணவு நஞ்சாகும்.

caduceus : கைத்தண்டம் : புராணக் கதையின்படி கிரேக்க ஞாயிற்றுக் கடவுளான அப்போலோவின் கையிலுள்ள கைத்தண்டம். இதில் இரண்டு

இறகுகளின் மேல் ஒரு தண்டத்தைச் சுற்றி இரு பாம்புகள் சுற்றிக் கொண்டிருக்கும்.

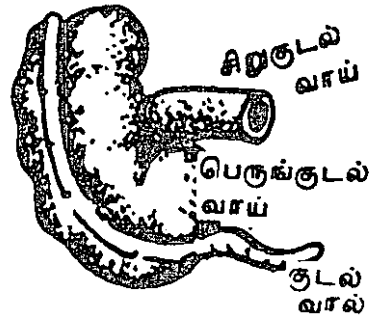
caecal : குடல் சார்ந்த : பெருங்குடல் முற்பகுதி தொடர்புடைய.

caeciform : குடல்வால் வடிவான.

caecitis : குடல்வால் அழற்சி.

caecotomy : பெருங்குடல் வாய் பற்றுக்குழாய் அறுவை மருத்துவம்: பெருங்குடல் வாய்க்கும் அடி வயிற்றுச்சுவரின் முன்புறத்திற்குமிடையில் அறுவைச் சிகிச்சை மூலம் பொருத்தப்படும் பற்றுக்குழாய். பெருங்குடல் வாயினுள் ஓர் அகன்ற துளைக் குழாயினைச் செருகி இது ஏற்படுத்தப்படுகிறது. மலம் சீராகக் கழிவதற்கு இது உதவுகிறது.

caecum : பெருங்குடல் வாய்; பெருங்குடல் முளை : பெருங்



பெருங்குடல் முளை

குடலின் முற்பகுதி. இது ஒரு முட்டுக்குழாய். வலது பின் சிறு குடலிலிருந்து இது தொடங்குகிறது. இது பின் சிறுகுடலிலிருந்து ஒரு தடுக்கிதழ் மூலம் பிரிக்கப்படுகிறது.

Ca EDTA : கேயட்டா : கால்சியம் டைசோடியம் எட்டேட். இது ஈய நச்சு நீக்கியாகவும், சுண்ணாம்பு நீற்று புண்களை ஆற்றும் மருந்தாகவும் பயன்படுகிறது.

caesarian hysterectomy : வயிற்று அறுவை மகப்பேறு : வயிற்றைக் கீறி கருவகத்தில் இருந்து குழந்தையை வெளியே எடுக்கும் அறுவைச் சிகிச்சை முறை.

caesarean section : கருப்பை அறுவை மருத்துவம் : வயிற்றைக் கீறிக் குழந்தையை வெளிப்படுத்தும் அறுவை மருத்துவ முறை. ரோமானிய முதல் பேரரசர் ஜூலியஸ் சீசர் இந்த முறையில் பிறந்ததாகக் கூறுவர். எனவே அவர் பெயரால் இது 'சீசேரியன் முறை' என்று அழைக்கப்படுகிறது.

caesium 137 (137Cs) : சீசியம் 137 : நீல ஒளி வரையுடைய கார இயல்புடைய வெள்ளி போன்ற கதிரியக்க உலோகம். 'கோபால்ட்' என்ற உலோகத்திற்குப் பதிலாக ஒளிக்கற்றை மருத்துவ முறையில் பயன்படுத்தப்படுகிறது.

ஊசிகளாக அல்லது குழாய்களாக முத்திரை இடப்பட்டு, ரேடியத்திற்குப் பதிலாகப் பயன்படுத்தப்படுகிறது.

cafe coronary : அருந்தக முகடு : உணவுக் குளிகையினால் மேற்புறக் காற்று வழி முற்றிலுமாகத் தடைப்படுதல். உணவுக்குழாய், குரல்வளை இரண்டிலும் குழல் அடைப்பு உண்டாகும். இந்த அறிகுறிகள் நெஞ்சுத்தசை அழிவைத் தூண்டிவிடும்.

caffeine : காஃபின் : காப்பி, தேயிலை போன்ற குடிவகைகளில் உள்ள மைய நரம்பு மண்டலத்திற்குக் கிளர்ச்சியூட்டக் கூடிய மர உப்புச்சத்து. இது சிறுநீர் பெருக்கியாகக் கொடுக்கப்படுகிறது. எனினும், முக்கியமாக நோவகற்றும் மருந்துகளில் பயன்படுத்தப்படுகிறது.

cain complex : கெயின் மனப்பான்மை : அழித்திடும் தன்மையுள்ள சகோதர விரோதம். இதில் உடன்பிறந்தவர்களில் ஒருவர், பெற்றோரின் ஆதரவைப் பெற்றமைக்காக மற்றொரு உடன்பிறப்பின் மீது விரோதம் காட்டுகிறார். விவிலியத்தில் ஆதாம், ஏவாளின் மகனான கெயின், தனது சகோதரன் அபெலை இந்த விரோதத்தினால் கொன்றுவிடுகிறான். அந்தக் கெயின் பெயரால் இது அழைக்கப்படுகிறது.

caisson disease : காற்றழுத்த நோய் (கேய்சான் நோய்); அழுத்தக் காற்றறை நோய் : அழுத்தம் மிகுந்த காற்றின் ஊடாக உழைப்பவர்களுக்கு உண்டாகும். காற்றழுத்தம் திடீரெனக் குறைவதால் இந்த நோய் ஏற்படுகிறது. நீரில் முக்குளிப்போர் மேற்பரப்புக்கு வரும்போதும், விமானிகள் மிகுந்த உயரத்திலிருந்து கீழே குதிக்கும் போதும் இது நேரிடுகிறது. இரத்தத்திலுள்ள கரைசலிலிருந்து நைட்ரஜன் குமிழ்கள் வெளிவருவதால் இது உண்டாகிறது. காற்றழுத்தத்தைப் படிப்படியாகக் குறைப்பதன் மூலம் இதனைத் தடுக்கலாம்.

caladryl : காலாட்ரில் : காலைமன் டைஃபன்ஹைடிராமின் அடங்கியுள்ள சுழுவ நீர்மம், களிம்பேடு ஆகியவற்றின் வணிகப் பெயர்.

calamine : காலமைன் : அய ஆக்சைடு கலந்த இளஞ்சிவப்பு நிறத் துத்தநாகக் கார்போனேட். தோலில் குருதியை உறையச் செய்யும் இதன் மென்மையான செயல்முறைக்காக இது கழிவு நீர்மங்களிலும், களிம்பேடு களிலும் பெருமளவில் பயன்படுத்தப்படுகிறது. கார்பாலிக் அமிலத்தின் மென்மையான கரைசலில் காலமைன் கரைந்துள்ள காலமைன் கழிவு நீர்மம், எரிச்சலை நீக்கி நோவகற்றும் தன்மை உடையது.

calamus scriptorius : பேனா வடிவ உறை : ஒரு பேனாவின் வடிவிலுள்ள மூளையின் நான் காவது குழிவுப் பள்ளத்தின் அடித்தளத்தின் தாழ்மட்ட பகுதி. இது திண்ணிய இழைப் பொருள்களிடையே காணப்படுகிறது.

Calbot's rings : கால்போட் வளையம் : சுடுமையான குருதிச் சோகையில் காணப்படும் நீல வண்ண இழைபோன்ற துகள்கள். அமெரிக்க மருத்துவ அறிஞர் ரிச்சர்ட் கால்போட் பெயரால் அழைக்கப்படுகிறது.

calcareous : சுண்ண நீற்று சார்ந்த; சுண்ணம் சார்ந்த : சுண்ண நீற்றுச் சார்புள்ள; சுண்ண நீற்றலான.

calcaneal spur : பாத எலும்புக் குதிமுள் : பாத எலும்பின் முண்டிலிருந்து முன்புறம் துருத்திக் கொண்டிருக்கும் ஒரு கூர்மையான குதிமுள்.

calcaneapophysitis : பாத எலும்பு வீக்கம் : குதிகால் தசை நாணின் இணைப்பிடத்தில் உள்ள பாத எலும்பின் பிற்பகுதியில் வலியும் வீக்கமும்.

calcaneocuboid : பாத இணைப்பு எலும்பு சார்ந்த : பாத எலும்பு மற்றும் இணைப்பு எலும்பு தொடர்புடைய.

calcaneodynia : குதிகால் வலி : நிற்கும்போது அல்லது நடக்கும்போது குதிகாலில் ஏற்படும் வலி.

calcaneofibular : பாத மற்றும் சிம்பு எலும்பு சார்ந்த : பாத எலும்பு மற்றும் சிம்பு எலும்பு தொடர்புடைய.

calcaneonavicular : பாத மற்றும் கைகால் எலும்பு சார்ந்த : பாத எலும்பு மற்றும் கைகால் படகெலும்பு தொடர்புடைய.

calcaneoscaphoid : பாத மற்றும் அங்கைப் படகெலும்பு சார்ந்த : பாத எலும்பு மற்றும் அங்கைப் படகெலும்பு தொடர்புடைய.

calcaneus : பாத எலும்பு : இணைப்பு எலும்பு மற்றும் கணு எலும்புடன் மூட்டினால் இணைந்திருக்கும் குதிகால் எலும்பு.

calchinnation : வெடிச்சிரிப்பு : பொருத்தமில்லாமல் மட்டுமே உரக்கச் சிரித்தல், இது முரண் முளை நோயுடன் தொடர்பு உடையது.

calciferol : கால்சீஃபெரால் : 'D2' என்ற வைட்டமின்-D என்னும் ஊட்டச் சத்து வகை. இதனைச் செயற்கை முறையிலும் தயாரிக்கலாம். வைட்டமின்-D குறைபாடு காரணமாகக் குழந்தைகளுக்கு உண்டாகும் 'குழந்தைக் கணை' என்ற எலும்பு மென்மை

யாகும் நோயைக் (ரிக்கெட்ஸ்) குணப்படுத்த இது கொடுக்கப்படுகிறது.

calcification : சுண்ணக மயமாக்குதல்; மென்திசு சுண்ணம் ஏற்றம்; மென்திசு கரையேற்றம்; மாற்றிடச் சுண்ணமயம் : ஒரு கரிமப்பொருளிலுள்ள கால்சியம் உப்புகள் அதில் படிவதால் அந்தப் பொருள் கடினமாகிச் சுண்ணக மயமாகும் மாறுதல். இது எலும்புகளில் இயல்பாகவும், தனிமங்களில் நோயியல் முறையிலும் உண்டாகலாம்.

calcination : உலர்த்தல் : ஒரு தூளைத் தயாரிப்பதற்காக வறுத்தல் மூலம் உலர்த்தல்.

calcined bone : புடமிட்ட எலும்பு: உலர் வெப்பமூட்டுதல் மூலமாகத் தயாரிக்கப்பட்ட, எளிதில் தகர்ந்துவிடக்கூடிய தூளாக மாற்றப்பட்ட எலும்பு.

calcinosis : மிகைச்சுண்ணப்படிவு : 1. திசுக்களில் கால்சியம் உப்புகள் அளவுக்கு மீறி படிவதால் உண்டாகும் நோய். 2. புறத்தாலடிச் சுண்ணமயமாக்கல்.

calcipenia : சுண்ணக்குறைபாடு: உடல் திசுக்களிலும் திரவங்களிலும் கால்சியம் குறைவாக இருத்தல்.

calcitonin : கால்சிடோனின் : 'C' உயிரணுக்களில் சுரக்கும் இயக்குநீர்

(ஹார்மோன்). இது இரத்தத்தில் உள்ள கால்சியம் அளவை முறைப்படுத்துவதில் இது முக்கியப் பங்கு வகிக்கிறது.

calcitriol : கால்சிட்டிரியால் : வைட்டமின் டி என்ற வளர்சிதை வினை மாற்றப்பொருள். இது குடலில் கால்சியமும் ஃபாஸ்பேட்டும் உறிஞ்சப்படுவதையும் எலும்புத் திசுக்களில் அவை படிவதையும் ஊக்குவிக்கிறது.

calcium : கால்சியம்/ சுண்ணம் (Ca) : சுண்ணாம்பு. ஓர் உலோகத்தனிமம். அணு எண் 20, அணு எடை 20, சுண்ணாம்புக்கல்லின் முக்கியமான அமைப்பான்.

calcium channel blocker : கால்சியம் தடுப்புப் பொருள் : தசை உயிரணுக்களினுள் கால்சியம் அயனிகள் பாய்வதைத் தடுக்கிற மருந்துகளின் குழுமம் எதுவும். இந்த மருந்துகள், இதயக்குத்தல், மிகை அழுத்தம், இதய விரைவுத் துடிப்பு ஆகியவற்றைக் குணப்படுத்தப் பயன்படுகின்றன.

calcium chloride : கால்சியம் குளோரைடு : குருணை வடிவில் உள்ள கால்சியம் உப்புகளில் ஒன்று. நீரில் கரையக்கூடியது. கால்சியம் குறைபாட்டு நோய்க்கு உடலில் செலுத்தப்படுகிறது.

calcium gluconate : கால்சியம் குளுக்கோனேட் : பரவலாகப் பயன்படுத்தப்படும் கால்சியம் உப்புகளில் ஒன்று. கால்சியம் குறைபாட்டு நோய்கள் அனைத்திலும், ஈயநச்சு நிலையிலும் இது பயன்படுத்தப்படுகிறது.

calcium lactate : சுண்ண (கால்சியம்) லாக்டேட் : கரையும் தன்மையுள்ள கால்சியம் உப்புகளில் ஒன்று. இது கால்சியம் குளோரைடை விடக்குறைந்த எரிச்சலூட்டும் இயல்புடையது. கால்சியம் குறைபாட்டு நோய்கள் அனைத்திலும் கால்சியம் குளுக்கோனேட் போன்று வாய்வழியாகக் கொடுக்கப்படுகிறது.

calcium oxalate : சுண்ண (கால்சியம்) ஆக்சாலேட் : இது ஒருவகை உப்பு. இது சிறுநீரில் அதிகச் செறிவுடன் இருந்தால், சிறுநீர்க் கல்லடைப்பு உண்டாகும்.

calciuria : சிறுநீர்க் கால்சியம் : சிறுநீரில் கால்சியம் இருத்தல்.

calculus : கல்லடைப்பு; உடல் கல்காரை : உடலின் உள் உறுப்புகளில் உண்டாகும் கல் போன்ற தடிப்பு. இது முக்கியமாகத் தாதுப் பொருள்களினாலானது. இது சுரப்புப்பாதைகளில் அல்லது உட்குழிவுகளில் ஏற்படுகிறது.

calculus-biliary : பித்தக்கல்.

calefacient : உடல் வெப்பம் பரவுதல் : உடலின் ஓர் உறுப்பில் பயன்படுத்தப்படும்போது வெப்ப உணர்வு பரவுதல்.

calf : பின்கால் தசை : கெண்டைக் கால் காலின் பின்பகுதியிலுள்ள தசைப்பகுதி. இது கெண்டைக் கால் புடைப்புத்தசை, உள்ளங்கால் தசை ஆகியவற்றால் ஆனது.

calless : காலுறைக் குறைவான: காலின் பின்புறச் சதைப்பகுதி.

calf muscle : ஆடு தசை.

calf-teeth : முதலில் முளைக்கும் பல்.

calibration : துல்லிய அளவீடு : அறியப்பட்டுள்ள தரநிலையுடன் அல்லது துல்லியமானது என அறியப்பட்டுள்ள ஒரு கருவியுடன் ஒப்பிட்டு ஒரு கருவியின் துல்லியத்தை அறுதியிடுதல்.

calibrator : துல்லியம் அளவீட்டுக் கருவி : குழாயின் உள் குறுக்களவுக் கூடுதல் குறைவுகளைக் கணக்கிடுவதற்கான கருவி.

calicivirus : குடல் அழற்சிக் கிருமி : கிருமியினால் கொள்ளை நோயாகப் பரவும் இரைப்பை-குடல் அழற்சியை உண்டாக்கும் கிருமி.

caliomania : தற்கவர்ச்சி: 1. ஒருவர் தனது சொந்த அழகில்

நம்பிக்கை கொண்டிருத்தல். 2. அழகினால் மட்டுமே ஒரு பொருளில் இயல்புக்கு முரணாகக் கவர்ச்சிக் கொள்ளுதல்.

CALLA : கால்லா : வெள்ளைக் குருதியணுப் பெருக்கக் காப்பு மூலம். இது குழந்தைப் பருவத்தில் ஏற்படும் வெள்ளைக் குருதியணுப் பெருக்கம் "பி" உயிரணு நிணநீர்த்திசுக்கட்டி ஆகியவற்றின் குறியீடு.

callosity : தோல் தடிப்பு (தோல் காய்ப்பு); காய்ப்பு : அழுத்தம் அல்லது உராய்வு காரணமாகத் தோல் பரபரப்புடன் கடினமாகிவிடுதல். இது பெரும்பாலும் பாதங்களிலும் உள்ளங்கைகளிலும் ஏற்படுகிறது.

callosum : முளைக்கோள இணைப்பு : முளைக் கோளங்களில் இடையிலான பெரிய இணைப்பு.

callousness : காய்ப்பு; தடிப்பு; சொரணையின்மை.

callus : தோலின் மேல் தடிப்பு; தோல் காய்ப்பு; கல்முண்டு; இழை எலும்பு : எலும்பு முறிவு குணமாகும்போது எலும்பு முனைகளில் உண்டாகும் சுண்ணமயமாக்கிய திசு.

calmant, calmative : அமைதியூட்டும் பொருள் : நோவாற்றும் மருந்து

Calmette-Guerin bacillus : கால்மெட் - குவரின் கிருமி : காச

நோய்ச் சிகிச்சைக்குப் பயன்படுத்தப்படும் ஒரு கிருமி. திரும்பத் திரும்ப வளர்ப்பதன் மூலம் இது தனது வீரியத்தை இழக்கிறது. காசநோயைக் குணப்படுத்துவதற்கு அம்மை மருந்து மூலம் செலுத்தப்படுகிறது. ஃபிரெஞ்சு பாக்கடிரியாவில் அறிஞர்கள் ஆல்பெர்ட் கால் மெட்டு, காமில் குவரின் பெயரால் அழைக்கப்படுகிறது.

calmodulins : கால்மோடுலின் : நாளங்களுக்கிடையிலான புரதம். இது கால்சியத்துடன் இணைந்து, பலவகை நாளச் செயல்முறைகளைத் தூண்டிவிடுகிறது.

calor : வீக்க வெப்பம்; உடல் வெப்பம்; தோல் வெப்பம்; வெப்பக் கூறு : வீக்கத்தின் போது ஏற்படும் நான்குவகை அறிகுறிகளில் ஒன்று வெப்பம்.

caloric test : கலோரிச் சோதனை; வெப்பச் சோதனை : புறக் காதுக்குழாயினுள் சூடான அல்லது குளிர்ந்த திரவத்தைப் பாய்ச்சிக் காது மையப்புழையில் நோய் இருக்கிறதா என்பதைக் கண்டு அறிவதற்கான சோதனை. காதில் நோயில்லாமல் இருந்தால், காதில் 'நிஸ்டாக்மஸ்' என்ற பொருள் இருக்கும். நோயுற்ற காதில் இந்தப் பொருள் உற்பத்தியாவதில்லை.

calorie : கலோரி; வெப்ப அலகு; கனலி : வெப்ப அளவை அலகு.

நடைமுறையில், கலோரி மிகச் சிறிய அலகாக இருப்பதால் அது பயன்படுவதில்லை. வளர்சிதை மாற்றத்தில் கிலோ கலோரிதான் வெப்ப அளவை அலகாகப் பயன்படுகிறது. ஒரு கிலோ கலோரி என்பது, ஒரு கிலோகிராம் நீரின் வெப்பத்தை ஒரு பாகை சென்டி கிரேடுக்கு உயர்த்துவதற்குத் தேவைப்படும் வெப்பத்தின் அளவு ஆகும். அறிவியலில் பொதுவாக கலோரிக்குப் பதிலாக ஓர் அலகு ஆற்றல் பணி, வெப்பத்தை குறிக்க 'யூல்' என்ற அலகு பயன்படுத்தப்படுகிறது. ஒரு 'யூல்' என்பது ஏறத்தாழ 1/4 கலோரி.

calorific value : வெப்ப அளவு : உணவு அல்லது எரிபொருள் தரும் சூட்டின் அளவு.

calorigenic : வெப்பம் சார்ந்த : வெப்பம் அல்லது சக்தியின் உற்பத்தி தொடர்புடைய.

calorimeter : கனல்மானி : சூட்டின் அளவு காட்டும் கருவி.

calorimetry : கனலளவை.

caloris bursa : கலோரி சுரப்பி : பெருந்தமனிக்கும், மூச்சுக் குழாய்க்குமிடையில் காணப்படும் மசகுநீர்ச்சுரப்பி. இத்தாலிய உடல் உட்கூறியலறிஞர் லூகி கலோரி பெயரால் அழைக்கப்படுகிறது.

Calot's triangle : காலோட் முக்கோணம் : திசுப்பைத் தமனியில் மேற்புறத்திலும், திசுப்பை நாளத்தில் கீழ்ப்புறத்திலும், கல்லீரல் நாளத்தில் நடுப்பகுதியிலும் உருவாகும் ஒரு முக்கோணம். இது பித்தப்பை அறுவை மருத்துவத்தில் ஓர் ஆபத்தான பகுதியாகும். ஃபிரெஞ்சு அறுவை மருத்துவ வல்லுநர் ஜீன்-ஃபிரான்ஸ் காலோட் பெயரால் அழைக்கப்படுகிறது.

calvaria : மண்டைத் தூபி : மண்டையோட்டின் மேற்பகுதியில் உள்ள தூபி போன்ற பகுதி. இதில், நெற்றி, உச்சி, பின்புற எலும்புகள் அடங்கியுள்ளன. இதனைத் தலையுச்சி வட்டம் மூடியிருக்கும்.

calvarium : மண்டை ஓடு.

Calve-Perthes disease : கால் வே-பெர்த்தஸ் நோய் : துடை எலும்பின் தலைப் பகுதியின் எலும்பு முனையில் ஏற்படும் நச்சு நுண்மமில்லாத திசு நசிவு. ஃபிரெஞ்சு எலும்பு மருத்துவ அறிஞர் ஜார்ஜ் பெர்த்தெஸ், ஜெர்மன் அறுவை மருத்துவ அறிஞர் பெர்த்தஸ் பெயரால் அழைக்கப்படுகிறது.

calymmatobacterium : திசுக் கட்டி நோய்க் கிருமி : அரை சார்ந்த திசுக்கட்டியை உண்டாக்கும் கிராம-எதிர்படி நோய்க் கிருமி.

calyptrogen : வேர் முடியை உருவாக்கும் உயிர்மத் தொகுதி.

calyx : குவளைக்குழி : 1. குவளை போன்ற அமைப்புடைய உறுப்பு அல்லது குழிவு. 2. சிறுநீரகக் கூம்பின் காம்பு உறுப்பினை மூடியிருக்கும் சிறுநீரக இடுப்புக் கூட்டின் குவளைபோன்ற நீட்சி.

camcolit : காம்கோலிட் : லிதியம் கார்போனேட் என்ற மருந்தின் வணிகப் பெயர்.

camel back curve : ஒட்டக முதுகு வளைவு : மேகவெட்டை நோய், தட்டம்மை, உள்ளூறுப்பு நோய் ஆகியவற்றில் காணப்படும் இரட்டை நாள் முறைக் காய்ச்சல் கூர்முனை வளைவு.

CAMP : சி. ஏ. எம். பி (CAMP) : சுழற்சி அடினோசின் மானோ ஃபாஸ்பேட் (Cyclic Adenosine Mono-phosphat) என்பதன் சுருக்கம்.

Campbell de Morgan spots : கேம்பல்-டெ-மார்கன் புள்ளிகள் : தோல் விரிவடையும்போது வெளிறாதிருக்கிற 'ராஸ் பெரி' பழச்சிவப்பு நிறத்தைக் கொண்ட புள்ளிகள். ஆங்கில அறுவை மருத்துவ வல்லுநர் கேம்பல்-டி-மார்கன் பெயரால் அழைக்கப்படுகிறது.

camphor : கற்பூரம் (சூடம்) : வயிற்று உப்புசம் அகற்றும் மருந்தாகப் பயன்படுகிறது.

இருமல் மருந்துகளில் கற்பூரம் கலந்த அபினிக் கரைசலாகச் சேர்க்கப்படுகிறது. கற்பூர எண்ணெய் நோவகற்றுவதற்கு வெளிப்புச்சு மருந்தாகப் பயன்படுகிறது.

campimeter : பார்வைப் பரப்பு அளவுமானி : பார்வைப் பரப்பு பெல்லையை அளவிடும் ஒரு சாதனம்.

campylobacter : காம்பிலோபாக்டர்: கிராம் சாயம் எடுக்காத, நகரும் திறனுடைய நீண்ட பாக்க்டீரியம். இது பல நாட்கள் நீடிக்கக் கூடிய கடுமையான வயிற்றுப் போக்கினை உண்டாக்குகிறது.

canal-alimentary : உணவுப் பாதை.

canal birth : பிறப்புப் பாதை.

canal vaginal : யோனிக் குழாய்.

canaliculotomy : எலும்புக் குழாய் மாற்று மருத்துவர் : 'கானலிகுலஸ்' என்ற உடலில் உள்ள சிறு கால்வாய் போன்ற அமைப்பின் பிற்பகுதிச் சுவரைத் துண்டித்து விட்டு, வடிகால் குழாயினை ஓர் எலும்புக் கால்வாயாக மாற்றுவதல்.

canaliculus : கானலிகுலஸ்; மென் குழாய்; நுண்கால்வாய்; சிறு குழல்: உடலிலுள்ள சிறு கால்வாய் போன்ற அமைப்பு. புருவத்தின் விளிம்பிலிருந்து, கண்ணீர்ப்பை வரையுள்ள குழாய் இதற்கு எடுத்துக்காட்டு.

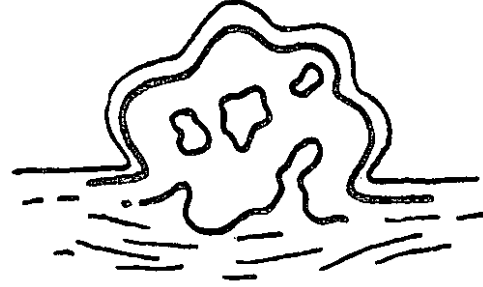
cancellous : கடற்பஞ்சுத் தன்மையுடைய; புரைத்தமென் எலும்பாகிய: எலும்புகளில் இழை யிதழ்க் குறுக்குப் பின்னல் அமைப்பு மூலம் கடற்பஞ்சு போன்ற; தேன்கூடு போன்ற தன்மையுடைய.

cancellous bone : மெல்லெழும்பு.

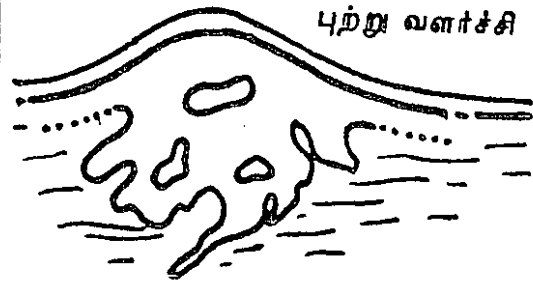
canalisation : செல்வழியாக்கம் : திசுவில் செல்வழிகள் உண்டாகுதல்.

cancer : புற்றுநோய்; புற்று : உடலின் எந்தப் பகுதியிலுள்ள தாறுமாறான வளர்ச்சி எதனையும் இது குறிக்கிறது. இந்த வளர்ச்சி தேவையின்றி ஏற்படுகிறது, உடலிலுள்ள சத்துப் பொருள்களை ஒட்டுண்ணி போல் உண்டு வளர்கிறது. இது

தீங்கிலா வளர்ச்சி.



புற்று வளர்ச்சி



புற்று நோய்

புற்று

உறுப்புகளை உள்ளிருந்து அழிக்கிறது. அண்டைத் திசுக்களைத் தாக்கி உறுப்புகளை உருமாற்றுகிறது.

cancerate : புற்றுவை.

cancerous : புற்றுநோய் போன்ற; புற்றுநோய் கொண்ட.

cancerocidal : புற்றுக்கொல்லி : புற்று நோய்க்கொல்லி மருந்து.

cancerophobia : புற்றுநோய் கிவி; புற்று நோய்ச்சம்; புற்று மருட்சி : புற்றுநோய் பற்றிய அளவுக்கு மீறிய அச்சம்.

cancerous : புற்று சார்ந்த : உக்கிரமான வளர்ச்சி தொடர்புடைய.

cancrum : வாய்ப்புண் : 1. மிக விரைவாகப் பரவும் நைவுப்புண். 2. ஊட்டச்சத்து குறைபாடு உடைய குழந்தைகளின் வாயில் ஏற்படும் தசையமூகல் போன்ற நைவுப்புண்கள். இது 'போரியாலிஸ் வின்சென்டி' என்ற கிருமியால் உண்டாகிறது.

cancrum oris : குழந்தை வாய்ப்புண், வாயமூகல் : நரம்புத் தளர்ச்சியுடைய குழந்தைகளின் உண்டாகும் தசையமூகலுடன் கூடிய வாய்ப்புண். ஆஃப்ரிக் காவில் ஊட்டச்சத்துக் குறைவுடைய குழந்தைகளுக்குத் தட்டம்மை ஏற்படும்போது இதுவும் உண்டாகிறது.

candida : இருதிரிபுக் காளான் : இரு திருபுருப் படிவங்களை யுடைய காளானில் ஒரு வகை. நொதி (ஈஸ்ட்) போன்ற உயிரணுக்களையுடைய இது சில வகை இழைமங்களை உண்டாக்குகிறது. இயற்கையில் பரவலாகக் கிடைக்கிறது.

candidaris : சள்ளை நோய்.

candidemia : குருதிக்காளான் நோய் : குருதியில் இருதிரிபுக் காளான்கள் இருத்தல்.

candidiasis : இருதிரிபுக் காளான் நோய்; சள்ளைநோய் : இரு திரிபு காளான்களில் ஒருவகையினால் உண்டாகும் ஒருவகை தொற்று நோய்.

canine : கோரைப் பல் : நாய்க்கு இருப்பது போன்ற கோரைப் பல். ஒவ்வொரு தாடையிலும் உளிப்பல் எனப்படும் முன் வாய்ப்பற்களுக்கும், முன்கடை வாய்பற்களுக்குமிடையில் இரு கோரைப்பற்கள் அமைந்து உள்ளன.

caninetooth : கோரைப்பல்; கோரைப்பல் : நாய்க்கு இருப்பது போன்ற கோரைப்பல், ஒவ்வொரு தாடையிலும் உளிப்பல் எனப்படும் முன் வாய்ப்பற்களுக்கும் முன் கடைவாய்ப்பற்களுக்குமிடையில் இரு கோரைப்பற்கள் அமைந்து உள்ளன. இவற்றைக் 'கோரைப் பற்கள்' என்றும் கூறுவர்.

canister : சிமிழ்.

canities : முடிநரை / வாய்ப்புண்:
1. முடிநரை, 2. வாயில் ஏற்படும்
வலி உண்டாகும் சிறிய எரிச்ச
லூட்டும் வாய்ப்புண்.

canker : வாய்ப் புண்

canker-rash : அழற் காய்ச்சல் :
தொண்டைப் புண் காய்ச்சல்.

cannabis indica : கானா வாழைப்
பிசின் : 'கானா' எனப்படும்
இந்தியக் கல்வாழை என்ற சணல்
இனச் செடியின் பிசின். ஒரு
காலத்தில் நரம்புக்கோளாறு
களின்போது மூளைப்பகுதியைச்
சமனப்படுத்தும் மருந்தாகப்
பயன்படுத்தப்பட்டது. இந்த
மயக்கமூட்டும் மருந்தினைப்
பயன்படுத்துவது பல நாடுகளில்
தடை செய்யப்பட்டுள்ளது.

cannibalism : மனித இறைச்சி
உண்ணல் : மனித இறைச்சியை
மனிதர் உண்ணுதல்.

cannon ball metastases :
பீரங்கிக் குண்டு உறுப்படை
மாற்றம் : நுரையீரலினுள்
உள்ள உருண்டை வடிவமான
ஒன்று அல்லது பல பெரிய
உறுப்பிடை மாற்றக் கரணைகள்.
இவை சிறுநீரக உயிரணுப்
புற்றுநோய்.

cannon sound : பீரங்கி ஒலி :
இதயம் முழுமையாக அடைபடும்
போது, முதல் இதய ஒலியின்

தீவிரம், துடிப்புக்குத் துடிப்பு
மாறுபடுகிறது. இந்த வெடிப்பு
ஒலி, பீரங்கி அலைகளுடன்
ஒத்திருப்பதில்லை.

cannula : குழாய்க்கருவி; உடல்
வடிகுழாய்; கடின வடிகுழாய் :
துளைக்கருவி உட்கொண்ட
குழாய்க்கருவி, உடலில் திரவங்
களைச் செலுத்தவும், உடலி
லிருந்து திரவங்களை வெளியே
எடுக்கவும் பயன்படுகிறது.

cannulate : குழாய்க்கருவி செரு
குதல் : ஓர் இடைவெளி வாயி
லாக ஒரு குழாய்க் கருவியைச்
செருகுதல்.

cannulation : குழாய்க்கருவி
செலுத்துதல் : துளைக்கருவி உட்
கொண்ட குழாய்க்கருவியை
உடலினுள் செலுத்துதல்.

cantharides : கொப்புள ஈ :
கொப்புளம் உண்டாகப் பயன்
படுத்தப்படும் ஈ வகை.

canthus : கடைக்கண் : கண்
இமைகள் கூடுமிடத்திலுள்ள
கோணம்.

capacitance : மின்னேற்றச்
சேமிப்புத் திறன் : ஒரு மின்
ஏற்றத்தைச் சேமிப்பதற்கான
திறன்.

capacitation : திறனுட்டம் :
பெண்ணின் இனப்பெருக்கக்
குழாயில் நிகழும் செயல்முறை.
இது விந்தணு முட்டைகள்

கருவுறும்படி செய்வதற்கு இயல்
விக் கிறது.

capeline bandage : தலைக்கட்டு.

capillary : தந்துகி; மயிரிழை
போன்ற நுண்குழல்; நுண்புழை
யுடைய.

capillarectasia : தந்துகிக் குழாய்
விரிவாக்கம் : தந்துகிக் குழாயின்
விரிவாக்கம்.

capitellum : எலும்புக்குமிழ் :
விலா எலும்பு போன்ற ஒரு
நீண்ட எலும்பின் முனையிலுள்ள
குமிழ் போன்ற கொண்டை.

capitulum : எலும்புக்கொண்டை:
ஓர் எலும்பின் முனையிலுள்ள
எடுப்பான, சிறிய உருண்டைக்
கொண்டை.

Caplan's syndrome : கேப்லான்
நோய் : போலி கீல்வாத மூட்டு
நோய் உடைய சுரங்கத் தொழி
லாளர்கள், நுரையீரலில் போலிக்
கீல்வாதக் கரணை நோய்க்கு
ஆளாகிறார்கள். இந்தியாவில்
கோலார் தங்க வயல் மருத்துவ
மனையில் பணி ஆற்றிய பிரிட்டிஷ்
மருத்துவ அறிஞர் அந்தோணி
கேப்லான் பெயரால் அழைக்கப்
படுகிறது.

Capnocytophage : குருதியோட்ட
நோய்க்கிருமி : வாய் உட்குழியில்
காணப்படும் சூழ்நிலைத் தகவுத்
திறனுள்ள, ஆக்சிஜன் இல்லாத
கிராம்-எதிர்ப்படி நோய்க்கிருமி.

இது மண்ணீரல் இல்லாத
நோயாளிகளிடம் குருதியோட்ட
நோய்த்தொற்றினை உண்டாக்கு
கிறது.

capnography : கார்பன்டை
யாக்சைடு அளவு கருவி : உள்
இழுக்கப்பட்ட கார்பன்டை
யாக்சைடன் அளவைத் தொடர்ந்து
பதிவுசெய்தல்.

capnophilic : கார்பன்டையாக்சைடு
பாக்டீரியா : கார்பன்டையாக்
சைடு அடங்கியுள்ள சூழலில்
சிறப்பாக வளரும் பாக்டீரியா.

capotement : சிதறல் ஒலி : விரி
வாக்கிய இரைப்பையில்
காற்றும், திரவமும் அடங்கி
இருக்கும் போது கேட்கப்படும்
சிதறல் ஒலி.

capping : காப்புறை அமைத்தல் :
1. பல்லின் வெளியில் தெரியும்
சதைப்பகுதியின் மீது ஒரு
காப்புப் பொருளை வைத்தல்.
2. ஒப்பனை நோக்கத்துக்காக
பல்லின்மீது ஒரு செயற்கை
முகடு அமைத்தல். 3. செவிலித்
தொழிலில் ஓர் ஆளை ஈடு
படுத்துதல்.

capreomycin : கேப்ரியோமைசின் :
மருந்தினால் குணமாகாத காச
நோயாளிகளுக்கு சிரை வழி
செலுத்தப்படும் ஒரு வலுவற்ற
காசநோய் எதிர்ப்பு மருந்து.
இது கானாமைசின், வயோமைசின்

ஆகியவற்றுடன் சேர்ந்து குறுக்குத் தடையாக அமையும்.

capsicum : செம்மிளகு : வெப்பு மிளகை உள்ளடக்கிய விதை உறையுடைய செடியில் விளையும் செம்மிளகு.

capsid : கேப்சிட் புரதம் : கேப்சோமர்ஸ் எனப்படும் புரத உட்பிரிவுகள் அடங்கிய நோய்க் கிருமியை மூடியுள்ள புரதம்.

capsomer : கேப்சோமர் : ஒரு நோய்க் கிருமியின் கேப்சிட் புரதத்தின் ஒரு புரதமாக அமைந்துள்ள ஒரு குறுகிய நாடா போன்ற புரதம்.

capsula capsulae : கவச உறை : ஓர் உறுப்பினை அல்லது கட்டமைப்பினை சுற்றியுள்ள பொதியுறை; ஒரு பொதி கூடு.

capsule : பொதியுறை : 1. கவச உறை, 2. ஊன் பசையினாலான ஒரு தனிப்பொதியுறை, 3. சிறு நீரகங்களுக்கான உருண்டை வடிவப் பொதிகூடு, 4. இரட்டை மூட்டில் இரு முனைகளையும் மூடியுள்ள சட்டைக்கை போன்ற சவ்வு.

carapres : காராப்பிரஸ் : குளோனிடின் என்ற மருந்தின் வணிகப் பெயர்.

carbamol : கார்பக்கோல் : துணைப்பிரிவு நரம்பு மண்ட

லத்தைச் செயற்படத் தூண்டும் மருந்து. அசிட்டில் கோலிங் போன்றது. எண்ணும் வாய்வழி கொடுத்தால் செயலுக்கம் உடையது. ஊசி வழி செலுத்தினால் நிலையான செயற்பாடுடையது. அறுவைச் சிகிச்சைக்குப் பிறகு சிறுநீரை நிலைப்படுத்துவதற்கும் குடல் நலிவின் போதும், கண்விழி விறைப்பு நோயின்போது கண்சொட்டு மருந்தாகவும் பயன்படுத்தப்படுகிறது.

carbamazepine : கார்பாமா செப்பின் : வலிப்பு நீக்கும் மருந்து. நோவையும் அகற்று கிறது. இயக்கம், உணர்ச்சி, சுவை மூன்றையும் தூண்டும் முத்திற மண்டை உணர்வு நரம்புக்கோளாறுக்கும் பயன்படுகிறது.

carbamino haemoglobin : கார்பாமினோ ஹேமோகுளோபின் : கார்பன்டையாக்சைடுக்கும், இரத்தத்திலுள்ள குருதி உருண்டைப் புரதத்திற்கும் (ஹேமோகுளோபின்) இடையிலுள்ள கூட்டுப் பொருள்.

carbaryl : கார்பாரில் : தலைப் பேனுக்குப் பயன்படும் மருந்து.

carbenoxolone : கார்பெனோக் சோலோன் : அடிவயிற்று நோய்களைக் குணப்படுத்தும் மருந்து. ஆனால், சிறுகுடல் புண்களை இது ஆற்றாது.

carbidopa : கார்பிடோப்பா : பார்க்கின்சன் நோய் எனப்படும் அசையா நடுக்க நோய்க்குச் சிகிச்சையளிப்பதில் லவோடோப்பா என்ற மருந்துடன் சேர்த்துப் பயன்படுத்தப்படும் டிகார்போக்சிலேஸ் தடுப்பான்.

carbimazole : கார்பிமாசோல் : கேடயச்சுரப்பு எதிர்ப்பு மருந்து. அயோடினும், டைரோசினும் இணைவதைத் தடுக்கிறது. இது, மெதில் தயோராசிலைவிட வீரியம் மிக்கது; குறைந்த நச்சுத் தன்மையுடையது. கேடயச் சுரப்புக் கோளாறுகளுக்கு மருந்தாகப் பயன்படுகிறது.

carbohydrate : கார்போஹைட்ரேட் (கரிநீர்கி); மாவுச்சத்து; மாவுப் பொருள் : மாச்சத்து வகை, சர்க்கரை, பழவெல்லம் முதலிய பொருள்களின் இனம், கார்பன், ஹைட்ரஜன், ஆக்சிஜன் அடங்கிய கரிமக்கூட்டுப்பொருள். தாவரங்களில் இயற்கையில் நடைபெறும் ஒளிச்சேர்க்கை முறையின்படி உருவாகிறது. கார்போ-ஹைட்ரேட்டுகள் வெப்பத்தை உண்டாக்கக் கூடியது.

carboluria : வண்ணச் சிறுநீர் : பசுமை நிறமான அல்லது அடர் வண்ணமுடைய சிறுநீர், கார்பாலிக் அமில நச்சின் போது கார்பாலிக் அமிலம் வெளியேறுவதால் இந்த நிறம் ஏற்படுகிறது.

carbon : கார்பன் (கரிமம்); கரியம்; கரி : உலோகத் தொடர்பற்ற தனிமம். உயிர்ப் பொருள்கள் அனைத்திலும் இது உள்ளது. கார்பன்டையாக்சைடு என்னும் வாயுவாக உள்ளன. பல் உள்ளெரிதலிலும், வளர்ச்சிதை மாற்றத்திலும் இது ஒரு கழிவுப் பொருள். மூச்சு விடும்போது கார்பன்டையாக்சைடு வெளி ஏறுகிறது கார்பன்மானாக்சைடு ஒரு நச்சு வாயு.

carbon dioxide CO₂ : கார்பன் டையாக்சைடு (CO₂) : கார்பனின் இறுதியான வளர்சிதை மாற்றப் பொருள். இது நிறமற்ற, மணமற்ற வாயுக் கூட்டுப்பொருள். இது உணவில் அடங்கி உள்ளது. இது பெரும்பாலும் நுரையீரல்கள் வாயிலாகவும், சிறிதளவு சிறுநீர், வியர்வை வழியாகவும் வெளியேற்றப்படுகிறது. குருதி வடிநீரில் இருக்கும் CO₂ அளவு, நீர்க் கலவைக் கரைசல் வடிவத்துடன் இணைந்து கார்போனிக் அமிலமாக உருவாகிறது. இது நோய் நீக்கக் குளிர்பதனத்தில் பயன்படுத்தப்படுகிறது.

carbonaemia : கார்போனிக் அமில மிகைக் குருதி : குருதியில் கார்போனிக் அமிலம் அளவுக்கு மிகுதியாக இருத்தல்.

carbonate : கார்போனேட் : கார்போனிக் அமிலத்தின் ஓர் உப்பு.

carbonic anhydrase : கார்பானிக் நீர்நீக்கி : செரிமானப் பொருள் (என்சைம்) அடங்கிய ஒரு துத்தநாகம். இது திசுக்களிலிருந்து இரத்தத்திற்கு கார்பன் டையாக்சைடை மாற்றுவதற்கு உதவுகிறது. கார்பானிக் அமிலமானது கார்பன் டையாக்சைடாவும், நீராகவும் பகுத்துச் சிதைவதை ஊக்குவிப்பதன் மூலம் பல்லடிக் காற்றுக்கும் கார்பன் டையாக்சைடை மாற்றுகிறது.

carbon monoxide CO : கார்பன் மானாக்சைடு (CO_2) : நிலக்கரியைத் திறமையின்றியும் அரைகுறையாகவும் எரியவிடுவதால் உண்டாகும் ஒரு நச்சவாயு. இது நிறமற்றது; மணமற்றது; சுவையற்றது. இதனைப் புலன்களால் கண்டறிய இயலாது. இந்த வாயுவினால், உணர் விழப்பு, மிகை நரம்பியக்கம், மயக்கம், நரம்புச் சேதம், நெஞ்சுப்பைக் குருதிப்பற்றாக்குறை, நெஞ்சுப்பைப் பிறழ்வு இதயத்துடிப்பு போன்றவை ஏற்படும். எந்திர முறைக் காற்றோட்டத்துடன் 100% ஆக்சிஜன் செலுத்தி இதற்குச் சிகிச்சையளிக்கப்படுகிறது.

carbon tetrachloride CCl₄ : கார்பன் டெட்ராக் குளோரைடு (CCl₄) : ஈதர் போன்ற மணமுடைய தெளிவான நிறமற்ற

திரவம். இது நச்சுத் தன்மையுடையது. இதனால், ஈரலிலும், சிறுநீரகத்திலும் கடுமையான செயலிழப்பு ஏற்படுகிறது.

carbonyl : கார்போனில் : கார்பன் மானாக்சைடின் ஈரணுடைய மூல அணு.

carboplatin : கார்போபிளாட்டின் : உயிரணு நஞ்சேற்றப் பொருள் அடங்கிய ஒரு பிளாட்டினம். கரு அண்டப்புற்று நோயைக் குணப்படுத்துவதில் பயன்படுத்தப்படுகிறது.

carboxyhaemoglobin : கார்போக்சிஹேமோகுளோபின் : கார்பன்மானாக்சைடும் ஹேமோகுளோபினும் இணைவதால் உண்டாகும் ஒரு நிலையான கூட்டுப்பொருள். இதன் மூலம் இரத்தச் சிவப்பணுக்கள் தங்கள் சுவாசப் பணியை இழக்கின்றன.

carboxylase : கார்போக்சிலேஸ் : அமினோ அமிலங்களிலிருந்து கார்போக்சில் குழுமத்தை அகற்றுவதை ஊக்குவிக்கிற ஒரு செரிமானப் பொருள்.

carboxylation : கார்போக் சிலேற்றம் : ஹைடிரஜனுக்குப் பதிலாக ஒரு கார்போக்சில் மூலக் கூறினை ஏற்றுதல்.

carbital : கார்பிரிட்டால் : கார்பு ரோமால், பென்டோபார் பிட்டோன் தயாரிப்புகளின் வணிகப் பெயர்.

carbromal : கார்புரோமால் : ஒரு வகைத் தூக்கமருந்து.

carbuncle : அரசபிளவை; பிளவைக்கட்டி ; பிளவை : பல மயிர் மூட்டுப்பைகளிலும், சுற்றுப்புறத் தோலடித் திசுக்களிலும் ஏற்படும் கடுமையான கட்டி. இதில் சீழ் வெளி வருவதற்குப் பல வாய்கள் இருக்கும்.

carcholin : கார்கோலின் : கார்பக் கால் என்ற மருந்தின் வணிகப் பெயர்.

carcinogen : புற்றுத் தூண்டு பொருள்; (கார்சினோஜீன்); புற்று ஊக்கி; புற்றுச்சினை : புற்றுநோய் வளரத் தூண்டுகிற ஒருபொருள் அல்லது கிருமி.

carcinogenesis : புற்று நோயாக் கம் : புற்றுநோயை வரவழைத்தல்.

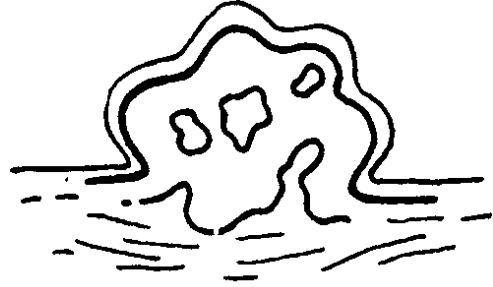
carcinogenic : புற்றுநோய் சார்ந்த : புற்றுநோய் உண்டாக்குகிற.

carcinoid syndrome : புற்றுப் போல் கட்டி; புற்றுருவான : குடல் வாலில் உண்டாகும் உயிர்த் தசைமங்களைப் பொறுத்து உக்கிர வேகமுடையதாகவும், மருத்துவத்தைப் பொறுத்துப் பெரும்பாலும் கடுமையின்றியும் இருக்கும் கட்டி. இதிலிருந்து செரோட்டோனின் எனப்படும் பொருள் சுரக்கிறது. இப்பொருள், மிருதுவான

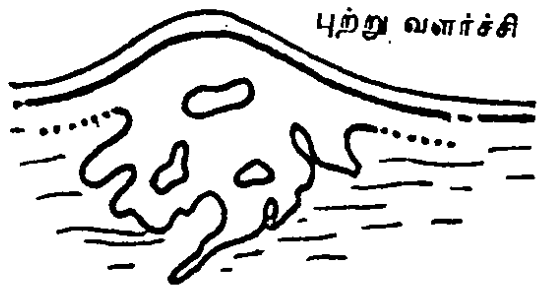தசையைத் தூண்டி, வயிற்றுப் போக்கு (பேதி), ஈளை நோய் சார்ந்த இசிப்பு, முகத்தின் நரம்பு நாளங்களில் குருதிப் பாய்ச்சல் போன்ற கடுமையான நோய்களை உண்டாக்குகிறது.

carcinoma : எலும்புத் தசைப் புற்று; பிளவை; புற்றுநோய் : எலும்புத் தசை, உயிரணுக்கள், உள்ளுறுப்புகள் போன்ற புற அடர் படலத் திசுக்களிலும் சுரப்பு களிலும் புற்று நோய் போன்ற வளர்ச்சி உண்டாதல். இதில் நோய்க் குறிகள் புலனாவ தில்லை. இதிலுள்ள உயிரணுக்கள், புற்றுநோய் உயிரணுக்களைப்

தீங்கிலா வளர்ச்சி



புற்று வளர்ச்சி



எலும்புத் தசைப் புற்று

பெரிதும் ஒத்திருக்கின்றன. இதனைப் புற்றுநோயின் தொடக்க நிலை எனலாம். இதில் சுற்றுப்புறத் திசுக்களைப் புறத்தே தள்ளிவிட்டு, அதில் புற்று தானே வளர்கிறது. இதனால் தாறுமாறான தசை வளர்ச்சி உண்டாகிறது. கருப்பை, சிறுநீர்ப்பை முன்வாயில் சுரப்பி ஆகியவற்றில் இது முக்கியமாக ஏற்படுகிறது.

carcinomatosis : புற்றுநோய் பரவல் ; புற்று மையம் : உடல் எங்கும் புற்றுநோய் பரவுவதற்குரிய ஒரு நிலை.

carcinomatous : புற்று நோய்க்குரிய.

carcinosarcoma : எலும்பு-திசுப்புற்று : எலும்புத் தசைப்புற்று, சிசுப்புற்று இரண்டின் தனிமங்களையும் உள்ளடக்கிய ஓர் உக்கிரமான கட்டி .

cardia : உணவுக் குழாய் வாயில்; இரைப்பை வாய்; சுரப்பிலா இரைப்பை பகுதி; இதய முனை : இணைப்பையை நோக்கித் திறந்திருக்கும் உணவுக் குழாய் வாயில்.

cardiac : 1. நெஞ்சுப்பைக்குரிய : இதயம் சார்ந்த 2. இரைப்பையின் மேற்புறத்துக்குரிய; உணவு அடைப்பு : தடங்கல் இல்லா இருந்தும் இரைப்பைக்குள் உணவு செல்ல முடியாதிருத்தல்.

பாதிக்கப்பட்ட உணவுக்குழாயின் சில பகுதிகளில் தசையடுக்குகளினால் நரம்புக்கணு உயிரணுக்கள் அழிந்துபடுவதால் இது உண்டாகிறது.

மாரடைப்பு : மூளைப் பகுதிக்குப் போதிய இரத்த ஓட்டத்தைச் செலுத்தும் இதயத்தின் நடவடிக்கை நின்று போவதால் மாரடைப்பு உண்டாகிறது.

cardiac arrest : இதயம் நின்றல்.

cardiac - cathetrization : இதய அழுத்த அளவீடு.

cardiac hypertrophy : இதய வீக்கம்.

cardiac muscle : இதயத் தசை.

cardialgia : நெஞ்சுப்பை எரிச்சல்; நெஞ்சுவலி : இரைப்பையின் மேற்புறத்தண்டை ஏற்படும் எரிச்சல்.

cardiectomy : நெஞ்சுப்பை முனை அறுவை : இரைப்பையின் நெஞ்சுப்பை முனையில் அறுவை செய்தல்.

cardioangiology : இதய-குருதிநாள ஆய்வியல் : இதயம் மற்றும் குருதி நாளங்கள் பற்றிய உயிரியல்.

cardiocal : நெஞ்சுக்குரிய.

cardiochhalasia : சுருங்குதசைத் தளர்ச்சி : இரைப்பையின் நெஞ்சுப்பைச் சுருங்கு தசைகள் தளர்வடைதல்.

cardiodilator : இதய விரிவாக்கி: இரைப்பை உணவுக்குழாய் இணைப்பையை பிரிவாக்குவதில் பயன்படுத்தப்படும் ஒரு சாதனம்.

cardiogenic : நெஞ்சுப்பை நோய்; இதயம் சார்ந்த : குருதிநாளங்களில் குருதியுறைவு (குருதிக் கட்டு) ஏற்படுதல் போன்ற நெஞ்சுப்பை சார்ந்த நோய்.

cardiogram : நெஞ்சுத் துடிப்புப் பதிவு வரைவி; இதய மின்னலை வரைவி: நெஞ்சுத் துடிப்பளக்கும் கருவிபதிவு செய்த நெளிவரை.

cardiograph : நெஞ்சுத் துடிப்புப் பதிவு வரைவு மானி; இதயத் துடிப்பு வரைவி : நெஞ்சுத் துடிப்பைப் பதிவு செய்யும் கருவி.

cardioid : நெஞ்சுப்பை வடிவான; இதயவடிவம் : நெஞ்சுப்பை வடிவான வளைவு.

cardioinhibitory : இதயச் செயற்பாட்டுத்தடை : இதயத்தின் செயற்பாட்டைத் தடை செய்தல்.

cardiology : இதயவியல் : இதயத்தின் கட்டமைப்பு, செயற்பாடு, இதயத்தில் உண்டாகும் நோய்கள் அவற்றைக் குணப்படுத்தும் முறைகள் ஆகியவற்றை ஆராயும் மருத்துவ அறிவியல் துறை.

cardiolipin : நெஞ்சுப்பைக் கொழுப்பு : மேகநோய்க்கான குருதி வடிநீர்ச் சோதனைகள் பயன்படுத்தப்படும் இரத்தக்

கிருமிபோன்ற காப்பு மூலத் தீர்வுப்பொருள்களுடன் கூடிய பாலூட்டி இதயத்தின் ஃபாஸ்போ கொழுப்புப் பொருள்.

cardiologist : இதயவியலறிஞர் : இதய நோய்களைக் குணப்படுத்துவதில் துறைபோகிய ஒரு மருத்துவ வல்லுநர்.

cardiolysis : இதயப் பகுப்பாய்வு: இதயத்தைச் சுருக்குகிற பசைகளைப் பிரித்தெடுப்பதற்கான ஓர் அறுவைச் சிகிச்சை நடைமுறை.

cardiomalacia : இதயத்தசை இளக்கம் : இதயத்தசையை மென்மையாக்குதல்.

cardiomegaly : இதய விரிவாக்கம்; பேரிதயம்; இதயவீக்கம்: இதயம் விரிவடைதல்.

cardiomyopathy : இதயத்தசைக் கோளாறு; இதயத் தசைநோய்; இதயத்தசைவழு : இதயத்தசையில் ஏற்படும் கடுமையான கோளாறு. இந்த நோய்க்கான காரணம் அறியப்படவில்லை. நெஞ்சுப் பையின் உள்வரி மென்தோலில் அல்லது சில சமயம் நெஞ்சுப் பையை மூடிக் கொண்டிருக்கும் சவ்வில் பெரும் பாலும் இது உண்டாகிறது.

cardiomyopexy : இதயத்தசை இணைப்பு : தசையுறைக்கு இரத்தம் செல்வதை அதிகரிப்பதற்காக இதயத்தசைக்கு

அல்லது இதய மேலுறைக்கு நெஞ்சுத்தசையைப் பொருத்துதல் போன்ற ஒரு தசைப் பகுதியை அறுவைச் சிகிச்சை மூலம் பொருத்துதல்.

cardiomyotomy : இதயத்தசை ஒட்டறுவை : உணவுக் குழாய் வாயிலுக்கான அறுவைச் சிகிச்சை. இதய-உணவுக்குழாய் சந்திப்பு வெட்டுப்பட்டிருந்தால், அவற்றை இணைப்பதற்கு இந்த அறுவைச் சிகிச்சை செய்யப்படுகிறது.

cardiophone : இதய ஒலி வரைவி; இதய ஒலிக்கருவி; இதய ஒலி பேசி : இதய ஒலிகளைக் கேட்பதற்கு உதவும் ஒலிக்கருவி. இதயத்துடிப்பினை அளவிட்டுப் பதிவு செய்கிற மின்னணுவியல் சாதனத்தின் மூலம் நாடித் துடிப்பினை வரைபடமாக வரைய இது உதவுகிறது. கருப் பைச் சிகுவின் நாடித் துடிப்பை அறியவும் இதனைப் பயன்படுத்தலாம்.

cardioplegia : நெஞ்சுபையடைப்பு; இதயச் சுருக்கம் நிறுத்தல் : திறந்தநிலை இதய அறுவைச் சிகிச்சையின்போது, நெஞ்சுப் பையின் தசைப்பகுதியின் அசைவைக் குறைப்பதற்காக மின் எந்திரவியல் மூலம், மருந்து அல்லது வெப்பத்தணிப்பு (hypothermia) மூலம் செயலிழக்கச் செய்தல்.

cardiopulmonary : இதயம்- நுரையீரல் சார்ந்த : இதயம், நுரையீரல்கள் இரண்டும் தொடர்பான திறந்தநிலை இதய அறுவைச் சிகிச்சையின்போது இதய-நுரையீரல் பக்கவழி பயன்படுத்தப்படுகிறது. இரத்த ஓட்டத்திலிருந்து இதயமும், நுரையீரல்களும் நீக்கப்பட்டு, அவற்றுக்குப் பதிலாக ஓர் இறைப்பு ஆக்சிஜனேற்றி பயன்படுத்தப்படுகிறது.

cardiopyloric : நெஞ்சுப்பை-சிரைப்பை தொடர்புடைய : நெஞ்சுப்பை மற்றும் இரைப்பை தொடர்புடைய.

cardiorator : இதயத்துடிப்புப் பதிவுக்கருவி : இதயத்துடிப்பினைக் கண்ணால் பார்க்கும் படி பதிவுசெய்யும் கருவி.

cardiorenal : இதயம்-சிறு நீரகம் சார்ந்த; இதய நீரக : இதயம், சிறுநீரகங்கள் இரண்டும் தொடர்பான.

cardiorespiratory : இதயம் சுவாச மண்டலம் சார்ந்த; இதய மூச்சு : இதயம், சுவாச மண்டலம் இரண்டும் தொடர்புடைய.

cardiorraphy : இதயச்சுவர் தையல் : வழக்கமாக காயங்களுக்கு அறுவைச் சிகிச்சையில் பயன்படுத்துவதுபோல், இதயச் சுவருக்குத் தையலிடுதல்.

cardioscope : உள் இதயச் சோதனைக் கருவி : இதயத்தின் உட்பகுதியைப் பரிசோதனை செய்வதற்காக, ஆடிகளும், ஒளிச்சுடரும் பொருத்தப்பட்ட ஒரு கருவி.

cardiospasm : நெஞ்சுப்பைச் சுருக்கம் : உணவுக்குழாயின் முனைகோடியின் இயக்கக் கோளாறு; இரைப்பையின் உணவுக்குழாய் திறப்புக் குழாய் தளர்ச்சியடையத் தவறுதல்.

cardiothoracic : இதயம்- மார்புக் குழி சார்ந்த; இதய மார்பு : இதயம், மார்புக்குழி இரண்டும் தொடர்புடைய சிகிச்சையின் ஒரு தனிப்பிரிவு.

cardiothoracic ratio : இதய-மார்புக்கூட்டு விகிதம் : விலா எலும்புகளுக்குள்ள மார்புக் கூட்டின் அகலத்தில் இதயத்தின் அகலத்தின் விழுக்காடு. இதயத்தின் குறுக்கு வெட்டு விட்டம், எலும்பு மார்புக் கூட்டின் அகலத்தில் 50% குறைவாக இருக்க வேண்டும். இதய விரிவாக்கத்தில் இந்த விகிதம் அதிகமாக இருக்கும்.

cardiotocography : சூல்சிக இதயத்துடிப்பு அளவீடு : கருப்பையில் இருக்கும் குழந்தையின் இதயத்துடிப்பு வீதத்தை அளவிடுவதற்கான ஒரு நடைமுறை. இதனை ஒரு புற ஒலிக்கருவி மூலமாக அல்லது கருப்பையி

லிருக்கும் குழந்தையின் கபாலச் சருமத்தில் ஒரு மின்முனையைப் பொருத்தி, இந்த இதயத்துடிப்பு வீதம் பதிவு செய்யப்படுகிறது. குழந்தை பிறப்பதற்கு முன்கருவை அடுத்துச் சுற்றியுள்ள சவ்வுக்குழியினுள் ஓர் அக இறங்கு குழலைச்செலுத்தி அல்லது தாயின் அடி வயிற்றில் ஒரு புற நுண்ணிடை இயக்கமானியை வைத்து, தாயின் அடிவயிற்றுச் சுருக்கத்தையும் அளவிடலாம்.

cardiotomy syndrome : இதய அறுவைச் சிகிச்சை நோய்க் குறிகள் : இதய அறுவைச் சிகிச்சையினைத் தொடர்ந்து, காய்ச்சல் குலையுறை அழற்சி, நுலையீரல் உறைச்சொரிவு ஆகியவை ஏற்படுதல்.

cardiac arrest : இதயம் நின்றல். அறுவைச் சிகிச்சை நடந்த பல வாரங்களுக்கு அல்லது மாதங்களுக்குப் பிறகு இது ஏற்படலாம். இது ஒரு தன்னியக்க ஏமத்தடை வினை என்று கருதப்படுகிறது.

cardiotoxic : இதய நச்சுப் பொருள், இதய நச்சு. இதயத்திற்குத் தீங்கு விளைக்கும் மருந்து எதனையும் இது குறிக்கும்.

cardiovalvulitis : இதயத் தடுக்கிதழ் அழற்சி : இதயத் தடுக்கிதழ்களின் வீக்கம்.

cardiovalvulotome : இதயத் தடுக்கிதழ் அறுவைக் கருவி : இதயத் தடுக்கிதழின் ஒரு பகுதியை வெட்டியெடுப்பதற்குப் பயன்படுத்தப்படும் கருவி.

cardiovascular : இதயம் குருதி நாளம் சார்ந்த; இதயக் குழலிய : இதயம், குருதி நாளங்கள் இரண்டும் தொடர்புடைய.

cardioversion : இதயத்துடிப்பு மீட்டி; இதயத் திருப்பம் : இதயத் துடிப்பினை இயல்பான நிலைக்கு மீட்பதற்காக மின்னியல் சாதன அதிர்ச்சியைப் பயன்படுத்துதல்.

carditis : இதய வீக்கம்; இதய அழற்சி : நெஞ்சுப்பை அழற்சி.

cardophyllin : கார்டோஃபலின் : அமினோஃபலின் என்ற மருந்தின் வணிகப் பெயர்.

Card test : அட்டைச் சோதனை : எலும்புகளிடையிலான தசைகளின் முழுமைத் திறனைச் சோதனை செய்வதற்காக, நோயாளிகள் விரல்களை முற்றிலும் நேராக நீட்டி வைத்துக் கொண்டு கையை காட்டும்படி கூறப்படுகிறார். விரல்களுக்கிடையிலான பிளவில் ஒரு விறைப்பான காகிதக்கற்றை செருகப்படுகிறது. விரல்களுக்கு இடையே அதனைப் பற்றிக் கொள்ளும்படி அவர் கேட்டுப்

படுகிறார். இயல்பாக அவ்வாறு பற்றிக் கொள்கிற விரல்கள் எதிர்ப்பைக்காட்டும். எலும்புகளுக்கு இடையிலான தசைகள் பலவீனமாக இருந்தால் விரல்களின் பிடிப்பு பலவீனமாக இருக்கும். காகிதம் பிளவு வழியாக நழுவி விழுந்து விடும்.

care : கவனிப்பு; கவலைக்கிடமாக உள்ள நோயாளிகளைத் தீவிரமாகக் கவனித்தல்; முதலில் நோய் பீடித்த ஒருவரின் அடிப்படை மருத்துவக் கவனிப்பு; ஒரு மருத்துவ வல்லுநர் ஒரு மருத்துவரை இரண்டாம் நிலையில் கவனித்தல்; விரிவான மருத்துவக் கவனிப்புக்காக அலுவலர்களும், கருவிகளுடைய ஒரு பெரிய மருத்துவமனையில் ஒரு நோயாளியைக் கவனித்தல்.

caries : பல் சொத்தை; எலும்புத் திசு மரிப்பு; சொத்தை : பல் சொத்தையாதல்; எலும்பு உள்ளழிவு.

carina : குரல்வளை அடிக்கட்டை; கவை : குரல்வளை இரு மூச்சுக் குழாய்களாகப் பிரியும் இடத்தில் உள்ள அடிக்கட்டை (கீல்) வடிவ குருத்தெலும்பு மூலம் முனைப்பாகக் காட்டப்படும் அடிக்கட்டை அமைப்பு.

cariogenic : பல் சொத்தை ஊக்கிக் கிருமி : பல் சொத்தையினை உண்டாக்கும் கிருமி எதுவும்.

carious : பல்சொத்தை சார்ந்த :
1. பல்சொத்தை தொடர்புடைய;
(2) குழிகள் உள்ள பற்கள்.

carlen's tube : கார்லன் குழாய் :
நுரையீரல்களின் மூச்சுப்பையின் கொள்திறனை அளவிடுவதற்குப் பயன்படுத்தப்படும் இரட்டை ஒளிர்வு இதய உள்ளுறைச் செருகு குழல். ஸ்காண்டிநேவிய குரல்வளை நோய் வல்லுநர் இ. கார்லன் என்பாரின் பெயரால் அழைக்கப்படுகிறது.

carnitine : கேமிட்டின் : வளர்சிதை மாற்றம் செய்யக்கூடிய பால்மிட்டிக் மற்றும் கொழுப்பு அமிலங்கள் போன்ற வேதியியல் பொருள்.

carminative : வயிற்று உப்புசமருந்து; இரைப்பைக் குடல் வலி நீக்கி; பசியூட்டி : வயிற்று உப்புசத்தை நீக்குகிற மருந்து இலவங்கப்பட்டை, கிராம்பு, இஞ்சி, ஜாதிக்காய் போன்றவை இந்த வகையைச் சேர்ந்தவை.

carmustine : கார்மஸ்டின் : உடற்கட்டி எதிர்ப்பு நைட்லோசூரியா எனப்படும் ஒரு கூட்டுப் பொருள். (BCNU).

carnal : பாலுணர்வு சார்ந்த : புலனுணர்வுக்குரிய; சதை வேட்கைகள் தொடர்பான.

carneous mole : தசைப்பிண்டம் : கருப்பையினுள் உள்ள ஒரு

தசைக் கட்டி. இது இரத்தக் கட்டி, கருச்சிதைவினால் வெளி ஏறாமல் இருக்கும் இறந்து போன கருச்சிசு அல்லது அதன் பகுதி ஆகியவற்றினாலானது.

carnification : திசு மாற்றம் : எலும்பு-ஈரல் முதலிய உறுப்புக்கள் தசை அல்லது தசைநார் போன்ற பொருளாக மாற்றமடைதல்.

carnify : திசு மாறுபாடு : எலும்பு-ஈரல் முதலியவற்றைத் தசை அல்லது தசைநார் போன்று மாற்று; தசை அல்லது தசைநார் போன்று மாறுபடு.

carnosity : மிகைதசை வளர்ச்சி : உடம்பில் மிகையாய்த் தோன்றும் தசை வளர்ச்சி.


carotenaemia : கரோட்டினேமியா : இரத்தத்தில் கரோட்டின் இருத்தல். இதனால், தோல் மஞ்சள் நிறமாக மாறுகிறது.

carotenes : கரோட்டீன்; மஞ்சளம் : இயற்கையாகக் கிடைக்கும் நிறமிகளின் தொகுதி. இது ஆல்ஃபா, பீட்டா, காமா என்ற மூன்று வடிவங்களில் உள்ளது. இதில் பீட்டாவடிவம், உடலில் வைட்டமின்-A ஊட்டச்சத்தாக மாற்றப்படுகிறது.

carotenoids : கரோட்டின் நிறமிக் குடும்பம் : இயற்கையில் கிடைக்கும், செம்மஞ்சள் வண்ணமுள்ள

கமார் 100 நிறமிகளின் தொகுதி. இவை பெரும்பாலும் செடிகளில் காணப்படுகிறது. இவற்றில் சில கரோட்டிடன்கள் ஆகும்.

carotid : கழுத்துத் தமனி; தலைத் தமனி : கழுத்தின் இருபுற முள்ள பெரும் குருதி நாளங்கள் இரண்டில் ஒன்று இது தலைக்குக் குருதியை கொண்டு செல்கிறது.



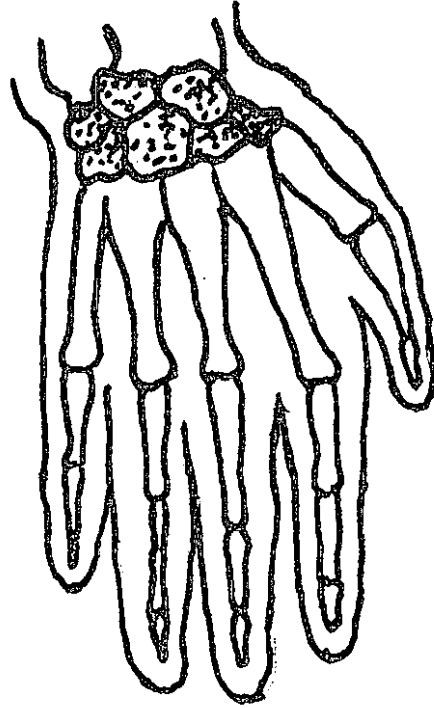
கழுத்துத் தமனி

carphology : சன்னிச் சேட்டை: உணர்வு தன்வசமிழந்த நிலையில் படுக்கை, துணி முதலிய வற்றை தாறுமாறாகப் பிடித்து இழுத்தல்.

carotidynia : கரோட்டிடனியா: ஒருபக்கம் கழுத்தின் மத்தியில் உற்பத்தியாகி, அதே பக்கத்து

முகம், காது, தாடை, பல் அல்லது கழுத்துக்குக்கீழே வரை ஒரேசமயத்தில் அவ்வப்போது பரவுகிற இலேசான வலி. இது கழுத்து தமனி மீதான தொட்டுணர்வு மென்மை, அதன் மேலுள்ள திசுக்களின் உணர்விழப்பு ஆகியவற்றுடன் ஏற்படுகிறது.

carpal : மணிக்கட்டு எலும்பு : மணிக்கட்டிலுள்ள எலும்பு எதுவும்.



மணிக்கட்டு எலும்பு

carpal tunnel syndrome : மணிக்கட்டு எலும்புக்குழாய் நோய்க் குறித் தொகுப்பு : கையிலுள்ள நடுநரம்புப் பகிர்மானப் பகுதியில் ஏற்படும் இரவு நேர நோவு,

மரமரப்பு. கூச்சம், ஆகியவை தசை நார்த்தளையின் கீழே நரம்பு செல்லும்போது ஏற்படும் அழுத்தம் காரணமாக இந்நோய் உண்டாகிறது. நடுத்தர வயதுப் பெண்களுக்கு இந்நோய் பெரும்பாலும் உண்டாகும்.

carpometacarpal : மணிக்கட்டு; எலும்பு மண்டலம் தொடர்பான : மணிக்கட்டு, உள்ளங்கை எலும்புகள், அவற்றை இணைக்கும் தசைநார்கள் ஆகியவை தொடர் புடைய.

carpopedal : கைகால் இசிப்பு : கைகள், பாதங்கள் தொடர்புடைய நோய் உறுப்புச் சுருக்கம் காரணமாக உண்டாகும் முறை நரப்பிசிவில் கைகள் பாதங்களின் இசிப்பு ஏற்படுகிறது.

carrier : நோய் கிடத்தி; நோய்ப் பரப்பி; தாங்கி : தான் நோய்க்குட்படாமல் நோய்க் கிருமியைப் பரப்பும் உயிரினம்.

carrion's disease : கேரியோன் நோய் : வேளாண்மைப் பணிகளினால் உண்டாகும் ஒருவகை நோய், இந்த நோய்க்கிருமிகளைத் தன் உடலுக்குள் தானே ஊசியால் செலுத்திக்கொண்டு இறந்து போன டேனியல் கேரியோன் என்ற பெரு நாட்டு மாணவன் பெயரால் இது அழைக்கப்படுகிறது.

cartilage : குருத்தெலும்பு; குருத்து : அழுத்தத்தைத் தாங்க வல்ல அடர்த்தியான இணைப்புத் திசு. இது செயற்படும் முறையைப் பொறுத்து இது பல வகைப்படும். ஒரு குழந்தையின் எலும்புக்கூட்டில் அதிகமான குருத்தெலும்புகள் உள்ளன, குழந்தை வளர்ந்து உரிய வயதடையும்போது இந்தக் குருத்தெலும்புகளில் பெரும் பாலானவை எலும்புகளாக மாறி விடுகின்றன.

cartilaginoid : குருத்தெலும்பு போன்ற.

cartiliginous : குருத்தெலும்புக் குரிய : குருத்தெலும்பாலான.

caruncle : தசைத் திரளை; தசை மேடு : வான்கோழி முதலிய பறவைகளின் தலையில் அல்லது கழுத்தில் இருப்பதைப் போன்ற தசைத்திரளை முதிரா இளமைப் பருவத்தில் பெண் குறியின் புறவாயை மூடியிருக்கும் தாள் போன்ற மைத் திரைச் சவ்வில் ஏற்படும் தசைத் திரளையானது கன்னிமைத் திரைச் சவ்வினைக் கிழித்து விட்டுக் கருப்பைக் குழாய் வாயைச் சூழ்ந்து கொள்கிறது. கண்ணீர் சார்ந்த தசைத் திரளானது, கண்ணின் உட்கோணத்தில் தசைத் திரளையாக முனைப்பாக வளர்கிறது.

carvallo's sign : கார்வாலோ ஒலிக்குறி : இரைப்பைக் காப்பு

வாயில் முவிதழ் சுருக்கமுடைய நோயாளிகள் முச்சிழுக்கும் போது இதயச் சுருக்கத்துக்கு முன்பு ஏற்படும் முணுமுணுப்பு ஒலி அதிகமாக இருத்தல். இதனை உட்கார்ந்த நிலையில் நன்கு கேட்கலாம். ரிவெரோ-கார்வாலோ என்ற மெக்சிக்கோ மருத்துவரின் பெயரால் இது அழைக்கப்படுகிறது.

carver : செதுக்குக் கத்தி : பல் மருத்துவத்தில் உலோகப்பூச்சு அல்லது மெழுகு மாதிரியை செதுக்குருவாக்கம் செய்வது போல் ஒரு பொருளை வடிவம் அமைப்பதற்குப் பயன் படுத்தப்படும் ஒரு கத்தி அல்லது ஒரு கருவி.

cascade : தொடர்செயல்முறை : தானே பரப்பும் அல்லது விரிகாக்கம் செய்யும் ஒரு தொடர்ச்சியான செயல்முறை. இதில், இறுதிக் கட்டத்தை எட்டும் வரையில், ஒவ்வொரு செயல்முறையும் அடுத்த செயல் முறையைத் தொடங்கி வைக்கிற வகையில் அமைந்த தொடர் செயல்முறைகள் அமைந்திருக்கும்.

cascara : குடலிளக்கப்பட்டை : குடலிளக்கும் மருந்தாகப் பயன்படும் வடஅமெரிக்காவின் கலிபோர்னியா மாநில மரப் பட்டை வகை. இப்பட்டையிலிருந்து மாத்திரைகளும், திரவமும், வடிநீரும் தயாரிக்கப்படுகின்றன.

case : நோய் நிகழ்வு : (1) நோய் நிகழ்தல் (2) ஒரு நோயாளி (3) உறை.

caseate : பாலுறைவு : உறைபாற் கட்டியாக மாறுதல்.

caseation : உறைச்சளிக் கட்டி; பாலாடைக் கூழ்மை : காச நோயில் ஏற்படுவது போன்று ஒரு மென்மையான பால் போன்ற சளிக்கட்டி உருவாதல்.

case-book : மருத்துவத் தொழில் முறைக்குறிப்பேடு.

case hardening : கரியகக் கடும்பதப்படுத்தல் : பரப்பில் கரியக மூட்டுவதன் மூலம் இருப்பைக் கட்டுப்படுத்துதல்.

casein : பால் புரதம் : உறைபால் கட்டியின் அடிப்படைக் கூறு. பால் இரைப்பையில் நுழைந்த தும் உண்டாகிற ஒருவகைப் புரதம். இது கால்சியத்துடன் இணைவதால் திட்பமாகிறது.

caseinogen : பால் புரதமூலம் : பாலிலுள்ள முக்கியமான புரதம். இது நீரில் கரைவ தில்லை. ஆனால் கரிமமில்லா உப்புகளினால் (அனங்க உப்புகள்) இது பாலில் கரைசலாக வைத்திருக்கப்படுகிறது. நீரில் கரையக் கூடியதும் கரைந்து வெப்பத்தால் கட்டியாகக்கூடியதுமான பால் கருப்புரதத்தின் வீத அளவு, தாய்ப்பாலை

விடப் பசும்பாலில் அதிகம். பால் உறைவிக்கும் பொருள் (ரென்னின்) இருப்பதால் பால் கருப்புரதம் கரையாத பால் புரதமாக மாற்றப்படுகிறது.

caseous : உறைபாற்கட்டி சார்ந்த:

- (1) பாற்கட்டியை ஒத்த.
- (2) திசுக்கள் பாற்கட்டி போல் உருமாற்றமடைதல்.

caseous degeneration : உறை

பால் திசுச்சிதைவு : உறைபால் கட்டி போன்ற அமைப்புடைய திசுக்கள் உருவாதல். மேகக் கட்டி காரணமாகத் திசுக்கள் சத்தின்றித் தேய்ந்து சிதைவதால் இது உண்டாகிறது,

Casilan : கேசிலான் : திரவ

உணவுகளை மட்டுமே உண்ணக் கூடிய நிலையிலுள்ள நோயாளிகளுக்குப் போதிய புரதம் கிடைக்கும்படி செய்வதற்காகக் கொடுக்கப்படும் ஒருவகைத் தூள் மருந்தின் வணிகப் பெயர். இதில் 90% புரதம் அடங்கியுள்ளது.

Casoni test : நீர்க்கட்டிச்

சோதனை : கிருமி நீக்கிய நோய் நீர்த் தேக்கத் திரவத்தை 0.2 மி.லி. அளவு ஊசி மூலம் செலுத்தி செய்யப்படும் சோதனை. வெண்ணிறக் கொப்புளம் தோன்றுமானால், அது நோய் நீர்த்தேக்கக் கட்டி இருக்கிறது என்பதைக் குறிக்கும்.

cassava : கூவைக்கிழங்கு : நார்ச் சத்து மிக அதிகமாக உள்ள கூவைக் கிழங்கின் வேர்; மர வள்ளிக் கிழங்கு.

cassette : ஊடுகதிர்ச்சுருள்

பேழை : ஊடுகதிர்ச்சுருளை வைத்திருப்பதற்காக, தீவிர மாக்கிய திரையினையுடைய ஒரு தட்டையான, ஒளி ஊடுருவாத பேழை. படக்கருள் அல்லது காந்த நாடாவுக்கான ஒரு பேழை. உயிரணுக்கருமையம் சூழ்ந்த டிஎன்ஏ-இன் ஒரு கூறு. இதற்குப் பதிலாக, இடைமாற்றம் மூலம் மற்றொரு டிஎன்ஏ வரிசையை அமைக்கலாம்.

cast : வார்ப்புரு : (1) பல் மற்றும்

தாடையின் ஒரு நேர் படிவம். இதன் மீது பஸ்தொகுதி ஆதாரங்கள் செய்யப்படுகின்றன.

(2) ஒரு பல் கருவியின் மெழுகுப் படிவத்தின் துல்லியமான உலோகப் படிவத்தை எடுத்தல்.

(3) ஒரு பொருள் எந்த உறுப்பின்மீது படிந்துள்ளதோ அந்த பொருளின் வடிவத்தில் உருவாக்கப்பட்ட பொருள்.

(4) எலும்புமுறிவு அல்லது இடப்பெயர்வு ஏற்பட்ட இடம் அசையாமல் இருப்பதற்காகப் போடப்படும் இறுக்கமான படைக்கட்டு.

castle's intrinsic factor : கேசில்

உள்ளார்ந்த காரணி : இரைப்பையில் சுரக்கும் ஒரு பொருள்.

இது பி-12 வைட்டமினைச் சீரணிப்பதற்கு இன்றியமையாதது. இந்த வைட்டமின் இல்லை என்றால், கடுங்குருதிச் சோகை உண்டாகும். அமெரிக்க மருத்துவ அறிஞர் வில்லியம் கேசில் என்பவரின் பெயரால் அழைக்கப்படுகிறது.

castor oil : விளக்கெண்ணெய்; ஆமணக்கு நெய் : ஆமணக்கு விதையிலிருந்து எடுக்கப்படும் எண்ணெய். குடலிளக்க மருந்தாகவும், மசகு எண்ணெயாகவும் பயன்படுகிறது. வேனல் கட்டி, புண் ஆகியவற்றுக்கு துத்தநாகக் களிம்புடன் சேர்த்து மருந்தாகப் பயன்படுத்தப்படுகிறது.

castrated : விதையடிப்பு : விந்தகம் (அண்டம்) எனப்படும் விரைகளை அல்லது கரு அண்டத்தை நீக்குவதன் மூலம் இனப்பெருக்க ஆற்றல் அழிக்கப்படுதல்.

castrate : விதையடி : விரைகளை அல்லது கரு அண்டத்தை நீக்குதல்.

castration : விரை நீக்கம்; ஆண்மை நீக்கம்; காயடித்தல் : ஆண்களின் விரையை அல்லது பெண்களின் கருப்பையை அறுவைச்சிகிச்சை மூலம் நீக்குதல். இயக்கு நீர் (ஹார்மோன்) சார்ந்துள்ள புற்றுநோய்க்கான சிகிச்சையின் ஒரு பகுதியாக இவ்வாறு செய்யப்படுகிறது.

casualty : விபத்து : (1) காயம் அல்லது மரணம் உண்டாகும் ஒரு விபத்து. (2) விபத்தில் காயமடைந்த கொல்லப்பட்ட ஓர் ஆள். (3) மருத்துவமனையில் விபத்து நோயாளிகளுக்கு அவசரச் சிகிச்சை அளிப்பதற்காக தனியாக அமைக்கப்பட்டுள்ள இடை விபத்து அரங்கம்.

casuistics : நோய் ஆய்வியல் : ஒரு நோயின் பொதுவான தன்மைகளை அறுதியிடுவதற்காக நோய் நிகழ்வுப் பதிவணங்களைப் பகுப்பாய்வு செய்தல்.

catabolism (or KATABOLISM) : உயிர்ப்பொருள் மாறுபாடு; வளர்ச்சிதை மாற்றம்; சிதைவியம்; உயிரியச் சிதைவு : உயிர்ப் பிராணியின் உடலில் ஏற்படும் தொடர்ச்சியான வேதியியல் வினைகள். இந்த வினைகளினால், உணவாக உட்கொள்ளப்படும் சிக்கலான பொருள்கள், எளிமையான பொருள்களாகப் பகுக்கப்படுகின்றன. அப்போது ஆற்றல் வெளிப்படுகிறது. இந்த ஆற்றல் உடலின் உயிர்ப் பொருள் கட்டமைப்புக்கும் பிற நடவடிக்கைகளுக்கும் இன்றியமையாதவை.

catabolite : வளர்ச்சிதை மாற்றப் பொருள் : அழிவு உண்டாக்கும் உயிர்ப்பொருள் வேதியியல் மாறுபாட்டில் உண்டாகும் ஒரு பொருள்.

catacrotic : நாடித்துடிப்பு குறுக்கு வெட்டு : நாடித் துடிப்புப் படியெடுப்பின் கீழ் நோக்கிய கோட்டின் மீது மேல்நோக்கிய குறுக்கு வெட்டு.

catagen : கேட்டஜென் : முடி வளர்ச்சிச்சுழற்சியில் வளர்ச்சிக்கும், ஓய்வுநிலைக்கு மிடையிலான இடைநிலை.

catalase : ஊக்கு பொருள் : மனிதர் உயிரணுக்களில் ஹைட்ரஜன் பெராக்க்சைடு முறிவினை ஊக்குவிப்பதற்காக உள்ள ஒரு செரிமானப் பொருள் (என்சைம்) நொதி.

catalepsy : விறைப்புநிலை : தன்னை மறந்த ஒரு மயக்க நிலை. இந்த நிலையில் முகம், உடம்பு, உறுப்புகள் ஆகியவற்றின் தசைகள் ஒரு விறைப்பான நிலையில் இருக்கும்.

catalysis : இயைபியக்க ஊக்கு விப்பு : தான் மாறாமல் மற்றப் பொருள்களில் வேதியியல் மாற்றம் உண்டாக்கத் துணை செய்தல்.

catalyst : இயைபியக்க ஊக்கி; வினையூக்கி; கிரியா வினையூக்கி; ஊக்கி : இயைபியக்கத்தை ஊக்குவிக்கும் ஒரு மருந்து. இது இந்த வினையின்போது தான் எந்தவித மாற்றமும் அடைவதில்லை.

catalytic antibody : வினையூக்கத் தற்காப்பு மூலம் : உயிரியல் முறையில் தேர்ந்தெடுக்கப்பட்ட ஒரு செரிமானப் பொருள். இதில் ஒரு ஒற்றைப் பால்படு நோய் எதிர்ப்பொருளின் சேர்ந்து தெரிந்தெடுத்த பிணைப்புப் பகுதிக்குள் புகுத்தப்படும் வினை ஊக்கவினை நடைபெறுகிறது.

catamnesis : சிகிச்சைத் தொடர் வரலாறு: நோயாளியின் சிகிச்சைக்குப் பிந்திய தொடர் வரலாறு.

cataplast : மாப்பசை; பற்று : வீக்கத்திற்குக் கட்டுகிற மாப்பசை.

cataplexy : அசைவற்ற நிலை; துயிற்சோர்வு : கடுமையான மன அதிர்ச்சி அல்லது அச்சம் போன்ற உணர்ச்சியினால் தசை விறைப்பு உண்டாகி ஏற்படும் அசைவற்ற நிலை. இந்த நிலையின் போது நோயாளி நினைவுடனேயே இருப்பார்.

cataract : கண்புரைநோய் (கண்படலம்); விழிப்புரை; புரை : முதுமை காரணமாகக் கண்ணின் விழி ஆடியில் வெண்படலம் ஏற்படுவதால் பார்வை மங்குதல். இது பிறவி நோயாகவோ, முதுமை, நோய், வளர்சிதை மாற்றக்கோளாறுகள், நீரிழிவு காரணமாகவோ ஏற்படலாம்.

catarrh : மூக்கடைப்பு; தடுமன்; சளிமூக்கு; கபக்கட்டு : தடுமன்;

நீர்க்கோப்பு; சளிச்சவ்வு அழற்சி.

catarrhal : சளிச்சவ்வு அழற்சிக்குரிய.

catatonia : மாறாட்டக் கோளாறு: கரிமம் சாராத கோளாறுகளில் இயக்க முரண்பாடுகள். இதில், அதிகரித்த மனவலிமையும், நிலையான தோரணைகளும் உண்டாகும். இது நினைவு சொல் செயல்மாறாட்டக் கோளாறாகும். இது அடிக்கடி உணர்விழப்புடன் கூடிய பித்த நிலையில் உண்டாகும்.

catatropia : கண்கவிழ் நோய் : இரு கண்களும் கீழ் நோக்கியே பார்த்திருக்கும் ஒரு நிலை.

cat bite fever : பூனைக்கடிக்காய்ச்சல் : பூனைக்கடி காரணமாக பாஸ்டியூரியா மல்ட்டே. சிடோ என்ற கிருமியினால் உண்டாகும் நோய். இதனால் தடுப்பூசி போடும் இடத்தில் கீழ்க்கட்டும், மூட்டுவலியும் உண்டாகிறது.

catecholamine : கேட்டக்கோலமைன் : உயிரியல் முறையில் மிகுந்த வினையூக்கமுடைய இரண்டு அமின்களில் ஒன்று. எபினெஃப்ரைன் (அட்ரினலைன்), நோர் எபினெஃப்ரலன் (நோர் அட்ரினலைன்) ஆகியவை அந்த இரு அமின்கள். இவை நரம்பு மண்டலத்தின் மீது முக்கியமான விளைவைக் கொண்டிருக்கின்றன.

catgut : நரம்பிழை; தையல் நரம்பு: விலங்கின் குடல், தசை நாளங்களிலிருந்து இழைக்கப்படும் நரம்பிழை அல்லது நரம்புக் கம்பி.

cathartic : பேதிமருந்து : குடல் கசடுகளை நீக்குவதற்குக் குடல் இளக்கம் உண்டுபண்ணுகிற பேதியாகிற மருந்து. இது மலக்கட்டு அதிகமாவதைத் தடுக்கிறது.

cathepsin - D : கேத்தெப்சின்-டி : கருப்பை இயக்குநீரால் தூண்டப்படும் லைசோசோமல் புரீசாட்னேஸ். மார்பக எலும்புப் புற்றின்போது இதன் அளவை அதிகரிக்கலாம்.

cathersils : கசடு நீக்கம்; தூய்மையாக்கி; (குடல்) கழுவல் : வயிற்றிளக்கம்; பேதி; குடல் கசடு நீக்கம், உளவியலில். மன நோயாளியின் உணர்ச்சியைத் தூய்மைப்படுத்துதல்.

catheter : ஊடு குழல்; வடிகுழாய்; வடிகுழல் : நீர்மம் அல்லது வாயுக்களை உடற் குழாய்களில் ஏற்றவோ வடிய விடவோ உதவும் குழல். இது ரப்பர், நெகிழ்வுக் கண்ணாடி, வெள்ளி போன்ற உலோகங்கள், குழைமப் பொருள்கள் ஆகியவற்றால் தயாரிக்கப்படுகின்றன. அண்மையில், இழைம ஒளியியல் இதய இறக்கும் குழல் கண்டுபிடிக்கப்பட்டுள்ளது. இதிலுள்ள ஒளித்

துடிப்புகளைக் கொண்டு இரத்தத்தில் ஆக்சிஜனின் பூரித அளவைக் கணக்கிடலாம்.

catheterise : குழல் செருகல் : ஓர் உறுப்பினுள் இறங்கு குழலைச் செலுத்துதல். பொதுவாக, இது தேங்குபைகுழல் செருகலைக் குறிக்கிறது.

catheterization : இறங்குங்குழல் அளவீடு; குழல் செலுத்துகை : சிறு நீர்ப்பை, இதயக்குழாய், நரம்புகள் ஆகியவற்றை இறக்குங்குழலை இறக்கி அழுத்தத்தை அளவிடுதல்.

cathexis : மனஅவா ஆற்றல் : ஒரு பொருள் அல்லது கருத்து சார்ந்த மனஅவா ஆற்றலின் அளவு.

cathode : எதிர்மின்வாய் : 1. எலக்டிரான்கள் வெளிப்படும் எதிர்மின்வாய். 2. ஒரு வெற்றிடக் குழாயிலுள்ள எலக்டிரான் கற்றை ஆதாரம்.

catholicon : பல நோய் மருந்து : சஞ்சீவி.

cation : நேர்மின் அயனி : எதிர் துருவத்துக்கு நகர்கிற ஒரு நேர்மின்னேற்றத்துடன் கூடிய ஓர் அயனி.

cat-scratch fever : பூனைக்கீறல் காய்ச்சல் : பூனை பிறாண்டுவதால் உண்டாகும், கிருமியினால் பரவும் நோய். இந்நோய் கண்டவர்

களுக்கு, பூனை பிறாண்டிய ஒரு வாரத்திற்குப் பிறகு காய்ச்சலும் சுரப்பி வீக்கமும் ஏற்படும்.

cat-scratch disease : பூனை பிறாண்டல் நோய் : பூனை பிறாண்டியதால் அல்லது கடித்ததால் உண்டாகும் நோய். இதில், கொப்புளம், அல்லது நிணநீர் சுரணை உண்டாகும். இது ஒரு வகைப் பாக்க்டீரியத்தினால் உண்டாவதாகும். இது தானே வரம்புறுத்தும் நோய் என்றும் கருதப்படுகிறது.

cauda : வால் : ஒரு வால் அல்லது வால் போன்றதொரு துணையுறுப்பு.

caudal : வால் சார்ந்த : 1) வால் போன்ற கட்டமைப்புடைய. (2) வால் பக்கமாக உள்ள.

caudal anaesthetic : வால்வழி செலுத்தும் மயக்க மருந்து : இடுப்பு மூட்டு முக்கோண எலும்பிலுள்ள வால் குழாயின் வழியாகச் செலுத்தப்படும் மயக்க மருந்து.

caudate : வாலுடைய : தலை, உடல் என பகுக்கக்கூடிய வளைவான நீண்ட பழுப்பு நிறப் பொருள் திரட்சியுடைய.

caul : தலைக் கவச மென்தோல் : மகப்பேற்றின்போது குழந்தை தலையைக் கவிந்துள்ள மென்தோல்.

cauliflower ear : பூக்கோசுக் காது: குத்துச் சண்டையின் காயங் களினால் நிலையாகத் தடிப்புப் பெற்று விட்ட காது.

cauliflower growth : பூக்கோசு வளர்ச்சி : விரைந்து பரவக்கூடிய, தன்னியல்பாக வளரத்தக்க புற்று நோய் வகை. பாதிக்கப்பட்ட பரப்பில் இது திடீரென ஒரு வீண்தசைத் திரட்சியாக எழுகிறது.

causalgia : தோல் நரம்பு வலி; எரிச்சல் வலி; எரிக்குத்து வலி : தோலைச் சார்ந்த நரம்பில் ஏற்படும் புற அதிர்ச்சிப் புண்ணில் இருந்து உண்டாகும் கடும் வேதனை தருகிற நரம்பு வலி. இதனைத் ' தன்னியல்புப் பிரிவு வலி ' என்றும் கூறுவர்.

caustic : கடுங்காரம்; எரிகாரம்; எரி : உயிர்ப்பொருளான இழை மங்களை உரித்து தின்னும் எரிச்சல் தரும் பொருள். ஆறி வரும் புண்மீது முதலில் உருவாகும் புதுவளர்ச்சி. திசுக்கள், பால் உண்ணிகள் போன்ற மிகை வளர்ச்சிகளை நீக்குவதற்கு இது பயன்படுகிறது. கார்போலிக் அமிலம். கார்பன்டையாக்சைடுக் குழம்பு, வெள்ளி நைட்ரேட்டு ஆகியவை இவ்வகையைச் சேர்ந்த, மிகுதியாகப் பயன்படுத்தப்படும் பொருள்களாகும்.

cauterisation : சூடுபோடுதல் : நோயுற்ற திசுக்களை அழிப்பதற்காக அல்லது அவை

குணமாவதைத் துரிதப்படுத்துவதற்காக, ஒரு கடுங்காரப் பொருளினால் மின்னோட்டத்தினால், சூட்டுக்கோலினால் சூடுபோடுதல் அல்லது உறையச் செய்தல்.

cauterise : சூடு இடுதல்; தீய்த்தல்; மின் வழித் தீய்த்தல்; மின் எரிவு: ஒரு சூட்டுக்கோல் கொண்டு புண்ணைச் சுட்டுத் திசுக்களை அளித்தல்; கார்ப்பொருளினால் புண்ணைச் சுட்டுத் திசுக்களை அளித்தல்.

cautery : சூட்டுக்கோல் : மின் விசை, வெப்பம், உறையச் செய்தல், சில்வர் நைட்ரேட், பொட்டாசியம் ஹைடிராக்சைடு, நைட்ரிக் அமிலம் போன்ற கடுங்காரப் பொருள் மூலம் திசுக்களை அழிக்கப் பயன்படுத்தப்படும் ஒரு சாதனம்.

cavernous : குடைவான : ஆப்பு எலும்பின் இருபுறமும் உள்ள, உள்நாளக் குருதிக்குரிய குடைவான எலும்பு உட்புழை வழி. இது உதடுகள், மூக்கு, கண் குழிகள் ஆகியவற்றிலிருந்து இரத்தத்தை வடிக்கிறது. இந்தப் பகுதிகளில் ஏற்படும் குருதி நச்சுப்பாட்டினால், குடைவு எலும்பு வழி அழற்சி உண்டாகிறது.

cavitation : திண்பொருள் குழிவுகள்; பொந்தாதல் : நுரையீரல்

காசநோயில் ஏற்படுவது போல குழிவுகள் தோன்றுதல்.

cavitron : கேவிட்ரான் : 'செவிப் புலன் கடந்த ஒலியலை அறுவைச் சிகிச்சை உடல் நீர் வாங்கி' என்ற கருவியின் வணிகப்பெயர்.

cavity : உட்குழிவு; புண் குழி; வளை; பொந்து; குழிவு : ஓர் அடைப்புக்குள் உள்ள ஓர் உட்புழை அல்லது துளை அடிவயிற்று உட்குழிவு என்பது உதரவிதானத்திற்கும் கீழே உள்ளது. மண்டையோட்டு உட்குழிவு என்பது மூளை பாதுகாப்பாக வைக்கப்பட்டு உள்ள எலும்புக்கூண்டு ஆகும். மூக்கில் உள்ள உட்குழிவை மூக்கின் இரு முளைகளின் இடைப்பகுதி இரு பாதி களாகப் பிரிக்கிறது.

CCU : இதயக் கவனிப்புப் பிரிவு : இதயக் கோளாறுகளுக்குத் தீவிரச் சிகிச்சையளிக்கும் பிரிவு.

CDH : இடுப்புமூட்டுஇடப் பெயர்வு: பிறவியிலேயே இடுப்பு மூட்டு இடம் பெயர்ந்திருத்தல்.

cedilanid : செடிலானிட : லானாட் டோசைட்-C என்ற மருந்தின் வணிகப் பெயர்.

cedocard : செடோகார்ட் : சோர் பிடெனிட்ரேட் என்ற மருந்தின் வணிகப் பெயர்.

caffeinism (caffeism) : காஃபி நஞ்சேற்றம்; காஃபின் நோய் :

காஃபி, தேயிலை போன்ற குடிவகைகளிலுள்ள மர உப்புப் பொருளினால் உண்டாகும் கோளாறு நிலை.

ceftriaxone: செஃப்டிரியாக்சோன்: மேகவெட்டை நோயைக் குணப் படுத்தப் பயன்படுத்தப்படும் செஃபாலோஸ்பெரின் என்னும் மருந்து.

cefuroxime : செஃபுரோக்சிம் : பெனிசிலினை எதிர்க்கும் நுண் உயிரிகளுக்கு எதிராகப் பயன்படுத்தக்கூடிய ஒருவகை மருந்து.

celbenin : செல்பெனின் : மெத்தி சிலின் என்ற மருந்தின் வணிகப் பெயர்.

celevac : செலிவாக் : மெத்தில் செல்லுலோஸ் என்ற மருந்தின் வணிகப்பெயர்.

cell : ஒருயிரணு : ஓர் உட்கருவை கொண்டுள்ள ஒரு நுண்ணிய ஊன்மம். இரத்தச் சிவப்பு அணுக்கள் போன்ற சில உயிர் அணுக்களில் உட்கரு இருப்பது இல்லை. வேறு சில உயிர் அணுக்களில் பல உட்கருக்கள் உள்ளன.

cell bank : உயிரணு வங்கி : மிகவும் தாழ்ந்த வெப்ப நிலையில் உயிரணுக்களை உறைய வைத்துப் பாதுகாத்தல்.

cell block : உயிரணுத்தொகுதி : நுரையீரல், இதய மேலுறை,

இதயச்செவுள் ஆகியவற்றின் நீர்மங்களில் காணப்படும் சளி, உமிழல், சிதைபொருள் ஆகியவற்றிலிருந்து பெறப்படும் கன்மெழுகில் பதித்த மாதிரிப் பொருள்.

cell counter : உயிரணுக்கணிப்பான் : உயிரணுக்களைக் கணக்கு இடுவதற்காகப் பயன் படுத்தப்படும் ஒரு மின்னணுக் கருவி.

cell culture : உயிரணு வளர்ப்பு: ஆய்வுக்கூடத்தில் உயிரணுக்களை வளர்த்தல்.

cell-free : உயிரணுவற்றவை : உயிரணுக்கள் எவையும் இல்லாதிருக்கிற நீர்மங்கள், திசுக்கள்.

cell junction : உயிரணுச் சந்திப்பு: இரு உயிரணுக்களிடையிலான அவற்றினால் அளிக்கப்படுகிற ஓட்டுந்தன்மையுடைய உயிரணுக்கிடையிலான சந்திப்புப் பகுதி.

cell kinetics : உயிரணு இயக்கவியல் : உயிரணுக்கள் அவற்றின் வளர்ச்சி, பிளவு ஆகியவை பற்றி ஆய்வு செய்தல்.

cell mass : உயிரணுத் திரள் : ஓர் உறுப்பாக அல்லது உருவமைப்பாக உருவாகிற உயிரணுக்களின் ஒரு தொகுதி.

cellophane : பொதிபொருள் (செலோஃபேன்) : மரப்பசைச் சத்தினின்றும் செய்யப்படும் பளிங்குநிறத் தாள் போன்ற

பொதி பொருளின் வணிகப் பெயர்.

cellular : உயிரணுச்சவ்வு : உயிரணு தொடர்பான, உயிரணு விலான அல்லது உயிரணு விலிருந்து பெறப்பட்ட சவ்வுப் பொருள். இது ஒவ்வொரு உயிரணுவையும் சூழ்ந்திருக்கும். இது உயிரணுவுக்குள்ளேயும், அதிலிருந்து வெளியேயும் பொருள்கள் செல்வதைக் கட்டுப்படுத்துகிறது.

cellulitis : இழைம அழற்சி; புரையோடுதல்; உயிரணு அழற்சி: புறத்தோலுக்கு அடுத்துக் கீழுள்ள இழைமத்தின் அழற்சி அல்லது வீக்கம்.

cellulose : மரக்கூறு (செல்லுலோஸ்) : செடியினங்களின் மரக்கட்டைகளுக்கும் பருத்தி போன்ற இழைமங்களுக்கும் உயிர்மங்களின் புறத்தோட்டுக்கும் மூலமான பொருள்.

celsius : செல்சியஸ் : ஆண்டர்ஸ் செல்சியஸ் (1701-1744) கண்டுபிடித்த நூற்றளவையாகப் பகுக்கப்பட்ட நூற்றளவை வெப்பமானி.

cement : காரை : உரியமுறையில் தயாரிக்கப்படும்போது உறுதியான திரள்பொருளாக இறுகி விடக்கூடிய ஒருபொருள்.

cementitis : பல்காரை அழற்சி: பல்காரையில் ஏற்படும் வீக்கம்.

cementoblast : பல்காரையணு : வளரும் பல்லின் உள்படலத்தின்

அல்லது பல் உள் பையின் ஓர் உயிரணு.

cementoclasia : பல்காரைச் சிதைவு : ஒரு பல்லின் வேர்ப் பகுதியின் காரைசிதைந்து போதல்.

cementogenesis : கற்கூழ் காரை வளர்ச்சி : ஒரு பல்லின் பற்கூழின் வேரிலுள்ள காரையின் வளர்ச்சி.

cementum : பற்காரை : பல்லின் வேர்ப்பகுதியை மூடியிருக்கும் சுண்ணமாக மாறிய திசுப் படுகை.

ensor : உள்ளுணர்வு; பகுத் தடக்கி : அகமனத்திலுள்ள விரும்பத்தகாத உணர்ச்சிச் சிக்கல்கள் உணர்த் தளத்தில் தோன்றாதபடி தடுக்கும் உள்ளுணர்வு.

census : கணக்கெடுப்பு : மருத்துவ மனையிலுள்ள நோயாளிகளின் எண்ணிக்கையைக் கணக்கெடுத்தல்.

centigrade : சென்டிகிரேடு : 1. 100 பாகை கொண்ட. 2. 100° அளவாகப் பகுக்கப்பட்ட ஒரு வெப்பமானி.

centigram : சென்டிகிராம் : ஒரு கிராமின் நூற்றில் ஒரு பகுதி.

centilitre : சென்டிலிட்டர் : ஒரு லிட்டரில் நூற்றில் ஒரு பகுதி.

centimetre : சென்டிமீட்டர் : ஒரு மீட்டரின் நூற்றில் ஒரு பகுதி

அங்குலத்தை 2.54 மூலம் பெருக்குவதன் மூலம் சென்டி மீட்டராக மாற்றலம்.

centiped : பூரான் : இது நூற்றுக் கால் பூச்சிவகையைச் சேர்ந்தது. இது பல பகுதிகளைக் கொண்ட தட்டையான நீண்ட உடலைக் கொண்டது.

central core myopathy : தசை நலிவு உள்மையம் : அது தன் இனக்கீற்று ஆதிக்கம்பெற்ற தசை நலிவுநோயின் உள் மையம். இது கைக்குழந்தைகளிடம் அரிதுயில் நிலையையும், மையம் நோக்கிய தசைநலிவையும் உண்டாக்குகிறது.

central venous pressure : மையச் சிரை அழுத்தம் : வலது துவாரத்திலுள்ள இரத்தத்தின் அழுத்த அளவு. இது ஓர் இறங்கு குழல், ஒரு காற்று அழுத்தமானி ஆகியவற்றின் உதவியுடன் அளவிடப்படுகிறது.

centrifugal : விரிமை வளர்ச்சி; நடு விலகிய : மையத்திலிருந்து புறம் நோக்கி விரிவடையும் போக்குடைய நோய். பெரிய அம்மை (வைசூரி) நோயின் கொப்புளம். இவ்வாறு விரி வடையும் தன்மையுடையது.

centrifuge : விரைவேகச்சுழற்சி எந்திரம்; மையவிலக்கி : வெவ் வேறு எடைச்செறிவுள்ள பொருள் களை விரைவேகச் சுழற்சியி னால் பிரிக்கும் எந்திரம்.

centrilobular : மைய நுண்ணு : ஒரு நுண்ணுறையின் மையம்.

centriole : மையக்கழியிழை : விந்தணுக்கசையணுக்கள், உயிர்மக்கதிர்கள் போன்ற ஒரு சில இழைமக்கட்டமைப்புகளில் உள்ள நுண் குழாய்களின் மீச்சேர்ம இணைவுகளின் மையமாக அமைந்துள்ள, விலங்கு உயிர் அணுக்களிலுள்ள கழி போன்ற அமைப்பு. இது ஓர் உயிரணுவின் மையத்தில் காணப்படும். இது பிளவியக்கத்துக்கு முன்னதாக இரு குழவிக்கழியிழைகளாகப் பிளவுபட்டு, பிளவியக்கத்தின்போது எதிர் துருவங்களுக்குச் சென்றுவிடுகிறது.

centripetal : குவிமையப் போக்குடைய; மையநோக்கு அசைவு; மையம் நாடு; நடு ஒன்றிய : மையத்தை நோக்கிச் செல்லும் போக்குடைய நோய். சின்னம்மை (தட்டம்மை) நோய்க்கொப்புளம் இத்தகைய தன்மை உடையது.

centromere : மையப்புள்ளி : ஒரு இனக்கீற்றின் இடுக்குப்பகுதி. இது ஒரு இனக்கீற்றின் இரு கூறுகளை இணைக்கும் புள்ளி.

centrosome : மையக்கீற்று : ஓர் உயிரணுவின் திசுப்பாய்மத்தின் ஒரு பகுதி. இது, மையக்கழியிழைகளைக் கொண்ட ஒரு மையத்தின் அருகே அமைந்துள்ளது.

centrosphere : மையமண்டலம் : மையக்கீற்றின் திசுப் பாய்மம்.

centyl : சென்டில் : பெண்ட்ரோஃபுளுவாசைட் என்னும் மருந்தின் வணிகப் பெயர்.

cephalalgia : மண்டைக்குத்தல்; தலைவலி : தலையில் ஏற்படும் வலி; மண்டையிடி.

cephalalgic : மண்டைக்குத்தலுக்குரிய.

cephalate : தலையையுடைய

cephalexin : செஃபாலக்சின் : சிறுநீர்க் கோளாறுகளுக்கு வாய்வழி கொடுக்கப்படும் செஃபாலோரிடின் என்ற மருந்தின் வணிகப் பெயர்.

cephalhaematoma : மண்டைத் தோல் குருதிச் சேகரம்; மண்டைக்குருதிக் கட்டி : உச்சி வட்டக்குடுமித்தோலின் எலும்படிச்சவ்வுகளில் இரத்தம் சேகரமாதல்.

cephalic : தலைநோய் மருந்து; தலைப்பாகம்.

cephalic index : தலைத்தகவளவு : மண்டையோட்டின் நீளத்துக்கும் அகலத்துக்கும் இடையேயுள்ள விழுக்காட்டுத்தகவளவு.

cephalitis : மூளை அழற்சி.

cephalocele : மூளைப் புடைப்பு முறிவு : மூளையின் பகுதியில் ஏற்படும் மூளைப் புடைப்பினை

மண்டையோடு வழியாக முறிவு செய்தல்.

cephalomeningitis : மூளை அழற்சி : மூளைச்சவ்வு வீக்கம்.

cephalometry : தலையளவு மானி : உயிருள்ள மனிதரின் தலையின் அளவினை அளவிடுதல்.

cephalopathy : மூளைநோய் : தலையை அல்லது மூளையைப் பாதிக்கும் ஒரு நோய்.

cephalopelvic : தலைக்குழி : முதிர்கருவின் தலையின் அளவுக்கும், தாயின் இடுப்புக் குழிக்கும் இடையிலான உறவு.

cephaloridine : சிஃபாலோரிடின் : சிஃபாலோபோரினிலிருந்து எடுக்கப்பட்ட ஓரளவு செயற்கையான உயிர் எதிர்ப்புப் பொருள்.

cephalosporin : சிஃபாலோஸ் போரின் : சார்டினியாவில் 1948இல் சாக்கடையிலிருந்து சேகரிக்கப்பட்ட ஒருவகைப் பசளை மண்ணில் இருந்த மண் கிருமிகளிலிருந்து தயாரிக்கப்பட்ட உயிர் எதிர்ப்புப் பொருள்களில் ஒரு பெருங் குழுமம். இதில் இருந்து தயாரிக்கப்பட்ட உயிர் எதிர்ப்பு மருந்துகள் பல நோய்களின் சிகிச்சைக்குப் பயன்படுகிறது.

cephalosporium : சிஃபோலோஸ்போரியம் : மண்ணில் காணப்படும் முக்கியமான

காளான் வகை. இவற்றிலிருந்து சிஃபோலோஸ் போரின் உயிர் எதிர்ப்பொருள்கள் பெறப்படுகின்றன.

cephalothin : சிஃபாலோத்தின் : சிஃபாலோஸ்போரின் என்ற நோய் எதிர்ப்பொருளை ஒத்த செம்பாதிச் செயற்கைப் பொருள்.

cephalothoracopagus : தலைக் குழி முதிர்கரு : தலைக்கும் மார்புக் குழிக்கும் ஒத்த நிலையில் உள்ள ஒருங்கிணைந்த முதிர்கரு.

cephalotome : சிஃபாலோட்டோம் : குழந்தை பிறப்பதை எளிதாக்குவதற்காக முதிர்கருவின் தலையைத் துண்டிப்பதற்கான கருவி.

cephalotomy : முதிர்கருத் தலை அறுவை : குழந்தைப் பிறப்பதை எளிதாக்குவதற்காக முதிர் கருவின் தலையை அறுவை செய்தல்.

cephradine : செஃப்ராடின் : சிறு நீர்க்குழாய்க் கோளாறுகளுக்கு முக்கியமாகப் பயன்படுத்தப்படும் ஒரு கலவை எதிர்ப்புப் பொருள். இது பொதுவாக வாய்வழி கொடுக்கப்படுகிறது. ஊசி வழியாக செலுத்தும் மருந்தும் உண்டு.

ceramodontia : செராமோடோன் ஷியா : பல் மருத்துவத்தில் பயன்படுத்தப்படும் வெண்களி மண் போன்ற பொருள்.

ceratitis : கண்மேற்சவ்வு அழற்சி.

ceratotome : செராட்டோட்டோம் : விழிவெண்படலத்தை பிளவுறுத்து வதற்கான ஒரு கத்தி.

cercaria : ஒட்டுண்ணிமுட்டைப் புழு : ஒட்டுண்ணிப்புழு வகையின் தொடக்க வளர்ச்சியைச் சேர்ந்த சுதந்திரமாக நீந்தும் முட்டைப் புழு நிலை.

cerea flexibilitas : மெழுகு நெகிழ் திறன் : மெழுகு போன்ற நெகிழ்திறன். ஓர் ஆளை ஒரு நிலையில் வடிவாக்கம் செய்து, அந்த நிலையிலேயே பேணிவர முடியும்.

cereal : தானியம் : கார்போஹை டிரேட்டுகள் (70%-80%), புரதம் (8%-15%), இழைமம் அடங்கியுள்ள கோதுமை, பார்லி, ஒட்ஸ் போன்ற உணவு தானியம்.

cerebellar, cerebellous : சிறு மூளைக்குரிய : சிறுமூளை பற்றிய.

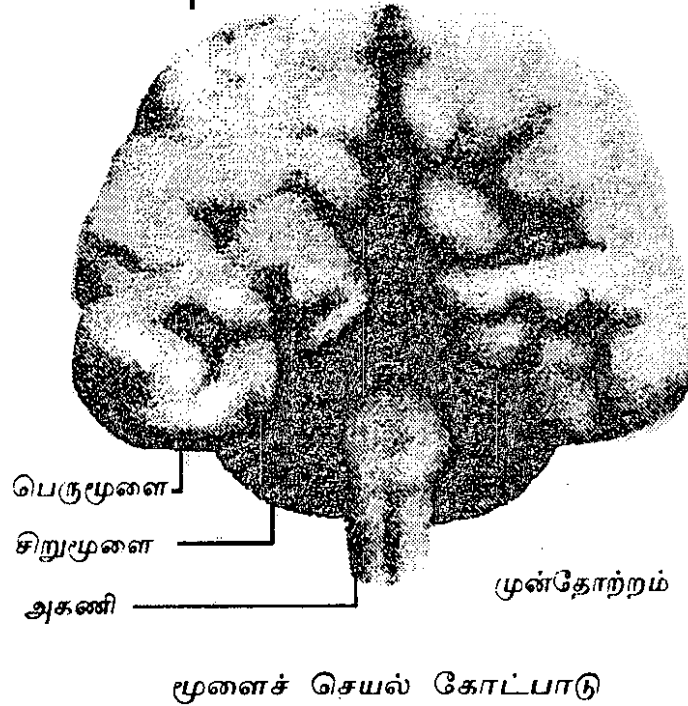
cerebellospinal : சிறு மூளை - தண்டுவடம் சார்ந்த : சிறு மூளை, தண்டுவடம் ஆகியவை தொடர்பான.

cerebellum : சிறுமூளை : தலையின் பின்பக்கத்திலுள்ள மூளையின் பகுதி. நுட்பமான தன்னியல்பு அசைவுகளை ஒருங்கிணைப்பதும் நிற்பதைக் கட்டுப்படுத்துவதும் இதன் முக்கிய பணிகள்.

cerebral : மூளைசார்ந்த : மூளை மண்டலம் சார்ந்த.

cerebral hemispheres : மூளைக் கோளங்கள் : மூளையின் இரு பெரும் பிரிவுகள்.

cerebralism : மன-மூளைச் செயல் கோட்பாடு : மனத்தின் செயல்கள் எல்லாம் மூளையில்தான் தோன்றுகின்றன என்னும் கோட்பாடு.



cerebration : மூளை இயக்கம்; பெருமூளையியக்கம்; மூளைத்திறன்; அறிதிறன் : மூளை செயற்படுதல்; மனதின் செயற்பாடு; எண்ணம்.

cerebritis : மூளையழற்சி; பெருமூளையழற்சி.

cerebrosidosis : கொழுப்புத்திசு: கொழுப்பு உயிரணுக்களில் கொராட்டினுடன் கூடிய கொழுப்புத்திசு வடிவம்.

cerebrospinal : மூளை - முதுகந்தண்டுத் தொடர்பு : மூளைக்கும் முதுகந்தண்டு வடத்திற்கும் ஒருங்கேயுள்ள தொடர்பு.

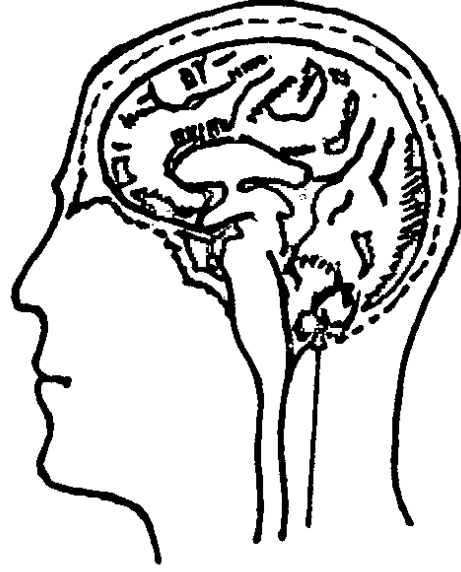
cerebro-spinal fever : சன்னி : மூளைப்போர்வை அழற்சி.

cerebro-spinal fluid : மூளைத்தண்டுவிட : மூளையைச் சுற்றியும் முதுகரு தண்டிற்குள்ளேயும் உள்ள திரவம்.

cerebrotomy : மூளை அறுவை; மூளை நாளம் சார்ந்த : சீழ்கட்டியிலிருந்து சீழை வெளியேற்றுவதற்காக மூளைக்கட்டியை பிளத்தல்.

cerebrovascular : மூளைநாளம் சார்ந்த : மூளையின் இரத்த நாளங்கள் தொடர்புடைய; மூளைக்கு இரத்தம் கொண்டு செல்லும் தமனியைத் திடீரென தாக்கும் நோய் எதுவும்.

cerebrum : பெருமூளை : தலையின் முன்பக்கத்திலுள்ள பெருமூளை.



பெருமூளை

ceroplasty: மெழுகு உருவமைப்புக்கலை : மெழுகினால் உடல் உட்கூறு உருமாதிரிகளையும் நோயியல் மாதிரிகளையும் உருவாக்குதல்.

certifiable : உறுதிச்சான்றளிக்கத்தக்க : 1. சுகாதார அதிகாரிகளுக்கு அறிவிக்கப்பட வேண்டிய தொற்று நோய்கள் தொடர்பானது. 2. ஒரு காப்பாளரின் அல்லது நிறுவனத்தின் கவனிப்பு தேவைப்படுகிற மனக் கோளாறுடைய ஆள்.

certified patients : சான்றளிக்கப்பட்ட நோயாளிகள் : 1956 ஆம் ஆண்டு மனநலச்சட்டம் நடைமுறைக்கு வருவதற்கு முன்பு மனநோய் மருத்துவமனையில் இருந்து தானாகவே வெளிச் செல்ல முடியாதிருந்த நோயாளிக்கு “சான்றளிக்கப்பட்ட நோயாளிகள்” எனக் குறிப்பிட்டனர். இப்போது இவர்களை “இருத்தி வைக்கப்பட்ட நோயாளிகள்” என்கின்றனர்.

certified milk : சான்றளிக்கப்பட்ட பால் : என்புருக்கி நோய் (காசநோய்) கிருமிகள் தொடர்பற்றதெனச் சான்றளிக்கப்பட்ட பால்.

cerumen : காது அழுக்கு; காது குரும்பை; காது மெழுகு; குரும்பை; குரும்பி : புறக்காதுக் குழாயிலுள்ள தனிவகைச் சுரப்பிகளிலிருந்து வெளிப்படும், பழுப்புநிற மெழுகு போன்ற அழுக்கு. இந்த அழுக்கினை எடுக்கப் பயன்படும் காதுக் குரும்பி.

ceruminolysis : காதுமெழுகுப் பகுப்பாய்வு : காதுமெழுகினைக் கரைத்தல்.

ceruminous gland : செவிப்புலன் சுரப்பி : புறச்செவிப்புலன் குழாயை இணைக்கிற தோலிலுள்ள திருத்தியமைத்த வியர்வைச் சுரப்பி.

cervical : கழுத்துச்சார்ந்த; கருப்பைக் கழுத்துசார் : ஓர் உறுப்பின் கழுத்துப் பகுதி சார்ந்த

cervicectomy : கருப்பைக் கழுத்து அறுவை மருத்துவம்; கருப்பை அகற்றல்; கருப்பை நீக்கல்: கருப்பைக் கழுத்தினை அறுத்து எடுக்கும் அறுவை மருத்துவம்.

cervicitis : கருப்பைக் கழுத்து அழற்சி; கருப்பை வாய் அழற்சி; கருப்பை அகற்றல் : கருப்பையின் கழுத்தில் ஏற்படும் வீக்கம்.

cervix : கருப்பை வாய்; கருப்பைக் கழுத்து : ஓர் உறுப்பின் கழுத்துப் பகுதி. கருப்பையின் கழுத்து.

cesium : சீசியம் : ஓர் உலோகத் தனிமம். இதன் அணுஎண் 55. இதன் புற்றுநோய் திசுக்களை ஒளிவீசும்படி செய்வதற்காக இதன் ஓரகத் தனிமங்கள் பயன்படுத்தப்படுகின்றன.

cestoda : தட்டைப்புழு வகை : நாடாப்புழுக்கள், சவ்வுப்புழுகள் உள்ளடங்கிய தட்டைப்புழுக்குடும்பத்தின் ஓர் உட்பிரிவு. இவை ஒரு நாடாப்புழுவின் தலையையும் ஒரு சங்கிலித் தொடர் கூறுகளையும் கொண்டிருக்கும்.

cestoidea : தட்டைப்புழு வகை சார்ந்த : நாடாப்புழுக்கள் உள்ளடங்கிய தட்டைப்புழு வகையைச் சேர்ந்த ஒரு பிரிவு.

cetavlon : செட்டாவ்லோன் : செட்ரிமைடு என்ற மருந்தின் வணிகப் பெயர்.

cetiprin : செட்டிப்ரின் : எமிப்ரோனியம் புரோமைடு என்ற மருந்தின் வணிகப் பெயர்.

cetrihex : செட்ரிஹெக்ஸ் : செட்ரிமைடு என்ற கலவை மருந்தின் வணிகப் பெயர்.

cetrimide : செட்ரிமைடு : நுரைக்கும் இயல்புள்ள ஒரு வகை நோய் நுண்மத்தடை மருந்து. காயங்கள், தீச்சுட்ட புண்கள், தோலில் கிருமி நீக்கம் செய்தல் ஆகியவற்றுக்குப் பயன்படுகிறது.

chadwick's sign : சாட்விக் குறியீடு : கருவுற்ற நான்காவது வாரத்தில் காணப்படும் அதிகரித்த நாளப்பெருக்கத்தினால் கருவகத்திலும் யோனிக் குழாயிலும் உண்டாகும் கருநீல-ஊதா நிற மாற்றம். அமெரிக்கப் பண் நோயியல் மருத்துவ வல்லுநர் ஜேம்ஸ் சாட்விக் பெயரால் அழைக்கப்படுகிறது.

chafe : உரசல் காயம் : தேய்த்தல் அல்லது உராய்வு காரணமாக ஏற்படும் காயம்.

chafing : உரசுதல் : துணியால் அல்லது நெருக்கத்திலுள்ள தோலினால் ஏற்படும் உரசல் காரணம் தோலில் உண்டாகும் புறத்தோல்தடிப்பு நோய் (செந்தடிப்பு) மற்றும் தோல் மெலிவு நோய்.

chagas' : சாகாஸ்' நோய் / இதய வீக்கம் : டிரைப்பானோசோமா குருசி (*Trypanosoma cruzi*) எனப்படும் ஒட்டுண்ணி நுண் உயிரியினால் பரப்பப்படும் ஒரு வெப்பமண்டல நோய். இந்த நோய் கண்டவர்களுக்கு அதிகக் காய்ச்சல் உண்டாகும்; இதயத் தசைகள், மண்ணீரல், ஈரல் முதலியவற்றில் வீக்கம் உண்டாகும். கார்லோஸ் சாகாஸ் (*carlos chagas-1879-1934*) என்ற பிரேசிலிய மருத்துவ மேதையின் பெயரால் இந்நோய் அழைக்கப்படுகிறது.

chalazion : கண் சுரப்பிக் கட்டி; இமைப்புருடு : கண்ணிலுள்ள 'மெய்போமியன்' என்ற சுரப்பிகளில் ஏற்படும் கட்டி.

chalk : சீமைச்சுண்ணாம்பு : உள்ளூரில் கிடைக்கும் கால்சியம் கார்போனேட், உணவுப்பாதைப் புண்ணுக்குப் புளிப்பகற்றும் மருந்துகளிலும், வயிற்றுப் போக்குக்குச் செறிவிப்பு மருந்துகளிலும் பயன்படுத்தப்படுகிறது.

challenge : எதிர்த்துண்டல் : ஒரு தொற்றுத்தடை முறையின் பயன்திறனைப் பரிசோதிப்பதற்காக, ஒவ்வாமை விளைவுகளை உண்டாக்கும் ஒரு பொருளை (காப்புமூலம்) தொற்றுத் தடை செய்யப்பட்ட மனிதருக்கு அல்லது விலங்குக்குச் செலுத்துதல்.

chalone : செயல் தடுப்புக் கசிவு; செயல் தடுக்கும் உட்கசிவு.

chancre : கிரந்திப்புண்; வன்கிரந்தி; மேகப்பிளவை : நிணநீர்ச் சுரப்பிகளின் வீக்கத்தால் உண்டாகிறது.

chancroid : கிரந்தி போன்ற புண்; தொற்றுக் கிரந்தி; பால் நோய்க்கட்டி; மென் கிரந்தி : தொற்றுமூலமாக மட்டுமே வரும் கிரந்தி நோய். இதனால் ஆண்குறியிலும் பெண்களின் கருவாயிலும் வலியுடன் புண்கள் உண்டாகின்றன. வன்கிரந்தியில் அவ்வளவாக வலியிருக்காது.

channel : செல்வழி : பல்வேறு பொருள்கள் பாய்வதற்கு இயல்விக்கும் ஒரு கடப்புக் குழாய், தடம் அல்லது வழி.

chapless : கீழ்த்தாடையற்ற.

character : பண்பு; நடத்தை; இயல்பு : ஒருவரின் ஒட்டுமொத்த மன இயல்புகள்; குறிப்பாக அவரது நடத்தை

முறை நோயாளியின் இயல்பான நடத்தையிலிருந்து மாறுபட்ட விசித்திர நடத்தை முறையாக இருக்கலாம். வழக்கமாக மரியாதைக்குரியவராக நடந்து வந்தவர் இழிவாக நடந்து கொள்ளுதல் மனநோய் மூளை நோயின் காரணமாக இருக்கலாம்.

Charcot-Bouchard aneurysm : சார்கோட்-பூஷார்ட் நோய் / நுண்தமனி விரிவாக்கம் : உயர் இரத்த அழுத்தம் காரணமாக மூளையின் ஒரு சிறிய தமனியில் உண்டாகும் ஒரு நுண்விரிவாக்கம். இது ஜீன் சார்கோட், சார்லஸ் பூஷார்ட் என்ற மருத்துவ அறிஞர்களின் பெயரால் அழைக்கப்படுகிறது.

Charcot-Leyden : சார்கோட்-லேடன் படிகம் : ஆஸ்துமாவினிலுள்ள சளியில் அல்லது பெருங்குடல் சீழ்ப்புண்ணிலுள்ள நரகலில் காணப்படும் நிறமற்ற, கோணவடிவ, ஊசி போன்ற படிகம். ஜீன் சார்கோட், ஜெர்மன் மருத்துவ அறிஞர் எர்னெஸ்ட் லேடன் ஆகியோரின் பெயரால் அழைக்கப்படுகிறது.

Charcot-Marie-Tooth disease : சார்கோட்-மேரி-பல் நோய் : காலின் வெளிப்புறத்திலுள்ள சிம்பு எலும்புத்தசைத் தேய்மானம். ஃபிரெஞ்சு நரம்பியல் வல்லுநர்கள் ஜீன் சார்கோட்,

பியர்மேரி, பிரிட்டிஷ் மருத் துவ அறிஞர் ஹோவர் டீத் ஆகியோரின் பெயரால் இந்நோய் அழைக்கப்படுகிறது.

Charcot's triad : சார்கோட் மூவினை நோய் : 1. கண் விழிகள் ஓயாமல் ஊசலாடும் விழிநடுக்கம், மனநடுக்கம், தெற்றுவாய் ஆகிய மூன்றும் இணைந்த நோய். இது நுரையீரல் தடிப்பின்போது உண்டாகிறது. (2) விட்டுவிட்டு காய்ச்சல் வருதல், விட்டுவிட்டு வலி உண்டாதல், விட்டுவிட்டு மஞ்சள் காமாலை ஏற்படுதல் ஆகிய மூன்றும் இணைந்த நோய். இது கடுமையான பித்தப்பை அழற்சியின்போது காணப்படும்.

charcot's joint : சாக்கோட் மூட்டு: இயங்குகிற உடலுறுப்புகளில் ஒரு மூட்டு ஒத்தியங்க முடியாமல் முற்றிலுமாகத் தாறு மாறாக இருத்தல். இந்த நிலையில் நோவு இருப்பதில்லை.

Charles' law : சார்லஸ் விதி : ஒரு குறிப்பிட்ட அளவு வாயு, மாறாத வெப்பநிலையில் அதன் முழுவெப்ப நிலைக்கு நேர்விகிதத்தில் தனது கனஅளவை விரிவாக்கம் செய்கிறது. இந்த விதியை ஃபிரெஞ்சு இயற்பியலறிஞர் ஜேக்ஸ் சார்லஸ் விளக்கிக் கூறினார்.

chart : வரைபடம் : 1. ஒரு நோயாளியினுடைய நோயின் போக்கை ஆவணப்படுத்திக் காட்டும் ஒரு வரைதாள். இதில், வெப்பநிலை, நாடித்துடிப்பு, சுவாச வேகவீதம், இரத்த அழுத்தம், உடல் எடை, உட்கொள்ளும் திரவத்தின் அளவு, வெளியேறும் திரவத்தின் அளவு ஆகியவை பதிவு செய்யப்பட்டிருக்கும். 2. பல் தொடர்பான ஊடுகதிர் பட முடிவுகள் பதிவு செய்யப்படும் மருத்துவ வரை படம்.

chaude-pisse : சிறுநீர்வாய் எரிச்சல் : மிகைச் சிறுநீர்க் கழிவின்போது ஏற்படும் எரிச்சல் உணர்வு.

check : தடுப்பு : 1. சரிபார்த்தல். 2. தடுத்து நிறுத்துதல். 3. பல்லின் பதிவை எடுப்பதற்காகப் பயன்படும் கடிப்பதற்குக் கடினமான மெழுகு.

checkup : பரிசோதனை : உடல் நிலையைக் கண்டறிவதற்காக ஒரு மருத்துவர் மருத்துவ முறையில் உடலைப் பரிசோதனை செய்தல்.

cheek : கன்னம் : 1. கண்ணுக்குக் கீழே வாயின் பக்கவாட்டச் சுவராக அமைந்துள்ள முகத்தின் பக்கம். 2. உடலின் பின்புறத்தில் புடைப்பாக உள்ள பிட்டப் பகுதி.

cheilitis : உதடு வீக்கம்; உதட்டழற்சி : உதடுகள் வீங்கி இருக்கும் நிலை.

cheiloplasty : உதட்டு அறுவை மருத்துவம் : உதட்டின் மீது செய்யப்படும் ஒட்டுறுப்பு அறுவை மருத்துவம்.

cheilosis : வாய் வெடிப்பு; கடைவாய்ப் புண்; கடைவாய் வெடிப்பு; வாயின் கோணங்கள் மெலிந்து நலிவுறுதல். பின்னர் வெடிப்புகள் ஏற்படலாம். ரிபோஃபிளேவின் குறைபாட்டினால் இது உண்டாகலாம்.

cheiropompholyx : கைக் கொப்புளம் : கைகளின் தோலில் முக்கியமாக விரலில் ஒரே மாதிரியாகக் கொப்புளங்கள் தோன்றுதல். இதனால் நுண்ணிய குமிழ்கள் உண்டாகி, அவற்றில் எரிச்சலும் ஏற்படும். பாதங் களிலும் இது போன்ற கொப்புளங்கள் உண்டாகும்.

chelate : அயம்நீக்கப்பொருள் : ஒரு நச்சுப் பொருளைச் செயல் இழக்கச்செய்யும் ஒரு கூட்டப் பொருள். இது அயம் நீக்கப் பொருள்.

chelating agent : அயம் நீக்க வினையூக்கி : ஈயம், உள்ளியம் என்ற சவ்வீரம் (ஆர்செனிக்), பாதரசம் போன்ற உலோகங்களினால் ஏற்படும் நஞ்சுட்டத்தைக்

குணப்படுத்துவதற்குப் பயன்படுத்தப்படும் ஒரு வேதியியல் பொருள்.

chelation : குறட்டித்தல் : சில உலோக அயனிகளை தங்கள் மூலக்கூற்றுக் கட்டமைப்பினால் நிலைப்படுத்துகின்ற கரையக் கூடிய கரிமப்பொருள் கள். நச்சுணவு நேர்வுகளில் இதனைக் கொடுக்கும்போது அவ்வாறு உருவாகும் புதிய கூட்டுப் பொருள், சிறுநீர் வழியாக வெளிவருகிறது.

chemabrasion : சிராய்ப்பு நீக்கி: தோலின் மேலுள்ள படலங்களை அழிப்பதற்கு ஒரு வேதியியல் பொருளைப் பயன்படுத்துதல்.

chemical : வேதியியல் பொருள்: 1. வேதியியல் தனிமங்கள் அடங்கிய ஒரு பொருள். 2. வேதியியல் சார்ந்த.

chemistry : வேதியியல் : தனிமங்களின் பல்வேறு கூட்டுப் பொருள்களையும் அவற்றின் கட்டமைப்பையும் ஆராய்ந்தறியும் அறிவியல்.

chemoattractant : வேதியல் கவர்பொருள் : ஓர் உயிரியை அல்லது உயிரணுவைத் தன்னை நோக்கிவரும்படி செய்கிற ஒரு வினையூக்கி.

chemocautery : கடுங்காரத் தீர்ப்பு : புண் நச்சுறுப்பதற்கு

ஒரு கடுங்காரப்பொருளைப் பயன்படுத்தி சூட்டுக்கோலினால் புண்ணைச் சுடுதல்.

chemodectoma : கழலை : வேதியியல் ஏற்பியின் கடுமை இல்லாத கட்டி. கழுத்துக்குருதி நாளத்துக்கு அருகிலுள்ளகட்டி அல்லது கழுத்து நரம்புத் திரள் கழலை இதற்குச் சான்று.

chemokinesis : வேதியியல் வினையூக்கம் : வேதியியல் தூண்டுதல் காரணமாக ஓர் உயிரியின் அதிகரித்த நடவடிக்கை.

chemonucleolysis : எலும்பு உராய்வுத் தடுப்பு ஊசி : சில வகைத் தண்டெலும்புகளில் இடையிலான மெல்லெலும்புத் தகட்டின் உராய்தலுக்கு கைமோபாப்பைன் என்ற மருந்தினை ஊசிமூலம் செலுத்துதல்.

chemonucleolysis : இயக்குநீர் செலுத்துதல் : ஓர் இயக்குநீரை (என்சைம்), அதனைக் கரையும் படி செய்வதற்காக, எலும்பற்ற வட்டினுள் ஊசி மூலம் செலுத்துதல்.

chemopallidectomy : வேதியியல் இழைம அழிப்பு : முளையின் கோள இணைப்பு இழையின் ஒரு பகுதியை வேதியியல் முறையில் அழித்தல்.

chemoprevention : வேதியியல் தடுப்பு : புற்றுநோய் உண்டாவதைக்

குறைப்பதற்கு சீருணவை அல்லது மருந்துகளைப் பயன்படுத்துதல்.

chemoprophylaxis : வேதியியல் முற்காப்பு; நோய் மருத்துவம் : வேதியியல் பொருள்களைக் கொடுத்து நோய் வராமல் (அல்லது நோய் மீண்டும் தாக்காமல்) தடுத்தல்.

chemopsychiatry : மருந்தியல் மன நோய்ச் சிகிச்சை : மருந்து மூலம் மனநோயைக் குணப்படுத்தும் முறை.

chemoradiotherapy : வேதியியல் கதிரியக்கச் சிகிச்சை: நோய்ச் சிகிச்சையில் வேதியியல் மருத்துவம், கதிரியக்க மருத்துவம் ஆகியவற்றைப் பயன்படுத்துதல்.

chemoreceptor : வேதியியல் இணைப்புப் பொருள், வேதியியல் பொருளேற்பி; வேதியேற்பி : உயிருள்ள உயிரணுவிலுள்ள ஒரு வேதியியல் இணைப்புப் பொருள். இது வேறு சில வேதியியல் பொருள்களுடன் இணையும் நாட்டமும், திறனும் உடையது.

chemoreflex : வேதியியல் துலங்கல் : ஒரு வேதியியல் தூண்டுதலுக்கான தன் விருப்பம் இல்லாத துலங்கல்.

chemoresistance : வேதியில் எதிர்ப்பு : ஒரு மருந்தின் விளைவுக்கு உயிரணுக்களின் நுண்ணுயிரிகளின் எதிர்ப்பு.

chemosensitive : வேதியியல் உணர்திறன் : வேதியியல் கலவையில் மாறுதல்களை உணரும் திறம்.

chemosensory : வேதியியல் உணர்வி : ஒரு வாசனையைக் கண்டறிவது போன்ற உணர்வுப் புலன் தொடர்புடைய.

chemosis : இமை வீக்கம்; தண்டு நரம்பிணைப்பு அழற்சி : புடைத்த தண்டு நரம்பின் மேல்முனை இணைப்பில் ஏற்படும் இழைம அழற்சி அல்லது வீக்கம்.

chemotaxis : உயிரணு இயக்கம்; வேதியீர்ப்பு : வேதியியல் தூண்டுதலுக்கிணங்க குறிப்பிட்ட திசையில் உயிரி முழுமையாகப் பெயர்ந்து செல்லும் இயக்கம்.

chemosterilant : நுண்ணுயிர் அழிப்பான் : நுண்ணுயிரிகளை அழிக்கின்ற ஒரு வேதியியல் கூட்டுப்பொருள்.

chemosurgery : வேதியியல் அறுவை மருத்துவம் : வேதியியல் கூட்டுப்பொருள்கள் மூலம் திசுக்களை அழித்தல்; உறுப் பெல்லைக்குள் மட்டும் பரவும் தொடக்க நிலைத் தோல் புற்று களை அறுத்தெடுப்பதற்குப் பயன்படுத்தப்படும் ஓர் உத்தி.

chemosynthesis : செயற்கைப் பொருளாக்கம் : பிற வேதியியல்

வினையூக்கிகளிலிருந்து புதிய வேதியியல் கூட்டுப்பொருளை உருவாக்குதல்.

chemotaxin : வேதியியல் ஈர்ப்புப் பொருள் : குறியிடத்துக்கு இரத்த வெள்ளை உயிரணுக்களை ஈர்க்கும் ஒரு பொருள்.

chemothalamectomy : வேதியியல் நரம்பு அறுவை மருத்துவம்: வேதியியல் முறையில் மூளை நரம்பு முடிச்சின் ஒரு பகுதியை அழித்தல்.

chemotherapy : வேதியியல் பொருள் மருத்துவ முறை; நோய் உண்டாக்கும் கிருமிகளை அழிக்கும் திறனுள்ள வேதியியல் சேர்மத்தைக் கொண்டு நோய் குணப்படுத்தும் முறை.

chemzymes : வேதியியல் செரிமானப் பொருள்கள் : உயிர் வேதியியல் வினைகளை ஊக்குவிக்கிற செரிமானப் பொருள்களைப் போன்றே வேதியியல் வினைகளை ஊக்குவிக்கின்ற சிறிய, கரையக்கூடிய, கரிம மூலக்கூறுகளின் ஒரு குழுமம்.

chendol : செண்டோல் : செனோடியாக்சிக்கோலிக் அமிலத்தின் வணிகப் பெயர்.

chenodeoxycholic acid : செனோடியாக்சிக்கோலிக் அமிலம்: பித்த நீரில் கலந்திருக்கும் ஒரு துப்புரவுப்

பொருள். பித்தப்பையில் விளையும் கல்போன்ற கடும் பொருளைக் கரைப்பதற்கு வாய்வழி இது உட்கொள்ளப் படுகிறது.

cherry angioma : செங்குருதி நாளக் கட்டி : தளர்ந்த குருதி நாளக்கட்டி. இக் கெம்புக்கல் போன்ற செந்நிறக் கொப்புளமாக இருக்கும். இதனை வெளிறிய வளையம் சூழ்ந்து இருக்கும். முதியவர்களின் உடல்நடுப்பகுதியிலும், கைகால்பகுதி களிலும் உண்டாகும். இதன் நடுப்பகுதியில் விரிவடைந்த மெல்லிய தந்துகிகள் அடங்கியிருக்கும்.

cherry red colour : கெம்புச் செந்நிறம் : கார்பன் மோனாக்சைடு நஞ்சுட்டத்தில் காணப்படும் சளி-சரும நிறமாற்றம்.

cherry red spots : கெம்புச் செம்புள்ளிகள் : B-D-N அசிட்டில் ஹைக்சோ சாம்டேஸ் என்ற செரிமானப்பொருள் குறைபாட்டினால் GM₂ என்ற குறிப்பிட்ட கொழுப்புப்பொருள் மிகுதியாகச் சேர்வதால் உண்டாகும் டேய்-சாக்ஸ் நோய், நியமான்-பிக் என்ற நோய் ஆகியவை பிடித்த நோயாளிகளின் பார்வை விழிமையத்திலுள்ள ஒளிர்வான செந்நிறப்புள்ளிகள்.

chest : நெஞ்சு ; மார்பு ; மார்புக் கூடு.

chest-trouble : மார்புக் கோளாறு.

cheyne - stokes respiration : சுவாசச் சுழற்சி : சுவாசம் ஏறியும் இறங்கியும் வரும் சுழற்சி. சில சமயம் மூச்சுவிடுதல் மிக வேகமாக நடைபெறும்; வேறு சமயம், சுவாசம் மிக மெதுவாக நடைபெறும்.

chiasma

: கண்

நரம்புக்

குறிக்கீடு

பிணைப்பு

குறுக்குக்

கூட்டு :

கண் நரம்

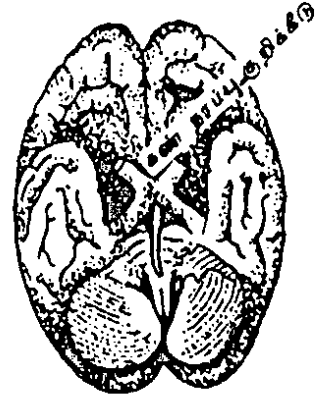
புகள் 'x'

வடிவில்

குறுக்கு

காகச்

சந்தித்தல்.



கண் நரம்புக் குறிக்கீடு

chiba needle : ஷிபா ஊசி : தோலினூடே பித்துப்பை ஊடுகதிர்ப்படத்துக்குப் பயன்படுத்தப்படும் நெகிழ்திறன் உள்ள நீண்ட ஊசி. ஒரு ஜப்பானியப் பல்கலைக் கழகத்தின் பெயரால் அழைக்கப்படுகிறது.

chicken-heart : கோழை நெஞ்சு.

chicken-pox : சின்னம்மை; தட்டம்மை; பயற்றம்மை; நீர்க்கொள்வான் : இது முதலில் இடுப்பில் தோன்றி சிறுசிறு கொப்புளங்களாக வெடிக்கும். இவை பொருக்காகி, தழும்பு இன்றி ஆறிவிடும்.

chikungunya : இரத்தப்போக்குக் காய்ச்சல் (சிக்குன்குன்யா) : வெப்ப மண்டலங்களில் கொசு வினால் உண்டாகும் ஒருவகை இரத்தப் போக்கு ஏற்படும் காய்ச்சல் வகையில் ஒன்று.

chilblain : குளிர்க் கொப்புளம்; பனி வெடிப்பு : கடுங்குளிரினால் ஏற்படும் கன்றிய கைகால் கொப்புளம். இதனால் கடுமையான நமைச்சல் ஏற்படும்.

child : குழந்தை : கைக்குழந்தை நிலைக்கும் முதிர்வு நிலைக்கும் இடைப்பட்ட மனிதர். குழந்தைக்கு உடலாலும், உணர்வாலும், பாலியலாலும் ஊறுவிளைவித்தல். கருக்குழந்தையைப் பெற்றெடுத்தல். ஒரு குழந்தையைப் பெற்றெடுக்கும் செயல்முறை.

child bed : பேறுகால நிலை ; பிள்ளைப் பேற்று நிலை.

child birth : பிள்ளைப்பேறு ; குழந்தை பெறுதல்.

child mishandling : குழந்தை உருக்குலைவு நோய் : குழந்தையை உருக்குலையும்படி செய்யும் நோய்.

chilomastix : ஒட்டுண்ணி உயிரி: பெருங்குடல் வாயிலும், பெருங்குடலிலும் கூட்டுவாழ்வு உயிரிகளாகக் காணப்படும் ஓர் ஒட்டுண்ணி ஓரணுவயிர்.

chimerism : மாற்றுமரபணு உயிரணு : ஓர் ஆளின் உயிர் அணுக்களில் மரபணுமுறையில் மாறுபட்ட உயிரணுக்கள் இருத்தல். இந்த உயிரணுக்கள் இருவேறு சூல் முட்டைகளிலிருந்து வந்து இருப்பதே இதற்குக் காரணம். இதனால் நோய் எதுவும் உண்டாவதில்லை.

chimney sweep's cancer : புகைபோக்கி ஒற்றடைப் புற்று நோய் : புகைபோக்கியில் படியும் ஒற்றடை போன்று விதைப்பையில் உண்டாகும் புற்றுநோய் வகை.

chin : முகவாய்க்கட்டை : கீழ் உதட்டுக்குக்கீழேயுள்ள கீழ்த் தாடையில் எடுப்பாகவுள்ள புறப்பகுதி.

chincough : கக்குவான் இருமல்.

chine : துண்டெலும்பு ; முதுகெலும்புக் கணு.

Chinese lantern site : சீன ஒளிப்புழை : பச்சிளங் குழந்தையின் மண்டையோட்டின் ஊடுறுப் பொளியூட்டம். இது மூளை நீர்க்கோர்ப்பும், மயிர்க்கண்துளை நீர்க்கோர்ப்பும் உடையது. மூளைக்கோளங்கள் இன்மையால் ஒளி ஊடுருவும் தன்மை இல்லாது இருப்பதை இது காட்டுகிறது.

chinese restaurant syndrome: சீன உணவக நோய் : மானோசோடியம் கிளட்டா மேட் எனப்படும் சீன உணவகங்களில் பயன்படுத்தப்படும் பதப்படுத்தும் பொருளினால் உண்டாகும் மிகு உணர்ச்சித்திறன் காரணமாக திடீரென விளையும் ஒவ்வாமை விளைவு. இதனால் கடும்தலைவலி, மரமரத்தல், நீர்வேட்கை, படபடப்பு, அடிவயிற்றிலும் நெஞ்சிலும் வலிகள், வியர்த்தல், குருதிப்பாய்வு ஆகியவை உண்டாகும்.

chink : திணறல் ; மூச்சு வாங்க முடியா எய்ப்பு நிலை.

chionofon : சினியோஃபான் : நோய்த்தடுப்பு மருத்தவத்திலும் கடுமையான வயிற்றுப்பூச்சி நோய்க்காகவும் பயன்படுத்தப்படும் வயிற்றுப்பூச்சிக் கொல்லி மருந்து.

chirality : பக்கவடிவம் : ஒரு பக்கமாகத் திரிபடைதல் போன்று

மூலக்கூறுகளில் ஏற்படும் சமச்சீரின்மை. ஒரு மூலக்கூறின் முப்பரிமாண வடிவம். இது இடப்பக்க வடிவமாகவோ வலப்பக்க வடிவமாகவோ இருக்கலாம்.

chiropodist : கால்நோய் மருத்துவர்; கால் காய்ப்பு ; விரல் உகிரர்: காலின் காய்ப்பு, விரல் கணுவீக்கம், மெய்க்குரு போன்ற நோய்களுக்குச் சிகிச்சை அளிக்கும் மருத்துவர்.

chiropody : கால்நோய் மருத்துவம்: காலின் காய்ப்பு, விரல் கணுவீக்கம், மெய்க்குரு முதலியவற்றுக்கான மருத்துவம்.

chiropractic : வர்ம மருத்துவம்: ஒரு மனிதனின் உடல் நிலைக்கு அவனது நரம்பு மண்டலம் மட்டுமே முழுமுதற் காரணம் என்ற கோட்பாட்டை அடிப்படையாகக் கொண்ட ஓர் உடல் நலக்காப்பு முறை.

chiropractic : வர்ம மருத்துவர்; கரப்பொருத்து : தண்டெலும்பில் தடவி நரம்புகளின் செயற் தடுப்பு நோவினைக் குணப்படுத்தும் முறை.

chiropractor : வர்ம மருத்துவம்; கரப்பொருத்தர் : தண்டெலும்பில் தடவி நரம்புகளின் செயல் தடுப்பு நோவினைக் குணப்படுத்தும் மருத்துவர்.

chlamydiae : திண்தோல் சிதல் நோய்க்கிருமி : பறவைகளிடமும், மனிதரிடமும் திண்தோல் சிதல் நோய் உண்டாக்கும் நோய்க்கிருமி போன்ற நுண்ணுயிரிகள். இந்நோயில் சிலவகை, பறவைகள் மூலம் மனிதருக்குப் பரவுகிறது. பாலுறவு வழியாகவும் இந்நோய் பரவுகிறது. இந்நோய் கண்ட குழந்தைகள் அதிக அளவில் பிறக்கின்றன. இது கண்ணிமை அரிப்பு நோய்க்கும் காரணமாக இருக்கிறது.

chlamydiosis : திண்தோல் சிதல் நோய் : திண்தோல் சிதல் நோய்க் கிருமியினால் உண்டாகும் ஒரு கோளாறு அல்லது நோய்.

chloral : குளோரல் : காரமான நெடியுடைய எண்ணெய் போன்ற திரவம்.

chlorambucil : குளோரம்புசில் : கடும் நிணநீர்ப்புற்று, நிணநீர்த் திசுக்கட்டி ஆகிய நோய்களில் பயன்படுத்தப்படும் காரச்சார்பு உயிரணு நஞ்சேற்ற வினையூக்கி.

chloramine T : குளோராமைன்-T : காயங்களில் தெளிப்பதற்கு பயன்படுத்தப்படும் நச்சு நீக்கி மருந்து.

chloraemia : மிகு குளோரைடு நோய் : இரத்தத்தில் குளோரைடு

அளவு மிகுதியாக இருக்கும் நோய்.

chloasma : தவிட்டுப்படை; மங்கு: தோலில், முக்கியமாக முகத்தில், பொன் தவிட்டு நிறத்தில் படரும் படை நோய். பெண்களுக்குக் கருவுற்றிருக்கும் போது இது உண்டாகிறது.

chloral hydrate : குளோரல் ஹைட்ரேட் : நரம்புத் தளர்ச்சி யினால் உறக்கமின்மை ஏற்படும்போது கொடுக்கப்படும் விரைவாகச் செயற்படும் சமனப்படுத்தும் மருந்து.

chloralism : குளோரின் உலர் வெறியப் பழக்கம் : குளோரின் (பாசிக) உலர்வெறியம் தரும் மயக்கக் கோளாறு.

chlorambucil : குளோரம்புசில் : அறுவைச் சிகிச்சையின்போது நோய்க்கிருமித் தடை மருந்தாகப் பயன்படுத்தப்படும் மருந்து.

chloramphenical : குளோராம் ஃபெனிக்கோல் : அநேகமாக வாய்வழியாகக் கொடுக்கப்படும் உயிர்க்கொல்லி மருந்து நச்சுக் காய்ச்சல் (டைபாய்டு) போன்ற நோய்களுக்குப் பயன்படுத்தப்படுகிறது.

chlorcyclizine : குளோர்சைக்ளிசின் : புண்ணுண்டாகிய

இடத்தில் இரத்தத்தில் விழுப்புப் பரவிச் செயலாற்றாமல் தடுக்கும் மருந்துகளில் ஒன்று. இதனை 'எதிர் விழுப்புப் பொருள்' என்றும் கூறுவர். பயண நோய்க்கும் இது பயன்படுகிறது.

chlordiazepoxide : குளோர்டை யாசிப்பாக்கைடு : மன இறுக்கம் ஆகியவற்றைக் குணப்படுத்தும் மருந்து. தசையைத் தளர்ச்சி யடையச் செய்யும் குணமும் உடையது. இதனை வாய்வழி யாகவோ ஊசி மூலமாகவோ செலுத்தலாம்.

chloretic : குளோரெட்டிக் : பித்த நீரை அதிகரிக்கும் ஒரு வினையூக்கி.

chlorexolone : குளோரெக்சோ லோன் : சிறுநீர் கழிப்பதைத் தூண்டும் மருந்து.

chlorhexidine : குளோர்ஹெக் சிடின் : பலவகைப் பாக்டீரியாக்களுக்கு எதிராகப் பயன்படுத்தப்படும் நுண்ணுயிரிகளைக் கொல்லும் கரைசல் மருந்து.

chlorhydria : குளோர்ஹைடிரியா : வயிற்றில் ஹைட்ரோகுளோரிக் அமிலம் மிகுதியாக இருத்தல்.

chlorinated : குளோரினேற்றிய : குளோரினேற்றிய பொருள். ஒருசலவைப் பொருளாகவும்

ஒரு நச்சு நீக்கியாகவும் பயன்படுத்தப்படும் எலுமிச்சை கால்சியம் ஹைப்போ குளோரைட் மற்றும் கால்சியம் குளோரைடு.

chlorine : குளோரின் (பாசிகம்) : நிறநீக்க. நோய்க்கிருமித் தடைக் காப்பு, போருக்குரிய நச்சு வாயு ஆயுதங்கள் ஆகியவற்றில் நெஞ்சு திணற அடிக்கும், கார மணமுடைய வாயுவடிவத் தனிமங்களில் ஒன்று. இது பசுமஞ்சள் நிறம் உடையது.

chlorine water : குளோரின் கரைசல்.

chlormethiazole : குளோர் மெத்தியாசோல் : உறக்க மூட்டும் மருந்து. மருந்துறைகளாகவும், ஊசி மருந்தாகவும் கிடைக்கிறது. இது மன உளைச்சலைத் தணிக்கக் கூடியது.

chlorocresol : குளோராக்கரிசால் : பாக்டீரியாக்களைக் கொல்லும் மருந்து. ஊசி மருந்துக் குமிழ்களைப் பாதுகாப்பாக வைக்கப் பயன்படுகிறது.

chlorodyne : குளோரோடின் : அபினிச்சத்து, ஈதர், குளோரோஃபார்ம் ஆகியவை கலந்த ஒரு கரைசல். இது உறக்க மூட்டும் மருந்தாகப் பயன்படுகிறது.

chloroform : மயக்க மருந்து (குளோரோஃபார்ம்) : எளிதில்

ஆவியாகும், இனிமை கலந்த சுவையுடைய, நிறமற்ற உணர்ச்சியகற்றும் நீர்மம்.

chloroma : குளோரோமா; பசும் புத்து : முகத்திலும், மண்டை ஓட்டிலும், முள்ளெலும்புகளிலும் எலும்புகளை மூடியுள்ள சவ்வின்மீது உண்டாகும் பசு மஞ்சள் நிறமுடைய வளர்ச்சிகள்.

chloromycetin : நச்சுக்காய்ச்சல்; முதுகந்தண்டு நோய், மூளை அதிர்ச்சி ஆகியவற்றில் பயன்படுத்தப்படும் குளோரா ஃபெனிக் கோல் என்ற மருந்தின் வணிகப் பெயர்.

chlorophyll : பச்சையம்; பச்சை நிறமிகள் : தாவரங்களில் ஒளிச் சேர்க்கை நடைபெறுவதற்கு உதவுகிற பசியநிறப் பொருள். இப்போது இது செயற்கையாகத் தயாரிக்கப்பட்டு, மணமகற்றும் பொருளாகப் பயன்படுத்தப்படுகிறது.

chloroquine : முறைக்காய்ச்சல் மருந்து (குளோரோக்குவின்) : முறைக்காய்ச்சலில் (மலேரியா) பயன்படுத்தப்படும் மருந்து. கொள்ளை நோய் பரவும் பகுதிகளில் உப்புடன் இது கலக்கப்படுகிறது. வீக்கத்தைக் குறைக்கும் தன்மையும் கொண்டது.

chlorosis : பசலை நோய் : இளம் பெண்களிடம் பசுமை

நிறம் படரும் சோகை என்ற பசலை தளர்ச்சி நோய்.

chloroxienol : குளோரோக்ஸைனல் : நோய்கிருமிக் கொல்லியாகப் பயன்படுத்தப்படும் ஒரு வகை மருந்து.

chloropromazine : குளோர்புரோ மாசின் : மிகுந்த மருந்தியல் வினைபுரியக்கூடிய ஒரு மருந்து. இது தூக்க மருந்தாகவும், வாந்தித் தடுப்பு மருந்தாகவும், வலிப்புநோய் எதிர்ப்பு மருந்தாகவும் குருதியழுத்தம் குறைக்கும் மருந்தாகவும் பயன்படுகிறது. உளவியல் கோளாறுகளின்போது பயன்படுத்தத்தக்க சிறந்த மருந்து.

chloropropamide : குளோர்புரோப்மைட் : நீரிழிவு நோய்க்குக் கொடுக்கப்படும் மருந்து. டயாபிளிஸ், மெலிட்டாஸ் போன்றவை இவ்வகையைச் சேர்ந்தவை.

chlorprothixene : குளோரோ புரோத்திக்சின் : ஒருவகை நோவகற்றும் மருந்து. முரண் மூளை நோய்களின்போது பயன்படுத்தப்படுகிறது. ஆனால் நீண்ட காலம் சிகிச்சையளிக்கும்போது இது அவ்வளவாகச் செயற்படுவதில்லை.

chlortetracycline : குளோர்டெட்ராசைக்ளின் : டெட்ராசைக்ளின் மருந்தின் ஒருவகை.

chlorthalidone : குளோத்தாலிடோன் : சிறுநீர் கழிவதைத் தூண்டு வதற்கு வாய்வழி கொடுக்கப்படும் மருந்து. இது ஒரு நாள் விட்டு ஒருநாள் கொடுக்கப்படுகிறது. இது 48 மணிநேரம் செயற்படக்கூடியது.

chlorthiazide : குளோர்தையாசைடு : சிறுநீரகக்குழாய் மறுஈர்ப்பைத் தடைசெய்யும் முதலாவது தையாசிட் என்ற சிறுநீர்ப் பெருக்கி.

chlorpheniramine : குளோடாஃபெனிராமின் : ஹிஸ்டாமின் எதிர்ப்புப் பொருள் தயாரிப்பிலிருந்து பெறப்படும் ஒரு பைரிடின்.

chloruresis : குளோர்யூரிசிஸ் : சிறுநீரில் குளோரைடுகள் சுரத்தல்.

chloruria : குளோர்யூரியா : சிறுநீரில் மிகுதியான குளோரைடுகள் இருத்தல்.

chocolate cyst : சாக்கலேட் நீர்க்கட்டி; சாக்கலேட் பந்து : கருப்பையின் உட்புறச் சவ்வில் ஏற்படும் நீர்க்கட்டி. இது நிலை மாறிய இரத்தத்தைக் கொண்டிருக்கும். இது பெரும்பாலும் பெண் கருப்பையில் உண்டாகிறது.

choke : மூச்சுத்தடை ; திணறல் ; மூச்சமைப்புத் திணறல்.

cholaemia : பித்தசோகை : குருதியில் பித்தநீர் தேங்குவதால் உண்டாகும் நோய்.

cholagogic : பித்தபேதி. பித்தபேதியையுண்டாக்கும்.

cholagogue : பித்தபேதி மருந்து; பித்தநீர் ஓட்ட ஊக்கி : குடலுக்குள் பித்தநீர் பாய்வதை அதிகரிக்கும் மருந்து.

cholangiocarcinoma : பித்தநீர்ச்சுரப்பிப் புற்று : உள்கல்லீரலில் பித்தநீர் நாளங்களின் மேல்திசு விலிருந்து எழும் சுரப்பிப் புற்றுநோய்.

cholangiography : பித்தநீர் நாள ஊடுகதிர்ப்படம்; பித்தக்குழாய்வரைவி : கல்லீரல், பித்தநீர் நாளங்களைப் பரிசோதனை செய்த ஊடுகதிர் (எக்ஸ்ரே) படம். ஊடுகதிர் ஊடுருவாத பொருளினால் வாய்வழியே கொடுத்தும், நேரடியாக ஊசி மூலம் செலுத்தியும் இந்தப் படம் எடுக்கப்படுகிறது.

cholangiole : பித்தநீர்நாளக் கிளை: பித்தநீர் நாள மண்டலத்தின் முனைக்கிளைகளில் ஒன்று.

cholangiohepatitis : பித்தநீர்நாள வீக்கம் : நுரையீரல், பித்தநீர் நாளங்களில் ஏற்படும் வீக்கம்.

cholecalciferol : பித்தநீர் கால்சிடஃபெரால் : D-2 என்ற வைட்டமின்.

சீருணவிலிருந்து பெறப்படும் அல்லது 7-டிஹைடிரோ கொலஸ் டிராலை ஒளிர்வூட்டுதல்மூலம் தோலில் செயற்கையாக உண்டாக்கும் பொருள்.

cholecyst : பித்தப்பை.

cholecystagogue : பித்தப்பை துப்புரவுப் பொருள் : பித்தநீர்ப்பையைக் காலி செய்வதற்குப் பயன்படும் ஒரு வினையூக்கி.

cholecystalgia : பித்தப்பை விரி வாக்கம் : பித்தநீர்ப்பை விரி வடைதல்.

cholecystectomy : பித்தப்பை அறுவை மருத்துவம்; பித்தப்பை நீக்கம் : பித்தநீர்ப்பையினையும், சிறு குடலினையும் அறுவை செய்து அப்புறப்படுத்துதல்.

cholecystitis : பித்தப்பை அழற்சி : பித்தநீர்ப்பையில் உண்டாகும் வீக்கம்.

cholecystoduodenostomy : பித்தப்பை-முன்சிறுகுடல் பிணைப்பு: பித்தநீர்ப்பைக்கும், முன் சிறு குடலுக்கும் இடையில் ஒரு பிணைப்பை ஏற்படுத்துதல். பொதுப்பித்தப்பை நாளத்தில் அழற்சி அல்லது அறுவைச் சிகிச்சை காரணமாக நெரிசல் கோளாறு ஏற்படும்போது இந்தப் பிணைப்பு ஏற்படுத்தப்படுகிறது.

cholecystography : பித்தப்பை ஊடு கதிர்ப்படம்; பித்தப்பை வரைவி : ஊடுகதிர் ஊடுருவாத பொருளை கொடுத்த பின்பு பித்த நீர்ப்பையினை ஊடு கதிர்ப்படம் மூலம் பரிசோதனை செய்தல்.

cholecystojejunostomy: பித்தப்பை-இடைச் சிறுகுடல் பிணைப்பு: பித்தநீர்ப்பைக்கும் இடைச்சிறு குடலுக்கும் (நடுச்சிறுகுடல்) இடையில் ஒரு பிணைப்பை ஏற்படுத்துதல். கணையத்தின் தலைப்பகுதியில் ஏற்படும் வளர்ச்சி காரணமாக உண்டாகும் மஞ்சட் காமாலை அடைப்பின்போது இது ஏற்படுத்தப்படுகிறது.

cholecystokinin : கோலகிஸ் டோக்கினின் : பித்தநீர்ப்பையை சுருங்கச் செய்கிற ஓர் இயக்கு நீர் (ஹார்மோன்). மேற்குடல் சவ்வில் இது சுரக்கிறது.

cholecystolithiasis : பித்தப்பைக்கல் : பித்தநீர்ப்பையில் கல் போன்ற பொருள் உண்டாதல்.

cholecystostomy : பித்தநீர் வடிகுழல் அறுவை மருத்துவம் : பித்தநீர்ப்பைக்கும் அடிவயிற்றுப் பரப்புக்குமிடையில் அறுவைச் சிகிச்சை மூலம் ஏற்படுத்தப்படும் குழல் உறுப்பு. பித்தநீர்ப்பையிலிருந்து கற்களை அகற்றிய பிறகு வடிகுழல் அமைப்பதற்காக இது ஏற்படுத்தப்படுகிறது.

cholecystotomy : பித்தப்பை அறுவை; பித்தப்பை திறப்பு : பித்தநீர்ப்பையில் சிறுதுண்டு அறுத்தெடுத்தல்.

choleystogastrostomy : பித்தப்பை நாளீக்கம் : பித்தநீர்ப்பைக்கும் இரைப்பைக்கும் இடையிலான குருநாளப் பிணைப் பிணை அறுவைச் சிகிச்சை மூலம் அகற்றுதல்.

cholecystogram : பித்தப்பை ஊடுகதிர்ப்படம் : பித்தநீர்ப்பை ஊடுகதிர்ச்சோதனை மூலம் பெறப்படும் பித்தநீர்ப்பை ஊடுகதிர்ப்படம்.

choledocholithotomy : பித்தக் கல் அறுவைச் சிகிச்சை : பொதுவான பித்தநீர் நாளத்திலுள்ள கல் போன்ற பொருளை அறுவைச் சிகிச்சை மூலம் அகற்றுதல்.

choledochostomy : பித்தநீர் வடிப்பு : பொதுவான பித்தநீர் நாளத்திலிருந்து ஒரு 'T' குழாய் மூலம் பித்தநீரை வடித்தெடுத்தல். கல்போன்ற பொருள் இருக்கிறதா என்று பரிசோதனை செய்த பிறகு இவ்வாறு செய்யப்படுகிறது.

choledochotomy : பித்தநீர் நாள அறுவை : பொதுவான பித்தநீர் நாளத்தில் அறுவை செய்தல்.

choledyl : கோலடில் : கோலின் தியோஃபிலினேட்டு என்ற மருந்தின் வணிகப் பெயர்.

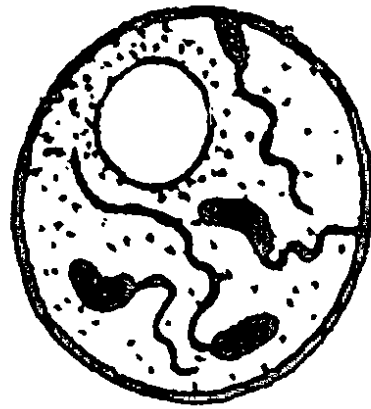
cholelithiasis : பித்தக் கற்கள் : பித்தநீர்ப்பையில் அல்லது பித்த நாளங்களில் கல்போன்ற பொருள்கள் இருத்தல்.

cholelithotomy : பித்தநீர்க்குழாய் பிளவுறுத்தல் : பித்தநீர்ப்பைகளில் கற்களை அகற்று வதற்காக பித்தநீர்க்குழாய் வழியே அறுவைச் சிகிச்சை மூலம் பிளவுறுத்தல்.

cholaemia : குருதிப்பித்தநீர் நோய் : குருதியில் பித்தநீர் அல்லது பித்தநீர்நிறமி இருத்தல்.

cholera : பித்தநீர்.

cholera : வாந்திபேதி (காலரா) : கொள்ளைநோயாகப் பரவும் ஒரு கொடிய தொற்று நோய், கிழக்கு நாடுகளில் மிகுதியாகக் காணப்படுகிறது. இந் நோய் கண்டவர்களுக்கு அபரிமிதமாக தண்ணீர் கலந்த மலங்கழியும்;



காலரா
நோய்க் கிருமி

வாந்தியும் உண்டாகும். கைகால் நோவும் ஏற்படும். உடனடியாகச் சிகிச்சை செய்யாவிட்டால் மரணம் உண்டாகும். மாசுபட்ட நீர், அளவுக்கு அதிகமான மக்கள் நெரிசல், சுகாதாரமற்ற சூழ்நிலை காரணமாக நோய்க்கிருமி பரவி பெருமளவு உயிர்ப்பலி ஏற்படுகிறது.

choleraegen : காலரா நஞ்சு : காலராக்கிருமிகள் மூலம் உண்டாகும் அயல் நஞ்சு.

choleraic : வாந்திபேதிக்குரிய ; கொள்ளை நோய் சார்ந்த.

choleric : பித்தம் நிரம்பிய.

choloretic : பித்தநீர் ஊக்கி : 1. நுரையீரல் பித்த நீரை உற்பத்தி செய்வதை ஊக்குவிக்கும் பொருள். 2) பித்தநீர் உற்பத்தியை ஊக்குவிக்கும் வினையூக்கி.

choleric temperament : சிடுசிடுப்பு; முன்கோபக் குணம் : எளிதில் சீற்றம் கொள்ளுகிற சிடுசிடுப்பான நடத்தைப் போக்கு. இது, நான்குவகை நடத்தைப் போக்குகளில் ஒன்று.

cholericine : வேனிற்கால வாந்திபேதி : வேனிற்காலத்தில் உண்டாகும் வாந்திபேதிநோய்.

cholestasis : பித்தநீர் அடைப்பு; பித்த நீரோட்டத் தடை; பித்தத் தேக்கம் : பித்தநீர் பாய்வது

குறைதல் அல்லது அடைக்கப் படுதல். உள் கல்லீரல் பித்தநீர் அடைப்பு என்பது, தடுப்பு வகையைச் சேர்ந்த மஞ்சள் காமாலையினால் உண்டாகிறது.

cholesteatoma : காதுக் கழலை: கொலாஸ்டிரால் அடங்கிய, பையில் அடைபட்டுள்ள, கடுமையாக இராத கழலை. இது பெரும்பாலும் நடுக்காதில் ஏற்படுகிறது.

cholesterol : கொழுப்பினி; கொழுவியம்; கொலஸ்டிரால் : கொழுப்புத்தன்மை வாய்ந்த படிசம் போன்ற பொருள். மூளை நரம்புகள் நுரையீரல், இரத்தம், பித்தநீர் ஆகியவற்றில் இது காணப்படுகிறது. அது எளிதில் கரைவதில்லை. இது பித்த நீர்ப்பையில் தமனிச் சுவர்களிலும் உறைந்து விடும். ஒளிபடும் போது, இது 'வைட்டமின்-D' என்ற ஊட்டச் சத்து ஆகிறது.

cholesteroluria : குருதிக் கொழுப்பு : சிறுநீரில் கொழுப்பு (கொலஸ்டிரால்) இருத்தல்.

cholesterosis : கொலஸ்டிரால் மிகைப்படிவு : கொலஸ்டிரால் அளவுக்கு அதிகமாகப் படிதல்.

cholestery 1 : கொழுப்பு மூல அணு : ஹைடிராக்சில் குழுமத்தை அகற்றுவதன் மூலம் உண்டாகும் கொழுப்பு மூல அணு.

choletherapy : பித்த உப்பு மருத்துவம் : பித்தநீர் உப்புப் பொருள்களைச் செலுத்திச் சிகிச்சையளித்தல்.

cholestyramine : கொலஸ்டிரால் பிசின் : குடலில் பித்தநீர் அமிலங்களுடன் இணைந்து கொள்கிற ஓர் அடிப்படையான அயனிப் பரிமாற்றப்பிசின். இவ்வாறு இணைத்து உண்டாகும் பொருள் ஈர்த்துக் கொள்ளப்படுவதில்லை. எனவே, இது இரத்தத்தில் கொலஸ்டிரால் அளவைக் குறைக்கிறது.

cholic : பித்த நீர் ; பித்த அமிலம்: அடிப்படைப் பித்த அமிலங்களில் ஒன்று. இது பெரும்பாலும் கிளைசினுடன் அல்லது டாரினுடன் இணைந்து காணப்படுகிறது. இது கொழுப்பை ஈர்க்கவும், மிகைக்கொழுப்பை வெளியேற்றவும் உதவுகிறது.

choline : கோலின் : லெசித்தின் அசிட்டிக் கோலின் போன்ற வையாக அமைந்துள்ள விலங்குத்திசுக்களில் காணப்படும் ஒரு வேதியியல் பொருள். இது வைட்டமின்-B தொகுதியின் ஒரு பகுதி எனக் கருதப்படுகிறது. இது உடல் வளர்ச்சிக்கு ஒரு காரணியாக அமைந்து உள்ளது. நுரையீரலில் கொழுப்புப் படிவதை இது தடுக்கிறது. பால் பொருள்களில் இது மிகுதியாகக் கிடைக்கிறது.

choline magnesium trisalicylate: கோலின் மக்னீசியம் டிரைசாலிசைலேட் : சாலிசிலிக் அமிலத்தின் ஒருவழிப் பொருள். இது வீக்கத்தைக் கட்டுப்படுத்தும் தன்மை வாய்ந்த மருந்து.

cholinergic : நரம்பு இழைசார்ந்த: நரம்புக் கடத்தியாக அசிட்டிக் கோலினாய் பயன்படுத்தும் நரம்பு இழைமங்கள் தொடர்புடைய.

choline theophyllinate : கோலின் தியேஃபெலினேட் : இது ஒரு கூட்டுப் பொருள். இது பொதுவான விளைவுகளில், அமினோ ஃபெலின் போன்றது. எனினும், வினைபுரிவதில், ஒழுங்காக இயங்காதது.

cholinesterase : கோலினெஸ்டெராஸ்: நரம்பு முனைகளில், அசிட்டிக் கோலினை நீரிடைச் சேர்மப் பிரிப்பு செய்து கோலினாகவும், அசிட்டிக் அமிலமாகவும் பிரிக்கும் ஒரு செரிமானப் பொருள் தொகுதி.

cholinolytic : நரம்புத்தடைப் பொருள் : 1. அசிட்டிக் கோலினின் அல்லது நரம்பு இழையினை யூக்கிகளின் பிணையைத் தடை செய்தல். 2. பரிவு நரம்புகளால் பழங்கப்படும் உறுப்புகளிலும், தன்னியக்கத் தசைகளிலும் உள்ள அசிட்டிக் கோலினின் விணையைத் தடை செய்கிற ஒரு வினையூக்கி.

cholinomimetic : கோலின் ஒப்புப்பொருள் : அசிட்டில் கோலினை ஒத்த வினையுடைய பொருள்.

choluria : பித்தநீரில் சிறுநீர் :
1. பித்தநீரில் சிறுநீர் இருத்தல்.
2. பித்தநீர் நிறமிகளினால் சிறுநீர் நிறம் மாற்றமடைதல்.

chondral : குருத்தெலும்பு சார்ந்த.

chondrectomy : குருத்தெலும்பு அறுவைச் சிகிச்சை : ஒரு குறுத்தெலும்பை அறுவைச் சிகிச்சை மூலம் அகற்றுதல்.

chondrin : எலும்பு குருத்து மூலம்.

chondritis : குருத்தெலும்பு வீக்கம் : குருத்தெலும்பு அழற்சி.

chondrodynia : குருத்தெலும்பு நோவு.

Chondrolysis : குருத்தெலும்பு கரைதல்.

chondroma : குருத்தெலும்புக் கழலை : குருத்தெலும்புக் கட்டி : குருத்தெலும்பில் உண்டாகும் கடுமையாக இராத கழலை. இதனை அகற்றிய பின்பும் மீண்டும் ஏற்படலாம்.

chondroblast : முதிராக்குருத்தெலும்பு : உயிரணுவை உற்பத்தி செய்யும் முதிரா குருத்தெலும்பு.

chondroblastoma : எலும்பு முனைக்கட்டி : வயது வந்தவர்களின் நீண்ட எலும்புகளின் எலும்பு முனைகளில் உண்டாகும்

ஒரு வலியற்ற கட்டி. இதில் கருப்பைக் குருத்தெலும்பு போன்ற இழையம் மிகுந்த திசுக்கள் அடங்கியிருக்கும்.

chondromalacia : குருத்தெலும்பு மென்மையாதல்.

chondrodysplasia : எலும்பு முனை வளர்ச்சித்தடை : நீண்ட எலும்புகளின் எலும்பு முனைகளின் வளர்ச்சியைச் சீர்குலைத்தல். இது நீண்ட எலும்புகளின் வளர்ச்சி, குறுக்கம் ஆகியவற்றைத் தடைசெய்கிறது.

chondroitin sulphate : கோண்டிராய்ட்டின் சல்ஃபேட் : இணைப்புத் திசுக்களில், குறிப்பாகக் குருத்தெலும்பு, எலும்பு, குருதி நாளங்கள், விழி வெண்படலம் ஆகியவற்றின் ஆதாரப் பொருளில் காணப்படும் ஒரு கிளைக் கோசாமினோகிளைக்கான்.

chondrophyte : கோண்ட்ரோஃபைட் : ஒரு எலும்பின் எடுப்பான பகுதியில் வளரும் இயல்பு மீறிய எலும்புத் திரட்சி.

chondrosarcoma : குருத்தெலும்பு ஊன்ம வளர்ச்சி : குருத்தெலும்பில் ஏற்படும் உக்கிரமான ஊன்ம வளர்ச்சி.

chondrosis : குருத்தெலும்பு பாக்கம் : குருத்தெலும்பு உருவாதல்.

chondrotomy : குருத்தெலும்புப் பிளவு : குருத்தெலும்பையும் அறுவைச் சிகிச்சை மூலம் பிளத்தல்.

chondrus : எலும்புக் குருத்து.

chordata : தண்டெலும்பு விலங்குகள் : தங்கள் வளர்ச்சிநிலையின் போது ஒரு தண்டெலும்பு அல்லது அதன் கரு மூலத் தடங்களுடைய உயிரினப் பெரும் பிரிவு சார்ந்த விலங்குகள்.

chorde : ஆண்குறி விறைப்பு : ஆண்குறி கடும் நோவுடன் விறைத்திருத்தல். இதனால் முத்திரக்குழாய் அழற்சியும் ஏற்படுகிறது.

chordic : காக்காய் வலிப்புடைய.

chorditis : விந்து இழை வீக்கம்; விந்துக்குழல் அழற்சி : விந்து இழை வீக்கம்.

chordoma : தண்டெலும்புக் கட்டி: தண்டெலும்பிலுள்ள முதிரா எச்சங்களிலிருந்து உண்டாகும் உக்கிரமான கட்டி. இது, இடுப்படி முக்கோண மூட்டெலும்பு சார்ந்த புனித குத எலும்புப் பகுதியிலுள்ள பத்து எலும்புத்தொகுதியில் ஐந்தாவது, ஆறாவது எலும்புகளில் பெரும் பாலும் உண்டாகிறது.

chordotomy (cordotomy) : தண்டுவடப்பிளவுறுத்தம் : தண்டு வடத்தில் (முதுகுத்தண்டு) ஏற்படும் குடுமையான இடை விடாத வலியைப் போக்குவதற்காகத் தண்டு வடத்திலுள்ள

நரம்பு இழைமங்களின் கற்றையை அறுவைச் சிகிச்சை மூலம் பிளவுறுத்தல்.

chorea : சுயக்கட்டுப்பாடிவா வலிப்பு : இது வலிப்பு வகையில் ஒன்று. நோயாளியின் கட்டுப்பாட்டுக்கு அப்பாற்பட்டு ஏற்படும் நோய். இதனை நடனவலிப்பு என்றும் கூறுவர்.

choreoathetosis : வாதவலிப்பு: நடனவலிப்பு எனப்படும் சுயக்கட்டுப்பாடில்லாத வலிப்புகளிலும், மூளையில் நைவுப்புண் ஏற்படுவதன் காரணமாக கைகளும் பாதங்களும் காரணமின்றி நடுங்குகிற உறுப்பு நடுக்கம் எனப்படும் சுழல் வாதத்திலும் புலப்படும் ஒரு கோளாறு.

chorioallantosis : கருப்பைப்புறச்சவ்வு : பாலூட்டிகளில் கருக்கொடியின் கருவுயிர்ப்பகுதியாக அமைகிற கருப்பைப்புறத்தோலும், உயிரகப்பையும் இணைவதால் உண்டாகும் முதிரா நிலைப் புறச்சவ்வுப் படலம்.

choriocarcinoma : கருப்பைக் கட்டி : கருக்கொடியிலிருந்து கருப்பையினுள்ள மிக அரிதாக வளரும் உக்கிரமான கட்டி.

choriogenesis : கருப்பைப்புறத்தோல்வளர்ச்சி : கருப்பையில் புறத்தோல் வளருதல்.

chorioid : கருப்பை புறத்தோல் போன்ற..

choriomeningitis : கருப்பை அழற்சி : குளோராய்ட் நரம்பு வலையினுள் நிணநீர் ஊடுருவுவதால் உண்டாகும் மூளை அழற்சி நோய்.

chorion : கருப்பைப் புறத்தோல்; கரு வெளியுறை ; சவ்வுறை : கருப்பையைச் சுற்றியிருக்கும் புறச்சவ்வு.

chorionic villi : கருப்பை புறத்தோல் துய்யிழை : கருப்பையின் புறத்தோலிலுள்ள மயிர் போன்ற இழை. இதுலிருந்து நச்சுக் கொடியின் முதிர் கருப் பகுதி உருவாகிறது.

chorionic villus biopsy : கருப்பைத் துய்யிழை ஆய்வு : பேறுகாலத்திற்கு முந்திய பல் வேறு கோளாறுகளுக்காகக் கருப்பைப் புறத்தோல் துய்யிழையில் செய்யப்படும் உயிர்ப்பொருள் ஆய்வு.

chorionic villus sampling : கருப்பை உயிரணு மரபணுச் சோதனை : கருவுற்றபின் 9-11 வாரங்களில் புறஓலி வழிகாட்டுதலின் கீழ், பேறு காலத்துக்கு முந்தி நோயைக் கண்டறியும் ஒரு நடைமுறை. இதில் கருக் கொடியிலிருந்து எடுக்கப்படும் கருப்பை உயிரணுக்களை மரபணு

இயல்புபிறழ்ச்சி இருக் கிறதா என்பதை ஆராய்தறிதல்.

chorioretinal : கருப்பை-கண் விழிப்புறத்திரை : கருப்பைப் புறத்தோல் மற்றும் கண்விழிப் பின்புறத்திரை தொடர்புடைய.

chorioretinitis : கருப்பைப் புறத்தோல் கண் விழித்திரை அழற்சி : கருப்பைப் புறத்தோலிலும் கண்விழிப் பின்புறத்திரையிலும் ஏற்படும் வீக்கம்.

chorioretinopathy : கருப்பைப் புறத்தோல்-கண் விழித்திரை நோய் : கருப்பைப்புறத்தோல் கண் விழிப்பின் புறத்திரை இரண்டையும் பாதிக்கும் ஒரு நோய்.

choristoma : திசுத்திரட்சி : இயல்புமீறிய பகுதியில் அமைந்துள்ள இயல்பான திசுத்திரட்சி.

choroid : கண் கரும்படலம்; கரு விழிப்படல ஊடு சவ்வு : விழித்திரைப்படலத்தின் தொடர்ச்சியாக இருக்கும் கண் விழியின் பின்பக்கத்தின் நடுப்பகுதியில் ஆறில் ஐந்து பகுதியாக அமைந்துள்ள நிறமியான செல்குழாய்ப்படலம். இது வெளிப்புறம் வெண்விழிக் கோளத்தின் புறத்தோலுக்கும், உட்புறம் கண் விழியின் பின்புறத்திற்கும் இடையில் அமைந்துள்ளது. இது ஒளிக்கதிர்கள் ஊடுருவுவதைத் தடுக்கிறது.

choroiditis : கண்விழி பின்படல அழற்சி; கருவிழி பின்படல அழற்சி: விழித்திரைப்படலத்தைப் பாதிக்கும் ஒரு சிதைவு மாற்றம்.

choroidocyclitis : கண்வீக்கம் : கண் கரும படலத்திலும், கண்ணிமை இழை உறுப்பிலும் ஏற்படும்.

christmas disease : கிறிஸ்துமஸ் நோய் : குருதிக்கட்டு எனப்படும் மிக அரிதாக உண்டாகும் ஒரு நோய். இது சிறு காயத்திலிருந்து குருதிப் பெருக்கிடும் பரம்பரை நோயாகும். இதனை குருதிக் கட்டு-B நோய் (haemophilia-B disease) என்றும் அழைக்கப்படுகிறது. இது குழந்தைகளிடம் முதன்முதலில் கண்டுபிடிக்கப்பட்டதால் இதனைக் 'குழந்தை நோய்' என்றும் கூறுவர். "Factor IX" எனப்படும் புரதம் இல்லாமையினால் இரத்தம் உறைவது நின்றுபோவதால் இந்நோய் உண்டாகிறது.

christian's triad : கிறிஸ்டியன் மும்மை நோய்க்குறிகள் : திசு உயிரணு அழிவில் காணப்படும் மூன்று நோய்க்குறிகள். இதில் உயிரணுச்சிதைவு எலும்பு நைவுப்புண், இயல்புக்கு மீறிய கண்விழிப்பிதுக்கம், இனிப்பு இல்லா நீரிழிவு மூன்று நோய்குறிகள் உண்டாகின்றன. ஹென்றி கிறிஸ்டியன் என்ற அமெரிக்க மருத்து அறிஞரின்

பெயரால் இது அழைக்கப்படுகிறது.

christian syndrome : கிறிஸ்டியன் நோய் : அளவுக்கு மீறி அபினி உட்கொள்வதால் உண்டாகும் தன் இனக்கீற்று நோய். இதனால், கட்டைவிரல்களும் முனைகோடி விரல் எலும்புகளும் குட்டையாகி விடுகின்றன.

christian-weber disease : கிறிஸ்டியன்-வெபர் நோய் : சீழ்க் கட்டியில்லாத திசுப்படல அழற்சி நோய் மறுக்களித்தல். இதனால், தோல் சிவப்பாதல், அழற்சி புண்ணாதல், தோல் சுருக்கம் ஆகியவை தோன்றி தோலடியில் கடுமையான வலி உண்டாகும்.

chromaffin : குரோமிய நிற மாறுபாடு : அண்ணீரகச் சுரப்பிகளின் சில உயிரணுக்களைப் போன்று, குரோமியம் உப்பு களினால் வலுவாக நிறம் வேறுபடுதல்.

chromaffinoma : குரோமியக் கட்டி : குரோமிய நிற உயிரணுக்களில் அடங்கியுள்ள கட்டி.

chromatic : நிறம் சார்ந்த : 1. நிறம் தொடர்புடைய. 2. குரோமாட்டின் தொடர்புடைய.

chromatid bodies : கருந்திரள் கட்டி : கருநிறமுடைய நீள் வட்டமான திரட்சி. இது அமீபாக்கட்டிகளில் 1-4 எண்ணிக்கையில் காணப்படும்.

chromatin : குரோமாட்டின் : டி.என்.ஏ, புரதம் ஆகியவை அடங்கியுள்ள உயிரணுக்களினுள் உள்ள பொருள்.

chromatogram : நிற ஆய்வுப் பதிவு; நிற வரைவு : நிறங்கள் பற்றிய ஆய்வின் முடிவுகளைப் பதிவு செய்தல்.

chromatography : மூலக்கூறு பகுப்பு : சிக்கலான மூலக்கூறுகளின் கலவைகளிலிருந்து மூலக்கூறுகளைத் தனித்தனியே பிரித்தெடுக்கும் ஆய்வுக்கூட உத்தி. இது இயல்பாற்றல் மூலம் சேர்மாற்றங்களைப் பிரிக்கும் முறையைப் பயன்படுத்துகிறது.

chromatolysis : பச்சையப் பகுப்பாய்வு : பச்சையப் பொருள்களிலுள்ள குருணைகளை சிதைத்தெடுத்தல். ஒரு நியூரானிலுள்ள நிசால் பகுதிகள் இதற்கு எடுத்துக்காட்டு. இதன் வெளிப்புறச் செயல்முறை உயிரணு காலியாவதால் அல்லது சேதம் அடைவதால் உண்டாகிறது.

chromatophore : நிறவேதியியல் அணுக்கள் : 1. நிறமி உயிரணு எதுவும். 2. நிறத்தை உண்டாக்கும் உயிருள்ள உயிரணு. 3. ஒரு வேதியியல் கூட்டுப்பொருளிலுள்ள அதன் நிறத்துக்குக் காரணமான அணுக்களின் குழுமம்.

chromatopsia : வண்ணக் காமாலை : இது ஒரு வகைக் கண் நோய். இந்த நோய் உள்ளவர்களுக்கு நிறமற்ற பொருள்கள் கூட வண்ணச் சாயலுடன் தெரியும். மேலும் பொருள் நிறம் மாறிக் காட்சி தரும்.

chromatometry : நிறம் உணர்திறன் அளவீடு : வண்ணம் உணர்திறனை அளவிடுதல்.

chromaturia : சிறுநீர் நிறத்திரிபு: சிறுநீர் இயல்பு மீறி நிறத்திரிபடைதல்.

chromblastomy cosis : ஒட்டுயிர் பூசணநோய் : தோலிலும், தோலடியிலும் உள்ள திசுக்களில் ஒரு பகுதிக்குள் காணப்படும் கடுமையான ஒட்டுயிர்க்காளான் நோய். இதனால், காலிபிளவர் தோற்றத்துடன் கரடுமுரடான நசிவுப் புண்கள் உண்டாகும்.

chromic acid : குரோமிக் அமிலம்: குரோமியமாக்கிய நரம்பிழையில் உறை பொருளாகப் பயன்படுத்தப்படும் 5% கரைசல். அதிக அடர்த்தி வாய்ந்த கரைசல்கள் கடுங்காரத்தன்மை வாய்ந்தவை.

chromium : குரோமியம் : ஒரு வேதியியல் தனிமம். அணுஎண் 24 உடையது. உணவுச்சிற்றளவு தனிமங்களில் இன்றியமையாத ஒன்று.

chromoblast : கருமுளை உயிரணு : ஒரு நிறமி உயிரணுவாக வளர்கிற ஒரு கருமுளை உயிரணு.

chromocystoscopy : வண்ணச் சாயமுறை; சிறுநீர்ப்பை அறுவைச் சிகிச்சை : ஒரு சாயப்பொருளை வாய்வழியாகச் செலுத்தி மூத்திரக்கசிவு நாளத்துளையில் உள் அறுவைசெய்து சிறுநீர்ப்பையை அகற்றுதல்.

chromogenesis : வண்ண உற்பத்தி : வண்ணம் அல்லது நிறமி உற்பத்தியாதல்.

chromomere : குரோமாட்டின் குருணை : கருமுளை அணு இயக்கமாற்றத்தின் தொடக்க நிலைகளில் ஒரு நிறப்புரியின் மீது தோன்றும் செறிவான குரோமாட்டின் குருணைப் பண்புகளில் ஒன்று.

chromonema : நிறப்புரி மைய இழை : ஒரு நிறப்புரியின் நீள வாக்குப் பகுப்பின் காரணமாக அமைந்துள்ள இரண்டு இழைகள் போன்ற அமைப்பின் மைய இழை. இது குரோமாட்டின் குருணைகள் நெடுகே அமைந்திருக்கும்.

chromophil : வண்ண ஏற்பி; கறை படும் உயிரணு: மிக எளிதாகக் கறைபடக்கூடிய உயிரணு அல்லது திக. சில நுண்ணாய்வு உந்திகளில் இந்தக் கறை மிக அதிகமாகப்படும்.

chromophobe : கறைபடா உயிரணு : மிக எளிதாகக் கறை படாத உயிரணு அல்லது திக.

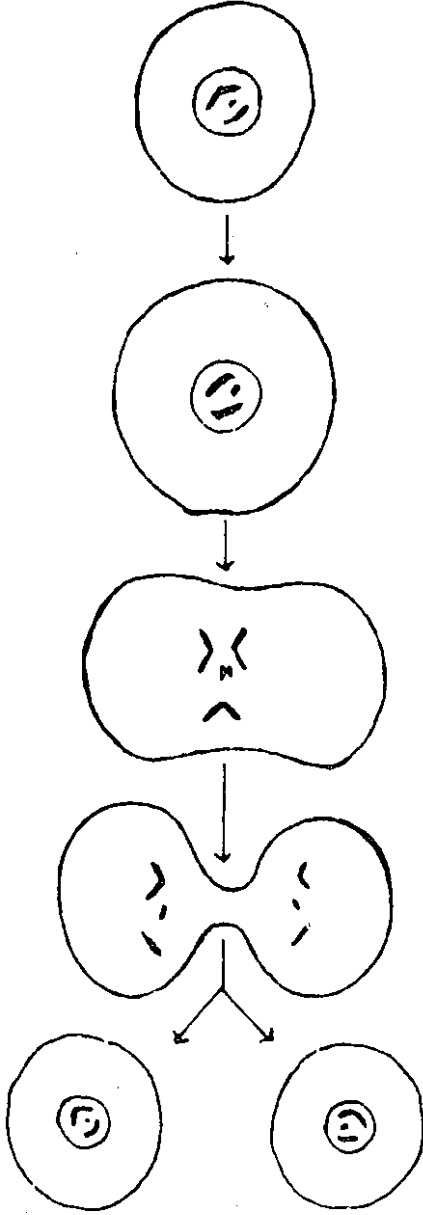
chromophobia : கறைபடாத தன்மை : சாயங்களினால் மிக குறைவாகக் கறைபடும் தன்மை.

chromophore : வண்ணஉயிரணு: தாவரங்களிலும் சிலவகை ஒற்றையணு உயிரிகளிலும் காணப்படும் உயிருள்ள ஒரு வண்ண உயிரணு.

chromoscopy : சிறுநீரக நோய் ஆய்வு : சாயப்பொருள்களை வாய்வழியாக உட்செலுத்தி சிறு நீரின் நிறத்தைக் கொண்டு சிறுநீரகக் கோளாறுகளைக் கண்டறிதல்.

chromosomal RNA : நிறப்புரி ஆர்.என்.ஏ : ரியோநூக்ளிக் அமிலத்தின் மீச்சேர்மக்கூறுகள். இவை, டிஎன்ஏ இருபடியாக்கம் செய்யப்பட்ட பின்பு, பின்கோடி சரத்தில் டிஎன்.ஏ-இன் கவடு வளர்வதற்கு ஆதாரமாக இருக்கின்றன.

chromosome : இனக்கீற்று; பண்புக்காரணித்தொகுப்பு; அணு குருமி; நிறமி; நிறக்கோல் : உயிர்மப் பிளவுப் பருவத்தில் உயிரியலான பங்கு கொண்ட இனமரபுப் பண்புகளைக் கொண்டிருப்பதாகக் கருதப்படும் இனக்கூறின் கம்பியிழை



இனக்கீற்று இரட்டித்தல்

போன்ற பகுதி. இது இரட்டித்துப் பெருகும் தன்மையுடையதாகும்.

chronobiology : காலவரிசை உயிரியல் : உயிரியல் நிகழ்வுகளை-குறிப்பாகத் திரும்பத்

திரும்ப நடைபெறும் அல்லது சுழல் முறையில் நடைபெறும் நிகழ்வுகளை-காலவரிசையில் அறிவியல் முறையில் ஆராய்தல்.

chronic : நாட்பட்ட நோயாளி.

chronograph : காலவரிசைப் பதிவுக் கருவி : காலத்தின் சிறு சிறு இடைவெளிகளைப் பதிவு செய்யக்கூடிய ஒரு கருவி.

chronological age : காலவரிசை வயது; காலக்கிரம வயது : ஒரு மனிதரின் உண்மையான வயது (ஆண்டுகளில்).

chronotropism : காலமுறை மாற்றம் : இதயத் துடிப்பு கால முறைப்படியான அசைவுகளின் வேகவீதத்தைத் திருத்தியமைத்தல்.

chryso-derma : நிறமாற்ற நோய்: தோலிலும், கண்ணிலும் இணைப்புத் திசுக்களில் தங்க உப்புகள் படிவு செய்வதன் காரணமாக தோலும், விழி வெண்படலத்திலும் கரும் பழுப்பு நிறத்தில் ஏற்படும் நிற மாற்றம்.

chryso-til : கிரிசோட்டைல் : சுருள் சுருளான நீண்ட இழை மங்களுடன் கூடிய பாம்பு வடிவிலான வெள்ளைக் கல்நார்.

chubby puffer syndrome : கொழுக்கொழுக்க நோய் : ஒரு மத்திய உறக்க மூச்சு நிறுத்தம். உடல்பருமனாகவும், மென்மையாகவும் உள்ள ஆண்களை

இது பாதிக்கிறது. அடிப்படை உயிர்ப்புக் குறைபாடு காரணமாக இது உண்டாகிறது.

chyostek's sign : முகச்சரிப்பு : முக நரம்பில் துளையிடுவதால் முகம் அளவுக்குமீறிச் சுரித்துப் போதல். இது, முறை நரம்பிசிவு நோயின் அறிகுறி.

chyle : உணவுப்பால்; குடல்கூழ்; குடற்பால்; குடற்சாறு : உடலில் உணவிலிருந்து ஊறும் கொழுப்பு கலந்த வெள்ளை குடல் நிணநீர்.

chyliferous : உணவுப்பால் சார்ந்த : 1. உடலில் உணவிலிருந்து ஊறும் கொழுப்பு கலந்த வெள்ளை நிணநீர் என்ற உணவுப்பால் உற்பத்தியாதல். 2. உணவுப்பால் கொண்டு செல்லப்படுதல்.

chylomicron : கொழுப்புப்புரதம்: உணவு உண்டபிறகு திசுக்களுக்குப் புறவளர்ச்சிக் கொழுப்பின் (கொலஸ்டிரால்) முக்கிளிசரைகள், பல்வேறு அப்போலிப்புரதங்கள் ஆகியவற்றைக் கொண்டு செல்லும் ஒருவகைக் கொழுப்புப் புரதங்கள்.

chylomicronaemia : சைலோமைக்ரோன் மிகுநோய்: இரத்தத்தில் சைலோமைக்ரோன்கள் மிகுதியாக இருத்தல். இதில் முக்கிளிசரைடு அளவும் அதிகமாக இருக்கும்.

chylothorax : உணவுப்பால் கசிவு; மார்பியல் குடல் கூழ் : நுரையீரல் உட்குழிவிற்குள் மார்பக நிணநீர் குழலிலிருந்த உணவுப் பால் கசிதல்.

chyluria : கிறுநீரில் உணவுப்பால்; குடற்பால் நீரிழிவு; கொழுநீர் : கிறுநீரில் உணவுப்பாற்கூறு காணும் உடற்கோளாறு.

chymar : கைமார் : கைமோட்ரிப்சின் என்ற மருந்தின் வணிகப் பெயர்.

chyme : உணவுச் சாறு ; இறைப்பைக் குழம்பு : குடலில் உண்டாகும் உணவின் குழம்பு. இது கனமான மஞ்சள் நிற அமிலம். இது இரைப்பையிலிருந்து, முன்சிறு குடலுக்குச் செல்கிறது. இதன் அமிலத்தன்மை, உணவுச்சாறு அடிக் கடி இடைவெளிகளில் வெளியேறும் வகையில் இரைப்பையின் வாயில் காப்பைக் கட்டுப்படுத்துகிறது.

chymification : உணவு குழம்புருவாதல் : உணவு குழம்பாக மாறும் மாறுபாடு.

chymoral : கைமோரால் : டிரிப்சின், கைமோட்ரிப்சின் போன்ற செரிமானப் பொருள் கலவையின் (என்சைம்கள்) வணிகப் பெயர்.

chymotrypsin : கைமோட்ரிப்சின் : புரதத்தைச் சீரணிக்கக்

கூடிய ஒரு செரிமானப் பொருள் (என்சைம்). இது கணையத்தில் சுரக்கிறது.

chymotrypsinogen : கைமோடி ரிப்சினோஜன் : கணையத்தில் உற்பத்தியாகும் கைமோடி ரிப்சின் என்ற செரிமானப் பொருளின் முன்னோடி. டிரிப்சின் என்ற செரிமானப் பொருளின் வினையின் மூலம் கைமோடி ரிப்சினாக மாற்றப்படுகிறது.

cicatrín : சிக்காட்ரின் : நியோமைசின், பாசிட்ராசின் அடங்கிய ஒரு தயாரிப்பின் வணிகப் பெயர். இது அமினோ அமிலமாகக் கிடைக்கிறது. இது காயங்களைக் குணப்படுத்துகிறது.

cidex : சைடெக்ஸ் : நுட்பமான அறுவைச்சிகிச்சைக் கருவிகளிலும் ஆடிகளிலும் பயன்படுத்தப்படும் பாக்கீரியாக் கொல்லி மருந்தின் வணிகப் பெயர்.

cidomycin : சைடோமைசின் : ஜெண்டாமைசின் சல்ஃபேட் என்ற மருந்தின் வணிகப் பெயர்.

cigarette paper skin : சிகரட்டாள் தோல் : தவறான ஒருங்கிணைப்பு, I, III வகை எலும்புப் புரதச் செய்முறை காரணமாக பளபளப்பான மிக மெருதுவான மேற்பரப்புடன் தோலைக்

குறிப்பாக நுண்ணுயிராக்கம் செய்தல். இது, எஹ்லர்ஸ்டான்லெஸ் நோய்வகையில் காணப்படுகிறது.

cilia : கண்ணிமை மயிர் : கண்ணிமைகளில் காணப்படும் இழை போன்ற உறுப்பு.

ciliary : இழைம உறுப்பு சார்ந்த : 1. கண்ணிமை மயிர் அல்லது மயிர்போன்ற உறுப்பு கொண்டு உள்ள. 2. இழைமயிர் அல்லது தசை போன்ற கண் உறுப்புகள் தொடர்புடைய.

ciliata : இழை உறுப்பு உயிர் : ஒற்றை அணு உயிரியின் ஒர் உட்பிரிவு. இது இடம் பெயர்வதற்குக் கால்போல் பயன்படும் இழை உறுப்பினைக் கொண்டிருக்கும். ...

cillectomy : இழையறுப்பு அறுவை மருத்துவம் : 1. இழையறுப்பின் பகுதியை அறுவைச்சிகிச்சை மூலம் அகற்றுதல். 2. கண்ணிமையின் மயிர் வரிசை அடங்கிய கண்ணிமையின் ஒரு பகுதியை அறுவைச்சிகிச்சை மூலம் அகற்றுதல்.

cimetidine : சிமெட்டிடின் : இரைப்பை அமிலம் சுரப்பதை தடுக்கக்கூடிய H₂ ஏற்பிகளுக்கு எதிரானது. சீரணப்பாலைப் புண்ணைக் குணப்படுத்த இது பயன்படுத்தப்படுகிறது.

Cimex : சிமெக்ஸ் : மூட்டுப் பூச்சி வகையைச் சேர்ந்த இரத்தம் உறிஞ்சும் பூச்சிக் குடும்பத்தைச் சேர்ந்த ஒரு வகை.

cinchocaine : சிங்கோக்கைன் : ஆற்றல் வாய்ந்த உறுப்பெல்லை உணர்வு நீக்கி. இது தோல் மேற்பரப்பு உணர்வு நீக்கியாகவும் (1% - 2%), ஊடுருவு உணர்வு நீக்கியாகவும் (0.05% - 0.2%), முதுகந்தண்ட உணர்வு நீக்கியாகவும் பயன்படுகிறது. இது களிம்பு வடிவிலும் கிடைக்கிறது.

cinchona : சிங்கோனா : இது ஒரு தென் அமெரிக்க மரம். இதன் பட்டையிலிருந்து காய்ச்சல் மருந்துப்பொடி தயாரிக்கப் படுகிறது. சிங்கோனைன், சிங்கோனிடின், கொயினா, கொயினிடின் ஆகிய மருந்துப் பொருள்களும் இதன் வேர், தண்டுப்பட்டையிலிருந்து தயாரிக்கப்படுகின்றன.

cinchonism : சிங்கோனிசம் : சிங்கோனா மரப்பட்டையிலுள்ள காரச்சத்தின் ஆற்றல் அளவு கடந்து செயற்படுவதால் ஏற்படும் கோளாறு. இதனால், தோல் சிவப்பாதல், காதிரைச்சல், பார்வை மங்குதல், தலைச்சுற்றல், குமட்டல், வாந்தி, பேதி

உண்டாகின்றன. காரச்சத்து மிக அதிகமாக இருக்குமானால், தோல்படை, உறக்க மயக்கம், கண்குருடு, ஆழ்ந்த மன இறுக்கம் ஏற்படும்.

cincophen : சிங்கோஃபென் : கீல்வாதம், வாதக்காய்ச்சல் ஆகியவற்றுக்குப் பயன்படும் நோவகற்றும் மருந்து.

cinangiocardiology : ஊடகச் சலனப்படம் : இதய அறைகள், இரத்த நாளங்கள் வழியாக ஒரு மாறுபடு ஊடகம் செல்லும் பாதையைக் காட்டும் சலனப்படங்கள்.

cincangiography : இதய ஒளிப்படப் பதிவு : இதயம், இரத்த நாளங்கள் ஆகியவற்றின் உருக்காட்சிகளைத் திரைப்பட உத்திமூலம் ஒளிப்படமாகப் பதிவு செய்தல்.

cingulectomy : வளைய அறுவைச் சிகிச்சை : முன்புற முளை மடிப்புச் சுருளை மின் பகுப்பு முறையில் அழித்தல்.

cingulum : அரைக்கச்சை வளையம் : 1. சுற்றி வளைந்துள்ள அமைப்பு அல்லது வளையம். 2. முளை மடிப்புச் சுருளில் நீளவாக்கில் செல்லும் ஒரு இழைக்கற்றை.

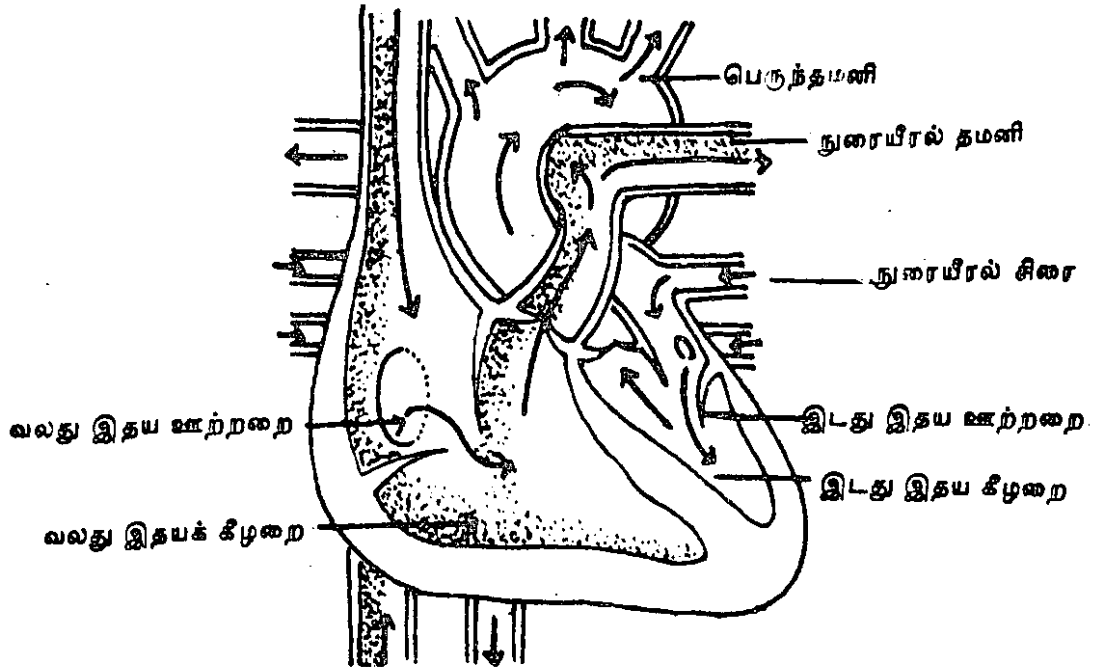
cinnamon : இலவங்கப் பட்டை : இலவங்க மரப்பட்டை, வயிற்று உப்புச்சத்தை அகற்றும் தன்மையுடையது. சிலசமயம் வயிற்றுப் போக்கு மருந்துடன் சேர்த்துப் பயன்படுத்தப்படுகிறது.

ciprofloxacin : சிப்ரோஃபிளாக்சாசின் : ஃபுளூரோகுவினோலோன் என்னும் செயற்கை நோய் முறியம். இது பல கிராம்-நேர் படிவ மற்றும் கிராம்-எதிர்

படிவ உயிரி களுக்கு எதிராகச் செயற்படக் கூடியது.

circinate : வளையக் கொப்புளம்; வட்ட உரு, வட்ட வட்டமான : கிரந்தி நோயில் படர்தாமரை போன்று தோலில் உண்டாகும் வளைய உருவக்கொப்புளங்கள்.

circulation : குருதிச்சுற்றோட்டம்: சாதாரணமாக உடலெங்கும் ஏற்படும் இரத்தச் சுழற்சியை இது குறிக்கும்.



குருதிச் சுற்றோட்டம்

circumcision : சுன்னத்து செய்தல்; முனைத்தோல் வெட்டல்; நுனித்தோல் நீக்கம் : தோல் நுனியிதழ் அகற்றுதல்.

circumduction : சுற்றுச் சுழற்சி : உறுப்பினை அல்லது கண்ணை சுற்றிச் சுழலச் செய்தல்.

circumoral : மைனாவாய்; வாயைச்சுற்றி ; வாய்க்குழி : மைனாவின் வாயைச் சுற்றியுள்ளது போல் வாய்த்தோலைச் சுற்றி வெண்ணிறம் தோன்றுதல். செம்புள்ளி நச்சுக்காய்ச்சலின் ஓர் அறிகுறி.

circumscribed : சுற்றிவட்டமிடுதல் : ஒரு குறிப்பிட்ட எல்லைக்குள் கட்டுப்படுத்துதல்; சுற்று வரையறை செய்தல்.

circumstantiality : சிந்தனைச் சிதறல் : சிந்தனைச் செயல் முறை சிதறுதல். இதில் முக்கியத் துவமல்லாத அற்ப நுணுக் கங்களை ஒருவர் அவசியமின்றி மிக விரிவாகக் கற்பனை செய்வார்.

circumvallate : சூழ்வளையம்; வட்டப்பொட்டு : நாக்கின் அடிப்பகுதியிலுள்ள பெரிய சுற்று அடுக்குத்தசை போன்று சூழ்ந்து பரவியுள்ள வளையம்.

cirrhosis : உறுப்புத் தடிப்புக் கோளாறு; கரணை நோய்; ஈரல் இறுக்கி : உறுப்பின் இழைமம் இற்றுப் போய் இணைமங்கள்

மட்டுமீறி வளர்ச்சியடையும் கோளாறு.

cirsectomy : சுருள்சிரைஅறுவை: ஒரு சுருள் சிரையின் ஒரு பகுதியைத் துண்டித்து எடுத்தல்.

cirroid : நரம்புக் காழ்ப்பு; சுருள் மலி : நரம்புப் புடைப்புக் கோளாறு.

cisplatin : பிளாட்டினக் கூட்டுப் பொருள் : உக்கிர வேகமுடைய நிலைகளில் சிகிச்சையளிப்பதற்குரிய ஒரு பிளாட்டினம் கூட்டுப் பொருள்.

cistern : தேக்கப்புழை : 1. உணவுப்பால், நிணநீர், மூளைத் தண்டுவடநீர் போன்ற திரவங்களைத் தேக்கிவைத்துக் கொள்ளப் பயன்படும் உட்குழிவு அல்லது உட்புழை. 2. ஊன்ம உள் கூழ்மச் சவ்வின் தட்டையான பைகளுக்கு அல்லது இருஅணு உறைச் சவ்வுகளுக்கு இடையிலுள்ள மிக நுண்ணிய இடம்.

cisternography : மூளைக் குழி ஆய்வுப் படம் : ஒளி ஊடுருவக் கூடிய ஊடகத்தை ஊசிமூலம் சவ்வு வழியாகச் செலுத்திய பிறகு பெருமூளையின் புழையுறையினை ஊடுகதிர்ப்பட முறையில் ஆராய்தல்.

cistron : மரபணு அலகு : மரபணுப்பொருளின் மிகச் சிறிய அலகு. இது மரபணுவை ஒத்தது எனக் கருதப்படுகிறது.

Citanest : சிட்டானெஸ்ட் : பிரிலோக்கைன் என்ற மருந்தின் வணிகப்பெயர்.

citric acid : சிட்ரிக் அமிலம் : எலுமிச்சைப் பழங்களிலுள்ள அமிலம். வயிற்று உப்புசத்தை குணப்படுத்த பொட்டாசியம் சிட்ரேட்டாகக் கொடுக்கப் படுகிறது.

citrin : சிட்ரின் (வைட்டமின் - P): இழைமக் குருதி நாளங்களின் முறிவெளிமைப் பண்பை இயக்குவதாகக் கருதப்பட்ட நீரில் எளிதாகக் கரையும் பண்புடைய எலுமிச்சைப்பழ ஊட்டச்சத்து. இது வைட்டமின்-C என்ற ஊட்டச்சத்தின் வினையை அதிகரிக்கிறது. எலுமிச்சை இனத்தைச் சேர்ந்த பழங்கள், கருமுந்திரிப்பழம் போன்றவற்றில் இது உள்ளது.

citrullinaemia : குருதியில் மிகை சிட்ரூலின் : இரத்தத்தில் சிட்ரூலின் என்ற அமினோ அமிலம் மிகுதியாக இருத்தல்.

citrullinuria : சிறுநீரில் மிகைச் சிட்ரூலின் : சிறுநீரில் சிட்ரூலின் என்ற அமினோ-அமிலத்தின் அளவு அதிகமாக இருத்தல்.

clairaudience : சேனோசை : புலன் கடந்தவற்றைக் கேட்கும் கேள்வியாற்றல்.

clamp : பற்றுக்கருவி : ஓர் உறுப்பினை அல்லது கட்டமைப்பை

அழுத்துவதற்கான அறுவைச் சிகிச்சைச் சாதனம்.

clap : மேகநோய் (வெட்டை) : வெட்டை நோய்த்தொற்று படர்தல்.

clapotement : சிதறல் ஒலி : நீரைச் சிதறியடித்தல் போன்ற ஒலி.

clara cell : கிளாரா உயிரணு : மூச்சுக்குழாய்மேல் திசுவில் உள்ள இழை உறுப்புகளைக் கொண்ட புறத்தோல் உயிரணுக்களிடையே துருத்திக் கொண்டிருக்கும் வட்டவடிவமான புறத்தோல் இல்லாத உயிரணு. ஆஸ்திரிய உடல் உட்கூறிய லறிஞர் மாக்ஸ் கிளாரா-வின் பெயரால் அழைக்கப்படுகிறது.

clarificant : தெளிவுப் பொருள் : ஒரு திரவத்தின் கலங்கல் நிலையை தெளியச்செய்யும் ஒரு பொருள்.

clarithromycin : கிளாரித்ரோமைசின் : நோய் நுண்மங்களைக் கொல்லும் இயல்புள்ள ஒரு மேக்ரோலைடு. இது ஏராளமான கிராம்-நேர்வு, கிராம்-எதிர்வு உயிரிகளுக்கு எதிராக வேலை செய்கிறது.

classification : வகைப்பாடு : சில பொதுவான பண்பியல்புகளின் அடிப்படையில் வர்க்கங்களாக அல்லது குழுமங்களாக முறைபட வகைப்படுத்துதல்.

clastogenic : பிளவுறுத்தம் : இனக்கீற்றுக்கள் போன்றவற்றை பிளவுறுத்துதல்.

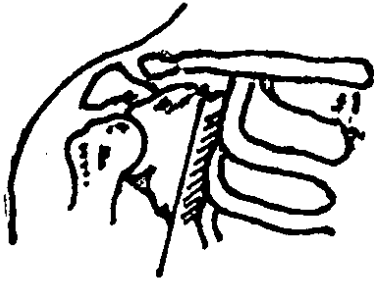
claudication : நொண்டுதல்; கால் ஊனம்; கால் தசைவலி : கால் களுக்கு இரத்தம் செல்வது தடைபடுவதால் காலை நொண்டி நடத்தல். நாளங்களில் இசிப்பு அல்லது நோய் காரணமாக இது உண்டாகலாம்.

claustrophobia : ஒதுக்கிட அச்சம்: ஒதுக்கிடம் என்றாலே அச்சம் உண்டாகும் கோளாறு.

claustrophilia : தனிமை வேட்கை : ஓர் அடைக்கப்பட்ட அறையில் அல்லது இடத்தில் தன்னந்தனியாக இருக்க வேண்டும் என்பதில் இயல்பு கடந்த நாட்டம்.

claustrum : மூளை மென்படலம்: மூளைக்கோளங்களில் உள்ள சாம்பல் நிறப்பொருளின் மென்படலம்.

clavicle : கழுத்துப்பட்டை எலும்பு.



கழுத்துப்பட்டை எலும்பு

clavulanate : கிளாவுலானேட் : ஒரு பீட்டா லேக்டாமேஸ்; கட்டமைப்பில் நோய் நுண்மத் தன்மையுடையது. பெனிசிலினை எதிர்க்கும் உயிரினங்களில் லேக்டாமேசைச் செயலிழக்கச் செய்யும் பெனிசிலின் களுடன் தொடர்புடையது.

clavulanic : கிளாவுலானிக் அமிலம்: பென்சிலினை எதிர்க்கும் பாக்டீரியா உற்பத்தி செய்யும் செரிமானப் பொருளைத் தடை செய்வதற்கு அமோக்சிலினுடன் சேர்த்துப் பயன்படுத்தப்படும் அமிலம்.

clavus : எலும்புத் தடிப்பு : எடுப்பான எலும்பின் மீது அழுத்தம் காரணமாக உண்டாகும் தடிப்பு.

clawfoot : வளை நகப் பாதம்; வளை அங்கால்; புலிப்பாதம்; முடங்கு கால் : பாதத்தின் நீள வளைவு உயரத்தில் அதிகமாகும் ஓர் உறுப்புத் திரிபு. கால் விரல் பகுதி வளைந்து விடுவதால் இது உண்டாகிறது. இது பிறவியிலோ அல்லது நோயாலோ ஏற்பட்டு இருக்கலாம்.

claw hand : வளை நகக்கை; மடங்குகை; வளைவு அங்கை; முடக்கை : கை வளைந்து, வளைந்த நகம்போல் தோற்றமளித்தல். காயத்தினால் அல்லது நோயினால் இது உண்டாகலாம்.

clearance : தடை ஒழிப்பு :

1. ஏதேனுமோரிடத்திலிருந்து எதையேனும் அகற்றும் செயல்.
2. இரத்தத்திலிருந்து ஒரு பொருளை அகற்றுதல்.

cleft : பிளவு; வெடிப்பு :

1. முதிராக் கருநிலையில் ஏற்படும் ஒரு வெடிப்பு. 2. பிறவியிலேயே உதட்டில் ஏற்பட்டிருக்கும் ஒருபிளவு; பொதுமேலுதட்டில் மத்தியிலிருந்து சற்று விலகி இந்த பிளவு ஏற்பட்டிருக்கும். 3. மேல்வாய்ப்பகுதியான அண்ணத்தில் பிறவியிலேயே ஏற்பட்டிருக்கும் ஓர் இடைவெளி. பெரும்பாலும் பிளவு உதட்டுடன் இது சேர்ந்து இருக்கும்.

cleft palate : பிளவு அண்ணம்;

அண்ணப் பிளவு : இடது, வலது அண்ணங்கள் பிறவியிலேயே இணையாமலிருத்தல், பிளவுபட்ட மேல் உதடு (ஒலுவாய்) என்ற கோளாறுடன் தொடர்புடையது.

cleidotomy : கருவாய் அறுவை:

கடினமான மகப்பேற்றின் போது குழந்தைப் பேற்றினை எளிமை ஆக்குவதற்காக முதிர்கருவின் வாய்ப்பட்ட எலும்பினை அறுவைச் சிகிச்சை முறை பிளவுறுத்துதல்.

clifton assessment procedures for the Elderly : முதியோர்க்கான கிளிஃப்டோன்

கணிப்பு நடைமுறை : முதியோரின் புலனுணர்வுச் செயற்பாடு. நடத்தை முறை ஆகியவற்றை அளவிடுவதற்கான பரிசோதனைகளின் தொகுதி.

climacteric : வாழ்க்கைத் திருப்பு

முனை : 1. வாழ்க்கையின் முக்கியத் திருப்புக்கட்டம். 2. உடல் மாறுதல் ஏற்படுவதாகக் கருதப்படும் நெருக்கடி கண்டம். 3. 45-60 வயதுகளுக்கு இடைப்பட்ட தளர்ச்சிமிக்க பருவத்தில் ஏற்படும் நெருக்கடியான நிலைமை. 4. ஒரு பெண் தன் வாழ்நாளில், தனது இனப்பெருக்க ஆண்டுகளில் இருந்து இனப்பெருக்கம் செய்யாத ஆண்டுகளுக்கு மாறும் காலக்கட்டம்.

climatotherapy : தட்பவெப்பச்

சிகிச்சை : நோயாளியை அவர்குணமடைவதற்கு ஏற்புடைய தட்பவெப்ப நிலையுள்ள இடத்துக்குக் கொண்டு செல்வதன் மூலம் நோய்க்குச் சிகிச்சையளித்தல்.

climax : முகட்டு நிலை : 1. ஒரு

நோயின் மிகக்கடுமை வெளிப்படும் உயர்நிலை. 2. உணர்ச்சித் துடிப்பு.

clindamycin : கிளிண்டமைசின் :

லிங்கோமைசினிலிருந்து கிடைக்கும் வழிப்பொருள்.

இது தாய்க் கலவையைவிட அதிகச் செயலூக்கம் வாய்ந்தது.

clinic : மருந்தகம் ; பண்டுவமனை:

1. நோயாளிகள் படுக்கை அருகிலேயே மருத்துவத்துறை அல்லது அறுவைத் துறைக்குரிய பயிற்சி போதிக்கும் நிலையம்.
2. ஊர்தி மருத்துவ நோயாளிகளைக் கவனிக்கும் நிலையம்.

clinical : மருத்துவப் பயிற்சி சார்ந்த; மருத்துவ : படுக்கை மருத்துவப் பயிற்சியைச் சார்ந்த. நோயாளிகளைப் பரிசோதனை செய்தல், அவர்க்குச் சிகிச்சை அளித்தல் குறித்து ஏட்டில் படித்ததை நடைமுறைப் பயிற்சி மூலம் சுற்றல் சார்புடைய.

clinician : மருத்தகத் தொழிலாற்றுநர்: நோயாளிகளைக் கவனிப்பதில் ஈடுபட்டுள்ள ஒரு சுகாதாரத் தொழிலாற்றுநர்.

Clinimycin : கிளினிமைசின் : ஆக்சிடெட்ராசைக்ளின் என்ற மருந்தின் வணிகப் பெயர்.

clinicopathologic : மருந்தக வேதியியல் : ஆய்வுக் கூடத்தில் சடல ஆய்வு அல்லது உடல் திசுஆய்வு மூலம் புலனாகும் கோளாறுகள் மூலமாக நோயாளியின் நோய் இயல்புகளை ஆராய்தல்.

clinitix : கிளினிஸ்டிக்ஸ் : சிறு நீரிலுள்ள குளுக்கோஸ் அளவை

அளவிடுவதற்காகப் பயன்படுத்தப்படும் குளுக்கோஸ் ஆக்சிடேஸ் என்ற வினைஊக்கிப் பொருள்.

clinitest : கிளினிடெஸ்ட் : சிறு நீரில் சர்க்கரை போன்ற பொருள்களின் குறைவைப் பரிசோதிப்பதற்குப் பயன்படுத்தப்படும் தாமிர சல்பேட் விளையூக்கி மாத்திரைகள்.

clinocephaly : சேணமன்டை : மண்டையோட்டின் மேற்பரப்பில் சேணம் வடிவம் போல் தோற்றம் அளிக்கும் ஒரு உட்குழிவான பரப்பு. இது வளர்ச்சி நிலையில் ஏற்படும் ஒரு கோளாறு.

clinodactyly : விரல்கோட்டம் : ஒன்று அல்லது அதற்கு மேற்பட்ட விரல்கள் நிரந்தரமாகக் கீழ்நோக்கி வளைந்திருத்தல் அல்லது திரிபடைந்திருத்தல்.

clip : பிடிப்பு ஊக்கு : கத்திரியில் வெட்டப்பட்ட காய விளிம்புகளைப் பிடித்துக் கொள்வதற்கான ஓர் உலோகச் சாதனம்.

cliseometer : கிளிஸ்யோமீட்டர்: உடலின் அச்சுக்கும் இடுப்பு எலும்புக்கும் இடையிலான கோணங்களை அளவிடுவதற்கான ஒரு சாதனம்.

clitoridectomy : பெண்கந்து அறுவை மருத்துவம் : பெண்

கந்தினை (பெண்லிங்கம்) அறுவைச் சிகிச்சை மூலம் அகற்றுதல்.

clitoriditis : பெண்கந்து வீக்கம்; அல்குல் வீக்கம் : பெண்கந்தில் (பெண்லிங்கம்) ஏற்படும் வீக்கம்.

clitorimegaly : பெண்லிங்க விரிவாக்கம் : பெண்லிங்கம் விரிவடைந்திருத்தல். ஆண்மையூக்க இயக்குநீரளவு, அளவுக்கு அதிகமாக இருப்பதால் இது உண்டாகிறது.

clitoris : பெண்கந்து (பெண்லிங்கம்); அல்குல்; பெண்குறி : பிறப்பு வாயில் மேட்டுக்குச் சற்றுக் கீழே அமைந்துள்ள ஒரு சிறிய நிமிர்த்தக்கூடிய உறுப்பு.

clitorism : பெண்லிங்கப் பொருமல்: 1. மிகை ஊட்டத்தால் பெண்லிங்கம் பொருமுதல். 2. பெண்லிங்கம் இடைவிடாது எழுந்து நின்றல்.

clivography : மண்டையோட்டுக் குழி; ஊடுகதிர்ப்படம் : பின்பக்க மண்டையோட்டுக் குழியை ஊடுகதிர்ப்படம் மூலம் பார்த்தல்.

clivus : சரிவுப் பரப்பு : 1. கீழ்நோக்கியச் சரிவான பரப்பு. 2. பின்பக்க மண்டையோட்டுக் குழியில் பின்புறசேணக்குழியில் இருந்து எலும்புப் பெரும்புழை வரையிலுள்ள சரிவான பரப்பு.

cloaca : நிணவெலும்புப் பிளவு : நிணவெலும்பு வீக்கத்தில், சீழ் வெளிப்படுத்தும் மேலுறை வழியாக ஏற்படும் பிளவு.

cloacogenic : நிணவெலும்பு பிளவு சார்ந்த : நிணவெலும்புப் பிளவிலிருந்து தோன்றுகிற.

cloberasol propionate : குளோ பெராசோல் புரோப்பியோனேட் : தோல் தடிப்பு (படை) போன்ற நோய்களுக்குத் தோலில் பூசுவதற்குப் பயன்படும் மருந்து.

clofazimine : குளோஃபாசைமின் : தொழுநோய் அறிகுறிகளைக் கட்டுப்படுத்துவதற்கு வாய்வழி கொடுக்கப்படும் சிவப்பு நிறச் சாயப்பொருள்.

clofibrate : குளோஃபிப்ரேட் : இரத்தத்தில் கொலஸ்டிராலைக் குறைக்கும் மருந்து. எலும்பு முறிவின்போது கொழுப்பு படியாமல் தடுக்கப் பயன்படுத்தப்படுகிறது.

clomid : குளோமிட் : குளோமிஃபீன் என்ற மருந்தின் வணிகப் பெயர்.

clomiphene : குளோமிஃபீன் : கருவுறாத பெண்களிடம் கரு அணுவைத் தூண்டி, மாத விடாய் வரவழைத்து, அவர்களின் கருவுறும் திறனை அதிகரிக்கக்கூடிய ஒரு செயற்கைக் கலவைப் பொருள்.

clomipramin : குளோமிப்பிராமின் : சுறுசுறுப்பைக் குறைப்பதைத் தடுக்கும் மருந்துகளில் ஒன்று. 3-15 நாட்கள் இம் மருந்தினை உட்கொண்டபின் இது செயற்படத் தொடங்கும். இதனை நரம்பு வழியாகச் செலுத்தலாம்.

clomocycline : குளோமோசைக்ளின் : டெட்ராசைக்ளின் மருந்தின் ஒரு திருந்திய வடிவம். நீண்டகால முகப்பருவுக்கு ஏற்றது.

clonality : பதிப்புருவாக்கத் திறன் : பதிப்புருக்கள் செய்வதற்கான திறம்பாடு.

clone : பதிப்புருவாக்கம்/படியாக்கம் : துல்லியமான நேர்ப்படிவாக்கம். பெரும்பாலும் நேரொத்த மரபு அணுக்களின் ஒரு குழுமத்தை அல்லது மரபணு முறையில் நேரொத்த உயிரணுக்களின் அல்லது உயிரிகளின் ஒரு குழுமத்தைக் குறிக்கிறது.

clonidine : குளோனிடின் : மெத்தில் டோப்பா என்ற மருந்தினைப் போன்றது தாழ்ந்த குருதியழுத்த நிலையைக் குறைக்கிறது. எனினும், சில நோயாளிகளுக்கு வாய்வறட்சியை உண்டாக்குகிறது. இதனைச் சிறிதளவில் கொடுத்து வந்தால், கடுமையான ஒற்றைத் தலைவலியைத் தடுக்கிறது.

clonism : தசை இசிவு : அடுத்து அடுத்து உண்டாகும் தசை இசிவின் ஒருநிலை.

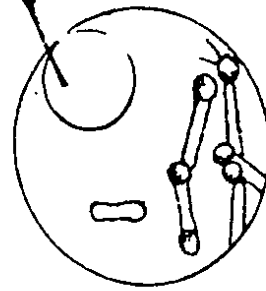
clonogenic : பதிப்புருவாக்கம் சார்ந்த : ஒரு பதிப்புருவாக்கத்தில் இருந்து எழுகிற அல்லது அதில் அடங்கியிருக்கிற.

chlonorchiasis : ஈரல் வீக்கம் : பித்த நீர் வழிகளைப் பாதிக்கிற ஈரல் தட்டைப் புழுவினால் உண்டாகும் ஒருவகை நோய். இது பச்சையான அல்லது சரியாக வேகவைக்காத மீன் உண்பதால் உண்டாகிறது. இதனால், பித்தநீர் நாளங்கள் வீக்கமடையும்; கடுமையாக நோய் தொற்றும்; கல்லீரல் வீக்கம், ஈரல் அரிப்பு ஏற்படும்.

clonus : தசைத் துடிப்பு; வலிப்பு : மாறிமாறிச் சுருக்கமும் தளர்வுமாக வரும் தசைத் துடிப்பு.

Clostridium : குளோஸ்டிரீடிய நுண்ணுயிர் : ஒரு வகைப் பாக்டீரியா

குருதி சிவப்பு நுண்ணுயிர் வகை. இது நரம்பிசிவு நோய்.



குளோஸ்டிரீடிய நுண்ணுயிர்

தகரக்கல உணவு நச்சுப்பாடு போன்ற நோய்களை உண்டாக்குகிறது.

clot : உறைகட்டி ; உறைகுருதி :
1. இரத்தம் போன்று உறைந்து கட்டியாதல். 2. இரத்தம் அல்லது நிணநீர் போன்று மென்மையான உறைந்து போன ஒரு திரட்சி.

clotting factor : உறைவுக்காரணி:
இரத்தம் உறைவதற்குத் தேவையான, இரத்தத்திலுள்ள பல பொருள்களில் ஒன்று.

clotrimazole : கிளாட்ரிமாசோல்:
பூஞ்சக்காளான் எதிர்ப்புவினை ஊக்கியாகப் பயன்படுத்தப்படும் இமிடாசோல் என்ற ஒரு வழிப் பொருள்.

clove oil : கிராம்பு எண்ணெய் :
கிராம்பிலிருந்து எடுக்கப்படும் எண்ணெய். இது, நோய்க் கிருமித் தடுப்பு, வயிற்று உப்பு சத் தடுப்பு, நோயாற்றுதல் ஆகிய பண்புகளை உடையது. பல் வலியையும் போக்கக் கூடியது.

cloxacillin : குளோக்சாசிலின் :
பென்சிலினை எதிர்க்கும் நோய்க் கிருமிக்கு எதிராகச் செயல் படும் ஒரு செயற்கைப் பென் சிலின். இதனை வாய் வழி யாகக் கொடுக்கலாம்.

clubbed fingers : விரல் பருமன் நோய்; விரல் முனைத் திரள்; திரள் முனை விரல் : நகங்களுக்கு அடியில் விரல்கள் பருமனாகவும் அகலமாகவும் இருத்தல்.

இதற்கான காரணம் தெரியவில்லை. எனினும் இதயநோய் அல்லது நுரையீரல் நோய் உள்ளவர்களுக்கு இந்நோய் உண்டாகிறது.

clubbing : விரல் நுனி பருத்தல் :
பூச்சிக்கடியினால் விரல் நுனி பருத்துப் போதல்.

clubfoot : கோணற்கால் (தொட்டிக் கால்); பிறவி வளைபாதம் :
பிறவியிலேயே கால்கள் திருகு முறுகலாக அமைந்திருத்தல். இருகால்கள் அல்லது ஒருகால் கோணற்காலாக அமைந்து இருக்கலாம்.

clumping : குருதியணு ஒட்டித் திரள்; கொத்தாடுதல்.

cluster : குடல் கழுவு நீர்மம்.

cluster headache : ஒற்றைத் தலைவலி :
முகமும், கழுத்தும் அடங்கிய தலையின் ஒரு பக்கத்தில் திடீரென ஏற்படும் கடும் வலி.

Clutton's joint : கிளட்டன் மூட்டு:
பிறவியிலேயே உண்டாகும் கிரந்தி நோயில் முழங்கால் மூட்டுகளில் ஏற்படும் ஒரு சீர்மை மூட்டிணைப்பு. பிரிட்டிஷ் அறுவைச் சிகிச்சை வல்லுநர் ஹென்றி கிளட்டன் பெயரால் அழைக்கப்படுகிறது.

clysodrast : கிளைசோடிராஸ்ட் :
குடலை ஊடுகதிர்ப்படம் எடுப்பதற்கு ஆயத்தமாகக் குதவாய்

வழியே குடல் கழுவுவதற்குப் பயன்படும் கருவியின் வணிகப் பெயர்.

CMV : சி.எம்.வி. : முழங்கால் தண்டு தொடர்பான 'சைட்டோ மெகாலோ வைரஸ் நீமெயில்' (சி.எம்.வி.) என்பதன் சுருக்கம்.

CNS : மைய நரம்பு மண்டலம் (சி.என்.எஸ்.) : மைய நரம்பு மண்டலம் (Central Nervous System) என்பதன் சுருக்கம்.

coagglutination : ஒன்றுக்கு மேற்பட்ட தனிப் பிணியின் குருதியணுக்களுடன் ஒன்றிணைந்த ஆய்வு மூலங்களின் கூட்டுத் திரட்சி.

coagulant : உறைபொருள் : சிறுகி உறையச் செய்கின்ற ஒரு வினையூக்கி. இது முக்கியமாக இரத்தத்தை உறையச் செய்கிறது.

coagulase : உறை பொருள் : குருதிநீரை (பிளாஸ்மா) உறையச் செய்யும் ஒரு பாக்டீரியா உண்டாக்கும் ஒரு வகைச் செரிமானப் பொருள் (என்சைம்) நொதி.

coagulate : உறையச்செய் : 1. கட்டியாக உறையும்படி செய்தல். 2. உறை கட்டியாகச் செய்தல்.

coagulopathy : உறையா நோய்: இரத்தம் உறைவதைப் பாதிக்கிற

ஒரு கோளாறு. குருதி நாளத்தினுள் இரத்தம் உறைவதை இது பாதிக்கிறது.

coagulum : உறைவித்த பொருள்: உறையச் செய்யப்பட்ட பொருள்.

coalesce : தோல் திரட்சி : நோய் பாதித்த தோல் பகுதியில் ஏற்படும் திரட்சி.

coalescence : உள்ளூறுப்பு ஒட்டல்.

coalition : கூட்டிணைவு : ஏற்கெனவே தனித்தனியாக இருக்கும் உறுப்புகளை ஒருங்கு இணைத்தல்.

coapt : இணக்கு : காயத்தின் விளிம்புகளை ஏறக்குறைய இணக்கமாகப் பொருந்தச் செய்தல்.

coarctation : நாள இறுக்கம் : குழாய் அல்லது நாளம் சுருங்கி, குறுகி இறுக்கமடைதல்.

coarse tremor : கடும் நடுக்கம்.

cobalamin : கோபாலமின் : வைட்டமின்-12 தொகுதியின் பொது இனப் பெயர்.

cobalt : கோபால்ட் : வெண்ணிற உலோகவகை. இது அணு எண் 27 உடைய தனிமம். இதனை மிகச் சிறிதளவு உணவில் சேர்த்தால் ஊட்டச்சத்தாக அமையும். வைட்டமின்-B (கோபாலமின்) என்ற ஊட்டச்

சத்தில் இது ஓர் அமைப்பு ஆகும். இரத்த சோகையை இது தடுக்கிறது.

cobalt blue : கோபால்ட் நீலம் : கோபால்ட் என்னும் வெண்ணிற உலோக வகையிலிருந்து எடுக்கப்படும் நீலவண்ணப் பொருள்.

cocaine : கோக்கைன் : கோக் கோ என்ற தென் அமெரிக்கச் செடியின் இலைகளிலிருந்து உண்டு பண்ணப்பட்டு, உடற் பகுதியை உணர்ச்சி இழக்கச் செய்யும் மருந்துப் பொருள்.

cocainism : கோக்கைன் கோளாறு : மரத்துப்போகச் செய்யும் கோக்கைன் மருந்து வகை அளவுக்கு மீறிப் பயன்படுத்தப்படுவதால் உண்டாகும் கோளாறு.

cocarcinogen : கோகார்சினோஜன் : தானே புற்று நோயை உண்டாக்காமல், புற்று நோயை உண்டாக்குகிற ஒரு பொருளின் வினையை ஊக்குவிக்கிற ஒரு பொருள்.

coccidia : கோக்கிடீயா : ஓரணுவின் ஓர் உட்பிரிவு. இதில் முதிர்ச்சி யடைந்த டிராஃபோசோயிட்கள் உள் உயிரணுவடையவை. அதே மூல உயிரில் இனப் பெருக்கமும், சிதல்விதை உற்பத்தியும் நடைபெறுகிறது.

Coccidioides : கோக்கிடீயோடிஸ் : ஓரளவு வறண்ட பகுதிகளிலுள்ள மண்ணில் காணப்படும் ஒரு பூஞ்சண வகை.

coccidioidin : கோக்கிடீயோடின் : கோக்கிடீயோடிஸ் இமிட்டிஸ் என்ற நோய்க்கிருமி வளர்ச்சியினால் உண்டாகும் துணைப் பொருள்களை உடைய ஒரு கிருமி நீக்கிய கரைசல். இது தோலடி நோயைக் கண்டறிவதற்கான சோதனையில் பயன்படுத்தப்படுகிறது.

coccidioidoma : கோக்கிடீயோடோமா : நுரையீரலில் உள்ள குருணைக்கட்டிக் கரணை. இது அடிப்படை நரம்புக் கரணையினைத் தொடர்ந்து ஊடுகதிர் மூலம் காணப்படுகிறது.

coccidioidomycosis : கோக்கிடீயோமைக்கோசிஸ் : கோக்கிடீயோடிஸ் இமிட்டிஸ் என்ற நோய்க் கிருமியினால் உண்டாகும் ஒரு நோய். இதில், நுரையீரல் கபம் போன்ற நசிவுப்புண் தென்மேற்கு அமெரிக்காவில் பாலை சார்ந்த பகுதிகளில் மட்டுமே காணப்படுகிறது.

coccidiosis : கோக்கிடீயோசிஸ் : கோக்கிடீயா எனப்படும் ஒற்றை உயிரணு ஒட்டுயிரினால் உண்டாகும் தொற்று நோய். இந்த நோயின் அறிகுறிகள் பெரும்பாலும் புலப்படாமல்

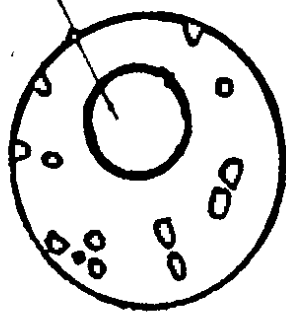
இருக்கும். இது வயிற்றுப்போக்கின் போது நீர்த்த சீதத்தை உண்டாக்குகிறது.

coccidium : கோக்கிடியம் : இது ஓர் ஒற்றை உயிரணு ஒட்டுண்ணி. இது மேல்தோல் உயிரணுக்களில் இனப்பெருக்கத்தை உண்டாக்குகிறது.

coccobacillus : கோக்கே பாசில்லஸ் : இது குறுகிய, தடித்த பாக்டீரிய சலாகை. இது முட்டைவடிவில் அல்லது லேசான நீள்வட்டவடிவில் அமைந்திருக்கும்.

coccus : கோளக்கிருமி; வட்ட நுண்ணுயிர்; பரல் நுண்மி : கோள வடிவம் உள்ள நோய்க்கிருமி.

குருதி சிவப்பு நுண்ணுயிர்

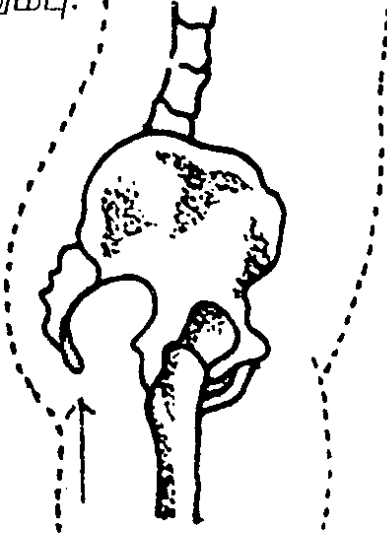


வட்ட நுண்ணுயிர்

coccidynia : உள்வால் எலும்பு நோவு : உள்வால் எலும்புப் (குத எலும்பு) பகுதியில் ஏற்படும் நோவு.


coccygeal : குத எலும்பு சார்ந்த : உள்வால் எலும்புப் (குத எலும்பு) பகுதி தொடர்பான அல்லது அதில் அமைந்துள்ள.

coccyx : உள்வால் எலும்பு (குத எலும்பு) வால் எலும்பு: தண்டு எலும்புக் கண்ணிகளின் கடைசி எலும்பு.



உள்வால் எலும்பு

cochlea : செவிச் சுருள் வளை; உட்காது சுருள் குழாய்; திரி



திரி சுருளை

சுருளை : காதில் நத்தைக் கூடு போன்று சுருண்டு வளைந்து இருக்கும் சுருள் வளை.

cochlear implant : செவிச்சுருள் வளைச் சாதனம் : செவிட்டுத் தன்மையைக் குணப்படுத்துவதற்கான ஒரு சாதனம். இதில், செவியின் சுருள்வளையின் உள்ளே பொருத்துப்பட்ட மின்வாய்கள் அடங்கியிருக்கும். இது ஒலி உண்டாக்கு நரம்புத் தூண்டல்களை மூளைக்கு அனுப்பிவைக்கிறது.

cochleosacculotomy : செவிச் சுருள்வளை அறுவைச் சிகிச்சை: செவியின் சுருள்வளை நாளத்துக்கும் நுண்மைக்குமிடையில் அறுவைச் சிகிச்சை மூலம் உண்டாக்கும் ஒரு இடைகடத்தி. செவிநிண நீர்த்துளிகளை விடுவிப்பதற்கு வட்டச் சன்னல் வழியாக இந்தச் சிகிச்சை செய்யப்படுகிறது.

cocktail : கலவை மருந்து : பல்வகை ஆக்கக்கூறுகள் அல்லது மருந்துகள் அடங்கிய ஒரு கலவை.

cocoa : கோக்கோ : கெக்கேயோ மரத்தின் விதை; சாக்லேட் செய்யப் பயன்படும் கெக்கேயோ விதைத்தூள்; கெக்கேயோ விதையிலிருந்து இறக்கப்படும் பாணம். இதன் விதையிலிருந்து எடுக்கப்படும் வெண்ணெய்,

கட்டி, வீக்கம் முதலிய நோய்களுக்கு இடும் இளக்கு மருந்தாகப் பயன்படுகிறது.

coctostabile : மாறாநிலைப்பாடு: நீரின் கொதிநிலை வரையிலும் சூடாக்கினால் மாற்றமடையாத நிலைப்பாடு.

code : ஒழுக்க நெறி : 1. ஒழுக்க நெறியினை முறைப்படுத்தும் சாதி முறைகளின் அல்லது நெறிமுறைகளின் ஒரு தொகுப்பு. 2. செய்திகளை அனுப்புவதற்கான ஒரு குழுவுக் குறிமுறை.

codeine : கோடன் : உறங்க வைக்கும் மருந்தாகப் பயன்படுத்தப்படும் அபினியிலுள்ள உப்புச்சத்து இருமலை அடக்கும்.

codependency : சகச்சார்புநிலை: சார்ந்து வாழ்வருடன் நெருங்க இணைந்து வாழும் நெருக்கடி நிலை.

cod fish vertebra : 'காட்' மீன் முள்ளெலும்பு : முள்ளெலும்பின் கனிம அடர்த்தி போகப் போகக் குறைதல். இதனால், முள் எலும்புகளுக்கிடையிலான வட்டு விரிவடைகிறது.

coding system : குறியீட்டுமுறை: நோய்களை வகைப்படுத்தும் முறை. இதில் பொதுவான பண்பியல்புகளுக்கேற்ப நோய்கள் குழுமமாகப் பகுக்கப்படுகின்றன. இதன் மூலம் நோய் நிகழ்வினை புள்ளி விவர அடிப்படையில் ஆய்வு செய்ய

முடிகிறது. இதனை உலகச் சுகாதார அமைவனம், "பன்னாட்டு நோய்கள் வகைப்பாடு" என்னும் பெயரால் தயாரிக்கிறது. இது தேசிய மற்றும் பன்னாட்டுப் பயன்பாட்டுக்கு ஏற்றுக் கொள்ளப்பட்டுள்ளது.

codliver oil : மீன் எண்ணெய்; மீன் நெய் : மருந்தாகப் பயன்படும் மீன் ஈரல் எண்ணெய். இதில் வைட்டமின்-A வைட்டமின்-B அடங்கியுள்ளது. இந்த ஊட்டச் சத்துப் பொருள்கள் குறைபாட்டினை ஈடுசெய்ய இது கொடுக்கப்படுகிறது.

codominance : இனக்கீற்று நோய்நிலை : ஒரு மரபணுவின் ஒவ்வொரு இணை இனக்கீற்றும் ஒரு விளைவினை வெளிப்படுத்துகிற ஒரு நோய் நிலை.

coefficient : குணகம் : 1. ஒரு பொருளின் இயல்பு அளவின் அல்லது அளவு வீதத்தின் எண்ணுருக் கோவை. 2. இரு மாறுபட்ட அளவுகளுக்கிடையிலான விகிதத்தின் அல்லது மாறுபட்ட சில காரணிகளினால் உண்டாகும் விளைவின் எண்ணுருக் கோவை.

coelenterata : ஒற்றை வயிற்றுக் குழி உயிரினம் : நீர்ப்பாம்பு, இழுது மீன், கடற்பஞ்சு போன்ற வயிற்றுக்குழி உயிரினங்கள்.

coeliac : வயிற்றுக்குரிய; உடற் குழி : அடிவயிற்றுக் குழிசார்ந்த. தமனிகள், சிரைகள், நரம்புகள் ஆகியவற்றையும் குறிக்கும்.

coeliac disease : வயிற்றுக்குழி நோய் : மாப்புரத்தினால் உண்டாகும் குடல் நோய். இதனால் கடும் வயிற்றுப் போக்கு ஏற்படும்; வளர்ச்சி குன்றும், இரத்த சோகை உண்டாகும். பிற சத்துக் குறைபாடுகளும் ஏற்படும். கோதுமை அல்லது பிற மாப்புரதம் உள்ள தானிய உணவுகளைக் கொடுக்கும் போது தொடக்கத்தில் குழந்தைகளுக்கு இந்நோய் ஏற்படும். வயது வந்தவர்களுக்கும் உண்டாகும்.

coelom : வயிற்றுக்குழி : பவழம் போன்ற பல உயிர்மங்கள் கொண்ட உயிரினங்களுக்கு மேம்பட்ட உயிர்வகைகளின் வயிற்றுக்குழி. இது நுரையீரல், வயிற்றுள்ளுறை, குலையுறைக் குழிகளாக வளர்கிறது.

coenzyme : செரிமான ஊக்கி; துணை நொதிப்பி; இணை என்சைம் : ஒரு செரிமானப் பொருளைச் (என்சைம்) செயற்பட ஊக்குவிக்கும் பொருள்.

cofactor : சகக் காரணி : குருதிச் சிவப்பு, சகசெரிமானப் பொருள்கள், மக்னீசியம் அயனிகள் போன்ற செரிமானப் பொருள் வினைக்கு இன்றியமையாத ஒரு தனிமம்.

coffee ground vomit : இரத்த வாந்தி : இரத்தம் கலந்த வாந்தி. இது காப்பிக் கசட்டினை ஒத்திருக்கும்.

Cogan's syndrome : கோகான் நோய் : காதிரைச்சல், செவிட்டுத் தன்மை ஆகியவற்றுடனான காது அழற்சிநோய். அமெரிக்கக் கண் மருத்துவ அறிஞர் டேவிட் கோகான் பெயரால் அழைக்கப்படுகிறது.

cognition : புலனுணர்வு; அறிதல் நிலை; தெரிதல்; அறிகை; நினைவுறல் : இவை மூன்றும் ஒட்டுமொத்தமாகச் செயற்படுகின்றன. எனினும் எந்த ஒரு மன இயக்கத்திலும் ஏதேனும் ஒன்று ஓங்கியிருக்கலாம். உணர்தல், அடையாளம் தெரிதல், எடை போடுதல், ஆராய்தல், பகுத்து அறிவால் வகைப்படுத்துதல் ஆகிய அனைத்தும் சேர்த்து அறிதல் என்னும் ஒட்டுமொத்தமான செயல்பாட்டைக் குறிக்கும் சொல்லாக அமைந்து உள்ளது எனக் கூறலாம்.

cohort : பொதுப்பண்பு மக்கள் குழுமம் : 1. ஒரு குறிப்பிட்ட பிறப்புக் கால அளவுக்குள் ஒரு பொதுவான பண்பியல்பினை யுடைய அல்லது அனுபவத்தை யுடைய ஒரு மக்கள் குழுமம். 2. ஒரே நாளில் அல்லது ஒரே கால அளவுக்குள் பிறந்த மக்களின் ஒரு குழுமம். 3. ஐயுறப்படும் காரணத்துக்கும்

நோய்க்குமிடையில் தொடர்பு இருப்பதை ஆதரிப்பதற்கு அல்லது மறுப்பதற்குச் சான்று பெறுவதற்கு நடத்தப்படும் நுண்ணாய்வு.

coin counting : நாணயக்கணிப்பு நோய் : சுட்டைவிரல் நுனியும் சுட்டு விரல் நுனியும் ஒன்றன் மேல் ஒன்ற ஊர்ந்து செல்லும் வகையில் அமைந்திருத்தல். வாத வலிப்பின்போது இது காணப்படும்.

coin lesion : நாணய நசிவுப்புண்: நுரையீரல் சோற்றுத் திசுவில் சிறிய வட்டவடிவில் அல்லது முட்டைவடிவில் காணப்படும் ஒற்றை நைவுப்புண். இது, நோய்க்குறி காணப்படாத நோயாளிகளின் மார்பில் ஊடு கதிர்ச் சோதனை நடத்தும் போது இது புலனாகிறது.

coin test : நாணயச் சோதனை : ஒரு தனிவகை அசைவு- இயக்கத் துடிப்புக் குறி. இதில் மார்பின் பின்பக்கத்தில் அல்லது முன்பக்கத்தில் இரு நாணயங்களை வைத்து எதிர்ப்பக்கம் இயக்கப்படுகிறது. இரு பகுதிகளுக்கும் இடையில் காற்று இருந்தால், உலோக மணியோசை போன்று ஒலிகேட்கும்.

coinfection : சகநோய் : இரு வேறுபட்ட நுண்ணுயிரிகளினால் ஒரே சமயத்தில் நோய் உண்டாதல்.

colchicum : இரணிய துத்தம் : கீல்வாதம், முடக்கு வாதம் முதலிய வாத நோய்களுக்குப் பயன்படும் மருந்துப் பூண்டு வகை.

cold : தடுமன்; நீர்க்கோள் ; சளி : இது தட்பவெப்ப நிலைகள் திடீரென மாறும்போது ஏற்படக்கூடும்.

cold sore : வாய்ப்புண் : கடுங்குளிர்ச்சியினால் வாயில் ஏற்படும் புண்.

colectomy : பெருங்குடல் அறுவை மருத்துவம்; பெருங் குடல் பகுதி நீக்கம் : பெருங் குடலின் ஒரு பகுதியை அல்லது அதை முழுவதுமாகத் துண்டித்து எடுத்தல்.

colic : கடும் வயிற்றுவலி; குடல் தசைச் சுருக்கு வலி : அடிவயிறு வீக்கத்துடன் கூடிய குடல் நோவு.

coliform : மலக்கிருமி : கடும் வயிற்று வலி உண்டாகும். கிருமியை ஒத்த ஒரு பாக்டீரியம். இது மலத்தில் பலுகக்கூடியது.

colipase : கோலிப்பேஸ் : கொழுப்புத் துளிகளினால் செயற்படும் புறச்சுரப்புக் கணையங்களில் சுரக்கும் டிரிப்சின் இயக்கு புரோஎன்சைம்.

coliplication : பெருங்குடல் அறுவை மருத்துவம் : விரிவாக்கம்

அடைந்த பெருங்குடலைச் சீர்படுத்துவதற்கான அறுவைச் சிகிச்சை.

colistin : கோலிஸ்டின் : கிராம் சாயம் எடுக்காத உயிரிகளுக்கு எதிராகச் செயற்படக்கூடிய ஒரு வகை உயிர் எதிர்ப்புப் பொருள்.

colitis : குடல் அழற்சி; பெருங் குடல் அழற்சி : பெருங்குடல் வீக்கம். இதனால் குடற்புண் உண்டாகலாம்.

collagen : எலும்புப் புரதம்; சவ்வு (கொல்லாஜன்) : தோல், தசைத் தளை, எலும்பு, குருத்தெலும்பு போன்ற இணைப்புத் திசுக்களில் அமைந்துள்ள முக்கியமான புரதம். இது நோயுறுவதால் வீக்கத்துடன் கூடிய நைவுப் புண் உண்டாகிறது. இந்நோய்க் காரணம் பலவாக இருக்கலாம்.

collagenase : கொல்லானேஸ் (எலும்புப் புரதச் சிதைப்பான்) : எலும்புப் புரதம் சிதைவதற்காக அதன் மீது செயற்படுகிற ஒரு செரிமானப் பொருள்.

collagenoblast : எலும்புப் புரத உயிரணு : ஓர் எலும்புப் புரத உயிரணுவிலிருந்து உருவாகும் ஓர் உயிரணு. இது முதிர்ச்சி அடைந்ததும் எலும்புப் புரத உற்பத்திக்குத் துணைபுரிகிறது.

collapse : தளர்ந்து வீழ்தல்; செயல் ஒடுக்கம்; செயல் சரிவு; ஒடுங்கல்; தகர்வு: உப்புழையுள்ள உறுப்பு அல்லது நாளம் தளர்ந்து உள்வீழ்தல். எடுத்துக்காட்டாக, நுரையீரல், உள் காற்று அழுத்த மாற்றத்தினால் தகர்ந்து வீழ்தல். மனம் இடிந்து போவதாலும் தளர்ச்சி ஏற்படுவது உண்டு.

collapsing pulse : நாடித்துடிப்பு வீழ்ச்சி; குறையழுத்த நாடி; வீழ்நாடி : பெருந்தமனியின் உள் அழுத்தவிசைக் குறைவினால் நாடித்துடிப்பு வீழ்ச்சியடைதல்.

collapsotherapy : ஒடுங்கல் மருத்துவம் : செயற்கை நுரையீரல் காற்று நோய்ச் சிகிச்சை மற்றும் மார்புக்கூடு அறுவைச் சீரமைப்பு. காச நோயால் பாதிக்கப்பட்ட நுரையீரலுக்கு ஓய்வு கொடுப்பதற்காக காச நோய் எதிர்ப்பு மருந்துகள் கொடுப்பதற்கு முன்பு இது செய்யப்படுகிறது.

collar bone : காறையெலும்பு

collateral : பக்கக்கிளை : 1. ஒரு பிரதான உறுப்புக்குரிய இணை உறுப்பு அல்லது துணை உறுப்பு. 2. ஒரு நாளத்தின் அல்லது நரம்பின் அருகருகே செல்லும் பக்கக் கிளை.

collateral circulation : பக்கக் குருதியோட்டம்; மாற்றுவழிக்

குருதியோட்டம்; ஒத்திசைவான குருதியோட்டம் : முதன்மை இரத்தக் குழாய்கள் அடைபட்டிருக்கும்போது, துணை இரத்தக் குழாய்கள் மூலம் இரத்தவோட்டம் நடைபெறுவதற்கு மாற்றுவழி அமைத்தல்.

collecting tubule : சேகரிப்பு நுண் குழல் : முனைகோடி சுருள் மடிப்பு நுண் குழல்களிலிருந்து சிறுநீரகக் குழிக்குள் சிறுநீரைக் கொண்டு வந்து சேர்க்கும் பெரிய சிறுநீரக நுண் குழல்கள். சிறுநீர்ப்பெருக்கத் தடுப்பு இயக்குநீர், இந்தச் சேகரிப்பு நுண் குழல்களில் நீர் ஊடுருவும் படிசெய்து, திரவச் சமநிலையைப் பேண உதவுகின்றன.

Colles's fracture : கோலஸ் முறிவு : ஆர எலும்பின் முனை கோடியில் ஊடுவெட்டு முறிவு. இதனால் கை பின்புறமாகவும் வெளிப்புறமாகவும் இடம் பெயர்ந்துவிடும். அயர்லாந்து அறுவைச் சிகிச்சை வல்லுநர் ஆபிரகாம் கோலஸ் பெயரால் அழைக்கப்படுகிறது.

collimation : நேர்வரிப்பாடு : 1. ஒளிக்கதிர்களை ஒரு போக்கு உடையதாகச் செய்தல். 2. ஊடுகதிர்க் கற்றையை ஒரு குறிப்பிட்ட பகுதிக்குள் செல்லுமாறு கட்டுப்படுத்துதல்.

collimator : வரிக்குழாய் : ஊடுகதிர் வண்ணப்பட்டையில் பட்டை மீது நேர் இணை

வரிக் கதிர்களை வீசுகிற ஒளிக் குழாய்.

colliquation : நரிவுறத்தல் : 1. ஓர் உடல் திரவம் அளவுக்கு அதிகமாக வெளியேறுதல். 2. திசுக்கள் மென்மையடைதல். 3. திசுக்கள் சிதைவடைதல்.

colliquative : நீர்மமாதல் : திரவம் அளவுக்கு அதிகமாக வெளியேறுவதை அல்லது திசுக்கள் நீர்மமாவதைக் குறித்தல்.

collision tumour : மோதல் கட்டி : இரு உறுப்புகளில் காணப்படும் தனித்தனிக் கட்டிகள் மிக அரிதாக ஒன்றிணைதல். இரைப்பை- உணவுக்குழல் இணைப்பில் இது காணப்படும்.

collodion : கொல்லோடியன் : பிசினும், விளக்கெண்ணெயும் கலந்த பைராக்கிலின் கரைசல். இது தோலில் நெகிழ்திறன் கொண்ட படலமாகப்படிசிறுது. இது பாதுகாப்புக் கட்டுப் போடுவதற்குப் பயன்படுகிறது.

colloid : இழுதுபொருள் (கரைத் தக்கை); கூழ்மம்; கூழ்மப் புரதம் : கரைந்த நிலையினும் சவ்வூடு செல்லுமளவு ஒன்று பட்டுக் கலவாக் கூழ்நிலைப் பொருள்.

colloidal gold test : கரைதக்கைத் தங்கச் சோதனை; கூழான தங்கச் சோதனை : நரம்புக் கிரந்தி நோயைக் கண்டுபிடிப்பதற்கு மூளைத் தண்டுவட நீரைக்

கொண்டு செய்யப்படும் பரிசோதனை.

colloidoclasia : இழுதுபொருள் கலப்பு : இரத்த ஓட்டத்தினுள் இழுதுபொருள்கள் நுழைதல். இதனால் அயற்பொருள் தாங்கா அதிர்ச்சி உண்டாகும்.

coloboma : கண்விழி வெடிப்பு; விழி உருக்குறை : கண்விழியில் அல்லது அதன் பகுதிகளில் ஒன்றில், பிறவியிலேயே ஏற்படும் வெடிப்பு அல்லது பிளவு.

colocecostomy : பிணைப்பு அறுவை மருத்துவம் : பெருங்குடலையும் பெருங்குடல் வாயையும் அறுவைச் சிகிச்சை மூலம் குருதிநாளப் பிணைப்பு செய்தல்.

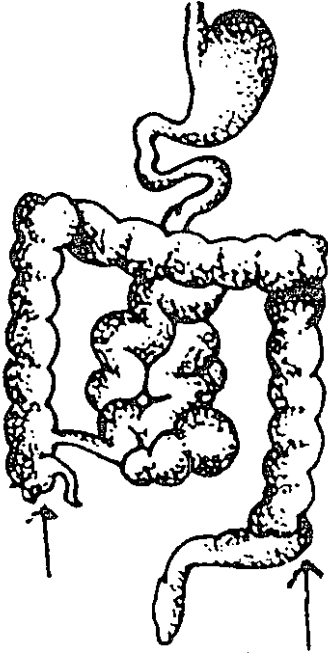
colocentesis : பெருங்குடல் துளையிடல் : பெருங்குடல் விரிவாக்கத்தைத் தடுப்பதற்காக அறுவை மருத்துவம் மூலம் அதில் துளையிடுதல்.

colocolostomy : பெருங்குடல் வழி அறுவை : பெருங்குடலின் இரு பகுதிகளுக்கிடையில் அறுவைச் சிகிச்சை முறையில் ஒரு வழி உண்டாக்குதல்.

colocystoplasty : சிறுநீர்ப்பை அறுவை மருத்துவம் : பெருங்குடலின் ஒரு பகுதியைப் பயன்படுத்திச் சிறுநீரகப்பையின் கொள்ளளவை அதிகரிப்பதற்கான அறுவை மருத்துவம்.

Colomycin : கோலோமைசின் : கோலிஸ்டின் என்ற மருந்தின் வணிகப் பெயர்.

colon : பெருங்குடல் : குடல் வாலிலிருந்து மலக்குடல் வரை உள்ள பெருங்குடல் பகுதி.



பெருங்குடல்

colonization : உடனுண் வாழ்வு: மனித உடலில் கிருமிக் கூட்டம் ஒரே உணவை உண்டு ஒன்றுக்கொன்று உதவி, கூட்டு வாழ்வு நடத்துதல். பிறந்த உடனேயே இந்த உடனுண்ணிகள் பல உண்டாகிவிடுகின்றன. ஆனால் இவை நோய் உண்டாக்குவதில்லை. உடனுண்ணிகளுக்கும் தற்காப்பு அமைப்பு

முறைக்குமிடையில் சமநிலையின்மை ஏற்படும் போதுதான் நோய் தொற்றுசுிறது.

colonopexy : பெருங்குடல் பிணைப்பு : பெருங்குடலின் ஒரு பகுதியை அடிவயிற்றுச் சுவருடன் தையல் மூலம் பிணைத்தல்.

colony : கிருமிக் கூட்டம்; நுண்ணுயிர்க் குழுமம் : உடலில் ஒன்று அல்லது அதற்கு மேற்பட்ட உயிரிகளின் எண்ணிக்கை பெருகுவதால் உண்டாகும் நோய்க் கிருமிகளின் ஒரு கூட்டம். ஒரு கிருமிக் கூட்டத்தில் கோடிக்கணக்கான தனித் தனி உயிரிகள் அடங்கியிருக்கும்.

colopexostomy : செயற்கைக் குதவாய்த் திறப்பு : பெருங்குடலைச் சீவி நறுக்கி, ஒரு செயற்கை குதவாய் ஏற்படுத்துதல். பெருங்குடலை அடிவயிற்றுச் சுவருடன் பொருத்திய பிறகு பெருங்குடலில் இந்த வாய் திறக்கப்படுகிறது.

colopexy : பெருங்குடல் இணைப்பு : பெருங்குடலின் ஒரு பகுதியை அடிவயிற்றுச் சுவருடன் இணைத்தல்.

colorimeter : நிறமானி : ஒரு திரவத்தின் நிறச்செறிவை அளவிடும் ஒரு சாதனம். (எ-டு.) இரத்தத்தில் உள்ள சிவப்பணு நிறமியின் அளவை இது காட்டுகிறது.

colorimetry : நிறமானிச் செயல் முறை : ஒரு சோதனைக் கரைசலில் உருவாகும் வண்ணத்தின் மூலம் ஒளி ஈர்ப்புத் திறனை ஒரு தரநிலைக் கரைசலின் திறனுடன் ஒப்பிட்டுப்பார்க்கும் ஓர் ஒளிமானிச் செயல் முறை.

colostomy : பெருங்குடல் செயற்கை வாய் அறுவைச் சிகிச்சை : பெருங்குடல் இறுதியில் கீறிச் செயற்கைக்குதம் உண்டாக்குதல்.

colostration : குழந்தை நோய் வகை : பிறந்த குழந்தை அருந்தும் முதல் பாலால் ஏற்படும் ஒரு வகை நோய்.

colostrum : சீம்பால் : குழந்தை பிறந்த முதல் 3 நாட்களில் தாயின் மார்க்கத்தில் சுரக்கும் பால். முறையான பால் சுரப்பதற்கு முன்பு இந்தப் பால் சுரக்கிறது.

colotomy : பெருங்குடல் அறுவை மருத்துவம்; பெருங்குடல் நீக்கல்: பெருங்குடல் இறுதிப்பகுதியில் கீறிச் செயற்கைக் குதம் உண்டாக்குதல்.

colour blindness : நிறக்குருடு; நிறப்பார்வையின்மை : சில நிறங்களைப் பிற நிறங்களிலிருந்து பிரித்தறிய இயலாத நிலைமை. சிலருக்குச் சில நிறங்களைக் காண இயலாது. சிவப்பு நிறத்தையும், பச்சை நிறத்தையும் பகுத்தறிய முடியாத

நிலையை 'நிறமயக்கம்' (டால்டனிசம்) என்பர்.

colovaginal : பெருங்குடல்-யோனிக் குழாய் தொடர்பு : பெருங்குடல் மற்றும் யோனிக் குழாய் சார்ந்த அல்லது இரண்டுக்குமிடையிலான தொடர்பு.

colovesical : பெருங்குடல்-சிறுநீர்ப்பை தொடர்பு : பெருங்குடல் மற்றும் சிறுநீர்ப்பை சார்ந்த அல்லது இரண்டுக்கும் இடையிலான தொடர்பு.

colpitis : யோனிக் குழாய்; அல்குல் அழற்சி : பெண்ணின் கருப்பை வாய்க்குழாயில் ஏற்படும் வீக்கம்.

colpoceliotomy : அடிவயிற்று அறுவைச் சிகிச்சை : யோனிக் குழாய் வழியாக அடிவயிற்றில் வெட்டுப்பள்ளம் ஏற்படுத்துதல்.

colpocete : நெகிழ்வு நீட்சி : சிறுநீர்ப்பையின் அல்லது மலக்குடலின் நெகிழ்ச்சி முன்புறம் நீண்டு, யோனிக் குழாய்ச் சுவரை அழுத்துதல்.

colpocentesis : யோனித் திரவ வெளியேற்றம் : யோனிக் குழாயில் இருந்து திரவம் வெளியேறுதல்.

colpysterectomy : கருப்பை நீக்கம்; அல்குல் வழி கருப்பை நீக்கம் : யோனிக் குழாய் வழியாக கருப்பையை அகற்றும் அறுவை மருத்துவம்.

colpomicroscope : யோனிக் குழாய் நுண்ணோக்கோடி : யோனிக் குழாயிலும், கருப்பைவாயிலும் உள்ள உயிரணுக்களை நுண்ணாய்வு செய்வதற்கான ஒரு தனிவகை ஒளியியல் சாதனம்.

colpomyotomy : கருப்பைக் கட்டி அறுவை : கருப்பைத் திசுக் கட்டியை அகற்றுவதற்காக யோனிக்குழாய் மூலமாகக் கருப்பையைக் கீறுதல்.

colpoperineorrhaphy : யோனிக் குழாய் மருத்துவம்; அல்குல் அடித்தளத் தைப்பு : காயமுற்ற யோனிக் குழாயையும், கருவாய்க்கும் பெண் உறுப்புக்கும் இடைப்பட்ட பகுதியையும் அறுவைச் சிகிச்சை மூலம் சீர்படுத்துதல்.

colpopexy : யோனிக் குழாய் இணைப்பு : பிதுங்கிய யோனிக் குழாயை அடிவயிற்றுச் சுவற்றுடன் தைத்து இணைத்தல்.

colposcope : யோனிக்குழாய் அகநோய்க் கருவி : யோனிக் குழாயிலும், கருப்பைவாயிலும் உள்ள திசுக்களை உருப்பெருக்காடிகள் மூலமாக கண்ணால் பார்வையிடுவதற்கான ஓர் அகநோவிக்குக் கருவி.

columella : சிதல்விதை மையம் : 1. ஒரு சிறிய நரம்பு நாள மையம். 2. சிதல்விதையுறையிலிருந்து உருவாகும் கருவணுவின் ஒரு பகுதி.

coma : முழு மயக்கநிலை; ஆழ் மயக்கம்; நிறை மயக்கம் : எல்லா உணர்ச்சிகளையும் இழந்து செயலற்றிருக்கும் முழு மயக்க நிலை.

combined oral contraceptive : ஒருங்கிணைந்த கருத்தடை மாத்திரை : வாய்வழி உட்கொள்ளப்படும் பலவகை கருத்தடை மருந்துகள். பொதுவாக, இது மாத்திரையைக் குறிக்கிறது.

combustion : உள்ளெரிதல் : 1. எரிதல். 2. வெப்பம் உண்டாகி ஆக்சிகரணமாதல்.

comedo : தோலடிச் சுரப்பி : தோலுக்கடியில் காணப்படும் கரியமுகடு கொண்ட வெண் நிறமான சுரப்பி வகை.

comes : இணை நாளம் : ஒரு நரம்போடு அல்லது மற்றொரு இரத்த நாளத்தோடு இணைந்து செல்லும் ஓர் இரத்த நாளம்.

commensalism : கூட்டு வாழ்வுத் தொடர்பு : இது ஒரு கூட்டு வாழ்வுத் தொடர்பு. இதில் ஓர் உயிரி, நலனைப் பெறுகிறது; மற்ற உயிருக்குத் தீங்கு ஏற்படுவதில்லை.

commensals : உடனுண்ணிகள்; கூட்டுவாழ்வு உயிரிகள் : ஒன்றுக் கொன்று உதவிக் கொண்டு ஒரே உணவை உண்டு இணைந்து வாழும் உயிரிகள்.

commissurography : நரம்பு இணைப்புச் சிகிச்சை : துளையின் அளவினைக் குறைப்பதற்காக, இருநரம்பு மையங்களை இணைக்கும் நரம்பிழைத் தொகுதி ஒன்றின் பகுதிகளைத் தைத்து இணைத்தல்.

commode : கோக்காலி : பயன்படுத்தும்போதும் ஒருவர் வசதியாக உட்கார்ந்து கொள்வதற்கு இயல்விக்கும் ஒரு கோக்காலி.

communicable : தொற்று நோய்; தொற்று; பரவக்கூடிய : ஒருவர் இடமிருந்து மற்றொருவருக்கு நேரடியாக அல்லது பிற சாதனங்கள் வழி பரவக்கூடிய நோய்.

compaction : உறுப்புப் பிணைப்பு: 1. இரட்டைக் குழந்தை கருப்பையிலிருந்து வெளிவரும் போது, அவ்வாறு வெளிவருவதைத் தடுக்கும் வகையில் வெளிவரும் உறுப்புகள் ஒன்றோடு ஒன்று ஒரே சமயத்தில் பிணைந்து கொள்ளுதல்.

2. பற்குழியைத் தங்கத்தினால் நிரப்புதல்.

compatibility : ஒத்தியல்பு; பொருந்தும் பண்பு; ஒவ்வமை : உடனியைப்பு. இரண்டு மருந்துகள், இரத்த உயிரியல் பொருள்கள், உயிரணுக்கள் போன்றவை பாதகமான விளைவுகள் ஏற்படாமல் ஒன்றோடொன்று ஒத்து இயங்கும் இயல்பு.

compensation : சரியீடு செய்தல்; ஈடுசெய்தல்; இழப்பீடு : ஒருவர்தன்னிடமுள்ள சமூகத்தில் ஏற்றுக் கொள்ளக்கூடிய ஒரு பண்பினை முனைப்பாக (எ.டு.) தன்னிடமுள்ள ஒரு பலவீனத்தை மூடிமறைக்கக் கையாளும் உளவியல் தந்திரம்.

competence : தகுதிறன் : 1. ஒரு காப்பு மூலத்துக்கான எதிர்த்தூண்டுதலை ஏற்றுகிற நோய்த்தடுப்புத் திறன். 2. போதிய முடிவெடுப்பதற்குத் தேவையான திறன்களின் தொகுதி. 3. ஒரு மருத்துவர் தமது தனித்திறமையைத் நடைமுறைப் படுத்துவதற்கு அவருக்குள்ள திறமை.

Complan : காம்ப்ளான் : உடல் ஆரோக்கியத்தைப் பேணுவதற்குரிய ஒரு தூள். உணவின் வணிகப் பெயர். இதில் 100 கிராம் தூளில், 31 கிராம் புரதம், 16 கிராம் கொழுப்பு, 44 கிராம் கார்போஹைட்ரேட்டு, போதியளவு கனிம உப்புகள், வைட்டமின்கள் அடங்கியுள்ளன. இதனை வாய்வழியாகவோ திரவமாகவோ உட்கொள்ளலாம்.

complemental air : குறைநிரப்புக் காற்று; நிரப்புக் காற்று : ஆழ்ந்த சுவாசத்தின் மூலம் நுரையீரல் சுளுக்குள் இழுக்கப்படும் கூடுதல் காற்று.

complementary feed : குறைநிரப்பு உணவு; நிரப்புணவூட்டல்:

குழந்தைகளுக்கு தாய்ப்பால் போதிய அளவு கிடைக்காத போது அந்தக் குறையை நிரப்பு வதற்குகாகக் கொடுக்கப்படும் புட்டி உணவு.

complement fixation : குறை நிரப்பு நிலைப்பாடு : குறைநிரப்பு பினைப் பயன்படுத்திக் காப்பு மூலம் தற்காப்பு மூலக்கோளாறு ஏற்படுவதைத் தீர்மானிப்பதற்கான ஒரு சோதனை.

complex : செறிதேக்க உணர்ச்சி; மனப்போங்கு; மனப்பான்மை; உளப்போக்கு : அடக்கி உணர்வு ஆழத்தின் மறதியில் செறிவிக்கப் பெற்றுக் குழுவும் உணர்ச்சித் தொகுதி. எதிர் பாலராகிய பெற்றோர் வகையில், பிள்ளைகளுக்கு உட்செறிவாக இருப்பதாகக் கருதப்படும் உள்உணர்ச்சி இதற்கு எடுத்துக் காட்டு.

complex disorder : கலப்புக் கோளாறு : ஒன்றுக்கு மேற்பட்ட மரபணு அமைவிடம், சுற்றுச் சூழல் காரணிகள், மரபணு வகை இடைவினைகள் ஆகியவற்றின் பரப்பரையிலிருந்து ஏற்படும் ஒரு கோளாறு.

complexion : இயல்நிறம் : முகத்திலுள்ள தோலின் வண்ணம், இழை நயம் மற்றும் தோற்றம்.

compliance : இணக்கம் : 1. சீர்குலைவில்லாமல் வடிவளவும், வடிவும் மாறுகிற தன்மை.

2. குறித்துரைக்கப்பட்டுள்ள நடைமுறையை அல்லது அறிவுரையை நோயாளி கடைப்பிடித்து நடக்கும் அளவு.

complication : உடனியக்க நோய்கள்; சிக்கலான; சிக்கலுற்ற; ஒரே சமயத்தில் பல நோய்கள் உடனியலுதல். இவ்வாறு ஏற்படுவதால் மரணம் விளையலாம்.

composmentis : நலமார்ந்த மனநிலை; நேர் உளத்திய : அறிவுக் கோளாற்றற்ற, நலமார்ந்த உள்ளத்துடன் கூடிய மனநிலை.

compound : கூட்டுப் / பொருள்; சேர்வை; சேர்மம்; சேர்வு : இரண்டு அல்லது அவற்றுக்கு மேற்பட்ட தனிமங்கள் குறிப்பிட்ட வீதஅளவுகளில் வேதியியல் முறையில் ஒருங்கிணைந்து, புதுப்பண்புகளுடன் உருவாகிய புதிய கலவைப் பொருள்.

compounder : மருந்து கலப்பவர்.

comprehension : உணர்வாற்றல்; புரிமை : பொருள்களையும் உறவு நிலைகளையும் புரிந்து கொள்ளும் திறன்.

compress : கட்டுத்துணி; அழுத்து; அடுக்குக்கட்டு; அழுக்கு: வீக்கம் அடைவதற்கு நீர்த் தடையிட்டுப் பொதியப்பட்ட ஈரத்து உறுப்புகளுக்கு அழுத்தம் தருவதற்குப் பயன்படுத்தப்படும் பஞ்சு திணித்த கட்டுத்துணி.

compression : அழுத்தம்; அழுத்துதல் ; அழுத்தப்படும் நிலை; அழுக்கம்; நெருக்கம்; அழுத்தமேற்றல் : உறுப்பினைத் துண்டிக்கும் போது ஏற்படும் உறுப்படியினைச் சுருங்கச் செய்வதற்குக் கம்பளிப்பட்டை அல்லது கட்டுத்துணி கொண்டு இறுகக் கட்டுப்போட்டு அழுத்தம் கொடுத்தல்.

compressor : அழுத்தும் தசைநார்; அழுத்தி : அழுத்தி நெருக்கித் தட்டையாக்குகிற தசைநார்.

compromise : இணக்குவித்தல்; ஏற்பமை : மனத்தின் விழிப்பு நிலையில் அடக்கி வைத்த இயற்கை உணர்வுகளைத் தளரச் செய்து மனப்பூசல்களைத் தவிர்ப்பதற்குரிய உளவியல் செயல்முறை.

compulsion : வல்லந்தம்; வற்புறுத்தல் ; விரும்பாச்செயல்; கட்டாயச்செயல்; உள் உந்துகை: அறிவுக்குப் பொருந்தாத ஒரு செயலைச் செய்யும் வலுக் கட்டாயமாகத் தூண்டும் உணர்வு. இந்த உணர்வினை அடக்குவதன் காரணமாக மனவுலைவு அதிகரிக்கும். அந்தச் செயலைச் செய்தாலொழிய இந்த மனவுலைவு நீங்குவதில்லை.

computed tomography (CT) : கணிப்பொறி ஊடுகதிர் உள்தளப்படமுறை : உடலின் வழியே

ஒரு மெல்லிய துணுக்கினை உருக் காட்சியாகப் படமெடுக்கும் கணிப்பொறிமுறை. இது ஒரு சுற்றோட்ட நுண்ணாய்வு இயக்கத்தின் போது சேகரிக்கப்பட்ட ஊடுகதிர் (எக்ஸ்ரே) ஈர்ப்புத் தகவல்களிலிருந்து கிடைக்கிறது.

conation : செயல் துணிவாற்றல்; முனைப்பு : விருப்பு வெறுப்பு உணர்ச்சிகளைச் செயற்படத் தூண்டும் மன ஆற்றல்.

concavity : உட்குழிவு : ஒரு பரப்பளவில் ஒரேசீரான வளைவு விளிம்புகளுடன் கூடிய ஒரு பள்ளம்.

conceive : கருவுறுதல் : 1. கருக் கொள்தல். 2. கருத்தில் உருவாக்குதல். 3. ஒரு கருத்தினை உருவாக்கிக் கொள்தல்.

concept : கருத்துப்படிவம்; கருதுகோள் : ஓரினப் பொருள்களைச் சுட்டும் பொதுக்கருத்து. மரியாதை, அன்பு, ரோஜா மலர், வீடு முதலியன பற்றிய ஒரு தனிநபரின் பொதுக் கருத்து அவருடைய பண்பியல்புகளைப் பிரதிபலிக்கிறது.

conception : கருவுறுதல் (குலு உறுதல்); கருத்தரிப்பு; சினையாதல்; கருத்தரிவு : கருப்பையினுள் விந்தணுக்கள் பாய்ந்து கருக் கொள்ளுதல்.

conchoscope : மூக்கு ஆய்வுக் கருவி : மூக்கு உட்குழிவினை ஆராய்வதற்கான ஒரு சாதனம்.

conchotome : மூக்கெலும்பு அறுவைக் கருவி : நடுமூக்குச் சுருள் எலும்பினை வெட்டி யெடுப்பதற்கான ஒரு சாதனம்.

concoction : மருந்துக்கலவை : வெப்பமூட்டித் தயாரித்த இரு மருந்துப் பொருள்களின் ஒரு கலவை.

concordin : காண்கார்டின் : புரோட்டிரிப்டிலின் என்ற மருந்தின் வணிகப் பெயர்.

concretion : உடற்கட்டி; இறுக்கம்; திரட்சி : சிறு துகள்கள் ஒன்று சேர்ந்து கடினமாகத் திரண்ட பிண்டம். உடலின் உள்ளூறுப் புகளில் ஏற்படும் "கல்லடைப்பு" என்ற கல்போன்ற தடிப்பையும் இது குறிக்கும்.

concussion : அதிர்வடி; பேரடி; உட்காயம்; வன்குலுக்கு; நிலை குலைவு : அதிர்ச்சியுறும்படியான பெருந்தாக்குதல். தலை மீதான பேரடியினால், நினை விழப்பு, உடல் வெளிறுதல், உடல் குளிர்ச்சியடைதல், நாடித் துடிப்பு அதிகரித்தல் அதிகரிக்கக் கூடும். மலம், சிறுநீர் கழிவதைக் கட்டுப்படுத்த முடியாத நிலையும் ஏற்படலாம்.

condensation : செறிவாக்கம் :

1. பல்வேறு கோட்பாடுகளை ஒன்றாக ஒருங்கிணைத்தல். 2. அடர்த்தியாக்குவதற்காக அழுத்தம் கொடுத்தல். 3. ஒரு திரவம் ஒரு வாயுவாக அல்லது ஒருதிரவம் ஒரு தடப்பொருளாக மாறுதல். 4. பல்லில் உள்ள குழிவுக்குள் நிரப்புப் பொருளைச் செலுத்தி நிரப்பும் பொருள்.

condensation : உறைமானம்; சுருக்கம்; சுண்டுதல்; குவிதல்; திணிதல் : பொருள்கள் சுருங்கிச் செறிவடைதல். (எ-டு) ஒரு வாயு சுருங்கி ஒரு திரவமாக மாறுதல்.

condenser : வடிவம் : 1. நீரா விப்பொறியில் ஆவியை நீர்ப் பொருளாக மாற்றுவதற்கான வலை. 2. பற்குழியினுள் நிரப்புப்பொருளை நிரப்புவதற்கான ஒரு கருவி.

conditioned reflex : கட்டுப் பட்ட அனிச்சைச் செயல் : வழக்கமான நிகழ்ச்சித்தொடர்பு காரணமாக முன் அனுபவத்தை ஒட்டி உள் மனத்தில் இயல்பாக ஏற்படும் எதிர்த்தூண்டுதல் குறிப்பு. தனக்கு மணியடித்ததும் உணவு கொடுக்கப்படுவதில் பழகிப் போன ஒரு நாய், உணவு கொடுக்கப்படாவிட்டாலும்

மணியடித்ததும் நாக்கில் எச்சில் ஊற வருவது இதற்கு எடுத்துக் காட்டு.

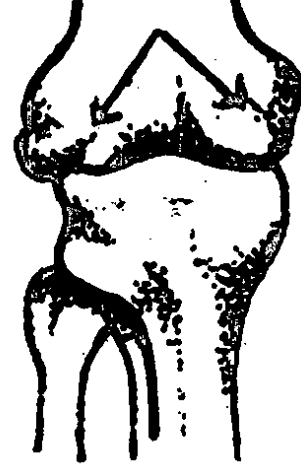
conditioning : தகவமைப்பு; கட்டுப்பாட்டுக்குட்பட்ட; விதிக் கிணங்க : தக்க சூழ்நிலையை அமைத்து புதிய நடத்தை முறையை உக்குவித்தல்.

condom : கருத்தடை உறை; அல்குல் உறை; பெண்குறி உறை; பாலுறவின்போது ஆணும் பெண்ணும் அணிந்து கொள்ளும் சவ்வு போன்ற ரப்பரிலான காப்பு உறை. இதை அணிந்து கொள்வதால் பாலுறவு நோய் பரவாமல் தடுக்கலாம்.

conduction : கடத்துதல்; கொண்டு செய்கை : பொருத்தமான ஊடகத்தின் மூலம் வெப்பம் ஒளி, ஒலி அலைகளைக் கடத்துதல். மின்னோட்டங்களைக் கடத்துவதையும், உடல் திசுக்களின் வழியாக நரம்புத் தூண்டல்களைச் செலுத்துவதையும் இது குறிக்கும்.

conductor : கடத்தி : வெப்பம், ஒளி, ஒலி, மின்னோட்டம் போன்றவற்றைக் கடத்துகிற ஒரு பொருள் அல்லது ஊடகம்.

condyle : எலும்புமுனை முண்டப் பொருத்து எலும்புப் புடைப்பு;



எலும்பு முண்டு

எலும்பு முண்டு; எலும்பு வட்டப் புடைப்பு.

condyloma : கரணை வளர்ச்சி; முண்டுப் புற்று : சளி வரும் வழி களுக்கருகில் கரணை போன்ற தோலின் புற வளர்ச்சி.

condy's fluid : நச்சுத்தடை மருந்து : நச்சுத்தடை மருந்தாகப் பயன்படும் சோடியம் பெர்மாங்கனேட்டுக் கரைசல். மாற்றாக, பொட்டாசியம் பர்மாங்கனேட்டும் பயன்படுத்தப்படுகிறது.

cone : கூம்பு : 1. வட்ட அடித்தளத்திலிருந்து கூர்மையாகிக் கொண்டுசெல்லும் ஒரு வடிவம் அல்லது உருவம். 2. விழியின் பின்புறத்திரையின் ஒளி ஏற்பி களில் ஒன்று. 3. கதிர்வீச்சுக்

கற்றையினை மையப்படுத்துவதற்கு உதவுகிற, நீள் உருளைக் கட்டமைப்புடைய இருபுறமும் திறந்த ஒரு கூம்பு.

confabulation : நினைவழிவு : அண்மை நிகழ்வுகள் பற்றிய நினைவு அழிந்துபட்டிருக்கும் போது ஏற்படும் குழப்பமான நிலை. இந்நோயாளி தமது நினைவில் ஏற்படும் குறைபாட்டினைத் தமது சொந்தப் புனைவுகளால் நிரப்பிக் கொள்கிறார். அந்தப் புனைவுகள் உண்மை எனவும் நம்பிவிடுகிறார்.

confection : இனிப்பான மருந்துக் கலவை; லேகியம்; தின்பொருள்: சர்க்கரை, பாகு, தேன் ஆகியவற்றுடன் மருந்துகளை கலத்தல்.

confidentiality : மந்தண உரிமை: ஒருவர் ஒரு தொழிலாற்றுநரின் (மருத்துவரின்) அறிவுரைகளையும் உதவியையும் இரகசியமாக நாடி இருக்கலாம். அவர் அந்தச் சூழ்நிலையில் எவ்வாறு நாடினார் என்ற தகவல்களை அத்தொழிலாற்றுநர் பகிரங்கமாக வெளியிடாமல் இருப்பதற்கு அவருக்குள்ள உரிமை.

configuration : வடிவமைதி : 1. உடல் மற்றும் அதன் உறுப்புகளின் பொதுவான வடிவ அமைப்பு. 2. ஒரு மூலக்கூறிலுள்ள அணுக்களின் அணு அமைதி.

conflict : மனப்போராட்டம்; உளப்போராட்டம்; சச்சரவு : ஒன்றுக் கொன்று மாறான அல்லது முரண்பட்ட இரு விருப்பங்கள் அல்லது உணர்ச்சி ஒருங்கே இருக்கும் மனநிலை. மனப்போராட்டம் கடுமையாகும் போது விருப்பங்களை அடக்குதல் நடைபெறுகிறது. மனப்போராட்டமும் விருப்பங்களை அடக்குதலும் பல்வேறு நரம்புக் கோளாறுகளுக்கு முக்கியமாக மனக்குழப்ப நோய்க்குக் (ஹிஸ்டீரியா) காரணமாகும்.

confluence : திரட்சி; குவி திறன்; கூடல் : அடுத்தடுத்துள்ள கொப்புளங்கள் அல்லது பருக்கள் ஒன்றாக இணைந்து திரட்சியடைதல்.

conformation : கட்டமைப்பு : 1. ஓர் உறுப்பின், உடலின் அல்லது பொருளின் வடிவம் அல்லது உருவமைப்பு. 2. நிரப்பிடத்தில் ஒரு மூலக்கூறின் முப்பரிமாண வடிவமைதி.

confusion : மனக்குழப்பம்; குழப்பம்: இயல்பு நிலைக்கு ஒவ்வாத ஒரு குழப்பமான மனநிலை. பல்வேறு உணர்ச்சிகள் ஒன்றுசுலப்பதால் இது உண்டாகிறது. பல்வேறு நோய்களின் போது இது உண்டாகிறது.

congenital : பிறவி நோய்; பிறவிக்குறை; பிறப்பு நோய் :

பிறவியிலேயே அமைந்த நோய்கள் பெரும்பாலும் மரபணுக் கோளாறுகளினால் உண்டாகிறது.

congestion : குருதித் தேக்கம்; குருதியோட்டத் தேக்கம் : குருதி மட்டுமீறிய அளவில் செறிவு கொண்டிருத்தல். நெஞ்சுப் பைக்குள் குருதியைக் கொண்டு செல்லும் நாளமாகிய சிரையில் தடை ஏற்படுவதால் இது உண்டாகிறது.

congestive heart failure : குருதித் திரட்சி இதயக்கோளாறு: இதயத்தின் ஒன்று அல்லது அதற்கு மேற்பட்ட இதயக் கீழறைகளிலிருந்து போதிய அளவு இரத்தம் வெளிப்படுவதைப் பராமரிக்க இதயத்தினால் இயலாதிருத்தல். இதனால் அளவுக்கு மீறிய குருதித் தேக்கம்-திரட்சி ஏற்படுகிறது.

conglutinant : ஒட்டுப்பசை : ஒரு காயத்தை ஒட்டி இணைத்துக் குணப்படுத்தும் பசைப்பொருள்.

conicotine : கானிக்கோட்டின் : நிக்கோட்டின் எனப்படும் புகையிலை நஞ்சின் ஒரு வளர்சிதை வினைமாற்றப் பொருள். இது கடைசியாகச் சிகரெட் பிடித்த ஒரு வாரம் வரை இரத்தவோட்டத்தில் கண்டறியக்கூடிய அளவுக்கு நிலைத்திருக்கும்.

coning : கானிங் : 1. மூளையின் பாகங்கள் அதன் பல்வேறு

அறைகளுக்கிடையே இடம் பெயர்தல். இது கன்னப்பொட்டெலும்பு கட்டிப்புண் வீக்கம் காரணமாக உண்டாகிறது.

2. பெருமூளைக்கும் சிறுமூளைக்குமிடையில் நீண்டுள்ள புறச்சவ்வு வழியாகக் கன்னப்பொட்டெலும்பு மடல்கள் கீழ்நோக்கி இடம் பெயர்தல்.
3. எலும்புப் பெரும் புழை வழியாகச் சிறுமூளை அடிச்சதை கீழ்நோக்கி நகர்தல்.

coniofibrosis : தூசுக் குலைக்காய்ச்சல் : தூசு காரணமாக உண்டாகும் குலைக்காய்ச்சல். இதனால் நுரையீரல் அழற்சி ஏற்படும்.

conjugate : இணைவு : 1. இணையாக்கப்பட்ட அல்லது பிணைக்கப்பட்ட. 2. வேதியியல் இணைவு காரணமாக உண்டாகும் ஒரு விளைபொருள். 3. இடுப்பு எலும்பு வாயிலின் இணைப்பு விட்டம் இடுப்படி மூட்டு முக்கோண எலும்பு (புனித எலும்பு) முதல்பொது எலும்புக் கூட்டுக்கணுவரையிலான தூரம்.

conjugation : இணைவாக்கம் : 1. ஓரணு உயிரிகள் இரண்டின் அல்லது ஆண்பால், பெண்பால் உயிரணுக்களின் இணைவு. 2. சில வேதியியல் பொருள்களின் உயிரியல் விளைவுகளை முடிவுறுத்துகிற இணைவாக்கம்.

conjunctiva : இமை இணைப் படலம்; கண் சவ்வு : புற இமையையும் விழிக் கோணத்தையும் இணைக்கும் படலம்.

conjunctivitis : இமை இணைப் படல அழற்சி; கண் சவ்வழற்சி : இமை இணைப்படலத்தில் ஏற்படும் வீக்கம். சுகாதார வசதிகள் மிகக்குறைவாக உள்ள நாடுகளில் அதிகமாக உண்டாகிறது.

connation : இணையுறுப்பு ஒட்டம்; இணையொத்த உறுப்புகள் பிறப்பி லேயே ஒட்டிக் கொண்டிருத்தல்.

conn syndrome : குண்டிக்காய்க் கழலை : குண்டிக்காய்ப் புறப் பகுதியில் ஏற்படும் கழலைக் கட்டி. இதனால், மட்டுமீறிய குருதி அழுத்தம், தசை வலிமைக் குறைவு ஏற்படுகிறது.

conn's syndrome : 'கோன்' நோய் : அண்ணீரகக் குண்டிக் காய்க் கோளப்புற்று காரண மாக உண்டாகும் தொடக்க நிலை அல்டோஸ்டெரோன் மிகைப்பு நோய். இதனால் அல்டோஸ்டெரோன் மிக அதிகமாகச் சுரந்து, சோடியம் நிலை பெற்று, பொட்டாசியமும் ஹைடிரஜனும் இழக்கப் படுகிறது. இதனால் தசைப் பலவீனம், உயர்இரத்த அழுத்தம், மிகைச்சிறு நீர்ப்போக்கு, பொட்டாசியம் குறைபாடு ஏற்படு கிறது. அமெரிக்க மருத்துவ அறிஞர் ஜே. கோன் என்பவர் பெயரால் இது அழைக்கப்படுகிறது.

conotrane : கோனோட்ரான் : சிலிக்கோன், பெனோட்ரோன் அடங்கிய களிம்பு மருந்தின் வணிகப் பெயர்.

consanguinity : மரபுவழி உறவு; தொடர் உறவு : குருதிக்கலப்பு; ஒரே குடும்பத்தைச் சேர்ந்தவர் களிடையிலான உறவு. இது ஒரு தாய் மக்களுக்கும், தொலை உறவினர் களுக்கு மிடையில் மாறுபட்டிருக்கும்.

conscience : மனசாட்சி : ஒருவர் தனது செயல்களும் உணர்வுகளும் சரி அல்லது தவறு என்று அறிந்து கொள்ளும் உணர்வு.

consciousness : உணர்வுநிலை: மனம் செயற்படும் நிலை; மனத் தின் விழிப்பு நிலை; மனம் அரைகுறையான தெளிவு நிலையில் இருத்தல்; நனவு.

consent : இசைவளிப்பு : ஒரு நோய்ச் சிகிச்சைக்கு அல்லது நோய் கண்டறியும் நடை முறைக்கு உள்ளாவதற்கு நோயாளி இசைவளிக்கிற ஆவணம் அல்லது வாய்வழி ஒப்பளிப்பு.

conservative treatment : பராமரிப்பு மருத்துவ முறை : தீவிர முறைகளைக் கையாளா மல் ஒரு நோய் மோசமடை யாமல் தடுக்கும் சிகிச்சை முறை இது பாரம்பரியமாக ஒப்புக் கொள்ளப்பட்ட முறை.

consolidation : திடமாக்கும் மருத்துவம்; திட்ப மருத்துவம்;

இறுகுதல் : வலுப்படுத்தும் சிகிச்சை முறை. சீதசன்னியில் (நிமோனியா) கசிவு கூட்டிணைவு காரணமாக நுரையீரலுக்கு ஏற்படும் நிலையைச் சீர்படுத்துவதற்கான சிகிச்சை.

constellation : குழுமம் : பொருள்களின், தனிமனிதர்களின் அல்லது சூழ்நிலைகளின் ஒரு குழுமம், கூட்டம் அல்லது இணைவு.

constipation : மலச்சிக்கல்; மலக்கட்டு; மல அடைப்பு : போதியளவு உணவு அல்லது திரவம் உட்கொள்ளாத காரணத்தால் அல்லது இரைப்பைத் தசைகள் சீராக இயங்காத காரணத்தால் உண்டாகும் நிலை.

constitution : உடல் அமைப்பு; உடல்வாகு; வாகு.

constrictor : இறுக்கும் பொருள்:
1. நெருக்கி இறுக்கும் பொருள்.
2. நெருங்கி அழுத்தும் தசை.

consumption : நோய்நலிவு : அழிவு; தேய்வு; மெலிவு. ஒரு சமயம் உடலை நலிவடையச் செய்யும் எலும்புருக்கி நோயைக் (காசநோய்) குறிக்க இச்சொல் பயன்பட்டது.

consumptive : காசநோயாளி : நுரையீரல் காசநோயுடையவர்; எலும்புருக்கி நோயாளி; அழிவு உண்டாக்கும் நோயர்; எலும்புருக்கி நோய் பீடித்தவர்.

contact : நோய்த் தொற்றிணைப்பு; தொடர்பு; தீண்டல்; தொடுகை; தொற்று : நோய் தொற்றக்கூடிய அளவுக்கு நெருக்கம்.

contactant : ஒவ்வாமை ஊக்கி : தோலுடன் அல்லது சளிச் சவ்வுடன் நேரடித்தொடர்பு காரணமாக மிகை உணர்வு உண்டாக்கக்கூடிய ஒவ்வாமை ஊக்கி.

contact-lens : விழியொட்டு வில்லை; ஒட்டுவில்லை : கண் பார்வைக்கோளாறுகளைத் திருத்தக் கண்விழியொட்டு ஒட்டி அணியப்படும் குழைமக் கண்ணாடிவில்லை.

contagion : தொற்று; ஒட்டு : ஒட்டுவாரொட்டி நோய்; தொற்றுதல்; தொற்று நச்சுக்கூறு.

contagionist : தொற்று நோய் வல்லார், ஒரு நோய் தொற்றவல்லது என்ற கோட்பாட்டாளர்.

contagious : தொற்று பரப்புகிற; தொற்றுத் தன்மையுடைய; ஒற்று; தொற்று; ஒட்டுவாரொட்டி: தொடர்பினால் ஒட்டிக்கொள்ளக்கூடிய; தொற்றுநோய் கொண்டு செல்கிற.

containment isolation : நோய்த் தடுப்பு ஒதுக்கிவைப்பு : ஒரு நோயாளியைப் பீடித்துள்ள நோய் மற்றவர்களுக்குப் பரவாமல் தடுப்பதற்காக நோயாளியைத் தனிமையில் ஒதுக்கி வைத்தல்.

contamination : தொற்றுப் பொருள் : உடல்பரப்பிலும், துணிகளிலும், படுக்கையிலும், சாதனங்களிலும் நீர், பால், உணவு உட்பட பிற பொருள்களிலும் தொற்று நோய் உண்டாக்கக் கூடிய ஒரு பொருள் இருத்தல்.

continence : நுகர்வடக்கம் : 1. இயற்கைத் தூண்டல்களைக் கட்டுப்படுத்தும் திறன். 2. தற்கட்டுப்பாடு

continent : கட்டப்பட்ட : 1. சிறு நீர்கழித்தல், மலங்கழித்தல், போன்ற உணர்வுகளை கட்டுப்படுத்திவைத்திருத்தல். 2. சிற்றின்ப நுகர்வுஅறவே நீக்கிய.

continuous ambulatory peritoneal dialysis (CAPD) : இடையறா இயங்கு வபைப் பிரிவினை : நோயாளி வபைப் பிரிவினையில் இருக்கும்போது அவர் இடம் விட்டு இடம் இயங்கிக் கொண்டிருத்தல்.

continuous positive airways pressure (CPAP) : பற்குழித் தகர்வுத் தடுப்பு மருத்துவம் : பல் பொருந்து குழித் தகர்வினையுடைய குழந்தைகளை ஒளி ஊடுருவுச் சவ்வு நோயிலிருந்து பாதுகாப்பதற்கான சிகிச்சை முறை.

continuous subcutaneous insulin infusion : கணையச் சுரப்பு நீர் தொடர் செலுத்தம் : நீரிழிவு நோயை உள்உட்கூறியல் முறையில் கட்டுப்படுத்துவதற்காகக்

கணையச் சுரப்பு நீரை அடித்தோல் வழியாகச் சிறிதுசிறிதாகத் தொடர்ந்து செலுத்துவதற்கு இறைப்பானைப் பயன்படுத்துதல்.

contraception : கருத்தடை.

contraceptive : கருத்தடைச் சாதனம்; கருத்தடை மருந்து : கருவுறாமலிருப்பதற்காக ஆண்பெண் அணிந்துகொள்ளும் சாதனம். வாய்வழி உட்கொள்ளப்படும் மாத்திரைகளையும் இது குறிக்கும்.

contract : நோய் பீடித்தல் : நோய்கள் எளிதில் பற்றுதல் அல்லது தொற்றுதல். நோயுடன் தொடர்பு.

contractile : தசைச்சுருக்கம்; சுருங்கு தசை : தசைத் திசுக்கள் எளிதில் சுருங்கக்கூடிய ஆற்றல் கொண்டிருத்தல்.

contractility : குறுக்கம்: வடிவளவைக் குறுக்குகிற அல்லது சுருக்குகிற திறன்.

contraction : தசையிழைச் சுருக்கம்; இறுக்கம்; சுருக்கம் : தசை இழைகள் இறுக்கமடைந்து சுருக்கமடைதல்.

contrafissura : எதிர்நிலை முறிவு: மண்டையோட்டில் உள்ளது போன்ற ஓர் எலும்பில் அடிப்பட்ட இடத்திற்கு நேர் எதிரான புள்ளியில் ஏற்படும் முறிவு.

contraindication : சிகிச்சை நிறுத்த அறிகுறி; முரண்பட்ட; அறிகுறி; கூடாப்பயன்; பொருந்தாமை; கூடாமை : ஒரு நோய்க்குரிய ஒருவகைச் சிகிச்சை முறையை நிறுத்திவிடலாம் அல்லது தவிர்த்துவிடலாம் என்பதைக் காட்டும் அறிகுறி.

contrecoup : எதிரீட்டக் காயம்; எதிர்க்காயம் : தாக்கம் ஏற்பட்ட இடத்திற்கு நேர் எதிரான இடத்தில் தாக்குவிசை காரணமாக உண்டாகும் காயம் அல்லது சேதம். ஒரு திரவத்தை கொண்டிருக்கிற மண்டையோடு போன்ற உறுப்பில் இது ஏற்படும்.

contrusion : சேர்க்கைப் பல் : 1. பல் வளைவின் இயல்புமீறிய/வரிசை. 2. பற்கள் ஒரே கூட்டமாகச் சேர்ந்திருத்தல்.

contusion : சிராய்ப்பு : தோலில் கிழிசல் ஏற்படாமல் ஏற்பட்டு உள்ள சிராய்ப்புக் காயம்.

conus : 1. ஒரு கூம்பு அல்லது கூம்பு வடிவக் கட்டமைப்பு. 2. ஒரு கிட்டப்பார்வைக் கண்ணின் பின்பக்கக் கருவிழிப் பிதுக்கம்.

convalescence : உடல்நலம் தேறும் காலம் ; உடல்நல மீட்டாக்கம் : ஒரு நோய், அறுவைச் சிகிச்சை அல்லது காயம் குணமாகியபின் படிப்படியாக உடல்தேறி நலம் பெறும் நிலை.

convalescent : உடல்நலம் தேறுபவர் : 1. நோய் நீங்கி உடல்நலம் மீளப்பெற்று வருபவர். 2. நோய் நீங்கி நலம் பெறுகின்ற.

convection : உகைப்பியக்கம்; வாகித்தல்; சுற்றுமுறை : வெப்ப மின்னாற்றல்கள் தம்மால் இயக்கப்படும் அணுக்களின் இயக்கத்தினால் பரவுதல். காற்று அல்லது திரவத்தில் சூடான பகுதியிலிருந்து குளிர்ந்த பகுதிக்கு வெப்பம் பரவுதல்.

conversion : நிலைமாற்றம்; மாற்றம் : உளவியல் போராட்டம், உடலியல் அறிகுறிகளாக வெளிப்படுதல்.

convolutions : மூளை மடிப்புகள்; மடி-மடிப்பான; வளைசுற்று; சுருட்டை; சுருள்; மடிப்பு : மூளை மேற்பரப்பிலுள்ள நெளிவு மடிப்புகள்.

convulsions : வலிப்பு; இசிவு : மட்டுமீறிய மூளைத்தூண்டுதல் காரணமாக ஏற்படும் தசைகள் தானாகவே சுருங்குதல்.

convulsion therapy : அதிர்ச்சி மருத்துவம் : மன நோயாளிகளுக்கு மருந்து அல்லது மின் விசை மூலம் திடீரென உணர்வற்ற நிலையை உண்டாக்கி மனநோய்களுக்குச் சிகிச்சையளிக்கும் மருத்துவமுறை. முக்கியமாகப் பித்துநிலைச் சோர்வு, முரண்

மூளை நோய் போன்ற மகன் கோளாறுகளைக் குணப்படுத்த இந்த முறை பயன்படுகிறது.

convulsive therapy : அதிர்வு மருத்துவம்; வலிப்பு மருத்துவம்: மின்விசை மூலம் அதிர்ச்சியளித்துச் சிகிச்சையளிக்கும் மருத்துவ முறை.

cooley's anaemia : கூலே குருதிச் சோகை : இரத்தத்தில் ஏற்படும் "தாலசேமியா மேஜர்" எனப்படும் மரபணுக்கோளாறு. இது தாமஸ் கூலே என்ற குழந்தை மருத்துவ அறிஞரின் பெயரால் அழைக்கப்படுகிறது.

cooling : வெப்பநிலைக் குறைப்பு: உடல்வெப்பநிலையை பனிக் கட்டிப் பைகள் அல்லது குளிர் ஈரத்துணி மூலம் வெப்ப நிலையைக் குறைத்தல்.

coomb's test : சிவப்பணு எதிர்ப் பொருள்சோதனை : இரத்தச் சிவப்பணுக்களுக்கு எதிரான உயிர்ப்பொருள்களைக் கண்டறிவதற்கான மிகுந்த உணர் திறனுடைய சோதனை முறை.

cooper's ligament : கூப்பர் தசை நாள் : மார்பகத்தில் காணப்படும் ஆதார இழைம அமைப்புகள். பிரிட்டிஷ் அறுவைச்சிகிச்சை வல்லுநர் சர் ஆஸ்ட்லி கூப்பரின் பெயரால் அழைக்கப்படுகிறது.

coordination : ஒருங்கியக்கம்; ஒருங்கிணைவு; ஒருங்கிசைவு : உடல், தசை ஒன்றோடொன்று ஒருங்கிசைந்து இயங்குதல். இதனால் உறுப்புகளின் அசைவுகள் முழுக்கட்டுப்பாட்டுடன் நடைபெறும்.

copper : செம்பு; தாமிரம் : விலங்குத் திசுக்கள் அனைத்திலுமுள்ள இன்றியமையாத தனிமம். இது சிலவகைப் புரதங்களிலும், செரிமானப் பொருள்களிலும் (என்சைம்) ஓர் அமைப்பானாகும்.

coping : சமாளிப்பு முறை : 1. ஒருவர் மன அழுத்தத்தைச் சமாளித்து, சிக்கலுக்குத் தீர்வு கண்டு, ஒரு முடிவு எடுக்கும் ஒரு செய்முறை. 2. ஒரு பல்லின் முகட்டில் அல்லது அடிவேரில் பூசப்படும் மெல்லிய உலோகப் பூச்சு.

coproantibody : குடல் தற்காப்பு மூலம் : குடலிலுள்ள பொருள்களில் உண்டாகும் ஒரு தற்காப்பு மூலம். இது குடல் சளிச் சவ்விலுள்ள குருதிநீர் உயிரணுக்களினால் உண்டாகிறது.

coprolalia : ஆபாசமொழி; இழி மொழி; ஆபாசப்பேச்சு : மூளையின் முன்புறப்பகுதி சீர் கெடுவதால் உண்டாகும் மூளைக் கோளாறின் அறிகுறியாக ஆபாசமாக அல்லது அசிங்கமாகப் பேசுதல்.

coprolagnia : இயல்முரணிய பாலுணர்ச்சி : இதில் மலஜலம் பற்றி எண்ணுவதும், அதனைப் பார்ப்பதும் கூட ஓர் இன்ப உணர்ச்சியை உண்டாக்குகிறது.

coprolax : கோப்ரோலாக்ஸ் : டையாக்டில் சோடியம் சல்ஃபோசசினேட் மருந்தின் வணிகப் பெயர்.

coproporphyrin : மிகைப்போர்பைரின் போக்கு : ஒருவகை போர்ப்பைரின் வளர்சிதை மாற்றப் பிழை. இது ஒரு மரபுக் கோளாறு. இதில் மலஜலங்களில் போர்ப்பைரின் அதிக அளவில் வெளிப்படும்.

coproporphyrin : கோப்ரோ போர்ப்பைரின் : மலஜலத்தில் பொதுவாகக் காணப்படும் இரு போர்ப்பைரின் கூட்டுப் பொருள்களில் ஒன்று. இது பிலிருபின் என்ற நிறமியின் சிதைவினால் உண்டாகிறது.

coproporphyrinuria : கோப்ரா போர்ப்பைரினூரியா : சிறுநீரில் மலஜல போர்ப்பைரின் மிகையாக இருத்தல்.

coprosterol : குடல் சேர்மானப் பொருள் : பித்தச்சுரப்பியின் நெருக்கத்தினால் குடலில் தோன்றும் சேர்மானப் பொருள்.

copula : இணைப்பு : 1. இரு கட்டமைப்புகளை இணைக்கும் ஒரு குறுகிய உறுப்பு. 2. நாக்கின்

மேற்கூரையாக அமைந்துள்ள முதிரா நிலைத்தொண்டைத் தளத்தில் உண்டாகும் மிதமான புடைப்பு.

coracoid : முன்கை தோளிணை எலும்பு : முன்கை எலும்புடன் இணையும் தோள்பட்டை எலும்புடன் ஒன்றிணைந்த எலும்பு.

coramine : கோராமைன் : நிகெதமைடு என்ற மருந்தின் வணிகப் பெயர்.

cordectomy : நாள அறுவை சிகிச்சை : ஒரு நாளத்தை குறிப்பாகக் குரல்வளை அதிர்வு நாளத்தை அறுவைச் சிகிச்சை முறையில் துணித்தல், தொப்புள் கொடியறுப்பு.

cordilox : கோர்டிலோக்ஸ் : வெராப்பாமில் என்ற மருந்தின் வணிகப் பெயர்.

cordocentesis : தொப்புள்சிரைத் துளைப்பு : கருவுயிரின் இரத்த மாதிரியை எடுப்பதற்கு மீயொலி வரைவு வழிகாட்டுதலில் கீழ் தோல்வழித்தொப்புள் சிரைத் துளைப்புச் செய்தல்.

cordotomy : தண்டுவடக்குழாய்ப் பகுப்பு : தண்டு வடத்தின் கிடைமட்ட வடக்குழாயிணை பகுத்தல்.

core : உள்மையம்; நடுப்பகுதி; முனை; உட்புறம் : ஒரு கொப்புளத்தின் மையத்திலுள்ள ஆணிப் பகுதி.

corectopia : திரிபிடக்கண்மணி: கண்ணின்மணியின் அமைப்பு விழித்திரையின் மையத்தில் அமைந்திருப்பதற்குப் பதிலாக விசித்திரமான இடத்திலமைந்து இருத்தல்.

core dialysis : உள்மையப்பகுப்பு: இழை உறுப்பிலிருந்து விதித்திரைப்படலத்தின் வெளிவிளிம்பை அறுவைச் சிகிச்சை மூலம் பிரித்தல்.

corelysis : இணைப்புப் பிளப்பு : விரியாடியின் பொதியுறைக்கும் விழித்திரைப் படலத்துக்கு மிடையிலான இணைப்பினை பிளவுறுத்துதல்.

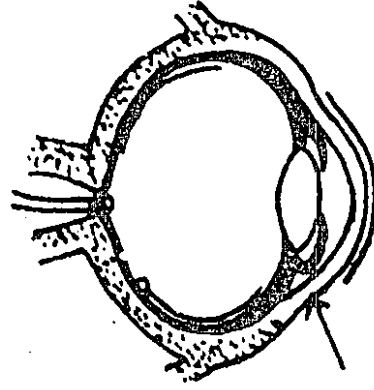
coremorphosis : கண்மணி உருவாக்கம் : ஒரு செயற்கைக் கண்மணியை அறுவைச் சிகிச்சை முறைப்படி உருவாக்குதல்.

coreoplasty : கண்மணி திரிபு நீக்கச் சிகிச்சை : திரிபடைந்த அல்லது புழை அடைப்புடைய கண்மணியை அறுவைச் சிகிச்சை மூலம் திருத்தி அமைத்தல்.

corlan : கார்லான் : கோர்ட்சால் என்ற மருந்தின் வணிகப் பெயர்.

corn : காய்ப்பு; தோல் காய்ப்பு; ஆணி விழுதல்; கால் ஆணி : காலடியிலோ கால் விரலிலோ மிகுந்த உராய்வு அல்லது மட்டு மீறிய அழுத்தத்தால் ஏற்படும் மேல்தோல் தடிப்பு.

cornea : விழி வெண்படலம்; கருவிழி; ஒளிப்படலம் : விழித்திரைப் படலத்திற்கும் கண்மணிக்கும் முன்பாகவுள்ள ஒளி ஊடுருவக் கூடிய சவ்வுப்படலம்.



விழி வெண்படலம்

corneal graft : கருவிழிப்படல மாற்று மருத்துவம்; கருவிழிச் சீரமைவு; கருவிழி ஒட்டு : ஒளி ஊடுருவாத விழிவெண் படலத்தை மாற்றிவிட்டு, வேறொருவரின் ஆரோக்கியமான விழி வெண்படலத்தைப் பொருத்துதல்.

corneoplasty : கருவிழிப்படல மாற்றுச் சிகிச்சை : விழிவெண் படலத்தை மாற்றிப் பொருத்துவதற்கான அறுவைச் சிகிச்சை.

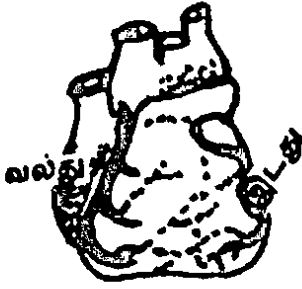
corneosclera : கண்விழிப்புறப் படலம் : கண்விழியின் புறத் தோலாக விழிவெண்படலமும், வெள்விழியும் அமைந்திருத்தல்.

corny : கால் காய்ப்பு நோய் : காலில் தோன்றும் காய்ப்பு தன்மை; காலில் காய்ப்பு நோயுடைய.

coronary : நெஞ்சுப்பை சார்ந்த :

1. மகுடம் போன்ற அல்லது மகுடத்துக்குரிய. 2. நெஞ்சுப்பைச் சுவரின் தசைக்குக் குருதி வழங்கும் நாளங்களைக் குறிப்பிடும் சுற்று உறுப்பு.

coronary arteries : நெஞ்சுப்பை



நெஞ்சுப்பை நாளம்

(தமனி) இது மகுடம் போல் சுற்றியிருக்கும்.

coronary circulation : நெஞ்சுப்பைக் குருதியோட்டம் : நெஞ்சுப்பையைச் சுற்றி இரத்த ஓட்டம்.

corona viruses : மகுடக்கிருமிகள் : புதிதாகக் கண்டு பிடிக்கப்பட்டுள்ள ஒரு நோய்க் கிருமிக் குழுமம். இது தடுமனை உண்டாக்குகிறது.

coroner : பிண ஆய்வாளர் : இங்கிலாந்தில் வன்முறை காரணமாக ஒரு மரணம் ஏற்பட்டிருக்கும் என ஐயுறப்படும்போது மரணத்திற்கான காரணத்தை அறிவதற்காகச் சடலத்தை ஆராயும் ஓர் அதிகாரி. இவர் பொதுவாக,

ஒரு வழக்குரைஞராகவோ, மருத்துவராகவோ இருப்பார்.

coronoidectomy : கீழ்த்தாடை எலும்பு அறுவைச் சிகிச்சை : பாலூட்டி உயிரினங்களின் கீழ்த்தாடையிலுள்ள காக்கையின் அலகுபோல் வளைந்த எலும்புப் பகுதிகளை அறுவைச் சிகிச்சை முறையில் அகற்றுதல்.

corporeity : பரு உடல் : பரு உடலியல்பு

corpse : உயிரிலா மனித உடல் : சவம்.

corpulmonale : இதயக் கீழறை மிகு அழுத்தம் : நுரையீரல் நோயைத் தொடர்ந்து ஏற்படும் இதயநோய். இதனால், வலது இதயக் கீழறையில் அழுத்தம் அதிகமாகிறது.

corpus : உடலி; பிணம் (சடலம்); உடல் சிறப்புத் திசு உறுப்பு; மெய்யம் : உடம்பில் தனி இயல்பு வாய்ந்த கட்டமைப்பு.

corpuscle : சிறுஉலி; குருதிக் கணம்; இரத்த அணு; சிறு மெய்யம்; குறுதியணு : குருதியில் உள்ள நுண் அணுவுடலி. இது பொதுவாக, இரத்தச் சிவப்பணுக்களையும், வெள்ளணுக்களையும் குறிக்கிறது.

corrective : தீங்கு தவிர்க்கும் பொருள்; செப்பமான : தீங்கினை எதிர்த்து இயங்கும் தன்மையுடைய பொருள்.

correlation : இடைத்தொடர்பு : ஒன்றற்கொன்று தொடர்புடைய எதிரிணையான பொருள்களை ஒன்றற்கொன்று தொடர்புடைய தாக்கும் ஒரு புள்ளி விவர அட்டவணை.

corrigan's pulse : கோரிகான் நாடி : நீர்ச் சம்மட்டி நாடி. அயர்லாந்து மருத்துவ அறிஞர் சர் டொமினிக் கோரிகானின் பெயரால் அழைக்கப்படுகிறது.

corrolant : உடல்வலுவூட்டி : உடல் வலிமையூட்டும் மருந்து.

corrugator : நெளிவான ; முகம் சுளிக்கும்போது புருவ சுருக்கு தசை.

cortex : மூளை மேலுறை; புறணி; மூடி : மூளையின் மேலுள்ள சாம்பல் நிறப் பொருள்.

cortical : புறஉடல் சார்ந்த : 1. புறணி சார்ந்த 2. உள்ளூரி சார்ந்த மென்மையான எலும்புத் திசுவைச் சுற்றியுள்ள எலும்பு.

corticosterone : அண்ணீரகப் புறணி இயக்குநீர் : அண்ணீரகப் புறணியிலிருந்து சுரக்கும் இயற்கையான குண்டிக்காய் இயக்குநீர். இது நுரையீரலில் கிளைக் கோஜன் படிவதையும், சோடியம் நிலைபெறுவதையும், பொட்டாசியம் வெளியேறுவதையும் தூண்டுகிறது.

corticosteroids : குண்டிக்காய் இயக்குநீர் : குண்டிக்காய்ச் சுரப்பி

மேலுறையில் உண்டாகும் இயக்குநீர்கள். (ஹார்மோன்).

corticotropin : புறக் கபச் சுரப்புநீர் : புறக்கபச் சுரப்பியில் சுரக்கும் இயக்குநீர். இது குறிப்பாகக் குண்டிக்காய் மேலுறை இயக்குநீரைச் சுரக்கத் தூண்டுகிறது.

cortisol : கோர்ட்டிசால் : மனிதரிடமுள்ள முக்கியமான குளுக்கோ கார்ட்டிக்காய்ட் இதன் அளவு, காலையில் எழுந்தவுடன் மிக அதிகமாகவும், நள்ளிரவில் மிகக் குறைவாகவும் இருக்கும். மன அழுத்தத்தின் போதும், நோயின்போதும் இதன் அளவு அதிகரிக்கிறது. இதன் 95% புரதத்துடன் பிணைந்திருக்கும். சுதந்திர மாகவுள்ள சிறிதளவு, உயிரியல் முறையில் மிகவும் செயலூக்கமுடையதாக இருக்கும். இது குளுக்கோகார்ட்டிக்காய்ட் ஏற்பிகள் மூலமாகச் செயற்படுகிறது.

cortisone : கார்ட்டிசோன் : குண்டிக்காய்ச் சுரப்பியில் சுரக்கும் இயக்குநீர்களில் (ஹார்மோன்) ஒன்று. இதனை உடல் பயன்படுத்துவதற்கு முன்பு கார்ட்டிசாலாக மாற்றிக் கொள்கிறது.

corynebacterium : கோரினிபாக்டீரியம் : கோரினிபாக்டீரியேசியே என்ற பாக்டீரியக் குடும்பத்தைச் சேர்ந்த சலாகை வடிவிலான கிராம் நேர் படிவ வகை. இது தொண்டை அழற்சினோயை உண்டாக்குகிறது.

corynebacterium : கோரின்பாக்டீரியம் : பாக்டீரிய வகையைச் சேர்ந்த கிராம் சாயம் எடுக்கும் தன்மையுடைய பாக்டீரியம்.

coryza : மண்டைச்சளி (தடுமன்) சளி; நீர்க்கோள் : குறைந்த காலம் நீடிக்கக்கூடிய தடுமன் நோய். இது மிக விரைவாகத் தொற்றக்கூடியது.

cosalgic : கோசால்ஜிக் : டெக்ஸ்டிரோபுரோப் ஆக்சிஃபீன், பாராசிட்டமால் ஆகிய இரண்டும் கலந்த கலவை மருந்தின் வணிகப் பெயர்.

cosmesis : ஒப்பனை மருத்துவ முறை : நோயாளியின் தோற்றம் பற்றிய அறுவைச் சிகிச்சை நடைமுறைகள். இது ஒப்பனைக்காகச் செய்யப்படும் அறுவைச்சிகிச்சை அல்லது சிகிச்சைமுறை.

cosmetic : ஒப்பனைப் பொருள்: முகம், முடி ஆகியவற்றை அலங்கரிப்பதற்குப் பயன்படும் சிங்காரிப்புப் பொருள்.

costa : விலா எலும்பு : 1. விலா விலுள்ள நீண்ட வளைவான 24 எலும்புகளில் ஒன்று. 2. உடலின் பக்கத்திலுள்ள விலா எலும்பினைச் சார்ந்த.

costal : விலா எலும்பு : உடலின் பக்கத்திலுள்ள எலும்பு.

costate : விலா எலும்புள்ள.

costive : மலச்சிக்கலுள்ள.

costochondritis : விலாக் குருத்தெலும்பு அழற்சி : விலாக் குருத்தெலும்பு இணைப்புகளில் ஏற்படும் வீக்கம். இதில் விலாக் குருத்தெலும்பு இணைப்புகளின்மீது உறுப்பெல்லைக்குள் இலேசான வலியும் மென்மைத் தன்மையும் உண்டாகும்.

costochondritis : விலா குருத்தெலும்பு அழற்சி : விலாக் குருத்தெலும்பில் ஏற்படும் வீக்கம்.

costoclavicular : விலா-கழுத்துப் பட்டை எலும்பு நோய்.

costotransverse : விலா குறுக்கீட்டுத் தசை சார்ந்த : விலா எலும்புகள், முள்ளெலும்புகளின் குறுக்கீட்டுத் தசைகள் தொடர்புடைய.

costovertebral : விலா-முள்ளெலும்பு சார்ந்த : விலா எலும்புகள், மார்பக முள்ளெலும்புகள் சார்ந்த.

costoxiphoid : விலா-மார்பு எலும்பு சார்ந்த : விலா எலும்புகள், மார்பெலும்பின் கீழ்க் கோடிக் குருத்துசார்ந்த.

cotazym : கோட்டாசைம் : கணையச் செரிமானப் பொருளின் (என்சைம்) வணிகப் பெயர்.

cot death : கட்டில் மரணம் : ஒரு குழந்தை இரவில் கட்டிலில் தூங்கும் போதே சிறிதும் எதிர்பாராமல் திடீரென ஏற்படும் மரணம். ஒரு மாதம் முதல் ஒரு வயது வரையுள்ள

குழந்தைகளுக்கு இந்த மரணம் உண்டாகிறது. இதற்கான காரணம் இன்னும் கண்டறியப்படவில்லை. பிறக்கும்போது குறைந்த எடையுடைய குழந்தைகளுக்கு 2 மாதங்களில், பின் பனிக்காலத்தில் பெரும்பாலும் இந்த மரணம் குளிர் பகுதிகளில் உண்டாகிறது.

cotyledon : கருப்பை உட்பிரிவு : நச்சுக் கொடியின் கருப்பைப் பரப்பிலுள்ள உட்பிரிவுகளில் ஒன்று.

cough : இருமல் : மூச்சுக்காற்று வழிகளில் புகும் அயல்பொருள்களை அல்லது திரளும் சுரப்புகளை அகற்றுவதற்காக அனிச்சைச்செயலாக அல்லது தன்னுணர்வுடன் தூண்டப்படும் ஒரு பாதுகாப்புச் செயல்முறை.

cough-drop : இருமல் சொட்டு மருந்து.

coulomb : மின்னலகு/கூலாம்ப் : ஒரு நொடியில் ஒரு ஆம்பியர் மின்னலகால் ஈர்க்கப்படும் மின் விசையின் அளவு. ஃபிரெஞ்சு இயற்பியலறிஞர் சி. கூலாம்ப் என்பவரின் பெயரால் அழைக்கப்படுகிறது.

coumarin : கூமாரின் : செடி கொடி வகைகளிலிருந்து கிடைக்கும் படிக உருவ மணப் பொருள் வகை. இது 'K' வைட்டமின் சார்ந்த உறைவுக் காரணிகளின் கல்லீரலுக்குரிய கூட்டிணைப்புக் கூட்டுப்பொருள்.

count : கணிப்பு : கணக்கிடுதல். பொருள்களின் ஒரு கன அளவுக்கு எந்த அலகுகள் என்று எண்மான முறையில் கணக்கிடுதல். இதன் படி பாக்கீரியாக்கள், இரத்த உயிரணுக்கள், பல்வேறு வெள்ளி உயிரணுக்கள் போன்றவை கணக்கிடப்படுகின்றன. கதிர் வீச்சின் அளவு ஒருகால அலகு அடிப்படையில் கணக்கிடப்படுகிறது.

counteraction : எதிர்வினை : ஒரு வினையுக்கிக்கு எதிரான செயல்முறையை உடைய ஒரு மருந்தின் வினை.

counterincision : எதிர்வெட்டு : ஒரு சுத்தமான காயம் அடையும்போது அதிலிருந்து சீழை வெளியேற்றுவதற்காக காயத்தின் விளிம்புகளில் இரண்டாம் முறைசெய்யப்படும் கீறல்.

counter-irritant : உடலெரிவு மருந்து; எரிவூட்டி : உடலெரிவு மூலம் நோய்த்தீர்வு நாடும் மருந்துவகை.

counter-poison : நச்சு மாற்று : நச்சுமுறிவு மருந்து.

countershock : எதிர் அதிர்ச்சி : இதயக்கீழறைத் தசைத் துடிப்பைத் தடுப்பதற்காகவும், சீரான மின்னியல் நடவடிக் கையை மீட்பதற்காகவும் இதயத்துக்குக் கொடுக்கப்படும் உயர்அழுத்த மின்னோட்ட அதிர்ச்சி.

counterstain : எதிர்கறை பொருள்: முந்தையக் கறையை எடுப்பாகக்

காட்டுவதற்காகப் பயன்படுத்தப்படும் ஒரு கறை உண்டாக்கும் பொருள்.

countertraction : எதிர் இழுவை: எலும்பு முறிவைக் குறைப்பதற்காக, ஒரு இழுவைக்கு எதிராகப் பயன்படுத்தப்படும் இன்னொரு இழுவை.

couplet : இரட்டை : அடுத்தடுத்த முதிராக் கீழறைச் சுருக்கங்களின் இரட்டைகள்.

couvade : போலி நோய் : பழங்குடி மக்களிடையே மனைவியின் பேறுகாலத்தில் கணவன் மேற்கொள்ளும் போலி நோய்.

cowperitis : துவர்சுரப்பி அழற்சி: துவர் சுரப்பியில் ஏற்படும் வீக்கம். மலக்குடலுக்குள் சுட்டு விரலைவிட்டு, இவற்றில் ஒன்றின் மீது சுட்டைவிரலை முதலில் வைத்து, பிறகு ஆசன வாயின் நடுமடிப்பிலும் வைத்து இது உணரப்படுகிறது.

cowper's glands : துவர் சுரப்பிகள்.

coxa : இடுப்பு; சப்பை : இடுப்பு மூட்டு.

cowpox : கோவசூரி/மாட்டம்மை: பசுக்களின் மடுக்காம்புகளைப் புண்ணாக்கும் நோய்வகை. இது பசுக்களிடமிருந்து மனிதருக்கும் பரவக்கூடும்.

coxalgia : இடுப்புவலி; சப்பைவலி: இடுப்பு மூட்டில் ஏற்படும் நோவு.

coxiella : காக்கியெல்லா : கணைச் சூட்டு நோயை உண்டாக்கும் ஒருவகைப் பாக்டீரியா. அமெரிக்கப் பாக்டீரியா வியலறிஞர் செஹரால்டு காக்கீஸ் என்பவரின் பெயரால் அழைக்கப்படுகிறது. காக்கியெல்லா பர்னெட்டி என்ற பாக்டீரியா, ஆடுமாடுகளிடமிருந்து மனிதருக்குத் தொற்றும் கியூ-காய்ச்சல் என்ற நோயை உண்டாக்குகிறது.

coxitis : இடுப்பு வீக்கம்; இடுப்பு அழற்சி; சப்பை அழற்சி : இடுப்பு மூட்டில் ஏற்படும் வீக்கம்.

crackle : வெடிப்பொலி : மூச்சுச் சிற்றறைகளிலும் மையம் நோக்கிய முனைகோடி காற்று வழிகளிலும் சிலசமயம் உட்குழிகளிலும் விட்டுவிட்டு உண்டாகும் வெடிப்பொலிகள்.

cradle cap : குழந்தைக் குல்லாய்; தொட்டில் தொப்பி : குழந்தைகளுக்கு உச்சி வட்டக்குடுமித் தோலில் உண்டாகும் செதிள்.

cramp : சுளுக்கு ; பிடிப்பு ; தசை நார்ச் சுரிப்பு; தசை மரத்தல்; சூரை பிடித்தல்; தசை இசிவு; பிடியிறுக்கம் : கடுங்குளிரினால் அல்லது மட்டுமீறிய தளர்ச்சியினால் உண்டாகும் தசைநார் இசிப்பு. இது, முறை நரம்பிசிவு, உணவு நச்சு, வாந்திபேதி (காலரா) போன்ற நோய்களின்போது உண்டாகலாம்.

crampy : சுளுக்கான : சுளுக்கால் பீடிக்கப்பட்ட ; சுளுக்குப் பிடிப்பு நோயை உருவாக்கத்தக்க.

cranialis : கபாலம் சார்ந்த : மண்டையோடு (கபாலம்) அல்லது உடம்பின் உச்சிப்பகுதி தொடர்புடைய.

cranial Index : மண்டையோட்டுக்குறியெண்; தலைசார் : நீளத்தின் நூறுவீதமாகக் கணிக்கப்படும் மண்டையோட்டின் வடிவளவு வரைக் குறியெண்.

cranial vault : மண்டையோட்டுக் கவிகை : முதிர் கருமண்டையோட்டின் நகரக்கூடிய பகுதியாக முன்பக்க, உட்பக்க, பின்புற எலும்புகள் அமைந்துள்ளன. இவை குழந்தை பிறக்கும் போது வெளிவருவதற்கு பிறப்பு வழியை நெகிழ்ச் செய்து வழி உண்டாக்கிக் கொடுக்கின்றன.

craniofenestra : மண்டையோட்டுத் திரிபு : கருமுனை மண்டையோடு திரிபாக வளர்ந்திருத்தல். இதில் சில பகுதிகளில் எலும்பு உருவாகாமலிருக்கும்.

cranioptomy : மண்டையோட்டியல் : மண்டையோடு சார்ந்த புற உடலமைப்பு ஆய்வியல்.

craniolacunia : மண்டையோட்டுப் பள்ளம் : கருமுனை மண்டையோடு திரிபாக வளர்ந்து இருத்தல். இதில் உட்புறப் பகுதிகள் பள்ளங்கள் இருக்கும்.

craniometer : மண்டையோட்டுமானி : மண்டையோட்டை அளக்கும் கருவி.

craniometry : மண்டையோட்டு அளவியல்; தலையளவு : மண்டையோடுகளை அளவிடும் அறிவியல்.

craniopharyngioma : மண்டையோட்டுக் கட்டி : மூளைக்கும் கபச்சுரப்பிக்குமிடையில் உண்டாகும் கட்டி.

cranioplasty : மண்டையோட்டு அறுவைச் சிகிச்சை : மண்டையோட்டில் ஏற்படும் குறைபாடுகளை அறுவைச் சிகிச்சை செய்து குணப்படுத்துதல்.

craniorhachischisis : முதுகெலும்புப் பிளவு : மண்டையோடும் முதுகெலும்பும் பிறவியிலேயே வெடித்துப் பிளவுபட்டிருத்தல்.

craniotomy : இளம் மண்டையோட்டு மருத்துவம்; மண்டைத்திறப்பு; தலைத்திறப்பு : இளஞ்சூலின் மண்டையோட்டைத் தகர்த்துக் கூறுபடுத்துதல்.

cranium : மண்டையோடு; மண்டைக்கூடு; கபாலம் : மூளையை மூடியுள்ள எலும்புகளின் தொகுதி.

crasnitin : கிராஸ்னிட்டின் : கொலாஸ்பாஸ் என்ற மருந்தின் வணிகப் பெயர்.

crassamentum : இரத்தவுறைவு : உறை குருதியின் அடர் பகுதி ; உறைந்த இரத்தக் கட்டி.

cream : பாலேடு : 1. பாலின் மேற்பரப்பில் படலமாகப் படர்ந்திருக்கும் கொழுப்புச் சத்துடைய பாலேடு. 2. வெப்ப மண்டலத்தில் பயன்படுத்துவதற்கான எண்ணெயும் நீரும் கலந்த ஓரளவு திடவடிவிலான பசைக் குழம்பு.

cream of tartar : இருபுளியகி : பொட்டாசியம் பைடார்ட்ரேட், மருந்துக்குப் பயன்படும் வகையில் புடமிட்டு மணியுருப்படுத்திய சாம்பர இரு புளியகி.

creatine : தசைச்சாற்று உயிர்ப் பொருள்; தசைப்புரதம் : தசையின் சாற்றில் காணப்படும் உயிர்ப் பொருள் மூலக்கூறு; முதுகெலும் புள்ளவற்றுக்குரிய வரிநிலைத் தசையின் நிலையான தனிச் சிறப்புக்கூறு.

creatinuria : மிகைத்தசைப் புரதப் போக்கு : சிறுநீரில் கிரியோட்டின் என்ற தசைப்புரதம் அதிக அளவில் வெளியேறுதல்.

creatorrhoea : தசைஇழைமப் போக்கு : கடும் கணைய அழற்சியின்போது மலத்துடன் தசை இழைமங்கள் வெளியேறுதல். இதனை நுண்ணோக்கி மூலம் காணலாம்.

creosote : நச்சரிபொருள் : மரக்கீலிலிருந்து எடுக்கப்படும் எண்ணெய் வடிவிலான ஆற்றல் வாய்ந்த நச்சரிபொருள்.

crepitation : குறுகுறு ஒலி; (எலும்பில்) நரநரப்பு; உராயொலி; உரம் ஒலி : உடைந்த எலும்பின் இரண்டு துண்டங்கள் உராய்வதைப் போன்று மருத்துவர் ஆய்வினால் நுரையீரல்களில் கேட்கப்படும் ஒலி.

cresol : கிரிசோல் : ஆற்றல் வாய்ந்த பூச்சிக் கொல்லி மருந்து. வேதியியல் முறையில் ஃபினாலுடன் தொடர்புடையது.

crest : எலும்பு முகடு : எலும்பின் மீதுள்ள ஓர் எடுப்பான வரை முகடு.

cretinism : அங்கக்கோணல் : கேடயச் சுரப்பி சுரப்பாற்றல் இழந்த போவதன் காரணமாக ஏற்படும் அங்கக்கோணல் அல்லது தடைபட்ட வளர்ச்சியுடன் அறிவுமந்தம் ஏற்படும் நிலை. குள்ள உருவம், பெரிய தலை, பருத்த கால்கள், உலர்ந்த தோல், குறைந்த தலை மயிர் வீங்கிய கண் இமைகள், குறுகிய கழுத்து போன்ற அங்கக் கோணல்கள் ஏற்படுதல்.

crevicular : வெடிப்புசார்ந்த : ஒரு வெடிப்பு-குறிப்பாக பல்லெயிறு வெடிப்பு-தொடர்பான.

cribriform : சல்லடைத்துளை எலும்பு; சல்லடைக்கண்; சல்லடை : சல்லடை போல் சிறுதுளைகளுள்ள முக்கடி எலும்பு. இது முகர்தல் நரம்புகள் செல்வதற்கு அனுமதிக்கிறது.

crick : கழுத்து கழுக்கு : முதுகுப் பிடிப்பு.

cricothyroid : குருத்தெலும்புக் கீறல் : குரல்வளைக் குருத்தெலும்பு, கேடயக் குருத்தெலும்புக் குருத்துகளின் வழியாகக் கீறல்.

cricothyreotomy : குருத்தெலும்பு சவ்வுக்கீறல் : தோல் மற்றும் கேடயக் குருத்தெலும்புச் சவ்வு வழியாகக் கீறுதல். இது மூச்சடைப்பை நீக்குவதற்குச் செய்யப்படுகிறது.

cricoid : குரல்வளைக் குருத் தெலும்பு : மோதிர வடிவமுள்ள குரல்வளைக் குருத்தெலும்பு.

crisis : நோய்த்திருப்புமுனை; அச்சநிலை; இடர்நிலை : ஒரு நோயில் ஏற்படும் திருப்புக் கட்டம். எடுத்துக்காட்டாக, காய்ச்சலின் அறிகுறிகள் தளர்வதற்கு வெப்பத் தணிவு ஏற்படுதல்.

crohn's disease : குரோஹன் நோய் : சிறு குடல் வீக்கம். பொதுவாகக் கடைச்சிறுகுடல், பெருங்குடலின் வலப்பக்கம், இரைப்பையின் சுவர் முழுவதும் வீக்கமடைந்து இது ஏற்படுகிறது. நீளமான வெடிப்புகளாக நைவுப் புண்கள் உண்டாகும். இரத்தத் துடனான மலப்போக்கில் இது காணப்படும். பி. குரோஹன் என்ற அமெரிக்க மருத்துவ அறிஞரின் பெயரால் இது அழைக்கப்படுகிறது.

crookback : கூன் ; கூன் விழுந்த; கூனல் முதுகு.

crop-bound : உணவடைப்பு : தொண்டைப் பை இறுக்கத் தால் துன்பமடைகிற.

cross bite : பல் திரிபு : பற்கள் இயல்புமீறி விலகுவதால் அல்லது தாடை இயல்பு மீறி இடம் பிறழ்வதால் மேல், கீழ் பற்கள் இயல்புமீறி ஒன்றின் மேல் ஒன்று படிந்திருத்தல்.

cross breeding : இனக் கலப்பு : வெவ்வேறு இனங்களைச் சேர்ந்த விலங்குகளை அல்லது தாவரங்களைக் கலப்பு செய்தல்.

cross eye : ஓரக்கண் : ஒரு கண்ணின் பார்வை அச்ச மற்ற கண்ணிலிருந்து விலகி ஏற்படும் இரட்டைப் பார்வைக்கோளாறு.

cross leg flap : சப்பணத் தோல் மடிப்பு : பிளாஸ்டிக் அறுவைச் சிகிச்சை செய்யும்போது மற்ற காலின் தோல்மடிப்பைப் பயன்படுத்துதல்.

cross reactivity : குறுக்கு எதிர் விளைவு : பல்வேறு காப்பு மூலங்களுடனான தற்காப்பு மூலத்தின் எதிர்விளைவு.

cross resistance : குறுக்குத் தடையாற்றல் : ஒரு மருந்துக்கான எதிர்ப்பாற்றலை வளர்க்கிற உயிரிகள். இது ஒரே மாதிரியான பிற மருந்துகளுக்குத் தானாகவே எதிர்ப்பாற்றல் பெறுகிறது.

crossing over : டிஎன்ஏ பரி மாற்றம் : முதலாவது கரு முனைப் பகுப்பின் தொடக்க நிலையில் ஒவ்வொரு இனக்கீற்று உறுப்பினர் களிடையே டி.என்.ஏ. நீட்சி களின் பரிமாற்றம் நடைபெறுதல்.

crotalidae : சங்கிலிக்கறுப்பன் பாம்பு : நச்சுப்பாம்புகளின் ஒரு குடும்பம். வாலில் கலகலவென்று ஒலிசெய்யும் முன்வளையங்களுடன் கூடிய நச்சுப் பாம்பு வகை.

crotamiton : குரோட்டாமிட் டோன் : சொறி சிரங்கினை குறிப்பாகக் குழந்தைகளின் சொறி சிரங்கினைக் குணப்படுத்துவதற்கான மருந்து. இது சொறி சிரங்கில் பூச்சிகளைக் கொன்று, எரிச்சலைத்தடுக்கிறது.

croup : காற்றுக்குழல் அழற்சி : கொடிய இருமலோடு கூடிய குழந்தைகளின் காற்றுக் குழல் அழற்சி நோய். தொண்டையில் உண்டாகும் கரகரத்த ஒலி.

crouzon's disease : குருசோன் நோய் : பிறவியில் உண்டாகும் ஒரு நோய். இதில் தாழ்ந்த நெற்றி, கூரிய உச்சித்தலை போன்ற மிகைமண்டைத் திரிபு, கண்விழிப்பிதுக்கம், பார்வை நரம்பு சூம்புதல் போன்ற கோளாறுகள் உண்டாகும். ஆக்டேவ் குருசோன் என்ற ஃபிரெஞ்சு நரம்பியல் வல்லுநரின் பெயரால் அழைக்கப்படுகிறது.

cruels : கண்டமாலை நோய்.

crus : வேர் உறுப்பு : உடலின் பல்வேறு உறுப்புகளில் கால் போன்ற அல்லது வேர் போன்ற அமைப்பு. எடுத்துக்காட்டாக, உதாரவிதான வேர்.

crutch palsy : கவட்டுவாதம்; ஊன்றுகோல் : மணிக்கட்டு, விரல்கள், சுட்டைவிரல்கள் ஆகியவற்றின் நீட்டுத் தசைகளில், அக்குளில் உள்ள ஆரை நரம்புகளில் அடிக்கடி அழுத்தம் ஏற்படுவதன் காரணமாக உண்டாகும் முடக்குவாதம்.

cryaesthesia : குளிர் உணர்வு : குறைந்த வெப்பநிலையில் மிகுந்த குளிர்ச்சியை உணர்தல்.

cryoablation : குளிர்நிலை திக அகற்றல் : அபரிமிதமான

குளிர்ச்சி மூலம் அழிப்பதன் வாயிலாக திகவை அகற்றுதல்.

cryogenics : தாழ்வெப்பவியல்; உறைநிலையியல் : தாழ்ந்த வெப்பநிலை பற்றிய இயற்பியலின் கிளைத்துறை.

cryoglobulinaemia : மிகைக் கிரையோகுளோபுலின் : இரத்தத்தில் கிரையோகுளோபுலின் அளவு மட்டுமீறி இருத்தல்.

cryoglobulins : கிரையோகுளோபுலின் : சில நோய்களின் போது இரத்தத்தில் இயல்புக்கு மீறிய அளவில் புரதங்கள் அடங்கியிருத்தல். இவை தாழ்ந்த வெப்பநிலையில் கரைவதில்லை. இதனால் விரல்கள், பாதங்கள் போன்ற சிறிய இரத்த நாளங்களில் தடை ஏற்படுகிறது.

cryopexy : குளிர்முறைப் பாதுகாப்பு; குளிர் பொருத்தல் : தாழ்ந்த வெப்பநிலை உண்டு பண்ணும் முறைகள் பற்றிய ஆய்வு.

cryophake : உறைமுறைப் புரை நீக்கம் : உறையவைக்கும் முறை மூலம் கண்ணில் புரையை நீக்குதல்.

cryoprecipitate : குளிர்நிலை வீழ்படிவு : குருதி நீரிலிருந்து கிடைக்கும் கரையக்கூடிய ஒரு பொருள். இது குளிர்விக்கும் போது வீழ்படிவாகக் கிடைக்கிறது. இதில் காரணி-VIII மிகுதியாக இருக்கிறது.

cryopreservation : குளிர்நிலைப் பாதுகாப்பு : மிகவும் தாழ்ந்த

வெப்பநிலையில் பெரும்பாலும் திரவ நைட்ரஜனில் உயிரணுக்களைப் பாதுகாத்தல்.

cryoprobe : உறை ஆய்வுக் கருவி; குளிரூட்டுக் கருவி : உயிர்ப்பொருள் ஆய்வுக்குப் (biopsy) பயன்படும் கருவி. இது, திரவ நைட்ரஜன் கருவியுடன் இணைக்கப்பட்ட நெகிழ்திற னுடைய உலோகக் குழாய் ஆகும். இதன் முனைகள் பல்வேறு அளவுகள் உள்ளன. இந்த முனையை -180°C வரைக் குளிர்விக்கலாம்.

cryoprotein : குளிர்நிலைப்புரதம்: ஒரு கரைசலைக் குளிர்விக்கும் போது வீழ்ப்படிவாகப் படிந்து, சூடாக்கும்போது மீண்டும் கரைகிற ஒரு புரதம்.

cryostat : தாழ் குளிர்சாதனம் : உறைநிலைக்கும் குறைந்த வெப்பநிலையில் செயற்படக் கூடிய குளிர்சாதனம்.

cryosurgery : உறை அறுவை மருத்துவம்; குளிரூட்ட அறுவை முறை; குளிர் அறுவை : நோயுற்ற திசுக்களை அகற்றுவதற்குத் தாழ்ந்த வெப்ப நிலையில் நடத்தப்படும் அறுவை மருத்துவம். இதில் சுத்திக்குப் பதிலாக உறை ஆய்வுக்கருவி பயன்படுத்தப்படுகிறது.

cryothalamectomy : குளிர் நிலை அறுவை மருத்துவம்: அபரிமிதக் குளிர்ச்சியை பயன்படுத்தி மூளை நரம்பு முடிச்சின் ஒரு பகுதியை அழித்தல்.

cryotherapy : குளிர் மருத்துவம்: குளிர்ச்சியைப் பயன்படுத்தி நோய்களைக் குணப்படுத்தும் முறை.

cryptogenic : அறியாத நோய்க் காரணம்; கானல் கரு.

cryptorchism : அண்ட இறக்க மின்மை; இறங்கா விரை; மறை விரை : உயிரின விதைப்பை யினுள் (அண்டகோசம்), விதை (அண்டம்) இறங்காமலிருக்கிற ஒரு வளர்ச்சிக் குறைபாடு. விதைகள் அடிவயிற்று அல்லது தொடை அடிவயிற்று இணைப்புக் குழாயிலே இருந்து விடுகின்றன.

cryptosporidiosis : கடும் வயிற்றுப்போக்கு : கடுமையான வயிற்றுக் கழிச்சலுடனும், அடிவயிற்றுத் தசைச் சுரிப்புடனும், காய்ச்சலுடனும் உண்டாகும் வயிற்றுப்போக்கு நோய். இது கிரிட்டோஸ் போரிடியம் என்னும் ஓரணுக் கிருமியினால் உண்டாகிறது.

cryptosporidium : கிரிட்டோஸ் போரிடியம் : மனிதர்களிடமும் வீட்டு விலங்குகளிடமும் குடலில் காணப்படும் கோள வடிவ ஓரணுக் கிருமி. இது காய்ச்சல், கடும் வயிற்று வலியுடனான வயிற்றுக் கழிச்சலை உண்டாக்குகிறது.

crystalline : பளிங்குப் பொருள்: 1. பளிங்கு போன்று தெளிவான ஒளி ஊடுருவக்கூடிய பொருள். 2. பளிங்குப் பொருள்கள் தொடர்புடைய.

crystalluria : பளிங்குப் பொருள் கழிவு : பளிங்கு போன்ற பொருள்கள் வெளியேறுதல்.

crystal violet : பளிங்கு ஊதா; படிக ஊதா : பிரகாசமான ஊதா நிறமுடைய, நச்சுத்தடை அனிலின் சாயம். புண்கள், தோல் நோய்கள் ஆகியவற்றுக்கு 0.5% கரைசலாகப் பயன்படுகிறது.

crystalline : பளிங்கு; படிகம் படிக: ஒளி எளிதில் ஊடுருவக் கூடிய, படிகம் போன்ற அமைப்புடைய அமைவுகள். விழித்திரைப்படலத்தின் முன்புற முள்ள முட்டைவடிவமுள்ள குமிழ். ஒளி எளிதில் ஊடுருவக் கூடிய கண்முகப்புக் குமிழ் எனப்படும்.

cubital : முழங்கை சார்ந்த : முன்கை எலும்பு அல்லது முழங்கை தொடர்பான.

cubital tunnel syndrome : முழங்கை எலும்புப்புழை நோய்: முழங்கையில் முன்கை எலும்பில் ஏற்படும் புழை. இதனால் வலி, மரத்துப் போதல், பின்னர் தசை நலிவு ஏற்படும்.

cuirass : செயற்கைச் சுவாசக் கருவி; மார்புக்கவசம் : செயற்கையாகச் சுவாசிப்பதற்காக உடலில் கவசம் போல் பொருத்தப்படும் ஓர் எந்திரச் சாதனம்.

culdoscopy : உள்ளூறுப்புக் காட்சிக் கருவி; அல்குல் வழி இடுப்புக் குழி நோக்கல் : உடலின் உப்புறம் காண உதவும் கருவி. இது

யோனிக் குழாய் வழியாகச் செலுத்தப்படுகிறது.

culture : நுண்ணுயிர் வளர்ப்பு; பண்ணை; வளர்மம் : நுண்ணுயிரிகளில் செயற்கையான ஊடகங்களில் பொருத்தமான சூழ்நிலைகளில் வளர்த்தல்.

cumulative action : திரள் வினை; குழுமிய செயல்; குவிந்த; தொடர் சேர்மை : மெதுவாக வெளியேறும் மருந்தின் வேளை அளவினை அடிக்கடிக் கொடுப்பதால், அதன்வினை அதிகரிக்கிறது. இதனால் உடலில் மருந்து திரள்கிறது: நச்சு அறிகுறிகள் திடீரெனத் தோன்றுகின்றன. இத்தகைய திரள் வினைபுரியும் மருந்துகளுக்கு பார்பிட்டுரேட், ஸ்டிரைக்னின், பாதரச உப்புகள் ஆகியவை எடுத்துக்காட்டுகள்.

cuneus : ஆப்பு எலும்பு : பின் உச்சிமண்டை எலும்பு, குதி முள் போன்ற பிளவுகள் சூழ்ந்த மூளைக் கோளங்களின் இரு பக்கங்களிலுள்ள புறமடல்.

cuniculus : புறத்தோல்வளை : புறத்தோலிலுள்ள சிரங்குப் பூச்சியின் வலை.

cuprophane : செல்லுலோஸ் சவ்வு : இரத்தக் கலவைப் பிரிப்பில் பயன்படுத்தப்படும் ஒரு செல்லுலோஸ் சவ்வு.

cupping : குருதி வாங்குதல்; கிண்ணக்குழி : காற்று நீக்கப்பட்ட கண்ணாடிக் குமிழ் உதவியால் குருதி வாங்குதல்.

cupping-class : இரத்த உறிஞ்சு கருவி ; காற்று நீக்கப்பட்ட கண்ணாடிக் குமிழ் மூலம் இரத்தம் உறிஞ்சும் கருவி..

cupula : கிண்ண அடைப்பு : அரை வட்ட மென்குழல்களின் கடைப் பகுதியை அடைத்துக்கொள்ளும் கிண்ண வடிவ அமைப்பு.

cupulometry : ஊடு தாய்க் குழாய்ச் சோதனை : ஊடு தாய்க் குழாய் செயற்படுவதைச் சோதனை செய்யும் முறை. இதில் நோயாளியை ஒரு சுழல் நாற்காலியில் உட்கார வைத்து வேகமாகச் சுழற்றப்படுகிறது. சுழற்சிக்குப் பிந்திய தலைச் சுற்றலும், விழி நடுக்கமும் வரைபடத்தில் பதிவு செய்யப்படுகின்றன.

curare : ஊக்க அழிவு நஞ்சு; தாவர நச்சுச்சாறு : அரளி போன்ற தென் அமெரிக்கச் செடியின் வேர் வகையிலிருந்து எடுக்கப்படும் கொடிய நஞ்சு வகை.

curarine : அயர்வு நீக்க மருந்து: வேர் வகையிலிருந்து எடுத்து அறுவை மருத்துவத்தில் தசைகளுக்கு அயர்வு அகற்றப் பயன்படுத்தப்படும் கொடிய நச்சு மருந்து.

cure : குணப்படுத்துதல் : 1. நோய் நீக்குதல்; குணமடையச் செய்தல். 2. மீண்டும் உடல் நலம் பெறச் செய்தல். 3. ஒரு நோயைக் குணப்படுத்துவதில் பயனுள்ள மருந்து.

curer : நோய் நீக்குநர் : குணமாக்குபவர் ; மருத்துவர்.

curettage : சுரண்டு மருத்துவம்; வழித்தெடுத்தல்; சுரண்டுதல்; திருகியம் : உட்குழிவிலுள்ள மிகையான அல்லது ஆரோக்கியமற்ற திசுவினை சுரண்டு கருவியினால் சுரண்டி எடுத்தல்.

curette : சுரண்டு கருவி; கருப்பை வழிப்பி; சுரண்டி : உட்குழிவுகளிலுள்ள ஆரோக்கியமற்ற திசுக்களைச் சுரண்டி எடுப்பதற்கு அறுவை மருத்துவர் பயன்படுத்தும் சிறிய சுரண்டு கருவி.

curetings : சுரண்டு பொருள் : உட்குழிவுகளிலிருந்து சுரண்டி எடுக்கப்பட்ட பொருள். இது நோயினைக் கண்டறிவதற்காகப் பரிசோதனைக்கு அனுப்பப்படுகிறது.

curie : கியூரி : கதிர்வீச்சு அலகு. ஃபிரெஞ்சு விஞ்ஞானிகள் பியர் கியூரி, மேரி கியூரி ஆகியோரின் பெயரால் அழைக்கப்படுகிறது.

curling's ulcer : சிறுகுடல் புண் : பரவலான தீப்புண் அல்லது ஆவிப்பொக்குளங்கள் காரணமாக, இரைப்பையில், அல்லது முன் சிறுகுடலில் உண்டாகும் சீழ்ப்புண்.

curvicastate : வளைவு விலா எலும்பு : வளைந்த விலா எலும்புகளுள்ள.

curvidentate : வளை பல் : வளைவான பல்.

cushing's disease : பருமன் நோய் : கபச் சுரப்பியில் ஒரு கட்டி காரணமாக அளவுக்கு மீறிக் கார்ட்டிசோல் உற்பத்தி யாவதன் விளைவாக அரிதாக ஏற்படும் மட்டுமீறிய உடல் பருமன். இது பெரும்பாலும் பெண்களுக்கு ஏற்படுகிறது.

cushing's reflex : நாடித்துடிப்பு வீழ்ச்சி : இரத்த அழுத்தம் அதிகமாகி, நாடித்துடிப்பு வீழ்ச்சி யடைதல். இது மூளைப் பகுதியில் நைவுப்புண் காரணமாக இது உண்டாகிறது.

cushing's syndrome : குஷிங் நோய் : அண்ணீரக மிகையணு வளர்ச்சி சார்ந்த கபத்தினால் உண்டாகும் ஒரு நோய். இதில் வெளிர் முகம், பைத்தியம், முகப்பரு, குருதிமிகை, இடுப்பு பருமன், மிகை அழுத்தம், நிறமிக் கோடுகள், எலும்பு மெலிவு, வயிற்றுப்புண், மாத விடாய்கோளாறு, காயம் எளிதில் குணமாகாதிருத்தல், எளிதில் நோய் தொற்றுதல் போன்றவை உண்டாகும்.

cusps : பற்குவடு; குமிழ்; முனை; கதுப்பு இதழ் : பல்லின் நுனி போன்ற முனைப்பகுதி.

cutaneous : தோல்சார்ந்த; தோல் உணர்வு; சரும : உடல் தோல் சார்ந்த.

cutdown : சிரைப்பிளப்பு : நரம்பு வழியாகத் திரவங்களை அல்லது மருந்துகளைச் செலுத்துவதற்குக்

குழாய் கருவியை அல்லது ஊசியைச் செருகுவதற்காக ஒரு சிரையைப் பிளத்தல்.

cuticle : மேல்தோல்; புறத்தோல்; சிறுசருமம்; மீந்தோல் : நகத்தைச் சுற்றியுள்ளது போன்ற தோலின் மேலீடான புறத்தோல்.

cutireaction : தோல் அழற்சி : தோலில் ஏற்படும் ஒரு வீக்கம் அல்லது எரிச்சல்.

cutis : மெய்த்தோல் : தோல்; மேல்தோல், உள்தோல் அடங்கிய உடலை மூடியுள்ள காப்புக் கவசம்.

cyanhaemoglobin : சயான ஹேமோகுளோபின் : சயனைடு நஞ்சுட்டத்தில் நீலமெத்திலீன் உட்செலுத்திய பிறகு உண்டாகும் சயனைடு மற்றும் மெத்தோ குளோபின் கலந்த ஒரு கூட்டுப் பொருள்.

cyanobacteria : சயானோபாக்டீரியா: பாக்டீரியா அடங்கிய பச்சையம்.

cyanocobalamin : சயானோகோ பாலமின் : ஈரல், மீன், இறைச்சி, முட்டை ஆகியவற்றில் காணப்படும் வைட்டமின் B₁₂. இரத்தச் சிவப்பணுக்கள் முதிர்ச்சியடைவதற்கு இது தேவைப்படுகிறது.

cyanophil : சயானோபில் : கரைப்பட்டதும் நீலநிறமடையும் நீர் உயிரணு.

cyanopsia : சயானோப்சியா : எல்லாப் பொருள்களும் நீலநிற

மாகத் தோன்றும் ஒரு கோளாறு. கண்புரை அகற்றிய பிறகு தற் காலிகமாக இது ஏற்படலாம்.

cyanosis : தோல்நீலம்; நீல வேற்றம்; நீலத்தன்மை; நீலம் பூரித்தல்; நீலமை : ஆக்சிஜன் சரிவர ஊட்டம் பெறாத குருதி சுழல்வதனால் தோல் நீல நிற மாகக் காணப்படும் நோய்.

cybernetics : தண்ணாள்வியல் :
1. கணிகளையும் நரம்பு மண்டலத்தையும் ஒப்பாய்வு செய்தல்.
2. கட்டுப்பாட்டு மற்றும் செய்தித் தொடர்பு பற்றிய அறிவியல்.

cyclamates : சைக்ளாமேட்ஸ் : சைக்ளாமிக் அமிலத்தின் உப்பு. இது சர்க்கரையைப் போல் 30 மடங்கு இனிப்புடையது. வெப்பத்தில் உறுதியாக இருக்கக் கூடியது. இது புற்று நோய் உண்டாக்கக் கூடியது என ஐயுறப்படுவதால் உணவுப் பொருள்களில் சேர்க்கத் தடை விதிக்கப்பட்டுள்ளது.

cyclandelate : சைக்ளாண்டிலேட்; குருதிநாள விரிவகற்சி மருந்து : குருதி நாள விரிவகற்சி செய்கிற மருந்து; நரம்பு தளர்த்து மருந்து.

cyclical vomiting : காலமுறை வாந்தி; தொடர்வாந்தி; சுழல் வாந்தி : குழந்தைகளுக்குக் கால முறையில் ஏற்படும் நோய்.

cyclimorph 10 : சைக்ளிமார்ஃப் 10: வாந்தி, குமட்டல் இல்லாமல் நோவு தீர்ப்பதற்காக ஊசி

மூலம் செலுத்தப்படும் மருந்து. இதன் 1மி.லி கரைசலில் 10 மி.கி மார்ஃபின் டார்ட்ரேட்டும், 50மி.கி. சைக்ளிசிங் டார்ட்ரேட்டும் அடங்கியிருக்கும்.

cyclitis : கண்படல வீக்கம்; விழிக் கருத்திரை அழற்சி : பின்புற விழி வெண்படலத்திலுள்ள வெண் உயிரணுக்களின் சிறு சிறு தொகுதிகள் படிவதால் உண்டாகும் கண்படல வீக்கம். இது பெரும்பாலும், விழித் திரைப் படலத்தில் ஏற்படும் வீக்கத்துடன் சேர்ந்து உண்டாகிறது.

cyclizine : சைக்ளிசின் (எதிர் விழுப்புப் பொருள்) : ஹிஸ்டமின் எனும் விழிப்புப் பரவிச் செயலாற்றாது தடுக்கும் மருந்து. ஒவ்வாமைக்கு எதிர் மருந்து. வாந்தியை கட்டுப்படுத்தும்.

cyclobarbitone : சைக்ளோபார் பிட்லோன் : உறக்கம் வருவது தாமதமாகும்போது பயன்படுத்தப்படும், குறுகிய காலம் செயற்படும் பார்பிட்ரேட் மருந்து.

cyclochoroiditis : கண்கரும்படல அழற்சி : கண்ணிமையும், கண்கரும்படலமும் வீக்க மடைதல்.

cyclocryotherapy : வெள்விழி ஆய்வு : கண்விழி விறைப்பு நோயின்போது கண்ணிமைப் பகுதி அருகிலுள்ள புறச் சவ்வில் ஓர் உறை ஆய்வு கருவியைச் செலுத்துதல்.

cycloidalysis : கண்வாதச் சவ்
லூடு பிரிப்பு : கண்விரி விறைப்பு
நோயில் கண்கூட்டினுள்
அழுத்தத்தைக் குறைப்பதற்குப்
புற அறைக்கும் கண் கரும்
படலத்துக்குமிடையில் ஒரு
தொடர்பை ஏற்படுத்துதல்.

cyclodiathermy : அகமின் வெப்ப
மருத்துவம் : கண்விழி விறைப்பு
நோய்ச்சிகிச்சையில் கண்ணி
மையில் அகமின் வெப்ப மூட்டு
தலைப் பயன்படுத்துதல்.

cyclogyl : சைக்ளோஜில் : சைக்
ளோப்பெண்டோலேட் ஹைட்ரோ
குளோரைடு என்ற மருந்தின்
வணிகப் பெயர்.

cycloid : நெறிவட்டம் : 1. ஒரு
வட்டத்தை ஒத்திருத்தல்.
2. அணுக்களின் ஒரு வளையம்.
3. மனப்போக்கில் குறிப்பிட்ட
மாறுபாடு.

cyclopentolate hydrochloride :
சைக்ளோபெண்டோலேட் ஹைட்ரோ
குளோரைடு : முறுகுதசை வேத
னையைத் தணிக்கப் பயன்படுத்
தப்படும் ஒரு மருந்து.

cyclophoria : கண்கழற்சி : சாய்
வான தசைகளின் பலவீனம்
காரணமாக கண்கள் அவற்றின்
முன்பின் அச்சினைச் சுற்றிச்
சுழலும் போக்கு.

cycloopia : ஒற்றைக்கண் பார்வை
நோய் : வளர்ச்சியின்போது இரு
கண்களின் சுழற்சியும் ஒருங்

கிணைந்து ஒற்றைக்கண் பார்வை
உண்டாதல்.

cycloplegia : கண்வாதம் : கண்
தசைகளில் ஏற்படும் வாதம்.

cycloplegics : கண் வாத மருந்து;
சூழலி வாதம் சார்ந்த : கண்
தசையில் வாதமுண்டாக்கும்.
ஆட்ரோப்பின் (ஹாம்ட்ரோப்
பின், ஸ்கோப்போலாமைன்,
லாக்செசின் போன்ற மருந்து
கள். கருவிழி மையப் பாப்பா
எனப்படும் பாவை துவாரத்
தைக் குறுக்கவும் விரிவாக்கவும்
செயல்படும் தசைகளை இயங்
காமல் செய்யும் மருந்து.

cyclopropane : சைக்ளோப்ரோப்
பேன் : மயக்க மருந்தாகப் பயன்
படுத்தப்படும் வாயு. எளிதில்
தீப்பற்றக்கூடியது. இதைப்
பயன்படுத்துவது இன்று பெரும்
பாலும் நிறுத்தப்பட்டுவிட்டது.

cyclops : நெற்றிக்கண் : 1. நெற்றியில்
மட்டும் ஒற்றைக்கண்ணுடைய
ஓர் அரக்கப் பிராணி. 2. கருவில்
உண்டாகும் ஒற்றைக்கண் கோளாறு.

cycloserine : சைக்ளோசெரின் :
பல நுண்ணுயிரிகளுக்கு எதிராகப்
பயன்படுத்தப்படும். நோய்
நுண்ணுயிரிகளுக்கு எதிராகப்
பயன்படுத்தப்படும். நோய்
நுண்மத் தடைமருந்து.

cyclosporin : சைக்ளோஸ்
போரின் : நோய்த்தடைக் காப்பு
மருந்து. இது நோய் எதிர்ப்

பொருள்கள் உற்பத்தியாவதைத் தடைசெய்வதில், காசநோய்க் கூட்டு மருந்துகளுடன் சேர்த்துக் கொடுக்கப்படுகிறது.

cyclothymia : ஊசல் மனநிலை; சுழல் உள்ளம் : பெரும் உற்சாகத் திற்கும் சோர்வுக்கும் மாறி மாறி வரும் மனநிலை.

cyclotomy : கண்பாவை அறுவை மருத்துவம் : கண்விழி விறைப்பு நோயைக் குணப்படுத்துவதற்கான அறுவைச் சிகிச்சை. கண்ணிமையில் கீறல் ஏற்படுத்தி இது செய்யப்படுகிறது.

cyclotron : சைக்ளோட்ரான் : சுதிரியக்க ஓரகத் தனிமங்களைத் (ஐசோடோப்) தயாரிப்பதற்கான ஒரு கருவி.

cyesis : கருப்பம் (சூல்); கருவுறல் சூல் : ஒரு பெண் கருவுற்றிருக்கிறாள் என்பதைக் காட்டும் அறிகுறிகள்.

cyliindroma : குருதிக் குழாய் கட்டி; உருளைப்புற்று : வியர்வைச் சுரப்பி, உமிழ்நீர்ச் சுரப்பி போன்றவற்றின் குருதிக் குழாய் உள்வரிச் சவ்வில் ஏற்படும் கட்டி.

cyllin : சைல்லின் : சுறுப்புத்திரவ வகையைச் சேர்ந்த நோய்த் தொற்றுத் தடுப்பு மருந்தின் வணிகப் பெயர்.

cynomel : சைனோமெல் : லியோத்தை ரோமைன் என்ற மருந்தின் வாணிகப் பெயர்.

cypoterone : சைப்ரோட்டெரோன் : ஆண்பால் இயக்கு நீர்

மத்தைக் குறைக்கும் மருந்து. இது மட்டுமீறிய பாலுணர் வினைக் குறைப்பதற்குப் பயன்படுத்தப்படுகிறது.

cyrtometer : வளைவு அளவு மாணி : உடலின் வளை பரப்புகளை அளவிடுவதற்கான ஒரு கருவி.

cyst : நீர்க்கட்டி; நீர்ப்பைமுண்டு; பந்து; திசுப்பை : உடலிலுள்ள கழிவுநீர்களைக் கொண்ட பை போன்ற கட்டி.

cystadeno carcinoma : சுரப்பிக் கட்டி : சுரப்பி மேல் திசுவிலிருந்து உண்டாகும் உக்கிர வேசக் கட்டி.

cystadenoma : சுரப்பி நீர்க்கட்டி; பந்துக் கோளப் புத்து : சுரப்பித் திசுக்களில் ஏற்படும் நீர்க்கட்டி போன்ற வளர்ச்சி. பெண்களின் மார்பகத்தில் இது ஏற்படக் கூடும்.

cystalgia : சிறுநீர்ப்பை நோவு; சிறுநீர்ப்பை வலி : சிறுநீர்ப்பையில் ஏற்படும் வலி.

cystathioninuria : தயோனின் மிகுதிக்கோளாறு : இது ஒரு பரம்பரை நோய். இது சுரப்பித் தயோனினை வளர்சிதை மாற்றம் செய்யும் திறனைக் குறைக்கிறது. இதனால் இரத்தத்திலும், திசுவிலும், சிறுநீரிலும் தயோனின் அளவை அதிகரிக்கிறது. இது மனக்கோளாறுடன் தொடர்பு உடையது.

cysteamine : சிஸ்டியாமின் : ஈரல் சேதத்தைக் குணப்படுத்த நரம்பு

வழி ஊசிமூலம் செலுத்தப்படும் மருந்து.

cystectomy : சிறுநீர்ப்பை அறுவை மருத்துவம் : சிறுநீர்ப்பையின் ஒரு பகுதியை அல்லது அதை முழுவதுமாக அகற்றுவதற்குச் செய்யப்படும் அறுவை மருத்துவம்.

cysteine : சிஸ்டைன் : கந்தகம் அடங்கியுள்ள ஓர் அமினோ அமிலம். சீரணத்தின்போது புரதங்களைச் சிதைப்பதால் இது உற்பத்தியாகிறது.

cystic : சிறுநீர்ப்பைக்குரிய : பித்தப்பைக்குரிய.

cysticercosis : தோலடிக்கட்டி : எலும்புத்தசை, மூளை, தோலடித் திசு ஆகியவற்றில் நாடாப் புழு வின்-முட்டைப் புழுவின் உறையினால் உண்டாகும் நோய். இது தோலுக்கடியில் பட்டாணி போன்ற உருண்டைக் கட்டிகளை உண்டாக்கும். இழுப்பு நோயையும் ஏற்படுத்தும்.

cysticercus : முட்டைப்பருவ குடற்புழு : குடற்புழுவின் முட்டைப் புழுப்பருவம். இது மண்டையோட்டுத் தசைகளிலும் மூளையில் திரண்டு, காக்காய் வலிப்பு நோயை உண்டாக்குகிறது.

cystic fibrosis : மிகுவியர்வைச் சுரப்பு : ஐரோப்பாவிலுள்ள காக்கசஸ் மலைப்பகுதியிலுள்ள வெள்ளை இமைகளுக்குப் பொதுவாக ஏற்படும் ஒரு மரபு

நோய். இந்நோய் கண்டவர் களுக்கு புறத்தோல்சுரப்பிகளில் அளவுக்குமீறி சுரப்பு நீர் சுரக்கும். கனமான சளி, உள் உறுப்புச் சுரப்பிகளில் தடை உண்டாக்கும். அளவுக்கு அதிகமாக வியர்வை சுரந்து வியர்வையிலுள்ள குளோரைடு அளவை அதிகரிக்கும்.

cystine : சிஸ்டைன் : சீரணம் நடைபெறும்போது புரதங்கள் சிதைவதனால் உண்டாகும் அமினோ அமிலம் அடங்கிய ஒரு கந்தகம். இது சிஸ்டோனின் இரு மூலக்கூறுகளாக எளிதாகப் பகுக்கப்படுகிறது.

cystionsis : சிஸ்டைன் படிவு நோய் : படிக சிஸ்டைன் உடலில் படிகிற ஒரு வளர்சிதை மாற்றக் கோளாறு. இது மரபாக வரும் நோய். இந்நோய் கண்டவர்களுக்குச் சிறுநீரில் சிஸ்டைனும், பிற அமினோ அமிலங்களும் சுரக்கும்.

cystinuria : சிறுநீர் சிஸ்டைன் : சிறுநீரில் சிஸ்டைனும், பிற அமினோ அமிலங்களும் சுரக்கும் ஒரு வளர்ச்சிதை மாற்ற நோய். இது சிறுநீரகக் கல் ஏற்படக் காரணமாகிறது.

cystitis : சிறுநீர்ப்பை அழற்சி; திசுப்பை அழற்சி : சிறுநீர்ப்பையில் வீக்கம் உண்டாதல். பொதுவாகப் பாக்க்டீரியாவினால் இது ஏற்படுகிறது. பெண்களின், மூத்திர ஒழுக்குக் குழாய் குறுகலாக இருப்பதால், பெரும்பாலும் பெண்களுக்கே இது ஏற்படுகிறது.

cystitomy : விழியுறைத் துளை :

1. ஒரு குழிவில் அறுவைச் சிகிச்சை மூலம் துளையிடுதல்.
2. விழியாடி உறையினுள் துளையிடுதல்.

cystocele : சிறுநீர்ப்பைச் சரிவு; அல்குலில் சிறுநீர்ப்பை பிதுக்கம்; சிறுநீர்ப்பையின் பிற்பகுதிச் சுவர், யோனிக்குழாயின் முன்புறச் சுவர் மீது சாய்ந்திருத்தல்.

cystocele : சிறுநீர்க் குழாய் இறக்கும் : சிறுநீர்ப்பையினை யோனிக்குழாயினுள் இறங்கி விடுதல்.

cystoelytroplasty : சிறுநீர்ப்பை-யோனிக் குழாய் புரை அறுவை : சிறுநீர்ப்பை-யோனிக்குழாய் புரையோட்டினை அறுவைச் சிகிச்சை மூலம் சீர்செய்தல்.

cystography : சிறுநீர்ப்பை ஊடுகதிர்ச்சோதனை; சிறுநீர்ப்பை வரைவியல் : சிறுநீர்ப்பையை ஊடுகதிர் படமெடுப்பு மூலம் பரிசோதனை செய்தல்.

cystojejunostomy : சிறுகுடல் நீர்க்கட்டி அறுவைச் சிகிச்சை : இடைச்சிறுகுடலுடன் இணைந்து இருக்கும் நீர்க்கட்டியை அறுவைச் சிகிச்சை மூலம் அகற்றுதல்.

cystolithectomy : சிறுநீர்ப்பைக் கல் அறுவை : ஒரு சிறுநீர்ப்பையின் சுவரில் துளையிட்டு அதிலுள்ள கல்லை அகற்றுதல்.

cystolithiasis : சிறுநீர்ப்பைக்கல்: சிறுநீர்ப்பையில் கல் அல்லது கற்கள் இருத்தல்.

cystology : உயிர்மவியல்: உயிர்மங்களைப் பற்றி ஆயும் உயிரியல் பிரிவு.

cystolysis : உயிர்மக் கூறுபாடு.

cystometer : சிறுநீர்ப்பை ஆய்வு மானி : சிறுநீர்ப்பை செயற்படும் முறையை ஆராய்ந்தறிவதற்கான ஒரு சாதனம். இது சிறுநீர்ப்பையின் கொள்ளளவு, உள் அழுத்தம், எச்சச்சிறுநீர் ஆகியவற்றை அளவிடுகிறது.

cystometer : சிறுநீர்ப்பை அழுத்த மானி; சிறுநீர்ப்பை அளவி : சிறுநீர்ப்பையில் பல்வேறு நிலைகளில் அழுத்தத்தை அளவிடுவதற்கான கருவி.

cystometry : சிறுநீர்ப்பை அழுத்த வியல்; சிறுநீர்ப்பை அளவு : சிறுநீர்ப்பையில் பல்வேறு நிலைகளில் அழுத்த மாறுபாடுகள் குறித்து ஆராய்தல்.

cystopexy : சிறுநீர்ப்பைப் பிணைப்பு : பித்தப்பையை அல்லது சிறுநீர்ப்பையை அடிவயிற்றுச்சுவற்றுடன் அல்லது பிற ஆதாரப் பகுதிகளுடன் அறுவைச் சிகிச்சை மூலம் இணைத்தல்.

cystoplasty : சிறுநீர்ப்பை அறுவை மருத்துவம்; சிறுநீர்ப்பை சீரமைப்பு; சிறுநீர்ப்பை அமைப்பு: சிறுநீர்ப்பைக் கோளாறினை

அறுவைச் சிகிச்சை மூலம் சீர்படுத்துதல்.

cystopyelitis : சிறுநீர்ப்பை அழற்சி : சிறுநீர்ப்பையும் சிறுநீரக இடுப்புக் குழியும் வீக்க மடைதல்.

cystoscope : சிறுநீர்ப்பை உட்புற ஆய்வுக்கருவி; சிறுநீர்ப்பை நோக்கி; சிறுநீர்ப்பை உட்காட்டி : சிறுநீர்ப்பையின் உட்புறத்தை ஆராய்வதற்கான கருவி.

cystoscopy : சிறுநீர்ப்பை உட்புற ஆய்வு : சிறுநீர்ப்பையின் உட்புறத்தைச் சிறுநீர்ப்பை உட்புற ஆய்வுக்கருவிமூலம் ஆராய்தல்.

cystotomy : சிறுநீர்ப்பை உள் அறுவை; சிறுநீர்ப்பை அகற்றல்; சிறுநீர்ப்பைத் திறப்பு : சிறுநீர்ப்பைக்குள் செய்யப்படும் அறுவை மருத்துவம்.

cystourethritis : சிறுநீர்க் குழாய் அழற்சி : சிறுநீர்ப்பை, மூத்திர ஒழுக்குக் குழாய் ஆகியவற்றில் ஏற்படும் வீக்கம்.

cystourethrography : சிறுநீரக ஊடுகதிர்ப்படம் : கதிரியக்க ஒளி ஊடுருவுப் பொருள் மூலமாகச் சிறுநீர்ப்பையையும், சிறுநீர்க் குழாயையும் ஊடுகதிர்ப்படம் எடுத்தல்.

cytamen : சைட்டாமென் : சையா நோகோபாலமின் என்ற மருந்தின் வணிகப் பெயர்.

cytrabine : சைட்டாராபின் : டி.என்.ஏ. இணைப்பில் குறுக்கிடும்

வளர்சிதை மாற்ற மருந்து. இது கடுமையான வெண்கூட்டத்தைக் குணப்படுத்தப் பயன்படுத்தப் படுகிறது.

cytodiagnosis : உயிர் நுண்ம நோய் நாடல் : நுண்ணிய உயிரணுக்களை ஆராய்ந்து நோய்க் காரணங்களைக் கண்டறிதல்.

cytochrome : 1. திகப்பாய்மத்திலுள்ள குருதிப் புரதத்தின் ஒரு வகை. இது எலெக்டிரானையும் ஹைட்ரஜனையும் எடுத்துச் செல்கிறது. 2. மிட்டோக் கோண்டிரியாவில் காணப்படும் சைட்டோக்குரோமும் தாமிரமும் அடங்கிய ஆக்சிடோஸ் என்னும் செரிமானப்பொருள் தொகுதி.

cytogenetics : உயிர் நுண்ம மரபணுவியல் : இயல்பான மற்றும் இயல்புக்கு மாறான இனக் கீற்றுகள் (குரோமோசோம்) பற்றியும், மனிதரிடமும் அவற்றின், நடத்தை முறை குறித்தும் ஆராய்ந்தறியும் அறிவியல்.

cytology : உயிர் நுண்மவியல்; உயிரணுவியல் : உயிர்மங்களைப் பற்றி ஆராயும் உயிரியல்.

cytolysis : உயிர்மக் கூறுபாடு உயிரணு முறிவு; உயிரணு அழிவு: உயிர் நுண்மங்களின் சீர்கேடு. அழிபாடு, சிதைவு, கரைவு முதலியன.

cytoplasm : சைட்டோபிளாசம்; திகப்பாய்மம்; திகஉள்பாய்மம் : உயிரணுவியல், கரு மையத்தின்

உள்ளடக்கங்கள் நீங்கலாகப் பிற வாழும் பொருள்களின் முக்கிய பகுதியாக அமைந்துள்ள ஒரு சிக்கலான வேதியல் கூட்டுப் பொருள்.

cytosar : சைட்டோசார் : சைட்டாராபின் என்ற மருந்தின் வணிகப் பெயர்.

cytourethroscope : சிறுநீரக ஆய்வுக்கருவி : பின்பக்கச் சிறுநீர்க் குழாயையும் சிறுநீர்ப்பையையும் ஆராய்வதற்கான ஒரு கருவி.

cytochemistry : உயிரணு வேதியியல் : வேதியியல் கூட்டுப் பொருள்கள் உயிரணுவினுள் பகிர்ந்தளிக்கப்படுவதையும், அவற்றின் செயல் முறைகளையும் ஆராய்ந்தறிதல்.

cytodiagnosis : திசுப்பாய்ம நோய் நாடல் : நீர்மங்களிலுள்ள அல்லது கசிவுகளிலுள்ள உயிர் அணுக்களை ஆராய்வதன் மூலம் நோய்க்குண நிலைமைகளைக் கண்டறிதல்.

cytodifferentiation : திசுப்பாய்ம வேறுபாடு : கருமுனை உயிர் அணுக்களில் வெவ்வேறு வகைக் கட்டமைவுகள் உருவாதல்.

cytolysin : சைட்டோலிசின் : ஒரு துணைப்பொருளுடன் சேர்ந்த ஓர் உயிரணுவை அழிப்பதற்கான ஒரு தற்காப்பு மூலம்.

cytomegalic : திசுப்பாய்ம உயிரணு வீக்கம் : திசுப்பாய்ம

உயிரணு வீக்கங்களில் காணப்படும் அணு உள்ளடக்கங்களுடன் எடுப்பாகப் பெருக்கமடைந்த உயிரணுக்கள் தொடர்பான.

cytometaplasia : திசுப்பாய்ம மாற்றம் : உயிரணுவின் வடிவமும் செயல்முறையும் மாற்றமடைதல்.

cytometer : திசுப்பாய்ம மானி : உயிரணுக்களை எண்ணி அளவிடுவதற்கான ஒரு கருவி.

cytomorphology : உயிரணு ஆய்வியல் : உயிரணுக்களின் கட்டமைப்பினை ஆய்ந்தறிதல்.

cytopathogenic : உயிரணு நோய்க்குணமாற்றம் : உயிரணுக்களில் நோய்க் குணமாறுதல்களை உண்டாக்குவதற்கான திறம்பாடு.

cytopathologist : உயிரணு ஆய்வறிஞர் : நோய்களில் உயிரணுக்களை ஆராய்ந்தறிவதில் துறைபோகிய மருத்துவ வல்லுநர்.

cytopathology : உயிரணு நோய் ஆய்வியல் : நோய்க்குண நிலைமைகளை உயிரணு மாதிரிகளை நுண்ணோக்காடி மூலம் ஆராய்வதன் மூலம் ஆராய்ந்து அறிதல் தொடர்பான சிறப்பு மருத்துவ ஆய்வுத்துறை.

cytopaenia : உயிரணுக் குறைவு நோய் : இரத்தத்தில் உயிரணுத் தனிமங்களின் எண்ணிக்கை குறைவாக இருத்தல்.

cytophagy : உயிரணு அழிப்பு : விழுங்கணுக்கள் மூலம் பிற உயிரணுக்களைச் செலுத்துதலும் அழித்தலும்.

cytoproximal : நரம்பணுப்பகுதி : உயிரணுக்கு அருகிலுள்ள நரம்பணுவின் ஒரு பகுதியை குறித்தல்.

cytosine : சைட்டோசின் : நியூக்ளிக் அமிலங்களில் நியூக்ளியோசைட்ஸ், சிஹ்டைடின், டாக்சிசிட்ஸ்டைடின் ஆகியனவாக அமைகிற ரிபோஸ் அல்லது டிஆக்சிரைபோசுடன் செறிவாக்கம் செய்யப்பட்ட ஒரு பைரிமைடின் ஆதாரப்பொருள்.

cytoskeleton : உயிரணுக்கட்டமைப்பு : உயிரணுக்களின் வடிவத்தைப் பேணி வருகிற ஓர் உயிரணுவின் உள்முகக் கட்டமைப்பு. இது மூன்று வகை இழைமங்களைக் கொண்டது. நுண்இழைமங்கள், நுண்குழாய் இழைமங்கள், இடைநிலை இழைமங்கள்.

cytosol : சைட்டோசால் : மிட்டோக்கோண்டிரியா, ஊன்ம உள் கூழ்ம வலைச் சவ்வு இல்லாத திசு உள் பாய்மம்.

cytostasis : வெள்ளணுத் திரட்சி : வீக்கம் ஏற்பட்டுள்ள இடத்தில்

இரத்த வெள்ளணுக்கள் திரண்டிருத்தல்.

cytostatic : உயிரணுப் பெருக்கத்தடை : உயிரணுக்கள் வளர்வதையும், பெருக்கமடைவதையும் தடுத்தல்.

cytotoxin : உயிரணுநச்சுப் பொருள் : உயிரணுக்களின் செயற்பாடுகளைத் தடுக்கிற அல்லது உயிரணுக்களின் அழிவை உண்டாக்குகிற அல்லது இரண்டையும் விளைவிக்கிற ஒரு தற்காப்பு மூலம் அல்லது நச்சுப்பொருள்.

cytotropism : உயிரணு நகர்வு : 1. ஒரு தூண்டு பொருளை நோக்கி அல்லது அதிலிருந்து விலகிச் செல்கிற உயிரணுக்கள். 2. நோய்க்கிருமிகள், பாக்டீரியா அல்லது மருந்துகள் தங்களின் தாக்கத்தை உடலின் ஒரு சில உயிரணுக்களின் மீது செலுத்துகிற போக்கு.

cytozoic : உயிரணு ஒட்டுயிரி : ஒருசில ஒட்டுண்ணிகளைக் குறிக்கிற உயிரணுக்களினுள் வளர் கிற அல்லது அதனுடன் இணைந்துள்ள உயிரி.

cyturia : சிறுநீர் உயிரணு : சிறுநீரில் உயிரணுக்களின் ஏதேனும் ஒரு வகை அடங்கி இருத்தல்.

D

daboya : கண்ணாடி விரியன் : கொடிய நச்சுக் கொண்ட பாம்பு இனம்.

Dacosta syndrome : இதய நரம்புக் கோளாறு : மிகுதியான இதயத்துடிப்பும் இடது பக்க நெஞ்சில் வலியும் ஏற்படும் இதயக் கோளாறு.

dacryoadenalgia : கண்ணீர்ச் சுரப்பி வலி : கண்களில் உள்ள கண்ணீர்ச் சுரப்பியில் வலி ஏற்படுதல்.

dacryadenectomy : கண்ணீர்ச் சுரப்பி அகற்றல்; கண்ணீர்ச் சுரப்பி நீக்கம் : கண்ணீர்ச் சுரப்பியை சிறு அறுவைச் சிகிச்சை மூலம் அகற்றி விடுதல்.

dacryoadenitis : சுரப்பி வீக்கம்; கண்ணீர்ப்பை அழற்சி : கண் கடையிலுள்ள கண்ணீர்ச் சுரப்பியில் ஏற்படும் வீக்கம். சோர்ந்து செயலற்றிருக்கும் போது இது உண்டாகலாம்.

dacryoblennorrhoea : கண்ணீர்ப்பைச் சளி ஒழுக்கு : கண்ணீர்ப்பையிலிருந்து சளி வெளியேறுதல்.

dacryocystorhinostomy : கண்ணீர்ப்பை-நாசி வழித் திறப்பு : மூக்கினுள் கண்ணீர் வடிய அறுவை மருத்துவம். மூக்குக் கண்ணீர் நாளத்தில் தடங்கல் ஏற்படும் பொழுது, கண்ணீர்ச் சுரப்பியிலிருந்து மூக்கினுள் கண்ணீர் வடியச் செய்வதற்கு மேற்கொள்ளப்படும் அறுவை மருத்துவம்.

dacryocyst : கண்ணீர்ப்பை : கண் கடையிலுள்ள கண்ணீர்ப்பையைக் குறிக்கும் பழைய சொல்.

dacryocystectomy : கண்ணீர்ப்பை அறுவை மருத்துவம்; கண்ணீர்ப்பை நீக்கம் : கண்ணீர்ப்பையின் எந்தப் பகுதியையும் அறுவை மருத்துவம் மூலம் அகற்றுதல்.

dacryocystitis : கண்ணீர்ப்பை அழற்சி : கண்ணீர்ப்பையில் உண்டாகும் வீக்கம். இதனால் கண்ணீர் நாளங்கள் அடைப்படுகின்றன.

dacrocystography : கண்ணீர் நாள ஊடுகதிர்ப்படமெடுத்தல்; கண்ணீர்ப்பை வரைவியல் : கண்ணீர்வழியும் நாளத்தை ஊடுகதிர் (எக்ஸ்ரே) மூலம் படம் எடுத்து ஆராய்தல்.

dacrocystography : கண்ணீர் நாள ஊடுகதிர்ப்படமெடுத்தல்; கண்ணீர்ப்பை வரைவியல் : கண்ணீர்வழியும் நாளத்தை ஊடுகதிர் (எக்ஸ்ரே) மூலம் படம் எடுத்து ஆராய்தல்.

dacryocystorhinostomy : மூக்கினுள் கண்ணீர் வடிய அறுவை மருத்துவம்; கண்ணீர்ப்பை-நாசி வழிதிறப்பு : மூக்குக் கண்ணீர் நாளத்தில் தடங்கல் ஏற்பட்டிருக்கும்போது, கண்ணீர்ப்பையிலிருந்து மூக்கினுள் கண்ணீர் வடியுமாறு செய்வதற்கான அறுவை மருத்துவம்.

dacryocystotomy : கண்ணீர்ப்பை கிழிப்பறுவை; கண்ணீர்ப்பை கிழிப்பு : கண்ணீர்ப்பையைக் கிழித்தல்.

dacryo : கண்ணீரின்; கண்ணீருக்குரிய; கண்ணீர்ப்பைக்குரிய; கண்ணீர் நாளம் தொடர்பான.

dacryolith : கண்ணீர் பாதைக் கட்டி; கண்ணீர்க்கல் : கண்ணீர்வழியும் பாதைகளில் கட்டி உண்டாதல்.

dacryops : கண்ணீர் ஒழுக்கு : கண்ணிலிருந்து நீர் ஒழுகும் நிலை. கண்ணீர் குழல் தளர்ச்சி. அடையும் போது, இந்த நிலைமை ஏற்படும்.

dacryorrhoea : கண்ணீர் மிகைப்பு; கண்ணிலிருந்து அளவுக்கு அதிகமாகக் கண்ணீர் வடிதல்.

dactyl : விரல் : கால் விரல்.

dactylion : இடைத்தோல் இணைப்பு விரல்; ஒட்டிய விரல்கள்; கூட்டு விரல் : வாத்தின் கால் விரல்கள் போன்று, இடைத்தோலால் ஒன்று பட்டிணைந்த விரல்கள்.

dactylitis : விரல் வீக்கம்; விரல் அழற்சி : விரல் அல்லது கால் விரல் வீக்கம். எலும்புகளை மூடியுள்ள சவ்வு வீங்குவதால் விரல் வீங்குகிறது. பிறவி மேக நோய், காச நோய் போன்ற.

dactylography : கைரேகை ஆராய்ச்சி : கை ரேகைகளின் அமைப்பு; வடிவம், எண்ணிக்கை ஆகியவற்றை அடிப்படையாகக் கொண்டு ஆராய்ச்சி மேற்கொள்வது.

dactylogryposis : விரல் முடக்கம்; விரல் வளைவு : கை அல்லது கால் விரல்கள் நிரந்தரமாக வளைந்துவிடுவது. தொழு நோய் பாதிப்பால் விரல்கள் வளைவது.

dactylology : விரல் சைகை மொழி; விரல்மொழி : ஊமைகள் செவிடர்களுடன் பேசுவதற்குப் பயன்படும் விரல் சைகை மொழி.

dactylolysis : விரல் இழப்பு; விரல் நீக்கம்; விரல் அகற்றுதல் : விரலை நீக்குதல்; விரலை வெட்டி விடுதல், அறுவை மருத்துவம் மூலம் விரலை சரிசெய்தல்.

dairy : பாற்பண்ணை.

dalkon shield : டால்கன் மூடி : பெண்களுக்கான கருத்தடைப் பொருள்; கருப்பைக்குள் வைக்கப்படும் கருத்தடைப் பொருள்.

Dalton's law : டால்டன் விதி.

daltonism : டால்டானியம்.

damp proof : ஈரங்காத்தல்.

danazol : டெனாசால்.

dancing eyes : நடனவிழிகள்.

dander : இறகு ஒவ்வாமை; செதில் ஒவ்வாமை.

dandruff : தலைப்பொடுகு; அசறு; பொடுகு : மண்டையில் செதிள் உதிர்தல். இது ஒரு வகைத் தோல் நோய்.

dandy fever : முடக்குக் காய்ச்சல்: கணுத்தோறும் கடும்வலி உண்டு பண்ணும் கொள்ளைக் காய்ச்சல் வகை. இதனை "டெங்கு"க் காய்ச்சல் என்றும் கூறுவர்.

danthron : டாந்த்ரான் : முகத்தை மிருதுவாக்கும் பொருள் கொண்ட ஒருவகை மருந்து. இது பேதி மருந்தாகவும் பயன்படுகிறது. இது மாத்திரைகளாகவும், திரவமாகவும் கிடைக்கிறது.

Dantrium : டான்ட்ரியம் : டான்ட்ரோலீன் என்ற மருந்தின் வணிகப்பெயர்.

dantrolene : டான்ட்ரோலீன் : தசைச்சுரிப்புக் கோளாறுகளைக் குணப்படுத்தும் மருந்து. கடுமையான இசிப்பு நோய், இழைமைக் காழ்ப்புக் கோளாறு, தண்டு வடக்காயம் போன்றவற்றுக்குப் பயன்படுகிறது.

Daonil : டயோனில் : கிளைபென் கிளாமைடு என்ற மருந்தின் வணிகப்பெயர். நீரிழிவு நோயாளிகளுக்கு இது கொடுக்கப்படுகிறது.

dapsone : டாப்சோன் : சல்ஃபோனிலிருந்து வழிப் பொருளாக எடுக்கப்படும் மருந்து. இது தொழுநோயைக் குணப்படுத்தக் கொடுக்கப்படுகிறது.

Daranide : டாரானைடு : டைக்ளோரஃபினாமைடு என்ற மருந்தின் வணிகப் பெயர்.

Daraprim : டாராப்ரிம் : பைரிமெத்தமின் என்ற மருந்தின் வணிகப்பெயர்.

Darier's disease : டாரியர்நோய்: வெகு அரிதாகக் காணப்படும் ஒரு பரம்பரை நோய். ஃபிரான்ஸ் நாட்டின் தோல் நோய் வல்லுநர் இதனைக் கண்டறிந்ததால், இந்தப் பெயரைப் பெற்றது.

dark : இருள்; இருண்ட.

dark adaptation : இருள் இசைவாக்கம்; இருள் தகவமைப்பு : விழிகள் அதிக ஒளியைக் கண்ணுற்ற பின்பு குறைந்த ஒளியைக் காண்பதற்கு விழித்திரை தன்னைத் தயார்படுத்திக் கொள்ளும் காலம்.

dark field microscopy : இருள் வெளி நுண்ணோக்கல் : ஸ்பைரோகீட் நுண்ணுயிரிகளைக் கண்டறிய உதவும் பரிசோதனை முறை. கறுப்புப் பின்புலத்தில் இக்கிருமிகள் ஒளிர்வதைக் காண இயலும்.

darkground illumination : இருள் பின்னணி ஒளிர்வு.

dark reactivation : கருமை மீள் செயலாக்கம் : புற ஊதாக்கதிர்

களால் அழிக்கப்பட்ட டி.என்.ஏ. தனக்குரிய நொதிப் பொருள் களால் சீராக்கிக் கொள்ளுதல்.

dartos : டார்ட்டாஸ் தசை; விரைப்பைச் சுருங்குதசை : விரைப்பையின் கீழ்ப்பகுதியில் உள்ள சுருங்கு தசை; விரைகளின் வெப்பநிலையை சமப்படுத்துவதற்கு இத்தசை உதவுகிறது.

Darwinism : கூர்தல்வாதம்/உயிர் மலர்ச்சிக் கோட்பாடு : சார்லஸ் டார்வின் (1809 - 82) ஆராய்ந்து நிறுவிய உயிரினத் தோற்றக் கோட்பாடு. உயிர்கள் தங்கள் சூழ்நிலையில் உயிர் வாழ்வதற்குத் தங்களைச் சிறந்த முறையில் தகவமைத்துக் கொண்டு வளர்சிதை மாற்றம் பெற்று பரிணாமம் பெறுகின்றன என்று கூறுவது படிமலர்ச்சிக் கோட்பாடாகும்.

darwin's stuberacle : டார்வின் எலும்புப் புடைப்பு : காதின் மேலுள்ள எலும்புப் புடைப்பு. இது மனிதரிடம் சிறிதாகவும்



டார்வின் எலும்புப் புடைப்பு

குரங்குகளிடம் பெரிதாகவும் இருக்கும்.

darwinian theory : டார்வினியக் கோட்பாடு : "அனைத்துப் பிராணிகளின் வழித்தோன்றல்களும் தங்கள் பெற்றோர்களிலிருந்து சற்றே வேறுபட்டிருக்கும்" என்று சார்லஸ் டார்வின் (1809-1882) வகுத்த உயிர் மலர்ச்சிக் கோட்பாடு. எனும் படி மலர்ச்சிக் கொள்கை. அவ்வாறு மாறுபட்ட வழித்தோன்றல்களில் தங்கள் சூழல்களுக்கேற்பத் தங்களைத் தகவமைத்துக் கொள்ளும் திறன் உடையவை உயிர் வளர்கின்றன; மற்றவை இறந்து விடுகின்றன.

dash board fracture : உந்து பலகை முறிவு : முன் இருக்கையில் உட்கார்ந்திருக்கும் ஒருவர் முன்னோக்கி வீசப்படுவதால் அவரது இடுப்பு மூட்டு நழுவி துண்டாகி எலும்பு முறிவு ஏற்படுதல்.

daughter cell : சேய் உயிரணு : உயிரணு பகுபடுவதன் மூலம் உண்டாகும் உயிரணு. தாய் மூலக்கூறு கதிரியக்கத்தில் சிதைவடைவதால் உண்டாகும் ஒரு நியூக்ளைடு.

data : தரவு; தகவல்; விவரம்.

daunorubicin : டானோரூபிசின் : டாக்சோரூபிசின் போன்றது. கடுமையான வெண்குட்டத் திற்குக் கொடுக்கப்படுகிறது. இது டி ஆக்சிரிபோ நியூக்ளிக் அமிலம் (DNA) உண்டாவதை

தடைசெய்வதாக நம்பப்படுகிறது. இது கடுமையான எலும்பு மச்சைக் குறைபாட்டி னையும், இதயத் தசைகளில் நச்சுத் தன்மையையும் உண்டாக்கக் கூடியது.

Davis gag : டேவிஸ் வாயடைப்பு: வாயை விரித்துப் பிடித்துக் கொள்வதற்காக-குறிப்பாக தொண்டையில் இருபுறமும் நிணத் திசுக் கோளங்களை அகற்றுவதற்கான அறுவைச் சிகிச்சையின்போது பிடித்துக் கொள்வதற்காக-பயன்படுத்தும் ஒரு பற்றுக் கருவி.

daxtra : தோல்நோய் வகை.

day care : பகல் நேரக் கவனிப்பு: பகல் நேரத்தில் பெற்றோர்கள் வேலைக்குச் சென்றிருக்கும் போது கைக்குழந்தைகளையும் பள்ளி வயது வராத குழந்தைகளையும் கண்காணிக்கவும், அவர்களின் தேவைகளைக் கவனிக்கவும் உள்ள வசதி.

day care centre : பகல் நேர கவனிப்பு மையம்.

day, dreaming : பகற் கனவு.

dead : இறப்பு; இறந்தவர்.

dead birth : இறந்து பிறத்தல் : கருப்பையிலே குழந்தை செத்துப் பிறத்தல். இதில் சுவாசம் இராது; வேறு உயிரியக்க அறிகுறிகளும் இருப்பதில்லை.

dead-born : இறந்து பிறந்த.

dead-cart : கொள்ளை நோய் பிண வண்டி.

dead space : வெற்று வெளி.

day blindness : பகல் குருடு : மங்கலான ஒளியில் மட்டுமே பொருள்களை ஒன்றாகப் பார்க்க இயலும் பார்வைக் கோளாறு.

dead-cloths : பிண ஆடை : பிணக் கோடித்துணி.

dead deal : பிணப் பலகை : பிணம் கிடத்தும் பலகை.

day hospital : பகல் மருத்துவ மனை : நோயாளிகள் நாள் தோறும் வந்து செல்வதற்கான ஒரு மையம். இது பொழுது போக்கு வசதிகள், தொழில் முறை மருத்துவ வசதிகள் செய்யப்பட்டிருக்கிறது. இது உளவியல் துறையில் பெரிதும் பயன்படுகிறது.

D.D.T : டி.டி.ட்டி : டைகுளோரோ-டைஃபினைல் டிரைகிரோத்தான் என்ற பூச்சிக்கொல்லி மருந்தின் சுருக்கப் பெயர். இதனை டைக்கோஃபோன் என்றும் அழைப்பர். இது பூச்சிகளின் நரம்பு மண்டலத்தைத் தாக்கி அழிக்கிறது. மிகவும் ஆற்றல் வாய்ந்த பூச்சி கொல்லி மருந்து.

dead fetus syndrome : இறந்த கருமுளை நோய் : கருப்பையில் கருமுளை இறந்துபோய் 48

மணிநேரத்துக்கு மேல் இருப்பதால் உண்டாகும் ஒரு நோய்.

deaf : செவிடு; காது மந்தமான; கேளாத; கேள் உணர் வின்மை : 1. செவியால் கேட்க இயலாத நிலை. 2. கேட்க விரும்பாத நிலை.

deaf aid : காது கேட்கும் கருவி : செவித்துணைக் கருவி.

deaf and dumb : செவிட்டுமை.

deafen : பேரொலி; செவி அதிர்வொலி : கூச்சலினால் காதடைக்கச் செய்தல்.

deafening : ஒலித்தடை : ஒலித்தடைப் பொருள்.

deaf mute : செவிட்டுமை; பேச்சுக் கேள் உணர்வின்மை; கேட்பு பேச்சுப்புலன் இன்மை : பேசவும், கேட்கவும் இயலாத நிலைமையில் உள்ளவர்.

deaf mutism : செவிட்டு ஊமை; கேட்புப் பேச்சுப் புலனின்மை : ஒருவர் வாயால் பேசவும், செவியால் கேட்கவும் இயலாத நிலைமையில் இருத்தல்.

deafness : செவிடு; செவிட்டுத் தன்மை; கேட்புத் திறனின்மை; கேளாமை : கேட்கும் சக்தியை முழுவதுமாக அல்லது பகுதியாக இழந்து போன நிலை.

deamination : அமினோ நீக்கம்: அமினோ அமிலங்கள் போன்ற கரிமக்கூட்டுப் பொருள்களில்

இருந்து அமினோ பொருள்களை அகற்றுதல்.

dearticulation : மூட்டு நழுவல்; மூட்டு தன்னுடைய இயல்பான இடத்திலிருந்து நழுவி விடுதல் அல்லது நகர்ந்து விடுதல்.

death : இறப்பு (சாவு); மரணம்; சாதல்; மாள்வு; உயிர் நீத்தல் : உடலின் இன்றியமையாத இயக்கங்கள் நின்றுபோதல். பொதுவாக நாடித் துடிப்பு நின்றுவிடுதல். சுவாசம் இல்லாதிருத்தல் போன்ற அறி குறிகளால் இது கணிக்கப்படுகிறது. மூளைத்தண்டு இறுதியாகவும் குணப்படுத்த முடியாத அளவுக்கும் சேதமடைந்திருந்த போதிலும் எந்த முறைச் சுவாசத்தினாலும் இன்றியமையாத இயக்கங்கள் நடைபெறலாம். எனவே, மரணத்தைக் கண்டறிய கடுமையான சோதனைகள் நடத்தப்படுகின்றன.

death-agony : மரணத் துயர்; மரண வேதனை : சாத்துயர்.

death-bed : மரணப்படுக்கை; இறுதிப் படுக்கை.

death damp : மரண வியர்வை.

death - wound : மரணப் புண் : சாவுக் காயம்.

Debendox : டேபின்டோக்ஸ் : டாக்கிலாமின், பைரோடாக்சின்; ஹைடிரோ குளோரைடு கலந்த டைசைக்ளோமின் தயாரிப்பின் வணிகப்பெயர். கரு

வுற்ற தாய்மார்களின் மசக்கையின் போது வாந்தியையும் குமட்டலையும் நிறுத்தக் கொடுக்கப்பட்டு வந்தது. இப்போது இதனால் குழந்தைகள் கோர உருவுடன் பிறக்கலாம் என்று ஐயுறப்படுவதால், இதைப் பயன்படுத்துவது நிறுத்தப்பட்டு விட்டது.

debilitated : வலுக்குறைந்த; நலிவான.

debility : நரம்புத் தளர்ச்சி; வலுவிழப்பு நோய் : நரம்புத்தளர்ச்சி காரணமாக உடல்சோர்வும் தசைத்தளர்ச்சியும், ஊக்கக்கேடும் உண்டாகும் நிலை.

debridement : அயற் பொருள் நீக்கம்; கசடு எடுத்தல் : ஒரு காயத்தின் சேதமடைந்த திசு விலிருந்து அயல் பொருளை அப்புறப்படுத்துதல்.

debris : மடிவுச் சிதறல்; உண்வுத்துகள்; குப்பைக்கூளம் : உயிரூட்டம் பெறாத திசுக்கள் அல்லது அயல் பொருள்கள் சிதைவுறுதல்.

debrisoquine : டெப்ரிசோக்குவின் : தாழ்ந்த இரத்த அழுத்தத்தைக் குணப்படுத்துவதற்கான மருந்து.

debulking operation : கட்டி அறுவைச் சிகிச்சை : பெரிய உக்கிரமான கட்டித் திரட்சிகளை வெட்டி எடுத்துக் குறைத்தல்.

Decadron : டெக்காட்ரோன் : டெக்சாமெத்தாசோன் என்ற மருந்தின் வணிகப் பெயர்.

Deca Durabolin : டெக்கா டிராபோலின் : ஆண்பால் செயற்கை இயக்குநீர் உயிர்ப்பொருளின் வணிகப் பெயர். இது நரம்பு வழியாகச் செலுத்தப்படுகிறது. புற்றுநோய் உயிரணுக்கள், 'ஊஸ்டிரோஜன்' என்ற பொருளை எடுத்துக் கொள்வதைத் தடுக்கிறது.

decalcification : சுண்ணகமகற்றுதல்; பற்கண்ணம் நீக்கம்; சுண்ணம் எடுத்தல் : பல் சொத்தையை அகற்றுதல், கால்சியம் வளர்சிதை மாற்றுக் கோளாறுகளில் எலும்பை அகற்றுதல் போன்று, கனிம உப்புகளை நீக்குதல்.

decannulation : உயிர்ப்பு உதவும் குழாய் நீக்கம் : அறுவை உயிர்ப்புக் குழாயை அகற்றுதல்.

decant : வடித்திறுத்தல்; இறுத்தல்: வண்டலை அடியில் படிய விட்டு, திரவத்தை மட்டும் வடித்து இறுத்தல்.

decantation : வடித்து வடிகட்டல்; வடித்து இறுத்தல்.

decapitate : தலைநீக்கல்; தலைகொய்தல்.

decapitation : தலை வெட்டல்; தலைவெட்டு; தலை கொய்வு; தலை அகற்றல்; தலை சீவல் :

உடலிலிருந்து தலையைத் துண்டித்து வேறாக எடுத்தல்; தலையை வெட்டுதல்; எலும்பின் தண்டிலிருந்து தலைப் பகுதியைத் தனியாக பிரித்தெடுத்தல்.

decapsulation : தோலுறை நீக்கம்; கூடு எடுத்தல் : மென்தோல் பொதியுறையினை அறுவைச் சிகிச்சை மூலம் அகற்றுதல்.

decarboxylase : டிகார்பாக்சி லேஸ் : அமினோ அமிலங்கள் போன்ற கூட்டுப் பொருள்களிலிருந்து கார்பன் டையாக்சைடு விடுபடுவதற்கு ஊக்குவிக்கிற ஒரு செரிமானப் பொருள்.

decay : சிதைவுறுதல்; மரித்தல்; திசுமரித்தல்; திசு அழுகல்; திசுச் சிதைவு : கரிமப்பொருள் சிதைவுறுதல்; ஓர் அணு கதிரியக்க முறையில் சிதைவுறுதல்.

decerebrate : மூளை இயக்க நிறுத்தம்; முளியம் : மூளை செயற்படுதல் இல்லாதிருத்தல்; ஆழ்ந்த உணர்வற்றநிலை; ஒரு நோயாளியின் நான்கு உறுப்பு வாதத்திற்கு உட்பட்டு நோயாளி உணர்வற்று இருக்கும்நிலை. இது பெரு மூளை கடுமையாகச் சேதமடைந்திருப்பதைக் குறிக்கிறது.

decerebrate position : உணர் விழப்புநிலை : மூளைத்தண்டின் அடிப்பகுதியில் அழுத்தம்

காரணமாக ஒரு நோயாளி உணர்விழந்துள்ள நிலை. இந் நிலையில் கைகள் வளைந்து இருக்கும், உட்புறம் சுழலும்; உள்ளங்கால் வளைந்து இடுப்பு நீண்டிருக்கும்.

decibel : பதின்பெல் : மின்விசை அல்லது ஒலிவிசை போன்ற இருவிசைகளின் விகிதத்தை அளவிடுவதற்கான ஓர் அலகு. இது, 'பெல்' எனப்படும் ஒலிகள்-மின்னோட்டங்கள் முதலியவற்றின் செறிவினை ஒப்பிட்டுப் பார்ப்பதற்கான அளவின் பத்தில் ஒருபகுதி.

Decicain : டெசிக்கெய்ன் : அமித்தோக்கெய்ன் ஹைட்ரோ குளோரைடு என்ற மருந்தின் வணிகப் பெயர்.

decidua : கருச்சவ்வு; கருப்பை உட்படலம்; கருவுரியம் : குழந்தைப் பேற்றுக்கு பிறகு வெளிப்படும் மெல்லிய கருச்சவ்வு.

decidual space : கருச்சவ்வு இடைவெளி : கருவுற்ற தொடக்க நிலையில் எஞ்சியிருக்கும் கருப்பை உட்குழிவு.

deciduoma : கருப்பைக்கட்டி : கருச்சவ்வுத் திசு அடங்கியுள்ள ஒரு கருப்பைக் கட்டி.

deciduous : பல் விழுதல் : பற்கள் மீண்டும் முளைப்பதற்காகப் பருவத்தில் விழுதல்.

decimal : பதின்முறை.

Declinax : டெக்ளினாக்ஸ் : டெப் பிரிசோக்குவின் என்ற மருந்தின் வணிகப் பெயர்.

decoction : வடிநீர் (கஷாயம்) : தாவரப் பொருள்களை நீருடன் சேர்த்துக் கொதிக்க வைப்பதன் மூலம் தயாரிக்கப்படும் ஒரு திரவத் தயாரிப்பு.

decolourization : நிற நீக்கம்.

decompensation : சரிநிலைக் காப்புச் செயலின்மை; ஈட்டுத் திறன் இழப்பு; செயலிழப்பு : இதய நோய்களில் சரிநிலைக்காப்பு செயற்படாதிருத்தல்.

decomposed : அழுகிய.

decomposition : ஆக்கச் சிதைவு: 1. சிதைதல், அழுகுதல். 2. ஒரு கூட்டுப் பொருளை அதன் ஆக்கக் கூறுகளாகப் பிரித்தல்.

decompression : அழுத்தம் தளர்த்தல்; அழுத்தக் குறைப்பு; அழுத்த நீக்கம் : காற்றுப்புகாப் பேழை மூலம் நீரடியிலும், பிற இடங்களிலும் உழைப்பவர் களுக்கு நேரும் அழுத்த மிகுதியைத் தடுத்தல்.

decompression sickness : அழுத்தத் தளர்வு நோய்: ஆழ் கடலில் மூழ்கியவர்களுக்கும், மீகாமர்களுக்கும் அழுத்தக் குறைவினால் உண்டாகும் ஒரு வகை நோய்.

deconditioning : உடல் தகுதி இழப்பு : உகந்த அளவு உடற்பயிற்சி செய்யத் தவறுதல் காரணமாக உடல் தகுதியை இழத்தல்.

decongestants : மூக்கடைப்பு நீக்க மருந்து; சளி இளக்கி : மூக்கடைப்புகளைக் குறைக்கும் அல்லது நீக்கும் மருந்து. இதனை வாய்வழியாக உட்கொள்ளலாம்; அல்லது துளிகளாக விடவோ, தெளிக்கவோ செய்யலாம்.

decongestion : மூக்கடைப்பு நீக்கம்; அடைப்பு நீக்கம்; திரட்சி நீக்கம் : மூக்கடைப்பினை நீக்குதல்.

decontamination : நச்சு நீக்கம் : தீங்குவிளைவிக்கும் பொருள்களை நீக்குதல்.

decortication : புறப்பகுதி நீக்கம்: ஓர் உறுப்பின் மேலுறையை அல்லது புறப்பகுதியை அறுவைச் சிகிச்சை மூலம் நீக்குதல்.

decrement : குறைமானம் : 1. ஒரு பொருளின் அளவு அல்லது வீரியம் குறைதல். 2. திரும்பத் திரும்ப ஏற்படும் தூண்டுதலுக்கு நரம்பு மண்டலத்தின் துலங்கல் குறைதல். 3. காய்ச்சலின்போது உடல் வெப்பநிலை குறைதல்.

decreptitude : முதுமைத் தளர்ச்சி.

decultus : கிடை நிலை; கிடைவு.

decussation : நரம்பிழைக் குறுக்கு வெட்டு; குறுக்குப்பின்னல்: நரம்பிழைகள் ஒரு புள்ளியில் குறுக்காக வெட்டுதல். கண் நரம்பிழைகள் இவ்வாறு அமைந்திருக்கும்.

dedifferentiation : தனிப்பண்பு நீக்கம் : தனிச் சிறப்பான அம்சங்களை நீக்கி மீண்டும் மூலவடிவத்துக்குக் கொண்டுவருதல்.

deep : ஆழ்; ஆழ்ந்த.

defaecation : மலநீக்கம்; மலக் கழிப்பு; மலப்போக்கு : மலத்தை நீக்குதல்.

defect : குறை.

defence : நோய் எதிர்ப்பு; அரண்; காப்பு : 1. ஒரு நோயை எதிர்த்தல். 2. காயத்துக்கு எதிரான பாதுகாப்பு நடவடிக்கை.

defervescence : வெப்பத் தணிவு; இறக்கம்; காய்ச்சல் தணிப்பு : காய்ச்சலின் அறிகுறிகள் தளர்வுறுதல்.

defibrillation : நுண்ணிழைப் பிரிவுத் தடுப்பு; உதறல் நீக்கல்; குறுநடுக்கமெடுப்பு : இதயத் தசை நார் நுண்ணிழைகளாகப் பிரிவதைத் தடுத்தல்.

defibrillator : நுண்ணிழைப்புப் பிரிவுத் தடுப்பி; உதறல் நீக்கி; குறுநடுக்கமெடுப்பு : தசைநார் நுண்ணிழைகளாகப் பிரிவதைத் தடுக்கும் மருந்து.

deficiency : குறைவு.

deficient : குறைபாடுடைய.

deficiency disease : குறைபாட்டு நோய்; பற்றாக்குறை நோய் : நல்ல உடல்நலத்துக்கு இன்றியமையாத பொருள் உணவில் குறைவாக இருப்பதால் உண்டாகும் குறிப்பாக, வைட்டமின்கள் குறைபாட்டினால் ஏற்படும் நோய்.

deficient : குறை.

definition : வரையறை : 1. ஒரு நோயின் செயல் முறையின் வரையறைகளைத் துல்லியமாக அறுதியிடுதல். 2. ஊடுகதிர் ஒளிப் படச்சுருளில் உருக்காட்சிகளைப் பதிவு செய்தல்.

deformity : ஊனம்.

degeneration : இனச்சிதைவு; திசு அழிவு; திசு செயலிழப்பு; நலிவு; அழிவு : திசுக்கள் சீர்கேடுற்று கீழ்நிலை நோக்கித் தாழ்வுறுதல். உயிர்கள் இனப்பண்பு அழிந்து கீழ் நோக்கி மடங்கிச் செல்லுதல். இது மேல் நோக்கிய உரு மலர்ச்சிக்கு எதிர் மாறானது.

degloving : தோலுரிப்பு : அடிநிலைத் திசுவிலிருந்து தோலைத் தனியாகப் பிரித்தெடுத்தல்.

degradation : தரக்குறைவு; நிலை இறக்கம்; நிலையழிவு; இயற்குறைவு : இயற்பியல், வளர்

சிதை அல்லது வேதியல் மாற்றம் காரணமாகச் சற்று எளிமையான வடிவத்துக்குத் தரங்குறைதல்.

dehiscence : காயப்பிளப்பு; வெடிப்பு : ஒரு காயத்தைப் பிளத்தல் அல்லது கட்டியை உடைத்தல்.

dehydrocholesterol : டிஹைடிரோ கொலஸ்டிரால் : தோலில் காணப்படும் ஒருவகை ஸ்டிரால். இது ஒளிப்பிறக்கம் காரணமாக இயல்புக்கம் ஏற்பட்டபிறகு "D" வைட்டமினாக உருவாகிறது.

dehydration : நீரிழப்பு; உடல் வரட்சி; உடல் நீர்க்குறை; நீர் வற்றல்; நீரின்மை; வற்றல் : உடலிலிருந்து திரவம் அளவுக்கு மீறி வெளியேறி விடுவதால் உண்டாகும் நிலை. உடலிலிருந்து வெளியேறும் திரவத்தின் அளவுக்குச் சமமான அளவு திரவம் உடலுக்குள் செல்லா திருப்பதால் இந்நிலை உண்டாகிறது. இரத்தப் போக்கு, வயிற்றுப்போக்கு, அளவுக்கு அதிகமான வியர்வை, வாந்தி போன்றவை பொதுவாக இந்தச் சமநிலையைச் சீர்குலைக்கிறது.

dehydrocholic acid : டிஹைடிரோ கோலிக் அமிலம் : ஈரலிலிருந்து பித்தநீர் உற்பத்தியாவதைத் தூண்டுகிற ஒரு பித்தநீர்உப்பு.

dehydrocorticosterone : டிஹை டிரோகார்ட்டிகோஸ்டிரோன் : அண்ணீரகப் புறணியிலிருந்து

தனியாகப் பிரிக்கப்பட்ட உடலியல் இயல்புக்க இயற்கை இயக்குநீர்.

Dejans' syndrome : டிஜான்ஸ் நோய் : கன்னத்தில் ஏற்படும் வலி, உணர்விழப்பு, கண்விழிப்பு துக்கம், இரட்டைப் பார்வைக் கோளாறு. இது கண் குழித் தளத்தில் ஏற்படும் ஒரு நைவுப் புண்ணைக் குறிக்கிறது. ஃபிரெஞ்சு கண்மருத்துவ அறிஞர் எம்.சி. டிஜான்ஸ் என்பவரின் பெயரால் அழைக்கப்படுகிறது.

dejavuphenomenon : வலிப்பு நோய்க்கனவு நிலை : சிலவகைக் காக்காய் வலிப்பு நோயின் போது ஏற்படும் கனவு நிலை. இதில் எல்லா நிகழ்வுகளும் ஏற்கனவே நடந்தது போன்று அறிமுகமான நிகழ்வுகள் என்ற உணர்வு ஏற்படும்.

dejection : மனச்சோர்வு : குடற் கழிவு; மலம் மனம் கிளர்ச்சி யின்றி சோர்ந்திருக்கும் நிலை.

delay : தாமதம்; சுணக்கம்.

delinquent : பிழையாளி.

delinquent juvenile : இளம் பிழையாளி.

deliquescent : கசிவுறுதல்; நீர்ப்பு: காற்று வெளியில் ஈரத்தை உறிஞ்சிக் கசிவுற்று திரவமாதல்.

delirious : சன்னி சார்ந்த; அறிவு நிரம்பிய : மூளைக்கோளாறினால் ஒருவகை மயக்க வெறி கொண்ட

delirium : சன்னி; பிதற்றல்; மனத் தடுமாற்றம்; பதைப்பு : வெறிப் பிதற்றலான நிலை. அதிகமான காய்ச்சல், மனநோய் நிலைகளில் இது உண்டாகும்.

delirium tremens : நடுக்க மூளைக் கோளாறு; குடிப்பழக்கம்; பிதற்றல்; நடுக்குச்சன்னி : அளவுக்கு மீறிய குடியினால் ஏற்படுகிற வலிப்பு அல்லாத நடுக்கத்தடன் கூடிய வெறிப் பிதற்றலுள்ள மூளைக் கோளாறு.

delivery : பிள்ளைப்பேறு; ஈனுதல்; குழந்தை வெளிப்பாடு; பிறப்பு.

delivery, premature : குறை பிறப்பு.

delta sign : 'டெல்டா' குறியீடு : சிறுமூளைச் சிரைக் குழிவுப் புழைக் குருதியுறைவில் காணப்படும் ஒரு நிரப்புக் கோளாறு.

Deltacortril : டெல்டாகோர்ட்டிரில் : பிரட்னிசோலோன் என்ற மருந்தின் வணிகப் பெயர்.

deltonism : நிறமயக்கம்; நிறப் பார்வையின்மை : நிறக்குருடு : பச்சையையும் சிவப்பையும் வேறு பிரித்தறிய இயலாத கோளாறு நிலை.

delusion : மருட்சி; திரிபுணர்வு; எண்ண மயக்கம்; மாறுகோள் : ஒருவரின் பண்பாட்டுக்கும்; பழக்கத்திற்கும், அறிவுத் திறனுக்கும் முரணான ஒரு போலி நம்பிக்கை. இந்த நம்பிக்கையைக்

காரண காரியங்களைக் கூறி மாற்றுவது கடினம். பல்வேறு உளவியல் நோய்களின்போது இந்த அறிகுறி தோன்றக்கூடும் குறிப்பாக, முரண் மூளை நோய், அறிவுப் பிறழ்ச்சி, முதுமைத் தளர்ச்சி போன்ற நிலைகளில் இது ஏற்படும்.

demarcation : (திசு எல்லை) வரையறை; வேற்றுமைக் கோடு; வரையறுத்தல் : நோயுற்ற திசுக்களும் ஆரோக்கியமான திசுக்களும் சந்திக்குமிடத்தில் இரண்டுக்குமிடையில் எல்லை குறித்தல்.

demented : அறிவு குழம்பிய; பைத்தியம் பிடித்த : மூளைத் தளர்ச்சியால் அறிவு குழம்பிய நிலை.

dementia : மூளைக்குறை; மூளைக் கேடு; மனத்தளர்வால் ஏற்படும் பைத்திய நிலை.

demography : சமுதாய நிலை ஆய்வு; மக்கள் நிலை மதிப்பீடு; மக்களியல் : மக்களை தொகை பற்றிய, குறிப்பாக மக்கள் தொகை, மக்கள் தொகைக்கட்டமைப்பு, மக்கள் தொகையின் இடப்பரவல் ஆகியவற்றில் ஏற்படும் மாறுதல்களை அறிவியல் முறையில் ஆய்வு செய்தல்.

dementia : அறிவுக் குழப்பம்; முதுமை மறதி : மனத்தளர்ச்சியினால் உண்டாகும் அறிவு குழம்பிய பைத்தியநிலை.

இதனால், நினைவாற்றல் குறையும். தன்னைக் கவனித்துக் கொள்ளும் திறன் குறையும்.

demethylchlortetracycline : டிமெத்தில்குளோர் டெட்ராசைக்கிளின் : டெட்ராசைக்கிளின் மருந்து வகைகளில் ஒன்று.

demonstration : செயல்விளக்கம்.

Demser : டெம்செர் : மெட்டி ரோசின் என்ற மருந்தின் வணிகப் பெயர்.

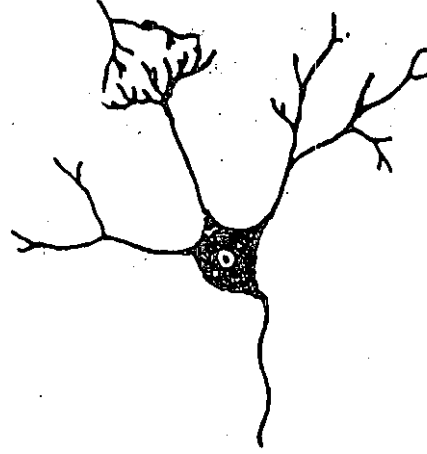
demulcent : நோயாற்றும் மருந்து; எரிச்சல் அடக்கி; உறுத்தல் அடக்கி; இளக்கி : நோயைத் தணிக்கும் மருந்து. இது வழுவழுப்பான திரவம். இது எரிச்சலை நீக்கும்; வீக்கத்தைக் குறைக்கும்.

demyelination : மையலின் நீக்கம்: நரம்பு இழைகளின் மேலுறை யிலிருந்து மையலின் என்னும் வெண்ணிறக் கொழுப்புப் பொருளை அழித்தல்.

demyelination : நரம்பிழை உறையழிவு : நரம்பிழைகளைச் சுற்றியுள்ள மேலுறைகள் அழிந்து போதல். அணு உள்ளரிக் காழ்ப்பின் போது இது உண்டாகும்.

denaturation : புரத மாற்றம்; இயல் முறி : செயல் முறையை இழப்புக்கு வழிசெய்யும் மிதமான வெப்பம் மூலம் புரதங்களை மாற்றுதல்.

dendrite : இழைமப் பிரிவு : ஒரு நரம்பு உயிரணுவின் உடற்பகுதியிலிருந்த கிளையாகப் பிரியும் இழைமங்களின் ஒரு பிரிவு.

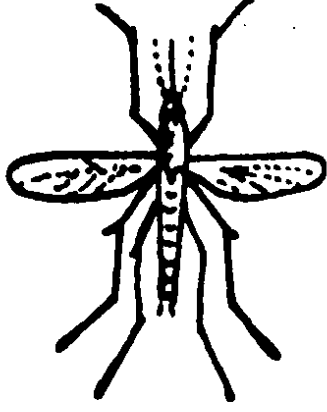


இழைமப் பிரிவு

dendritic ulcer : இழைமப் புண்; கிளையோட புண் : விழி வெண்படலத்தில் வரிவரியாக ஏற்படும் சீழ்ப்புண். இதனால், தேமல் படர்ந்து மரம் போன்ற கிளைப் பிரிவுகள் உண்டாகிறது. ஐடோக் குரிடின் என்ற மருந்தின் மூலம் இது குணமாக்கப்படுகிறது.

denervation : நரம்புத் துண்டிப்பு; நரம்பு எடுப்பு; நரம்பிழப்பு : நரம்புத் தொடர்பினைத் துண்டிக்கும் முறை. ஒரு நரம்பில் ஏற்படும் அடைப்பினை நீக்குவதற்கு இவ்வாறு செய்யப்படுகிறது.

dengue : மூட்டுவலிக் காய்ச்சல்; 'டெங்கு' காய்ச்சல் : மூட்டுகள் தோறும் கடுமையான நோவு



'டெங்கு' காய்ச்சல் கொசு

உண்டு பண்ணக்கூடிய கொள்ளை காய்ச்சல். தலைவலியும் கண் சிவப்பாதலும், முதுகிலும் மூட்டுகளிலும் கடுமையான வலியையும் உண்டாக்கும். இந்நோய் ஒவ்வொரு முறை தாக்கும்போது 3-6 நாட்கள் நீடிக்கிறது. இது வெப்ப மண்டலங்களில் ஒரு வகை கொசுவினால் உண்டாகிறது. இதே கொசு மஞ்சள் காய்ச்சலையும் உண்டாக்குகிறது.

denitrogenation : நைட்ரஜன் நீக்கம் : ஒருவரின் உடம்பி லிருந்து நைட்ரஜனை நீக்குதல். இதன் மூலம் 100% ஆக்சிஜன் சுவாசிப்பதற்கு வழிவகுக்கப் படுகிறது.

Dennis Browne splints : எலும்பு வரிச்சல் : பிறவியில் ஏற்படும்

கோணக்காலைச் சரிப்படுத்து வதற்கு எலும்பைக் கட்டப் பயன்படும் வரிச்சல். இது உலோகத்தினால் செய்யப்பட்ட பாதத்தைக் கொண்டிருக்கும். இதனுடன் குழந்தையின் பாதம் இணைக்கப்பட்டிருக்கும்.

Denny-Brown neuropathy : டென்னி-பிரவுன் நரம்புக் கோளாறு : நரம்பு மண்டலம் நேரடியாகத் தொடர்பு கொள்ளாதிருக்கிற உக்கிர வேகம் தொடர்பான நரம்புக் கோளாறுகள் மற்றும் தசை நலிவுகள்.

dense granule : அடர் துகள் : ADP, ATP, கால்சியம், பைரோ பாஸ்பேட், செரோட்டோனின் ஆகியவை அடங்கியுள்ள தகட்டணுக்களிலுள்ள ஒரு வட்டவடிவச் சேமிப்பிடம்.

densitometer : செறிவு மானி :
1. பாக்க்டீரியா வளர்ச்சியை அள விடுவதற்கான ஒரு கருவி.
2. ஊடுகதிர் ஒளிப்படத்தின் ஒளியியல், செறிவினை அளவினை அள விடுவதற்கான ஒரு கருவி.

density : அடர்த்தி; அடர்வு.

dental : பல்.

dental plaque : பல் கரை : பற்களைச் சுகாதார முறையில் துப்புரவாக வைத்துக் கொள்ளாத தன் காரணமாகப் பற்களில்

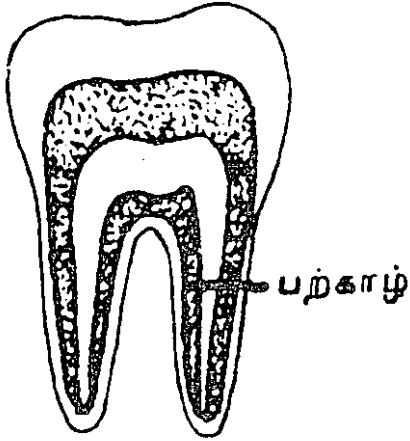
பாக்டீரியாக்கள் திரண்டு
காரையாகப் படிதல்.

dentate : பல்லுள்ள : பற்களைக்
கொண்டிருக்கிற.

denticle : சிறுபல்.

dentifrice : பற்பசை; பற்பொடி :
பல்துலக்க உதவும் பொருள்.

dentine : பற்காழ்; பல் திசு :
பல்லின் பெரும் பகுதியான
காழ்க்கூறு. பற்களில் உண்டாக்கப்
பட்டிருக்கும் எலும்பு போன்ற
பல் திசு.



பற்காழ்

dentist : பல் மருத்துவர்.

dentition : பல் முளைப்பு; பல்
அமைவு; பல் அமைப்பு : பல்
வரிசையைக் குறிக்கிறது.
மனிதரிடம் பருவத்தில் வாழத்
தக்க பற்கள் 'பாற்பற்கள்' எனப்
படும். இவற்றின் எண்ணிக்கை
பொதுவாக 20 வயது வந்தவர்

களுக்குப் பொதுவாக 32 பற்கள்
உள்ளன. இவை இரண்டாம்
நிலைப் பற்கள் எனப்படும்.

denture : பல் தொகுதி; கட்டுப்
பல்; பற்கட்டு : செயற்கைப் பல்
தொகுதி.

denudation : புறணி நீக்கம்; தோல்
நீக்கம் : அறுவைச் சிகிச்சை
மூலம் அல்லது நோய்க்குண
நிலை மூலம் காப்புப்
படலத்தை அல்லது உறையை
நீக்குதல்.

Denver shunt : டென்வர் தட
மாற்றம் : வயிற்று உறுப்பு உறை
சார்ந்த சிரையில் தடமாற்றம்.
இது மகோதரத்தைத் தளர்த்தி,
சிறு நீரகத்தின் செயற்பாட்டை
மேம்படுத்துகிறது.

deodorant : மணமகற்றும்
மருந்து; நாற்றம் போக்கி; நாற்றம்
அகற்றி; வாடை முறி : அருவருப்
பான வாசனையை அகற்றக்
கூடிய ஒரு பொருள். பொட்டாசியம்
பெர்மாங்கனேட்டு, ஹைட்ரஜன்
பெராக்சைடு ஆகியவை இந்த
வகையைச் சேர்ந்தவை.
காயங்களின் நாற்றத்தை அகற்ற
இவை பயன் படுகின்றன.

deontology : மருத்துவ அறிவியல் :
மருத்துவம் பற்றிய ஒழுக்கவியல்.

deossification : எலும்புக் கனிம
நீக்கம் : எலும்பிலிருந்து கனிமப்
பொருள் இழக்கப்படுதல்
அல்லது நீக்கப்படுதல்.

deoxycortone acetate : டியாக்சிகோர்ட்டோன் அசிட்டேட் : குண்டிக்காய்ச் சுரப்பியின் மேலுறையில் சுரக்கும் முக்கியமான இயக்குநீர் (ஹார்மோன்). இது, சோடியம், பொட்டாசியம் ஆகியவற்றின் வளர்சிதை மாற்றத்தைக் கட்டுப்படுத்துகிறது. முன்னர், அடிசன் நோயைக் கட்டுப்படுத்துவதற்கு இது முக்கியமாகப் பயன்படுத்தப்பட்டது.

deoxygenation : ஆக்சிஜன் நீக்கம் : ஆக்சிஜனை நீக்கி விடுதல்.

deoxyribonucleic acid : டிஆக்சிரிபோநீயூக்ளிக் அமிலம் (டி.என்.ஏ) : உயிரணுக் கரு மையத் திலும் நோய்க் கிருமிகளிலும் காணப்படும். இனக்கீற்றுகள் 'குரோமோசோம்' எனப்படும் சிக்கலான மூலக்கூறுகள். இவை மரபுப் பண்புகளை வழிவழியாகக் கொண்டு செல்கின்றன.

deoxyribose : டி ஆக்சிரிபோஸ் : டி.என்.ஏ-இன் பகுதியாக இருக்கும் ஒரு பென்டோஸ் சர்க்கரை.

department : துறை; புலம்.

department, casualty : அவசர நோயகம்; விரைவு மருத்துவத் துறை; அவசர மருத்துவப் பிரிவு.

department, orthopaedic : முட நீக்கியல் துறை.

dependence : பழக்க அடிமை : தவறான பொருள்களைப் பயன்படுத்தும் பழக்கத்துக்கு அடிமைப்பட்டிருக்கும் நிலை. போதை மருந்து போன்ற பொருள்களை அடிக்கடிப் பயன்படுத்தும் பழக்கத்துக்கு அடிமைப்பட்டிருத்தல்.

depersonalization : ஆளுமை இழப்பு உணர்வு : ஒருவருக்குத் தன்னுடைய ஆளுமையை இழந்து விட்டதாகத் தோன்றும் அடிமை மனப்பான்மை. முரண் மூளை நோய், மனச் சோர்வு போன்ற நிலைகளில் இந்த உணர்வு ஏற்படும்.

depigmentation : நிறமி நீக்கம் : வெண்குட்டநோயில் போன்று இயல்பான நிறமி இழக்கப்படுதல் அல்லது நிறமி நீக்கப்படுதல்.

depilation : முடி அகற்றல்; முடி நீக்கம்.

depilatories : மயிர் நீக்கம்; மயிர் பிடுங்கல்; முடியகற்றல் : முடிகளைதல்.

depletion : செறிவுக்குறைப்பு; வெறுமையாக்கல் : உடலிலிருந்து இரத்தம், நீர்மங்கள், அயம், கொழுப்பு, புரதம் போன்ற பொருள்களை நீக்குதல்.

deplatories : மயிர் நீக்கும் மருந்துகள்; மயிரழிப்பி : உடலில் அளவுக்கு அதிகமாகவுள்ள மயிரினைத் தற்காலிகமாக

நீக்கும் மருந்துகள். பேரியம் சல்ஃபைடு இந்த வகையைச் சேர்ந்தது.

Depixol : டெப்பிக்சால் : ஃபுளுப் பெந்திக்சால் என்ற மருந்தின் வணிகப் பெயர்.

depolarisation : முனைப்பு நீக்கம்: உயிரணுச் சவ்வினூடே இயல்பான ஆற்றலை எதிமாறாக் குதல். இதனால் சோடியம் உட்செல்ல வழி ஏற்படும்.

deposit : படிவு : 1. ஒரு படிவுப் பொருள் அல்லது வீழ்படிவு. 2. உடலின் ஏதேனும் பகுதியில் திரளும் பொருள்.

depot : சேமிப்பிடம்; சேமமனை.

depot preparation : கசிவு மருந்து : ஊசிக் கருவியிலிருந்து மெல்ல மெல்லக் கசிந்து வெளியேறும் வகையில் வடிவமைக்கப்பட்ட ஒரு மருந்து. மெத்தில் பிரட்னி சோலோன், மேட்ரோக் சிபிரோ ஜெஸ்டிரோன் என்ற இந்தவகை மருந்துகள்.

depression : மனச்சோர்வு; மீக்கவலை : அளவுக்கு மீறிய மனக்கவலை காரணமாக உண்டாகும் மனக்கோளாறு. இது இரு வகைப்படும்: 1. நரம்பியல் வகை; இது எதிர்வினைகளை உண்டாக்கக்கூடியது. 2. உளவியல் வகை: இது உள்ளத்தில் உடனடியாக உண்டாகக் கூடியது. இந்த

உணர்வுடையவர்கள், உயிர் வாழ்வது வீண் என்று கருதித் தற்கொலைக்கு முயலக் கூடும்.

deprivation : செயலிழப்பு : தேவை பகுதி அல்லது செயற்பாடு இழக்கப்படுதல் அல்லது இல்லாதிருத்தல்.

DepProvera : டெப்போப்ரோவெரா: மெட்ராக்கிப்ரோ ஜெஸ்டிரோன் அசிட்ரோன் என்ற மருந்தின் வணிகப் பெயர்.

deprivation syndrome : கையறு நிலை : பெற்றோர்களால் கைவிடப்படும் குழந்தைகளுக்கு இது முக்கியமாக உண்டாகிறது. இதனால், வளர்ச்சிக்குறைவு, ஊட்டச்சத்துக் குறைபாட்டினால் பானை வயிறு, பெரும் பசி, மயிர் கொட்டுதல், எடை ஏறுதல் ஆகியவை ஏற்படுகின்றன.

depropin citrate : டெப்பிரோப்பின் சைட்ரேட் : மூச்சுக் குழல் அடைப்பு, மூச்சுக்குழல் ஈளை நோய் (ஆஸ்துமா), மார்புச்சளி நோய் ஆகியவற்றுக்கு மாத்திரையாகவும், ஊசி மருந்தாகவும் கொடுக்கப்படும் மருந்து.

derangement : சீர்குலைவு.

Dercum's disease : டெர்க்கம் நோய் : தோலுக்கடியில் உண்டாகும் கொழுப்புக் கட்டி. இதனால் பலவிதமான வலி உண்டாகும். அமெரிக்க நரம்பியல் ஃபிரான்சிஸ்டெர்க்கம் என்பவரின் பெயரால் அழைக்கப்படுகிறது.

derealization : திரிபுணர்வு; மாயையுணர்வு : மக்கள், நிகழ்ச்சிகள், சூழ்நிலைகள் மாறிவிட்டதாகத் தோன்றும் உணர்வு. இயல்பான மக்களிடமும் கனவுகளின்போது இந்த உணர்வு ஏற்படலாம். சிலசமயம், முரண்முனை நோய், மனச்சோர்வு நிலைகளிலும் இந்த உணர்வு உண்டாகக்கூடும்.

dereistic : தற்காதல் நோய் : இயல்பு நிலைக்குப் பொருந்தாத சிந்தனை. இதனை தற்காதல் நோய் என்றும் கூறுவர்.

derivative : வருவிப்புப் பொருள்; வருவித்த; பெறப்பட்ட : 1. மூலப் பொருளாக இல்லாத ஒரு பொருள். 2. மற்றொரு பொருளிலிருந்து வருவிக்கப்படும் ஒரு பொருள். 3. முந்தையக் கட்டமைப்பிலிருந்து வளரும் பொருள்.

derm : மெய்த்தோல்.

derma : தோலின் அடிப்பகுதித் தோல்.

dermabra : தோல் மரு நீக்கம் : பட்டைச்சீலை மூலமாக அல்லது எந்திரவியல் முறைகள் மூலமாக தோலின் மேலுள்ள வடுக்கள், பச்சைகுத்தல் போன்றவற்றை நீக்குவதற்கான அறுவைச்சிகிச்சை முறை.

dermal : தோல்சார்.

dermatic : **dermic** : தோலாலான.

dermatatrophia : தோல்கருக்கம்: உடல்நலிந்து தோல் கருங்குதல்.

dermatitis : தோல் அழற்சி : தோலில் உண்டாகும் வீக்கம்; தோல் தடிப்பு நோய் என்றும் கூறுவர்.

dermatocellulitis : திசு அழற்சி: தோலுக்கடியிலுள்ள இணைப்புத் திசுக்கள் வீக்கமடைதல்.

dermatocoele : தோல் மடிதல் : வீக்கமடைந்த தோலும், தோலடித் திசுவும் தளர்ந்து மடிப்புகளாகி விடும் போக்கு.

dermatoid : தோல் சார்ந்த; தோல் போன்ற; தோலில் உருவான : தோல் போன்ற அல்லது தோல் தொடர்பான.

dermatoglyphics : தோலியல்; தோல் ரேகையியல்; ரேகை ஆய்வு : விரல் நுனிகள், உள்ளங்கைகள், பாதங்கள் ஆகியவற்றின் தோலில் காணப்படும் கோடுகளை ஆராய்ந்து வளர்ச்சி முரண்பாடுகளை அறிதல்.

dermatography : தோல் உட்கூற்றியல்.

dermatologist : தோலியல் வல்லுநர்; சருமவியல் மருத்துவர்; தோலியலார் : தோல் நோய்களை ஆராய்ந்து குணப்படுத்தும் வல்லுநர்.

dermatology : தோல் ஆய்வியல்; தோலியல் : தோல், அதன் கட்டமைவு, செயற்பணிகள், தோலில் உண்டாகும்

நோய்கள், அவற்றுக்கான சிகிச்சை முறை ஆகியவை குறித்து ஆராயும் அறிவியல்.

dermatome : தோல் வெட்டு கருவி; தோல் செதுக்கி; தோல் வெட்டி : தோல் மாற்றுச் சிகிச்சைக்காகத் தோலைப் பல் வேறு கன அளவுகளில் துண்டுகளாக வெட்டுவதற்குப் பயன்படும் ஒரு கருவி.

dermatomycosis : தோல் பூசண நோய் : தோலில் ஏற்படும் பூசண நோய்.

dermatomyositis : தோல் வீக்கம்; தோல் தசையழற்சி : தோலிலும் தசைகளிலும் ஏற்படும் கடுமையான வீக்கம். இதனால், இழைம அழற்சியும், தோல் நலிவும் ஏற்படுகிறது.

dermatophytes : தோல் பூசணம்: மேல் தோலைப் பாதிக்கும் பூசண வகை.

dermatophytosis : தோல் பூசண நோய்; தோல் தாவர நோய் : பூசண வகைகளினால் தோலில் ஏற்படும் நோய்.

dermatoplasty : தோல் மாற்று அறுவைச் சிகிச்சை : காயம், அறுவைச்சிகிச்சை அல்லது நோய் காரணமாக உண்டாகும் சருமக்கோளாறினை மூடுவதற்கு உயிருள்ள தோலினை மாற்றிப் பொருத்துதல்.

dermatosis : தோல் நோய் வகை; வீக்கமிலா தோல் நோய் : தோல் நோய்களைக் குறிக்கும் பொதுவான சொல்.

dermatotherapy : தோல் சிகிச்சை: தோல் நோய்களுக்குச் சிகிச்சை யளித்தல்.

dermatotome : தோல் அறுவைக் கத்தி : 1. தோலை அல்லது சிறிய கட்டிகளை கீறிப் பிளப்பதற்கான ஒரு கத்தி. 2. ஒரு புற நரம்பு வேருக்கு நேரிணையான தோலின் பகுதி.

dermatozoonosis : ஒட்டுண்ணித் தோல் நோய் : விலங்கு ஒட்டுண்ணி மூலம் உண்டாகும் ஒரு தோல் நோய்.

dermis : உண்மைத் தோல்; உட் தோல்; உட்சருமம் : மேல் தோலுக்குக்கீழ் உள்ள தோலின் படுகை.

dermoglyphics : தோல் பிளவு ஆய்வு : விரல்கள், பாதங்கள், உள்ளங்கைகள், குதிங்கால் ஆகியவற்றிலுள்ள தோல் பிளவுகளின் அமைப்பு முறைகளை ஆராய்தல்.

dermographia : கீறல் தழும்பு; சரும வரைவியல் : மழுங்கல் ஊசி அல்லது நகம் கீறியதால் ஏற்படும் தழும்பு.

dermoid : தோல் நீர்க்கட்டி; தோலிய : பல்வேறு தோல்

தொங்கல்களையுடைய தோலினால் பொதியப்பட்டுள்ள நீர்க்கட்டி. இது புருவம், மூக்கு, உச்சந்தலை ஆகியவற்றில் காணப்படும். இவை வீக்கமடைந்த நோய் பீடிக்கக் கூடும். அப்போது இவற்றை கீறி விடவேண்டியிருக்கும்.

Dermojet : டெர்மோஜெட் : தோலுக்குள் அழுத்தம் மூலம் திரவங்களைச் செலுத்துவதற்கான ஒரு கருவியின் வணிகப் பெயர். இது வலியில்லாத ஒரு முறை.

dermomycosis : தோல் காளான் நோய் : தோல் காளான் கிருமிகளால் உண்டாகும் தோல் நோய்.

Dermovate : டெர்மாவேட் : குளோபெட்டாசோல் புரோப்பியோனேட் என்ற மருந்தின் வணிகப் பெயர்.

desaturation : ஆபூரிதமாக்கம் : ஒரு பூரிதமடைந்த கரிமக் கூட்டுப்பொருளை ஒரு பூரிதமடையாத கூட்டுப்பொருளாக மாற்றுவதற்கான ஒரு செயல் முறை.

Descemet's membrane : டெஸ்ஸிமெட் சவ்வு : விழிவெண்படலத்தின் பின்பக்கப் பரப்பிலுள்ள உள்வரித்தாள் சவ்வின் ஆதாரச் சவ்வு. ஃபிரெஞ்சு உடல் உட்கூறியல் அறிஞர் ஜீன் டெஸ்ஸிமெட் என்பவரின் பெயரால் அழைக்கப்பட்டது.

desensitization : கூருணர்வு நீக்கம்; உணர்வழிப்பு; உணர்ச்சி நீக்கம் : கூருணர்வினைக் குறைப்பதற்காக அல்லது நீக்குவதற்காகக் காப்பு மூலங்களை (antigens) ஊசி மூலம் செலுத்துதல்.

Deseril : டெசெரில் : மெத்திசெர்கிடு என்ற மருந்தின் வணிகப் பெயர்.

deserpidine : டெசெர்ப்பிடின் : கூருணர்வைக் குறைக்கும் திறனுடைய செர்பின் என்ற மருந்துடன் தொடர்புடைய ஒரு மருந்து.

desferrioxamine : டெஸ்ஃபெரியோக்சாமைன் : ஓர் அயம் நீக்கி மருந்து. இரத்தத்தில் சிவப்பணுக்கள் குறைவாக இருப்பதற்கு அடிக்கடி இரத்தம் செலுத்துவதால் உண்டாகும் இரும்பு நச்சினை நீக்குவதற்கு இது பயன்படுத்தப்படுகிறது.

desiccation : உலர்த்தல் : ஆரோக்கிய முதுகெலும்புத் தகட்டிலுள்ள நீர்த்திண்டு விளைவினைக் குறைத்தல்.

designer antibody : மாதிரித் தற்காப்புமூலம். : ஒரு குறிப்பிட்ட நோக்கத்துக்காக மரபணு முறைப்படி உருவாக்கப்பட்ட ஒரு நோய்த்தடைக்காப்பு புரதப் பொருள்.

desipramine : டெசிப்பிராமின் : மனச்சோர்வினை நீக்கும் ஒரு மருந்து.

deslanoside : டெஸ்லானோசைட் : இயற்கையான கிளைக்கோசைடு. இது இதய நோயைக் குணப்படுத்தும் மருந்து.

desktop hypoglycaemia : சர்க்கரைத் தாழ்நிலைக் கணிப்புத் தவறு : நோயாளியின் இரத்தத்தைப் பெறும்போதோ, அதைப் பயன்படுத்தும் போதோ நேரும் தவறுகளால் அந்த நோயாளிக்குச் சர்க்கரைத் தாழ்நிலை உள்ளது எனத் தவறாக கணிக்கப்படுதல்.

desloughing : பொருக்கு அகற்றுதல் : காயத்தின் பொருக்கினை அகற்றும் முறை.

desmopressin : டெஸ்மோப்பிரசின் : மிகுதியான சிறுநீர்ப் போக்கினை நிறுத்தும் மருந்து.

desmitis : இணைப்பிழையழற்சி; நாண் அழற்சி; பிணைய அழற்சி: இணைப்பிழையில் அழற்சி ஏற்படும் நிலைமை.

desmocyte : ஏந்தணு; தாங்கணு; தாங்கும் அணு; ஆதரவணு : பலம் தரும் திசுவணு. திசுவுக்கு ஆதாரமாக விளங்கும் அணு.

desmoid : வயிற்றுத்தசை : 1. அடுக்குத் தசையின், குறிப்பாக மலக்குடல் அடிவயிற்றின் தசைநார். 2. தசை நார்த்தட்டி அல்லது இழைநார்த்தசைக்கட்டி.

desmolase : டெஸ்மோலேஸ் : ஒரு வகை நொதி. இது, ஓர்

அடி மூலக்கூறாக அமைவதற்கு சில வேதியியல் குழுமங்களைச் சேர்ப்பதற்கு வினையூக்கம் செய்கிற ஒரு செரிமானப் பொருள்.

desmosome : டெஸ்மோசோம் : புறத்தோல் உயிரணுக்களுக்கிடையிலான நெருங்கிய தொடர்புடையதும், இணைப்புடையதுமான ஒரு பகுதி.

desmotomy : இணைப்பிழைப்பிளப்பு; நாண் பிளப்பு; பிணையப்பிளப்பு : இணைப்பிழையைப் பிளந்து ஆய்வு செய்தல்.

desmoplasia : ஒற்றை உயிரணு அடுக்கு அழுத்தம் : உயிர்ம உட்பிழம்புக் கட்டமைப்புக் கூறாகிய ஓர் அடர்த்தியான உயிரணுத்தாங்கி வினையூக்கம். இதில் உக்கிரமான புறத்தோல் உயிரணுக்கள், உயிரணுக்கள் ஒற்றை அடுக்காக அழுத்தப்படுகிறது. இது மார்பகத்தின் ஊடுருவும் நாளப்புற்று நோயில் முக்கியமாகக் காணப்படும்.

desoxy corticosterone : டெசோக்சி கார்ட்டிகோஸ்டெரோன்: டியாக்சிகார்ட்டோன் அசிட்டேட் என்னும் மருந்தின் வணிகப் பெயர்.

desquamation : செதிளுதிர்வு; செதிலுறிவு : செதிள் உதிர்வித்தல்.

desynchronosis : நேரத்திரிபு மூளைக் கோளாறு : ஒருவரின்

தற்போதைய இடஅமைப்பு நேரத்துக்கும், அவர் பழக்கப் பட்ட நேரத்துக்குமிடையிலான வேறுபாடு காரணமாக ஏற்படும் உள்முக உயிரியல் கடிக்கார முளைத் திரிபுக் கோளாறு.

detached retina : பிரிந்த பின் விழித்திரை : சுண்விழியின் பின்புறத் திரையில் நிறமி மேல் தோலிழைமத்திலிருந்து நரம்புப் பின்புறத் திரையைப் பிரித்தல்.

detachment : பிரிப்பு.

detachment, Retina : விழித் திரைப் பிரிப்பு.

detergent : சலவைப் பொருள்; தூய்மையாக்கி; மாசுவகற்றி : துப்புரவு செய்யும் பொருள்; மாசு கரைத்துக் கலந்து வேறு படுத்தும் திறமுடைய பொருள்.

deterioration : நோயாளி மோச மடைதல்; நோய் மிகைத்தல்; நலக் கேடு : நோயாளியின் நிலைமை படிப்படியாக மோசமடைதல்.

determinant : தீர்வுப்பொருள் : ஒரு குறிப்பிட்ட பண்பைத் தீர்மானிக்க உதவும் கூறு.

determination : தீர்மானித்தல்; உறுதி செய்தல் : ஒரு பொருளின் இயல்புத் தன்மையை வரையறை செய்தல்.

detoxication : நஞ்சுகற்றுதல்; நச்சு முறித்தல்; நச்சு நீக்கம்; நச்சுமுறி : ஒரு பொருளிலுள்ள நச்சுத் தன்மையை நீக்கும் முறை.

detritus : தேய்மானத் திரள் பொருள்; சிதை பொருள்; கசடு : உராய்வினால் வரும் நாட்படு தேய்வினால் உண்டாகும் பொருள்.

detrusor : சிறுநீர்ப்பைத் தசை : சிறுநீர்ப்பை அமைந்துள்ள தசை.

Dettol : டெட்டால் : குளோரோக் சைலினால் வகையைச் சேர்ந்த நோய் நுண்மம் நீக்கும் பொருளின் வணிகப் பெயர்.

detumescence : வீக்கத் தணிவு; வீக்கம் குறைதல். திண்மைத் தணிவு.

deutoscolex : நுண்நீர்க்கட்டி : நாடாப்புழு நீர்க்கட்டியின் உள் சுவரில் உருவாகும் குட்டி நீர்க்கட்டி.

deuteranopsia : பச்சை நிறக் குருடு : நிறக்குருடு வகைகளில் ஒன்று. பச்சை நிறத்தைக் காண இயலாத நிலைமை. சிவப்பு நிறத்தையும் பச்சை நிறத்தையும் பிரித்து இனம் காண இயலாத சுண் நோய்.

devascularisation : இரத்த ஊட்டக் குறைவு; குருதி ஓட்டக் குறைவு : உடலில் ஒரு குறிப்பிட்ட பகுதிக்கு அல்லது திசுவுக்கு இரத்த ஓட்டம் குறைவாக இருப்பது.

development : வளர்ச்சி.

deviation : விலக்கம்; விலகுதல்; மாறுபடுதல்; திறம்புதல்.

deviation, septal : பிரிசுவர் விலக்கம்.

Devic's disease : டேவிக் நோய்: கண் நரம்புத்தசையழற்சி நோய். ஃபிரான்ஸ் நரம்பியல் வல்லுநர் டேவிக் என்பவர் கண்டறிந்த நோய்.

devil's grip : தசைவாத வீக்கம் : கொள்ளை நோய் போல் பரவும் தசைவாத வீக்கம். இதனால் விலா எலும்பில் வலி உண்டாகும். பார்க்க; பார்ன் ஹோலம் நோய்.

devitalisation : உயிரற்றதாக்குதல் : உயிருட்டமளிக்கும் பண்பு அகற்றப்படுதல்.

dew : பனித்திவலை; பனித்துளி.

dewdrop appearance : பனித்துளித் தோற்றம் : இதயச் சுவர்களில் காணப்படும் மிகச் சிறிய உருண்டை முடிச்சுகள்.

deworming : குடற்புழு நீக்கல்; குடற்புழு அகற்றல்; குடற்புழு ஒழித்தல் : குடற்புழு நோயாளியின் உடலிலிருந்த குடற்புழுக்களை நீக்குதல் அல்லது அழித்தல்.

dexamethasone : டெக்சாமேத் தாசோன் : வீக்கத்தைக் குறைக்கும் கார்ட்டிசோன் என்ற பொருளைப் போல் 30 மடங்கு செயல் திறமுடைய மருந்து. சிலசமயம்

முளை இழைம அழற்சியைத் தடுப்பதற்குப் பயன்படுத்தப் படுகிறது.

dexamphetamine : டெக்சாம்ஃபீட்டாமின் : ஆம்ஃபீட்டாமின் போன்ற ஒரு மையச் செயலூக்க மருந்து. சில சமயம், உடல் பருமன் நிலையில் பசியைக் குறைக்கப் பயன்படுத்தப்படுகிறது.

dexedrine : டெக்செட்ரின் : டெக்சாம்ஃபீட்டாமின் மருந்தின் வணிகப் பெயர்.

dextran : டெக்ஸ்டிரான் : இரத்தத்தில் நுண்ணிழைமங்கள் மிதப்பதற்குரிய அடிப்படை ஊனீராகிய நிணநீருக்குப் பதிலாகப் பயன்படுத்தும் பொருள். சர்க்கரைக் கரைசல்கள் ஒரு குறிப்பிட்ட வகை பாக்டீரியா வினைபுரிவதால் இது கிடைக்கிறது. இரத்தப்போக்கு, அதிர்ச்சி போன்ற நிலைகளில் 6% அல்லது 10% கரைசலாகப் பயன்படுத்தப்படுகிறது.

dextranase : டெக்ஸ்டிரானேஸ் : சுக்ரோசிலிருந்து (சுரும்பு வெல்லம்) டெக்ஸ்டிரான் உருவாவதைக் குறைக்கும் ஒரு வகைச் செரிமானப் பொருள் (என்சைம்). பல்வீக்கத்தைத் தடுப்பதற்குப் பயன்படுத்தப் படுகிறது.

dextrase : டெக்ஸ்ட்ரேஸ் : டெக்ஸ்ட்ரேஸைப் பிளந்து

லேக்டிக் அமிலமாக மாற்றும் குணமுடைய ஒருவகை நொதி.

dextrin : டெக்ஸ்டிரின் : மாவுப் பொருள், நீரிடைச் சேர்மப் பிரிப்பின்போது (ஹைட்ராலிசிஸ்) உண்டாகும் பன்முகச் சர்க்கரைப் பொருள். இது கரையும் தன்மையுடையது.

dextrocardia : இதய இடமாற்றம்; வல இதயம் : இதயம் மார்புக் கூட்டின் வலப்புறமாக இட மாற்றி இயற்கையிலேயே அமைதல்.

dextromethorphan : டெக்ஸ்டிரோமெத்தார்ஃபன் : இருமலைக் கட்டுப்படுத்தும் மருந்து. இது, மிட்டாய், பாகு வடிவில் கிடைக்கிறது.

dextroposition : வலமிருத்தல்; வலது பக்கம் அமைதல் : உடலில் இயல்பாக இடது பக்கத்தில் இருக்க வேண்டிய ஓர் உறுப்பு இயல்புத்தன்மை மாறி வலது பக்கத்தில் அமைந்திருத்தல்.

dextrose : பழச் சர்க்கரை : கரையக் கூடிய தனியொரு சர்க்கரைப் பொருள். இது உடலில் நீர் வற்றிப்போதல், அதிர்ச்சி போன்ற நிலைகளில் நரம்பு ஊசிமூலம் செலுத்தப்படுகிறது.

dhobic itch : வண்ணார் சிறங்கு; வண்ணார் படை : அரை, இடுப்பு, வயிறு, தொடை சேரும் இடத்தில்

உண்டாகும் படர்தாமரை நோய். இந்நோய் சலவைத் தொழிலாளர் துணிகளை ஒன்றாக வைத்துத் துவைத்து, உலர்த்திப் பிரித்துக் கொடுக்கும் போது படைக்கு காரணியான கிருமி பரவும் என்ற நம்பிக்கையினால் பெயர் ஏற்பட்டது.

Diabenyline : டிபெனிலின் : ஃபினோக்சிபென்சாமின் என்ற மருந்தின் வணிகப் பெயர்.

diabesity : சர்க்கரைக் கொழுமம்: பருவ வயதில் துவங்கும் சர்க்கரை நோய்க்கு உடல் பருமனுக்கும் தொடர்புடைய ஒரு பொதுவான நோய்க்கிருமி.

diabetes : நீரிழிவு நோய்; சர்க்கரை நோய் : இரத்தத்திலும் சிறுநீரிலும் குறைவாகச் சர்க்கரை தோன்றும் நீரிழிவு நோய். இனிப்பு இல்லா நீரிழிவு (diabetes insipidus) எனப்படும். இரத்தத்திலும் சிறுநீரிலும் சர்க்கரைச்சத்து மிகுதியாகத் தோன்றுவதால் உண்டாகும். நீரிழிவு நோயை 'சர்க்கரை நீரிழிவு' (diabetes mellitus) எனப்படும்.

diabetes insipidus : சர்க்கரையிலி நீரிழிவு; குருதியிலும் சிறுநீரிலும் சர்க்கரைச் சத்தில்லாமல் தோன்றும் நீரிழிவு நோய்.

diabetes mellitus : சர்க்கரை நீரிழிவு; குருதியிலும் சிறுநீரிலும்

சர்க்கரைச் சத்து மிகுதியாகத் தோன்றும் நீரிழிவு நோய்.

diabetic : நீரிழிவு நோயாளி.

diabetologist : சர்க்கரை நோய் வல்லுநர்; நீரிழிவு நோய் வல்லுநர். சர்க்கரை நோய் பற்றிய கல்வியிலும் சிகிச்சை முறைகளிலும் நிபுணத்துவம் பெற்ற மருத்துவர்.

Diabinese : டயாபினீஸ் : நீரிழிவு நோய்க்குப் பயன்படுத்தப்படும் குளோரோபுரோப்பாமைடு என்ற மருந்தின் வணிகப் பெயர்.

diadochokinesia : உள்-வெளிப் புரட்டல் : கை,கால் தசைகளை உட்புறமாகவும் வெளிப்புறமாகவும் வேகமாக, அடுத்தடுத்துப் புரட்டும் திறன் பெற்றிருத்தல்.

Diaginol : டாயாஜினால் : சோடியம் அரிட்ரிசோயேட் என்ற மருந்தின் வணிகப் பெயர்.

Diagnex blue test : வயிற்று அமிலச்சோதனை : வயிற்றுக்குள் குழாயைச் செலுத்தாமல் வயிற்றில் அமிலம் உற்பத்தியாகிறதா என்பதைக் கண்டறியும் ஒரு சோதனை. இந்தச் சோதனைக்குப் பயன்படும் பொருள் வாய்வழி உட்கொள்ளப்படுகிறது. சிறுநீரைப் பரிசோதனை செய்துமுடிவு அறியப்படுகிறது.

diagnosis : நோய் நாடல்; நோய் அறிதல்; அறிதியிடல் : நோயாளியின் புறக்குறிகளின் உதவியால் அவர் எந்த நோயினால் அவதியுறுகிறார் என்பதைக் கண்டறிதல்.

diagnostic : நோயறி; நோய்க்குறியான அறுதியீட்டு : நோயின் புறக்குறிகள் மூலம் நோயுறுதி செய்தல்.

diagram : வரைபடம்.

dialysis : கலவைப் பிரிவினை; ஊடு பிரித்தல்; சவ்வூடு பிரிப்பு : இடைச் சவ்வூடாகப் பரவச் செய்து சிறுநீர்க் கலவைப் பொருள்களைப் பிரித்தல்.

diameter : விட்டம்.

Diamicron : டையாமிக்ரோன் : கிளிக் கோசைடு என்ற மருந்தின் வணிகப் பெயர்.

diamino diphenylsulphone : டயாமினோடைபினைல்சல்ஃபோன். முறைக்காய்ச்சல் (மலேரியா), தொழுநோய் போன்ற நோய்களை உண்டாக்கும் கிருமிகளுக்கு எதிராகப் பயன்படுத்தப்படும் ஒரு செயற்கை மருந்து.

diamorphine : டயாமார்ஃபின் : நோவாற்றும் மருந்தாகப் பயன்படுத்தப்படும் அபினிச் சத்திலிருந்து (மார்ஃபின்) கிடைக்கும் வழிப்பொருள். வறட்டு இருமலைக் கட்டுப்படுத்தக்கூடியது. எனினும், இது போதைப் பழக்கத்தை உண்டாக்கிவிடக் கூடும்.

Diamox : டயாமோக்ஸ் : அசிட்டாசோலமைடு என்ற மருந்தின் வணிகப் பெயர்.

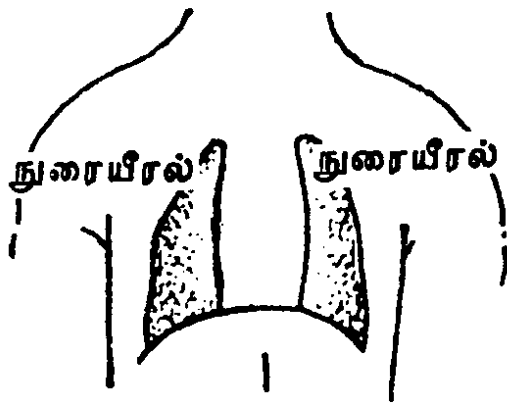
Diana complex : டயானா மனநிலை: பெண்ணிடத்தில் காணப்படும் ஆண்குணங்கள்.

diapedesis : நாளவழி குருதிப் போக்கு : இரத்த நாளங்கள் வழியாக இரத்தம் அல்லது அதன் பொருள்கள் வெளியேறுதல்.

diaphoresis : செயற்கை வியர்வை: செயற்கையாகத் தூண்டப்படும் வியர்வை.

diaphoretic : வியர்வை மருந்து: செயற்கையாக வியர்க்கச் செய்கிற மருந்து.

diaphragm : இடைத்திரை; உதர விதானம் (உந்து சவ்வு) பிரிப்புத் தசை; கருத்திரை; இடைத்திரை : ஈரலுக்கும் குடலுக்கும் நடுவே உள்ள சவ்வு.



இடைத்திரை

diaphragmatitis : ஈரல் தாங்கி அழற்சி.

diaphysis : நடுவெலும்பு.

diarrhoea : பேதி; கழிச்சல் : வயிற்றுப்போக்கு. மகப்பேற்று

மருத்துவமனைகளில் பிறந்த குழந்தைகளுக்கு ஏற்படும் பேதி கடுமையாகத் தொற்றக்கூடியது இதனால், இரைப்பை-குடல் நோய் உண்டாகக்கூடும்.

diascopy : தோல் கண்ணாடிப் பரிசோதனை : நீரில் காணப்படும் சிதைவுகளைப் பரிசோதிக்கும் முறை. ஒரு கண்ணாடி பட்டைத் தோல் சிதைவின் மீது வைத்து அழுத்தும் போது அந்த இடம் வெண்மையாகும். அப்போது அச்சிதைவுகளைப் பரிசோதிப்பது.

diasone : தொழு நோய் மருந்து: தொழுநோய் தடுக்கப் பயன்படுத்தப்படும் மருந்து.

diastase : செரிமானப் பொருள் : செரிமானத்திற்கு இன்றியமையாதது உதவும் முறையில் மாச்சத்தினைச் சர்க்கரையாக்கும் அமிலப் பொருள்.

diastasis : எலும்புப் பிரிவு; எலும்புப் பிரிப்பு; மூட்டு நழுவல்: எலும்புகளை முறிவின்றிப் பிரித்தல்.

diastole : நெஞ்சுப்பை விரிவியக்கம்; இதய விரிநிலை; இதய விரிவு: இரத்த நாளத்தின் விரிவியக்கம்.

diathermy : அகமின் வெப்ப மூட்டுதல்; மின் தீய்ப்பு மருத்துவம்; சுட்டெரித்தல்; ஊடு தீய்ப்பு :

உட்பகுதிகளுக்கு மின் அலைகளால் வெப்பமூட்டுதல்; மின்னோட்ட இயக்கத்தின் மூலம் பொருள்களின் உட்பகுதிகளுக்கு வெப்பமூட்டுதல்; உள்ளூறுப்புக்களின் வீக்கத்தைக் குறைக்க இது பயன்படுத்தப்படுகிறது.

diathesis : நோய்த்தன்மை; வற்று வாய்; நோய்ப் பாங்கு : பரம்பரை நோயை உருவாக்கும் தன்மையுள்ள ஒரு நிலைமை.

diatrozoic acid : டயட்ரோஜாயிக் அமிலம் : சிறுநீரக வரைபடம் மற்றும் தசை வரைபடங்கள் எடுப்பதற்குப் பயன்படும் ஓர் ஊடகம். இதில் சோடியம், மெக்ளுமின் உப்புகள் கலந்துள்ளன. தண்ணீரில் கரையக்கூடிய தன்மையுடையது.

diazemuls : டயாசிமல்ஸ் : குழம்பு வடிவிலுள்ள டயாசிப்பாம் என்ற பொருளின் வணிகப் பெயர்.

diazepam : டயாசிப்பாம் : இயக்குதசை இறுக்கத்தைத் தளர்த்தக் கூடிய மயக்க மருந்து. காக்காய் வலிப்பு நோயின்போது ஊசி மூலம் செலுத்தப்படுகிறது.

diazoxide : டயஜோக்சைடு : உக்கிர இரத்த அழுத்தச் சிக்கலின்போது சிரை வழியாகத் தரப்படும் இரத்த அழுத்தக் குறைப்பி மருந்து. இது இரத்த நாளங்களை நேரடியாக அடைந்து அவற்றை விரிக்கும்.

diconal : டைக்கோனால் : டைபைப் பானேன் ஹைட்ராகுளோரைடு, சைக்ளினைன் இரண்டும் கலந்த தயாரிப்புப் பொருளின் வணிகப் பெயர்.

dicophane : டைக்கோஃபேன் : டைகுளோரோடைஃபீனைல்ரை குளோரோஈதேன் (DDT) என்ற புகழ்பெற்ற பூச்சிக்கொல்லி மருந்து. ஒட்டுண்ணிகளை நீக்குவதற்கும் பயன்படுத்தப்படுகிறது.

dicyclomine : டைசைக்ளோமின் : முறுகுதசை வேதனையை நீக்குவதற்குக் கொடுக்கப்படும் மருந்து.

Dicynene : டைசினீன் : எத்தாம் சிலேட் என்ற மருந்தின் வணிகப் பெயர்.

dientamoeba : இரட்டை அமீபா உயிரி: ஒன்றுபோல் காணப்படும் இரண்டு உயிரணுக்கருக்கள் கொண்ட அமீபா நுண்ணுயிரி.

diet : குறிப்பிடப்பட்ட உணவு; சீருணவு; உணவு : அனைத்து ஊட்டச்சத்துக்களையும் கொண்டுள்ள சீருணவு.

dietary : உணவுப் பட்டியல்.

dietic : உணவு சார்ந்த.

dietical : பத்திய உணவு சார்ந்த.

diet, balanced : தகஉணவு; சமவிகித உணவு.

diet mixed : கலப்புணவு.

diet, saltfree : உப்பிலா உணவு.

dietary fibre : உணவு இழைமம்: காய்கறி இழைமங்களைக் கொண்ட உணவு. இது முக்கியமாக இழைமங்களைக் கொண்டது. மலச்சிக்கல், உடல் பருமன், நீரிழிவு, இரைப்பைப் புற்று போன்ற நோய்களை இது தடுக்கக்கூடியது.

dietetics : உணவு விதிமுறை; உணவூட்டவியல்; பத்தியநெறி : உடல் நலத்துக்கும் நோய்ச் சிகிச்சைக்கும் ஊட்டச்சத்துக்களைப் பயன்படுத்துதல்.

diethazin : டையத்தாசின் : பார்க்கின்சன் நோய்க்கு எதிராக கொடுக்கப்படும் செயற்கை மருந்து.

diethylcarbamazine : டையெத்தில் கார்பாமாசின் : யானைக்கால் நோய்க்கு எதிராக வாய்வழி உட்கொள்ளப்படும் மருந்து.

diethylpropion hydrochloride : டையெத்தில்புரோப்பியான் ஹைட்ரோகுளோரைடு : மைய நரம்பு மண்டலத்தைத் தூண்டக் கூடிய ஒருவகை மருந்து. இது பசியையும் குறைக்கக்கூடியது.

diethyl stilboestrol : டையெத்தில் ஸ்டில்போயஸ்டிரால் : இறுதி மாதவிடாய். மாதவிடாய்க் கோளாறு, பெண் இனப்பெருக்க உறுப்புகளில் வீக்கம், மார்பகப்

புற்று, பெருஞ்சுரப்பிப்புற்று ஆகியவற்றைக் குணப்படுத்தக் கூடிய மருந்து.

dietitian : உணவு முறை வல்லுநர்; பத்திய நெறியாளர் : பள்ளிகள், மருத்துவமனைகள், உணவகங்கள், உணவுப்பொருள் தொழிற்சாலைகள் ஆகியவற்றில் உடல் நலத்தைச் சீராக வைத்துக் கொள்வதற்கான உணவுமுறைகள் குறித்து ஆலோசனை கூறுவதற்கு உள்ள வல்லுநர்.

Dietl's crisis : டியட்டில் கோளாறு: அடிக்கடி சிறுநீர்ப்போக்கு ஏற்படும்போது உண்டாகும் வலி, அதிக அளவில் நீர் அருந்துவதால் குறைதல். போலந்து மருத்துவ அறிஞர் ஜோசப் டியட்டில் பெயரால் அழைக்கப்படுகிறது.

difficulty : இன்னல்; இடர்.

diffusion : விரவிப் பரவுதல்; செரித்தல்; விரவுதல் : வெவ்வேறு செறிவுகளுள்ள வாயுக்களையும், திரவங்களையும் ஒன்றாகக் கலக்கும்போது, அவை சம அளவுக்கு வரும் வரை தானாக விரலில் பரவும் முறை.

diflunisal : டிஃப்ளுனிசால் : வீக்கத்தைக் குறைக்கும் மருந்து. சாலிசிக் அமில (டோலோபிடி) லிருந்து எடுக்கப்படுகிறது.

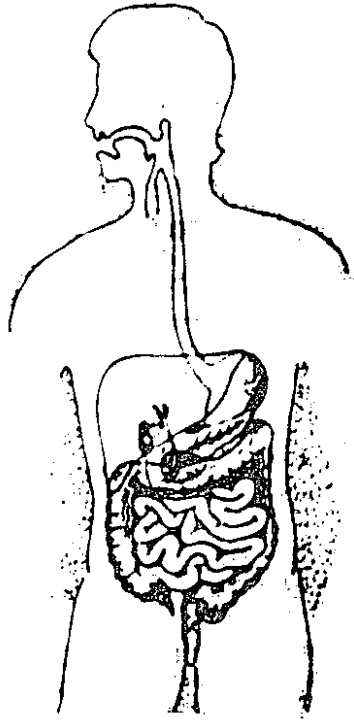
digastric : கீழ்த்தாடைத் தசைப் பற்று.

digest : செரிமானம்; செரிப்பித்தல்: உணவின் காரத்தை வயிற்றினுள் ஈர வெப்ப நிலைகளில், தக்க வாறு பக்குவம் செய்து செரிமானம் செய்தல்.

digester : செரிமானிப்பவர்.

digestible : செரிக்கக்கூடிய.

digestion : செரிமானம்; செரித்தல்: சத்துப்பொருள்களை உடல் ஈர்த்துக்கொள்ளும் வகையில் உணவு செரிமானம் ஏற்படும் உடலின் இயக்கமுறை.



செரிமானம்

digestive : செரிமானம் தரும் பொருள் : சத்துப் பொருட்களை உடல் ஈர்த்துக் கொள்ளும் வகையில் உணவு செரிமானம் ஏற்படும் உடலின் இயக்கமுறை.

digit : இலக்கம்; எண்; விரல்.

digital compression : விரல் அழுத்தம் : இரத்தம் வெளியேறுவதைத் தடுப்பதற்காகத் தமனியில் விரல்களால் கொடுக்கப்படும் அழுத்தம்.

Digitaline : டிஜிட்டாலின் : டிஜிட்டாக்கின் என்ற மருந்தின் வணிகப் பெயர்.

digitalis : செடி மருந்து : டிஜிட்டாலிஸ் செடி வகைகளிலிருந்து எடுக்கப்படும் மருந்து. நெஞ்சுப்பையைப் பலப்படத்துவதற்குச் சிறந்தது.

digitalisation : டிஜிட்டாலில் மருத்துவச் சிகிச்சை : நெஞ்சுப்பையைப் பலப்படுத்துவதற்காக, டிஜிட்டாலிஸ் என்ற செடி வகைகளிலிருந்து எடுக்கப்படும் டிஜோக்கின் என்ற சிளைக்கோசைட் மருந்தினைப் போதிய அளவில் கொடுத்தல். இதனை சிரைவழியாகவும் செலுத்தலாம்.

digital radiography : இலக்கமுறை ஊடுகதிர் படம் : கணினி மயமாக்கிய உருக்காட்சியைப் பயன்படுத்தி ஊடுகதிர்ப்படமெடுத்தல்.

digital subtraction angiography : இலக்கமுறைக் குறைப்பு; இதய

அழுத்தப்பதிவு : கணினியைப் பயன்படுத்தித் தமனி இரத்த ஓட்டத்தினை ஆராய்ந்தறிதல். சுற்றியுள்ள திசுக்கள் மூலம் உண்டாகும் உருக்காட்சியைக் கணினி நீக்கிக்காட்டுகிறது.

digitoxin : டிஜிடாக்சின் : செடி மருந்தின் ஒரு கிளைக்கோசைட் (டிஜிட்டாலின்) வேதியற் பொருள்.

digoxin : டிஜோக்சின் : டிஜிட்டாலிஸ் செடி மருந்தின் லெனோக்சின் என்ற கிளைக்கோசைட்.

diguanil : டிகுவானில் : மெட் ஃபார்மின் என்ற மருந்தின் வணிகப் பெயர்.

dihydrallazine : டைஹைட்ராலாசின் : மட்டுமீறிய இரத்த அழுத்தத்தைக் குறைப்பதற்கு கொடுக்கப்படும் மருந்து.

dihydrocodeine tartrate : டைஹைட்ரோகோடைன் டார்ட்ரேட் : இருமல், சுவாசக்கோளாறுகள், வேதனைதரும் காயங்கள் ஆகியவற்றைக் குறைப்பதற்குப் பயன்படுத்தப்படும் மருந்து.

dihydroergotamine : டைஹைட்ரோஎர்கோட்டமின் : கடுமையான ஒற்றைத் தலைவலிக்குப் பயன்படுத்தப்படும் எர்கோட்டமின் என்ற மருந்திலிருந்து கிடைக்கும் மருந்து.

dihydroemetine : டைஹைட்ரோஎமட்டின் : இதய நச்சுத்தன்மை

குறைவாகவுள்ள எமட்டின் தயாரிப்புப்பொருள். பெருங் குடல்சீழ் புண்ணைக் குணப்படுத்தப் பயன்படுத்தப்படுகிறது.

dihydromorphinone : டைஹைட்ரோமர்ஃபினோன் : உயர்ந்த அளவு ஆற்றலுடைய ஒரு வகை நோவகற்றும் மருந்து. அபினிச்சத்து போன்றது; குறைந்த காலம் வினைபுரியக் கூடியது. கடுமையான இருமலைத் தணிக்க அரிதாகப் பயன்படுத்தப்படுகிறது.

dihydrostreptomycin : டைஹைட்ரோஹ்டிரப்டோமைசின் : நுண்மங்களிலிருந்து கிடைக்கும் ஸ்டிரப்டோமைசின் என்ற நுண்ம எதிர்ப்புப் பொருளிலிருந்து எடுக்கப்படும் வழிப் பொருள். அதே நோக்கத்திற்குப் பயன்படுத்தப்படுகிறது.

dihydrotachysterol : டைஹைட்ரோடாகிஸ்டெரால் : எண்ணெயிலிருந்து தயாரிக்கப்படும் மருந்து. இரத்தத்தில் கால்சியத்தை அதிகரிக்கப் பயன்படுத்தப்படுகிறது.

diiodohydroxyquinoline : டைஅயோஹைட்ராக்வினோலின் : வயிற்றுப்போக்கின் போது எமிட்டின் டயோடோக்கின் என்ற மருந்துடன் சேர்த்துக் கொடுக்கப்படும் மருந்து.

diiodotyrosine : டைஅயோடோடிரோசின் : தைராக்கின் அடங்கியுள்ள ஒரு கரிம அயோடின்.

dilatation : விரிவடையச் செய்தல்; விரித்தல்; அகவிப்பு : கழுத்துத் தசையினையும், கருப்பைச் சவ்வினையும் விரிவடையச் செய்தல்.

dilator : விரிவாக்கி : தசைகளை விரிவாக்குவதற்கு, அல்லது உட்குழிவுகளை அல்லது புண்வாய்களை அகலப்படுத்துவதற்குப் பயன்படும் ஒரு கருவி.

Dilaudid : டிலாடிட் : டைஹைட்ரோமார்ஃபினான் என்ற மருந்தின் வணிகப் பெயர்.

diloxanide furoate : டைலோக்சானைட் ஃபுரோயேட் : வயிற்றுப் போக்கை நிறுத்தக் கொடுக்கப்படும் மருந்து.

diluent : நீர்ப்புப் பொருள் : கலவையின் செறிவினைத் தளர்த்து வதற்கான ஒரு நீர்ப்புப் பொருள்.

dilution : நீராளம்.

Dimelor : டைம்லோர் : அசிட்டேஹெக்சாமைடு என்ற மருந்தின் வணிகப் பெயர்.

dimenhydrinate : டைமென்ஹைட்ரினேட் : பயணநோய், மசக்கைவாந்தி, தலைசுற்றல் போன்றவற்றைத் தடுக்கப் பயன்படும் சக்கி வாய்ந்த மருந்து.

dimercaprol (BAL) : டைமர்காப்ரால் : ஆர்செனிக், தங்கம் ஆகியவற்றினால் ஏற்படும்

நச்சுத் தன்மையைப் போக்குவதற்குப் பயன்படும் ஒரு கரிமக் கூட்டுப்பொருள். இதனை பாதரச நச்சுக்கு எதிராகவும் பயன்படுத்தலாம். ஆனால் ஈய நச்சுக்கு இதனைப் பயன்படுத்தலாகாது.

dimethicone : டைமெத்திக் கோன் : ஒரு சிலிக்கோன் எண்ணெய். நீரில் கரையும் எரிச்சலூட்டும் பொருள்களுக்கு எதிரான தோல் காப்பு மருந்தாகப் பயன்படுத்தப்படுகிறது.

dimorphic anaemia : திரிபுக் குருதிச் சேர்க்கை : புறக்குருதிப் பிசுக்களில் நுண்நிறமி மற்றும் இயல்புப் பெருஞ்சிவப்பு உயிரணுக்கள் இரண்டும் இருத்தல்.

dimorphous : இருதிரிபுப் படிவமைப்பு: நொதி, பூஞ்சணவலை போன்ற இருவேறுபட்ட படிவங்களை உண்டாக்கும் பூஞ்சணத்தின் ஒரு குண இயல்பு.

dimple : கன்னக்குழி : கன்னத்தில் விழும் சிறுகுழி.

Dindevan : டிண்டிவான் : ஃபெனின்டியோன் என்ற மருந்தின் வணிகப் பெயர்.

Dint : தழும்பு : வடு.

Dioctyl : டையாக்டில் : டையாக்டில் சோடியம் சல்ஃபோசுக் கினேட்.

dioctylsodium sulphosuccinate : டையாக்டில்சோடியம்சல்ஃபோ

சக்கினேட் : மலச்சிக்கலைத் தடுக்கப் பயன்படுத்தப்படும் மருந்து. இதனை ஒழுங்காகப் பயன்படுத்தி வரவேண்டும்.

diodone : டையோடோன் : ஊடுகதிர் (எக்ஸ்-ரே) ஒப்பீட்டுப் பொருளாகப் பயன்படுத்தப்படும் கரிம அயோடின் கூட்டுப் பொருள்.

Diodoquin : டையோடோக்கின் : டை அயோடோ ஹைட்ராக்சி குவினோலோன் என்ற மருந்தின் வணிகப் பெயர்.

dionosil : டயோனோசில் : மூச்சுக் குழாய் வரை படம் எடுக்கும் போது அல்லது சீழ்த்தேக்கக் குழியின் சீழ் வரம்பினை நிருணயிப்பதற்குப் பயன்படுத்தப்படும் ஓர் ஒப்பீட்டு ஊடகம்.

dioptr : டையோப்டர் : கண்ணாடி வில்லையின் குவியத் தொலைவுக்கேற்ற கோட்ட அளவின் அலகு (d).

dioptrimeter : டையோப்டோமானி : கண்ணின் கதிர்க்கோட்டத்தையும், கண் சீரமைவுத்திறனையும் அளவிடுவதற்கான ஒரு கருவி.

dioptr : ஒளிக்கோட்ட அலகு : கண்ணாடி வில்லையின் குவியத் தொலைவுக் கோட்ட அளவுக் கூறு. ஒரு ஒளிக்கோட்ட அலகு கொண்ட ஒரு கண்ணாடி வில்லையின் குவியத் தொலைவு 1 மீட்டர்.

dioptrics : ஒளிக்கோட்டவியல் : ஒளிக்கோட்டம் பற்றிய ஆய்வியல்.

diovulator : இரட்டைச்சூல் முட்டை உருவாக்கம் : ஒரே கரு உயிரணுச்சுழற்சியில் இரண்டு கரு உயிரணுக்களை உருவாக்குதல்.

dioxide : டையாக்சைடு : ஒவ்வொரு மூலக்கூற்றிலும் இரண்டு ஆக்சிஜன் அணுக்களைக்கொண்ட ஆக்சைடு.

Diparcol : டைப்பார்க்கோல் : டையெத்தாசின் என்ற மருந்தின் வணிகப் பெயர்.

dipeptide : டைபெப்டைடு : புரதத்தை நீரால் பகுப்பதால் கிடைக்கும் ஒரு புரதம்.

dipeptidase : டைபெப்டிடேஸ் : டைபெப்டைடுகளை நீரால் பகுப்பதை வினையூக்கம் செய்து அமினோ அமிலங்களாக மாற்றும் ஒரு செரிமானப் பொருள்.

diphenhydramine : டைஃபென் ஹைட்ரமின் : ஹிஸ்டாமின் எதிர்ப்பு மருந்துகளில் ஒன்று. ஒவ்வாமை, பயணநோய் போன்ற நிலைமைகளில் பயன்படுத்தப்படுகிறது. இஃது உறக்க மூட்டும், வாந்தியைக் கட்டுப்படுத்தும்.

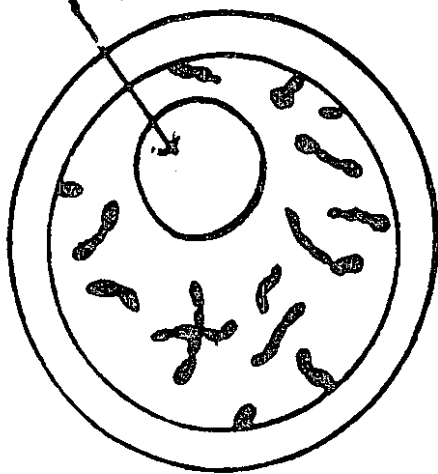
diphenoxylate : டைஃபெனாக்சிலேட் : கடுமையான வயிற்றுப்போக்கை நிறுத்தக் கொடுக்கப்

படும் மருந்து. இது அபினிச் சத்து போன்று வினை புரியக் கூடியது. இது சுவாச மையத்தைச் சமனப்படுத்துகிறது. வாய் உலர்ந்து போவதைத் தடுக்கிறது.

diphosphanates : டைஃபாஸ் ஃபானேட்ஸ் : எலும்பு திருகு நோயில் எலும்பு திருகுவதைக் குறைக்கப்பயன்படுத்தப்படும் மருந்து. இதனை வாய் வழியாகவும் கொடுக்கலாம்.

diphtheria (diphtharitis) : தொண்டை அழற்சி நோய் (டிஃப்தீரியா) தொண்டை அடைப்பான்; தொண்டையடைப்பான் நோய் : காற்றுக்குழல் தோல் போன்ற சவ்வினால் அடைக்கப்படுவதால் உண்டாகும் தொண்டைத் தொற்றுநோய்.

குருதி நுண்ணுயிர்



தொண்டை அழற்சி நோய் (டிஃப்தீரியா)

diphtheroid : டிப்தெராய்ட் : 1. தொண்டை அழற்சி நோய் (டிஃப்தீரியா) போன்ற ஒரு

நோய். 2. தொண்டை அழற்சி நோய்க் கிருமியினால் உண்டாகாத ஒரு போலிச் சவ்வு.

diphline : டைஃபைலின் : இது ஒரு தியோஃபைலின் தயாரிப்பு, இது அமில ஊடகத்தில் நிலைப்பாட்டுடன் இருக்கும். குடல் மென்சவ்வில் எரிச்சலைக் குறைக்கும்.

dipipanone : டிப்பிப்பானோன் : செயற்கை அபினிச் சத்துப் பொருள். தூக்க மருந்தாகவும், நோவகற்றும் மருந்தாகவும் பயன்படுத்தப்படுகிறது.

diplegia : கால் முடக்குவாதம்; இணை அங்கவாதம்; ஈரங்கவாதம்; முழுவாதம் : இரு கால் களிலும் ஒரே மாதிரியாக முடக்குவாதம் ஏற்படுதல். இது பெரும்பாலும் பெருமுளையில் ஏற்படும் சேதம் காரணமாக உண்டாகிறது.

diploe : பஞ்சுத் திக் : மண்டையோட்டு எலும்புகளின் இரு தளப் பரப்புகளிடையிலான ஒரு குறிப்பிட்ட அளவு மச்சைக் குழிவுடைய பஞ்சுபோன்ற எலும்பு.

diploid : முழு இனக்கீற்றுகள் : உடல் உயிரணுக்களில் இரு இனக்கீற்றுத் தொகுதிகளையுடைய முழு இனக்கீற்றுகள்.

diplopia : இரட்டைப் பார்வைக் கோளாறு; இரட்டைத்தோற்றம்; இரு காட்சி : ஒரே பொருள்

இருக்கும்போது அது இரண்டாகத் தோன்றும் பார்வைக் கோளாறு.

dipping : விரல் சோதனை :
1. அகட்டு நீர்க்கோவை எனப்படும் மகோதர நோயின்போது உறுப்புகளையும் கட்டிகளையும் தொட்டுணர்ந்து ஆய்வு செய்யும் ஒரு தனிவகை கைச்சோதனை முறை. இதில் விரல்களை அடிவயிற்றில் வைத்த அடிவயிற்றுச் சுவர் அழுத்தப்படுகிறது. 2. ஒரு கரைசலில் ஒரு பொருள் அமிழ்தல்.

Diprivan : டிப்ரிவான் : டிசோப்ரோஃபோல் என்னும் மருந்தின் வணிகப் பெயர்.

diprophylline : டிப்ரோஃபெலின் : மூச்சுக் குழாய்த் தசையினைத் தளர்த்தும் மருந்து. அதேசமயம் இது நெஞ்சுப்பைத் தசையினை தூண்டி விடுகிறது. எனவே, இது ஈளை நோய் (ஆஸ்துமா) நெஞ்சடைப்பு ஆகியவற்றுக்குப் பயன்படுத்தப்படுகிறது.

dipsomania : குடிவெறி : போதை தரும் மதுபானங்களைக் குடிக்க வேண்டும் என்று ஏற்படும் பெரு வேட்கை.

dipsomania : தணியா மது வேட்கை : ஆல்கஹால் கலந்த மதுபானங்களை அருந்த வேண்டும் என்ற கட்டுக்கடங்காத தணியாத வேட்கை.

diptera : சிறகுப்பூச்சிகள் : வாய்ப்பகுதிகளில் ஊடுருவும் அல்லது

உறிஞ்சும் தன்மையுடைய இரு இறகுகள் கொண்ட பூச்சிகள். ஈ, கொசு போன்றவை இதற்கு எடுத்துக்காட்டுகள்.

dircission : ஆடிக்கூண்டு பிளவுறுத்தல்; கண்வில்லை உறைத்துளைப்பு; கிழித்தல் : கண்புரை நோயின்போது ஆடிப் பொருளை ஈர்த்துக் கொள்வதற்கு ஆடிக்கூண்டினைப் பிளவுறுத்தல்.

direct : நேர்.

directly observed therapy : நேரடி நுண்ணாய்வுச் சிகிச்சை (DOT) : ஒரு நோயாளிக்கு மருந்தினை வாய்வழியாகக் கொடுத்து, அவர் அதனை உட்கொள்வதை நேரில் பார்த்தல். இது காசநோய்ச் சிகிச்சையில் மிக முக்கியமானது. ஏனென்றால், இதில் மருந்து முறையாக உட்கொள்ளப்படாவிட்டால் மருந்து எதிர்ப்பு உயிரிகள் தோன்றக்கூடும்.

Direma : டைரெமா : ஹைட்ரோகுளோரோத்தியாசைட் என்ற மருந்தின் வணிகப் பெயர்.

disability : ஊனம்; இயலாமை : ஒருவர் இயல்பான முறையில் தனது காரியங்களைச் செய்ய முடியாத அளவுக்கு அவருடைய உடம்பில் பழுது ஏற்பட்டிருத்தல்.

Disalcid : டைசால்சிட் : சால்சாலேட் என்ற மருந்தின் வணிகப் பெயர்.

disarticulation : மூட்டு அறுவை; மூட்டுப்பிரிப்பு : ஒரு மூட்டில்

ஒரிரு உறுப்பினை அறுத்து எடுத்தல் மூட்டில் அழுகிய எலும்பைப் பிரித்தல்.

disassimilation : செரியுணவு மாற்றம் ; செரிமானம் செய்யப் பட்ட பொருள் சிறுகூறுகளாகப் பிரிதல்.

disaster : பேரிடர்/உற்பாதம் : நில நடுக்கம், வெள்ளப்பெருக்கு, தீவிபத்து, வெடிவிபத்து, குண்டு வீச்சு, நச்சுவாயுக் கசிவு, நச்சுப் பொருள் கசிவு போன்ற அவசர நடவடிக்கைகள் தேவைப்படும் எதிர்பாராத, வழக்கத்துக்கு மாறான திடீர் பேரிடர்கள்.

disc : வட்டம்; வட்டத்தகடு.

disc, optic : கண் நரம்பு வட்டம்.

discectomy : எலும்புத் தகடு அறுவைச் சிகிச்சை : தண்டெலும்புத் தகடு ஒன்றை அறுவைச் சிகிச்சை மூலம் அகற்றுதல்.

discharge : வெளிப்போக்கு; வெளியனுப்பு.

discharge, menstrual : மாத விடாய்ப் போக்கு.

discography : முள்ளெலும்புத் தகட்டு ஊடுகதிர்ப் படம் : மிக நுண்ணிய ஊசி மூலமாகக் கீழ் முதுகுப்பகுதித் தகட்டில் நீரில் கரையும் சாயப்பொருளைச் செலுத்திய பிறகு எடுக்கப்படும் ஊடுகதிர் (எக்ஸ்-ரே) படம். இது வெளித்தள்ளிய முள்ளெலும்புத்

தகட்டில் இயல்பான மைலோ கிராமுடன் எடுக்கப்படுகிறது.

discolouration : நிறம் பிரிதல்.

discomfort : நலக்குறைவு : மன உலைவு.

discompose : சீர்குலைவு ; குழப்பு ; மன அமைதி குலை.

discomposure : மன அமைதிக் கேடு.

discrimination : வேறுபாடு உணர்தல்: வேறுபடுத்தி அல்லது மாறுபாடு உணர்த்திக் காட்டும் செய் முறை.

discussion : உரையாடல்; விவாதம்; கலந்துரையாடல்.

disease : நோய்; பிணி; நலக் கேடு : உடலின் எந்தப்பகுதியின் கட்டமைப்பும், செயற்பணியும் இயல்பான நிலையிலிருந்து பிறழ்வதால் ஏற்படும் கோளாறு. இது சில நோய்க் குறிகள் மூலம் புலப்படும்.

diseas, bono : எலும்பு நோய்.

diseas, coeliac : வயிற்று நோய்.

diseas, deficiency : குறைபாட்டு நோய்.

diseased : நோய்ப்பட்ட.

diseas, endemic : நிலைத்த; நோய்.

diseas, epidemic : மிகைத்த நோய்; கொள்ளை நோய்.

diseas-filarial : யானைக்கால் நோய்.

diseas-heart : இதய நோய்.

diseas, ischoemic heart : இதயக் குருதித் தடை. நோய்; இதயக் குருதியிலா நோய்.

diseas, mental : மனநோய்.

diseas, skin : தோல் நோய்.

diseas, specific : தனிநோய்; குறித்த நோய்.

disengagement : விடுவிப்பு :

1. தாயின் இடுப்பு வளையத்தினுள்ளிருந்து கருவுயிரியின் தலை விடுபட்டு வெளிப்படுதல்.
2. உணர்ச்சித் தொடர்பு எதுவுமின்றி உளவியல் தானியக்கத் துடன் செயற்படுதல்.

disentanglement : மீட்பு உத்தி : இடிபாட்டில் சிக்கிய ஒருவரை அதிலிருந்து மீட்பதற்கான ஓர் உத்தி.

disequilibrium : நிலையிலாச் சமநிலை : சமமற்ற மற்றும் உறுதியற்ற சமநிலை.

disgorge : கக்கு : வாந்தியெடு.

disimpaction : எலும்புப் பிரிப்பு: மோதல் காரணமாக எலும்புகள் முறிந்து ஒன்றினுள் ஒன்று நுழைந்திருக்குமானால், அந்த எலும்புகளின் முறிந்த முனைகளைத் தனியாகப் பிரித்தெடுத்தல். பிறகு, எலும்புகளை சீரான நிலையில் பொருத்துவதற்குக் கட்டுப் போடப்படுகிறது.

disinfect : தொற்றுத் தடை காப்பு செய்.

disinfectant : தொற்றுத் தடை மருந்து ; நுண்ணுயிர் எதிர்ப்பி; தொற்றுநீக்கி ; கிருமி நீக்கி : நச்சுத் தடைக்காப்புப் பொருள்.

disinfection : தொற்றுத்தடைக் காப்புச்செய்தல் ; நுண்ணுயிர் நீக்கம் ; தொற்று நீக்கல் ; கிருமி நீக்கம் : நச்சுத்தடைக் காப்புப் பொருள்களைப் பயன்படுத்தி ஆடை, இடங்கள் முதலியவற்றிலிருந்து தொற்றுக் கிருமிகளை நீக்கித் துப்பரவு செய்தல்.

disinfestation : புழு நீக்கம்.

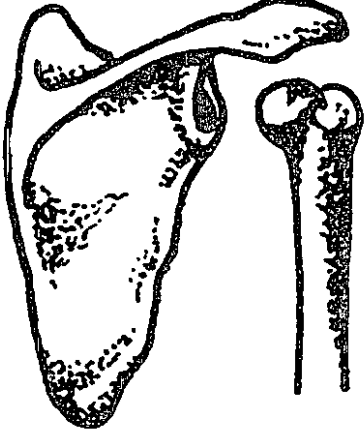
disinhibition : தடையுணர்வு நீக்கம் : 1. தடையுணர்வை ஒழித்தல். 2. சமூக அல்லது பண்பாட்டுத் தடைக்கட்டுகள் எதுவுமில்லாமல் சுதந்திரமாகச் செயற்படுவதற்கான உளவியல் சுதந்திர உணர்வு.

disintegration : நிலை குலைதல்.

Disipal : டிசிப்பால் : ஆர்ஃபினாப்ரின் என்ற மருந்தின் வணிகப் பெயர்.

disipidin : டிசிப்பிடின் : பின்புற மூளையடிச் சுரப்பித் தூள் சிறுநீர்க்கழிவு, சர்க்கரையின்மை நீரிழிவு, இரவில் சிறுநீர்க்கழிவு போன்ற கோளாறுகளுக்குப் பயன்படுத்தப்படுகிறது.

dislocation : நழுவிய மூட்டு; இடப்பிறழ்வு; நிலைமாறுதல்; பிசகுதல் : உறுப்புகள் இடம் பெயர்ந்திருத்தல். இது பிறவியிலேயே



நழுவிய மூட்டு

ஏற்பட்டிருக்கலாம் அல்லது அடிக்கடி உண்டாகலாம்.

disobliteration : தமனி அடைப்பு நீக்கம்; அடைப்பெடுத்தல் : இதயத் திலிருந்து இரத்தம் கொண்டு செல்லும் நாளமாகிய தமனியில் ஏற்படும் அடைப்புகளை நீக்குதல்.

disodium cromoglycate : டை சோடியம் குரோமோகிளைகேட் : ஒவ்வாமையினால் உண்டாகும் விமானப் பயணநோய்க்குப் பயன்படுத்தப்படும் மருந்து.

disoprofol : டைசோப்ரோஃபோல் : மயக்க மருந்தாக நரம்புவழி செலுத்தப்படும் மருந்து. இது குறுகிய காலம் செயற்படக் கூடியது.

disorder : உடல்நிலைக்கோளாறு; சீர்குலைவு : உடல் அல்லது மன நிலைக் குழப்பம் காரணமாக ஏற்படும் குழப்பமான நிலை.

disorganisation : உறுப்புத் திரிபு; ஓர் உறுப்பின் தனித்தன்மைகளை இழக்கும்படி செய்யும் வகையில் அதில் மாற்றம் செய்தல்.

disorientation : மனத்துமாற்றம்; நிலைக்குழப்பம் : நேரம், இடம் அல்லது ஆள் தொடர்பாக மனத்தில் ஒருவகைத் தடுமாற்றமான குழப்பநிலை உண்டாதல்.

dispensary : மருந்தகம் : மருத்துவ மனையில் தங்காத நோயாளிகளுக்கு மருந்துகள், மாத்திரைகள் கொடுக்கப்படும் ஓர் இடம்.

dispenser : மருந்து கூட்டுநர் : மருந்து சேர்த்தளிப்பவர்.

dispensatory : மருந்து விளக்க நூல் : மருந்துத் தயாரிப்புகளையும் அதன் பயன்பாடுகளையும் விவரித்துக்கூறும் ஒரு நூல்.

displaced : இடம் பெயர்; இடம் மாறி.

disposal : நீங்குதல்; போக்குதல்.

disposition : நிலையமைப்பு.

disproportion : பொருத்தமில்லாமை; வீதமாற்றம்.

dissection : பகுத்தாய்வு; பிளப்பாய்வு; கூறிடல் : புற்றுநோய்ச் சிகிச்சையின்போது திசுக்களைத் தனியாகப் பிரித்தெடுத்து ஆராய்தல்.

disseminated sclerosis : நடு நரம்புத் தடிப்பு நோய் : நடு நரம்பு மண்டலம் முழுவதும் திட்டுத் திட்டாகத் தடிப்புக் காணும் நோய்.

dissimilation : ஊன்மச் சிதைவு; உயிர்ச்சத்து அழிந்து போதல்.

dissipation of energy : ஆற்றல் அழிவு; சிதறுகை : சக்தியைப் படிப்படியாக இழத்தல்.

dissociated : பிரிந்த.

dissociation : கருத்துத் தொடர்பு நீக்கம்; பிரிப்பு; பிரிகை; பிரிவு : குறிப்பிட்ட கருத்துக்களோ அவற்றுடன் தொடர்பு கொண்ட உணர்ச்சிகளோ தன்னறிவின்றி துண்டிக்கப்படுதல். அகநிலையில் ஒருவர் மனதில் இரண்டு உணர்வுகள் உண்டாகும்படி செய்தல்.

dissolution : சிதைவு; கரைவு; கலைப்பு : 1. மரணம்; 2. உறுப்புக் கூறுபாடு; 3. உடல் உட்கூற்றுக் கட்டமைப்பினை கூறுபடுத்துதல்.

dissolve : கலைத்த; கரைத்த : ஒரு திடப்பொருளை ஒரு திரவத்தில் கரையும்படி செய்தல்.

distal : முனைகோடி; தொலைவில்; தூர; அப்பால்; கடைநிலை : மையத்திலிருந்து அல்லது ஆதாரத்திலிருந்து மிகவும் விலகியிருத்தல்.

distension : வீங்குமை; உப்புக்கை.

distichiasis : ஈரடிக்கண்ணிமை மயிர்; கூடுதல் இமை மயிர் வரிசை; இரட்டை வரி: இமையின் உட்புறம், கண்விழியை உறுத்தும் வகையில் கூடுதலாக அமைந்திருக்கும் கண்ணிமை மயிர் வரிசை.

distillation : வாலை வடித்தல் : ஒரு திரவத்தை ஆவியாகும் நிலைவரையில் சூடாக்கி பெறப்படும் ஓர் ஆவியை செறி வாக்கித் திண்மைப்படுத்துதல்.

distilled : வடி; காய்ச்சி வடித்த.

distortion : உருச்சிதைவு; திரிபு : 1. ஓர் ஒழுங்கான வடிவத்தை திருகியோ அல்லது வளைத்தோ உருச்சிதைவு செய்தல். 2. ஓர் உறுப்பின் பகுதியை அல்லது கட்டமைப்பினை மாற்றுகிற உருச்சிதைவு.

distractibility : கவன மாற்றம்; நோக்கத் திருப்பம் : வெவ்வேறு திசையில் எண்ணத்தை மாற்றி மனக்கலக்கத்தை உண்டாக்கும் ஒருவகை உளவியல் நோய்.

distractation : கவன மாற்றம்/ மூளைக் குழப்பம்/மன உலைவு : 1. ஒருவகை மனக்குழப்ப நிலை. 2. கூட்டு மேற்பரப்புகளை விரி வாக்கம் மூலம் கூறுபடுத்துதல்.

distress : இன்னல் / இடுக்கண் / கடுந்துன்பம் : கடுமையான உடல் அல்லது மனவேதனை.

distribution : பங்கீடு; பகிர்வு : 1. எந்த ஒரு பொருளையும் பகுத்து பரப்பீடு செய்தல். 2. உள் பொருள்கள் பல்வேறு இடங்களில் பரவலாக இருத்தல். 3. நோயுற்ற குறிப்பிட்ட நோயாளிகள் பரவலாக இருக்கும் இடங்கள்.

disturbance : நிலை குலைவு; கலக்கம் : 1. இயல்பான நிலை

குலைந்து போதல். 2. சராசரி நிலையிலிருந்து பிறழ்தல்.

disulfiram : டைசல்ஃபிராம் : இம் மருந்து உட்கொண்டவர் பின்னர் ஆல்கஹால் போன்ற வெறியப் பொருளை உட்கொண்டால் குமட்டலும் வாந்தியும் உண்டாக்கக் கூடிய ஒரு கந்தகக்கூட்டுப் பொருள் ஆகும். எனவே, இது குடிபோதைக்கு அடிமையான வர்களுக்கு, அதை முறிக்கப் பயன்படுத்தப்படுகிறது.

disulphate : டைசல்ஃபேட் : இரண்டு சல்ஃபேட் மூல அணுக்களைக் கொண்டுள்ள ஒரு கூட்டுப் பொருள்.

diuresis : சிறுநீர்ப்போக்கு; சிறுநீர் மிகைப்பு; நீர்ப்போக்கு : அளவுக்கு மீறி சிறுநீர் கழிதல்.

diuretics : சிறுநீர்ப்போக்கு மருந்துகள்; சிறுநீர் இறக்கிகள்; சிறுநீர் இறக்க ஊக்கிகள்; நீர் போக்கி; நீரகற்றி : சிறுநீர்க்கழிவினைத் தூண்டக்கூடிய மருந்துகள்.

diurnal : பகலிய.

divergence : விழி திறம்புதல் : ஒரு பொதுவான நிலையிலிருந்து விலகிச் செல்லுதல் அல்லது திறம்புதல்.

divers' paralysis : காற்றழுத்த நோய் : அழுத்தம் மிகுந்த காற்றின் ஊடாக உழைப்பவர்களுக்கு வரும் நோய்.

diverticulosis : குடல் அழற்சி : குடல்களில் பல சிறுபைகள்

அமைந்திருத்தல். நீண்டகாலச் சீருணவுக் கட்டுப்பாட்டில் இருக்கும் ஆட்களின் பெருங் குடலில் இத்தகைய சிறுபைகள் உண்டாகின்றன. இது இழைமக் குறைபாட்டினால் ஏற்படுகிறது. மலச்சிக்கல், இசிவு போன்றவை இந்த நோயின் அறிகுறிகள்.

diverticulum : பக்கப் பை.

division : பகுப்பு; பிரிவு.

Dixarit : டிக்சாரிட் : குளோனிடின் என்ற மருந்தின் வணிகப் பெயர்.

dizziness : தலைச்சுற்றல்; மயக்கம்; கிறுகிறுப்பு : கிறுகிறுப்பு; மயக்கம். பெரும்பாலும் மனக் கவலையினால் உண்டாகிறது.

dizzy : குழப்பமான ; மயக்கமான; தலை சுற்றுகிற.

DNA : டி.என்.ஏ : டி ஆக்சிரிபே நியூக்ளிக் அமிலம். இனக்கீற்று அமிலம்.

dobitamine : டோபிட்டாமின் : இதயத் தசையினை நேரடியாக தூண்டிவிடக்கூடிய மருந்து.

Dobutrex : டோபுட்ரெக்ஸ் : டோபுட்டாமின் என்ற மருந்தின் வணிகப்பெயர்.

doctor : மருத்துவர்.

doctylography : கைரேகை ஆராய்ச்சி; கைரேகைகளின் அமைப்பு, வடிவம், எண்ணிக்கை ஆகியவற்றை அடிப்படையாகக் கொண்டு ஆராய்ச்சி மேற்கொள்வது.

doctylognyposis : விரல் முடக்கம்; விரல் வளைவு : கை அல்லது கால் விரல்கள் நிரந்தரமாக வளைந்துவிடுவது; தொழு நோய் பாதிப்பால் விரல்கள் வளைவது.

doctylogy : விரல் சைகை மொழி; விரல்மொழி : ஊமைகள், செவிடர்களுடன் பேசுவதற்குப் பயன்படும் விரல் சைகை மொழி.

doctylolysis : விரல் இழப்பு; விரல் நீக்கம்; விரல் அகற்றுதல் : விரலை நீக்குதல், விரலை வெட்டி விடுதல்; அறுவை மருத்துவம் மூலம் விரலை சரி செய்தல்.

dog-sick : முழு நோயாளி.

dolmane : டால்மேன் : ஃபூளுராஸ்பாம் என்ற மருந்தின் வணிகப் பெயர்.

doll's eye sign : பொம்மைக் கண் நோய் : தலையின் திடீர் அசைவு காரணமாகக் கண்களின் அசைவு எதிர்த்திசையில் செல்லுதல். தன்னியலான கண் அசைவுக் கான மைய அமைப்பு முறையில் நைவுப் புண் உண்டாவதால் இது உண்டாகிறது.

Dolobid : டோலோபிட் : டிஃப்ளூனிசால் என்ற மருந்தின் வணிகப் பெயர்.

dolor : வேதனை; வலி : துன்பம்; துயரம்; கடுந்துயர்.

Doloxene : டோலோக்சென் : டெக்ஸ்டரோப்போக்சிஃபென் என்ற மருந்தின் வணிகப் பெயர்.

dome : முகடு.

domestic : அகம்சார்ந்த.

domiciliary : மனைசார்ந்த.

dormancy : செயலொழுக்கம் : 1. வளர்சிதை மாற்ற நடவடிக்கை வெகுவாகக் குறைந்துள்ள நிலை. 2. நோய் வளர்ச்சி துரிதமாக இல்லாத ஒரு நிலை.

dominant : ஆதிக்கப் பண்பு; ஓங்கிய; ஆதிக்க மிகைப்பு; விஞ்சுகை : உயிரியிணைக்கலப்பில் முதல் தலை முறையில் மேம்பட்டு நிற்கும் ஒரு வழிப் பெற்றோர் பண்புக்கூறு.

dominant hemisphere : முளை ஆதிக்கப் பகுதி : இடக்கைப் பழக்கம், வலக்கைப் பழக்கம் உடையவர்களுக்கு முளையின் எதிர்ப்பக்கத்தில் உள்ள பகுதி. வலக்கை பழக்கமுடையவர்களில் 90% பேருக்கும் இடக்கை பழக்கமுடையவர்களில் 30% பேருக்கும் முளை ஆதிக்கப் பகுதி வலப்புறம் அமைந்திருக்கும்.

domiphen bromide : டோமிஃபென் புரோமைடு : வாயிலும், தொண்டையிலும் கிருமிகளினால் உண்டாகும் கோளாறுகளுக்குப் பயன்படுத்தப்படும் மருந்து.

donor : கொடையாளர்; வழங்கி; கொடுப்பான் : இரத்தம் செலுத்துவதற்கு இரத்தம், அல்லது உறுப்பு மாற்று அறுவைச் சிகிச்சைக்கு உறுப்பு நன் கொடையாக அளிக்கும் ஆள்.

Donovan body : டோனோவன் திரட்சி : திசுக்கட்டியை உண்டாக்கும் பொருள். இந்தியாவில் பணிபுரிந்த அயர்லாந்து மருத்துவர் சார்லஸ் டோனோவான் பெயரால் அழைக்கப்படுகிறது.

Doppler ultrasound technique : டோப்லர் கடுமுனைப்பு ஒலி நுட்பம்: நெஞ்சுப்பைக்குள் இரத்தத்தைக் கொண்டு செல்லும் குருதி நாளமாகிய சிரையின் வழியாகப் பாயும் இரத்தத்தின் வேக வீதத்தை அளவிடுவதற்கு கடுமுனைப்பு ஒலியை அனுப்பும் ஓர் எந்திரம். சிரை முழுவதுமாகத் தடைப்பட்டிருக்குமானால், இரத்தம் பாய்தல் இராது; எனவே ஒலி வராது.

Dopram : டோப்ராம் : டோகாப்ராம் என்ற மருந்தின் வாணிகப் பெயர்.

Doptone : டோப்டோன் : கருவிலிருக்கும் குழந்தையின் இதயத்துடிப்பினை எதிரொலித்தத்துவத்தின் மூலம் கண்டறிய உதவும் ஒரு கருவியின் வணிகப் பெயர்.

Dorbanex : டோர்பானெக்ஸ் : டாந்திரோன் என்ற மருந்தின் வணிகப் பெயர்.

dormant : ஓடுக்க நிலை.

Dornier litho tryptor : டோர்னியர் லித்தோ கருவி : சிறுநீரகத்திலுள்ள சிலவகைக் கற்களை அதிர்ச்சியலைகள் மூலம் அழிக்கக் கூடிய ஒரு கருவி.

dorsal : முதுகுப்புறம்; பின்புறம்; முதுகிய; புற; முதுகு : முதுகுப் பகுதி சார்ந்த அல்லது ஓர் உறுப்பின் முதுகுப்புறம். தலையணையை ஆதாரமாக வைத்து மல்லாந்து படுப்பது முதுகுப்புற நிலையாகும்.

dorsiflexion : முதுகுப்புற வளைவு : ஒரு மூட்டுப்பகுதியில் ஓர் உறுப்பு முதுகுப்புறமாக வளைந்திருத்தல்.

dorsocentral : முதுகு மையம் : முதுகின் மையப் பகுதியை அடுத்த துள்ள பகுதி.

dorsolumbar : பின்புற இடிப்புப் பகுதி; பின் இடை : முதுகுப்புற முள்ள இடுப்புப்பகுதி சார்ந்த.

dosage : மருந்தளவு : ஒரு மருந்தினை எந்தெந்த வேளைகளில் எந்தெந்த அளவுகளில் நோயாளிக்குக் கொடுக்க வேண்டும் என்ற அளவு.

dose : வேளை மருந்து.

dorsum : புறம்; முதுகு.

dosimeter, dosemeter : ஊடுகதிர்மானி : ஊடுகதிர்களை (எக்ஸ்ரே) அல்லது காமாக் கதிர்களை அளவிடக்கூடிய ஒரு கருவி.

doubling time : இரட்டிப்பாகும் நேரம் : 1. ஒரு நைவுப்புண் விட்டத்தில் 1.25 மடங்கு அதிகரிப்பதற்கான கால அளவு. அதாவது, 2 செ.மீ விட்டமுள்ள புண் 2.5 செ.மீ யாக அதிகரிப்பதற்கான கால அளவு.

கட்டிகளின் உக்கிர வேகத்தை அளவிடுவதற்கு முக்கியமான வழி.

douche : பீற்றுக்குழல் தாரை; உடற்குழி கழுவல்; தாரை; உட்கழவு : உட்கழவு முறையாகப் பயன்படுத்தப்படும் பீற்றுக் குழலின் தாரை.

Douglas bag : டக்ளஸ் பை : வெளியேற்றப்பட்ட காற்றைச் சேகரிப்பதற்கான, இடம்விட்டு இடம் கொண்டு செல்லக்கூடிய ஒரு பெரிய பை. இது உள்ளிழுக்கப்பட்ட கார்பன் டையாக்சைடு அளவை அளவிடுவதற்குப் பயன்படுகிறது. பிரிட்டிஷ் மருத்துவ அறிஞர் கிளாட்டக்ளஸ் என்பவரின் பெயரால் அழைக்கப்படுகிறது.

Douglas pouch : டக்ளஸ் பொதியுறை : மலக்குடல்-சிறுநீர்ப்பை சார்ந்த பொதியுறை. ஸ்காட்லாந்து மருத்துவர் ஜேம்ஸ் டக்ளஸ் பெயரால் அழைக்கப்படுகிறது.

down syndrome : மனநலிவு நோய் : பிறவியிலேயே உண்டாகும் கடுமையான மனநோய் வகை. இந்த நோய் கண்டவர்களுக்கு மங்கோலிய இனத்தவரைப் போன்ற முகபாவங்கள் உண்டாகும். மட்டைபோல் திருகிய கண்கள், மாறுகண், தட்டையான பின்தலை ஆகிய கோளாறுகள் ஏற்படும். டௌனால் விளக்கியது.

doxapram : டோக்ஸாப்ராம் : இன்றியமையாத பின் மூளை

மையங்களைத் தூண்டிவிடும் ஒரு மருந்து. இது பார்பிட்டு ரேட்டினால் ஏற்படும் நச்சுத் தன்மையைப் போக்கப் பயன்படுத்தப்படுகிறது.

doxepin : டோக்ஸெப்பின் : மனச்சோர்வகற்றும் மருந்துகளில் ஒன்று. 3-15 நாட்கள் உட்கொண்ட பின் செயற்படத் தொடங்கும்.

doxorubicin : டோக்ஸோரூபிசின் : உயிர்ம நச்சு நீக்கும் மருந்து. குழந்தைகளுக்கு ஏற்படும் வெறுப்பு நோயைக் குணப்படுத்தக் கொடுக்கப்படுகிறது.

doxycycline : டோக்ஸிசைக்ளின் : இது ஒரு டெட்ராசைக்ளின். இது விரைவாக ஈர்த்துக் கொள்ளப்பட்டு, மெதுவாக வெளியேற்றப்படுகிறது நுண்ணுயி ரெதிர் மருந்து.

DPT vaccine : முத்தடுப்பு ஊசி : தொண்டை அழற்சி, கக்குவான், நசிப்பிசிவு ஆகிய மூன்று நோய்களுக்கும் எதிரான தடுப்பு ஊசி மருந்து.

drain : வடிகுழல்; வடிகால்; வடிப்பு: அறுவையில் கட்டி முதலியவற்றிலிருந்து சீழ், அழுக்கு நீர் வடிப்பதற்கான குழல்.

drainage : வடிமானம்.

drainage-tube : சீழ் குழல்.

Dramamine : டிராமமின் : டைமென்ஹைட்ரினேட் என்ற மருந்தின் வணிகப் பெயர்.

drastic : முனைப்பு; தீவிரம்; பெரு மாற்றம் ; கடும் பேதி மருந்து.

drawght : வீச்சு; வளிவேகம்.

dream : கனவு : உறங்கும்போது எண்ணங்களும், உணர்வுகளும் தோன்றுதல். துரிதமான கண் அசைவு உறக்கத்தின்போது கனவுக் காட்சிகள் தோன்று கின்றன.

dresser : அறுவைத் துணைவர்; அறுவை மருத்துவத்தின்போது மருத்துவருக்கு உதவும் துணைவர்; காயங்களுக்குக் கட்டுப் போட உதவும் மருத்துவ மாணவர்.

dressing : காயக்கட்டு; கட்டு : வெளிநோய் தொற்றாமல் காயங்களுக்கு அல்லது புண் களுக்குக் கட்டுப்போடுதல்.

Dressler's syndrome : டிரஸ்லர் நோய் : நெஞ்சுத்தசையழிவுக்கு பிந்திய நோய். இதனால், இடை விடாத காய்ச்சல், குலையுறை அழற்சி, நுரையீரல் உறையழற்சி ஆகியவை உண்டாகும். இவை, தன்னியல்பான நோய்த் தடுப் பினால் உண்டாகலாம். இது, அமெரிக்க மருத்துவ அறிஞர் வில்லியம் டிரஸ்லர் பெயரால் அழைக்கப்படுகிறது.

drill : துளையிடுதல்.

drip : சொட்டு : சொட்டு சொட்டாக விழுதல்.

Droleptan : டிரோலெப்டான் : டிரோம்பெரிடால் என்ற மருந்தின் வணிகப் பெயர்.

dromoran : டிரோமோரான் : லெவோர்ஃபானால் என்ற மருந்தின் வணிகப் பெயர்.

drop : துளி; திவளை : 1. ஒரு திரவத்தின் கோள வடிவ நுண் துளி. 2. ஒர் உறுப்பு தனது இயல்பான இயக்கத்திலிருந்து வீழ்ச்சியடைதல்.

drop attacks : நிலைதடுமாற்றம்: உடலின் கீழ்ப்பகுதி உறுப்புகள் திடீரென நிலையிழப்பதால் அவ்வப்போது நிலை தடுமாறி விழுதல்.

droperidol : டிராப்பெரிடால் : நரம்புத் தளர்ச்சியைப்போக்கும் மருந்து. அறுவைச் சிகிச்சைக்கு முந்திக் கொடுக்கப்படும் மருந் தாகப் பயன்படுகிறது. சுவாச மண்டலத்தைப் பாதிக்காமல், நினைவிழப்பு ஏற்படாமல், ஒரு பற்றற்ற மனநிலையை இது உண்டாக்குகிறது.

droplet : சிறுதுளி; துளிச்சொட்டு: 1. மிகச்சிறிய துளி. 2. ஒரு நுண் ணுயிரி மீது படையெடுத்துத் தாக்கும் நோய். இது துகள் களினால் பரவுகிறது.

dropper : துளி முனைக்குழாய்; சொட்டுவான் : திரவத்துளிகளை வெளியேற்றுவதற்குப் பயன் படும் ஒரு பக்கம் குறுகிய முனையுடைய ஒரு குழாய்.

drops : சொட்டு மருந்து : துளி மருந்து.

dropsy : நீர்க்கோவை மகோதரம்; பெருவீக்கம்; மீவீக்கம் : உடலின் புழையிடங்கள் தோறும் நீர் திரண்டு தேங்குவிக்கும் நோய்.

drostanolone : டிராஸ்டானா லோன் : உயிர்ப்பொருள் ஆக்கு வதற்குரிய ஒரு பொருள். மார்பு புற்றுச் சிகிச்சையில் பயன்படுத்தப்படுகிறது.

drug : மருந்து : கண்டறியப்பட்ட நோயைத் தடுப்பதற்கும், அந்த நோய்க்குச் சிகிச்சையளிப்பதற்கும், நோயின் அறிகுறிகள் குறைப்பதற்கும் பொருள் எதனையும் குறிக்கும் பொதுச் சொல். நோயைக் குணப்படுத்தும் மருந்துகளை நோய்ச் சிகிச்சை மருந்துகள் என்றும், சட்ட விரோதமாக உட்கொண்டு அடிமையாகிவிடும் மருந்துகளை போதை மருந்துகள் என்றும் கூறுவர்.

druggist : மருந்து வணிகர்.

drum-ear : செவிப்பறை.

drunkenness : மது மயக்கம்; மதுமை.

drying : உலர்தல்.

Dubin-Johnson syndrome : ரூபின்-ஜான்சன் நோய் : ஈரல் உயிரணுக்களில் இடப்பெயர்வு கோளாறு காரணமாக இரத்தத்தில் பிலிரூபின் மிகுதியாகவுள்ள குடும்ப வழி நோய். அமெரிக்க நோயியல் அறிஞர்கள் இசாடோர்

ரூபின், ஃபிராங்க் ஜான்சன் ஆகியோரின் பெயரால் அழைக்கப்படுகிறது.

Dubowitzscore : தசைநலிவு நோய் : பொதுவாக 3-5 வயதுடைய சிறுவர்களுக்கு ஏற்படும் கோளாறு. இந்த நோய் கண்டவர்களுக்குப் படிப்படியாகத் தசை நலிவடையும்; இயக்கத்திறன் இழப்பு ஏற்படும். குமர பருவத்தில் அல்லது 20 வயதுகளில் சுவாசத்தடை அல்லது மார் அடைப்பு ஏற்பட்டு மரணம் ஏற்படலாம்.

Duchenne's muscular dystrophy : டுஷென் தசை வளர்ச்சிக் குறைபாடு : பாலியல் தொடர் புடைய மரபியல் மங்கல் நோய். தசை வளர்ச்சிக்குறைபாடுகளில் பொதுவாக காணப்படுகிறது. இது இரண்டு வயதுக்குப்பின் தோன்றி, உடலின் மையம் நோக்கிய உறுப்புத் தசைகளை பாதிக்கிறது. இதனால் பெரும்பாலும் போலி உறுப்புப் பெருக்கம், நெஞ்சுப்பைச் சுருக்கம் ஆகியவை ஏற்படுகின்றன. ஃபிரெஞ்சு நரம்பியலறிஞர் கில்லோம் டுஷென் பெயரால் அழைக்கப்படுகிறது.

duct : நாளம்.

ductless : நாளமில்லா.

ductless glands : நாளமற்றச் சுரப்பிகள்; நாளமில் சுரப்பு; நாளமில்லா : இழை நாளமில்லாமலே

நேரடியாகக் குருதிக்குள் கசிவு நீர் பரப்பும் சுரப்பிகள்.

Duffy system : டஃபி குருதிக் குழுமம் : இரண்டு காப்பு மூலங்கள் அடங்கிய ஒரு இரத்தக் குழுமம். இது இணை இனக் கீற்று மரபணுக்கள் மூலம் தீர்மானிக்கப்படுகிறது.

Dugas test : டுகாஸ் சோதனை : பொதுவாக உடம்பின் நடுப் பகுதிப் பக்கமாகவுள்ள முழங்கையினால் எதிர்ப் பக்கமுள்ள தோளைக் கையினால் தொட முடியும். தோல் பிறழ்ந்த ஒரு நோயாளி, இவ்விதம் எதிர்ப்புறத் தோளைத் தொட இயலாது. இதைக் கண்டறிவதற்கான சோதனை இது. அமெரிக்க மருத்துவ அறிஞர் லூயி டுகாஸ் பெயரால் அழைக்கப்படுகிறது.

duke's test : டியூக் சோதனை : இச்சோதனையில் தோலில் குத்தி, உறிஞ்சு காகிதத்தினால், இரத்தம் பாய்வது நிற்கும் வரையில் இரத்தம் தொடர்ச்சியாக எடுக்கப்படுகிறது. இரத்தம் கசிவதற்கான இயல்பான நேரம் 3-5 நிமிடம்.

Dulcolax : டல்கோலாக்ஸ் : பிஸ்கோடில் என்ற மருந்தின் வணிகப் பெயர்.

dul : மந்த.

dullard : மூடன்; மந்தன்.

dullness : மந்தம்; குறையொலி : சீதசன்னி, கழலைக்கட்டி, நுரை

யீரல் கசிவு, நுரையீரல் கெட்டியாதல், திசு விரிவாக்கம் உண்டாக்கும் நோய்.

dumping : திணிப்பு; பொதித்தல்.

Duncan mechanism : டங்கன் செயல்முறை : பனிக்குடம் உடையும் போது குழந்தை வயிற்றிலிருந்து பிரிந்து வருவது சீழ் முனையிலிருந்து தொடங்குகிறது. உறுப்பு முழுவதுமே கருப்பை வாய்க்குள் திணிக்கப்படுகிறது. கடைசியாக மேல் முனை கருப்பைக் குழியிலிருந்து வெளிவருகிறது. இந்தச் செயல்முறையை பிரிட்டிஷ் பெண்பாலுறுப்பியலறிஞர் ஜேம்ஸ் டங்கன் விவரித்தார். அவர் பெயரால் இந்தச் செயல்முறை அழைக்கப்படுகிறது.

duodenal : முன்சிறுகுடல் சார்ந்த; முன்சிறுகுடல் தொடர்புடைய.

duodenum : முன்குடல்.

duodenal ulcer : முன்சிறுகுடல் புண் : அமிலம், பெப்சின் ஆகிய வற்றின் வினை காரணமாக முன் சிறுகுடல் சுவரில் ஏற்படும் சீழ்ப்புண். இதனால், உணவு உண்டபின் கடுமையான வலி ஏற்படுகிறது. இந்த வலி பல மணி நேரம் நீடிக்கும். எனவே இதனைப் பசி வலி என்றும் கூறுவர். வலி ஏற்படும்போது உணவு உண்டால் வலி குறைகிறது. இந்தப்புண் காரணமாக இரத்தக்கசிவு உண்டாகி, மலத்துடன் இரத்தம் போகும்.

duodenectomy : முன்சிறுகுடல் அறுவைச் சிகிச்சை : முன்சிறுகுடலின் பகுதியை அல்லது அதனை முழுவதும் அறுவைச் சிகிச்சை மூலம் அகற்றுதல்.

duodenitis : முன்சிறுகுடல் அழற்சி; சிறுகுடல் : முன்சிறுகுடலில் ஏற்படும் வீக்கம்.

duodenoenterostomy : முன்சிறுகுடல் இடைவழி : முன்சிறுகுடலுக்கும் குடலுக்குமிடையில் அறுவைச்சிகிச்சை மூலம் ஓர் இடைவழி உண்டாக்குதல்.

duodenography : முன்சிறுகுடல் ஊடுகதிர் ஆய்வு : முன்சிறுகுடலை ஊடுகதிர் படம் எடுப்பதன் மூலம் ஆய்வு செய்தல்.

duodenopancreatectomy : முன்சிறுகுடல் அறுவை மருத்துவம் : கணையத்தின் தலைப்பகுதியில் புற்று நோய் ஏற்படும்போது முன் சிறுகுடலிலும், கணையத்தின் பகுதியிலும் செய்யப்படும் அறுவைச் சிகிச்சை.

duodenoscopy : முன்சிறுகுடல் உள் முக ஆய்வு : முன்சிறுகுடலை உள் நோக்குக் கருவி மூலம் ஆய்வு செய்தல்.

duodenostomy : முன்சிறுகுடல் திறப்பு : முன்சிறுகுடலினுள் அடிவயிற்றின் சுவர் வழியாக ஒரு நிரந்தரத் திறப்பினை அறுவைச் சிகிச்சை மூலம் உண்டாக்குதல்.

duodenum : முன்சிறுகுடல்; முன் குடல் : மேலேயுள்ள இரைப்பையை கீழேயுள்ள மலக்குடலுடன் இணைக்கும் சிறுகுடலின் முற்பகுதி.

Duogastrone : டுவோகாஸ்டிரோன் : கார்பனாக்சோலோன் என்ற தயாரிப்பின் வணிகப் பெயர். இது பொதியுறை மாத்திரையாகக் கிடைக்கிறது. இது இரைப்பைக்குள் சென்றதும் இரு மடங்கு விரிவடைந்து இதனுள்ளிருக்கும் மருந்தினை வெளியேற்றுகிறது.

Duphalac : டூஃபாலாக் : லாக்டுலோஸ் என்ற மருந்தின் வணிகப் பெயர்.

dupp : இரண்டாம் இதய ஒலி : இதயத்துடிப்புமானி மூலமாக கேட்கப்படும் இரண்டாவது இதய ஒலி. இது முதலாவது இதய ஒலியை விடக் குறுகியதாகவும், அதிக ஒலியுடையதாகவும் இருக்கும்.

Dupuytren's contracture : விரல் குறுக்கம் : கையிலுள்ள விரல்கள்,



விரல் குறுக்கம்

முக்கியமாக மூன்றாவது, நான் காவது விரல்கள், வலி யின்றி உள்ளங்கையை நோக்கிக் குறுகுதல். டுப்பூட்ரின் விளக்கியது.

Durabolin : டிராபோலின் : நாண்ட்ரோலோன் ஃபினைல் புரோப்பியோனேட் என்ற மருந்தின் வணிகப் பெயர்.

duramater : மூளை மேல் சவ்வு; முருட்டுச் சவ்வு : மூளையையும் முதுகுத் தண்டையும் சூழ்ந்துக் கொண்டிருக்கும் மூன்று பொதியுறைகளில் வெளிப்புறத்திலிருந்து மேல் சவ்வு.

duration : காலநீட்சி; காலவரை: 1. ஒரு கோளாறு இருந்துவரும் சராசரிக் கால அளவு. 2. ஒரு கருப்பைச்சுருக்கத்தின் தொடக்கத்துக்கும் முடிவுக்கும் இடையிலான கால இடைவெளி.

Duromine : டுரோமைன் : ஃபெண்டர்மைன் என்ற மருந்தின் வணிகப் பெயர்.

Durophet : டுரோஃபெட் : ஆஃபிட்டாமின் என்ற மருந்தின் வணிகப் பெயர்.

dust : தூசு; மாசு.

Duvadilan : டுவாடிலான் : ஐசோக்சுப்ரின் என்ற மருந்தின் வணிகப் பெயர்.

dwarf : குள்ளன் : வளர்ச்சி இயக்குநீர் (ஹார்மோன்) குறைபாடு காரணமாக வளர்ச்சிக்குத் தடைப்பட்டுக் கூழையாக உள்ள ஆள்.

dwarfism : குள்ளத்தன்மை; கூளை; குறுமை : கேடயச்சுரப்பி சுரப்பாற்றல் இழந்து போவதன் காரணமாக அங்கக் கோணல் அல்லது தடையற்ற வளர்ச்சியுடன் அறிவுமந்தம் ஏற்படும் நிலையிலும், குடல் ஈர்ப்புச் சக்திக்குறைபாடு, சிறுநீரகம் செயலிழத்தல், குழந்தைக் கணை (ரிக்கெட்ஸ்) போன்ற கடுமையான நோய்களின்போதும் உடல்வளர்ச்சி தடைபடுதல்.

dye : சாயப்பொருள்; சாயம் : தானே வண்ணம் பெற்றுள்ள அல்லது வண்ணமூட்டப்பட்டுள்ள அல்லது வேறொரு பொருளுக்கு வண்ண மூட்டப் பயன்படுத்தப்படுகிற ஒரு பொருள்.

dyflos (DFP) : டிஃப்லோஸ் : இது ஒரு ஃபுளோரின் வழிப்பொருள். எசரின், நியோஸ்டிக்மின் போன்று செயல்படக்கூடியது. எண்ணெயில் இதன் 0.1% கரைசல் கருவிழிப்பாவை விறைப்பு நோய்க்குப் பயன்படுத்தப்படும். இது ஆர்கனோ பாஸ்பரஸ் கூட்டுப் பொருளாக, வேளாண்மையில் பூச்சிக்கொல்லி மருந்தாகப் பயன்படுகிறது. கூட்டுப்பொருள் மனித ருக்குத் தீங்கு விளைக்கக் கூடியது.

dying : இறத்தல் ; சாவு ; மரணம்.

dynamic psychology : செயல்திற உளவியல்; வல்லாற்றல் உளவியல் : ஃபிராய்டிய அல்லது

உளவியல் பகுப்பாய்வுக் கோட்பாட்டில் காணப்படுவது போன்ற தன்னறிவில்லாத ஆற்றலின் அல்லது செயலாக்கங்களின் முக்கியத்துவத்தை வலியுறுத்தும் உளவியல்.

dynamometer : திறன்மானி; வலிமை அளவு : உடல் உறுப்புகளின் வலிமையை அளந்து கணிக்கும் கருவி.

Dyne : நொடி விசையழுத்தம் (டைன்) : ஒருகிராம் எடை மானத்தை ஒரு நொடியில் நொடிக்கு ஒரு சென்டிமீட்டர் அளவு செலுத்தவல்ல அளவுடைய விசையாற்றல் அலகு.

dysaesthesia : தொடுவுணர்வு இன்மை; தொடுவுணர்வுச் சீரின்மை; தொடுவுணர்வுக் கேடு: தொடு உணர்வு இழக்கும்நோய்.

dysarthria : வாய் குளறல் நோய்; பேச்சுக்குளறல்; நாக்குழறல்; குழறுதல் : நரம்பு மற்றும் தசைக் கோளாறு காரணமாகச் சொற்களைச் சரிவர உச்சரிக்க முடியாமல், சொற்களைக் குளறிப் பேசுதல். இந்நோய் கண்டவர்கள் பொதுவாக மிகவும் மெதுவாகப் பேசுவார்கள்; உயிர்மெய் எழுத்துக்களின் உச்சரிப்புத் தெளிவாக இரா; சொற்களிடையே இடைவெளி அதிகமிருக்கும்.

dysbasia : நடைமுடக்க நோய் : மைய நரம்புமண்டல நோய்கள்

காரணமாக நடப்பதற்குச் சிரமம் ஏற்படுத்தும் நோய்.

dyscalculia : கணிப்புத் திறனின்மை : எண்களைக் கணித்தறியும் திறன் குன்றியிருத்தல்.

dyschezia : மலக்கழிப்புச் சிக்கல்; உருத்திரி; கடுமலர்ச் சிக்கல் : வேதனைதரும் உருவழிப்பு.

dyschondroplasia : எலும்பு வளர்ச்சித்தடை : எலும்பு வளர்ச்சித்தடையினால் ஏற்படும் கோளாறு. இதனால், உடம்பின் நடுப்பகுதி இயல்பாக இருந்தும், கை கால்கள் குட்டையாக இருக்கும்.

dyschromia : தோல்நிறமாற்ற நோய் : தோலின் அல்லது முடியின் நிறமியாக்கத்தில் ஏற்படும் கோளாறு.

dyscoria : கண்மணிப் பிறழ்ச்சி : கண்மணி இயல்பு நிலையிலிருந்து பிறழ்ந்திருத்தல்.

dyscrasia : குருதி நச்சு; தாதுசீர் கேடு; செல்திரிபு : இரத்தத்தில் நச்சுப்பொருள்கள் இருப்பதால் உண்டாகும் நோய்.

dysdiadochokinesia : மாற்று அசைவு முடக்கநோய் : அடுத்தடுத்து விரைவாக மாற்று அசைவுகளைச் செய்ய இயலாதிருத்தல்.

dysentery : வயிற்றளச்சல்; சீதபேதி; வயிற்றுக்கடுப்பு; இரத்தபேதி: வயிற்றிலிருந்து இரத்தமும்,

சீழும் கலந்து வெளியேறுவதால் வயிற்றில் ஏற்படும் அழற்சி. இது ஒரு வகைப் பாக்டீரியாவினால் உண்டாகிறது. துப்புரவின்மை, வீட்டு ஈக்கள் ஆகியவற்றினால் இது பரவுகிறது.

dysesthesia : அதீத உணர்வு : தோலில் ஏற்படும் சிறு சிறு பொக்குளம், மரமரப்பு, காந்தல், வெட்டுணர்வு, குத்துணர்வு போன்ற இயல்கடந்த உணர்வுகள்.

dysfunction : இயல்பு கடந்த இயக்கம்; செயல் பிறழ்ச்சி; கெடு வினை; திரிபியக்கம்; செயற்கேடு: உடலில் உறப்பு அல்லது பகுதி எதுவும் இயல்புமீறி இயங்குதல்.

dysgenesis : உருவக்கேட்டு வளர்ச்சி; செனிப்புக்கேடு : கரு வளர்ச்சியின் போது ஏற்படும் பொருத்தமில்லா உருவக்கேடு.

dysgerminoma : கருப்பைக் கட்டி : கருப்பையில் குறைந்த அளவு உக்கிரமுடைய கட்டி. ஆண் அல்லது பெண் பண்புகள் உயிரணுக்களில் உருவாவதற்கு முன்பே இது உண்டாவதால், இதில் இயக்குநீர் (ஹார்மோன்) சுரப்பதில்லை.

dysgonesis : பிறப்புறுப்பு நோய்: 1. ஒழுங்கற்ற பாக்டீரியா வளர்ச்சி. 2. பிறப்புறுப்புகளில் ஏற்படும் செயல்முறைக் கோளாறு.

dyshidrosis : கொப்புளம்; வியர்வைக் கட்டி : வியர்வை நாளங்கள் அடைபடுவதால் தோலில் உண்டாகும் கொப்புளம்.

dyskaryosis : மையக் கருவீக்கம்: ஓர் உயிரணுவின் மையக் கருவின் இயல்புகடந்த நிலை.

dyskeratosis : மேல்தோல் திசுக் கொம்புப் பொருள் மாற்றம் : மேல் தோலின் புறத்திசு உயிரணுக்களின் கொம்புப் பொருள் மாற்றம். மாறுதலடைதல்.

dyskinesia : அசைவியக்க இழப்பு; அசைவிழப்பு; இயக்கக் கேடு : உளவியல் கோளாறுகளுக்குக் கொடுக்கப்படும் மருந்துகளின் பக்க விளைவாக முகத் தையும், வாயையும் தானாக அசைக்க முடியாமல் போதல்.

dyskinesis : தன்னிச்சை அசைவு; முடக்கம் : தன்னிச்சையான அசைவுகளைச் செய்வதில் ஏற்படும் சிரமம்.

dyslalia : பேசும் திறனிழப்பு; சொற்கேடு : பேச்சு உறுப்புகளில் ஏற்படும் கோளாறு காரணமாக பேசுவது கடினமாக இருத்தல்.

dyslexia : பேசும் ஆற்றலின்மை; சொல்யெழுத்துக்கேடு : எழுதவும் படிக்கவும், உச்சரிக்கவும் இயல்பாகத் திறனுடைய ஒருவர் அந்த ஆற்றல்களை இழந்து விடும் நிலை. இது மூளையில் காயம் அல்லது புலனுணர்வு நரம்புகளில் ஏற்படும் கோளாறு காரணமாக ஏற்படும்.

dyslipidaemia : அதீத நிணநீர்க் கொழுப்பு நோய் : நிணநீர்க் கொழுப்புகளிலும் கொழுப்புப்

புரதச் செறிவுப் பொருள்களிலும் ஏற்படும் அதீதநிலைகள்.

dysmaturity : பிறவி வளர்ச்சிக் குறைபாடு; முதிர்வுக்கேடு : பிறவியிலேயே வளர்ச்சிக் குறைபாட்டுக்கான அறிகுறிகள். குழந்தை பிறக்கும்போது எடை மிகவும் குறைந்திருத்தல் இந்த அறிகுறிகளில் ஒன்று.

dysmelia : உறுப்புக் குறைபாடு; பிறவி ஊனம்; அங்கக்கேடு : உடல் உறுப்புகள் குறைபாடுகளுடன் இருத்தல்.

dysmenorrhoea : நோவு மாதவிடாய்; வலிமிகு மாதவிடாய்; சூதக வலி; சூதக வாய்வு; வலிப்போக்க : பெண்களுக்கு கடும் வலியுடன் மாதவிடாய் தோன்றுதல்.

dysorexia : கடும்பசி; இயல்பற்றபசி; பசிக்கேடு : இயல்புக்கு மீறிய கடும்பசி.

dyspareunia : நோவுக் கலவி; வலிமிகுப் புணர்ச்சி; புணர்ச்சிச்சிக்கல்; புணர்வலி; புணர்நோவு; இடர்புணர்வு : சில பெண்களுக்கு உடலுறவின் போது நோவு உண்டாதல்.

dyspepsia (dyspepsy) : வயிற்று மந்தம்; செரிமானக் கோளாறு; பசியின்மை; அசீரணம்; செரிமானக் கேடு; செரியாமை : உணவு செரியாமல் இருத்தல்.

dyspeptic : வயிற்று மந்த நோயாளி : வயிற்று மந்த செரிமானக் கேடு தொடர்பான.

dysphagia : தொண்டைக்குழி அடைப்பு; விழுங்க இயலாமை; விழுங்கற்கேடு : தொண்டை உணவுக்குழாயில் அடைப்பு ஏற்பட்டு உணவை விழுங்குவது கடினமாக இருத்தல்.

dysphasia : மொழித்திறன் கோளாறு; பேச்சுச் சீரின்மை; பேச்சுக்கேடு; உரையிலி : மொழியை உருவாக்கிக் கொள்ளவும், புரிந்துகொள்ளவும் அனுமதிக்கும் மூளை நடவடிக்கை பாதிக்கப்பட்ட நிலை. இதில் பேச்சு உறுப்புகள் பாதிக்கப்படுவதில்லை.

dysplasia : மட்டுமீறிய திசுவளர்ச்சி; இயல்பு பிறழ்ந்த வளர்ச்சி; வளர்ச்சிக்கேடு : திசுகள் இயல்புக்கு மீறுதலாக மிகுதியாக வளர்தல்.

dysplastic naevus : தோல் மறு : ஒருவகை தோல் புண். இதில் ஒழுங்கற்ற மறுக்கள் தோன்றும். இந்த மறுவின் மையத்தில் சுருநிறக் கொப்புளம் உண்டாகும் விதைவடிவ மாறுதல்கள் ஏற்படும். இது பொதுவாக உக்கிரமாவதற்கு முந்திய நிலை எனக் கருதப்படுகிறது.

dyspnoea : மூச்சுத்திணறல்; மூச்சிளைப்பு; மூச்சுத் திகைப்பு : மூச்சு விடுவதில் இடர்பாடு; மிகவும் சங்கடப்பட்டு மூச்சு விடுதல்.

dyspraxia : தசைக்கட்டுபாடிழப்பு: தசைகளின் மீது தானியக்கக் கட்டுப்பாடு இல்லாதிருத்தல்.

dysraphism : நரம்புக்குழாய் செயலிழப்பு : முதிர் கரு நரம்பு குழாயில் இயல்பான இணைப்பு ஏற்படாமல் போதல்.

dysrhythmia : ஒழுங்கற்ற இதயத் துடிப்பு; லயக்கேடு : இதயத் துடிப்பு ஒரு சீராக இல்லாதிருத்தல்.

dyssomnia : உறக்கமிழப்பு நோய்: உறக்கம் வராமலிருக்கும் கோளாறு. இதில் உறங்குமளவு, உறக்கத்தரம், உறங்கும் கால அளவு ஆகியவை சீர் குலைந்து போகின்றன.

dystaxia : தானியக்கமின்மை; சீர் இயக்கக்கேடு : தானியக்க அசைவுக் கட்டுப்பாடு இல்லாதிருத்தல்.

dystocia : கடினப்பிள்ளைப்பேறு; பேற்றுக்கேடு : பிள்ளைப்பேறு நடைபெறுதல். கருப்பை வாய் விரிவடைவதில் தாமதம் காரணமாகக் கடினப்பேறு.

dysthymia : மனக்கோளாறு : மனச்சோர்வு உண்டாக்கும் நரம்புத்தளர்ச்சியுடன் கூடிய ஒரு வகை மனக்கோளாறு.

dystonia : தசை விறைப்பு நோய்; இறுக்கத்திரிபு : தசைகள் விறைத்துப் போகும் நோய். இதில் தசைகளை அசைக்கும்போது கடுமையான வலி உண்டாகும்.

dystrophy : தவறான ஊட்டச் சத்து; உணவுக்குறை, உடற்கோளாறு; வளப்பக்கேடு; வளர்ச்சிக் கேடு : ஓர் உறுப்புக்கு அல்லது தசைத் திசுக்களுக்கு தவறான ஊட்டச்சத்து செல்லுதல்.

dysuria : சூடுபிடிப்பு; சிறுநீரின்மை; கெடு நீரிழிவு; நீர்க்கடுப்பு : சிறுநீர்க் கழிக்கும்போது வலி உண்டாகும் கோளாறு.

dyszoospermia : விந்து உயிரணு குறைபாட்டு நோய் : விந்து உயிரணு ஒழுங்கற்ற முறையில் உண்டாதல்.

E

Eale's disease : ஈலே நோய் : விழித்திரையினுள்ளும், விழி நீர்மத்திலும் அடிக்கடி ஏற்படும் குருதிப்போக்கு ஆண்களிடம், இரண்டாம், மூன்றாம் பத்தாண்டுகளில் இது உண்டாகிறது, பிரிட்டிஷ் கண் மருத்துவ வல்லுநர் ஹென்றி ஈலேஸ் பெயரால் அழைக்கப்படுகிறது.

e-antigen : இ-காப்பு மூலம் : கல்லீரலழற்சி உண்டாகும் "ஹெப்பாட்டிடீட்டிஸ்-B" எனப்படும் "இ-ஆன்டிஜன்" என்ற காப்பு மூலம்.

ear : காது, செவி : கேட்க உதவும் உறுப்பான இஃது ஐம் புலன்களுள் ஒன்றாகும்.

ஒலி அலைகளை வாங்கி உணரச் செய்யும் இவ்வுறுப்பு புறச்செவி, நடுச்செவி, உட்செவியாகிய மூன்று பகுதிகளைக் கொண்டதாக அமைந்துள்ளது.

ear-ache : காதுவலி.

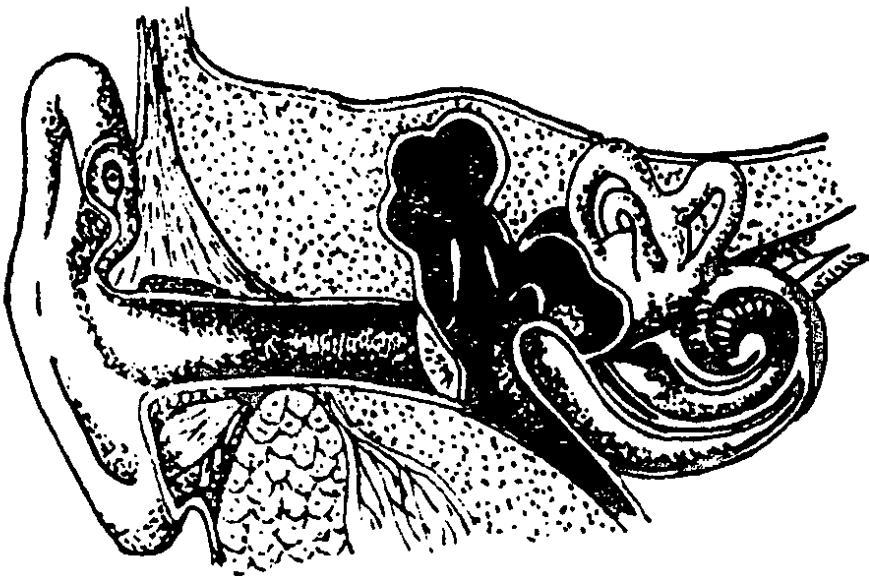
ear-drum : செவிப்பறை.

earlap : காது நுனி.

earless : காதில்லா; புறச் செவியற்ற.

earphone : காது ஒட்டி பேசு கருவி : தொலைபேசியில் செவியுடன் பொருந்த வைத்து ஒலிவாங்கு கருவி.

early gene : ஆதி உயிரணு : ஓர் ஊட்டுயிர் மரபியல் உயிர்மத்தினுள்ள ஒரு நோய்க் கிருமி



காது

ஒருங்கிணைந்த உடனேயே ஓர் ஊட்டுயிர் உயிரணு உற்பத்தி செய்யும் ஒரு மரபணு.

ear-trumpet : ஒலியூட்டுப் பறை: காது மந்தமானவர் போதிய ஒலியுடன் தெளிவாகக் கேட்க உதவும் ஒருவகைப் பறைக் கருவி.

ear wax : காது குரும்பி.

Eaton-Lambert syndrome : ஈட்டன்-லாம்பார்ட் நோய் : சுவாசத் தசை நலிவு எனப்படும் தசைநோய். இது நுரையீரல் சிறு உயிரணுப் புற்றுநோயுடன் சேர்ந்து ஏற்படுகிறது. இதனால், இடுப்புக்குழி, தோள் என்பு வளையத் தசைகள் நலிவடைதல், தசை நாண் இயக்கங்களை இழத்தல், உடற்பயிற்சிக்குப் பின் பலவீனம் அதிகமாதல் போன்றவை உண்டாகின்றன.

ebola : குருதிக் குழாய்க் காய்ச்சல் : உண்ணிகளினால் பரப்பப்படும் நச்சுக்கிருமிகளினால் உண்டாகும் குருதிக் குழாய் காய்ச்சல்.

ebonation : எலும்பு நீக்கம் : காய மடைந்தபின் முறிந்த எலும்புத் துண்டுகளை அகற்றுதல்.

ecbolic : கருப்பைச் சுருக்குப் பொருள்; கருப்பைச் சுருக்கி; கருத்தள்ளி : கருவுற்ற கருப்பையைச் சுருங்கச் செய்து, அதிலுள்ள கரு வெளிப்படுவதை விரைவுப்படுத்தும் ஒரு மருந்து.

ecchondroma : குருத்தெலும்புக் கட்டி; புறக்குருத்துக் கட்டி : குருத்தெலும்பில் உண்டாகும் கடுமையற்ற சுட்டி இது எந்த எலும்பில் உண்டாகிறதோ அதன் மேற்பரப்பில் நீட்டிக் கொண்டிருக்கும்.

ecchymosis : தோலடிக் குருதிக் கசிவு; கீரல் குருதிக் கட்டு; கரும் குருதித் திட்டு; குருதிக்கட்டு : தோலடிக்கடியிலுள்ள இரத்தக் குழாய் கசிந்து இரத்தம் கட்டுதல்.

ECG : இ.சி.ஐ (எலெக்ட்ரோ கார்டியோகிராம்) : மின்னியல் முறையில் நெஞ்சுத் துடிப்பை அளக்கும் கருவி பதிவு செய்த வரைபடம்.

ecchymotic : தோல் நிறமாற்றம்: தோலில் அல்லது சளிச் சவ்வில் நிறம் நீங்கிய பகுதி. இது திசு வினாள்ளே இரத்தக் கழிவு உண்டாவதால் ஏற்படுகிறது.

ecerine : சுரப்பிய.

ecerine sweat gland : வியர்வை வெளியேற்றுச் சுரப்பி.

Echinococcus : நாடாப்புழு : ஒட்டு யிரான வயிற்றினுள் உள்ள புழு.

echocardiogram : இதய எதிரொலிப்பதிவு : மின்னியல் முறையில் நெஞ்சுத் துடிப்பை அளக்கும் கருவி பதிவு செய்த வரைபடத்தில் பதிவான இதய அசைவுப் பதிவு.

echocardiograph : இதய எதிரொலி வரைவி.

echocardiography : புறவொலிச் சாதனம்; இதய எதிரொலிவரைவு; இதயத்தின் கட்டமைப்பையும், அதன் இயக்கத்தையும் ஆராய்ந்து நோயினைக் கண்டறிவதற்கான புறவொலிச் சாதனம்.

echoencephalogram : மூளை எதிரொலிப் பதிவு : தலையின் குறுக்கே செல்லும் புறவொலி அலைகளைப் பதிவு செய்தல். இதன் மூலம் மூளையிலுள்ள கட்டிகள், இரத்தக்கட்டு போன்றவற்றைக் கண்டறியலாம்.

echoencephalography : தலையூடு புறவொலி; மூளை-எதிரொலி வரைவியல் : தலையின் குறுக்கே புறவொலி அலைகள் செல்லுதல். இதன் மூலம் மூளையிலுள்ள கட்டிகள், இரத்தக்கட்டு போன்றவற்றைக் கண்டறியலாம்.

echogenic : எதிரொலிப் பரப்பு : மிக உயர்ந்த அதிர்வெண் கொண்ட ஒலி அலைகளை எதிரொலிக்கும் மேற்பரப்பு.

echogram : எதிரொலி வரைபடம்.

echograph : எதிரொலி வரைவி.

echography : எதிரொலி வரைவியல்.

echolalia : எதிரொலிப்பு நோய்; சொல் எதிரொலிப்பு : கேட்ட சொற்களை அப்படியே திருப்பிச் சொல்லும் ஒரு வகை நோய். இது பெரும்பாலும் முரண் மூளை நோயின் போதும்,

மனத்தளர்ச்சியினால் ஏற்படும் பைத்தியத்தின்போதும் உண்டாகிறது.

echophony : குரல் எதிரொலிப்பு.

echoraxia : போலிநடிப்பு; செயல் எதிர்ச் செயல் : மற்றவர்களின் அசைவுகளைத் தன்னறிவில்லாமல் அப்படியே நடித்துக் காட்டுதல்.

echoviruses : எதிரொலிக் கிருமிகள்: நோயில்லாத குழந்தை களின் மலத்தில் காணப்படும் ஒருவகைக் கிருமிகள். இவை, குழந்தை களுக்குத் தண்டு மூளைக் கவிகைச் சவ்வழற்சி, சுவாசக் கோளாறு ஆகியவற்றை உண்டாக்குகின்றன. இவற்றில் 30 வகைகள் கண்டறியப்பட்டுள்ளன.

Eck's fistula : 'எக்' புண்புரை : கல்லீரல் சிரைக்கும், வலது இதய மேலறைக்கும் செல்லும் இரு குருதி நாளங்களில் ஒன்றுக்கு மிடையிலான ஒரு செயற்கைத் தொடர்பு. ரஷிய உடலியலறிஞர் என்.எக் பெயரால் அழைக்கப் படுகிறது.

eclampsia (eclampsy) : பேறு கால வலிப்பு; கரு இசிவு; சூல் வலிப்பு : கருவுற்றிருக்கும் போது அல்லது மகப்பேற்றின் போது பெண்களுக்குத் திடீரென்று தோன்றும் வலிப்பு நோய்.

eclipse : தொடர் வினை இடைக் காலம் : ஓர் நோய்க்கிருமியினால் ஓர் உயிரணு தாக்கப்

பட்ட நேரத்துக்கும், உயிரணுக் களுக்கிடையிலான தொடர் வினை ஏற்படுவதற்கும் இடையிலான கால அளவு.

ecmnesia : பேறு காலச் சன்னி; பேறுகால வலிப்பு; கரு இசிவு; சூல் வலிப்பு; அண்மை மறதி : கரு வற்றிருக்கும் போது அல்லது மகப்பேற்றின் போது பெண் களுக்குத் திடீரென நினை விழத்தல்; அண்மை நிகழ்ச்சி மறத்தல்.

ecological : சூழல்சார்; சுற்றமைவு சார்.

ecology : சூழ்நிலையியல் : உலகில் வாழ்ந்து வரும் உயிரி களுக்கும் சுற்றுப்புறச் சூழ் நிலைகளுக்கும் இடையில் உள்ள நெருங்கிய தொடர்பு குறித்த உயிர் அறிவியல் கல்வி.

econozole : எக்கனசோல் : ஒரு வகைக் காளான் கொல்லி மருந்து, இமிடசோல் பிரிவைச் சேர்ந்தது; மேல்தோல் காளான் நோய் களைக் குணப்படுத்த உதவும் மருந்து; தோலின் மேல் இம் மருந்தைப் பூச வேண்டும்.

ecosphere : உயிர்மண்டலம் : வாழும் உயிரிகளும் தாவர உயிர்களும் உயிர் வாழும் அண்டத்தின் பகுதிகள்.

ecstosy : விம்மிதம்.

ectasia : வீக்கம்.

ecthyma : அண்மை நிகழ்ச்சி மறதி; அண்மை நிகழ்ச்சி நன விழப்பு; அண்மை மறதி : அண்மை நிகழ்ச்சிகள் மறந்து போய் நெடு நாட்களுக்கு முந்திய நிகழ்ச்சிகள் நினைவி லிருக்கும் ஒரு வகை நோய். பொதுவாக முதுமைக் காலத் தில் இது தோன்றும்.

ectocardia : இதய இடமாற்றம் : பிறவிலேயே இதயம் இடம் மாறி இருத்தல். பிறவியில் இதயம் வெளிப்புறமாக அமைந் திருத்தல்.

ectoderm : புறமூலமுதல் தோற்றப் பொருள்; புறச்சருமியம்; புறத் தோல் : கருமுளையின் புற மூல முதல் தோற்றப் பொருள். இதி லிருந்து, தோல் அடுக்குகள், நரம்பு மண்டலம், சிறப்புப் புலனுணர்வு உறுப்புகள், கபச் சுரப்பி, குண்டிக்காய்ச் சுரப்பி ஆகியவற்றின் பகுதிகள் வளர்ந் தன என்பர்.

ectodermosis : புறமூலமுதல் தோற்றப் பொருள் நோய்; வெளிச் சருமிய நோய் : புறமூல முதல் தோற்றப் பொருளிலிருந்து எழும் உறுப்பு அல்லது திசுவில் உண்டாகும் நோய்.

ectogenesis : புறக்கரு வளர்ச்சி: கருப்பைக்கு வெளியே கரு வளர்தல்.

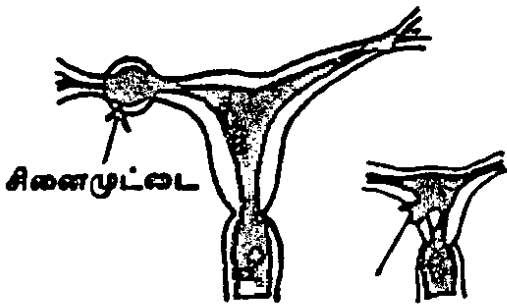
ectopagia : ஒட்டிய இரட்டையர்: உடலின் பக்கவாட்டுப் பகுதியில்

ஒட்டிப்பிறக்கும் இரட்டைக் குழந்தைகள்.

ectoparasite : புற ஒட்டுண்ணி; உடல் ஒட்டுண்ணி; புற ஒட்டுயிர்; தாய் உயிரின் புறப்பரப்பில் வாழ்கின்ற ஒட்டுண்ணி.

ectopia : உறுப்புப் பிறழ்வு; இட மாற்றம்; வேற்றிட இடமகல் : ஓர் உறுப்பு அல்லது உறுப்பின் அமைப்பு பிறழ்நிலையில் அமைந்திருத்தல். இது பிறவியிலேயே அமைந்திருக்கலாம்.

ectopic : புறநிலைக் கருவுறல்; இடம் மாறிய; இடம்பெயர்ந்த; இடம் மாறித்தோன்றும்; இடமகன்ற: பொதுவாக ஆணின் விந்தணு பெண்ணின் சினைமைய மனிதக் கருப்பையிலிருந்து கரு வெளியேறும் குழாயில் சந்திக்கிறது.



புறநிலைக் கருவுறல்

இங்கு கருவுற்ற சினை, பெண்ணின் கருப்பைக்குள் சென்று குழந்தையாக வளர்கிறது. சில சமயம் கரு வெளியேறும் குழாயிலேயே வளரும். சினை நிலைபெற்று வளர்கிறது. இதனைப் 'புறநிலைக் கருவுறல்' என்பர்.

ectothrix : காளான் கிருமி : தலைக் காளான் கிருமியில் ஒரு வகை. இதில் தூவிக்கு வெளியேயும் உள்ளேயும் பொதியாகக் காளான் நுண்துகள் போன்று சிதல் விதைகள் அமைந்திருக்கும்.

ectozoa : புற ஒட்டுண்ணிகள்.

ectrodactyly, ectrodactylia : விரலிழப்பு; பிறப்பில் விரல் குறை; பிறவி உறுப்புக் குறை; விரலற்ற: கைகால் விரல்கள் அல்லது அவற்றின் பகுதிகள் பிறவிலேயே இல்லாதிருத்தல்.

ectromelia : பிறவி முடம் : பிறவியிலேயே கால் அல்லது கை இல்லாமல் பிறப்பது.

ectropion : கண்ணிமை மறிநிலை; இமை மயிர் வெளி மடக்கம்; இமை வெளிப் பிதுக்கம் : அடிக் கண்ணிமை வெளிப்புறமாகத் திரும்பியிருத்தல்.

eczema : படை (கரப்பான் புண்); தோல் படை; ஊறல் நோய்; கரப்பான் : தோல் தடிப்பு நோய் வகை. முதலில் தோலின் மீது பட்டை பட்டையாகத் தடிப்பு தோன்றி, பின்னர் அது கொப்புளங்கள் உண்டாகும். இக்

கொப்புளங்கள் உடைந்து நீர் வெளிப்படும்.

Edecrin : எடெக்ரின் : எத்தா கிரினிக் அமிலத்தின் வணிகப் பெயர்.

edema : வீக்கம்; நீர்க்கோவை.

edge-bone : பிட்ட எறும்பு.

edible : உணவமை.

Edosol : எடோசோல் : உப்பில் லாத உலர்ந்த பாலின் வணிகப் பெயர்.

EDTA : இடிடிஏ : எத்திலின் டயாமின் டீட்டரா அசெட்டிக் அமிலத்தின் பெயர்ச்சுருக்கம். உடலிலிருந்து தீங்கு விளைவிக்கும் உலோக அயனிகளை நீக்குவதற்கு இதன் கால்சியம், சோடியம் உப்புகள் பயன்படுத்தப்படுகின்றன.

efcortelan : எஃப்கோர்ட்டிலான் : 1% கோர்ட்டிசால் குழம்பின் வணிகப் பெயர். இது வெப்ப மண்டலப் பகுதிகளில் பயன்படுத்தப்படுகிறது.

Efcortisol : எஃப்கோர்ட்டிசால் : ஒருநிலைபெற்ற கரைசலிலுள்ள கோர்ட்டிசால் பாஸ்பேட் தயாரிப்பின் வணிகப் பெயர். இது நரம்பு வழியாகச் செலுத்தப்படுகிறது.

effect : விளைவு.

effector : வினையியக்கத் தசை: ஒரு தசை அல்லது ஒரு சுரப்பி,

நரம்பிலிருந்து வரும் ஆணைகளுக்கேற்ப வினைபுரிதல்; (எ-கா) தசை சுருங்கும் அல்லது விரியும்; சுரப்பி அதன் சுரப்பு நீரைச் சுரக்கும் அல்லது சுரப்பை நிறுத்தி விடும்.

effeminacy : பெண்தன்மை : ஆண்மைக்கேடு; மெல்லியல்பு.

effeminate : ஆண்மையற்ற; பெண்தன்மையுள்ள.

efferent : வெளிச்செல் நரம்பு; புறநோக்கு நரம்பு; விடுகை : நாடி நரம்புகளில் வெளிநோக்கிச் செல்கின்ற நரம்பு.

effusion : ஊறுதல்.

ego : தன் முனைப்பு; திமிர்; மமதை : 'நான்' என்னும் ஆணவம், 'தான்' என்ற எண்ணம். தன்னைத் தவிர வேறெதுவும் சிறந்ததில்லை என்ற நினைப்பு.

Ehrlichia : எர்லிச் நோய்க்கிருமி : கோள வடிவிலுள்ள உயிரணுப் பிணைப்பு நோய்க்கிருமி. இது ஒற்றைக் கரு உயிரணுக்களுக்கு அல்லது குருணை வடிவ உயிரணுக்களுக்குப் பதிலாகத் தூண்டுதல் அறிதிறன் கொண்டிருக்கிறது. இது, ஜெர்மன் வேதியியல் அறிஞர் பால் எர்லிச் பெயரால் அழைக்கப்படுகிறது.

ehrlichiosis : ஒட்டுண்ணி நோய்: விலங்குவழி ஒட்டுண்ணி மூலம் பரவும் நோய். இது டெட்ராசைக்ளின் அல்லது டாக்சிசைக்ளின் மூலம் குணமாகிறது.

Ehrlich's test : எர்லிச் சோதனை: சிறுநீரில் யூரோபிலினோஜன் இருப்பத்தைக் காட்டும் சோதனை.

ejaculation : விந்துவெளிப்பாடு; விந்து திடீர் வெளியேற்றம்; பீச்சல்; விந்தேற்றம் : ஆணின் உறுப்பிலிருந்து விந்து திடீரென வெளிப்படுதல்.

ejaculatory duct : விந்துக்குழாய்: விந்துவை வெளியேற்றும் குழாய். விந்துக்குழாயின் நுனிப்பகுதி.

ejection fraction : குருதி வெளியேற்ற அளவு : இதயச் சுருக்கத்தின் போது இதயக் கீழறையிலிருந்து இரத்தம் வெளியேறும் அளவு.

ELAM : இலாம் : உள்வரித்தாள் ஊனீர் இணைப்பு மூலக்கூறு (Endothelial leucocyte adhesion molecula).

elastance : நெகிழ்திற எதிர்ப்பு : நுரையீரலின் நெகிழ்திற நோய் எதிர்ப்புத்திறன். ஒரு லிட்டர் கன அளவு மாற்றத்துக்கு எத்தனை செ.மீ. நீர் அழுத்த மாற்றம் என்ற கணக்கில் குறிக்கப்படுகிறது.

elastase : எலாஸ்டேஸ் : இணைப்புத் திசுக்களில் காணப்படும் ஒரு நொதிப் பொருள்.

elastic : நெகிழ்.

elastoplaster : நெகிழ்க்கட்டு.

elbow : முழங்கை : மேற்கையும் முன்கையும் இணையும் இடம்.

முழங்கை மூட்டு : மேற்கையும் முன்கையும் இணையுமிடத்தில் உள்ள மூட்டு.

Eldepryl : எல்டெப்ரில் : செலஜிடின் ஹைட்ரோகுளோரைடு என்ற பொருளின் வணிகப் பெயர்.

elective operation : தேர்வு அறுவை.

Electra complex : எலெக்ட்ரா மனப்பான்மை : தந்தைமீது புதல்வி கொண்டுள்ள அளவுக்கு மீறிய பாசம். 'எலெக்ட்ரா' என்பது ஒரு கிரேக்கப் பெயர்.

electrical burn : மின் சூட்டுப் புண்.

electro-ocupuncture : மின் ஊசி குத்து மருத்துவம்.

electro cardiogram (ECG) : இதய மின்னியக்கப் பதிவு; இதய மின்னலை வரைவு; இதய மின் வரையம் : இதயத்தின் மின்னியல் நடவடிக்கையை நகரும் காகிதப் பட்டையில் பதிவு செய்தல்.

electrocardiograph : இதயமின்னியக்கப் பதிவு கருவி; இதய மின்னலை வரைவி; இதய மின் வரைவி : இதயத்தின் மின்னியல் நடவடிக்கையை நகரும் காகிதப் பட்டையில் பதிவு செய்யும் கருவி.

electrocautery : மின்சூட்டுக் கோல் : ஒரு மின்னோட்டத்தினால் சூடாக்கும் போது, திசுக்களைச் சூடாக்குகிற ஒரு பிளாட்டினம் கம்பி.

electrocoagulation : மின்னியல் குருதிக்கட்டு; மின் உறைவிப்பி : மின் முனைகளின் உதவியுடன் குருதி கசியும் முனைகளில் குருதியை உறையச் செய்யும் அறுவைச் சிகிச்சை முறை.

electrochocochleography (ECoG): செவி நரம்புத் தூண்டல் பதிவு : செவியின் சுருள் வளை சார்ந்த நரம்புத் தூண்டல் காரணமாக உண்டாகும் வினையாற்றலை நேரடியாகப் பதிவு செய்தல்.

electro convulsive therapy (ECT) : மின்னதிர்வுச் சிகிச்சை (இசிடி); மின் வலிப்பு மருத்துவம்: மனத்தளர்ச்சி நோய்க்குப் பயன்படுத்தப்படும் உடலியல் சிகிச்சை முறை. தலையில் மின் சாதனம் ஒன்றைப் பொருத்திக் குறைந்த அளவு மின்னாற்றலை ஒரு வினாடி செலுத்தி அதிர்ச்சி யுண்டாக்கிச் செய்யப்படும் சிகிச்சை.

electrocorticography : மூளை இயக்க நேரப்பதிவு; ஒட்டு மின் வரைவு : அறுவைச் சிகிச்சையின் போது மூளை புறப்பகுதியிலிருந்து இயக்கங்களை நேரடியாகப் பதிவு செய்தல்.

electrocution : மின்வழி மரணம்: எவ்விதமாகவேணும் மின்விசை தாக்கி ஏற்படும் மரணம்.

electrode : மின்முனை : மருத்துவத்தில் மின் சிகிச்சையின் போது மின்விசை உடலுக்குள்

செல்கிற அல்லது உடலிலிருந்து வெளியேறுகிற மின்வாய்.

electrode : மின்வாய் : வெற்றுக் கல மின்னோட்டத்தில் இரு கோடி முனைகளில் ஒன்று.

electrodesiccation : மின்னியல் உலர்த்தல் : உடலிலிருந்து திசுவினை உலரச்செய்து, பின்னர் அகற்றுவதற்கான மின்னியல் அறுவைச் சிகிச்சை முறை.

electrodiagnosis : மின்னியல் நோய் நாடல்; மின் அறுதியீடு : நோயினைக் கண்டறிவதில் மின்னியல் வரைபடப் பதிவுமுறையைக் கையாள்தல்.

electroencephalogram (EEG) : மூளை மின்னியக்கப் பதிவு (இஇஜி); மூளை மின்னலை வரைவு : மூளையின் மின்னியல் நடவடிக்கைகளை ஒரு நகரும் காகிதத்துண்டில்பதிவு செய்தல்.

electroencephalograph : மூளை மின்னியக்கப் பதிவுக் கருவி; மூளை மின்னலை வரைவி : மூளையின் மின்னியல் நடவடிக்கைகளை ஒரு காகித துண்டில் பதிவுசெய்யும் கருவி.

electrolysis : மின்பகுப்பு : மின் விசை மூலம் அயனிகளைப் பிரித்தெடுக்கும் முறை.

electrolyte : மின்பகுப்பான்; மின் அயனி; மின்பகுனி : மின் பகுப்புக்கு உதவும் நீர்மப்பொருள். சோடியம், பொட்டாசியம்

குளோரைடு, பொட்டாசியம் அயனிகள் போன்ற பொருள்கள் மின் பகுப்பான்களாகப் பயன்படுகின்றன.

electromyography : தசைமின்னியக்கப் பதிவுக் கருவி; தசைமின்னலை வரைவி; தசைமின்வரைவி; தசைமின்வரையம் : செயல்திறத் தசைகள் உண்டாகும் மின்னோட்டத்தைப் பதிவு செய்யும் கருவி.

electronic foetal : மின்னணுவியல் கருப்பைச் சுருக்கமானி : கருப்பை உயிரின் இதயத் துடிப்பு வேக வீதத்தையும், இடுப்பு வலியின்போது பெண்ணின் கருப்பையின் சுருக்கங்களையும் அளவிடுவதற்கான மின்னணுவியல் சாதனம்.

electrooculography : விழிநிலை பதிவுக் கருவி : கண்ணின் நிலை, அசைவுகண்விழியின் முன்புறத்திற்கும் பின்புறத்திற்குமிடையிலான வேறுபாடு ஆகியவற்றை விழிப்பள்ளத்தின் தோலின் மீது மின்முனைகளை வைத்துப் பதிவு செய்வதற்குப் பயன்படும் கருவி.

electrophoresis : இழுதுபொருள் இயக்கம் : பயன்முறை மின்புலத்தின் தாக்கம் காரணமாக ஒரு திரவத்தில் மிதக்கும் இழுது பொருள் துகளின் இயக்கம். புரதங்களை அடையாளங்காண இது பயன்படுகிறது.

electroporation : மின்புலத்துடிப்பு : வளர்க்கப்படும் உயிரணுக்களினுள் டிஎன்ஏ-ஐச் செலுத்துவதற்குப் பயன்படும் துடிப்பூட்டிய மின்புலம்.

electropyrexia : மின்னியல் உடல் வெப்பம் : ஒரு மின்னியல் சாதனத்தினால் உடலில் உண்டாகும் உயர் வெப்பநிலை.

electroretinogram : விழித்திரை மின்னோட்ட வரைபடம்; விழித்திரை மின்னலை வரைவு; கண் திரை மின்வரைவியம் : மின்படியெடுப்பு : ஒளிபடும்போது விழித்திரையின் துலங்கல் திறனைப் படியெடுத்தல். ஒரு மின்வாயை விழி வெண்படலத்தில் அல்லது இமையிணைப்படலத்தில் வைத்தும், இன்னொரு மின்வாயை நெற்றியிலும் வைத்து இவ்வாறு செய்யப்படுகிறது. செயல்திறமுடைய கண் விழிப்பின் திரையில் உண்டாகும் மின்னோட்டங்களைப் பதிவு செய்த வரைபடம்.

electrotherapy : மின் மருத்துவம்.

element : தனிமம் (தனிப்பொருள்) : ஒரு கூட்டுப்பொருளில் அடங்கியுள்ள பொருள்களில் ஒன்று. இத்தனிமங்கள், தூய வடிவில் அல்லது கூட்டுப்பொருள்களாக இணைந்து ஒரு பொருளின் முழுமையாக அமையும்.

elemental diet : அடிப்படைச் சீருணவு : ஆலிகோபெப்டைடுகள், அமினோ அமிலங்கள், டிஸ்ஸாக்கரைடுகள், மிகக் குறைந்த அளவு கொழுப்பு ஆகியவை அடங்கிய அடிப்படைச் சீருணவு. கடுமையான தீக் காயங்கள் பட்ட நோயாளிகளுக்கு இது பயன்படுகிறது.

elementary body : அடிப்படை உயிர் : கருமையம் மூடியுள்ள அடிப்படைப் பொருள்களினுள் சால்மிடியா உயிர்கள் நுழைந்தவுடன் ஆதார உயிரணுவின் மீதுள்ள குறிப்பிட்ட சவ்வு ஏற்பிகளுடன் ஒட்டிக்கொள்கின்றன.

elephantiasis : யானைக்கால் நோய்; யானைக்கால் வீக்கம் : நிணநீர்ச்சுரப்புத் தடை காரணமாக ஓர் உறுப்பில் குறிப்பாகக் காலில் உண்டாகும் வீக்கம். இதனால், தோலிலும், தோலடியிலும் உள்ள திசுக்கள் தடிமனாகி விடுகின்றன. வெப்ப மண்டல நாடுகளில் இது அதிகம் காணப்படுகிறது.

elixir: உயிர்நீர் (அமுதம்); இனிப்பு நீர்மம்; நீர் மருந்து : இறந்தவர் களுக்கு உயிர் தரவும் பிற உலோகங்களைப் பொன்னாக மாற்றவும் வல்லதெனக் கருதப்பட்ட நீர்மம். மருத்துவத்தில் நறுஞ்சுவையுள்ள இனிப்பான ஊக்கம் தரும் மருந்து. இதில்

கணிசமான அளவு இனிப்பும் ஆல்கஹாலும் அடங்கியிருக்கும்.

elliptocytosis : (முட்டை வடிவ) சிவப்பணுக்கள் : இரத்தத்தில் சிவப்பணுக்கள் முட்டை வடிவில் அமைந்திருக்கும் ஒருவகை இரத்த சோகை நோய்.

Ellis plate : எல்லிஸ் தகடு : நீண்ட எலும்பு முறிவுகளில் உள்முகமாகப் பொருத்துவதற்கான தகடு. பிரிட்டிஷ் எலும்பு அறுவை மருத்துவ அறிஞர் ஜே. எல்லிஸ் பெயரால் அழைக்கப்படுகிறது.

Ellis's curve : எல்லிஸ் வளைவு : நுரையீரல் உறைக் கசிவில் ஏற்படும் மந்தத்தின் அளவு. இது அக்குள் பகுதியில் மிக அதிகமாக இருக்கும். இப்பகுதியிலிருந்து இது முன்னும் பின்னும் சரிந்துகொண்டே போய் "S" வடிவை அடையும். இது அமெரிக்க மருத்துவ அறிஞர் கால்வின் எல்லிஸ் பெயரால் அழைக்கப்படுகிறது.

elongation : நீட்சி.

Eltroxin : எல்டிராக்சின் : தைராக்சின் என்ற பொருளின் வணிக பெயர்.

emaciation : மெலிதல்; இளைத்தல்; தேய்வு; இணைப்பு; பெருநலிவு : உடல் அளவுக்கு அதிகமாக இளைத்து மெலிந்து போதல். இது உடல் திசுக்கள் நலிவுறுவதால் உண்டாகிறது.

emasculatien : காயடித்தல்; ஆண்மை நீக்கம்; ஆண்மை அகற்றல்: விதையடித்து ஆண்மை அகற்றுதல்.

embedding : பதித்துவைத்தல் : ஒரு திசத்துணுக்கு கன் மெழுகில் பதிக்கப்படுகிற செய்முறை. திசவினை நுண்ணோக் காடி மூலம் ஆய்வு செய்வதற்காக மெல்லிய பிரிவாக வெட்டுவதற்கு இது பயன்படுகிறது.

embolectomy : குருதிக் குமிழ் அறுவை மருத்துவம்; குருதிக் கட்டி நீக்கம் : அறுவைச் சிகிச்சை மூலம் குருதிக் குழாயிலுள்ள காற்றுக் குமிழை அகற்றுதல். பொதுவாக ஒரு நுண்ணிய குழலை உட்செலுத்தி இது செயற்படுகிறது.

embolisation therapy : குருதிக் குழாயடைப்புச் சிகிச்சை : தெரிந்த தெடுத்த தமனிக் குழாய்ச் செருகியைச் செலுத்திச் சிகிச்சை செய்தல். இது இரத்தக் கசிவுப் புள்ளிகள், புண்புரை, இரத்த நாளக்கட்டி ஆகியவற்றைக் குணப்படுத்தப் பயன்படுகிறது.

embolism : குருதிக்குழாயடைப்பு; குருதி உறைக்கட்டி அடைப்பு; அடை மிதவை : பக்கவாதத்துக் குரிய நிலையில் குருதிக் குழாய்களில் குருதிக்கட்டி வழியடைத்தல்.

embolus : குருதிக்குமிழ்; உள் ளெறிகை; தக்கை : குருதியோட்

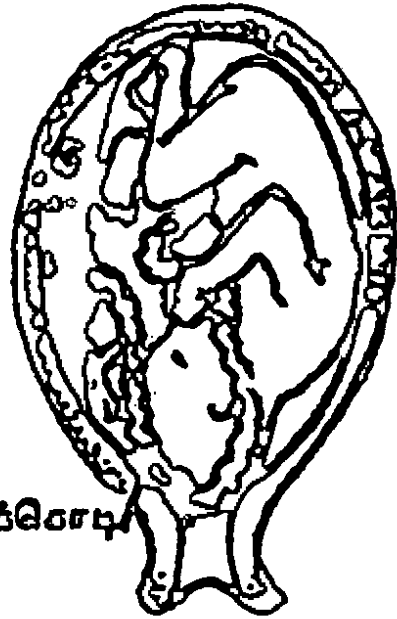
டத்தில் திண்மப்பொருள் அல்லது காற்றுக் குமிழ்.

embolysis : குருதிக் காற்றுக் குமிழ் சிகிச்சை : ஒரு குருதிக் காற்றுக் குமிழை-முக்கியமாக குருதிக்கட்டியை-உடைத்தல்.

embrocate : பூசு மருந்து : மருந்து நீர் பூசித்தேய்த்தல்; மருந்து நீர்மத்தால் கழுவுதல்.

embrocation : தடவு மருந்து : நோயுற்ற உறுப்பின் மீது பூசித்தேய்ப்பதற்குப் பயன்படும் நீர்மம்.

embryo : கருமுனை; கரு; முட்டைக் கரு உயிர்; முளையம்: கருவுற்ற தொடக்க மாதங்களில் உருவாகும் முதிர்வுறாக் கருவுயிரை குறிக்கும் சொல்



மூட்டைக் கரு உயிர்

மூட்டைக் கரு உயிர்

embryogenesis : கருவாக்கம் : கரு உருவாகும் செயல் முறை.

embryotomy : கருவழிவு : கரு விலையே உயிரழிவுறுதல்.

embryogenesis : கருவாக்கம் : கரு உருவாதல்.

embryology : கருவியல்; முளையியல்; சிசு வளரியல் : கரு உருவாகி வளர்ச்சியடைவது பற்றிய ஆய்வியல்.

embryoma : உயிரணுக்கட்டி : கருப்புற்று : முதிரா நிலை உயிரணுக்களிலிருந்து உண்டாகும் உடற்கட்டி.

embryonic development : கரு வளர்ச்சி.

embryonic tissue : கருத் திசு.

embryopathy : கருமுளை நோய் : கருமுளையில் உண்டாகும். கருவுற்ற முதல் 3 மாதங்களில் இந்நோய் கண்டால் கடுமையான விளைவு ஏற்படும்.

embryotomy : கருவுயிர்க்குறு : இயற்கையாகக் குழந்தை பிறக்காது என்னும்போது, வயிற்றிலுள்ள கருவை வெட்டியெடுத்தல்.

emepromium bromide : எமிப்ரோனியம் புரோமைடு : நச்சுக் காரம் போன்ற ஒருவகை மருந்து. இது சிறுநீர்ப்பை, பித்தநீர்ப்பை சுருங்குவதைத் தடுக்கிறது.

emergency operation : அவசரகால அறுவை.

Emeside : எமிசைட் : இத்தோசுக் சிமைட் என்ற மருந்தின் வணிகப் பெயர்.

emesis : வாந்தி; குமட்டல்.

emetic : வாந்தி மருந்து; வாந்தி ஊக்கி; வாந்தி தூண்டி; உமட்டி : வாந்தியுண்டாக்குகிற மருந்து.

emetine : எமெட்டின் : வயிற்றுப் போக்குக்குப் பயன்படுத்தப்படும் மருந்து வாந்தியையும் உண்டாக்கும்.

emission : விந்துப்போக்கு; விந்து உமிழ்வு; வெளி வீச்சு; வெளிப்பாடு : விந்து தன்னையறியாமல் வெளியேறுதல்.

emmetropia : இயல்புப் பார்வை; நிறை பார்வை : இயல்பான அல்லது துல்லியமான கண் பார்வை.

emollient : இளக்கு மருந்து; புண்கட்டி இளக்கி : கட்டி, வீக்கம் முதலிய நோய்களுக்குப் பயன்படுத்தப்படும் இளக்கு மருந்து.

emotion : மன உணர்ச்சி; மனக்கிளர்ச்சி (உணர்ச்சி வேகம்); மன எழுச்சி; உணர்ச்சி வயப்படுதல் : உடலில் ஏற்படும் சில மாறுதல்கள் காரணமாகவும், சிலவகை நடத்தை முறை காரணமாகவும் நம்மிடம் திடீரென ஏற்படும் உணர்ச்சிகள்.

emotional : உணர்ச்சிவயப்பட்ட.

emotionalism : மனக்கிளர்ச்சி தூண்டும் நிலை.

emotive : மனக்கிளர்ச்சி தூண்டல்.

empathy : பரிவுணர்வு : மற்றொருவரின் உணர்ச்சிகளில் முழுமையாக நுழைந்து கொள்வதற்கு உள்ள திறன். பிறருணர்வுடன் தன்னை ஐக்கியப்படுத்திக் கொள்ளுதல்.

emphysema : அதீத வீக்கம் : ஓர் உறுப்பின் அல்லது பகுதியின் இயல்பு கடந்த வீக்கம்.

emphysema : திசு விரிவாக்கம்; காற்றேற்ற விரிவு; காற்றுாதல்; வளி வீக்கம்; வளிமை : வாயு விரிவடைதல் காரணமாகத் திசுக்கள் விரிவடைதல்.

empiricism : அனுபவ மருத்துவம்: அனுபவ அறிவினால் செய்யப்படும் மருத்துவச் சிகிச்சை.

emplostrum : பிளாஸ்திரி.

empty calorie : வெற்றுக் கலோரி: உணவிலிருந்து பெறப்படும் சக்தியின் ஓர் அலகு. இது புரதமில்லாத கார்போஹைட்ரேட்டுகள், வைட்டமின்கள் அல்லது சீருணவை இழைமங்கள் வடிவில் இருக்கும். உப்புக்கண்ட உணவுகள் இதற்கு எடுத்துக்காட்டு.

empyema : குழிச்சீழ்க்கட்டு; சீழ்த்தேக்கம்; சீழ்மை : ஓர் உட்குழிவான உறுப்பினுள் அல்லது இடுக்கினுள் சீழ் சேர்ந்து கட்டியிருத்தல்.

empyema : சீழ்க்கட்டி : சீழ் வைத்திருக்கும் ஒருவகைத் தோல்கட்டி.

emulsification : குழம்பாக்கம் : 1. குழம்பாக மாற்றும் செயல்முறை. 2. குடலிலுள்ள பெரிய உருண்டைத் துகள்களை ஒரே சீரான சிறிய துகள்களாக உடைத்தல்.

enamel : இனாமல் பொருள்; பற்சிப்பி; தந்தம் : பற்களைப் பளபளப்பாக்கும் மேற்பூச்சுப் பொருள்.

emarthrosis : பந்து கிண்ண மூட்டு.

enantherma : சளிச் சவ்வுப் பொக்குளம் : சளிச்சவ்வில் உண்டாகும் பொக்குளம்.

encelialgia : அடிவயிற்றுவலி : அடிவயிற்று உள்ளூறுப்புகளில் ஏற்படும் வலி.

encephalic : மூளை சார்ந்த.

encephalitis : மூளை அழற்சி : மூளை வீக்க நோய்.

encephalocoele : மண்டையோட்டுப் பிளவு : மண்டையோட்டில் உள்ள சிறு இடைவெளி வழியே மூளையின் ஒரு பகுதி பிதுங்கி வெளிவருதல்.

encephalocoele : மூளைப்பொருள் நீட்சி; மூளை இறக்கம்; மூளைப்பிதுக்கம் : மூளையிலுள்ள பொருள் மண்டையோட்டின் வழியே வெளியே நீட்டிக்

கொண்டிருத்தல். பெரும்பாலும் மண்டையோட்டுப் பொருத்து வாயில் இந்த நீட்சி ஏற்படுகிறது.

encephalogram : மூளை வரைபடம்.

encephalography : மூளை ஆய்வுப் பதிவு முறை; மண்டை நீர்ம அளவு வரைவு; மூளை வரைவியல் : மூளையை ஆராய்ந்து அதன் முடிவுகளை அச்சுப் பதிவுகளாகப் பதிவு செய்யும் முறை.

encepholoma : மூளைப் புற்று.

encephalomalacia : மூளை மென்மையாக்கம்; மூளை மென்மையுறல்; மூளை கூழாதல்; மூளை நெவு : மூளையை மென்மையாக்குதல்.

encephalomyelitis : மூளை-முதுகுத்தண்டு வீக்கம்; மூளைத்தண்டு வட அழற்சி : மூளையும் முதுகுத்தண்டும் வீக்கமடைதல்.

encephalomyelopathy : மூளை-முதுகுத்தண்டு நோய்; மூளை வட நோய் : மூளையையும் முதுகுத்தண்டையும் பாதிக்கும் நோய்.

encephalon : மூளை.

encephalopathy : மூளைக் கோளாறு; மூளை நலிவு; மூளை வீக்கம்; மூளை நோய்; மூளை வழி: மூளையைப் பாதிக்கும் ஒரு நோய்.

encephalotomy : சிசுத்தலைச் சிதைப்பு : கருப்பையில் இருக்கும் குழந்தையின் தலையைச் சிதைத்து குழந்தை பிறக்க வழி செய்தல்.

enchondroma : குருத்தெலும்புக் கட்டி; குருத்தெலும்புத் திசுக்கட்டி; உட்குருத்துப் புற்று.

enchondromatosis : குருத்து விரிவாக்கம் : பல்வேறு எலும்புகளின் நுண்ணிழைகளுக்குள் இருக்கும் குருத்து விரிவடைதல்.

encopresis : தானாக மலங்கழிதல்; மலவீழ்வு : தன்னையறியாமல் மலம் கழிதல். இது மன நோயுடன் தொடர்புடையது.

end arlery : இறுதித் தமனி.

endaural : உட்காது.

endarterectomy : தமனி நாள அறுவைச் சிகிச்சை : தடித்து, அடைத்துப்போன தமனி நாளத்தை அறுவைச் சிகிச்சை மூலம் அகற்றி, இயல்பான, சுதந்திரமான இரத்த ஓட்டத்திற்கு வழி செய்தல்.

endarteritis : தமனி உள்வரி வீக்கம்; தமனி மூளை அழற்சி; உட்தமனியழற்சி : இதயத்திலிருந்து குருதி கொண்டு செல்லும் நாளமாகிய தமனியின் உள்வரியில் ஏற்படும் வீக்கம்.

endemic : வட்டார நோய்; உட்பதிவு நோய்; இடஞ்சார் நோய் : குறிப்பிட்ட சில இடச் சூழல்களையும், மக்கள் சூழலையும் சார்ந்து முறையாகக் குறிப்பிட்ட காலங்களில் தோன்றுகிற நோய்.

endemiology : வட்டார நோயியல், உட்பரவியல் : குறிப்பிட்ட சில

இடங்களிலும், மக்கள் குழல்களிலும், குறிப்பிட்ட காலங்களில் தோன்றும் நோய் பற்றிய ஆய்வு.

endermic : தோல் மீது வினை புரிதல்.

Ender's nail : எண்டர்ஸ் ஆணி : இடுப்பு உள் எலும்பு முறிவுகளை உள் முகமாக இணைப்பதற்கான ஆணி. ஆஸ்திரிய எலும்பியல் வல்லுநர் ஜே.எண்டர்ஸ் பெயரால் அழைக்கப்படுகிறது.

endobronchitis : மூச்சுக்குழல் மேற்படல அழற்சி : மூச்சுக் குழலின் மேற்படல அணுக்கள் அழற்சியுறல்.

endocarditis : இதய உள்ளுறையழற்சி; குலையணைச் சவ்வு வீக்கம்; அக இதய அழற்சி : நெஞ்சுப்பையின் உள்வரி மென் தோல் வீக்கம்.

endocardium : இதய உள்ளுறை; குலையணைச் சவ்வு; அக விதயம் : நெஞ்சுப்பையின் உள்வரி மென்தோல்.

endocervical : கருப்பைக் கழுத்துப் பகுதி : கருப்பைக் கழுத்துப் பகுதியின் உட்பக்கத்தைக் குறிப்பது.

endocervicitis : கருப்பைக் கழுத்து வீக்கம்; கருப்பை உட்பரப்பு அழற்சி; கருப்பை அக வழற்சி : கருப்பைக் கழுத்துப் பகுதியின் உள்வரிச் சவ்வின் வீக்கம்.

endocervix : கருப்பைக் கழுத்துப் பைச் சீதப்படலம் : கருப்பைக் கழுத்துப் பகுதியில் காணப்படும் புறச்சீதப் படலம்.

endocrane : தலை ஓட்டின் உட்பரப்பு.

endocranium : மண்டையோட்டு உள்சவ்வு : மண்டையோட்டின் உட்பரப்புப் பூச்சுச் சவ்வு. முளையையும் முதுகுத் தண்டையும் சூழ்ந்து கொண்டிருக்கும் உறுதியான மேல் சவ்வு.

endocrine : நாளமில் சுரப்பு நீர்; உட்குரப்பு : செல் நரம்பிழையின்றி நேரே குருதியினுள் கசிகிற சுரப்பு நீர்.

endocrinology : நாளமில் சுரப்பியல்; உட்குரப்பியல் : நாளமில் சுரப்பிகளையும், அவற்றின் உள்ளார்ந்த சுரப்பு நீர்களையும் பற்றி ஆராயும் இயல்.

endocyst : நீர்க்கட்டிப் படலம் : நாடாப்புழு நீர்க்கட்டியின் உட்பக்கச் சுவரில் காணப்படும் வளர்படலம்.

endoderm : கருவுறை உள்வரிச் சவ்வு; அடித்தோல் படலம்; அகச் சருமியம் : கருவுயிர் உறையின் உள்வரிச் சவ்வு.

endodermal sinus tumour : கருவகக் கட்டி : பெண் குழந்தைகளிடமும், குமரப் பருவத்தினரிடமும் ஏற்படும் கருவகக் கட்டி.

இத கனசதுரவடிவத்தில், முதிராத நிலை மஞ்சள் கருப்பைகளின் தொகுதியாக இருக்கும்.

endodontics : பல்வேர் ஆய்வியல் : பல் மருத்துவப் படிப்பில் ஒரு பிரிவு. பல்லின் வேர் மற்றும் அதைச் சார்ந்த பகுதிகளைப் பற்றி விரிவாகக் கற்பிக்கும் பல்மருத்துவ அறிவியல் பிரிவு.

endogenous : உள்வளர்ச்சி : உடலின் உள்ளிருந்து துவங்குகின்ற உள்ளுக்குள்ளேயே வளர்ச்சியடைகின்ற.

endolymph : செவி நிணநீர்; உள்வடிநீர் : காதின் உள் நீர்மம்; செவி நிண நீர்.

endolysin : உயிரணுஉட்பொருள்: சூழப்பட்ட பாக்டீரியாவை அழிக்கக்கூடிய உயிரணு உட்பொருள்.

endometrioma : கருப்பை உள்வரி சவ்வுக்கட்டி; உட்கருப்பைப் புற்று : கருப்பை உள்வரிச் சவ்வில் ஏற்படும் கட்டி.

endometriosis : கருப்பை வெளிப்புறக் கோளாறு : கருப்பைக்கு வெளியேயுள்ள அமைவிடங்களின் கூறுகளில் ஏற்படும் கோளாறு.

endometriosis : பிறழ்வு கருப்பை உள்வரிச் சவ்வு; இடமகல் கருப்பை உட்படலம் : இயல்புக்கு மாறான இடங்களில் கருப்பை உள்வரிச் சவ்வு இருத்தல்.

endometritis : கருப்பை உள்வரிச்சவ்வு வீக்கம்; கருப்பை உட்படல அழற்சி; கருப்பை அகவழற்சி : கருப்பை உட்புறச் சவ்வின் வீக்கம்.

endometrium : கருப்பை உள்வரிச் சவ்வு; கருப்பை உட்சளிப்படலம்; கருப்பையகம்.

endometroid tumour : கருப்பை சுரப்புக் கட்டி : ஒருவகை சுரப்பிப்புற்றுநோய். இது அடிப்படை உட்கருப்புற்று நோயை திகவியல் முறையில் போலச் செய்கிறது. இது கரு அண்டத்திலும், சிறுநீர்ப்பை முன்வாயில் சுரப்பியிலும் உண்டாகிறது.

endometroid tumour : உட்கருச் சுரப்பிக் கட்டி : இது ஒரு வகைச் சுரப்பிப் புற்று நோய். இது அடிப்படை உட்கருப்புற்று நோயைத் திகவியல் முறையில் போலச் செய்கிறது. இது கரு அண்டத்திலும், சிறுநீர்ப்பை முன்வாயில் சுரப்பியிலும் ஏற்படுகிறது.

endometry : உட்குழிவு அளவீடு: ஓர் உட்குழிவின் கொள்ளவினை அளவிடுதல்.

endomyocardial fibrosis (EMF): இதயத்தசை நலிவு நோய் : இது வரையறைக்குட்பட்ட தசை நலிவு நோய். இது இளம் வயதில் ஏற்படும். இதனால், இடது, வலது இதயக் கீழறைகள் இரண்டிலும் உட்பாய்வு

வரிகள் அடர்த்தியாகக் கடினமாகி, முக்கிளைநரம்பு, நெஞ்சுச் சவ்வடைப்பு இரண்டிலும் பின்னொழுக்கு உண்டாகும்.

endomyocardial biopsy : இதயத் தசைத் திசு ஆய்வு : இதய உள் ளுற்றையிலும், அதன் கீழமைந்திருக்கிற தசையிலும் திசுத் துணித்தாய்வு செய்தல்.

endomyocardium : கருப்பை-நெஞ்சுப்பை தொடர்புடைய : கருப்பை-நெஞ்சுப்பைத் தசைப் பகுதி தொடர்புடைய.

endoneurium : நரம்பிழை இணைப்புத் திசு; அக நரம்பியம்: நரம்பிழைகளைச் சூழ்ந்திருக்கும் நுட்பமான உள்ளார்ந்த இணைப்புத் திசு.

endonuclease : நீர்ப் பகுப்பான் செரிமானப் பொருள் : குறிப்பிட்ட உள்முக டி.என்.ஏ, ஆர்.என்.ஏ விந்தணுத் தொகுதிகளைத் தாக்குகிற நீர்ச்சேர்மப் பகுப்பான் வரிசையைச் சேர்ந்த செரிமானப் பொருள்களின் குழுமம் எதுவும்.

end-organ : முனை உறுப்பு : உணர்வு நரம்புகளில் உள்ள பொதியுறையுடைய முனை.

endoparasite : உடலக ஒட்டுண்ணி; உடல் உள் ஒட்டுண்ணி; உடலக ஒட்டுயிர்; அக ஒட்டுயிர்: தாய் உயிரினுள் வாழும் ஓர் ஒட்டுண்ணி.

endophthalmitis : கண் உள் நோய்; கண் அகவழற்சி : கண்ணின் உள்ளே ஏற்படும் நோய்.

endoplasm : ஊன்ம உள் கூழ்மம்: உயிர்ச்சத்தின் உள்வரிச்சவ்வு.

endorphins : எண்டார்ஃபின் : மூளையில் உண்டாகும் எண்டார்ஃபின், லியூஎன்சிஃபாலின், மெட்என்சிஃபாலின், டைனார்ஃபின் போன்ற உள்வளர்ச்சிப் பெப்டைடுகள்.

endoscope : அக நோக்குக் கருவி; உள்நோக்குக்கருவி : உடலின் உட்புறத்தைக் காண உதவும் கருவி.

endoskeleton : அக எலும்புருவம் : முதுகெலும்புள்ள விலங்குகளின் உள் அமைப்பு உருவம்.

endosmosis : சவ்வுத்திரைக் கசிவு : சவ்வுத்திரையூடு கடந்த கசிவு.

endospore : தாய் உயிர்மக் கரு : தாய் உயிர்மத்தினுள் உருவான உயிர்மக் கரு.

endosteum : மச்சை உட்சவ்வு : ஓர் எலும்பின் மச்சை உட்குழிவின் உட்புறப்பூச்சுச் சவ்வு.

endosteoma : மச்சைக்கட்டி : எலும்பின் மச்சை உட்குழிவில் ஏற்படும் ஒருகட்டி.

endostosis : தொடக்கக் குருத்தெலும்பு : குருத்தெலும்பின் தொடக்கத்தில் உருவாகும் எலும்பு.

endothelin : எண்டோத்தெலின் : குருதிநாள உள் அணு அடுக்குத் திகவிலிருந்து பெறப்படும் பல பெப்டைடுகளில் ஒன்று. இது மிகவும் சக்திவாய்ந்த குருதி நாள இறுக்க மருந்து. இது நீண்டகால அழுத்தத் துலங்கல், ஆல்டாஸ்டிரோன் வெளியா வதைத் தூண்டுதல், ரெனின் வெளியேறுவதைத் தடுத்தல் ஆகிய பணிகளைச் செய்கிறது.

endothelioma : உயிரணுக்கட்டி : குருதிக்குழாய்; உயிரணுக்களில் உண்டாகும் உக்கிரமான கட்டி.

endothelium : உள்வரித்தாள் சவ்வு; உள் அணு அடுக்குத் திக: குருதிக்குழாயின் உயிர்மச் செறி வாலான உள்வரித்தாள் சவ்வு.

endothrix : தோல் பூசணம் : ஒரு வகைத்தோல் பூசணம். இது பெரும்பாலும் முடியின் ஊடு புழையினுள் கட்டியாகவும், நுண்மங்களாகவும் உண்டாகிறது.

endotoxin : உயிரணு நச்சு; அக நச்சு; உள்நச்சு : உயிரணுவின் கட்டமைப்பைக் கொண்ட பாக்டீரியா நச்சுப்பொருள். இது உயிரணுவை அழிப்பதால் உண்டாகிறது.

Endoxana : எண்டோக்சானா : சைக் ளேஃபாஸஃபாமைட் என்ற மருந்தின் வணிகப் பெயர்.

end-plate : முனைத் தகடு : நரம்புத் தசை அணைப்பில் தட்டையான தகட்டு வடிவில்

உண்டாகும் விரிவாக்கம். இந்த இணைப்பில் ஒரு நரம்புச் சவ்வின் இயக்க நரம்பு இழை, ஒரு மண்டையோட்டுத் தசை இழையை இணைக்கிறது.

end-stage renal disease (ESRD) : முனை நிலைச் சிறுநீரக நோய் : கடுமையான சிறுநீரக நோயின் செயலிழப்பு நிலை.

endurance : தாங்கும் திறன் : இயல்பு மீறிய உளவியல் அல்லது உடலியல் அழுத்தத்தைத் தாக்குப் பிடிப்பதற்கான திறன்.

Enduron : எண்டூரான் : மெத்தில் குளோரோத்தியாசைட் என்ற மருந்தின் வணிகப் பெயர்.

enema : குடல் கழுவல்; மலக் குடல் கழுவல்; குடற் கழுவி : குடல் கழுவும் அழுத்தக் குழாய்க் கருவியைக் குதவாய் வழியே செலுத்தி நீரேற்றிக் குடல் கழுவுதல்.

energy : ஆற்றல்.

enflurane : என்ஃபுளுரான் : உப் பீனியேற்றிய ஈதர்; இது விரைந்து ஆவியாகக் கூடிய ஒரு திரவம். மயக்க மருந்தாகப் பயன்படுத்தப்படுகிறது.

engagement : குழந்தை தலை வெளிப்பாடு : குழந்தை பிறப்பதற்கு முன்பு இடுப்புக் குழியினுள் முதிர்கருச் சிகவின் தலை நுழைதல் அல்லது உறுப்பு முன் நிலையாதல்.

enophthalmos : கண்விழிச் சுருக்கம்; விழித்துருத்தம்; அழுந்துகண்: கண்விழி அதன் குழியினுள் அளவுக்கு மீறி சுருங்கியிருத்தல்.

en plaque : நைவுப் புண் : ஓர் உறுப்பின் மேற்பரப்பில் அமைந்துள்ள தட்டையான, வெண்மையான, இழைமமான நைவுப் புண்.

enriched food : சத்தூட்டிய உணவு : உணவுப் பொருள் களுக்கு மெருகூட்டும்போது ஏற்படும் ஊட்டச்சத்து இழைப்பினை ஈடுசெய்வதற்காக வைட்டமின்கள், கனிமப்பொருள்கள் ஆகியவற்றைக் கொண்டு உணவுக்கு ஊட்ட மூட்டுதல்.

Entamoeba : ஓரணு ஒட்டுண்ணி; அமீபா ஒற்றையணு; குடல் வாழியிருண்ணி : மனிதரைப் பிடிக்கும் ஒட்டுண்ணி. இதில் மூன்று இனங்கள் உண்டு. ஓர் இனம் வாயில் நோய் உண்டாக்குகிறது. இன்னொன்று சீத பேதிக்குக் காரணமாகிறது.

enteral : குடல் வழி.

enteric : குடற் காய்ச்சல் : குடல் சார்ந்த காய்ச்சல்.

entric fever : குடற் காய்ச்சல்.

enteritis : குடல் அழற்சி : குடல் களில் ஏற்படும் வீக்கம். இதனை 'குரோன் நோய்' என்றும் குறிப்பிடுகின்றனர்.

enteroanastomosis : குடல் பின்னல்; குடல் இணைப்பு : குடல்கள் பின்னி ஒன்றுபடுதல்.

enterobacter : கிராம்-எதிர்மறை உயிரி : ஆக்சிஜன் உள்ள கிராம் எதிர்மறை உயிரி. இது தளர்ச்சியுற்ற நோயாளிகளிடம் சீதசன்னியை (pneumonia) உண்டாக்குகிறது.

enterobacteriaceae : கரு மூல உருவாகா உயிரி : கருமூலம் உருவாகாத கிராம் எதிர்மறை உயிரிகளின் ஒருவகை. ஷிகெல்லா, சால்மோனெல்லா, கிளேசி யெல்லா, எஸ்செரிஷியா, எர்சினியா போன்ற உயிரிகள் இதில் அடங்கும்.

enterobiasis : எதிர்மறை உயிரி குடலைத் தாக்குதல். : எதிர்மறை உயிரி வகையைச் சேர்ந்த நெமாட்டோடுகள் குடலில் மொய்த்தல்.

Enterobius vermicularis : நீள் உருளைப் புழு : சிறு குடலிலும், பரவும் நீண்ட உருண்ட புழு வகை.

enterocele : உறுப்பு இடம் பெயர்வு; குடல் பிதுக்கம்; குடல் சரிவு : மலக்குடல் இடம் பெயர்வு; கருப்பை நெகிழ்ச்சி.

enterocholecystostomy : சிறு குடல் பிளப்பு : பித்தப்பையிலிருந்து சிறுகுடலுக்குள் ஒரு திறப்பினை உருவாக்குதல்.

enteroclysis : குதவாய் நீர் நுழைவு; மலக்குடலில் நீர்மமேற்றல் : பெருங்குடல் அடிக்கூற்றினுள் (குதவாய்) நீர்மம் புகுதல்.

enteroclysis : சிறுகுடல் ஆய்வு: வேறுபாட்டினைக் காட்டும் உட்பொருளினை குடல் கழுவும் அழுத்தக் குழாய் கருவி மூலம் செலுத்தி சிறுகுடலை ஆராய்தல்.

enterocoele : உடல் உட்குழிவு: மூலக்குடல் நாளத்திலிருந்து வெளியே துருத்திக் கொண்டிருக்கும் பையினால் உண்டாகும் உடல் உட்குழிவு.

Enterococcus : குடற் கிருமி : மனிதர் மற்றும் வெப்ப இரத்தப் பிராணிகளின் குடல்களில் பரவும் ஒருவகைக் கிருமி இனம். சில சமயம் சிறுநீர்க் கோளாறு காதுக் காயங்கள், குலையணைச் சவ்வு வீக்கம் ஆகியவற்றில் தொற்றுக் கிருமிகளாகப் பரவுகிறது.

enterocolitis : குடல் வீக்கம்; குடல் அழற்சி : சிறுகுடலிலும், பெருங்குடலிலும் உண்டாகும் வீக்கம்.

enterocolostomy : குடல் இணைப்பு : சிறுகுடலுக்கும் பெருங்குடலுக்குமிடையிலான அறுவைச் சிகிச்சை மூலம் இணைப்பு உண்டாக்குதல்.

enteroenterostomy : குருதி நாளப் பிணைப்பு : குடலின் இரு

பகுதிகளுக்கிடையே அறுவைச் சிகிச்சை மூலம் குருதி நாளப் பிணைப்பு உண்டாக்குதல்.

enterogastritis : உணவுக்குழல் அழற்சி : இரைப்பையும், குடல் களும் வீக்கமடைதல்.

enterogastrone : என்டெரோ கேஸ்டிரோன் : குடல் சளிச் சவ்வில் சுரக்கும் ஓர் இயக்குநீர். இது இரைப்பையிலிருந்து முன் சிறு குடலுக்குள் உணவு செல்வதைக் கட்டுப்படுத்துகிறது.

enterokinase : குடல்நீர் செரிமானப் பொருள் : குடல்நீரிலுள்ள ஒரு செரிமானப் பொருள்.

enterolith : குடற்கட்டி; குடற்கல்.

enteron : குடல் நாளம் : உணவு செரிமான அடிக்குழாய்.

enterolysis : உறுப்பிணைவுப் பிளவு : குடல் வளையங்களுக்கு இடையில் அல்லது குடலுக்கும் அடிவயிற்றுச் சுவருக்குமிடையில் உறுப்பிணைவில் செயல்முறை பிளவு உண்டாக்குதல்.

enteropathogen : என்டெரோ பேத்தோஜன் : குடல்களில் நோய் உண்டாக்கும் ஏதேனும் நுண்ணுயிர்.

enteropathogenic : குடல்நோய் சார்ந்த : குடல்களில் நோய் உண்டாக்குதல் தொடர்புடைய.

enteropathic arthritis : சிறுகுடல் அழற்சி : பாலிஆர்த்திடைட்டிஸ். இது அழற்சிப்புண் சார்ந்த

குடல் அழற்சி, குளோகன் நோய் ஆகிவற்றுடன் தொடர் புடைய எடையைத் தாங்கும் மூட்டுகளை இது தாக்கும்.

enteropathy : குடல் நோய் : குடல் சார்ந்த ஏதேனும் நோய்.

enteroptosis : குடல் கீழ்முகச் சரிவு : அடிவயிற்று உட்குழிவினுள் குடல்கள் கீழ் முகமாகச் சரிதல்.

enteroscope : குடல் உட்புழை அகநோக்குக் கருவி : குடலில் உள்ள உட்புழையினைப் பார்க்கப் பயன்படும் அகநோக்குக் கருவி.

enterostomy : குடல் அறுவைச் சிகிச்சை : அடிவயிற்றுச் சுவருக்குள் திறப்பு உண்டாகும் வகையில் குடலுக்குள் ஒரு செயற்கையான திறப்பினை ஏற்படுத்துதல்.

enterostomy : அறுவைப் புண் வாய் புரை; சிறுகுடல் புரை; குடல் வாயமைப்பு : சிறு குடலுக்கும் வேறேதேனும் பரப்புக்கும் இடையில் அறுவைச் சிகிச்சை மூலம் உண்டாக்கிய புண்புரை.

enterotomy : சிறுகுடல் கீறல் : சிறுகுடலினுள் வெட்டுப்பள்ளம் ஏற்படுத்துதல்.

enterotoxin : குடல் நஞ்சு : குடலில் உண்டாகும் ஒரு நோய் நஞ்சு. குறிப்பாகக் குடல் சளிச் சவ்வு உயிரணுக்களில் உண்டாகும் நஞ்சு.

enterotoxin : குடல் நஞ்சு : இரைப்பை குடற்பாதையில் பாதிப்பு உண்டாக்கும் ஒரு வகை நச்சு. இதனால், வாந்தி, வயிற்றுப் போக்கு, அடிவயிற்றில் வலி ஏற்படுகின்றன.

enterovesical : குடல்-சிறுநீர்ப்பை இணைப்பு : குடலுக்கும், சிறுநீர்ப்பைக் குமிடையிலான தொடர்பு இணைப்பு.

enterovirus : இரைப்பைக் குடல் கிருமி : இரைப்பைக் குடல் வழியைப் பாதிக்கும் நோய்க் கிருமி. இது 'பிக்காரனோ' நோய்க் கிருமி வகையைச் சேர்ந்தது. இதில் போலியோ காக்ஸ்சாக்கி, எக்கோவைரஸ் போன்ற கிருமிகளும் அடங்கும்.

enteroviruses : உணவுக் குழாய் நோய்க் கிருமிகள்; குடல் அதிநுண்ணுயிரி; குடல் நச்சுக் கிருமி: உணவுக்குழாய் வழியாக உடலுக்குள் புகும் நோய்க் கிருமிகள்.

enterozoa : குடல் ஒட்டுண்ணி : குடலில் பரவும் ஒருவகை விலங்கு ஒட்டுண்ணி.

entomology : பூச்சியியல் : பூச்சிகள் பற்றி ஆராயும் விலங்கியியலின் ஒரு பிரிவு.

Entonox : என்டோனாக்ஸ் : 50% நைட்டிஸ் ஆக்சைடு, 50% ஆக்சிஜன் கலந்த, நோவகற்றும் மருந்தின் வணிகப் பெயர். இது சுவாசம் மூலம் செலுத்தப்படுகிறது.

entropion : கண்ணிமை பிறழ்ச்சி; இமை உட்பிறழ்ச்சி; இமை உள் நோக்கல்; உட்கருட்டு; இமை உட்பிதுக்கம் : கண் இமை மயிர், கண்விழி உருளையில் படும் வகையில் கண்ணிமை தலை கீழாகத் திரும்பியிருத்தல்.

entoptic : உள்கண் சார்ந்த : கண்ணின் உட்பகுதி சார்ந்த.

entozoon : விலங்கு ஒட்டுணி : ஒட்டுணிகளுக்கு ஆதாரமான உயிரிகளுக்கும் வாழும் ஒரு விலங்கு ஒட்டுணி.

enucleate : கண்விழி அகற்றுதல்: கண்விழியை அதைச் சூழ்ந்து உள்ள பொதியுறையிலிருந்து அறுவைச் சிகிச்சை மூலம் முற்றிலுமாக அகற்றுதல்.

enucleation : உறுப்பு நீக்கம்; தோண்டி நீக்கல்; உரித்தல் : உடல் உறுப்பினை அல்லது கட்டி யினை முழுவதுமாக அகற்றுதல். (எ-டு) விழிப்பள்ளத்திலிருந்து கண் விழியைப் பிரித்தெடுத்தல்.

enuresis : சிறுநீர்க் கசிவு; சிறுநீர்க் கட்டுப்பாடின்மை; உறக்க நீரிழிவு; நீர்க்கழிவு : சிறுநீரை அடக்க முடியாதிருத்தல்; படுக்கையில் சிறுநீர் கழிதல்.

Envacar : என்வாக்கார் : குவா னாக்சான் என்ற மருந்தின் வணிகப் பெயர்.

envenomation : நஞ்சேற்றம் : கடித்தல் அல்லது கொட்டுதல்

மூலம் கடும் நச்சுப் பொருள் களை உட்செலுத்துதல்.

environmental hygiene : சுற்றுப் புறச் சுகாதாரம்.

environmental pollution : சூழல் கேடு.

environment : சுற்றுச்சூழல் : உயிர் வாழ்க்கையை அல்லது வளர்ச்சியைப் பாதிக்கக்கூடிய சுற்றுச் சூழல் நிலைமைகள்.

enzyme : செரிமானப் பொருள்; நொதிப்பி; உயிர்வினையூக்கி; நொதியம்; நொதி : உயிருள்ள உயிரணுக்கள் உற்பத்தி செய்யும் கரையக்கூடிய புரதப் பொருள். இது தான் அழியாமலும், மாறு தலடையாமலும் ஒருவினையூக்கியாகச் செயற்படுகிறது.

enzyme linked immunosorbent assay : செரிமானப் பொருள் தொடர்புடைய நோய்த் தடைக் காப்பு ஈர்ப்புச் சோதனை (எலிசா): உடலில் 'எய்ட்ஸ்' எனப்படும் ஏமக்குறைவு நோய்க்கு எதிரான பொருள்கள் இருக்கின்றனவா என்பதைக் கண்டறிவதற்கான ஊனீர்ச் (இரத்த) சோதனை. இச்சோதனை மூலம், "மனித நோய்த்தடைக்காப்புக் குறை பாட்டு நோய்க்கிருமிகளுக்கு (எச்ஐவி.)" எதிராக உடல்வினை புரிந்திருக்கிறதா என்பதைக் காட்டுகிறது.

enzyme test : நொதிச் சோதனை.

enzymology : செரிமானப் பொருளியல்; நொதிப்பியல்; நொதியியல் : செரிமானப் பொருள்களின் கட்டமைப்பு பற்றியும், அவற்றின் பணிகள் குறித்தும் ஆராயும் அறிவியல்.

eosin : சிவப்பூதாச் சாயம் : செவ்வூதா நிறமுடைய சாயப் பொருள். இது ஆய்வுக்கூடங்களில் நோய்க் காரணிகளைக் கண்டறியப் பயன்படுத்தப்படுகிறது. இந்த நிறமியை ஏற்கும் உயிரணுக்கள் ஒரு வகை.

eosinopaenia : குருதிச் செவ்வணுக் குறைபாடு : இரத்தத்தில் குருதிச் செவ்வணுக்களின் எண்ணிக்கை இயல்பு மீறி குறைந்துபோதல்.

eosiphil : சிவப்பூதாச் சாய உயிரணு : சிவப்பூதாச் சாயம் ஏற்கும் உயிரணுக்கள்.

eosinophilia : சிவப்பூதாச் சாய உயிரணு மிகுதி; குருதிச் செவ்வணு நலிவு : இரத்தத்தில் சிவப்பூதாச் சாயப்பொருள் உயிர் அணுக்கள் அதிகமாக இருத்தல்.

Epanutin : இப்பானூட்டின் : ஃபெனிட்டாயன் என்ற மருந்தின் வணிகப் பெயர்.

ependyma : மூளை உட்சவ்வு : மூளையின் கீழறைகளிலும் தண்டுவடத்தின் மையப்புழைகளிலும் உட்பூச்சுச் சவ்வுப் படலம்.

ependymoblast : முதிரா மூளை உட்சவ்வுப்படலம் : மூளை உட்சவ்வுப் படலத்தின் முதிரா நிலை.

ependymoblastoma : மூளை உட்சவ்வுக்கட்டி : முதிரா மூளை உட்சவ்வுப்படலத்தின் உண்டாகும் உக்கிரமான கட்டி.

ependymoma : மூளை உட்சவ்வு உயிரணுக் கட்டி : மூளை உட்சவ்வுப்படல உயிரணுக்களில் உண்டாகும் கட்டி.

ephedrine : எஃபெட்ரின் : ஈளை நோய் (ஆஸ்த்மா) காற்றுக் குழாய் இசிப்பு ஆகியவற்றிற்குப் பயன்படுத்தப்படும் மருந்து. தூசியினால் ஏற்படும் வேனிற் காலச் சளிக்காய்ச்சலுக்கும் பயன்படுகிறது.

epicanthus : கண்மூளை மடிப்பு: கடைக்கண்ணின் உட்புறத்தை மறைக்கும் தோல் வளர்ச்சி. இது பிறவியிலேயே உண்டாகும் நோய்.

epicardia : உணவுக் குழாய் அடிப்பகுதி : உணவுக் குழாயின் அடிவயிற்றுப்பகுதி.

epicondyle : புய எலும்பு மேடுகள்: புய எலும்பின் கடை கோடியில் உள்ள எலும்பு முண்டுகளுக்கு மேலேயுள்ள எலும்பு மேடுகள்.

epicritic : உணர்வு வேறுபாடு : தொடுதல் அல்லது வெப்பம் காரணமாக ஏற்படும் தூண்டுதலில்

உண்டாகும் சிறிய மாற்றங்
களுக்குள் வேறுபாட்டுத் துலங்கல்.

epicystostomy : சவ்வுப்பை
அறுவைச் சிகிச்சை : சவ்வுப்
பையின் மேற்புறத்தில் செய்யப்
படும் அறுவைச் சிகிச்சை.

epidermolysis : மேல்தோல்
அழற்சி : மேல்தோல் தளர்ச்சி
நிலையை அடைதல்.

ephelides : தோல் புள்ளி; கரும்
புள்ளி : தோலில் இலேசான
தவிட்டு நிறத்துடன் புள்ளிகள்.
இது நிறமி மணிகள் அதிகரிப்ப
தால் உண்டாகிறது.

epicanthus : கடைக்கண் மறைப்பு;
கண்மூலை மடிப்பு : கடைக்
கண்ணின் உட்புறத்தை
மறைக்கும் தோல் வளர்ச்சி.
இது பிறவி யிலேயே
உண்டாகிறது.

epicardium : நெஞ்சுப்பை
உட்படலம்; இதய வெளியுறை;
மேல் இதயம் : நெஞ்சுப் பையை
மூடிக்கொண்டிருக்கும் சவ்வான
குறையுறையின் உட்கிடப்புறுப்புப்
படலம்.

epidemic : கொள்ளை நோய்;
தொற்று நோய்; வெளிப் பரவு
நோய் : ஒரு பகுதியில் பெரு
வாரியான மக்களை ஒரே
சமயத்தில் பாதிக்கும் நோய்.

epidemiology : கொள்ளை
நோயியல்; வெளிப் பரவியல்;
பரவு நோயியல் : கொள்ளை

நோய்கள் பற்றி ஆராயும்
அறிவியல்.

epidermis : மேல் தோல்; தோல்
மேலடுக்கு; புறச் சருமம் :
தோலின் மேற்பகுதிப் படலம்.

epididymectomy : விரை நீட்சி
நீக்கம் : விரையின் மேற்பரப்பில்
நீட்டிக்கொண்டிருக்கும் சிறிய
நீளப் பகுதியை அறுவை
மருத்துவம் மூலம் அகற்றுதல்.

epididymis : விதை நீட்சி; விரை
மேவி : விரையின் மேற்பரப்பில்
நீட்டிக் கொண்டிருக்கும் சிறிய
நீளப் பகுதி.

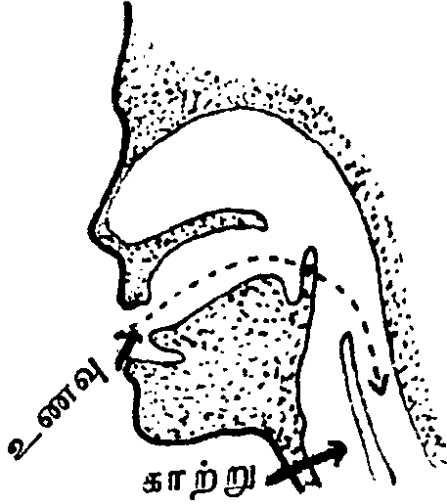
epididymitis : விரை நீட்சி
வீக்கம்; விரை மேல் நாள் அழற்சி.

Epidyl : எப்பிடில் : எத்தாக்குசிட்டு
என்ற மருந்தின் வணிகப் பெயர்.

epigastrium : மேல் வயிறு;
வயிற்றறை மேல்பகுதி : இரைப்
பைக்கு நேரே மேலுள்ள
அடிவயிற்றுப் பாகம்.

epigenetic : உயிரியக்க மாறுதல்:
உயிரிகளின் செல்வாக்கினால்
உண்டாகும் மாறுதல்கள். ஆனால்
இது மரபணுக் கட்டமைப்பில்
ஏற்படும் மாறுதல்களிடையில்
உண்டாவதில்லை.

epiglottis : குரல் வளை மூடி :
நாக்கின் பின்புற முள்ளகுருத்
தெலும்பின் மெல்லிலை வடிவ
மூடி இது நாம் விழுங்கும்போது
குரல் வளைக்குச் செல்லும்



குரல் வளை மூடி

வாயிலை அடைத்துக் கொள் கிறது.

epiglottitis : குரல்வளை மூடி வீக்கம்; குரல்வளை மூடி அழற்சி.

epilation : மூடிநீக்கம்; இமைமயிர் நீக்கம்; மயிர்நீக்கம் : முடியின் வேர்களை மின்பகுப்பு மூலம் அகற்றுதல் அல்லது நீக்குதல்.

epilepsy : காக்காய் வலிப்பு; வலிப்பு நோய்; இசிவு நோய் : மூளை ஒரு கணிப்பொறி போன்றது. கணிப்பொறி போலவே, மூளை அணுக்கள் ஒன்றோடொன்று இணைக்கப்பட்டுள்ளன. மின்னணு வேகத்தில் உடலின் எல்லாப் பகுதிகளுக்கும் தொடர்பு கொள் கின்றன. சில வேளைகளில் மூளையில் வழக்கத்திற்கு மாறாக அதிர்ச்சி ஏற்படுகின்றன. இதனை

'வலிப்பு' என்கிறோம், மூளையி லிருந்து கட்டுக்கடங்காமல் மின்காந்த ஆற்றல் வெளிப்படும் போது இந்த வலிப்பு உண்டா கிறது. மூளை விரைவிலேயே இயல்புநிலைக்கு வந்துவிடுவ தால் வலிப்பு நோயாளிகள் இயல்பாக எந்த நோய்க் குறிகளும் தென்படுவதில்லை. வலிப்பு நோயில் பலவகைகள் உண்டு. சாப்பிடும்போது வலிப்பு வந்தால் அது "சாப்பாட்டு வலிப்பு" (Eating epilepsy) எனப்படும்; சிரிக்கும்போது ஏற்படும் வலிப்பு (Laughing epilepsy) ஆகும்; சிலர் வெந்நீரைத் தொட்டால் வலிப்பு வரும் அது "வெந்நீர் வலிப்பு".

இந்நோயாளிகள் ஊர்திகள் ஓட்டுவதையும், ஆறு, குளங் களில் குளிப்பதையும், வன் முறைக் காட்சிகள் நிறைந்த திரைப்படங்களையும், தொலைக் காட்சி நிகழ்ச்சிகளையும் பார்ப்பதையும், கூரியமுனைகளை உடைய பொருள்களைக் கையாள்வதைத் தவிர்ப்பது நல்லது. நன்கு உறங்குதல், சமச்சீருணவு உண்ணுதல், குறிப்பிட்ட மருத்துவக் கவனிப்பு, சிறந்த பொழுது போக்கு ஆகியவை மிகுந்த நலன் பயக்கும்.

epileptic : காக்காய் வலிப்பு நோயாளி; வலிப்பு நோயாளி : காக்காய் வலிப்பு நோயுடையவர்.

epileptiform : போலி காக்காய் வலிப்பு : காக்காய் வலிப்பு அல்லது அதன் அறிகுறிகளை ஒத்திருக்கிறது.

Epilim : எப்பிலிம் : சோடியம் வால்புரோயேட் என்ற மருந்தின் வணிகப் பெயர்.

epimenorrhoea : மாதவிடாய்; நீட்சிக்குறைவு; குறுகியமாத விடாய்; சீரற்ற மாதவிலக்கு : மாதவிடாய்ச் சுழற்சியின் நீட்சி குறைதல்.

epinephrine : எப்பினெஃப்ரின் : அண்ணீரகச் சுரப்பிகளில் உற்பத்தியாகும் அண்ணீரகச் சுரப்பு நீர். இது உடலின் உழைப்பினை ஈடுசெய்வதற்கு இதயத்துடிப்பு, இரத்தம் பாய்தல், மூச்சுவிடுதல் ஆகியவற்றை அதிகரிக்கிறது.

epiphenomenon : நோய்க்கால விபத்து : ஏதேனும் நோயின் போது ஏற்படும் விபத்து நிகழ்வு.

epiphora : கண்ணீர் வடியும் நோய் : நோய் காரணமாகக் கன்னத்தில் அளவுக்கு மீறி வடிதல்.

epiphoron : எச்ச உறுப்பமைவு : சுரு அண்டம் சிறுநீரகம் தொடர்புடைய ஓர் எச்ச உறுப்பு அமைவு.

epiphysis : எலும்பு முனை; நீர் எலும்புக் குருத்து வளர்முனை : வளர்ந்து வரும் ஓர் எலும்பின் முனை.

epiphysitis : எலும்பு முனை நீக்கம்; நீள் எலும்பு குருத்து முனை அழற்சி.

epiploon : வபை மடிப்புப் பெருக்கம் : குடல் போன்ற பிற வயிற்று உறுப்புகளோடு இரைப்பையை இணைக்கும் வகை மடிப்பு பெரிதாக அமைந்து இருத்தல்.

episclera : கண் இணைப்புத் திசு; விழிவெளிப்படல மேலுறை : கண்வெளிக் கோளத்தின் புறத்தோலுக்கும், இமை இணைப்படலத்திற்குமிடையிலான தளர்வான இணைப்புத் திசு.

episcleritis : கண் இணைப்புத் திசு வீக்கம்; விழி வெளிப்படல மேலுறை அழற்சி.

episiotomy : கருவாய்க் கீறல் : குழந்தை பிறப்பதற்காகப் பெண்ணின் கருவாயில் அறுவைச் சிகிச்சை மூலம் கீறல் உண்டாக்குதல்.

epispaetic : கொப்புளப் பொருள்; கொப்புளம் ஊக்கி; கொப்பு மூட்டி; கொப்புளம் உண்டாக்கும் பொருள்.

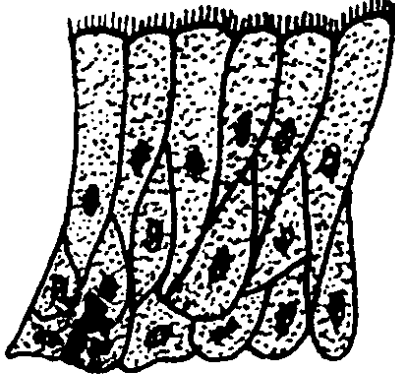
epistaxis : மூக்கில் குருதிக் கசிவு; மூக்கில் குருதி ஒழுக்கு; நாசிக் கசிவு : மூக்கிலிருந்து இரத்தம் கசிதல்.

epitarsus : இணைப்படல மடிப்பு; மகப்பேற்றுக் குழாயிலிருந்து மூடி அருகில் வரையில் செல்லும் இணைப்படல மடிப்பு.

epithalamus : மூளை முடிச்சுப் பகுதி : மூளை நரம்பு முடிச்சுக்குமேலேயும், பின்புறத்திலும் உள்ள பகுதி.

epithelialization : தோலிழைமப் படலமாதல்; புறத்தோலிய மூட்டம்: காயம்பட்ட பகுதியில் மேல் தோலிழைமப் படலம் படருதல். இது காயம் குணமடைவதன் இறுதிக் கட்டம்.

Epithelium : மேல் தோலிழைமம்; புறத் தோலியம்; மேல் திசு : சளிச் சவ்வின் மேல்தோல் இழைமம்.



மேல் தோலிழைமம்

Eppy : எப்பி : சுவை முனைப் பற்ற இயக்குநீர்; கண்ணொட்டு மருந்தின் வணிகப் பெயர்.

Episikapron : எபிசிக்காப்ரான் : எப்சிலோன் அமினோ காப்ராய்க் அமிலத்தின் வாணிகப் பெயர். இது இரத்தக் கசிவை தடுக்கிறது.

epsom salts : எப்சம் உப்பு : மக்னீசியம் சல்ஃபேட் பேதி மருந்து வகை.

epulis : ஈற்றுக்கட்டி; செதில்கட்டி: பல் ஈறுகளில் உண்டாகும் கட்டி.

Equanil : ஈக்குவானில் : மெப் ரோபேமேட் என்ற மருந்தின் வணிகப் பெயர்.

equilibrium constant : சமநிலை மாறிலி : ஒரு வேதியில் வினை யூக்கிகள், உற்பத்திப் பொருள் களின் செறிவு நிலைகளைக் குறிக்கிற ஒரு மதிப்புரு. இது "K" என்ற மதிப்பில் குறிப்பிடப் படுகிறது.

eradication : தொற்றுப்பரவல் ஒழிப்பு : தொற்றுவினையூக்கியைக் கண்காணிப்பு, கட்டுப்படுத்து தல் மூலம் ஒழிப்பின் வாயிலாகத் தொற்றுநோய் பரவுவதை ஒழித்தல்.

Erb's area : எர்ப் மண்டலம் : மார்பெலும்புப் பக்கக் கிளை யாகவுள்ள மூன்றாவது இடது இடைவெளி. பொதுவாக இரண்டாவது பெருந்தமனி மண்டலம் என அழைக்கப்படுகிறது. ஜெர்மன் மருத்துவ அறிஞர் வில்ஹெல்ம் எர்ப் பெயரால் அழைக்கப்படுகிறது. இந்த இடத்தில் பெருந்தமனியின் விரிகுருதி அழுத்த முணு முணுப்பு நன்கு கேட்கிறது.

Erb's palsy : எர்ப் முடக்குவாதம்: தோள், புயம் ஆகியவற்றின் தசைகளில் ஏற்படும் பக்கவாதம். ஐந்தாவது ஆறாவது கழுத்து நரம்பு வேர்களில் உண்டாகும் புண் காரணமாக இது ஏற்படுகிறது. இதனால் புயம் செயலிழந்து தொங்கும். பெரும்பாலும் பிறவியிலேயே ஏற்படும் காயத்தினால் இது உண்டாகிறது.

Erb's paralysis : எர்ப் முடக்குவாதம் : தோள், கைத் தசைக் குழுமத்தில் ஏற்படும் முடக்குவாதம். ஐந்தாவது, ஆறாவது முதுகுத்தண்டு நரம்புகளின் கழுத்து வேர்ப்பகுதிகளில் இது உண்டாகிறது. ஜெர்மன் நரம்பியலறிஞர் வில்ஹெல்ம் எர்ப் பெயரால் அழைக்கப்படுகிறது.

erectile : நிமிர்த்தக்கூடிய; விரைக்கக்கூடிய; விரைக்கும் : விறைப்பாக்கி எழுப்பக் கூடிய திசு.

erectile tissue : விறைப்புத் திசு: விறைத்து நிமிர்ந்து நிற்கும் திறனுடைய பஞ்சு போன்ற திசு. தூண்டுதல் காரணமாக இரத்தம் நிறையும்போது இது விறைத்து, நிமிர்ந்து நிற்கிறது.

erector : நிமிர்க்கும் தசை; நிமிர்த்தி; தூக்கி; விறைப்பி : விறைப்பாக்கி எழுப்பக்கூடிய தசை.

erepsin : எரெப்சின் : சிறு குடலிலுள்ள செரிமானப் பொருள்களின் ஒரு குழுமம்.

இது ஓரளவு சீரணமான புரதங்களை நீரால் பகுப்பதை உணக்குவிக்கிறது.

ergograph : தசை இயக்க அளவுமானி : தசை சுருங்கும் போது ஏற்படும் உழைப்பின் அளவினைப் பதிவு செய்யும் ஒரு கருவி.

ergometry : தசைத் திறன் மானி; தசைப் பணி அளவியல் : தசைகளின் செயற்பணித் திறனை அளவிடும் கருவி.

ergosterol : எர்கோஸ்டெரால் : மனிதரிடமும் விலங்குகளிடமும் தோலடியில் இருக்கும் வைட்டமின் ஆதரவுப் பொருள். இது ஒளிபடும்போது வைட்டமின் D₂ ஆக மாற்றப்படுகிறது. இது கணைச் சூட்டினைத் தடுக்கும் இயல்புடையது.

ergot : கூலநோய்; சோளக் காளான் : காளான் வகையால் ஏற்படும் கூலநோய். மருந்தாகப் பயன்படும் நோயுற்ற கம்புக்கூலி விதை.

ergotamine : எர்கோட்டாமின் : கம்புக்கூலி விதையின் வெடியக் கலப்புடைய 'அல்கலாய்ட்' வகை வேதியியல் மூலப்பொருள். இது கடுமையான ஒற்றைத் தலைவலிக்குப் பயன்படுகிறது.

ergotism : ரொட்டி நோய் : ஊசிப் போனா தானிய மாவினால் செய்யப்பட்ட ரொட்டியினால் உண்டாகும் நோய்.

ergotrate : எர்கோட்ரேட் :
எர்கோமெட்ரைன் என்ற
மருந்தின் வணிகப் பெயர்.

eruption : பொக்குளம்; தோல்
கொப்புளம் : திடீர் வெடிப்பு,
பரு. பல் வகையில் ஈற்றினை
ஊடுருவி ஏற்படும் வெடிப்பு.

Erysichthon syndrome : எரிசிக்
தோன் நோய்; குண்டோதரப் பசி:
அளவுக்குமீறிய இதயத்துடிப்பு,
அடங்காத பசி, கண்ட
உணவுகளை உண்ணும் வேட்கை
ஆகியவை உண்டாகும் ஒரு
நிலைமை. கிரேக்கப் புராணத்தில்
வரும் குண்டோதரன் தீராப்
பசியுடைய ஒரு கதாப்பாத்திரத்
தின் பெயரால் இந்த நோய்
அழைக்கப்படுகிறது.

erysipelas : அக்கி; செஞ்சருமம்:
உடல் மீது திண்சிவப்பு நிறம்
படரும் நோய் வகை. இதனால்
காய்ச்சலும், செரிமானக் கோளா
றுகளும் உண்டாகும்.

erythema : தோல்தடிப்பு நோய்;
செந்தடிப்பு : தோல் மீது சிவப்பு
நிறத்தில் பட்டை பட்டை
யாகத் தடிப்பு விழும்நோய்.

erythralgia : தோல் சிவப்புநோய்:
தோலில் வலியும், சிவப்பு
நிறமும் ஏற்படும் ஒரு நிலை.

erythroblast : எலும்பு மச்சைச்
சிவப்பணு; குருத்துச் சிவப்பணு :
சிவப்பு எலும்பு மச்சையில்
(எலும்புச் சோறு) காணப்படும்

கருமைய இரத்தச் சிவப்பணு.
இதிலிருந்து சிவப்பு அணுக்கள்
உண்டாகின்றன.

Erythrocin : எரித்ரோசின் : எரித்
ரோமைசின் என்ற மருந்தின்
வணிகப் பெயர்.

erythroblast : முதிராச்சிவப்பணு:
முதிராநிலையிலுள்ள இரத்தச்
சிவப்பணு. கருமையமுடைய
சிவப்பணு.

erythroblastaemic : முதிராச்
சிவப்பணு மிகுதி : கருமையமுடைய
முதிராச் சிவப்பு அணுக்கள்
அளவுக்கு அதிகமாக இருத்தல்.

erythroblastoma : சிவப்பணுக்
கட்டி : கருமையமுடைய முதிராச்
சிவப்பணுக்கள் அடங்கிய ஒரு
கட்டி.

erythrocytes : சிவப்பணுக்கள்;
செவ்வணுக்கள் : இரத்தத்தில்
உள்ள சிவப்பணுக்கள்.

erythrocythaemia : சிவப்பணு
மிகை உற்பத்தி; சிவப்பணு
மிகுதல் : இரத்தத்தில் சிவப்
பணுக்கள் அளவுக்கு மிகுதியாக
உற்பத்தியாதல். இது அதிக
உயரங்களில், வாயுமண்டலத்தில்
ஆக்சிஜன் குறைபாட்டினாலும்,
திசுக்களும் அதிக ஆக்சிஜன்
செல்ல வேண்டிய தேவை
யினாலும் உண்டாகிறது.

erythrocytopenia : சிவப்பணுக்
குறைபாடு : இரத்தத்தில் சிவப்
பணுக்கள் எண்ணிக்கை அள
வுக்குக் குறைவாக இருத்தல்.

erythrocytosis : சிவப்பணுத் திரட்சி : சிவப்பணுக்கள் மொத்தத் திரட்சி அதிகரித்தல்.

erythroderma : செம்படலம் : தோலில் பரந்த பகுதியில் இயல்புக்கு அதிகமாக சிவப்பு நிறம் பரவியிருத்தல்.

erythroid : செம்மையான : சிவப்பணுக்களை உற்பத்தி செய்யும் உயிரணுக்களின் பெருக்கத்தைக் குறிக்கிறது.

erythromelia : செந்தடிப்பு நோய்: வயதான பெண்களிடம் ஏற்படும் ஒரு நோய். மூட்டுப் பகுதியில் ஏற்படும் செந்தடிப்பு நோயினால் எரிச்சல், வலி உண்டாகி இந்நோய் ஏற்படுகிறது. இந்த நோயிலிருந்து குணம்பெற ஆஸ்பிரின் பயன்படுத்தப்படுகிறது.

erythromycin : எரித்ரோமைசின்: பெனிசிலினைப் போன்ற வாய்வழி உட்கொள்ளப்படும் மருந்து.

erythropenia : சிவப்பணுக் குறைபாடு; சிவப்பணுக்குறை : சிவப்பு உயிரணுக்களின் எண்ணிக்கை குறைதல் எரித்ரோசைட்டோபீனியாவின் சொற் குறுக்கமாக அமைந்துள்ளது.

erythropoietin : எரித்ரோபோபாய்ட்டின் : எலும்பு மச்சையில் சிவப்பணு உற்பத்தியைத் தூண்டிவிடும் ஓர் இயக்குநீர். இது மையம் நோக்கிய சிறுநீரக

நுண் குழல்களையொட்டி உள்ள உயிரணுக்களினால் உற்பத்தி செய்யப்படுகிறது.

erythrosine : எரித்ரோசின் : பல் மாத்திரைகளில் பயன்படுத்துப்படும் ஒருவகைச் சிவப்புச் சாயம்.

Esbatal : எஸ்பாட்டால் : பெத்தானிடின் என்ற மருந்தின் வணிகப் பெயர்.

eschar : தோல் பொருக்கு : எரிச்சல் தரும் பொருள்கள், அகவெப்ப மூட்டல் போன்றவற்றால் உண்டாகும் தீக்கொப்புளத்தின் படரும் பொருக்கு.

escharotic : பொருக்குண்டாக்கும் பொருள் : தோலில் பொருக்கு ஏற்படுத்தும் ஒரு பொருள்.

Escherichia : குடல் கிருமி : முதுகெலும்பு உயிர்களின் குடலில் பரவலாகப் பரவியிருக்கும் ஒரு வகைப் பாக்டீரியா. இவற்றில் சில மனிதரும் நோய் உண்டாக்கும். முக்கியமாகக் குடற் காய்ச்சல் மற்றும் சிறுநீர் தாரை அழற்சிக்குக் காரணம்.

eserine : எசெரின் : பித்தநீர்த்தடுப்பு மருந்து; ஃபைசோடிக்மின் போன்றது.

Esidrex : எசிட்ரக்ஸ் : ஹைட்ரோகுளோர்த்தியாசிட் என்ற மருந்தின் வணிகப் பெயர்.

esmodil : எஸ்மோடில் : தசைச் சுரிப்புக் கோளாறு தடுப்பு மருந்து கார்பக்கோல் போன்றது.

essence : சாரம் (சாறு) : இயல்பு நீக்கிய சாராயத்தில், ஆவியாகக் கூடிய ஓர் எண்ணெயின் கரைசல்.

essential fatty acid (EFAs) : இன்றியமையாகக் கொழுப்பு அமிலங்கள்: அராக்கிடோனிக், டைனோலிக், லைனோலெனிக் ஆகியவை இன்றியமையாகக் கொழுப்பு அமிலங்கள் ஆகும். இவை கொழுப்பு வளர்சிதை மாற்றத்தை ஊக்குவித்து, தனிமச் சுவர்களில் கொழுப்புப் படியாமல் தடுக்கின்றன. இவை தாவர எண்ணெய்களிலும் உள்ளன.

Estopen : எஸ்டோப்பென் : பெனிசிலினும், அயோடினும் கலந்த கூட்டு மருந்தின் வணிகப் பெயர். நுரையீரல் திசுக்களுக்கு ஏற்படையது.

estrovic : எஸ்டிரோவிஸ் : குவினெஸ்டிரால் என்ற மருந்தின் வணிகப் பெயர்.

ethacrynic acid : எத்தாக்ரினிக் அமிலம் : சிறுநீர்க் கழிவினை அதிகரிக்கக் கூடிய ஒரு மருந்து. இது, தையாசைட் குழும மருந்துகளை விட அதிகத் திறனுடையது.

ethambutol : எத்தாம்புட்டால் : காசநோயைக் குணப்படுத்தக் கூடிய ஒரு செயற்கை மருந்து. இதனை வாய்வழி உட்கொள்ளலாம். இதனைக் காசநோய்க்கு ஐசோனியாசிட் மருந்துடன் சேர்த்துக் கொடுத்தால் மிகவும் பயனுடையதாக இருக்கும்.

ethamsylate : எத்தாம்சிலேட் : குருதிப் போக்கினைத் தடுக்கும் ஒரு செயற்கை மருந்து. இதனை வாய்வழியே உட்கொள்ளலாம்; ஊசி மருந்தாகவும் செலுத்தலாம்.

ethanolamine oleate : எத்தனா லாமினி யோலியேட் : இழைமக் காழ்ப்புக் கோளாறுகளுக்குக் கொடுக்கப்படும் ஒரு மருந்து. நாள நரம்புச் சிகிச்சையில் பயன்படுத்தப்படுகிறது.

ether : ஈதர் : இயலுலகமெங்கும் நீக்கமற நிரம்பி, மின்காந்த அலைகளின் இயக்கத்திற்குரிய தாகக் கருதப்படும் ஊடுபொருள்; மயக்க மருந்தாகப் பயன்படுகிற, எளிதில் ஆவியாகக் கூடிய சேர்ம நீர்மம்.

ethics : அறவியல்; தொழில் கோட்பாடுகள் : நன்னெறிகள், நம்பிக்கைகள் ஆகியவற்றின் அடிப்படையிலான அறவியல் தத்துவங்களின் தொகுதி.

ethinyloestradiol : எத்தினைல் எஸ்டிராடியோல் : வாய்வழி உட்கொள்ளப்படுகிற, ஆற்றல் வாய்ந்த ஈஸ்டிரோஜென்.

ethionamide : எத்தியோனாமைட் : காசநோயைக் குணப்படுத்தும் விலையுயர்ந்த செயற்கைக் கூட்டுப்பொருள். இதனால், இரைப்பை-குடல் பக்க விளைவுகள் ஏற்படலாம்.

ethisterone : எத்திஸ்டெரோன் : புரோஜெஸ்டாரோனின் பண்பு

களையுடைய, வாய்வரி உட்கொள்ளத்தக்க ஒரு தீவிரக் கூட்டுப்பொருள். ஒரு வேளை மருந்து ஊசியால் செலுத்தப்படும் போது அதே அளவு புரோஜஸ்டிரானை விட ஆறு மடங்கு ஆற்றல் வாய்ந்தது.

ethmoditis : சல்லடை எலும்பு உட்புழை வீக்கம் : சல்லடை எலும்பு உட்புழைகள் வீக்க மடைதல்.

ethmoid : சல்லடை எலும்பு : முகர்தல் நரம்புகள் செல்வதற்குரிய பல துளைகளையுடைய சதுர வடிவான மூக்கடி எலும்பு.

ethmoidectomy : மூக்கடி எலும்பு அறுவைச் சிகிச்சை : மூக்கடி எலும்பினை அறுவைச் சிகிச்சை மூலம் அகற்றுதல்.

ethology : மனிதப்பண்பு ஆய்வியல் : மனிதரின் நடத்தைமுறைகளை உயிரியல் முறையில் ஆய்வு செய்தல்.

ethnic : இனத்துக்குரிய : மனித இனப்பிரிவுகள் அல்லது பண்பாட்டுப் புரிவுகள் சார்ந்த; மனித இன ஆராய்ச்சிக்குரிய.

ethnology : மனித இன ஆய்வியல் : மனித இன்வகை வேறுபாடுகளையும், தொடர்புகளையும் ஆராயும் அறிவியல். பிறப்பு, கருறுதல், கருக்கலைப்பு, திருமணம், உணவுமுறை, சுகாதாரக் கவனிப்பு, மரணம் போன்ற வாழ்க்கை நிகழ்ச்சிகள்

தொடர்பான மனப்போக்குகள், நெறி முறைகள், நம்பிக்கைகள் குறித்து இதில் ஆராயப்படுகிறது.

ethopropazine : எத்தோப்ரோப்பாசின் : தசைச் சுரிப்புக் கோளாறுகளுக்குப் பயன்படுத்தப்படும் மருந்து.

ethosuximide : எத்தோசுக்சிமைட் : இலேசான காக்காய் வலிப்பு நோய்க்கு எதிராகப் பயன்படுத்தப்படும் மருந்து.

ethotoin : எத்தோட்டாயின் : கடுமையான காக்காய் வலிப்பு நோய்க்கு எதிரான மருந்து.

Ethane : எத்ரான் : என்ஃபுரூரான் என்ற மருந்தின் வணிகப் பெயர்.

ethylbiscoumacetate : எத்தில் பிஸ்கோமாசிட்டேட் : குருதி உறைவதற்கு எதிராகப் பயன்படுத்தப்படும் மருந்து.

ethylcarbamate : எத்தில்கார்பாமேட் : சிறுநீர்க் கழிவினைத் தூண்டும் ஒரு கூட்டுப் பொருள்.

ethyl chloride : எத்தில் குளோரைடு : சிறிய அறுவைச் சிகிச்சைகளின் போது பயன்படுத்தப்படும். விரைந்து ஆவியாகக் கூடிய மயக்க மருந்துப் பொருள்.

ethyloestrenol : எத்தில் எஸ்டிரனால் : கடும் எடையிழப்பு நோயைக் குணமாக்க உடலில் புரத உற்பத்தியை ஊக்குவிக்கும் ஊட்டப்பொருள்.

ethylamineoleate : எத்திலோலியாமினியோலியேட் : இழைமக் காழ்ப்பு கோளாறுகளுக்குக் கொடுக்கப்படும் மருந்து.

ethyl pyrophosphate (TEPP) : எத்தில் பைரோஃபாஸ்பேட் : வேளாண்மையில் பூச்சிக் கொல்லி மருந்தாகப் பயன்படுத்தப்படும் ஆர்கனோ ஃபாஸ்பரஸ் மனிதருக்கும் பெருந்தீங்கு விளைவிக்கக் கூடியது.

ethynodiol diacetate : எத்தினோடியால் டையாசிட்டேட் : கருப்பை இரத்தப் போக்கைக் கட்டுப்படுத்தும் மருந்து.

Etophylate : எட்டோஃபைலேட் : தியோஃபைலின் என்ற மருந்தின் வணிகப் பெயர்.

etretinate : எட்ரிட்டினேட் : கடுமையான யானைச் சொறி (நமட்டுச் சொறி) நோய்க்குப் பயன்படுத்தப்படும் 'ஏ' வைட்டமின் வழிப்பொருள்.

etymology : சொற்பிறப்பியல் : சொற்களின் பிறப்பு, வளர்ச்சி பற்றி ஆராயும் அறிவியல்.

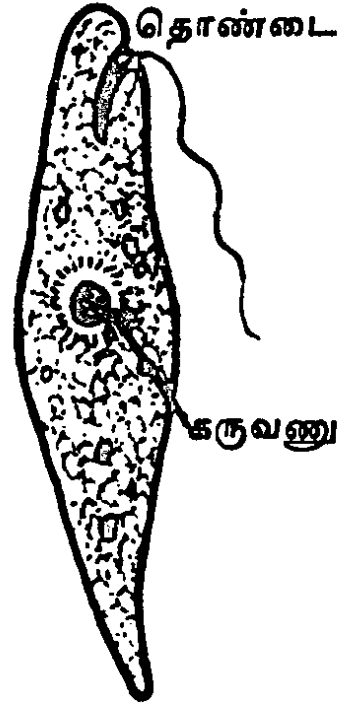
eucalyptus oil : நீலகிரித் தைலம் : நச்சுத் தடை மருந்தாகப் பயன்படும் தைலம். இது ஒருவகைத் தேவதாரு மரத்திலிருந்து எடுக்கப்படுகிறது.

Eucortone : யூக்கோர்ட்டோன் : குண்டிக்காய் சுரப்பி நீரின் வணிகப் பெயர்.

Eudemine : யூடெமின் : டையாக்சைடின் வணிகப் பெயர்.

eugenics : இன ஆக்க மேம்பாட்டியல் : இனத்தை மேம்படுத்தி வளம்பட உயர்த்தும் வகை முறைகள் பற்றி ஆராயும் ஆய்வுத் துறை.

euglena : யூக்ளினா : நுண்ணிய ஓரணு உயிர்களில் ஒன்று. இது சிறிய பச்சை இலைகள் போலத் தோற்றமளிக்கும். தேங்கிக் கிடக்கும் நீரில் இது பசுமையாகப் படர்ந்திருக்கும்.



யூக்ளினா : நுண்ணிய ஓரணு உயிர்

euglucon : யூக்ளுக்கோன் : கிளைபெங் கிளாமைட் என்ற மருந்தின் வணிகப் பெயர்.

euglycaemia : இயல்பு குருதி குளுக்கோஸ் : இரத்தத்தில் குளுக்கோஸ் இயல்பான அளவில் இருத்தல்.

euglycaemic : யூக்ளைக்கேமியா சார்ந்த : யூக்ளைக்கேமியா தொடர்புடைய அல்லது அதன் பண்புடைமை.

eugynon : யூஜினான் : எத்தினி லோஸ்டிராடியோல் அடங்கிய வாய்வழி உட்கொள்ளப்படும் கருத்தடை மருந்தின் வணிகப் பெயர்.

eukaryosis : முதிர் உயிரணு மையம் : சவ்வு சூழ்ந்துள்ளதும், உறுப்பு உயிரணுக்கள் அடங்கியுள்ளதுமான கருமையான நிலை.

eunuch : அலி; ஆண்மையிழந்தவர். விரையகற்றப்பட்ட ஆண்.

eunuchoidism : அலிப்பண்பு : பூப் பெய்வதற்கு முன்பு ஏற்படும் ஆண்ட்ரோஜன் குறைபாடு. இதனால், குழந்தைப் பருவ புறப்பிறப்புறுப்புகள், இரண்டாம் நிலை பாலியல் பண்புகள், விந்துக் குறைபாடு, ஆண்மயிர் இன்மை, உரத்த குரல், மலட்டுத் தன்மை, கார்டுவேட்கை இன்மை, தசை வளர்ச்சி குன்றுதல், நீண்ட எலும்பு வளர்ச்சி ஆகியவை உண்டாகும்.

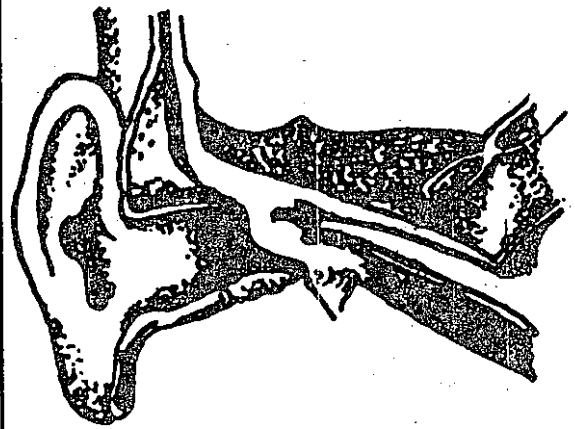
Euphoria : நன்னிலையுணர்வு; உயர்வுணர்வு; உவகை; பேருவகை : நன்னிலையில் உள்ளோம் என்ற மனநிறைவு நிலை.

Eurax : யூராக்ஸ் : யூரோட்டாமிட்டோன் என்ற மருந்தின் வணிகப் பெயர்.

eurhythmics : உடலியக்க ஒத்திசைவமைதி : இசைமுறை உடலியக்க ஒத்திசைவமைதிப் பயிற்சி.

eusol : யூசோல் : சுண்ணகக் காரத்திலிருந்து தயாரிக்கப்படும் நுண்மங்களைக் கொல்லும் நச்சுத்தடை மருந்து.

eustachian tube : தொண்டைக் குழாய்; காது-தொண்டைக்குழாய்: முன் தொண்டையிலிருந்து நடுக் காதுக் குழிவரையில் செல்லும் குழாய். இது 40-50 மி.மீ. நீள முடையதாக இருக்கும்.



காது-தொண்டைக்குழாய்

euthanasia : நோவில்லாச் சவ்வு; வலியின்றிக் கொல்லல்; கருணைக் கொலை; நற்சாவு : குணப்படுத்த முடியாத துன்பம் நிறைந்த நோயிலிருந்து செயற்கை முறையில் மரணத்தை வருவிக்கும் முறை.

euthenics : மரபணு இணக்கச் சூழல் : மரபணுக்கள் எளிதாகத் தங்களை வெளிப்படுத்திக் கொள்வதற்கு இயல்வியக்கத் தக்க சூழ்நிலையை அணுகுதல்.

euthymic mood : இயல்பு மனநிலை : சோர்வான அல்லது அதீதமான மனநிலை இல்லா திருக்கிற இயல்பான மனநிலை.

euthyroid state : கேடயச் சுரப்பி இயல்பு நிலை; நல் தையிராய்டு : கேடயச் சுரப்பியின் (தையிராய்டு) இயல்பான இயக்கத்தைக் குறிக்கும் நிலை. சமநிலை இயக்கம்.

eutocia : இயல்பு மகப்பேறு; இயல்பாக ஈனல்; நற்பேறு : சிக்கல்கள் எதுவுமின்றி இயல்பாக வயிற்று வலி வந்து குழந்தைப் பிறத்தல்.

Eutonyl : யூட்டோனில் : மானோமைன் ஆக்சிடேஸ் என்ற தடையுறுத்து மருந்தின் வாணிகப் பெயர்.

evacuant : பேதி மருந்து; பேதி ஊக்கி; வெளியேற்றி : வயிற்றைச் சுத்தம் செய்யப் பேதியாகும் படி செய்கிற மருந்து.

evacuation : பெருங்குடல் தூய்மையாக்கல்; மலம் அகற்றல்; வெளியேற்றம் : பெருங்குடலிலுள்ள மலப் பொருள்களை வெளியேற்றுதல்.

evacuator : வெளியேற்று கருவி; நீக்கி : சவ்வுப்பையிலிருந்து ஒரு கல்லை அப்புறப்படுத்துவதற்கான கருவி-வெளிப்போக்கி.

Evans' blue : ஈவான்ஸ் சாயம் : நீரில் கரையக்கூடிய ஒரு டயாசிச் சாயம். இது நோயைக் கண்டுபிடிப்பதற்கு நரம்பு மூலம் செலுத்தப்படுகிறது. அமெரிக்க உடல் உட்கூற்று அறிஞர் ஹெர்பெர்ட் ஈவான்ஸ் பெயரால் அழைக்கப்படுகிறது.

evaporate : ஆவியாக்கு : திரவ நிலையிலிருந்து சூடாக்குவதன் மூலம் ஆவியாக (வாயுநிலை) மாற்றுதல்.

evaporation : ஆவியாதல் : திரவ நிலையிலிருந்து வாயு நிலைக்கு மாறுதல்.

evaporating lotion : ஆவியாக்கும் நீர்மம் : ஆவியாகித் தோலைக் குளிர்விப்பதற்காக வெப்பத்தை உறிஞ்சிக் கொள்ளக்கூடிய ஒரு வகை நீர்மம்.

eventration : குடல் முன்பிதுக்கம் : அடிவயிற்றிலிருந்து குடல் முன்புறம் துருத்திக் கொண்டிருக்கும்.

eversion : கண்ணிமை பிறழ்வு; வெளிப் புரளல்; புறத்திருப்பம்; வெளித் திருப்பல் : மேல் கண்ணிமை வெளிப்புறமாகத் திரும்பியிருத்தல்.

evisceration : உள்ளுறுப்பகற்றல்: குடல் போன்ற உள்ளுறுப்பு களை அகற்றுதல்.

evertor : தசைத்திரிபு : ஓர் உறுப் பினை வெளிப்புறமாகத் திருப்பி விடும் ஒரு தசை நோய்.

evoked response : தூண்டிய துலங்கல் சோதனை : ஒரு குறிப் பிட்ட புறத்தூண்டுதலுக்கு மூளை அல்லது தண்டுவடத் தின் மின்விசை இயக்கம் எந்த அளவு செயல்படுகிறது என்பதை அளவிடும் ஒரு சோதனை. இது ஒரு வரைபடப் படியாகப் பதிவு செய்யப்படுகிறது.

evolution : பரிணாமம் / உரு மலர்ச்சி : வளர்ச்சி நடைபெறும் செயல்முறை. ஒரு மக்கள் குழு மத்தின் மரபணுக் கட்டமைப்பில் ஏற்படும் காலமுறை தொடர் புடைய மாற்றம்.

evulsion : கிழித்தெடுத்தல்; இழுத்தகற்றல்; பிடுங்கல் : ஒரு கட்டமைப்புப் பொருளை வலுக்கட்டாயமாகக் கிழித்து எடுத்தல்.

Ewing's tumour : எலும்பு மச்சைக் கட்டி : ஒரு குழந்தையின் ஒரு நீண்ட எலும்பின் மச்சையில்

ஏற்படும் கட்டி. இவிங் விளக்கியது.

examination : உடல் ஆய்வு : உடலைப் பொதுவாகவும், திட்டமிட்ட முறையிலும், உள்ளமைப்பு சார்ந்தும் ஆய்வு செய்தல். இதில் ஆய்வு, கைச் சோதனை, தட்டுச் சோதனை, அசைவு - இயக்கத்துடிப்புச் சோதனை ஆகியவை அடங்கும்.

exacerbation : நோவுப் பெருக் கம்; நோய்ப் பண்வு மிகைத்தல்; அதிகரித்தல்; மிகைவு : நோய் அறிகுறிகளின் கடுமை அதிக மாதல்.

exanthema : பொக்குளம்.

exchange transfusion : பரி மாற்ற இரத்த ஊட்டம் : பச்சிளங் குழவியிடம் தடைக் காப்பு நச்சுப் பொருள்களைக் குறைப் பதற்கான நோய்ச்சிகிச்சை முறை. இதில் இரத்ததானமாக அளிக்கப்பட்ட இரத்தம், குழந் தையின் பெரும் பகுதியான ஓட்டக்குருதிப் பதிவாக உட் செலுத்தப்படுகிறது. இந்த பரிமாற்ற இரத்த ஊட்டம், பிறந்த குழந்தையின் குருதிச் சோகை நோயைக் குணப் படுத்த பயன்படுத்தப்படுகிறது.

excipient : ஊடகம் : பொருத்தமான நிலைப்பாட் டினை உண்டாக்கப் பயன்படும் ஒரு வேதியியல் விளைவுகளற்ற பொருள்.

excision : துண்டிப்பு; அறுத்தெடுத்தல்; அரிதல் : ஓர் உறுப்பை வெட்டித் துண்டித்து எடுத்தல்.

excitability : தூண்டும் திறன்; கிளர்ச்சித்தல்; தூண்டல் தகைமை: எளிதில் சினங்கொள்ளும் நிலை; எளிதில் உணர்ச்சியைக் கிளறி விடும் நிலை.

excitation : கிளர்ச்சியுற்ச் செய்தல்; தூண்டல்; கிளர்வு : ஓர் உறுப்பினை அல்லது திசுவைக் கிளர்ச்சியுற்ச் செய்யும் முறை.

excited : தூண்டல் : புறத்தூண்டுதலின் பாதிப்புக்குள்ளாகாத கிளர்ச்சியுற்ற, பயனற்ற, இயக்க நடவடிக்கை.

exclamation mark hairs : வியப்புக் குறி முடி : குறுகலான, ஒழுங்கின்றிக் கனமான, முனையில் தட்டையான முடிகள். இதில் நுனிநோக்கிச் சிறுத்துச் செல்கிற, இணைப்பு மையம் நோக்கி அமைந்துள்ள முனைகள் இருக்கும். தலை வழக்கையின்போது இது உண்டாகும்.

exclusion (isolation) : தொற்றுத் தடைக்காப்பு; எற்காமை : நோய் தொற்றுவதிலிருந்து பாதுகாப்பதற்காக நோயாளியைத் தனியாகப் பிரித்துவைத்தல். நோயாளிக்கு நோய்த்தொற்றுத் தடைக்காப்பு குறைவாக இருக்கும்போது இது தேவைப்படுகிறது.

excoriation : தோல் உரித்தல்; தோல் பொரிதல் : தோல் உரிக்கப்படும் நிலை.

excrement : கழிவுப் பொருள் : உடலில் வெளிப்படும் கழிவுப் பொருள். முக்கியமாக மலம்.

excrecence : வீண்தசைத் திரட்சி: மிகையுறுப்பு; காய்; கழலை.

excreta : கழிவுப் பொருள்கள்; கழிவு : மலஜலம் போன்ற இயல்பான கழிவுப்பொருள்கள்.

excretion : மலங்கழித்தல்; கழிப்பு வெளியேற்றம் : மலம்; கழிவுப் பொருள்.

excretory system : கழிவு மண்டலம்.

excretory : மலக்கழிப்பு இழைநாளம் : மலத்தைக் கழித்து வெளியேற்ற உதவும் இழைநாளம்.

excuent : வெளிபாய்கிற : குருதி நெஞ்சுப்பையிலிருந்து புறஞ் செல்கிற.

exenteration : உள்ளூறுப்பு அகற்றுதல்; குடல் அகற்றல் : உட்கிடப்புறுப்புகளை அவற்றின் குழிவிலிருந்து பிடுங்கியெடுத்து அகற்றுதல்.

exercise : உடற்பயிற்சி : இயல்பான திறம்பாட்டினைப் பராமரிப்பதற்கு அல்லது மீட்பதற்கு அல்லது அதிகரிப்பதற்கு மேற்கொள்ளப்படும் உடல் அல்லது மூளை நடவடிக்கை.

exhumation : பிணத்தைத் தோண்டியெடுத்தல் : புதைத்த பிறகு சடலத்தை மண்ணிலிருந்து தோண்டியெடுத்தல்.

exocytosis : துளிவெளியேற்றம்: ஒர் உயிரணுவிலிருந்து துகள்களை வெளியேற்றுதல்.

exfoliation : திசுப்படலம் உதிர்தல்; பக்குப் படிமம்; தோலுறிதல் : திசுப்படலங்கள் சிம்பு சிம்பாக உதிர்தல்; பால் பற்கள் விழுதல்.

exhelation : நீர்மக்கசிவு; மூச்செறிதல்; மூச்சு விடுகை : உடலின் நீர்மங்கள் குருதியுடன் சிறிதுசிறிதாகக் கசிந்தொழுகுதல்.

exhaustion : முழுச்சோர்வு; உடல் ஆற்றல் இழப்பு; களைப்பு : உடலின் உரம் முழுமையாக வடிந்து, சோர்வு ஆட்கொள்ளுதல்.

exhibitionism : அம்மணச் சித்தக் கோளாறு; இன உறுப்பைக் காட்டி மகிழ்தல் : பிறர் ஏளனத்துக் கிடமாக மடத்தனமாக நடந்து கொள்ளுதல். பிறப்புறுப்பு களை மற்றவர்கள் பார்க்கும் படி அம்மணமாகத் திரியும் சித்தக் கோளாறு நிலை. இது ஆண்களுக்கே ஏற்படுகிறது.

exna : எக்ஸ்னா : பென்ஸ்தையாசிட் என்ற மருந்தின் வணிகப் பெயர்.

exocrine : புறச்சுரப்பு; நாளச்சுரப்பிகள்; வெளிச்சுரப்பு : புறப்

பகுதியில் சுரப்பு நீர் சுரக்கும் சுரப்பிகள்.

exodontics : பல்பிடுங்கு மருத்துவம் : பற்களைப் பிடுங்கி எடுத்தல் தொடர்பான பல் மருத்துவத்தின் பிரிவு.

exodous ball : யோனிக் குழாய் உயிரணு உருண்டை : கருப்பை உயிரணுக்களின் வட்டவடிவக் குழுமம். இது மாதவிடாய்க்கு 6-10 நாட்களுக்குப் பிறகு யோனிக் குழாயில் காணப்படும்

Exolan : எக்சோலன் : கரை படாத எரிந்து போகாத ஒரு டைத் ரோனால் வகை மருந்தின் பெயர்.

exon : எக்சான் : ஒருபாலி பெட்டைடை ஒருங்கிணைக்கும் ஒரு மரபணுவின் கூறு.

exonuclease : எக்சோநியூக்ளியேஸ் : நியூக்கிளியோட்டைடுகளின் நீரால் பகுப்பினை ஊக்குவிக்கிற ஒரு செரிமானப் பொருள்.

expectovate : கபம் வெளியேற்றல்.

expectoration : இருமிச் சளி வெளியேற்றல்.

exophthalmic goitre : கண்விழிப் பிதுக்கம் : கண்விழி அளவுக்கு மீறிப் பிதுங்கியிருத்தல் இந்நோய் கண்டவர்களுக்குக் கழுத்து வீங்கியிருக்கும். இது கேடயச்



கண்விழிப் பிதுக்கம்

சுரப்பி (தெராய்டு) நோய்களில் ஒன்று.

exophthalmos : கண்விழிப் பிதுக்கம்; விழித்துறுத்தம் : கண்விழி இயல்புக்கு மீறிப் பிதுங்கியிருத்தல்.

exoplasm : உயிர்ச்சத்துப் புறப் படலம்.

exoskeleton : உடல் புறத்தோடு: எலும்பாக அல்லது தோலாக உள்ள உடலின் புறத்தோடு.

exostosis : எலும்புத்திசுக் கட்டி; எலும்பு முண்டு : எலும்புத் திசு அளவுக்கு மீறி வளர்ந்து கடுமையற்ற ஒரு கட்டியாக உருவாதல்.

exotic : அயல்நாட்டு நோய்கள் : அயல்வரவுப் பொருள். வேறு வகையில் வந்திருக்காத ஒரு

நாட்டில் வெளிநாட்டிலிருந்து இறக்கமதியான நோய்கள்.

exotoxin : எக்சோடாக்சின்; புற நச்சு; அயல் நச்சு : பாக்டீரியாவின் ஒரு நச்சுப் பொருள். இது உயிரணு வளர்ச்சியின்போது அதன் சூழலுக்குள் புகுத்தப்படுகிறது.

exotropia : புறமுக மாறுகண் : ஒரு கண் மற்றக் கண்ணைப் பொறுத்தவரையில் வெளிப்புறமாக மாறுபட்டிருக்கும் ஓரக் கண்பார்வை.

expectorant : இருமல் மருந்து; சளி இளக்கி : கபத்தை வெளிக் கொணரும் மருந்து.

expansive mood : தற்பெருமை மனப்போக்கு : ஒருவர் தன் சொந்த முக்கியத்துவம் பற்றிப் பெரும்பாலும் மிகைபட மதிப்புக் கொண்டு அந்த உணர்வைத் தங்குதடையின்றி வெளிப்படுத்துதல்.

expectoration : கபம் உமிழ்வு; சளி நீக்கம்; சளி இளக்கம் : இருமிச்சளியை வெளிப்படுத்துதல்.

expiration : மூச்சு வெளியிடுதல்; வெளிமூச்சு; மூச்சு விடல் : மூச்சை வெளியிடுதல்; இறந்து போதல்.

exploration : காயப்பரிசோதனை; தேடல் : காயத்தைத் தொட்டுப் பரிசோதனை செய்தல்.

exponential phase : பெரு வளர்ச்சி நிலை : வளர்ச்சியின் போது பாக்டீரிய மிகப்பெரு மளவில் வளர்ச்சியடையும் நிலை.

Expranolol : எக்ஸ்பிரானோலால் : புரோப்ரானோலால் என்ற மருந்தின் வணிகப் பெயர்.

expression : வெளிப்பாடு; பிதுக்கல்; முகபாவம் : கருப்பையிலிருந்து நச்சுக்கொடி வெளியேறுதல். தாயின் மார்பகத்திலிருந்து பால் வெளிப்படுதல் போன்ற வெளிப்பாடுகள். உணர்ச்சிகளை வெளிப்படுத்தும் முக பாவங்களையும் குறிக்கும்.

expressive dysphasia : பேச்சுக் கோளாறு : மொழியை மனத்தளவில் உருவாக்கும் திறன் இருந்த போதிலும் அந்த மொழியை அறிவார்ந்த முறையில் வெளிப்படுத்த முடியாத நிலை.

expressive motor aphasia : மொழித் தடுமாற்றம் : சொல்லப் படுவது என்ன, அதற்கு என்ன பதில் சொல்வதென நோயாளி நன்கறிந்திருந்தும், அதனை ஒழுங்கு பட மொழிக் குறியீடுகளாக ஒருங்கிணைத்துக் கூற முடியாதிருக்கும் நிலை. இதனால் நோயாளி கூறப்படுவதைப் புரிந்துகொள்ள இயலா திருக்கிறார் என்ற எண்ணம் உண்டாகிறது.

expressivity : புலப்படுத்திறன் : ஒரு குறிப்பிட்ட மனிதரிடம்

மரபணு வெளிப்படையாகப் புலப்படும் அளவு.

exsanguination : குருதி வடிப்பு; குருதி வடித்தல் : குருதியை வடித்து வற்றச் செய்து, குருதிச் சோகையுண்டாக்குதல்.

exatrophy : புறநிலை மாற்றம் : ஓர் உறுப்பின் உட்பகுதி வெளிப் புறமாகத் திரும்பியிருத்தல். இது தேங்குகையில் ஒரு வளர்ச்சிக் குறைபாடாக ஏற்படுகிறது.

extended breech : நீள் பிட்டம் : இரு முழங்கால்களும் நீண்டிருக்கும் பிட்டம். இதில் நூல்கள் பெரும்பாலும் நேராக இருக்கும்.

extended family : விரிவு குடும்பம் : தாய், தந்தை, குழந்தைகள் ஆகியோரை உள் மையமாகக் கொண்டிருந்து, அதே குடும்பத்தில் அல்லது அதற்கு மிக அருகில் வாழும் பிற குருதியுறவு உறவினர் களைக் கொண்டுள்ள ஒரு குடும்பம்.

extender : நீட்சி மருந்து : மற்றொரு மருந்தின் செயலை நீட்டிக்குமாறு செய்கிற ஒரு மருந்து.

extension : உறுப்பு நீட்டிப்பு, நீட்டல் : விரிவாக்கம் ; இழுத்தல் நீட்டுகை : வளைந்து போன உடலுறுப்புகளை நேராக நிமிர்த்துதல்.

extensor : நீட்டத்தசை : நீட்டி : உடற்பகுதியினை நிமிர்த்தும் தசை.

exteroceptor : புறத்தூண்டல் நரம்பு முனையம் : உடனடியான புறச் சூழலினால் தூண்டப்படுகிற ஓர் உணர்வு நரம்பு முனையம்.

extirpation : உறுப்பகற்றுதல் : வெட்டி நீக்கல் : அழித்தல் : ஓர் உறுப்பினை அடியோடு அகற்றி விடுதல்.

extracochlear implant : மிகைச்செவிச் சுருளை : மின் முனையத்தை ஒரு மையக் காதாகக் கொண்டுள்ள கேட்புச் சாதனத்தைப் பொருத்துதல்.

extract : செறிவுப் பொருள் : தீவிர அமைப்பான்களைக் கொண்ட ஒரு செறிவான தயாரிப்புப் பொருள்.

extraction : பல்பிடுங்குதல் : பல்லை வலிந்து பிடுங்குதல்.

extramedullary : மிகை எலும்பு மச்சை : எலும்பு மச்சைக்கு வெளியில்; தண்டுவடத்திற்கு வெளியில்.

extramural : புற உறுப்பு : ஓர் உறுப்புக்கு வெளியே; ஓர் அமைப்பிற்கு வெளியே.

extrasystole : மிகைவேக நாடித்துடிப்பு : மிகைத் துடிப்பு : நாடித்துடிப்பு சீராகவின்றித் துடித்தல்.

extravasation : நீர்மக் கழிவு : புறப்பொழிவு : நீர்மம், அதன்

இயல்பான அடைப்பிலிருந்து சுற்றியுள்ள திசுக்களில் கசிதல்.

extravenous : நரம்புக்கு வெளியே : சிரைக்கு வெளியே.

extravascular : புறநாளம் : இரத்த நாளத்திற்கு வெளியே.

extravert extrovert : வெளியுலக ஈடுபாட்டாளர் : அயல்நோக்கி : புறப்பாங்கு : தன் ஆர்வங்கள், நடத்தை முறை அனைத்தும் மற்றவர்களையும், இயற்கைச் சூழலையும் நோக்கிக் கொண்டிருக்கும் ஒரு மனிதர்.

extremity : இறுதிமுனை : உடலின் இறுதி முனைப் பகுதிகள் (எ-டு): கால்விரல்கள்; கை விரல்கள்; தோள்; கை; முன்கை; மணிக்கட்டு; இடுப்பு; தொடை; கால்; கணுக்கால்; பாதம்.

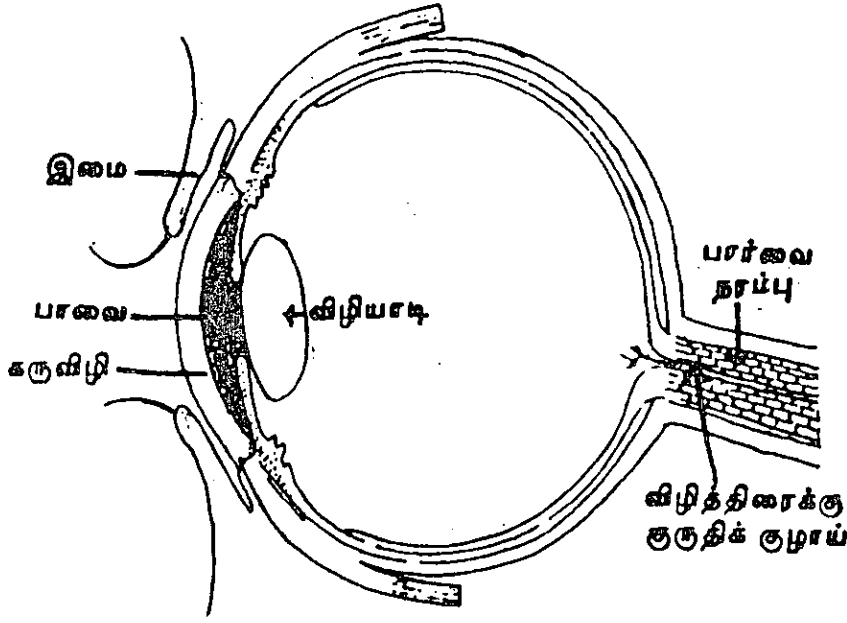
extrinsic : புற இயக்கம்; அயல் : தசைப் பற்றுகள் வகையில் உடல் முதலிலிருந்து கிளையை அல்லது அரைவளையத்தை நோக்கிச் செல்லுதல்.

exudate : கசிவுப்பொருள்; கழிவு: கசிவினால் உண்டாகும் பொருள்.

exudation : கசிதல்; வடிநீர் : தந்துகிச் சுவர்கள் வழியாக நீர்மம், தோல் துளைகள் வழியாக வியர்வை கசிதல்.

eyes : கண்கள் : கண் பகுதி, கண்ணிருக்கும் முகத்தின் பகுதி.

eye-string : கண்ணிமை நரம்பு: கண்ணிமைக் கதுப்பினை இயக்க உதவும் தசைப்பற்று.



கண்கள்

eyeteeth : கோரப்பற்கள்; மேல்கோரப்பல்: கண்ணுக்குக் கீழே மேல்தாடையிலுள்ள கூர்மையான பல்.

eye-tooth: கோரப்பல்: கண்ணுக்குக் கீழே மேல்தாடையில்

eyeball : கண் விழி.

eye-bath : கண் கழுவு நீர்க்கலம்.

eyebrow : புருவம்.

eye-lash : கண் இமை மயிர் வரிசை.

eyesight : காட்சித்திறம்; பார்வைத்திறன் : பார்வையாற்றல்.

அமைந்துள்ள கூர்மையான பல்.

eyewash : கண்கழுவு மருந்து.

eyewater : கண்ணீர் : கண்ணருகே சுரக்கும் நீர்மம்.

Eumydrin : எய்மிட்ரின் : ஆட்ரோப்பின் மெத்தோ நைட்ரேட்டின் வணிகப் பெயர். சிறுகுடல் முதற்கூறடுத்த இரைப்பைப் பகுதிக் கோளாறுகளுக்குக் கொடுக்கப்படுகிறது.

F

fabella : கெண்டைக்கால் எலும்பு வளர்ச்சி : கெண்டைக்கால் தசையின் பக்கம் நோக்கிய முனையில் நார்த்திசு வளர்ச்சி அல்லது எலும்பு வளர்ச்சி.

Fabry's disease : ஃபேப்ரி நோய்: லைசோசோமால் ஆல்ஃபா கேலக்டோசிடேஸ் குறைபாடு காரணமாக தலைமுறை கடந்த பண்பு தொடர்பாகப் பாரம் பரியமாக வரும் ஒரு மரபணுக் கோளாறு. இதன் காரணமாக, சிறுநீரகங்களிலும் பிற உறுப்பு களிலும் கிளைக்கோலிப்பிட் திரள்கிறது. இதனால், அவற்றின் செயற்பாடு பாதிக்கப்படுகிறது. ஜெர்மன் மருத்துவ அறிஞர் ஃபேப்ரி பெயரால் அழைக்கப் படுகிறது.

felerifuge : காய்ச்சல் தணிக்கும் மருந்து.

face : முகம் : நெற்றி முதல் முக வாய்க்கட்டை வரையிலுள்ள தலையின் முன்பகுதி. இதில் நெற்றி, கண்கள், மூக்கு, வாய், கன்னங்கள், தாடை ஆகியவை அடங்கும்.

face-ache : முகவலி ; முகநரம்பு வலி.

face-bow : முக வளைவு : தாடை எலும்புக்கும் கன்னப் பொட்

டெலும்புகளுக்குமிடையிலான தொடர்பினை அளவிடுவதற்கான ஒரு சாதனம். இது பல் வார்ப்புருக்களைத் தயாரிக்க தேவைப்படுகிறது.

facet : முகப்பு; கூறு : இணைப் பதற்குரிய ஓர் எலும்பின் சிறிய வழுவழப்பான மேற்பரப்பு.

facial : முகத்தசை பிடித்துவிடல்; முகத்தின்; முக.

facial angle : முக்கோண அளவு: காது, மூக்கு, நெற்றிவரைகளி டையேயுள்ள கோண அளவு.

facial nerve : முக நரம்பு.

facial paralysis : முக வாதம்.

facies : முகத்தோற்றம் : 1. முகத் தின் மெய்ப்பாடு அல்லது தோற்றம். 2. ஏதேனும் கட்ட மைப்பின் மேற்பரப்பு அல்லது முகப்பு.

facilitation : உறுதுணைபுரிதல் : ஒரு நடவடிக்கையை அல்லது செய்முறையை வலுப்படுத்துதல்.

facility : வசதி.

faciocervical : முகம்-கழுத்து சார்ந்த : முகம், கழுத்து தொடர் புடைய.

facioplasty : முக ஒட்டுறுப்பு அறுவை : முகத்தில் ஒட்டுறுப்பு அறுவை மருத்துவம் செய்தல்.

faciocephalalgia : முக நரம்பு வலி : முகம், தலை ஆகிய வற்றின் நரம்பு வலி.

factor : காரணி; மூலக்கூறு :
1. துணையாக்க துணைக்கூறு.
2. ஓர் இன்றியமையாத மூலப் பொருள். 3. ஒரு மரபணு.
4. உறையவைக்கும் ஒரு காரணி.
5. உளவியல் முறையில் இயல்புக்கமுடைய பொருள்.

factor, antianaemic : சோகை எதிர் காரணி.

factor, antineuritic : நரம்பழற்சி காரணி.

factor, antisterility : மலட்டெதிர் காரணி.

factor, dialetogenic : நீரிழிவு காரணி.

factor, environment : சூழற் காரணி.

factor, food : உணவுக் காரணி.

factor, growth : வளர்ச்சிக் காரணி.

facultative : சூழ்நிலைத் தகவுத் திறன்; மாறுபட்ட சூழலில் வாழும் பண்பு; தகவிய : பல்வேறு சூழ்நிலைகளில் வாழும் ஆற்றல் கொண்டிருத்தல்.

faculty : இயற்கை உளச்சார்பு :
1. ஓர் இயல்பான மன வலிமை

அல்லது உணர்வு. 2. கல்வி கற்பிக்கும் புலம்.

faecal : மல.

faecalith : மலப்படிவு : வயிற்றில் கழிவுப் பொருள்கள் வண்டல் கல்லாகப் படிதல். இதனால் மலச்சிக்கலும், வயிற்று வீக்கமும் ஏற்படும்.

faeces : மலம்; நரகல்; கழிவு : இரைப்பையிலிருந்து வெளியேறும் கழிவுப் பொருள்.

faecolith : கெட்டி மலம்; கல் மலம்.

faeculent : மல நாற்ற வாந்தி : மலத்தின் நாற்றமுடைய வாந்தி. இது பின் குடலில் ஏற்படும் தடையினால் உண்டாகிறது.

Faget's sign : ஃபேஜட் நோய்க் குறி : மஞ்சள் காய்ச்சல் நோயில் எற்படுவது போன்று இடைவிடாத நாடித்துடிப்பும் உடல் வெப்ப அதிகரிப்பும் ஏற்படுதல். ஜீன் ஃபேஜட் என்ற அமெரிக்க மருத்துவர் பெயரால் இந்த நோய் விவரிக்கப்பட்டது.

Fahrenheit : பாரென்ஹீட் : உறைநிலை 32 பாகையாகவும், கொதிநிலை 212 பாகையாகவும் கொண்ட ஒருவகை வெப்பமானி.

failure : செயலிழப்பு; இயக்கக் கழிவு : செயற்பட இயலாதிருத்தல். முன்பிருந்த உடல் இயக்கத்தை இழந்து விடுதல்.

failure. circulatory : சுழற்சி நிறுத்தம்.

failure, heart : இதய அடைப்பு; மாரடைப்பு.

failure, hepatic : ஈரவழிவு.

failure, peripheral circulatory : புறவோட்ட நிறுத்தம்.

failure, renal : நீரக அழிவு.

failure to thrive : உடல் கரைவு : உடல் மெலியும் நோய். இது குழந்தைகளை மிகுதியாகப் பீடிக்கிறது. ஊட்டச்சத்துக் குறைபாடு அல்லது ஊட்டச் சத்தினை ஈர்த்துக் கொள்ள இயலாதிருத்தல் காரணமாக இது உண்டாகிறது.

faint : மயக்கம் : 1. உடல் பலவீன மடைவதாகவும், உணர்விழக்கப் படுவதாகவும் உணர்தல். 2. குருதி யழுத்தக் குறையால் ஏற்படும் உணர்விழப்பு குருதி மயக்கம். 3. மூளைக் குருதியோட்டக் குறை காரணமாக உண்டாகும் உணர்விழப்பு.

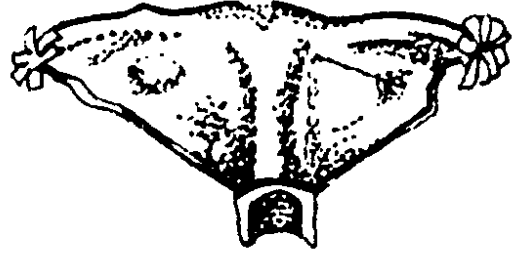
false : போலியான.

Fallopian canal : கருவழிக் குழாய்; ஃபாலோப்பியன் குழாய்: மனிதக் கருப்பையிலிருந்து கரு வெளியேறும் குழாய். இத்தாலிய உடற்கூறியல் அறிஞர் பாலோ பியஸ் பெயரால் அழைக்கப் படுகிறது.

Fallopian ligament : ஃபாலோப் பியன் தசை நார்ச் சவ்வு : கருப்

பையின் வட்ட வடிவ தசை நார்ச் சவ்வு.

fallopian tubes : கருவெளியேறும் குழாய் : மனிதக் கருப்பையிலிருந்து கரு வெளியேறும் குழாய்.



கருவெளியேறும் குழாய்

fallotomy : ஃபாலோப்பியக் குழாய் அறுவை : ஃபாலோப் பிய குழாய்களைப் பகுத்தல்.

familial : குடும்ப நோய்; குடும்ப வழிநோய்; குடும்ப : ஒரே குடும்பத்தைச் சேர்ந்த பல உறுப்பினர்களைப் பீடிக்கும் ஒரு நோய்.

family : குடும்பம் : 1. ஒரு பொது மூதாதையரின் வழி வந்த தனி மனிதர்களின் குழுமம். 2. நேசத் தொடர்புடைய இனத்தொகுதி. 3. குடும்பங்கள் ஒருங்கிணைந்து வாழ்ந்து, பொதுப்பண்புகளைப்

பகிர்ந்து கொள்ளும் ஒரு சமுதாயம்.

family planning : குடும்ப நலத் திட்டம் : தம்பதியருக்குப் பிறக்கும் குழந்தைகளின் எண்ணிக்கையைக் கட்டுப்படுத்தும் நோக்குடன் குழந்தைப் பிறப்புக் கிடையிலான இடைவெளியை அதிகமாக்கக் கருத்தடைச் சாதனங்களை அல்லது மருந்துகளைப் பயன்படுத்துதல்.

fan : கழலி.

Fanconi's anaemia : ஃபேங்கோனி இரத்தச் சோகை : ஓர் அரிதான பிறவி நோய். குழந்தைப் பருவத்தில் உண்டாகும் புதுத்தசை வளர்ச்சியடையாமலிருத்தல் இதன் பண்பு. இதனால், இயல்பு மீறிய எலும்பு வளர்ச்சி, வளர்ச்சி முரண்பாடுகள் உண்டாகின்றன. சுவீஸ் குழந்தை மருத்துவ அறிஞர் கைடு ஃபேங்கோனி இந் நோயை விவரித்தவர்.

Fanconi syndrome : சிறுநீரகக் குழாய்க் கோளாறு : உடலின் மையத்தை நோக்கி அமைந்துள்ள சிறுநீரகக் சிறு குழாய்கள் சரியாகச் செயற்படாமலிருத்தல். இதனால் தாகம், எலும்புக் கோளாறுகள், தசை வலுவிழத்தல் போன்ற அறிகுறிகள் தோன்றலாம்.

fang : கூரிய பல் : 1. கூர்மையான முனையுடைய பல். 2. ஒரு பல்லின் வேர்.

fantasy, phantasy : பகற்கனவு; மனக்கண் தோற்றம் : ஒருவர் நிறைவேறுவதாக அறிந்தோ அறியாமலோ கருதும் கனவு நிலை.

Farber's syndrome : ஃபார்பர் நோய் : பரவிய கொழுப்பு திசுக் கட்டி அழற்சி. அமெரிக்க எலும்பியலறிஞர் எஸ்ஃபார்பர் பெயரால் அழைக்கப்படுகிறது.

farinaceous : கூல மாவு; மாவுப் பொருள் : தானிய மாவுப் பொருளாலான பொருள்.

farmer's lung : உழவர் நுரையீரல் : சிலவகை நுண் துகளில் ஏற்படும் ஒவ்வாமையினால் உண்டாகும் நுரையீரல் கண்ணறை நோய். இது ஒரு தொழில் துறை நோய்.

farpoint : தூரப்புள்ளி : பொருள்களைக் கண்கள் தெளிவாகப் பார்க்கக்கூடிய மிக அதிகதூரப்புள்ளி.

Farr's law : ஃபார் விதி : கொள்ளை நோய்கள் பரவுவதற்கும் குறைவதற்குமான ஒரு முறையான தோரணி பற்றிய விதி. பிரிட்டிஷ் புள்ளியலறிஞர் டபிள்யூ ஃபார் என்பார் இந்த விதியை வகுத்தார்.

farsightedness : தூரப்பார்வை: ஒளிக்கதிர்க் கோட்டச் கோளாறு. இதில், இணைக்கதிர்கள், கண் விரியின் பின்புறத்திரைக்கு வெளியே குவிகிறது. இதனால், இசைவிணக்கம் முழுமையாகக்

கறைந்துவிடுகிறது. இதன் காரணமாக, தூரத்திலுள்ள பொருள்களை மட்டுமே ஒருவர் தெளிவாகப் பார்க்க முடிகிறது. அருகிலுள்ள பொருள்களைத் தெளிவாகப் பார்க்க முடிவதில்லை.

fascia : தசைப்பட்டை; திசுப்படலம்; திசுத்தகடு; படலம் : தசைநார்களை சூழ்ந்துள்ள தசைப்பட்டை.

fasciculation : இமைத் துடிப்பு; தசைத் துடிப்பு : மேல்-கீழ்கண்ணிமைகளில் கண்ணுக்குப் புலனாகும் வகையில் ஏற்படும் தசைத் துடிப்பு.

fasciculus : தசைக்கட்டு (நரம்புக்கட்டு); நரம்புத்திரள்; நுண்கற்றை; கற்றை : தசையின் அல்லது நரம்புகளின் ஒரு சிறிய திரட்சி.

fascioplasty : திசுத்தகட்டு ஒட்டறுவை : தசைநார்களைச் சூழ்ந்துள்ள திசுத்தகட்டில் ஒட்டறுவை மருத்துவம் செய்தல்.

fasciitis : இணைப்புத் திசு அழற்சி; திசுப் படல அழற்சி: இணைப்புத் திசுவில் உண்டாகும் வீக்கம். இது நோய்த் தொற்று, காயம் அல்லது ஒரு தானியக்க ஏம மறுவினை காரணமாக உண்டாகிறது.

fasciotomy : தசைப்பட்டை அறுவை; திசுப்படலக் கீறல்; தாள் வெட்டு : தசை நார்களைச்

சூழ்ந்துள்ள தசைப்பட்டையை அறுவை மருத்துவம் மூலம் துண்டித்து எடுத்தல்.

fast : உண்ணாமை; நோன்பு.

fastigium : உச்சநிலைக் காய்ச்சல்; நோய் உச்சத் தாக்கல் : ஒரு காய்ச்சலின் உச்ச கட்டம். இது நோய் முழு வளர்ச்சி பெற்றிருப்பதைக் குறிக்கும்.

fat : கொழுப்பு (நிணம்) : உடலிலுள்ள நெய்ப்பசையுள்ள பொருள். A,D,E,K ஆகிய வைட்டமின்கள் கொழுப்பில் கரையக்கூடியவை. உடலுக்கு சக்தியைக் கொடுக்கிறது.

fatigue : சோர்வு; தளர்வு; களைப்பு : அயர்ச்சி, தூண்டுதலுக்குச் செயலாற்றும் திறன் குறைந்து தசை சோர்வடைதல்.

fatty : கொழுப்பேற்றம் : நோய்காரணமாக உடல் பெருத்திருத்தல்.

fatty degeneration : நோய்க் கொழுப்புப் படிவு : உடலில் நோய்த் தன்மையுள்ள கொழுப்புப் படிதல். இதனால் திசுக்கள் நலிவுறுகின்றன. குறிப்பாக, ஈரற்குலை, சிறுநீரகம், இதய நோய்களின்போது இது ஏற்படுகிறது.

fatty heart : இதயக் கொழுப்பு நோய்; கொழுப்பேற்ற இதயம் : நெஞ்சுப்பைக் கொழுப்புக் கோளாறு.

fauces : பின்வாய்ப்புழை; தொண்டைவாயில்; மிடற்று வாய் : வாயின் பின்பக்கப் புழை.

favism : கடும் இரத்தச் சோகை : இரத்தச் சிவப்பணுக்களில் G6PD (குளுக்கோஸ் 6 ஃபாஸ் பேட் டிஹைட்ரோஜினேஸ்) என்ற செரிமானப் பொருள் குறைவாக இருத்தல். இதனால் பாதிக்கப்பட்டவர்களுக்குக் கடுமையான குருதிச் சோகை உண்டாகிறது.

favus : படர்தாமரை : ஒருவகைப் படர்தாமரை நோய். இதனால் முக்கியமாகத் தரையுச்சி வட்டத்தின் மஞ்சள் நிறமான குவளை வடிவான பொருக்கு உண்டாகிறது.

fear : அச்சம்; பயம் : மேல்வரு நிலைகள் பற்றி மன உலைவு கொண்டு கவலையும் கலக்கமும் அடைதல்; பயந்து நடுங்குதல்.

febrifuge : காய்ச்சல் போக்கி.

febrile : காய்ச்சல்; சுரம் : பெரும்பாலும் 6 மாதம் முதல் 5 வயதுடைய குழந்தைகளுக்கு ஏற்படும் காய்ச்சல். இதனால் உடல் வெப்ப நிலை அதிகரிப்பதுடன் நடுக்கமும் ஏற்படும்.

fecundation : கருவுறல்; சினை யாதல் : கருவுறுதல்; குழந்தை பெறுதல்.

fecundity : இனப்பெருக்க வளம்; குட்டி ஈனும் திறன், கருவுறு திறன்:

இனப்பெருக்கம் செய்வதற்கான திறம்.

feeble-minded : மன உறுதியற்ற; மனவலிவற்ற : மனக்கோளாறு உடையவர். இவர் மிக எளிய நடவடிக்கைகளைச் செய்ய முடியும். ஆனால், இவருக்கு மிகுந்த கவனிப்பு தேவை.

feed : ஊட்டல்; ஊட்டுகை.

feeding : ஊட்டுதல்.

feeding-bottle : குழந்தை பால்புட்டி.

feedback : பின்னூட்டம் : தகவல்களைத் திரும்பப் பெறுதல். ஓர் உட்பாட்டில் அல்லது தூண்டுதல் ஒரு முறையினைப் பயன்படுத்துவதால் உண்டாகும் வெளிப்பாட்டினை அல்லது விளைவினை அறிந்து கொள்ளுதல்.

feeder : ஊட்டுநர்.

feeling : உணர்வு; உணர்தல் : நரம்பு நடவடிக்கையின் நனவு நிலை.

feat : கால்கள்.

fehling's solution : ஃபெஹ்லிங்கரைசல் : தாமிர சல்ஃபேட், பொட்டாசியம் சோடியம் டார்ட்ரேட், சோடியம் ஹைட்ராக்சைடு ஆகியவை அடங்கிய ஒரு கரைசல். சிறுநீரில் சர்க்கரை இருப்பதை அறியப் பயன்படுத்தப்படுகிறது. ஜெர்மன் வேதியியலறிஞர் ஹெர்மன்ஃபெஹ்லிங் பெயரால் அழைக்கப்படுகிறது.

Feldene : ஃபெல்டென் : பிரோக் சிக்கம் என்ற மருந்தின் வணிகப் பெயர்

felon : கொடூர்ச் சீழ்க்கட்டி : மிகக் கொடூரமாக வலி உண்டாக்கக் கூடிய புரைத்துச் சீக்கொள்கிற கட்டி. இது விரலில் மைய எலும்பில் உண்டாகும். இதனை 'நகச்சுற்று' என்றும் கூறுவர்.

Felty syndrome : ஈரல் விரிவு : ஈரற்குலை, மண்ணீரல், நிண நீர்க்கணுக்கள் விரிவடைதல். இது கீல்வாத மூட்டு வலியினால் உண்டாகிறது.

felypressin : ஃபெலிப்பிரசின் : குருதி நாள இறுக்க மருந்து; நரம்புச் சுருக்க மருந்து.

female : பெண் : இருபாலரில் பெண்மைப் பண்புகளுடையவர். கரு முட்டைகளை உற்பத்தி செய்து குழந்தைகளைப் பெறுபவர்.

Femergin : ஃபெமெர்ஜின் : எர் கோட்டாமின் டார்ட்ரேட் என்ற மருந்தின் வணிகப் பெயர்.

feminality : பெண்ணியல்பு.

femineity : பெண்மை; வெட்டி; ஆண்மையற்ற.

feminine : பெண்ணியல்பு; பெண்பால்.

feminism : பெண்மைப் பண்பு; பெண்ணியம் : ஓர் ஆண், பெண் பாலருக்குரிய பாலியல் பண்புகளைத் துணையாகக் கொண்டிருத்தல்.

feminization : பெண்மையாக்கம்; பெண்ணாக்கம் : ஆணிடம் பெண்மைப் பண்பியல்புகள் துணைமையாக வளர்ந்திருத்தல்.

femoral : துடைசார்ந்த : துடையெலும்புத் தொடர்புடைய.

femoral artery : தொடைக் குருதிக் குழாய் : தொடையின் முதன்மை வாய்ந்த குருதிக் குழாய்.

femur : தொடையெலும்பு.

fenbufen : பென்புஃபென் : வீக்கத்தைத் தணிக்கும் மருந்து.

fenestra : காதுத் துளை; திறந்த வழி : காதிலுள்ள பலகணியை யொத்த சிறு துளை.

fenestration : காதுத் துளையாக்கம்; துளைப்பு : செவிட்டுத் தன்மையைக் குறைப்பதற்காக உட்காத்தில் அறுவை மருத்துவம் மூலம் ஓர் துளை உண்டாக்குதல்.

fenfluramine hydrochloride : ஃபென்ஃபுளூராமின் ஹைட்ரோ குளோரைடு : பசியைக் கட்டுப்படுத்தும் ஒருவகை மருந்து.

Fentanyl : ஃபென்டானில் : குறுகிய நேரம் செயற்படக்கூடிய நோவுணர்ச்சியகற்றும் மயக்க மருந்து. அபினிச் சத்து போன்றது. ஆனால் அதைவிட அதிக ஆற்றல் வாய்ந்தது. குழந்தைகளுக்கும், வயது முதிர்ந்தவர்களுக்கும் மயக்க மருந்தாகக் கொடுக்கப்படுகிறது.

fentazin : ஃபென்டாசின் : பெர் ஃபெனாசின் என்ற மருந்தின் வணிகப் பெயர்.

ferment : நொதிப்பு; புளியம்; நொதியமாக்கு; புளியமாக்கு :
1. புளித்துப் பொங்குதல்.
2. நொதிப்பு உண்டாக்கும் ஒரு பொருள்.

fermentation : நொதித்தல்; நொதியமாக்கல்; புளியமாக்கல்; புளிப்பூக்கம்; நொதிப்பித்தல் : ஒரு சிக்கலான பொருளை ஆக்கிரணம் மூலம் சிதைவுறச் செய்தல். பாக்டீரியா, பூஞ்சக் காளான், நொதி ஆகியவற்றின் மூலம் உற்பத்தி செய்யப்படும் செரிமானப் பொருள் அல்லது நொதிப் பொருள்கள் வாயிலாக இவ்வாறு செய்யப்படுகிறது.

Fernandez reaction : ஃபெர் னாண்டஸ் வினை : பெப்ரோமி னுக்கு உண்டாகும் துரிதமான தோல் தடிப்புத் துலங்கல்.

ferrie : இரும்பு சார்ந்த : மூன்று இணைதிறன் கொண்ட இரும்பு அல்லது இரும்பு அடங்கிய பொருள் சார்ந்த.

Ferris Smith sinusectomy : ஃபெரிஸ் ஸ்மித் எலும்பு உட்புழை அறுவைச் சிகிச்சை : எலும்பு உட்புழைகளில் வடிகுழாயை அகலப் படுத்துவதற்குச் செய்யப்படும் அறுவைச் சிகிச்சை. அமெரிக்க செவி நோயியலறிஞர் ஃபெரிஸ் ஸ்மித் பெயரால் அழைக்கப்படுகிறது.

ferritin : ஃபெரிட்டின் : இரும்பின் ஒரு வடிவம். இந்த வடிவத்தில் உடல் திசுக்களில் இரும்பு சேமித்து வைக்கப்படுகிறது. இது அயன்-ஃபாஸ்பரஸ்-புரதத் தொகுதி.

Ferrivenin : ஃபெர்ரிவெனின் : வெல்லக்காடியின் காரச்சத்து சேர்ந்த அயஆக்சைடன் வாணிகப் பெயர். இது கடுமையான இரும்புச் சத்துக் குறைபாடு டைய சோகையாளிகளுக்கு ஊசி மருந்தாகக் கொடுக்கப்படுகிறது.

ferrous : அயக; அயம் (இரும்பு சார்ந்த) : இரு இணைதிறனு டைய இரும்பு அடங்கிய ஒரு கூட்டுப்பொருள். அயக ஃபியூ மெரேட், அயக குளுக்கோ னேட், அயக சிசினேட், அயக சல்ஃபேட் ஆகியவை இதற்கு எடுத்துக்காட்டு. இரும்புச் சத்துக் குறைபாடுள்ள இரத்த சோகைகளைக் குணப்படுத்தப் பயன்படுகிறது.

ferrule : உலோகப் பூண் : ஒரு பல்லை வலுப்படுத்துவதற்காக அதன் வேர் நுனியில் அல்லது நுனியில் இடப்படும் உலோக வளையம்.

fertile : கருவுறல்.

fertilization : கருவுறல்; கருத்தரித் தல்; கருவூட்டல் : விந்தணு கருக் கொள்ளச் செய்தல்; சினைப் படுத்துதல்.

fertility : கருவளம்.

fester : சீழ்ப்புண்; திசு அழிவு; திசு அழுகல்; சீழொழுக்கு : புரைத்துச் சீழ்க்கட்டி நச்சநீர் வடிக்கும் புண்.

fetal alcohol syndrome : கரு முனை ஆல்ககால் நோய் : தாய் கருவுற்றிருக்கும்போது ஆல்க ஹால் உட்கொண்டதன் காரணமாக மகப்பேற்றுக்கு முன்பு குழந்தையின் வளர்ச்சி குன்றி, குழந்தை இறந்து பிறத்தல்.

fetal circulation : கருமுனைக் குருதியோட்டம் : கொப்பூழ்க் கொடி, கருவக நச்சுக்கொடி மூலமாக இரத்தம் சுற்றோட்டம் நடைபெறுதல்.

fetish : போலி வழிபாட்டுப் பொருள் : காரணமின்றி அல்லது அளவுக்கு மீறி முக்கியத்துவம் அளிக்கப்படும் ஒரு பொருள் அல்லது நம்பிக்கை.

fetishism : போலி உருவ வழிபாடு; அடையாளக் காமம்; பேத வியம் : இணை விழைச்சுத் தூண்டுதல் ஏற்படுவதற்காக உயிரில்லாத போலி உருவத்தை வழிபடும் மூடநம்பிக்கை.

fetography : கருமுனை ஊடு கதிர்ப் படம் : கருமுனையின் ஊடுகதிர்ப்படம். கொழுப்பில் கரையும் மாறுபாட்டு ஊடகத்தை ஊசி மூலம் செலுத்தி இந்தப் படம் எடுக்கப்படுகிறது.

fetology : முதிர் கருவியல் : கருப் பையிலுள்ள முதிர்கரு தொடர் பான மருத்துவப் பிரிவு.

fetor : முடைநாற்றம்; தீ நாற்றம்: அருவருப்பான வாடை; புழுங்கிய நாற்றம்; சுவாசக் காற்று நாற்றம்.

fetoscopy : கருமுனைச் சோதனை; கரு இதயமானி : பொருத்தமான இழைக்கண்ணாடியாலான உடலின் உட்புறம் உணர உதவும் கருவி மூலம் கருப்பையிலுள்ள குழந்தையைச் சோதனை செய்தல்.

fetus : பிறவாத குழந்தை; உருப் பெற்ற கரு : கருவிலுள்ள குழந்தை

fever : காய்ச்சல் : உடல் வெப்பம் இயல்பு நிலைக்கு மேல் அதிகரித்தல், குடற் காய்ச்சல், செம்புள்ளி நச்சுக் காய்ச்சல், நச்சுக் காய்ச்சல் (டைஃபாய்டு) போன்றவை தொற்றும் தன்மை வாய்ந்தவை.

fever, enteric : குடற்காய்ச்சல்.

fever, filarial : வீக்கக் காய்ச்சல்; யானைக் கால் வீக்கக் காய்ச்சல்.

fever-heat : காய்ச்சல் வெப்பம்; உடல்மிகு வெப்பம்.

fever, intermittent : தொடர் காய்ச்சல்.

feverish : காய்ச்சல் குறி, காய்ச்சல் அடையாளம்.

fever, malarial : மலேரியக் காய்ச்சல்.

fever, rheumatic : வாதக் காய்ச்சல்.

fever, typhoid : குடற்காய்ச்சல்.

Fibogel : ஃபைபோஜெல் : “ஹை டிஃபிலிக் ஜெல்” என்ற மருந்தின் வணிகப் பெயர்.

fibre : இழைமம்; நார்; இழை : இழைமம் போன்ற மூலப் பொருள். நீள் வடிவ இழைம வடிவ அமைப்பு. நுண்ணிய மரக்கூற்று அமைப்பு.

fibre, muscle : தசை நார்.

fibre, nerve : நரம்பிழை.

fiberscope : இழைம மானி : உள்கட்டமைப்புகளைப் பார்த்த தறிவதற்குப் பயன்படும் ஒரு நெகிழ் திறனுடைய கருவி. இதில் ஒரு உள் சுழல் தண்டு இருக்கும். அதில் ஒளி செல்லக் கூடிய நெகிழ்திறனுடைய இழைமங்கள் இணைக்கப்பட்டிருக்கும்.

fibril : சிறு நாரியற்பொருள்; நுண் இழை; நாரிழை : தசைநார் நுண்ணிழை.

fibrillation : இதயத் தசைத் துடிப்பு; நார்த்துடிப்பு; உதறல்; குறு நடுக்கம் : தசை ஒருங்கிணை வின்றி நடுங்குதல். பொதுவாக நெஞ்சுப்பையின் தசைப்பகுதி துடிப்பதைக் குறிக்கிறது. அதில் தமனித்துடிப்பு மிக வேகமாகவும், இதயக்கீழறைத் துடிப்புடன் ஒருங்கிணையாமல் இருக்கிறது. இதனால் நாடித்துடிப்பு முழுவதும் ஒழுங்கின்றி இருக்கும்.

fibrin : கசிவு ஊனீர்; குருதி உறைவு; உறை புரதம் : கட்டியாக உறையக்கூடிய கசிவு ஊனீர்.

fibrinogen : கரையும் புரதம்; குருதி உறைவு ஆக்கி; உறை முன் புரதம் : இரத்தத்திலுள்ள ஒரு கரையும் புரதப்பொருள். இரத்தம் கெட்டியாவதற்கு இன்றியமையாத ‘ஃபைப்ரின்’ என்ற கரையாத புரதம் இதிலிருந்து உற்பத்தியாகிறது.

fibrinogenopenia : இரத்தப் புரதக் குறைபாடு : இரத்தத்தில் கரையும் புரதப்பொருள் குறைவாக இருத்தல். இது பிறவியிலோ அல்லது நுரையீரல் நோய் காரணமாகவோ ஏற்படலாம்.

fibrinolysin : குருதி ஒழுக்கு செரிமானப் பொருள் : சிறிய காயங்களுக்குப் பிறகு உண்டாகும் இரத்தப் புரதப் பொருளை கரைக்கக் கூடிய ஒருவகை செரிமானப் பொருள் (என்சைம்) குருதி உறைவின்போது ஊசி வழியாகச் செலுத்தப்படுகிறது.

fibrinolysis : இரத்தப் புரதம் கரைதல் : இரத்தப்போக்குக்கு முன்பு இரத்தப் புரதப் பொருள் கரைதல். பொதுவாக, உடலில் குருதி உறைவுக்கும், இரத்தப் புரதம் கரைவதற்குமிடையே ஒரு சமநிலை இருந்துவரும்.

fibroadenoma : இழைநார்க் கட்டி; நார்கோளப் புற்று : இழை நார், சுரப்பித் திசு அடங்கிய, கடுமையில்லாத கட்டி.

fibroblast : எலும்புப் புரத உயிரணு: இணைப்புத் திசுக்களின் ஒரு முக்கிய அங்கமான எலும்புப் புரதம் உற்பத்தி செய்யும் ஓர் உயிரணு.

fibroblastoma : எலும்புப் புரதக் கட்டி : எலும்புப் புரத உயிரணு விலிருந்து உண்டாகும் கட்டி.

fibrocartilage : இழை நார்க் குருத்தெலும்பு; நார்க்குருத்து : இழை நார்த் திசுக்கள் அடங்கிய குருத்தெலும்பு.

fibrocaceous : மென்புரதம்; நார்ப்பாலாடைக் கூழ் : பாலாடை கட்டி போன்ற மென்மையான பொருள். இது எலும்புப் புரத உயிரணுவினாலானது. இதனால் இழை நார்த்திசு ஊடுருவிச் செல்லுகிறது.

fibrochondritis : இழை நார்க் குருத்தெலும்பு வீக்கம்.

fibrochondroma : இழைமத் திசு-குருத்தெலும்புக் கட்டி : இழைமத் திசு மற்றும் குருத்தெலும்பில் உண்டாகும் கட்டி.

fibrocyst : இழை நார்க்கட்டி : ஒருவகை நரம்புக் கட்டி.

fibrocystic : இழைமத் திசு இடை வெளி : ஒரு சுரப்பியில் இழைமத் திசுவும், திசுப்பை இடை வெளியும் உண்டாதல்.

fibrodysplasia : இழைமத்திசு மிகை வளர்ச்சி : இழைமத் திசு அளவுக்கு மீறி வளர்ச்சியடைதல்.

fibroid : இழை நார்த் தசைக்கட்டி; கருப்பை திசுக்கட்டி; நார்க்கட்டி :

இழைநார் அமைப்புடைய கருப்பைப் பரு அல்லது கட்டி.

fibroma : நரம்புச் சிலந்தி; தசை நார்க்கட்டி; நார்ப்புத்து; நரம்புக் கட்டி : நரம்புத் திசுவில் ஏற்படும் தீவிரமிலா கட்டி.

fibromyalgia : மூட்டுத்தசைவலி: மூட்டுகளைச் சுற்றியுள்ள தசைகளிலும் மெல்லிய திசுக்களிலும் ஏற்படும் கடுமையான வலி.

fibroplasia : இழைமத்திசு உற்பத்தி : காயம் குணமடையும் போது ஏற்படுவது போல் இழைமத் திசு உற்பத்தியாதல்.

fibro sarcoma : நரம்புக்கழலை; நார்ச்சதைப் புற்று : எலும்புப் புரத உயிரணுக்களிலிருந்து உண்டாகும் ஒருவகை புற்று நோய்க் கழலை.

fibroserous : இழைம மூலப் பொருளார்ந்த : இதய மேலுறையில் உள்ளது போன்று இழைம மற்றும் ஊனீர்ச்சவ்வு மூலப் பொருள்கள் அடங்கியிருத்தல்.

fibrosis : இழைம அழற்சி; நார் மிகை : இழைம இணைப்புத் திசு நுரையீரல் பெருக்கமடைந்திருத்தல். இதில் நுரையீரல் திசுவுக்குப் பதிலாக இழைமத் திசு அமைந்திருக்கும். இது வீக்கம் காரணமாக உண்டாகும்.

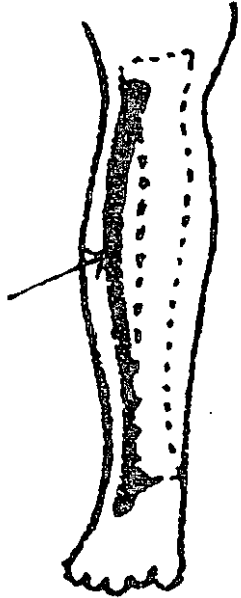
fibrositis : தசைநார் வீக்கம்; நார் திசு அழற்சி; நார் அழற்சி; இழைம அழற்சி : கீழ் வாதம் சார்பான தசை நார் வீக்கம். இது உறுப்புகளிலும், உடலிலும் உள்ள மென்மையான திசுக்களைப் பாதிக்கிறது. பொது

வாகத் தசை விறைப்புடன் தொடர்புடையது.

fibrous : இழைய.

fibrous tissue : நார்ப்பொருள் திசு; நார்த் திசு : உடலின் தசைகளை ஒன்று சேர்த்து, எலும்புகளுடன் தசைகளை இணைத்திடும் வெள்ளை நிற நாரியற்பொருள். இது தோலின் அடிப்படலமாக அமைந்துள்ளது. தசையில் காயம் பட்டால், சேத முற்ற தசையை சீர்படுத்தி காயத்தை ஆற்றுவதும் காயம் பட்ட இடத்தில் வடு ஏற்படுவதற்கும் இதுவே காரணம். மஞ்சள் நார்பொருள் திசுவும் இது போன்றதே. ஆனால், இது மிகுந்த நெகிழ் திறனுடையது இரத்த நாளங்களிலுள்ளது.

fibula: கால்சிம்பு எலும்பு; சரவெலும்பு; உடலிலுள்ள மிக நீளமான, மிக



கால்சிம்பு எலும்பு

மெல்லிய எலும்பு களில் ஒன்று. காலின் வெளிப் புறத்திலுள்ள சிம்பு எலும்பு.

fifth disease : ஐந்தாம் நோய் : தோல் தடிப்பு நோய். பள்ளிக் குழந்தைகளுக்கும், வயது வந்த இளம்வயதினருக்கும் கொள்ளை நோயாகப் பரவும் நோய். இதனால் தோல் வெடிப்பு, சில சமயம் மூட்டு வீக்கம் ஏற்படும்.

filament : நுண்ணிழை.

filaria : வீக்க நோய்; யானைக் கால் வீக்க நோய்.

filariasis : யானைக் கால் நோய்: உடலின் திசுக்களில் இழை ஒட்டுண்ணியால் அல்லது நுண்ணிழை ஒட்டுண்ணியால் உண்டாகும் ஒரு நோய். இதில் நோய்க்கிருமியில்லாமல் நுண்ணிழை ஒட்டுண்ணி இருந்து வரும்; அல்லது கடுமையான நிணநீர் நாள வீக்கம் ஏற்படும். இதனால் ஒழுங்கற்ற சீற்று போன்ற மென்மையான நிணநீர் நாள அழற்சி உருவாகும்; விரிவடைந்த மென்மையான நிணநீர் நாளக் கரணைகள் உண்டாகும்; அல்லது கடுமையான நிணநீர் நாளத்தடை ஏற்படும். இதன் காரணமாக உறுப்பு களில் நீரண்டம், யானைக் கால் வீக்கம் உண்டாகும்.

field of vision : நிலைக் குத்துப் பார்வை; பார்வைப் பரப்பு; பார்வைத் தளம்; பார்வைப் புலம்; காண்பரப்பு : நிலைக்குத்துப்

பார்வையினால் பொருள்களைப் பார்க்கும் பகுதி.

filaria : இழை ஒட்டுண்ணி : வெப்ப மண்டலங்களிலும், வெப்ப மண்டலம் சார்ந்த பகுதிகளிலும் காணப்படும் நோய் உண்டாக்கும் இழை போன்ற ஒட்டுண்ணிப் புழுக்களின்வகை.

filiform : இழையுறு.

filipuncture : இழைத்துழை; இழை நுழைப்பு : தடைபட்டிருக்கும் இரத்தத்தின் உறைவை உண்டாக்க குருதி நாள அழற்சியில் கம்பி இழை முதலியவற்றைச் செலுத்துதல்.

filix mas : ஆண் பெரணி : மூளையின் இழைக்கச்சை போன்ற பகுதியை வெளியேற்றுவதற்குப் பயன்படுத்தப்படும் ஆண் பெரணி.

fillet : நார்க்கற்றை.

filter : வடி; வடிகட்டி.

filterable : வடிதங்கு.

filterpassing : வடிசெல்.

filtrate : வடிகட்டிய நீர்மம்; வடியம்; வடிசல் : வடிகட்டி மூலம் வடிகட்டப்பட்ட பொருள்.

filtration : வடிகட்டுதல்; வடித்தல்; வடியம் : ஒரு வடிகட்டி வழியாக ஈர்ப்பு அழுத்தம் அல்லது வெற்றிடம் மூலமாக ஒரு பொருளை வடிகட்டுதல்.

filum : நார்வடிப்பொருள்; நூலுரு; இழை : நார்வடி அல்லது இழை போன்ற ஒரு பொருள்.

fimbria : விளிம்பு மயிர் : விளிம்பில் உள்ள மயிரிழை.

finding : காண் முடிவு.

fine needle aspiration : நுண்ணூசி உறிஞ்சல் : உயிரணுவியல் நோய் நாடலுக்காகப் பொருள்களை உறிஞ்சி இழுக்கும் முறை.

fine tremor : இலேசான நடுக்கம்: கேடயச்சுரப்பி நச்சு காரணமாக நோயாளியின் நீட்டிய கைகள் அல்லது நாக்கு லேசாக நடுங்குதல்.

finger : விரல் : கட்டைவிரல் அல்லது மற்ற நான்கு விரல்களில் ஒன்று.

finger-print : கைரேகை : விரல் அடையாளம்; கைநாட்டுக்குறி.

finger-shall : விரலுறை

fission : அணுப்பிளப்பு; கூறுபடல் : புது உயிரணுக்களின் தோற்றத்திற்காக உயிரணுக்களைப் பிளத்தல்; இனப்பெருக்கத்திற்காக உயிரணு வெடித்துப் பிளத்தல்.

first aid : முதலுதவி : காயமடைந்த அல்லது நோயுள்ள ஆளுக்கு மருத்துவப் பயிற்சி பெற்றவர் மூலம் சிகிச்சைக்கு முன்னர் உடனடியாக மருத்துவ உதவி செய்தல்.

fish mouth : மீன் வாய் : முழு உடல் காழ்ப்பு நோயில் முகத்தில் தசைதடித்து சிறிய வாயுடைய இடைவெளி உண்டாதல்.

fish skin disease : மீன் தோல் நோய் : கொம்பு போன்று கெட்டியான படலம் அதிகரித்து, சுரப்புகள் குறைந்து ஏற்படும் ஒரு தோல் நோய். தோல் கெட்டியாதல்.

fissure : வெடிப்பு; மூளை இடைச்சந்து; பிளவு வெடிப்பு : மூளைச் சுருக்கங்களில் உள்ள நெடும் பள்ளம்; பிளவினாலும் பாகங்களின் பிரிவினாலும் ஏற்படும் இடைச்சந்துப் பிளப்பு.

fistula : புண்புரை; புரையோட்டை : குறுகிய வாரூடைய புரையோடிய புண்புரைக் குழி, புரைக்கால்.

fitness : பொருத்தம்; தகுதி.

fitness, physical : உடல் தகுதி; உடல் நலம்.

fits : வலிப்பு (இசிப்பு) : நோயின் திடீர்த் தாக்குதல் அலை; வலிப்பு முதலிய நோய் வகைகளின் திடீர் எழுச்சி அலை; சிறிது நேர உணர்விழப்பு; சிறிது நேரச் செயலிழப்பு.

fixation : நிலைப்பாடு; நிலைப்பு : 1. ஒரு பொருளின் பிம்பம் கண் விழியின் பின்புறத் திரையில் விழும் வகையில் அப்பொருளின் மீது இரு கண்களின் பார்வையையும் நேரடியாக ஒரு

முகப்படுத்துதல். 2. மன வளர்ச்சி தடைபட்ட நிலை; முதிரா நிலை; இயல் உணர்ச்சி வழிச் செல்லும் நிலை.

fixation point : பார்வை இணைவுப் புள்ளி : தெளிவான பார்வை உண்டாக்குவதற்காக விழித்திரையில் பார்வை அச்சுகள் இணையும் புள்ளி.

fixative : நிலைப்படுத்தி.

fixed action pattern : நிலை வினைத் தோரணி : மரபணு முறையில் நிருணயிக்கப்பட்ட நடத்தைத் தோரணி. இது அந்தத் தோரணிக்கு உரித்தான தூண்டுதல்கள் மூலம் உண்டாக்கப்படுகிறது.

fixed dose combination : நிலை மருத்துவ இணைப்பு : ஒரே பொதியுறையில் அல்லது மாத் திரையில் இரண்டு அல்லது அதற்கு மேற்பட்ட மருந்துகளை இணைத்து வைத்தல்.

flaccid : தொங்குதசை; துவள்தசை; தளர்ந்த : தளர்வுற்றுத் தொங்குகிற தசை; சுருக்கம் விழுந்த தசை.

flagellate : கசையிழை உயிர் : 1. கியார்டியா, டிரைக்கோமோனாஸ் போன்ற வகையைச் சேர்ந்த புரோட்டோசோவா என்ற ஓரணுவயிர். 2. மலேரிய ஒட்டுண்ணியின் ஆண் பாலின் உயிரணு.

flagellum : கசையுறுப்பு; கசையிழை : கசையடி போன்று

அடிக்கும் அசைவுடைய நுண்ணிய மயிர் போன்ற உறுப்பு.

flag sign : கொடிச்சின்னம் : கூர்மையாக எல்லை வரையறுக்கப்பட்ட, மாறிமாறி வருகிற, நிறமியாக்கம் செய்யப்பட்ட மற்றும் நிறமி நீக்கம் செய்யப்பட்ட மயிர்ப்பட்டைகள். புரதக் கலோரி ஊட்டக்குறைபாட்டில் இடையிடையே ஊட்டக் குறைபாட்டுக்கு இது சான்று. மெத்தோட்ரிக்சேட் மூலம் சிகிச்சையளிக்கும்போது அரிதாக இது காணப்படும்.

Flagyl : ஃபிளாஜில் : மெட்ரோனிடாசோல் என்ற மருந்தின் வணிகப்பெயர்.

flake : துகள்.

flange : விலாவெலும்பு :
1. முக்கிய உடலமைப்புக்கு மேலே நீட்டிக்கொண்டிருக்கும் எல்லைப்பட்டை. 2. செயற்கைப் பல்தொகுதியின் பகுதி. இது பதித்து வைத்த பற்களிலிருந்து பல் தொகுதியின் எல்லை வரை நீண்டிருக்கும்.

flail chest : ஊசலாடும் நெஞ்சக் கூடு; துவள் மார்பு : முறிவு காரணமாக உறுதியற்று ஊசலாடும் நெஞ்சக் கூடு.

Flamazine : ஃபிளாமாசைன் : சில்வர் சல்ஃபாடையாசின் என்ற மருந்தின் வாணிகப் பெயர்.

flank : புடைச்சிறை : விலாவெலும்புக்கும் இடுப்பெலும்பின்

மேல் எல்லைக்குமிடையிலான அடிவயிற்றுப் பகுதி.

flap : தோல் தொங்கல்; சிறகம்; மடிப்பு : அறுவைச் சிகிச்சையில் தளரவிட்ட தோல் தொங்கல். தீப்புண்கள், பிற காயங்கள் போன்றவற்றைக் குணப்படுத்துவதற்கு இது பயன்படுத்தப்படுகிறது.

flapping tremor : ஊசலாட்ட நடுக்கம் : கல்லீரல் செயலற்ற நிலையில் விரிவான வீச்சுடைய இயல்புக்கு மீறிய வெட்டியக்கத்துடன் கூடிய அனிச்சையான நடுக்கம். இதனால் கவிழ்ந்த மணிகட்டு, கால் விரல்கள் பின்புறமாக வளைதல், குறிப்பாக விரல்கள் நீட்சியடைதல் உண்டாகின்றன.

flash : வீச்சொளி.

flat affect : உயிர்ப்பற்ற உணர்வு: ஏற்றத்தாழ்வற்ற குரல், அசைவற்ற முகம் போன்ற உணர்ச்சியற்ற மெய்ப்பாட்டின் அறிகுறிகள் எதுவும் இல்லாதிருத்தல்.

flat chest : தட்டை மார்பு : மார்பின் விட்டம் வெகுவாகக் குறைந்து தட்டையாக இருத்தல். இதில் மார்பு ஒரு கேடயம் போல் தோற்றமளிக்கும்.

flatfoot : தட்டைக்காலடி; சப்பைத்தாள் : பாதத்தில் உட்குழிவுப் பகுதி தட்டையாகவுள்ள காலடி.

flat pelvis : தட்டை இடுப்பெலும்பு : விளிம்பு விட்டம் குறைவாகவுள்ள இடுப்பெலும்பு.

flatulence : வயிற்றுப் பொருமல்; வயிற்று உப்புசம்; வாயுப் பொருமல் : உணவுக் குழாயில் உண்டாகும் வாயுவினால் வயிற்றில் ஏற்படும் பொருமல்.

flatus : வாய்வு; குடற் காற்று : வயிற்றில் அல்லது குடல்களில் உண்டாகும் வாயு.

flat worm : தட்டைப்புழு ; குடற்புழு : ஃபெலம் ஃபிளாட்டி ஹெல்மிந்தெஸ் இனத்தைச் சேர்ந்த ஒரு புழு.

flavism : மஞ்சள் நிறச் சாயல் : மஞ்சள் வண்ணச் சாயல் உடைய ஒரு நிலை.

flavivirus : மஞ்சள் காய்ச்சல் கிருமி : மஞ்சள் காய்ச்சல், மூட்டுவலிக்காய்ச்சல் (டெங்கு), சிலவகை மூளை அழற்சி உண்டாக்கும் 'B' ஆர்போ குழுமக் கிருமிகள்.

flavouring : நறுமண மூட்டல்.

Flaxedil : ஃபிளாக்செடில் : காலாமைன் என்ற மருந்தின் வணிகப் பெயர்.

flea : தெள்ளுப்பூச்சி (உண்ணி) : இரத்தத்தை உறிஞ்சும் சிறகற்ற ஒருவகைச் சிறிய உயிரினம்.

fleam : அறுவைக் கூர்ங் கத்தி.

fleeting : பாயும்.

flesh : தசை.

fleshy : கொழுத்த; தசைப் பற்றுடைய.

flesh-eating bacteria : தசை திண்ணிக் கிருமி : 'மனிதனைத்

தின்னும் நோய்' எனப்படும் நோயை (Necrotising faciitus) உண்டாக்கும் நோய்க்கிருமி. இந்த நோயின் போது, இக் கிருமி தசைத் திசுக்களை வேகமாக அழித்துவிடுகிறது. இதனால், சிலசமயம் மரணம் விளைகிறது. இந்நோய் கண்டவர் களுக்குக் கடுங்காய்ச்சலும், கடும் வலியும், வாந்தியும் ஏற்படுகிறது. சிறுநீரகமும் நுரையீரலும் சரிவரச் செயற்படுவதில்லை. கடுமையான நேர்வுகளில் நோயாளிகள், குருதி நச்சு, பல உறுப்புகள் செயலிழப்பு காரணமாக மரண மடைகிறார்கள்.

flexibility : நெகிழ்திறன்; வளைவியம் : உடையாமல் வளையக் கூடிய தன்மை; தகவமைவுத் திறன்.

flexible : வளைய.

flexion : உறுப்பு வளைவு; மடித்தல்; முடக்கம் : நீண்ட எலும்புகள் வளைந்திருப்பதால் உண்டாகும் உறுப்பு வளைவு.

flexor : வசிநரம்பு (மடக்கி) : மூட்டு மடங்கச் செய்யும் தசை.

flexure : கோணல்; மடக்கம்; மடிப்பு; வளைந்து நெளிந்துள்ள நிலை.

flicker : சுடர் நடுக்கம் : ஒளி இமைத்திமைத்து மாறி மாறி இடைவெளிகளில் தோன்றுவது போன்ற பார்வை உணர்வு. ஒளித்தூண்டல் கால இடைவெளியில் தடைபடுவதால் இது உண்டாகிறது.

flight of ideas : தொடர்பற்ற எண்ணங்கள் : பகுத்தறிவுக்குப் பொருந்தாமல், ஒன்றுக்கொன்று தொடர்பில்லாமல் அடுத்துடுத்துச் சிந்தனைகள் ஏற்படுதல். பித்து நிலைக் கோளாறுகளில் ஒன்று.

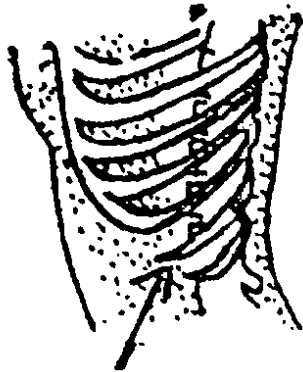
float : மிதவை; மிதக்கவிடு.

floaters : மிதவைத்தோற்றப் பொருள்கள் : கண்விழிக் குழியிலுள்ள பளிங்கு போன்ற திண் நீர்மத்தில் மிதக்கும் பொருள்கள். இவை ஆளின் கண்களுக்குப் புலனாகும்.

floating kidney : நிலைபெயர் சிறு நீரகம்; மிதக்கும் சிறுநீரகம் : சிறு நீரகம் இயல்புக்கு மீறிய நிலை பெயரும் கோளாறு.

floccillation : சன்னிப் பிறாண்டல்: நோயாளி சன்னி வேகத்தில் படுக்கைத் துணிகளைப் பிறாண்டுதல்.

floating ribs : நிலைபெயர்வு விலா எலும்புகள் : நெஞ்சு எலும்புடனோ மற்ற விலா எலும்புகளுடனோ இணையாமலிருக்கிற 11ஆவது, 12ஆவது விலா எலும்புகள்.



நிலைபெயர்வு விலா எலும்புகள்

flocculation : துகள் திரள் படலம்: கரைந்த நிலையிலும் சவ்வூடு செல்லுமளவு ஒன்றுபட்டுக் கலவாத துகள்களின் சிறு கலவைத் தொகுதி. இது வெறுங் கண்களுக்கு படலம் போல் தோற்றமளிக்கும்.

flooding : குருதிப்பெருக்கு; கருப்பை குருதி மிகை : கருப்பையிலிருந்து அளவுக்கு மீறி இரத்தம் பெருக்கெடுத்தல்; பெருவொழுக்கு.

floppy infant: நுடங்கல் குழந்தை: தள்ளாடி நடக்கும் அல்லது கைகால் பகுதிகளின் தூண்டுதலுக்குக் குறைவான துலங்கல் உடைய, நலிந்த தசை இயக்கமுடைய குழந்தை இது பல்வேறு நரம்புத் தசை மற்றும் தசை எலும்புக் கோளாறுகளினால் உண்டாகிறது.

flora: நுண்ணுயிர்ப் படையெடுப்பு; உடலின் பல்வேறு உறுப்புகளில் நுண்ணுயிரிகள் குடியேறுதல்.

flora, bacterial : நுண்ணுயிரின வகை.

flora, intestinal : குடலின் வகை.

florid : பகட்டொளி வண்ணம்; செக்கச்சிவந்த; மிகையான : பகட்டான ஒளி வீசும் வண்ணம்.

flounce : வெட்டியிழுப்பு; குலுக்கம்; உடல் குதிப்பு; உறுப்பு துடிப்பு : உடலின் துடிப்பாட்டம்; உடலின் குதியாட்டம், தடுமாறுதல், தள்ளாடுதல்.

flow : ஒழுக்கு; போக்கு; ஓட்டம் : 1. ஒழுகும் இயல்பு. 2. காலத்தை பொறுத்து காலம் நகர்தல்.

flow, blood : குருதியோட்டம்.

flow, menstrual : மாதப்போக்கு; மாதவிடாய்.

flowmeter : ஒழுகியக்க மானி : வாயுவின் அல்லது திரவத்தின் ஓட்டத்தை அளவிடும் மானி.

Floxapen : ஃபுளோக்சாப்பென் : ஃபுளூக்லோக்சாசிலின் என்ற மருந்தின் வணிகப் பெயர்.

fluctuation : கழலை அலைபாடு; ததும்பல்; அலைவு; அமிழ்வு : சீழ்க்கட்டியிலுள்ள திரவம் அலைபடுதல்.

fludrocortisone : ஃபுளூட்ரோ கார்ட்டிசான் : சோடியத்தை இருத்திவைத்துக் கொள்வதில் உடலில் கார்ட்டிசாலைப் போல் 125 மடங்கு தீவிரமானது. இதனால், வர வரத் தளர்ச்சி யூட்டி, குருதிச் சோர்வுடன் மேனியில் ஊதா நிறம் படர் விக்கும் 'அடிசன்' நோய்க்குப் பயன்படுத்தப்படுகிறது.

flufenamic acid : ஃப்ளூஃபெனா மிக் அமிலம் : வீக்கத்தை நீக்கக் கூடிய நோவகற்றும் மருந்து. எலும்புத் தசைப் பகுதிகளுக்குப் பயனுடையது. கீல்வாதத்திற்கு ஏற்புடையது.

fluid : பாய்மம்; நீரம்.

fluid, cerebrospinal : மூளை நீர்.

fluid, intracellular : விழியுள்ளீர்.

fluid seminal : விந்து நீர்.

fluke : ஈரல் கொக்கிப்புழு; தட்டைப் புழு : ஈரலில் காணப்படும் நங்கூரக் கொக்கி போன்ற ஒட்டுண்ணிப் புழு.

fluorescence : ஒளிர்மை; பன்னிறப் பகட்டொளி : இருளில் அல்லது மின்காந்த அலையதிர்வில் வண்ண ஒளிகாலும் பண்பு.

fluorescein : ஃப்ளூவோரெசின்; ஒளிர்மை : ஒரு பச்சை நிறமான, இருளில் ஒளிர்கின்ற கரைசலாக அமையும் ஒரு சிவப்புப் பொருள். விழிவெண்படலத்தில் ஏற்படும் நைவுப் புண்களைக் கண்டறிய கண் சொட்டு மருந்தாகப் பயன்படுத்தப்படுகிறது.

fluoride : புளோரைட் : கனிப் பொருள் வகையின் கலவைகளில் ஒன்று, சிலசமயம் குடிநீரில் அயம் கலந்திருக்கிறது. இந்த அயம் எலும்பின் கட்டமைப்புடன் ஒருங்கிணைந்து விட்டால், பல் சொத்தைக்கு எதிராகப் பாதுகாப்பு ஏற்படுகிறது. இந்த அயம் அளவு அதிகமாகிவிட்டால், பல் கோளாறு உண்டாகிறது. இதைத் தடுக்கக் குடிநீரில் ஃபுளோரைட் சேர்க்கப்படுகிறது.

fluorocarbon : ஃபுளூரோகார்பன்: ஒருவகை ஹைட்ரோ கார்பன். இதில் சில ஹைட்ரஜன் அணுக்களுக்குப் பதிலாக ஃபுளோரின் அமைந்திருக்கும்.

fluoroscope : ஊடுகதிர்க் கருவி: உடலை ஊடுகதிர் மூலம் பார்ப்பதற்குரிய ஒரு கருவி.

fluoroscopy : ஒளிர்வுச்சோதனை; மின்னணு திரையில் காணல் : ஒளிரும் திரை, தொலைக்காட்சி அமைப்பு ஆகியவற்றின் மூலமாக உடலினுள் ஏற்படும் அசைவுகளை ஊடுகதிர்ச் (எக்ஸ்-ரே) சோதனை மூலம் ஆராய்தல்.

Fluothane : ஃபுளோத்தேன் : ஹாலோத்தேன் என்னும் மருந்தின் வணிகப் பெயர்.

flupenthilaxol : ஃபுளுப்பெந்தியாக்சோல் : முரண்முளை நோய் போன்ற கடுமையான மனக்கோளாறுகளுக்குப் பயன்படுத்தப்படும் மருந்து.

fluphenazine : ஃபுளுஃபெனாசின் : நோவகற்றும் ஒருவகை மருந்து.

flurazepam : ஃபுளுராஸ்பாம் : நைட்ராஸ்பாம் என்ற மருந்துடன் வேதியியல் முறையில் தொடர்புடைய ஒரு மருந்து. இது டால்மேன் என்ற மருந்தினையொத்த இயல்புகள் உடையது.

flurbiprofen : ஃபுளுர்பிப்ரோஃபென் : வீக்கம் நீக்கும் ஒருவகை மருந்து. அழற்சியைக் குறைக்கும்

flu spirilene : ஃபுளு ஸ்பிரிலின்: முக்கியமான மயக்க மருந்துகளில் ஒன்று. ஊசியால் செலுத்திய நான்கு மணி நேரத்திற்குப் பிறகு இது இரத்தத்தில் காணப்

படும் முரண் முளை நோயைக் குணப்படுத்த ஏற்றது.

flush : விசைப்போக்கு.

flutter : துடிதுடிப்பு.

flux : கழிச்சல்; மிகை வெளிப்போதல்; மிகை உடற்கழிவு; குருதிக் கழிச்சல்; சீழ்க்கசிவு; பேதி: மலம், சீழ் முதலியவை உடலிலிருந்து அளவுக்கு அதிகமாகக் கழிதல்.

fly : ஈ; பற.

foam : நுரை.

foam test : நுரைச் சோதனை : பித்தநீர் இருப்பதைக் கண்டறிவதற்கான சோதனை. புதிதாகக் கழித்த சிறுநீரைக் குலுக்குவதன் மூலம் இது அறியப்படுகிறது. பித்தநீர் நிறமி இருக்குமானால், நுரை மஞ்சள் நிறமாகத் தோன்றும்.

focal : குவிய.

focal emphysema : குவிமையக் சுவாசக் குழாய் விரிவாக்கம் : உள்சுவாசிக்கப்பட்ட நிலக்கரித் தூசியைச் சுற்றி உருவாகும் சுவாச நுண்குழாய்களை விரிவடையச் செய்தல்.

focal epilepsy : குவிமையக் காக்காய் வலிப்பு : உடலின் ஒரு பகுதியில் தொடங்கி, படிப்படியாக மற்றப் பகுதிகளுக்குப் பரவுகிற வலிப்பு.

focal nephritis : குவிமையச் சிறுநீரக வீக்கம் : நரம்புத் திரள்

முடிச்சுகளின் புறப்பரப்புப் பகுதிகளின் கூறுகள் படிகப் பரப்பாகுதல். இது சிறுநீரக வீக்க நோய் தொடர்புடையது.


focus : நோய்முளை; குவிமையம் : 1. கதிர்கள் குவிகிற அல்லது பிரிகிற இடம். 2. நோய் பாதிக்கும் மிகச்சிறிய பகுதி. 3. நைவுப்புண்ணின் கண்ணுக்குப் புலனாகும் சிறிய பட்டை.

focus, primary : முதன் முளை.

foetal : கருசார்.

foetid : தீ நாற்றம்,

foetus : முதிர் கரு : தாயின் கருப்பையில் (பிறக்கும்முன்) இருக்கும் முதிர்கரு சிசு.



முதிர் கரு

fold : மடிப்பு.

follow-up : தொடர் காணல்.

foment : ஒத்தடம்.

fomites : நோய் கலன்.

fluxion : குருதிக் கழிச்சல்.

folic acid : ஃபோலிக் அமிலம் : வைட்டமின் தொகுதிகளில் ஒன்று, பசங்காய் கறிகள், நொதி (ஈஸ்ட்) ஈரல் ஆகியவற்றில் நிறைந்துள்ளது. இது சிறு குடலிலிருந்து ஈர்த்துக் கொள்ளப்படுகிறது. வைட்டமின் B₁₂ குறைபாட்டினால் உண்டாகும் குருதிச் சோகையைக் குணப்படுத்தக் கொடுக்கப்படுகிறது.

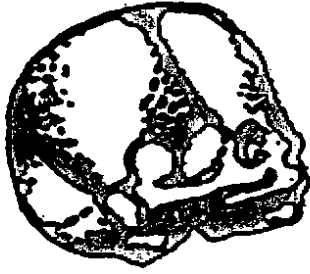
Folicin : ஃபோலிசின் : இரத்த சோகை நோயைக் குணப்படுத்தக் கொடுக்கப்படும் ஃபோலிக் அமிலத்தின் வணிகப்பெயர். முக்கியமாக கருவுற்றிருக்கும் காலத்தில் ஏற்படும் சோகையைத் தடுக்க இது பயன்படுத்தப்படுகிறது.

follicle : குமிழ்ச்சுரப்பி; சுரப்பி திசு நுண்குமிழ்; சிறுபை : ஒரு சிறிய சுரப்புப்பை.

folliculitis : குமிழ்ச் சுரப்பி வீக்கம் : மயிர் மூட்டுப்பை போன்ற குழாய்ச் சுரப்பிகளில் ஏற்படும் வீக்கம்.

fomentation : ஒத்தடமளிப்பு; ஒத்தடம் கொடுத்தல் : மருந்திட்ட இளஞ்சூடான கழுவு நீரினால் ஒத்தடம் கொடுத்தல்.

fontanelle : உச்சிமையம்; உச்சிக் குழி; உச்சி மடு : குழந்தையின் தலையில் எலும்பு வளராது மென்தோல் மட்டும் உடைய உச்சி மையம் இது பெரும் பாலும் குழந்தையின் இரண்டாம் வயதில் மூடிக்கொள்ளும்.



உச்சி மையம்

food : உணவு.

food allergy : உணவு ஒவ்வாமை: உணவு உண்டதும் ஏற்படும் எதிர்விளைவுகள் அனைத்தையும் இது குறிக்கிறது.

food, artificial : செயற்கையுணவு.

food, protective : காப்புணவு.

food intolerance : உணவு வெறுப்பு : உணவு மீது வெறுப்பு உண்டாதல். உணவினலுள்ள காஃபின், தைராமின் போன்ற தீவிரப் பொருள்களின் காரணமாக, அல்லது லேக்டோஸ் போன்ற செரிமானப் பொருள்கள் குறைபாடு காரணமாக, அல்லது ஒவ்வாமை காரணமாக அரிதாக

ஏற்படும் உணவு வெறுப்பு நோய்.

food poisoning : உணவு நச்சுட்டம்; நச்சுணவு : பாக்கடரியா நச்சு, நச்சுடைய இயற்கைக் காய்கறிகள் போன்வற்றை வேதி யியல் நஞ்சு காரணமாக, நஞ்சா கிய உணவினை உண்பதால் வாந்தி, வயிற்றுப் போக்கு போன்ற கோளாறுகள் ஏற்படுதல்.

food, supplementary : துணை உணவு.

foot : பாதம்; அடிக்கால்; காலடி : கணுக்காலுக்குக் கீழேயுள்ள காலடிப் பகுதி.

foot, drop : தொய்கால்.

foramen : எலும்புப் புழை; எலும்புத் துளை; துளை : எலும்பு களில் ஊடுசெல்லும் புழை.

foraminae : துளைகள்.

force : விசை; பலம்.

forced vital capacity (FVC) : கட்டாயச் சுவாச அளவு : நுரையீரல் களிலிருந்து வலிந்து வெளியேற்றக்கூடிய உச்ச அளவு வாயு.

force feeding : கட்டாய உணவூட்டல் : ஒருவரின் விருப்பத்துக்கு எதிராக அல்லது தேவைக்கு அதிகமாகக் கட்டாயமாக உணவு ஊட்டுதல்.

Forced Expiratory Time (FET) : கட்டாயச் சுவாச நேரம் : முழு ஊட்குவாசத்துக்கு அல்லது முழு வெளிச்சுவாசத்துக்கு

எடுத்துக்கொள்ளப்படும் மிக அதிக அளவு முயற்சிக்கான நேரம்.

forceps : பற்றுக் குறடு; சாமணம்; இருக்கை : அறுவைச் சிகிச்சைகளில் பயன்படுத்தப்படும் சாமணம் போன்ற இடுக்கிக் கருவி.

forearm : முன்கை.

Fordyce's spots : ஃபோர்டைஸ் புள்ளிகள் : கன்னம் சார்ந்த சீதச் சவ்வில் உண்டாகும் மயிர்ப்பைச் சுரப்பிகள். இவை மஞ்சள் நிற நரம்புக் கரணைகள் போல்தோன்றும். அமெரிக்கத் தோலியல் வல்லுநர் ஜே. ஃபோர்டைஸ் பெயரால் அழைக்கப்படுகிறது.

fore finger : சுட்டு விரல்; ஆட்காட்டி விரல்.

forehead : நெற்றி.

foregut : கருமுளை உணவு முளை. கருமுளை உணவுட்டப் பாதையின் தலைப் பாகம்.

foreign bodies : அயல் பொருள்கள் : உடலினுள் அயல்பொருள்கள் செல்லுதல். இது அறுவைச் சிகிச்சைக்குப் பின்பு விட்டு விடப்படும் தையல் மூட்டுகள், உறிஞ்சு பொருள், கருவி கள், துடைப்புத் துண்டுகள், அல்லது செயற்கை மூட்டுகள், உறுப்புகள் இதயத்துடிப்பைச் சீராக்கும் கருவிகள், துப்பாக்கிக் குண்டுக் காயங்களில் உள்ளே இருந்து விடும் குண்டுகள் போன்ற மருந்துவத் திரிபியப்

பொருள்களாக இருக்கலாம். கருத்தடைச் சாதனமாகவும் அயல்பொருள்கள் பொருத்தப் படலாம்.

forensic medicine : தடைய; தடயவியல் மருத்துவம் : சட்டம் அல்லாத நீதிமன்றம் சார்ந்த மருத்துவத்துறை. சட்டவியல் மருத்துவம் என்றும் இதனை அழைப்பர்.

foreskin : நுனித்தோல்; முன்தோல் : மாணி நுதியை அல்லது ஆண்குறி நுதியை மூடியிருக்கும் தோல்.

fork, tuning : நாத இருக்கை.

form : வடிவம்; படிவம்.

formal dehyde : ஃபார்மால் டிஹைட் : ஆற்றல் வாய்ந்த பூச்சிக் கொல்லி மருந்து. 40% ஃபார்மாலின் கரைசல், அறைகளில் தொற்று நீக்கம் செய்வதற்குப் பயன்படுத்தப்படுகிறது. நோயியல் திகு மாதிரிகளைப் பாதுகாக்கவும் இதனைப் பயன்படுத்துகிறார்கள்.

formation : அமைப்பு.

formative : அமைவுரு.

formic acid : ஃபார்மிக் அமிலம் (கரிச அமிலம்) : எறும்புகளால் வெளியிடப்பட்ட கசிவில் அடங்கிய அமிலம்.

formication : அரிப்புணர்ச்சி; ஊரல்; எறும்பூரல் : தோலில்

எறும்பு ஊர்வது போன்று ஏற் படும் அரிப்புணர்ச்சி.

formula : மருந்துக் குறிப்பு; வரை முறை : ஒரு பொருளில் அடங்கியுள்ள வேதியியல் பொருள் களைக் குறிக்கும் மருந்து முறைப் பட்டியல் குறிப்பு.

formulary : மருந்து முறைப் பட்டியல் : பரிந்துரைக்கப்பட்ட மருந்துகள், அவற்றின் பயன்பாடுகள், மருந்தளவுகள் ஆகியவற்றின் சுருக்கப்பட்டியல்.

fornix : பேற்றுக் குழாய் வளைந்த முகட்டுப் பகுதி : பெண்ணின் கருப்பை வாய்க்குழாய்ச் சுவருக்கும் கருப்பையின் கழுத்துப் பகுதிக்குமிடையிலான இடைவெளி வளைவு போன்ற முகட்டுடன் இருக்கும்.

Fortagesic : ஃபோர்ட்டாஜெசிக் : பெண்ட்டாசோசின் 15 மி. கிராம் பாராசிட்டாமோல் 500 மி.கிராம் அடங்கிய கலவை மருந்தின் வணிகப் பெயர்.

fortification : செறிவூட்டல்.

fortified food : செறிவூட்டிய உணவு : அயம், வைட்டமின்கள் போன்ற இன்றியமையாத ஊட்டச் சத்துகளால் வளமூட்டப்பட்ட உணவு.

Fortral : ஃபோர்ட்டரால் : பெண்ட்டாசோசின் என்ற மருந்தின் வணிகப் பெயர்.

forward failure : முன்னோக்குத்

தளர்ச்சி : குறைந்த இதய அழுத்த விளைவளவு. உறுப்புகளின் தேவைக்குக் குறைந்த அளவு பரவல்.

fossa : குழிவு; பள்ளம் : நீண்டு குறுகிய குழி; பள்ளம்.

fossil fuel : புதைபடிவ எரி பொருள் : புதைபடிவமாகிய கரிமப்பொருள் சிதைவிலிருந்து பெறப்பட்ட ஓர் எரிபொருள். எண்ணெய், நிலக்கரி, இயற்கைவாயு போன்றவை இதில் அடங்கும்.

fostering : ஊட்டி வளர்த்தல் : குழந்தைகளை அணைத்து ஆதரித்துப் பேணி வளர்த்தல். கவனிப்பு தேவைப்படும் குழந்தையை வீட்டுச் சூழலில் பாதுகாப்பாகக் கவனிப்பதற்கும், குழந்தையை குடும்பத்தினருடன் கூடிய விரைவில் இணைப்பதற்கும் இது தேவைப்படுகிறது.

foster-mother : செவிலித்தாய் ; வளர்ப்புத் தாய்.

Fothergill's operation : ஃபோத்தர்கில் அறுவைச் சிகிச்சை : பிறழ்ச்சியுற்ற கருப்பை, அல்குல் அடித்தளத் தையல், கருப்பை வாய் தையல் ஆகியவற்றுக்கான அறுவை மருத்துவம். பிரிட்டிஷ் மகளிர் மருத்துவ அறிஞர் ஃபோத் தர்கில் பெயரால் அழைக்கப்படுகிறது.

Fouchet's test : ஃபூஷெட் சோதனை : சிறுநீரில் பிலிருபின்

இருப்பதைக் கண்டறிவதற்கான சோதனை. ஒரு சோதனைக் குழாயில் 10 மி.லி சிறுநீருடன் 10% பேரியம் குளோரைடின் 5 மி.லி சேர்க்கும்போது வெள்ளை வீழ்ப்படிவு உண்டாகிறது. இதனை வடிகட்டி எடுத்து உலர்ந்த வடிகட்டும் தாள் மீது பரப்பினால், அதில் பச்சை முதல் நீலம் வரையில் பல வண்ணங்கள் படும். இதிலிருந்து சிறுநீரில் பிலிருபின் இருக்கிறதா என்பதை அறியலாம். ஃபிரெஞ்சு வேதியியலறிஞர் ஏ. ஃபூஷெட் பெயரால் அழைக்கப்படுகிறது.

foundation : அடிப்படை.

fourth heart sound (S4) : நான்காம் இதய ஒலி (S-4) : இதயக் கீழறைத் தடுப்புக்கு எதிராகத் தீவிரத் தமனிச் சுருக்கம் காரணமாக உண்டாகும் இயல்பு மீறி இதய ஒலி. இது முக்கியமாக இதயக்கீழறை உறுப்புப் பொருமலின்போது ஏற்படுகிறது. இது குறைந்த தொனிவுடைய ஒலி. இதனை முதல் இதய ஒலிக்கு அடுத்து முன்பு கேட்கலாம்.

foveola : பார்வைக் குழிவு : பார்வைத் திரையின் மிகவும் உட்குழிவான, மிகுந்த உணர் திறனுடையப் பகுதி.

Foville's syndrome : ஃபோவில் நோய் : மண்டையோட்டின் V, VII நரம்புகளின் வாதம். ஃபிரெஞ்சு உளவியலறிஞர் ஏ. ஃபோவில் பெயரால் அழைக்கப்படுகிறது.

Fowler's position : ஃபவுலர் நிலைப்பாடு : நோயாளியின் படுக்கையின் தலைப்பகுதியும், அவரின் முழங்காலும் உயர்ந்திருக்கும் வகையில் இருக்கும் நிலை. இதனை அமெரிக்க அறுவை மருத்துவ வல்லுநர் ஜி. ஃபவுலர் அமைத்தார்.

fraction : கூறு.

fracture : எலும்பு முறிவு; முறிவு: காயம் காரணமாக எலும்பில் ஏற்படும் முறிவு.

fracture, complete : முழு முறிவு.

fracture, comminated : பல் முனை முறிவு.

fracture, compound : கிழி முறிவு.

fracture, dislocation : பிசு கு முறிவு.

fragilitas : எலும்பு முறிவு நோய்: எலும்பு அளவுக்கு மீறி நொய் மையாக இருப்பதன் காரணமாக அடிக்கடி முறிவு ஏற்படுதல். இது ஒரு பிறவி நோய்.

fragility : உடை நிலை.

Framingham heart study : ஃபிரேமிங்காம் இதய ஆய்வு : அமெரிக்காவில் மசாகூசேட்ஸ் மாநிலத்திலுள்ள ஃபிரேமிங்காம் நகரில், அமெரிக்கச் சுகாதாரச் சேவைத் துறையினர் 1948 முதல் நடத்தி வந்த ஓர் ஆய்வு. இரைப்பை குருதி நாள நோய் உண்டாவதற்கும், இரத்த அழுத்

தம், உடல் எடை, புகைபிடித் தல், குருதிநீர் கொழுப்பினி போன்ற அபாயக் காரணிகளுக்குமிடையிலான தொடர்பினைத் தீர்மானிப்பதற்காக, 28,000 மக்களிடம் 20 ஆண்டுகள் இந்த ஆய்வு நடத்தப்பட்டது.

framycetin : ஃபிரமிசெட்டின் : நியோமைசின் மருந்துடன் நெருங்கிய தொடர்புடையது. காது, கண், தோல் மருந்தாகப் பயன்படுத்தப்படுகிறது.

Franol : ஃபிரானால் : கடும் மார்புச் சளி நோய்க்கும், ஈளை நோய்க்கும் கொடுக்கப்படும் ஒருவகை மருந்தின் வணிகப் பெயர்.

Freamine : ஃபிரியாமின் : முட்டை இறைச்சி, மீன் ஆகிய வற்றிலுள்ள புரதத்தைப் போன்று உட்செலுத்தப்படும் அமினோ அமிலங்கள் ஒன்றின் செயற்கைத் தயாரிப்பின் வணிகப் பெயர்.

free : கட்டிலா; கட்டற்ற; இலவசம்

free-floating : சுதந்திர மிதவை : எந்த ஒரு கோட்பாட்டுடனும் இணைவுடையதாக இல்லாத ஊடுருவிப் பாயும் கவலை, ஒரு முகப்படாத அச்சம்.

free-living : தனியே வாழும்.

freeze. drying : உறைகாய்வு.

freezing : நடுக்கம் : நன்கு முற்றிய பார்க்கின்சன் நோயில் (அசையாநடுக்கம்) காணப்

படும் நடக்கும் பாணியில் ஏற்படும் தடுமாற்றம்.

freiberg's infarction : எலும்புத் திசு அழுகல் : எலும்புத் திசுவின் இழைமங்கள் அழுகுவது. இந்த நோய் பெரும்பாலும் இரண்டாவது கால்விரல் எலும்புகளில் ஏற்படுகிறது. ஃபிரெயில் பர்க் என்பவரால் விளக்கப்பட்டது.

frei's test : ஃபிரை சோதனை : நிணநீர் திசுக்கட்டிக்கான தோல் சோதனை. இதனை ஜெர்மன் தோலியலறிஞர் வில்லியம் ஃபிரை விவரித்துக் கூறினார்.

Freiberg's disease : ஃபிரை பெர்க் நோய் : இரண்டாவது, மூன்றாவது கால்விரல் எலும்புகளின் நுனியில் உண்டாகும் எலும்பு அழற்சி நோய். இதனால் வலி, உள்ளங்கால் முடக்கம், பாதிக்கப்பட்ட பாதம் அழற்சியடைதல் ஆகியவை உண்டாகும். பிரிட்டிஷ் எலும்பு மருத்துவ அறிஞர் ஃபிரடரிக் ஃபிரைபெர்க் பெயரால் அழைக்கப்படுகிறது.

Frenkel's exercises : முள்ளெலும்புப் பயிற்சி : தசைக்கும் மூட்டுகளுக்கும் உணர்வூட்டுவதற்காக முதுகுத் தண்டிலுள்ள முள்ளெலும்புக்குத் தனிவகைப் பயிற்சியளித்தல்.

frenotomy : ஃப்ரீனோட்டமி : உறுப்பின் இயக்கத்தைத்

தடுக்கும் சிறுநரம்பினை அறுவைச் சிகிச்சை மூலம் அப்புறப்படுத்துதல். முக்கியமாகத் தெற்று நாக்கினைச் சீர்படுத்த இந்த அறுவை மருத்துவம் செய்யப்படுகிறது.

frenum : இயக்கத் தொடர் சவ்வு: உறுப்புகளின் இயக்கத்தைக் கட்டுப்படுத்தும் சவ்வு மடிப்பு.

frequency : தொடர் நிகழ்வு.

Freud, Sigmund : (1856-1939); ஃபிராய்டு, சிக்மண்ட் (1856-1939): நரம்புக் கோளாறுகளுக்குக் காரணமான உளப் பகுப்பாய்வு கோட்பாட்டினை வகுத்தவர். மனிதரின் இயல்பான மற்றும் இயல்பு மீறிய நடத்தை முறைக்குப் பல்வேறு உளவியல் காரணங்களைக் கண்டு கூறியவர்.

Frey's syndrome : ஃபிரே நோய்: காதுமடல்-பொட்டெலும்பு நோய் இதனால் காதுமடல் பொட்டெலும்புப் பகுதியில் வலியும், மிகுந்தத கூச்சமும் திடீர் முக வீக்கம், கன்னத்தில் மிகை வியர்வு உண்டாகும். சாப்பிடும்போது, முக்கியமாக அதிக நறுமணப் பொருள்கள் நிறைந்த கரிகளைச் சாப்பிடும் போது இந்த வியர்வு உண்டாகிறது. இது பெரும்பாலும் சீழ்வடியும் புட்டாலம்மையைக் (பொண்ணுக்கு வீங்கி) கீறிவிடுவதால் உண்டாகிறது. போலந்து மருத்துவ அறிஞர் லூசி ஃபிரே பெயரால் அழைக்கப்படுகிறது.

friar's balsam : பொன் மெழுகு : பண்டைக்காலத்தில் நோவ கற்றும் மருந்தாகப் பயன்பட்ட நறுமணப் பொருள்; சாராயத்தில் கரைக்கப்பட்ட சாம்பிராணி.

friction : மருத்துவத் தேய்ப்பு முறை : மருத்துவ முறைப்படித் தேய்த்து விடுதல், உராய்தல்.

friction, rub : உரசொலி.

Friedman's curve : ஃபிரைட்மன் வளைவு : இடுப்பு வலியை அதிகரிப்பதைச் சித்திரித்துக் காட்டும் ஒரு வரைபடம். அமெரிக்க தாய்மை மருத்துவ அறிஞர் ஃபிரைட்மன் இதனை விவரித்தார்.

Friedrich's ataxia : உறுப்புகள் ஒத்தியங்காமை : உடலுறுப்புகள் ஒத்தியங்க முடியாமல் இருத்தல். முதுகந்தண்டிலுள்ள உணர்வு மற்றும் இயக்க நரம்பு நாள மையங்களில் குழந்தைப் பருவத்திலேயே உள்ளரிக் காழ்ப்பு காரணமாக இந்நோய் உண்டாகிறது. இதனால் தசை நலிவடைந்து, தள்ளாட்டம் ஏற்படுகிறது. இதயமுங்கூட பாதிக்கப்படலாம்.

Frigidity : கிளர்ச்சியின்மை; காம மின்மை : பாலுறவு கொள்வதில் இயல்பான விருப்பம் இல்லா திருத்தல். பெரும்பாலும் பெண்களுக்கு இந்நோய் உண்டாகிறது.

Froben : ஃபுரோபென் : ஃபிளாப்பி புரோஃபென் என்னும் மருந்தின் வணிகப் பெயர்.

frog : ஒரு தவளை இனம்.

frog belly : தவளை வயறு : அங்கக்கோணல் உடைய குழந்தையின் தடித்த ஊசலாடும் அடிவயிறு.

frog face : தவளை முகம் : உள் மூக்குக் குழிகளிலுள்ள நீண்ட காலக் குருதி நாளக்கட்டி. இது கண்குழிகள் வரைகூட நீண்டிருக்கும். இது மூக்கடைப்பு, சலிப்பூட்டும் கரகரப்புக்குரல் ஆகியவற்றுடன் தொடர்புடையது.

frog plaster : தவளை சாந்துக்கட்டு : பிறவியிலேயே இடுப்பெலும்பு இடம் பெயர்வதைச் சீர் செய்வதற்காக அரைச்சாந்தினால் போடப்படும் மருத்துவக்கட்டு.

frontal : நெற்றி எலும்பு; தலை முன்னெலும்பு; முன் உச்சி; நெற்றி சார் : நெற்றியைச் சார்ந்த முன்பக்கமுள்ள எலும்பு.

frost : உறைபனி.

frostbite : பனிக்கட்டுப்பு; திசு உறைவு : கடுங்குளிரினால் ஏற்படும் பொல்லா வீக்கம்.

frosting : வெண்படலம் : தோலில் வியர்வைச் சுரப்பிகளுக்கு மேலாக நுண்ணிய குருணை போன்ற உப்பு படிதல். இது, நீர்க்கட்டி அழற்சியில் உள்ளது போன்று இருக்கும்.

froth : நுரை.

frown : புருவ நெரிப்பு, முகச்சுளிப்பு; சினக்குறிப்பு; கடுநோக்கு.

frozen : உறைந்த.

frozen chest : இறுகிய மார்பு : நுரையீரல் அல்லது சோற்றுத்திசு அழற்சி. இதனால், மார்பு இயக்கமிழந்துவிடும்.

frozen shoulder : விறைப்புத் தோள்; தோள் இறுக்கம் : முதலில் வலி தோன்றி, பின்னர் விறைப்பு ஏற்பட்டுப் பல மாதங்கள் நீடிக்கும் வலி குறைந்ததும் இயல்பு நிலை திரும்பும் வரைப் பயிற்சி செய்தல் வேண்டும். இந்நோய்க்குக் காரணம் தெரியவில்லை.

frusemide : ஃபுருசமிடி : சீரான சிறுநீர்ப் போக்கினை உண்டாக்கும் மருந்து. இதனை வாய்வழி உட்கொண்ட பிறகு 4 மணி வரை இது நீடிக்கிறது.

fructose : பழச் சர்க்கரை.

fructosuria : இனிம இழிவு.

Frusene : ஃபுருசென் : ஃபுருசெமிடி என்ற மருந்தின் வணிகப் பெயர்.

frying : வறுத்தல்; பொறித்தல்.

Fucidin : ஃபூசிடின் : ஃபூசிட அமிலம் சோடியம் ஃபூசிடேட் இரண்டும் கலந்த கலவை மருந்தின் வணிகப் பெயர்.

fugue : இடமாற்ற நினைவிழப்பு; இடமாற்றத்துடன் ஏற்படும் நினைவிழப்பு. இசிப்பு நோயின் போது அல்லது சிலவகைக் காக்கை வலிப்பு நோயின் போது இது உண்டாகிறது.

fulguration : திசுவழிப்பு; மின் வழி திசு வலிப்பு : உட்பகுதி களுக்கு மின் அலைகளால் வெப்ப மூட்டுதல் மூலம் திசுக்களை அழித்தல்.

full-term : நிறைமாதம்; வளர்வுற்ற கரு : குழந்தை கருப்பையில் 40 வாரங்கள் முழுவதுமாக இருந்து முதிர்ச்சியடைதல்.

fulminant : திடீர்த் தோற்றம் : திடீரெனத் தோன்றி, அதே வேகத்தில் மறைதல். அதிரடித் தாக்கம்.

fulminating : அதிமிகை.

fumigation : புகைத் தூய்மையாக்கம்; புகையூட்டத் தூய்மை; புகையூட்டும் : நறுமணப் புகையூட்டித் தூய்மையாக்கம் செய்தல்.

function : உறுப்புப் பணி; இயக்கம்; செயல் : இயல்பான நிலையில் உடலின் ஒவ்வொரு உறுப்பும் செய்யக் கூடிய தனிப் பணி.

function, coordinating : ஒருங்கிணை செயல்.

functional : உறுப்பியக்க முறை : உடல் உறுப்புகளின் இயக்கக் கூறு சார்ந்த; உறுப்புகளின் கட்டமைப்பு சீர்குலையாமல், இயக்கத்தில் கோளாறு ஏற்படுதல்.

fundal dominance : கருப்பை உச்சி ஆதிக்கம் : கருப்பை உச்சிப்

பரப்பில் கருப்பைச் சுருக்கம் இயல்பாகத் தொடங்குதல்.

fundoplication : இரைப்பை வாய் மடிப்பு : இரைப்பை உச்சிப் பரப்பினை அறுவை மருத்துவம் மூலம் மடித்து விடுதல். இரைப்பையிலுள்ள பொருள்கள் உணவுக் குழாய்க்குள் சென்று விடாமல் தடுப்பதற்காக இந்த மருத்துவம் செய்யப்படுகிறது.

fundus : உச்சி வாய்ப் பரப்பு; விழி மையம்; குழி முகடு : குறுகலான குழாய் அமைப்பின் உச்சி வாய்ப் பரப்பு.

funduscope : கருப்பை உச்சி ஆய்வுக்கருவி : கருப்பை அமைப்புகளை ஒரு கண்ணாய்வுக் கருவி மூலம் ஆய்வு செய்தல்.

fundus, of stomach : இரைப்பை முகடு.

fundus, oculi : விழி முகடு.

fundus, uteri : கருப்பை முகடு.

fungation : புரையோடல்.

fungicide : காளான் கொல்லி : காளான்களைக் கொல்வதற்கான மருந்து.

fungiform : காளான் வடிவம் : நாக்கின் பின் மையப் பகுதியில் காணப்படும் நாய்க்குடை (காளான்) போன்ற வடிவுடைய சதைக் காம்பு.

Fungilin : ஃபங்கிலின் : ஆம் போட்டெரிசின் B என்ற மருந்தின் வணிகப்பெயர்.

fungistatic : காளான் தடுப்பு மருந்து : காளான்கள் வளர்வதை தடுக்கும் ஒருவகை மருந்து.

fungizone : ஃபங்கிசோன் : அம் போட்டெரிசின் B என்ற மருந்தின் வணிகப் பெயர்.

fungoid : காளான் போன்ற : நாய்க்குடையின் தன்மையுடைய.

fungosity : காளான் தன்மை : நாய்க்குடையின் தன்மை.

Fungus : காளான் (நாய்க்குடை); பூஞ்சைக் காளான்; பூசணம் : மட்கிய உயிர்ப் பொருள்களின் மீது வளரும் பச்சையமற்ற குறிமறையினச் செடியினம். கடற்பஞ்சு போன்ற நோய்த் தன்மையான வளர்ச்சி. இவை விதைகளினால் அல்லாமல், நுண் துகள்கள் மூலம் முளைக்கின்றன.

funiculitis : விந்து நாள் வீக்கம்; விந்து குழாய் அழற்சி : விந்து நாள்த்தில் ஏற்படும் வீக்கம்.

funnel chest : புனல் மார்பு; குழி மார்பு : முதுகந்தண்டினை நோக்கிக் குழிவாக இருக்கும் மார்புக் கூடு.

funny-laone : முழங்கை மூட்டெலும்பு.

Furacin : ஃபூராசின் : நைட்ரே ஃபூராசோன் என்ற மருந்தின் வணிகப் பெயர்.

Furadantin : ஃபூராடான்ட்டின் : நைட்ரோ ஃபூராடான்ட்டாயின் என்ற மருந்தின் வணிகப் பெயர்.

Furamide : ஃபூராமைட் : டைலாக் சாளைட் ஃபூரோவாட் என்ற மருந்தின் வணிகப் பெயர்.

Furazolidone : ஃபூராசோலிடோன் : கிருமியினால் உண்டாகும் வயிற்றுப் போக்கு, கிருமியினால் ஏற்படும் உணவு நச்சு ஆகியவற்றுக்குப் பயன்படுத்தப்படும் மருந்து.

furfurr : பொடுகு.

furor : திடீர் அமளி : கட்டுக் கடங்காத சீற்றம் அல்லது கடும்கினம் காரணமாக திடீரென ஏற்படும் வெறி. இதனால் நோயாளி அறிவுக்குப் பொருந்தாத செயல்களைச் செய்கிறார்.

Furoxone : ஃபூராக்க்சோன் : ஃபூராசோலிடோன் என்ற மருந்தின் வணிகப் பெயர்.

Furrier's lung : ஃபூரியர் நுரையீரல் : மென்மயிர்த்தொழிலில் வேலை செய்யும் தொழிலாளர்களுக்கு ஏற்படும் நுரையீரல் திசு அழற்சி.

furrow : கோட்டுக் குழிவு.

furuncle : கொப்புளம்.

furunculosis : கழலை; கழலை வீச்சு : கொப்புளங்கள் காரணமாக ஏற்படும் கட்டி.

furiform : கூம்பிய.

furiom : கூட்டிணைவு.

Fusobacterium : ஃபூசோபாக்டீரியம் : வாய்க்குழியிலும், குடலிலும் காணப்படும் கிராம்-எதிர்மறை ஆக்சிஜன் உயிரியான சலாகை வடிவிலான பாக்டீரியா.

F waves ECG : எஃப் அலைகள் (இ.சி.ஜி) : தமனித் தடிப்பு அலைகள் இவை. இதயமின்னியக்கப் பதிவுக் கருவி (இ.சி.ஜி) வரைபடத்தில் ரம்பப் பல்வரிசையில் இது தோன்றும். இவை நிமிடத்துக்கு 280-320 என்ற விகிதத்தில் அமைந்திருக்கும்.

G

G : "ஜி" : கிராம், புவிஈர்ப்பு (gravity) ஆகியவற்றுக்கான சின்னம்.

G-actin : ஜி-ஆக்டின் : பல்வேறு உயிரணுக்களில் காணப்படும் ஓர் உருளைப் புரதம்.

G cell : ஜி-உயிரணு : கேஸ்டிரின் சுரக்கும் APUD உயிரணுக்கள். இவை முக்கியமாக இரைப்பையில் காணப்படும்.

GA : ஜி.ஏ (G.A) : பொது உணர்ச்சியின்மை (General anaesthesia) என்பதன் சுருக்கம்.

gag : வாயடைப்பு; வாயடைப்புக் கட்டை : வாய் திறந்தபடி இருக்கும்படி செய்வதற்குப் பல் மருத்துவர் இடும் பொறியமைப்பு.

gait : நடக்கும் பாணி; தோரணை; நடையமைவு : இணக்க அல்லது இயல்பு மீறிய நடக்கும் பாணி 'சிறு முளை நடை' எனப்படும். சுழன்று தள்ளாடும், சாய்வான, கத்திரிக்கோல் நடையில் கால்கள் ஒன்றையொன்று குறுக்கே வெட்டுகின்றன. கால் விளங்காக் கோளாறினால் நடக்கும் பாணியில், பாதம் மிக உயரத்திற்குத் தூக்கப்பட்டுத் திடீரெனத் தரையில் ஊன்றப் படுகிறது. இதில் பாதம் முழுவதும் தரையைத் தாக்கும்.

gait, wedding : வாத்துநடை.

gait, scissor : கத்திரிநடை.

galactagogue : பால் சுரப்பு மருந்து; பால் ஊக்கி; பால் பெருக்கி : தாயிடம் பால் சுரப்பதை அதிகரிக்கும் ஒரு வகை மருந்து.

galactocoele : பால்கட்டி : பால் அல்லது பால் போன்ற திரவம் அடங்கிய நீர்க்கட்டி.

galactokinase : கேலாக்டோக்கிளேஸ் : கிளைக்கோஜனின் வளர்சிதை மாற்றத்தில் பங்கு பெறும் செரிமானப் பொருள்.

galactorrhoea : மிகு பால் சுரப்பு; பால் சுரப்பு மிகைப்பு; பாலொழுக்கு : தாயிடம் இயல்புக்கு மீறி மிகுதியாகப் பால் சுரத்தல்.

galactosaemia : மிகு பாற்சர்க்கரைப் பொருள் : இரத்தத்திலும், மற்றத் திசுக்களிலும் பாற்சர்க்கரைப் பொருள் மிகுதியாக இருத்தல். சிறுகுடலிலுள்ள பாற்சர்க்கரைப் பொருள், பால் வெல்லத்தை சர்க்கரையாகவும், பாற்சர்க்கரையாகவும் மாற்றுகிறது. நுரையீரலிலுள்ள மற்றொரு செரிமானப் பொருள் (என்சைம்), பாற் சர்க்கரைப்

பொருளைச் சர்க்கரையாக மாற்றுகிறது. இந்த இரு வகைகளிலும் பிறவியிலேயே செரிமானப் பொருள் குறைபாடு காரணமாக, மிகு பாற்சர்க்கரைப் பொருள் உண்டாகிறது. இது மனக்கோளாறுக்குக் காரணமாகிறது.

galactose : பாற்சர்க்கரைப் பொருள்; பாலினிமம் : பாலில் உள்ள சர்க்கரையில் சர்க்கரையுடன் காணப்படும் பொருள். நுரையீரல் சேதமடைந்திருக்கிறதா என்பதைக் கண்டறிய பாற்சர்க்கரைப் பொருள் சோதனை செய்யப்படுகிறது. நோயாளிக்கு வெறும் வயிற்றில் 500மி.மீ நீரில் 40 கி. பாற்சர்க்கரைப் பொருள் கரைக்கப்பட்ட கரைசல் கொடுக்கப்படுகிறது. ஐந்து மணி நேரத்திற்கு அவரது சிறுநீர் பரிசோதிக்கப்படுகிறது. சிறுநீரில் 2 கிராம் அல்லது அதற்கு மேல் பாற்சர்க்கரைப் பொருள் இருந்தால், அவரது நுரையீரல் சேதமடைகிறது என்று பொருள்.

galactosuria : பாலினிம இழிவு.

galacturia : கேலாக்டூரியா : கேலாக்டோஸ் இருப்பதன் காரணமாகச் சிறுநீர் பால் போல் வெண்மையாக இருத்தல்.

galant reflex : நுண் அனிச்சை செயல் : பச்சிளங்குழந்தை தண்டுவடம் நெடுகிலும் முதுகினை வலிப்பு தாக்கும்போது,

இடுப்பு தூண்டப்பட்ட பக்கமாக நகரும். பிறந்து 4 வாரங்களில் இது மறைந்துவிடும். இத்தகைய அனிச்சைச் செயல் இல்லையென்றால் தண்டு வடத்தில் நைவுப்புண் இருக்கிறது என்று பொருள்.

Galeazzi's sign : கேலியேசி குறியீடு : பச்சிளங்குழந்தைகளின் இடுப்பு பிறவிலேயே பிறழ்ந்திருப்பதைக் கண்டறிதல். இதில் குழந்தை மல்லாந்து படுத்திருக்கும். இடுப்பு 90° வளைந்திருக்கும். ஒரு முழங்கால் மற்றதை விட உயரமாக இருந்தால் இந்தப் பிறழ்வு உண்டாகிறது.

Galen : கிரேக்க மருத்துவர்.

Galen's bandage : கேலன் கட்டுத்துணி: தலையில் கட்டுப்போடப் பயன்படும் கட்டுத் துணி. இது, ஒவ்வொரு முனையும் மூன்று துண்டுகளாகப் பகுக்கப்பட்ட ஒரு துண்டு துணியைக் கொண்டிருக்கும். கிரேக்க மருத்துவ அறிஞர் கிளாடியல் கேலன் பெயரால் அழைக்கப்படுகிறது.

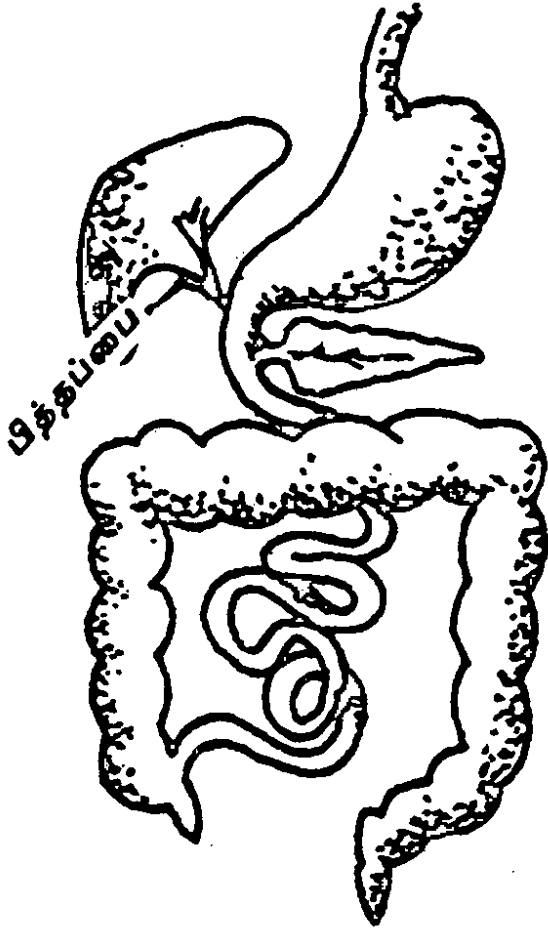
gall : 1. கல்லீரல் சுரப்பு; பித்தநீர் : கல்லீரலில் சுரக்கும் பித்தநீர். 2. வீக்கம்/கொப்புளம் : உராய்வதால் உண்டாகும் புண்.

gallamine : காலாமின் : தசைக்குத் தளர்ச்சியூட்டும் ஒருவகை மருந்து.

Gallavardin's syndrome : காலவார்டின் நோய் : ஒருவரின்

இதயஞ்சார்ந்த நோயில் கடு முயற்சி அல்லது உணர்ச்சி காரணமாகத் தூண்டப்படும் மூச்சு நிறுத்தம்.

gallbladder : பித்தப்பை; பித்த நீர்ப்பை : நுரையீரலின் அடிப் பரப்பில் உள்ள பேரிக்காய் வடிவமுள்ள பை. இதில் பித்த நீர் சேர்த்து வைக்கப்படுகிறது.



பித்த நீர்ப்பை

gall-duct : பித்த நீர் வடிகுழாய்.

gallipot : ஜாடி; குழம்புப் பாளை: தைலம் வைக்கப் பயன்படும் பளப்பளப்பான மட்பாண்டம்.

gallery : அடுக்கு மேடை.

gallop : குருதியோட்டம்; இரத்தப் பாய்வு.

gallop-rhythm : பாயமைவு.

gallstones : பித்தப்பைக் கல்; பித்தக்கல் : பித்தப்பையில் உண்டாகும் கல் போன்ற கடும் பொருள்.

galls : மரக்கரணைகள்; மாசைக்காய் : கருவாலி போன்ற சில மரங்களின் கரணைகளிலிருந்து சுரக்கும் பால். இதிலிருந்து தானிக் அமிலம் தயாரிக்கப்படுகிறது.

Galvanic electric stimulation : மின்னோட்ட மின் தூண்டல் : தசை இசிவு, இதயத்தசை வலி ஆகியவற்றைக் குணப்படுத்த எதற்கான மிகை அழுத்த மின் தூண்டல்.

galvanism : கால்வானியம்.

galvano cauterization : மின்னோட்டத் தீய்ப்பு : திசுக்களை அழிப்பதற்கு மின்னோட்டம் மூலம் சூடாக்கப்பட்ட ஒரு கம்பியைப் பயன்படுத்துதல்.

galvanometer : மின்னோட்டமானி; கால்வானியமானி : மின்னோட்டத்தை அளவிடுவதற்கான ஒரு கருவி.

Gambel's syndrome : கேம்பெல் நோய் : பச்சிளங்குழந்தைகளுக்குக் குடும்ப மரபாக வரும் வயிற்றுப் போக்கு. இந்த வயிற்றுப்போக்கில் குளோரைடு மிகுதியாக இருக்கும். அமெரிக்கக் குழந்தை மருத்துவ வல்லுநர் ஜே. கேம்பெல் பெயரால் அழைக்கப்படுகிறது.

gamete : பாலணு; பாலின உயிரணு; புணரி : இனப்பெருக்கத்தில் இருபால்களின் சார்பாகவும் இணைந்து ஒன்றையொன்று பொலிவுபடுத்தும் பாலினச் சார்பான ஊன்மத் துகள்.

gamete intrafallopian transfer (GIFT) : பாலணு வெளியேற்ற மாற்றம் : மலட்டுத்தன்மையைக் குணப்படுத்துவதற்காக மனிதக் கருவூட்டத்துக்கான ஓர் உத்தி. இதில், ஆண் பெண் பாலணுக்கள் கரு வெளியேறும் குழாயின் விளிம்பு முனைகளுக்கு லேப் ராஸ்கோப் வழியாக உட் செலுத்துதல்.

gametocide : பாலணு ஒழிப்புப் பொருள் : பாலணுக்களை அல்லது பாலின உயிரணுக்களை அழிக்கிற ஒரு பொருள். முக்கியமாக மலேரிய ஓட்டுண்ணி.

gametogony : பாலின உயிரணு உருவாக்கம் : கொசுவைத் தாக்கும் மலேரியா ஓட்டுண்ணியின் ஆயுள் சுழற்சியில் ஆண்

பெண் பாலின உயிரணுக்கள் உருவாதல்.

gammabenzenehexachloride : காமபென்சீன்ஹெக்சாகுளோரைடு: தலைப்பேனை ஒழிப்பதற்குச் சவர்க்காரக் குழப்பாக (ஷாம்பூ) பயன்படுத்தப்படும் பொருள்.

gamogenesis : பாலிணைவு இனப்பெருக்கம் : இருபால்கள் இணைந்து இனப்பெருக்கம் செய்தல்.

gamma rays : சிற்றலை ஒளிக் கதிர்; காமாக் கதிர்கள் : மிகக் குறுகிய ஒளிக்கதிர்வையுள்ள ஊடுருவு கதிர். கதிரியக்கத் தனிமங்களின் அணுக்கரு மையம் சிதைவுறுவதால் இது உண்டாகிறது.

ganglionic : நரம்பு முடிப்புகள் உள்ள.

ganglionic : நரம்பு மையம்.

ganglion : நரம்பு மண்டல மையம்; நரம்பு முடிச்சு; நரம்புக் கணு; நரம்பு முண்டு : மங்கிய சாம்பல் நிறமுடைய மாப் பொருள் நிரம்பிய நரம்பு மண்டல மையம்.

ganglion-cell/ganglion corpuscule/ganglion globule : நரம்பு மையக் கருவணு.

ganglion, cervical : கழுத்து முகை.

ganglionciliary : பிசிர்முகை.

ganglion-lumbar : இடை முகை.

ganglion, sympathetic : உடனிசை முகை; உடனிசைத்தொகை.

ganglionectomy : நரம்பு மண்டல மைய அறுவை மருத்துவம்; நரம்பு முகை நீக்கம்.

ganglionic : நரம்பு மையம் சார்ந்த; நரம்புக் கணு சார்ந்த.

gangrene : தசையமுகல் நோய்; அழிவுறல்; அழுகம் : தசையமுக லுடன் கூடிய உடலின் உட்கூறு அல்லது திசுக்கள் அழிந்து போதல். இது பெரும்பாலும் இரத்தவோட்டக் குறைபாட்டினால் உண்டாகிறது. சிலசமயம், நேரடிக் காயம் அல்லது நோய்த் தொற்று காரணமாகவும் ஏற்படலாம்.

gangrene, diabetic : நீரிழிவமுகம்.

gangrene, dry : வறலமுகம்.

gangrene, gas : வளிவமுகம்.

gangrene, moisture : கசிவமுகம்.

gangrene, septic : சீவமுகம்.

gangrenous stomatitis : தசையமுகல் அழற்சி; அழுகிய வாயற்சி : புற்றுப்புண்.

Ganser syndrome : உளறல் நோய் : ஒருவர் கேள்விகளுக்கு தவறான பதில்களைக் கூறி, தான் சரியான பதிலைக் கூறி விட்டதாக எண்ணிக் கொள்ளும் மனக்கோளாறு நோய். எடுத்துக்

காட்டாக, இந் நோய் கண்டவர் ஒரு குதிரைக்கு ஆறுகால்கள் என்று கூறுவார்.

Gantrisin : கேண்ட்ரிசின் : சல்ஃபாஃபுரோசோல் என்ற மருந்தின் வணிகப் பெயர்.

gantry : நிலைதாங்கி : 1. மிடா வைப்பதற்கான நான்கு கால் களுள்ள மரத்தாலான நிலை தாங்கி. இதில் ஊடுகதிர் உள் தளப்படம் எடுப்பதற்காக நோயாளியைப் படுக்கவைத்து எடுத்துச் செல்வர். 2. ஒரே அளவாக ஓடுங்கி நீண்ட முடுக்குப் பொறியும், கோபால்ட் சாதனமும் வைக்கப்பட்டிருக்கும் இடம்.

gap : பிளவு : 1. இடைவாயில். 2. இடைமுறிவு. 3. புற்றுநோயில் வளர்ச்சிக் குறியீடாகச் செயற்படும் ஜி.டி.பேஸ் இயல்புக்கப் புரதம்.

GAPO syndrome : 'கேப்போ நோய்' : வளர்ச்சிக் குறைபாடு, தலை வழுக்கை, பல் முளையா திருத்தல், கண் நலிவு போன்ற நிலைமைகள் உண்டாகும் நோய்.

garbage : குப்பை.

garden screws : கார்டன் திரு காணி : தொடையெலும்பின் கழுத்துப் பகுதியில் உண்டாகும் முறிவினை உள் முகமாகப் பொருத்துவதற்கான திருகாணி.

Gardenal : கார்டினால் : ஃபினோ பார்பிட்டோன் என்ற மருந்தின் வணிகப்பெயர்.

Gardner's syndrome : கார்ட்னர் நோய் : குடும்ப நோயாக ஏற்படும் பெருங்குடல் தொங்கு தசை நோய். இது எலும்பு சார்ந்த மென் திசுக்கட்டிகளுடன் உண்டாகும் அமெரிக்க மரபணுவியலறிஞர் எல்டான் கார்ட்னர் இதனை விவரித்தார்.

gargle : தொண்டை கழுவும் நீர்மம்; வாய்க் கொப்பளிப்பு; கொப்புளி : தொண்டையைக் கழுவுவதற்குப் பயன்படும் ஒரு கரைசல்.

gargoyle cells : நீர்த்தாரை உயிரணுக்கள் : சளிச்சவ்வு சர்க்கரைச் சேர்மங்கள் நிறைந்த லேசோசோம்கள் செறிந்துள்ள உயிரணுக்கள்.

Garoin : காரோயின் : ஃபெனிட்டாவின் சோடியம், ஃபினோபார் பீட்டோன் இரண்டும் கலந்த கலவை மருந்தின் வணிகப்பெயர். காக்காய் வலிப்பு நோய்க்கு இது பயன்படுகிறது.

Gartner's duct : கார்ட்னர் நாளம் : கருப்பையை ஒட்டியுள்ள சிறு நீரகச் சவ்வு நாளம். டேனிஷ் அறுவை மருத்துவ வல்லுநர் ஹெர்மன் கார்ட்னர் பெயரால் அழைக்கப்படுகிறது.

gas : வாயு; வளிமம்; ஆவி : ஒரு பொருளின் மூன்று நிலைகளில்

ஒன்று வாயுநிலை. திடநிலையும், திரவநிலையும் மற்ற இரு நிலைகளாகும். வாயு வெளிப்படும்போது அதன் வடிவையும் கன அளவையும் அப்படியே இருத்தி வைத்துக் கொள்வதில்லை.

gasometry : வாயு அளவீடு : ஒரு கலவையில் வாயு எந்த அளவுக்கு இருக்கிறது என்பதை மதிப்பிடுதல்.

gaspng baby syndrome : குழந்தை மூச்சுத் திணறல் நோய் : குறைமாதக் குழந்தைகளுக்கு ஏற்படும் நோய். இதில் கடுமையான வளர்ச்சிதை மாற்ற அமிலப் பெருக்கம், மூளைக் கோளாறு, சுவாசக் குறைபாடு உண்டாகும். கிருமி வளர்ச்சித் தடைக் கரைசல்கள் அடங்கிய பென்சில் ஆல்கஹாலை அடிக் கடிக்க கொடுப்பதால் இந்த நோய் ஏற்படுகிறது.

gasserectomy : நரம்புக்கணு அறுவை மருத்துவம் : நரம்பு மண்டல மையத்தை அறுவை மருத்துவம் மூலம் வெட்டியெடுத்தல்.

gastralgia : வயிற்று வலி; இரைப்பை வலி : வாயுக் கோளாறினால் ஏற்படும் வயிற்று வலி.

gastrectomy : இரைப்பை அறுவை மருத்துவம்; இரைப்பை நீக்கம்; இரைப்பை அகற்றல் : இரைப்பையின் ஒரு பகுதியை அல்லது இரைப்பை முழுவதையும் அறுவை மருத்துவம் மூலம் அகற்றுதல்.

gastric : அடிவயிறு சார்ந்த இரைப்பைகள், இரைப்பை சார்ந்த: இரைப்பையில் சுரக்கும் நீர் அமிலமாவதால் அடிவயிற்றில் வலி உண்டாகிறது. இதனால், உணவு உண்டதும் வயிற்றுவலி ஏற்படுகிறது.

gastric fever : குடற் காய்ச்சல்.

gastric juice : இரைப்பை நீர்.

gastrin : இரைப்பைச் சுரப்புப் புரதம் : இரைப்பைக்குள் உணவு சென்றதும் சுரக்கும் ஒரு வகை இயக்குநீர் (ஹார்மோன்) இது இரைப்பை நீர் மேலும் சுரப்பதற்கு வழி செய்கிறது.

gastrinoma : கணையக் கட்டிச் சுரப்பு : கணைய உயிரணுக் கலவைக் கட்டியிலிருந்து சுரக்கும் காஸ்டிரின். இது சோலிங்கர் எல்லிசன் நோயுடன் தொடர் புடையது.

gastritis : இரைப்பை அழற்சி; இரைப்பை வீக்கம் : இரைப்பையில் ஏற்படும் வீக்கம்.

gastrocele : இரைப்பைக் கட்டி; இரைப்பைப் பிதுக்கம்.

gastrocnemius : கெண்டைக் கால் தசை : கெண்டைக்கால் புடைத்திருக்கச் செய்யும் தசை.

gastrocolostomy: இரைப்பை அறுவைச் சிகிச்சை : இரைப்பையைப் பெருங்குடலுடன் அறுவை மருத்துவம் மூலம் பிணைத்தல்.

gastroduodenoscopy : இரைப்பை அகச்சோதனை : இரைப்பை, முன்சிறுகுடல் ஆகியவற்றை அகநோக்குக் கருவி மூலம் ஆய்வு செய்தல்.

gastrodynia : இரைப்பை நோவு; இரைப்பை வலி.

gastroenteritis : இரைப்பை-குடல் அழற்சி : இரைப்பையிலும், சிறு குடலிலும் சளிச் சவ்வில் ஏற்படும் வீக்கம். நுண்ணுயிரியல் காரணமாக இது உண்டாகிறது. குழந்தைகளிடம் நோய்க் கிருமிகளினால் ஏற்படுகிறது.

gastroenteroanastomosis : இரைப்பை-சிறுகுடல் இணைப்பு; இரைப்பைச் சிறுகுடலுடன் அறுவைச் சிகிச்சை மூலம் பிணைத்தல்.

gastroenterology : இரைப்பை-குடல் ஆய்வியல்; இரைப்பைக் குடலியல் : நுரையீரல், பித்தநீர்க் குழாய், கணையம் போன்ற செரிமான உறுப்புகள் பற்றியும், அவற்றில் உண்டாகும் நோய்கள் பற்றியும் ஆராய்தல்.

gastroenteropathy : இரைப்பை-குடல் நோய் : இரைப்பையிலும், குடலிலும் ஏற்படும் நோய்கள்.

gastroenteroscope : இரைப்பை-குடல் நோய் காணும் கருவி: இரைப்பையிலும், குடலிலும் உண்டாகும் நோய்களைக் கண்ணால் பார்த்தறிவதற்குப் பயன்படும் கருவி.

gastroenterostomy : இரைப்பை சிறுகுடல் பிணைப்பு; இரைகுடலிணைவு : இரைப்பையையும் சிறுகுடலையும் அறுவை மருத்துவம் மூலம் பிணைத்தல்.

Gastrografin : கேஸ்டிரோகிராஃபின் : சோடியமும், மெக்னீசியம் டயாட்ரிசோயேட்டும் கலந்த கலவை மருந்தின் வாணிகப்பெயர். குருதிப் போக்குக்குக் கொடுக்கப்படும் மருந்து.

gastrooesophageal : இரைப்பை-உணவுக்குழாய் சார்ந்த : இரைப்பை மற்றும் உணவுக் குழாய் சார்ந்த.

gastrooesophagostomy : இரைப்பை உணவுக்குழாய் இணைப்பு : இரைப்பையுடன் உணவுக் குழாயை இணைப்பதற்கான அறுவை மருத்துவம்.

gastropathy : வயிற்றுநோய்; இரைப்பை நோய் : இரைப்பையில் ஏற்படும் ஒரு நோய்.

gastropexy : இரைப்பையைப் பொருத்துதல் : இடம் பெயர்ந்த இரைப்பையை அறுவை மருத்துவம் மூலம் பொருத்துதல்.

gastrophrenic : இரைப்பை-உதர விதானம் சார்ந்த : இரைப்பை மற்றும் உதரவிதானம் சார்ந்த.

gastroplasty : இரைப்பை பிளாஸ்டிக் அறுவை மருத்துவம் : இரைப்பையின் நெஞ்சுப்பைத் துவாரத்தை மீண்டும் அமைப்

பதற்காக இரைப்பையில் செய்யப்படும் பிளாஸ்டிக் அறுவை மருத்துவம்.

gastroptosis : இரைப்பை கீழ்நோக்கி; இரைப்பை கீழிறக்கம்; இடம் பெயர்தல் : இரைப்பை கீழ் நோக்கியவாறு இடம் பெயர்ந்திருத்தல்.

gastrochisis : உள்ளூறுப்புப் புறநீட்சி : அடிவயிற்றுச் சுவர் பிறவிலேயே முழுமையாக மூடாதிருத்தல். இதனால் உள்ளூறுப்புகள் இரட்டைச் சவ்வுப் பையினால் மூடப்படாமல் வெளியே நீட்டிக் கொண்டிருக்கும்.

gastroscope : இரைப்பை அகநோக்குக் கருவி; இரைப்பை நோக்கி : இரைப்பையின் உட்பகுதியைப் பார்ப்பதற்குப் பயன்படுத்தப்படும் அகநோக்குக் கருவி.

gastrostomy : செயற்கை உணவுக் குழல்; இரை உதர இணைவு : இரைப்பைக்கும் புற அடிவயிற்றுச் சவருக்குமிடையில் அறுவை மருத்துவம் மூலம் செயற்கை முறையில் உணவுட்டுவதற்காக உண்டாக்கப்படும் ஒரு குழல்.

gastrotomy : அடிவற்றுத் துளை மருத்துவம்; இரைப்பை அறுவை; இரைப்பைத் துளைப்பு; இரைப்பை உதர இணைவு : அடிவயிற்றில் அறுவை மருத்துவம் செய்யும்

போது அயல்பொருள்களை அப்புறப்படுத்துதல், குருதிக் குழாயில் குருதிக் கசிவைத் தடுத்தல், உணவுக் குழாயை அணுகுதல் போன்ற செயல்களுக்காக இரைப்பையில் துளையிடுதல்

gastrula : பின் கருக்கோளகை நிலை : முதிரா நிலைக்கு கரு முனையில் கருக்கோளகைக்கு அடுத்த நிலை.

Gate theory : வாயிற் கோட்பாடு: வலியானது, குறிப்பிட்ட நரம்பு முனைகளைப் பொறுத்ததில்லை. மாறாக, தண்டுவடத்தை அடையும் உட்தூண்டல்களின் சமநிலையையும், அலை அதிர்வெண் ஆகியவற்றைப் பொருத்ததாகும்.

Gaucher's disease : மண்ணீரல் விரிவாக்க நோய் : மண்ணீரல் அளவுக்கு மீறி விரிவடையும் நோய். இது சில யூதக் குழந்தைகளுக்கு வழி வழியாக வரும் ஓர் அரிய குடும்ப நோய்.

gauze : வலைவி.

gavage feeding : குழாய் வழி உணவூட்டல் : உணவுக் குழாயினுள் வாய் வழியாக ஒரு குழாயை செருகி வயிற்றுக்குள் திரவ உணவுகளையும், உளட்டச்சத்துப் பொருள்களையும் செலுத்துதல்.

Gaviscon : காவிஸ்கான் : அலுமினியம் ஹைட்ராக்சைடும், மக்னீசியம் டிரைசிலிக்கேட்டும்

கலந்த வயிற்றுப் புளிப்பகற்றும் மருந்தின் வணிகப் பெயர்.

G-cells : ஜி-உயிரணுக்கள் : குடல் சளிச் சவ்வில் இருக்கும் குடுவை வடிவ உயிரணுக்கள். முக்கியமாக இரைப்பைக் குழிவினுள் இவை இருக்கும்.

Gee's disease : கீ நோய் : வயிறு சார்ந்த நோயின் தொடக்க நிலை. பிரிட்டிஷ் மருத்துவ அறிஞர் சாமுவேல் கீ பெயரால் அழைக்கப்படுகிறது.

gelastic epilepsy : பொட்டெலும்பு வலிப்பு : பொட்டெலும்பு மடலில் வலிப்பு நோய்க் கசிவு காரணமாக ஏற்படும் பகுதி பிடிப்பு.

Gelgercounter : கதிரியக்கம் கண்டறியும் கருவி : கதிரியக்கத்தைக் கண்டபிடித்துப் பதிவு செய்யும் சாதனம்.

gelatin (e) : ஊன்பசை; ஊன்மம்: எலும்பு, தோல்களிலிருந்து எடுக்கப்பட்டு உணவுப் பொருள் உறை, ஒளிப்படத்தகடு, பசைகள் முதலியவற்றில் பயன்படும் கூழ் போன்ற பொருள்.

gene : மரபணு; மரபுக் கூறு; பண்பியக்கி : ஒரு குறிப்பிட்ட இனக் கீற்றில் (குரோமோசோம்) ஒரு குறிப்பிட்ட இடத்தில் அமைந்திருக்கும் ஒரு குறிப்பிட்ட அலகு. இது உயிர்மத்தின் இணைமரபுக் கீற்று ஆகும். இது மரபுவழிப் பண்புகளை காட்டுகிறது.

geneologist : மரபியலார்.

geneology : மரபியல் : ஒரு தனி மனிதரின் அல்லது குழுமத்தின் வழி மரபு குறித்த ஆராய்தல்.

general : பொது; தலைமை.

general anaesthesia : பொது உணர்விழப்பு : உணர்விழக்கும் படியும், நினைவிழக்கும் படியும் செய்வதற்காக உட்கவாசம் அல்லது நரம்பு ஊசி மருந்து மூலம் பல்வேறான உணர்வு நீக்க மருந்துகளைச் செலுத்துதல்.

general paralysis of the insane (GPI) : கிரந்திப் பித்து நிலை : கிரந்திப்புண் தொற்றுவதனால் மூளையில் ஏற்படும் பாதிப்பு. இதனால் மனத்தளர்ச்சியுண்டாகி பைத்தியம் ஏற்படும். தொடக்கத்தில் மறதி ஏற்பட்டு பின்னர் ஆளுமை சீர்குலைந்து போகும்.

generation : தலைமுறை.

generative : இனப்பெருக்கம் சார்ந்த.

genetor : மகப்பேறுடையார்.

generic : இனப்பொதுவியல்புடைய.

genesis : தோற்றம்; வளர்முறை:
1. எதுவும் தோன்றும் மூலம்.
2. எதனையும் உண்டாக்கும் செயல்.

genetic : மரபணுநெறி; பிறப்பு மூலம் சார்ந்த; தோற்றம் தொடர்பான : மரபு வழிப்பட்ட பண்பியல் சார்ந்த.

genetic code : மரபுவழிப் பண்பு விதி; மரபணு நெறி : இனக்கீற்றின் டி ஆக்சிரிபோ நியூக்ளிக் அமில (DNA) மூலக்கூற்றில் சேமித்து வைக்கப்பட்டிருக்கும் மரபுவழிப் பண்புப் பொருள் நிரல் வரிசைக்குக் கொடுக்கப்பட்டிருக்கும் பெயர். இந்த விதி முறையின்படிதான் மரபணுக்களில் அடங்கியுள்ள தகவல்கள் உயிரணுக்களுக்கு அனுப்பப் படுகின்றன.

geneticist : மரபணுவியலார்; மரபணுவறிஞர்; மரபணு வல்லார்: மரபுவழிப் பண்பியல் சார்ந்த உயிரியல் ஆய்வு.

genetics : மரபுவழிப் பண்பியல்; மரபியல்; மரபணுமுறை : பாரம்பரியம் பற்றியும் அதன் மாறுபாடு குறித்தும் ஆராயும் அறிவியல். அதாவது, மரபுவழிப்பு பண்புப் பொருள் பற்றியும், அது உயிரணுவுக்கு உயிரணு, தலைமுறைக்குத் தலைமுறை செல்வது குறித்தும் ஆராய்தல்.

Geneva Convention : ஜெனீவா ஒப்பந்தம் : 1864ஆம் ஆண்டில் கையெழுத்தான ஒரு பன்னாட்டு உடன்படிக்கை. இதில் கையெழுத்திட்ட நாடுகள், காயமடைந்த ஆட்களையும், போர்க்களத்தில் பணியாற்றும் இராணுவ மருத்துவ மற்றும் செவிலிப் பணியாளர்களையும் நடுநிலையாளர்களாக நடத்த

வேண்டும் என்று உறுதிமொழி எடுத்துக் கொண்டன. இந்த வசதிகளுக்கும் தாக்குதலிலிருந்து பாதுகாப்பளிக்கப்படுகிறது. பிடிக்கப்பட்ட மருத்துவப் பணியாளர்கள் உடனடியாகத் தாயகம் திருப்பியனுப்பப்பட வேண்டும்.

geniohyoid : மோவாய் அடிநா எலும்பு.

genital : பிறப்புக்குரிய; இனப் பெருக்க உறுப்பு; இனவறுப்பு சார்ந்த; பிறப்புறுப்பிடம் : பிறப்புறுப்புகளுக்குரிய.

genitalia : பிறப்புறுப்பு; புறபிறப்புறுப்புகள்.

genitocrural : பிறப்புறுப்பு-தொடை சார்ந்த : பிறப்புறுப்புப் பகுதி மற்றும் தொடை சார்ந்த.

genitalia, external : வெளியுறுப்பு.

genitourinary : பிறப்புறுப்பு-சிறுநீரகம் சார்ந்த; சிறுநீரகப் பிறப்புறுப்பு; செனிப்பி நீரிய : பிறப்புறுப்பு மற்றும் சிறுநீரக உறுப்புகள் சார்ந்த.

genome : மரபியல் உயிர்மம் : மரபணுக்களில் அடங்கியுள்ள அடிப்படை இனக்கீற்றுக்களின் தொகுதி.

genomic imprinting : மரபணு முத்திரை : இனக்கீற்றின் மூலத் தோற்றத்தின் மூலமாக மரபணு வெளிப்பாடு பாதிக்கப்படுதல்.

genomic library : மரபணு நூலகம்: ஆய்வுக்குரிய உயிரணு வரிசையின் மரபணுப் பொருள்கள்

அனைத்தையும் உள்ளடக்கிய படியாக்கம் செய்த டிஎன்ஏ கூறுகளின் தொகுதி.

genotype : மரபுசார் வடிவம்; கால் வழியமைப்பு : ஒரு தனி மனிதரின் இனக்கீற்றுக்களில் குறியீட்டு முறையில் சேமித்து வைக்கப்பட்டிருக்கும் முழுமையான மரபுவழிப் பண்பு பற்றிய தகவல்கள்.

genu : முழங்கால் முட்டி; வளைவு.

genu pectroal position : முழங்கால்-மார்பு நிலை : உடலின் எடையை முழங்கால்களும், மார்பின் மேற்பகுதியும் தாங்கிக் கொண்ட, தோள்பட்டையையும் தலையையும் முன்பகுதித் தண்டு தாங்கி நிற்கும் நிலை.

genus : உயிரினம்; இனப்பகுப்புப் பேரினம் : ஒன்றுக்கொன்று நெருங்கிய தொடர்புடைய பல வகைகள் கொண்ட உயிரினங்களின் முழுநிறைக் குழுமம்.

genuvalgum (bow legs) : வளைவுக்கால்கள்; சப்பைக்கால்; வெளிவளைவு : கால்கள் இயல்புமீறி வெளிப்புறமாக வளைந்திருத்தல். இதனால், முழங்கால்கள் விலகியிருக்கும்.

genu, varum (knock knee) : இடிப்பு முழங்கால்; முழங்கால் உள் வளைவு : கால்கள் இயல்புக்கு மீறி உப்புறமாக வளைந்திருத்தல். இதனால் முழங்கால்கள் இணைந்திருக்கும் போது

பாதங்களிடையே இடைவெளி இருக்கும்.

geographic : நிலவியல் சார்; புவியியல்.

geographic tongue : பூகோள நாக்கு : 1. நாக்கில் காணப்படும் பூகோளப்படம் போன்ற தோரணி. நாக்கின் உயிரணு மேற்பூச்சு நிலப்படம் போல் பகுபட்டிருத்தல். 2. கடுமையான நாக்கு மேற்பரப்பு அழற்சி.

geographic ulcer : பூகோள அழற்சிப் புண் : விழி வெண்படலத்தில் படம் போன்று பாகு பாடுடைய அழற்சிப் புண். இது தேமல் காரணமாக உண்டாகும் சொறி போன்ற வரிகள் இருக்கும்.

genus : இனம் : ஒன்றுக் கொன்று நெருங்கிய தொடர்புடைய பலவகைகள் கொண்ட முழுநிறைக் குழுமம். இது குடும்பத்துக்கும், இனத்துக்குமிடையிலான வகைப்பாடு.

geophagia : மண் தின்னல்; மண் உண்ணி : களிமண்ணை அல்லது மண்ணைத் தின்னும் பழக்கம்.

geophagism (geophagy) : மண் சோகை : மண்ணைத் தின்பதால் உண்டாகும் சோகை நோய்.

geriatric : மூப்பியல் மருத்துவம் சார்ந்த.

geriatrician : மூப்பியல் மருத்துவர்; முதுமையியல் மருத்துவர்; முதியோர் மருத்துவ வல்லுநர் : மூப்பியல் மருத்துவத்தில் வல்லுநர்.

geriatrics : மூப்பியல் மருத்துவம்; முதுமை மருத்துவம் : மூப்புப் பற்றியும் மூப்புக்குரிய நோய்கள் குறித்தும் ஆராயும் மருத்துவத்துறை.

germ : நுண்மம்; நுண்ணுயிரி : நோய் தோற்றத்தை உருவாக்கும் ஒரே உயிரணுவுடைய நுண்ணுயிரி.

germ cells : நுண்ம உயிரணுக்கள்: பாலணுக்கள் அல்லது அவற்றின் முன்னோடிகள்.

germicide : நுண்மக் கொள்ளியான.

germicide : நுண்மக் கொல்லி; நுண்ணுயிர்க்கொல்லி : நோய் நுண்மத்தை அழிக்கும் மருந்து.

germinal : நுண்வளர்மைசார்.

germinal centre : கருவிதை மையம் : நிணநீர் திண்மத்திலுள்ள மையம். இதில் நிணநீர் உருமாற்றம் நடைபெறுகிறது.

gerontology : மூப்பியல்; முதுமையியல் : மூப்பு பற்றியும் மூப்புக்குரிய நோய்கள் குறித்தும் அறிவியல் முறைப்படி ஆராய்தல்.

geronotherapeutics : மூப்பு நோய்; மருத்துவ ஆய்வியல்.

gestation : சூல் நிலை; கருத்தங்கல்.

gestational assessment : சூல்காலக் கணிப்பு : கருமுளையின் பிறப்புக்கு முந்திய வயதைக் கணித்தறிதல்.

gestation. ectopic : மாறிடக் கரு வளர்ச்சி.

gestation, extrauterine : கருப் பை புற வளர்ச்சி.

gestation, period of : கருவளர் காலம்.

Ghon's focus : கோன் குவி மையம்: தொடக்க நிலை நுரையீரல் காசநோயின் குவி மையம். செக் நோயியலறிஞர் ஆண்டோன் கோன் பெயரால் அழைக்கப் படுகிறது.

ghost cells : போலி உயிரணுக் கள் : சிவப்புக் குருதியணு எதுவு மில்லாமல் உயிரணுச் சவ்வு மட்டுமே உள்ள இரத்தச் சிவப் பணுக்கள். சிறுநீரை நுண் ணோக்கியால் ஆய்வு செய்யும் போது இது தென்படும்.

giant : பெரிய; மிகப்பெரிய.

giant cell : பேரணு.

giddiness : மயக்கம்.

Gierke's disease : கியர்க் நோய் : ஈரலில் குளுக்கோஸ், ஃபாஸ்பேட்டேஸ் செரிமானப் பொருள்கள் குறைவாக இருத்தல். இதனால், ஈரல் விரிவு, குருதிக் குளுக்கோஸ் குறைபாடு, மிகைச் சிறுநீர் அமிலம் ஆகியவை உண்டா கின்றன. ஜெர்மன் நோயியலறிஞர் எட்கர் வான் கியர்க் பெயரால் அழைக்கப்படுகிறது.

Giernards's disease : கியர் னார்ட் நோய் : உறுப்பு இறக்க நோய். நுரையீரல், கல்லீரல்,

சிறுநீரகம் ஆகியவை கீழ் இறங்கி இடம்பெயர்வதன் காரணமாக கீழ் அடிவயிறு துருத்திக் கொண்டிருத்தல்.

gigantism : பாரிமை; அரக்க உருவம்; பேருருவம் : உடல் அளவுக்கு மீறி வளர்ந்திருத்தல்; முக்கியமாக உயரமாக வளர்ந் திருத்தல். உடல் வளர்ச்சிக்கு முக்கியமாக உதவுவதாக கருதப் படும் தூம்பற்ற மூளையடிச் சுரப்பியான கபச்சுரப்பியின் முன்பக்கத்தில் ஏற்படும் கழலை காரணமாக இது உண்டாகிறது.

Gilbert's disease : கில்பர்ட் நோய் : இரத்தத்தில் அளவுக்கு மீறி பிலிருமின் இருக்கும் நோய். இது உக்கிரமற்ற பரம் பரைநோய். இது இடைவெளி விட்டு இலேசான மஞ்சள் காமாலையாகத் தோன்றும். ஃபிரெஞ்சு மருத்துவ அறிஞர் நிக்கோலஸ் கில்பர்ட் இந்த நோயை விளக்கிக் கூறினார்.

Gilchrist's disease : கில்கிறிஸ்ட் நோய் : வட அமெரிக்கக் சுரணை நோய். இது அமெரிக்கத் தோலியல் வல்லுநர் தாமஸ் கில்கிறிஸ்ட் பெயரால் அழைக்கப் படுகிறது.

ginger : இஞ்சி : மணமும் சுவை யுமுண்டாக்குவதற்காகப் பயன் படுத்தப்படும் இஞ்சிக் கிழங்கு.

ginger, dry : சுக்கு.

gingiva : பல்லெயிறு; ஈறு : பல் லைச் சுற்றியுள்ள தசைத்திசு.

gingivitis : பல்லெயிற்று வீக்கம்; ஈறு வீக்கம்; எயிறு அழற்சி; ஈறு அழற்சி : பல் வீக்கத்தினால் உண்டாகும் எரிச்சலினால் ஏற்படும் எயிற்று வீக்கம்.

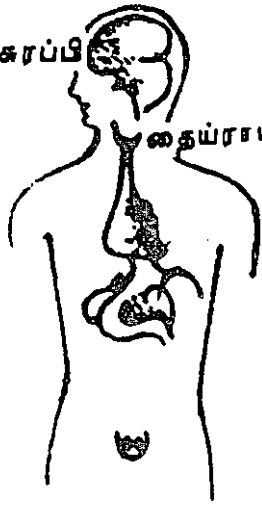
girdle : வளையம்; அரைக்கச்சை; என்பு வளையம்; இருப்பு : கை சால் களைத் தாங்கும் என்பு வளையம், வரிந்து கட்டும் வளையம், இடுப்பு, தோல் பட்டை வளையம்.

girth : சுற்று.

girth. abdominal : வயிற்றுச் சுற்று.

gland : சுரப்பி : உள்ளே அல்லது சுரப்பு நீரைச் சுரந்திடும் சுரப்பி.

அடிமுனைச் சுரப்பி



சுரப்பி

உடலின் இயக்கத்திற்குத் தேவையான பொருள்களைச் சுரக்கும் உடலின் பகுதி. வியர்வைச் சுரப்பி, பால் சுரப்பி, நிணநீர்ச்சுரப்பி, செரிமானத்திற்கு உதவும் திரவங்களைச் சுரக்கும் கணையம் போன்றவை இவ்வகையைச் சேர்ந்தவை.

gland, adrenal : மேனிச் சுரப்பி.

gland, ductless : நாளமில் சுரப்பி.

gland, sweat : வியர்வைச் சுரப்பி.

gland, endocrine : உட்குரப்பி.

gland, lacrimal : கண்ணீர்ச் சுரப்பி.

glanders : குதிரைச் சயம்; புரவிக் காய்ச்சல் : குதிரை, கோவேறு கழுதைகள், கழுதைகள் ஆகிய வற்றிடமிருந்து மனிதரைத் தொற்றிக் கொள்ளும் சயநோய்.

gland, lymphatic : நிணநீர்ச் சுரப்பி.

gland, salivary : உமிழ்நீர்ச் சுரப்பி.

gland, sebaceous : நெய்மச் சுரப்பி.

gland, sex : செனிப்புச் சுரப்பி.

gland, thyroid : கேடயச் சுரப்பி.

glans : முகை.

glans, clitoridis : யோனி முகை.

glands, penis : குறி முகை.

glandular : சுரப்பி சார்.

glandule : நுண்குரப்பி.

glare : ஒளிக்கூச்சம்

glasses : கண்ணாடிகள்.

Glauber's salts : கிளாபர் உப்பு : சோடியம் சல்ஃபேட், ஜெர்மன் வேதியியலறிஞர் ஜே. ஆர். கிளாபர் இதனைக் கண்டுபிடித்தமையால் இது 'கிளாபர் உப்பு' எனப் பெயர் பெற்றது.

glaucoma : கண்விழி விறைப்பு நோய்; விழி மிகையழுத்த நோய்; கண்ணழுத்த நோய் : கண்ணில் உள் அழுத்தம் காரணமாக உண்டாகும் நோய். இந்நோய் கடுமையானால் கரும் வலி ஏற்படும்.

gleno humeral : தோள்பட்டை எலும்புக் கிண்ணம் தொடர்பான: தோள் பட்டை மற்றும் முன்கால் மேற்புற எலும்பில் கிண்ணம் போன்ற குழிவான பகுதி தொடர்பான.

glenoid : எலும்புக் கிண்ணம் : எலும்புத் திசுவில் கிண்ணம் போன்ற குழிவு.

Glibenese : கிளைபினேஸ் : கிளிப்பிசைட் என்ற மருந்தின் வணிகப் பெயர்.

glioblastoma multiforme : மூளைக்கட்டி : கரும் உக்கிரத் தன்மையுடைய மூளைக்கட்டி.

glioma : மூளைத் திசுக் கட்டி : மூளை ஆதாரத்திசு உயிரணுக்களில் ஏற்படும் தொடக்க நிலைக்கட்டி. இது உக்கிரத்திலும், வளர்ச்சி வேகத்திலும் வெகுவாக வேறுபட்டிருக்கும்.

glomerular : திரணை.

gliomyoma : நரம்புத்தசைக் கழலை. நரம்பு மற்றும் தசைத் திசுவில் உண்டாகும் ஒருவகைக் கட்டி.

glipizide : கிளிப்பிசைட் : நீரிழிவு நோய்க்கு எதிராக வாய்வழி உட்கொள்ளப்படும் மருந்து.

glitter cells : ஒளிரும் உயிரணுக்கள். நுண்ணோக்காடியில் ஆய்வு செய்யும்போது சிறுநீரில், வெள்ளை இரத்த உயிரணுக்களின் திசுப் பாய்மத்தில் புலப்படும் குருணை நகர்வு.

globin : குளோபின் : இரத்தச் சிவப்பணுவுடன் இணைந்து செந்நிறக் குருதியணுப் பொருளாக மாறும் ஒரு புரதப் பொருள்.

globulin : தசைப் புரதம் : உப்பு நீரில் கரையும் இயல்புடன் உயிரினத் தசைக்கூறுகளில் காணப்படும் புரதவகை. இதில் நோய்த்தடைகாப்புக்கான A,D, E,G,M ஆகிய புரதங்கள் அடங்கியுள்ளன.

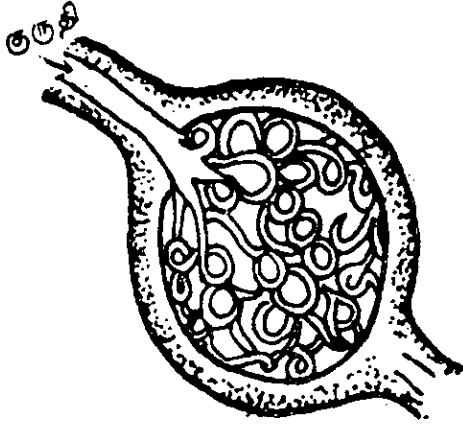
globulinuria : சிறுநீர்ப் புரதம் : சிறுநீரில் புரதம் கலந்திருத்தல்.

globus hystericus : தொண்டை அடைப்பு : தொண்டையில் தசை முண்டு அடைப்பது போன்ற உணர்வு. இது நரம்புக் கோளாறினால் உண்டாகிறது. இசிவு நோய் கவலை, மனச் சோர்வு நிலைகளில் இது ஏற்படும்.

glomerulitis : தசை இணைக் குச்ச வீக்கம்; திரணைகள் : தசைக்கூறுகளின் இணைக் குச்சத்தில் ஏற்படும் வீக்கம்.

glomerulosclerosis : தசைக்குச்சக் கழலை : சிறுநீரகத்தின் தசைக் கூறுகளின் இணைக் குச்சத்தில் ஏற்படும் கட்டி.

glomerulus : நரம்புத்திரள்; திரணை; குஞ்சம் : நாடி நரம்புகளின் திரள் முடி..



நரம்புத்திரள்

glossa : நாக்கு.

glossectomy : நாக்கு அறுவை மருத்துவம்; நாவெடுப்பு : நாக்கை வெட்டியெடுத்தல்.

glossitis : நாக்கு அழற்சி; நாவழற்சி : நாக்கு வீக்கம்.

glossoplegia : நாக்குவாதம்; நாவாதம் : நாக்கு செயலற்றுப் போதல்.

glottis : குரல்வளை முகப்பு; குரல்வாய் : குரல் எழுகின்ற தொண்டையின் பகுதி.

glucagon : குளுகாகோன் : கணையப் பகுதியின் ஆல்ஃபா உயிரணுக்களில் உற்பத்தியாகும் இயக்குநீர் (ஹார்மோன்). இது கிளைக்கோஜனை குளுக்கோசாக மாற்றி, உணவு உண்ட போது இரத்தத்தில் சர்க்கரை அளவுக்கு மீறிக் குறைந்து விடாமல் தடுக்கிறது.

glucometer : குளுக்கோ மானி : இரத்தத்தில் உள்ள குளுக்கோஸ் அளவை அளவிடுவதற்குப் பயன்படும் மின்சலத்தின் மூலம் இயங்கும் சாதனம். விரலிலிருந்து சில இரத்தத் துளிகளை எடுத்து இந்த அளவீடு செய்யப்படுகிறது.

Glucophage : குளுக்கோஃபாஜ் : மெட்ஃபார்மின் என்ற மருந்தின் வணிகப் பெயர்.

Glucoplex : குளுக்கோப்பிளக்ஸ் : அமினோ அமிலங்களின் கரைசலின் வணிகப் பெயர். இதனை ஊசிமூலம் செலுத்தலாம்.

glucose : குளுக்கோஸ்; குருதி பழச்சர்க்கரை : கொடி முந்திரி அல்லது திராட்சைப் பழத்தி

லிருந்து தயாரிக்கப்படும் சர்க்கரை. இது நுரையீரலில் கிளைக் கோஜனாகச் சேமித்து வைக்கப்படுகிறது.

glucose tolerance test (GTT) : குளுக்கோஸ் தாங்குதிறன் சோதனை (GTT) : ஒரு கால அளவுக்குப் பட்டினியாக இருந்த பிறகு ஒரு வேளை குளுக்கோஸ் அளவுக்கு உடலில் ஏற்படும் துலங்கலைச் சோதனை செய்தல். நீரிழிவு நோயைக் கண்டறிய இந்தச் சோதனை கையாளப்படுகிறது.

glucosuria : சிறுநீர்க் குளுக்கோஸ் நோய் : சிறுநீரில் குளுக்கோஸ் இருத்தல்.

glue ear : காதுப் பசை : காதின்குழியில் திரளும் பசை போன்ற பொருள். இது திரண்ட செவிப்பறையை விரிவாக்கிக் கேட்கும் திறனைக் குறைக்கும்.

glutamate : நரம்புச் செய்தியனுப்புச் சாதனம் : மூளையிலுள்ள நரம்புச் செய்தியனுப்புச் சாதனம். இது நினைவாற்றலில் பங்கு பெறுகிறது.

glutaminase : குளுட்டாமினேஸ்: குளுட்டாமினைச் சிதைத்து குளுட்டாமிக் அமிலமாகவும் அமோனியாவாகவும் பகுப்பதற்கு வினையூக்கியாகச் செயற்படும் ஒரு செரிமானப்பொருள்.

gluteal : பிட்ட.

gluten : மாப்புரதம்; பசையம் : விலங்குகளிலிருந்து சுரக்கும்

பசைப் பொருள். இது நீரில் கரையாது.

Glutril : கிளட்ரில் : கிளிபோனூரைடு என்ற மருந்தின் வணிகப் பெயர்.

glycaemia : குருதிக் குளுக்கோஸ்: இரத்தத்தில் குளுக்கோஸ் இருத்தல்.

glycerin(e) : கரிநீர்ப் பாகு : கொழுப்பிலிருந்து காரம் சேர்ப்பதால் விளைவிக்கப்பட்ட, மருந்துக்கும் பூச்சு நெய்க்களிம்புகளுக்கும் வெடி மருந்துக்கும் பயன்படுத்தப்படும் நீர்மப் பொருள்.

glycerol : கிளைசெரால் : பல்வேறு கொழுப்புப் பொருள்களில் அடங்கியுள்ள ஓர் அமைப்பான். இது சீரணத்தின்போது உணவிலிருந்து வெளியாகி, தனியாகவோ கொழுப்பு அமிலங்களுடன் இணைந்தோ ஈர்த்துக் கொள்ளப்படுகிறது.

glycerophosphates : கிளிசரோபாஸ்ஃபேட் : உடலுக்க மருந்துக் கலவையில் சேர்க்க பசியைத் தூண்டும்.

glyceryl trinitrate : கிளிசரில் டிரினிட்ரேட் : குருதி நாள விரிவகற்சி மருந்து. இது மாத்திரைகளாகக் கிடைக்கிறது. மாத்திரையை வாயில் போட்டு உமிழ்நீரில் கரைத்து உட்கொள்ள வேண்டும்.

glycine : கிளைசின் : இன்றியமையாத அமினோ அமிலங்களில் ஒன்று.

glycinuria : சிறுநீர் கிளைசின் : சிறுநீரில் கிளைசின் வெளியேறுதல்.

glycogen : கிளைக்கோஜன் : இழைமங்களின் பழச்சீனி போன்ற பொருளை உண்டாக்கப்பயன்படும் பொருள்.

glycogenase : கிளைக்கோஜினேஸ் : கிளைக்கோஜனை குளுக்கோசாக மாற்றுவதற்குத் தேவையான ஒரு செரிமானப் பொருள் (என்ஸைம்) நொதி.

glycogenesis : கிளைக்கோஜனாக்கம் : இரத்தக் குளுக்கோசிலிருந்து கிளைக்கோஜன் உருவாதல்.

glycogenolysis : கிளைக்கோஜன்பகுப்பு : கிளைக்கோஜன் பகுபட்டுக் குளுக்கோசாக மாறுதல்

glycogenesis : கிளைக்கோஜன் பெருக்கம் : கிளைக்கோஜன் அளவு அதிகரிக்கும் வளர்சிதை மாற்றக் கோளாறு.

glycolysis : கிளைக்கோஜன் சிதைவு : உடலிலுள்ள சர்க்கரை நீரின் துணையினால் சிதைந்து கூறுபடுதல்.

glycopenia : சர்க்கரைக் குறைபாடு : ஓர் உறுப்பில் அல்லது திசுவில் சர்க்கரைப் பற்றாக்குறையாக இருத்தல்.

glycopyrrolonium : கிளைக்கோப்பைரோலோனியம் : செயற்கை நச்சுக்காரம் போன்ற ஒரு மருந்து. எனினும், இது நச்சுக்

காரம் போன்று இதயத்துடிப்புக் கோளாறு ஏற்படுவதில்லை.

glycosides : கிளைக்கோசைட்டுகள் : காடி, காரங்களின் மூலம் பழ வெல்லம் போன்ற பொருள் களைத் தரும் தாவரப் பொருள் வகை.

glycosuria : சிறுநீர்ச் சர்க்கரை; சிறுநீரில் குருதிச் சர்க்கரை; சர்க்கரை நீரிழிவு : சிறுநீரில் அதிக அளவில் சர்க்கரை இருத்தல்.

glycyrrhiza : அதிமதுர வேர் : இதிலிருந்து மருந்தாகவும், திண் பண்டமாகவும் பயன்படும் கரு நிறப்பொருள் எடுக்கப்படுகிறது.

glymidine : கிளைமைடின் : நீரிழிவு நோய்க்கு வாய்வழி கொடுக்கப்படும் ஒரு மருந்து.

gnat : ஒலுங்கு : இரட்டைச் சிறகுடைய கொசு இனத்தைச் சேர்ந்த நுண்ணிய பூச்சி.

gnathalgia : தாடைவலி.

gnathoplasty : தாடை பிளாஸ்டிக் மருத்துவம்; தாடை ஓட்டு அறுவை : தாடையில் செய்யப்படும் பிளாஸ்டிக் அறுவை மருத்துவம்.

Gnedel's sign : நெடெல் குறியீடு : அறுவை மருத்துவத்தின்போது மயக்க மருந்தின் நிலைகளைக் குறிக்கும் ஒரு முறை. அமெரிக்க மயக்க மருந்தியலறிஞர் ஒருவர் உருவாக்கிய முறை.

gnosia : உணர்திறன் : ஒருவருடைய அல்லது பொருளுடைய வடிவத்தையும் இயல்பையும் உணர்ந்து கொள்ளும் திறன்.

goblet cells : கிண்ண உயிரணு : கிண்ணம் போன்ற வடிவுடைய ஒரு தனிவகைச் சுரப்பு உயிரணு. இது சளிச்சவ்வில் காணப்படுகிறது. இது குடுவை உயிரணுவாகும்.

Goeckerman regime : யானைச் சொறிச் சிகிச்சை : யானைச் சொறி எனப்படும் நமட்டுச் சொறி நோயைக் குணப்படுத்துவதற்கான ஒரு முறை. இதில், புற ஊதாக்கதிர் காட்டுவதும், சீல் எண்ணெய் பூசுவதும், மாற்றி மாற்றிச் செய்யப்படுகிறது.

goggle-eyed : முட்டைக் கண் : விழி பிதுங்கி, விழி உருண்டு திரண்டிருத்தல்.

goitre : குரல் வளைச் சுரப்பி வீக்கம்; கழலை; கண்டமாலை; சுரப்பிக் கழலை; கேடய வீக்கம்: குரல் வளை தொங்கு சதையாக வீங்கி ஆறாதிருக்கிற கோளாறு.

goitrogens : குரல்வளைச் சுரப்பி வீக்கப் பொருள் : குரல்வளைச் சுரப்பி வீக்கத்தை உண்டாக்கும் பொருள்கள்.

Goldflam's disease : கோல்ட் பிளாம் நோய் : தசைநலிவி நோய். போலந்த நரம்பியலறிஞர் சாமுவேல் கோல்ட்பிளாம் பெயரால் அழைக்கப்படுகிறது.

golfer's elbow : முழங்கைப் பின்புற வலிப்பு : கைத் தசைகளை அளவுக்கு அதிகமாகப் பயன்படுத்துவதால் முழங்கையின் உட்பகுதியில் கடும் வலியுடன் வீக்கம் உண்டாதல். இது கையையும் மணிக்கட்டையும் பின்புறமாக வலித்து இழுக்கும்.

golf-hole ureter : குழிப்பந்தத்துவார மூத்திரக் கசிவு நாளம் : சவ்வுப் பையிலுள்ள மூத்திரக் கசிவு நாளத்தின் புழைவாய். இது, மூத்திரக் கசிவு நாளம் பின்னடைவதன் காரணமாக ஆழமான துவாரமாக ஏற்படுகிறது.

Golgi's apparatus : கோல்கி சாதனம் : ஒரு சிக்கலான இழைம உறுப்பு. இத்தாலிய உடல் உட்கூறியலறிஞர் கேமில் லோ கோல்கி இதனை விளக்கிக் கூறினார்.

Goltz's syndrome : கோல்ட்ஸ் நோய் : குவிமைய தோல் திசுவளர்ச்சிக் கோளாறு. இது அரிதாக ஏற்படும் பிறவிக் கோளாறு. ஜெர்மன் மருத்துவ அறிஞர் ஃபிரடரிக் கோல்ட்ஸ் பெயரால் அழைக்கப்படுகிறது.

gonad : இருபால் உயிரணு மையம்; ஈனுறுப்பு : ஆண்-பெண் உயிரணு உருவாகும் உறுப்பு.

gonadotrophin : இருபால் உயிரணு உறுப்பு இயக்கு நீர் : ஆண்-பெண் இரண்டாம் பொதுவான நுண்ம உயிர்மத்தைத்

தூண்டுகிற இயக்கு நீர் (ஹார்மோன்).

gonalgia : முழங்கால் வலி.

Gondafon : கோண்டாஃபோன் : கிளைமிடின் என்ற மருந்தின் வணிகப் பெயர்.

gonarthrits : முழங்கால் மூட்டு அழற்சி : முழங்கால் மூட்டில் ஏற்படும் வீக்கம்.

goniometer : மூட்டுமானி : மூட்டுக் கோணங்களை அளவிடுவதற்கான சாதனம். மூட்டு அசைவினை அளவிடுவதற்குப் பயன்படும் கருவி.

goniometry : மூட்டு அளவீடு : ஒரு மூட்டின் அசைவின் வீச்செல்லையை அளவிடுதல்.

gonioscope : கண்கோணமானி : கண்ணின் முன்புறக் கோணங்களை ஆராய்வதற்கான ஒளியியல் சாதனம்.

gonioscopy : கண் கோண அளவீடு; கோணம் காணல் : கண்ணின் முன்பக்க அறையின் கோணத்தைக் கண் கோணமானியினால் அளவிடுதல்.

goniotomy : கண்விழி அறுவை மருத்துவம்; கோணத் திறப்பு : கண்விழி விறைப்பு நோயைக் குணப்படுத்தப்படும் அறுவை மருத்துவம்.

gonococcus : மேகவெட்டை நோய் தரு துன்பம்.

gonorrhoea : மேகவெட்டை நோய்; வெட்டை நோய் : வயது வந்தவர்களுக்குப் பாலுறவு மூலம் பரவும் நோய். அரிதாகக் குழந்தைகளிடமும் இது தொற்றும்.

Goodpasture's syndrome : குட்பாஸ்டர் நோய் : ஒரு தன்னியக்கத் தடை காப்புக் கோளாறு. இது தசைக்குச்ச அழற்சி, நுரையீரல் குருதிப்போக்கு ஆகியவற்றுடன் இணைந்து உண்டாகும். அமெரிக்க நோயியலறிஞர் எர்னஸ்ட் குட்பாஸ்டர் இதனை விளக்கிக் கூறினார்.

goose flesh : தோல் சிலிர்ப்பு : தோல் சிலிர்ப்பு நிலை. மயிர்க்கால்களுடன் இணைந்துள்ள நுண்ணிய தசைகள் கருங்குவதால் தோல் சிலிர்ப்பு உண்டாகிறது. இது அதிகக் குளிரினாலும் பயத்தினாலும் ஏற்படும்.

Gopalan's syndrome : கோபாலன் நோய் : 'டிஃபோபிலேவின்' என்னும் வைட்டமின்-B உயிர்ச்சத்துக் குறைபாட்டினால் உண்டாகும் ஊட்டச்சத்துக் குறை நோய். இதனால், கைகால் பகுதிகளில் எரிச்சலும், உள்ளங்கைகளில் அளவுக்கு மீறி வியர்வையும் ஏற்படும். இந்திய ஊட்டச்சத்து வல்லுநர் கோபாலன் பெயரால் அழைக்கப்படுகிறது.

gouge : நகவுளி; எலும்பு அகற்றுளி: அறுவை மருத்துவத்தில் எலும்பை அகற்றுவதற்குப் பயன்படுத்தப்

படும் உட்குழிவான அலகுடைய உளி.

gout : மூட்டு வீக்கம் : மூட்டுகளிலும், காதுகளிலும், வேறிடங்களிலும் உள்ள குருத்தெலும்புகளில் சோடியம் பையூரேட் படிந்து ஏற்படும் ஒருவகை வளர்சிதை மாற்றக் கோளாறு. இதனால், கால் விரல் வீங்கி, கடும்வலி உண்டாகிறது. இப்போது இந்தச் சோடியம் பையூரேட்டை வெளியேற்றுவதற்கு மருந்துகள் உள்ளன.

Gower's sign : கோவர் குறியீடு: டிஷென் தசைக் கோளாறில், நோயாளிக்கு இடுப்புத்தசை நலிவு காரணமாக கால்கள் மேலேறி நிற்கும் நிலை உண்டாதல்.

grade : தரம்.

Gradenigo's syndrome : கிரேடெனிகோ நோய் : காதின்கையப்பகுதியில் ஏற்படும் சீழ்க்கட்டு நோயில் ஆறாவது மண்டையோட்டு நரம்பு வாதமும் ஒற்றைத் தலைவலியும் உண்டாதல். இத்தாலியக் காது மருத்துவர் ஜி. கிரேடெனிகோ பெயரால் அழைக்கப்படுகிறது.

graduated : கூறிட்ட.

graefe's knife : கிராஃபிக் கத்தி: கண்ணில் புரையை அகற்று வதற்குப் பயன்படுத்தப்படும் குறுகிய நுண்ணிய கத்தி.

graft : ஒட்டு முறை பதியம்; ஒட்டு : அறுவை மருத்துவத்தில் திசுவை அல்லது உறுப்பினை இடம் மாற்றிப் பொருத்துதல்.

graft-bone : எலும்பு ஒட்டு.

graft corneal : வழி ஒட்டுகை.

Graft versus Host disease : திசுப் பொருந்தாமை நோய் : உணர்வூட்டப்பட்ட, ஏமக் காப்பு முறையில் தகுதிப்பாடுடைய கொடையாளி நிணநீர்த் திசுக்கள், ஏமக்காப்பு முறையில் தகுதிப்பாடில்லாத ஏற்புத் திசுவுக்கு மாற்றப்படும் பொழுது தோல், இரைப்பை குடல் குழல், ஈரல் குலை ஆகியவற்றில் எலும்பு மச்சை மாற்றம் செய்வதைத் தொடர்ந்து ஏற்படும் திசுப் பொருந்தாமை என்னும் துலங்கல்.

Graham's law : கிரகாம் விதி : "வாயுவின் அடர்த்தியின் வர்க்க மூலத்துக்குத் தலைகீழ் விகிதத்தில் அதன் பரவல் வீதம் மாறுகிறது" என்னும் விதி. இதனை பிரிட்டன் வேதியியல் வல்லுநர் தாமஸ் கிரகாம் வகுத்தார்.

Grainger's method : கிரெயின்கர் முறை : குழந்தை தன் சொந்தக் கையினால் அடிவயிற்றைத் தொட்டுச் சோதனை செய்யும் முறை. பெருமளவு மென்மைப்புள்ளியைத் தொடும் பொழுது குழந்தை கையை எடுத்துவிட்டு அழத்தொடங்கும். ஒத்துழைப்பதற்கு மிகவும் இளமையாகவுள்ள வீறிட்டமும் குழந்தை

களுக்கு இந்த முறை பயனுடையதாகும்.

gramicidin : கிராமிசிடின் : உயிர் எதிர்ப்புத் தன்மை வாய்ந்த ஒரு கலவை மருந்து. இது டைரோத்ரிசினிலிருந்து எடுக்கப்படுகிறது. மிகவும் நச்சுத் தன்மை வாய்ந்தது. ஆனால் வெப்ப மண்டலத்தில் பயன்படுத்தக்கூது.

Gram-negative : கிராம்-எதிர்ப்படி : டெயிக்கோயிக் அமிலம் இல்லாத உயிரிகள். இவை பிறப்புறுப்பு-சிறுநீரகம் சார்ந்த மற்றும் இரைப்பை குடல் குழாய்களில் தொற்றுநோய்கள் உண்டாக்கும் கிராம் சாயத்தை எடுத்துக்கொள்வதில்லை.

Gram-positive : கிராம்-நேர்படி : தங்கள் உயிரணுச் சுவரில் டெயிக்கோயிக் அமிலத்தை உடைய உயிரிகள். இவை, தோலிலும், சுவாசக் குழாயிலும் தொற்றுநோய்களை உண்டாக்கும் கிராம் சாயத்தை எடுத்துக் கொள்கின்றன.

Gram's stain : கிராம் சாயம் : படிசு ஊதா, அயோடின், ஆல்கஹால் ஆகியவற்றினால் பாக்க்டீரியாவுக்கு நிறமூட்டும் செய்முறை. இவை கிராம்-எதிர் படியிலிருந்து கறையைப் போக்குகிறது. ஆனால் கிராம்-நேர் படி உயிரிகளிலிருந்து நீக்குவதில்லை. இதனை, டேனிஷ் மருத்துவ அறிஞர் ஹான்ஸ் கிராம் விவரித்தார்.

grand mal : பெருங்காக்காய் வலிப்பு; பெரு வலிப்பு; கால் கை வலிப்பு.

granny bashing : முதியோர் காயம் : முதியோரைக் கவனிக்கும் பொறுப்புடையவர்கள் அவர்களுக்கு விளைவிக்கும் காயங்கள்.

granulation : புண்முளை; வளர்வு; வளர் திசு : புண் முதலியவற்றில் குணமாவதற்கு வளரும் மணல் போல் முனைகளுடன் தோன்றும் திசு.

granulocyte : குருணை உயிரணு : குருணைகளைக் கொண்டுள்ள உயிரணு எதுவும். இது நியூட்ரோஃபில், ஈசினோஃபில், பாசோஃபில் போன்ற வெள்ளை உயிரணுக்களைக் குறிக்கிறது.

granuloma : திசுக்கட்டி; குருணைக்கட்டி; வளர்மைக்கட்டி : ஆறிவரும் புண்மீதான திசுக்களினால் உண்டாகும் ஒரு வகைக் கட்டி.

graph : வரைவு.

graph, line : வரிவரைவு.

grasp : பற்று.

gravel : கல்லடைப்பு : சிறுநீர்பையில் மணிக்கற்கள் (பரல்கள்) சுட்டுதல்.

gravel-voiced : கரகரப்புக் குரல்.

Grave's disease : கிரேவ் நோய் : கேடயச் சுரப்பு நச்சு நோய். இது குரல்வளைச் சரப்பி வீக்கம் (கழலை), கண்விழிப் பிதுக்கம் ஆகியவற்றுடன் தொடர்புடையது. ஐரிஷ் மருத்துவ அறிஞர் ராபர்ட் கிரேவ்ஸ் பெயரால் இது விவரிக்கப்பட்டது.

gravid : கருவுற்ற; சூல் கொண்ட.

gravity : ஈர்ப்பாற்றல்; ஈர்த்தல்; ஈர்ப்பு : பொருள்களிடையிலான இயல் ஈர்ப்பு வலிமைத் தரம்.

Grawitz's tumour : கிராவிட்ஸ் கட்டி : சிறுநீரகத்தில் உண்டாகும் தெளிவான உயிரணுப்புற்றுநோய். ஜெர்மன் நோயியலறிஞர் பால் கிராவிட்ஸ் பெயரால் அழைக்கப்படுகிறது.


gray baby syndrome : சாம்பல் குழந்தை நோய் : பிறந்த குழந்தைகளிடம் குறிப்பாகக் குறைமாதக் குழந்தைகளிடம் காணப்படும் ஒரு நச்சுத்தன்மை. குளோரோபெனிக் கோல் கொடுப்பதால் இது ஏற்படுகிறது. நச்சுத் தன்மையை நீக்கும் அளவுக்கு உடல் செயல்முறை வளர்ந்திருப்பதில்லை. மருந்து வெளியேறிவிடுகிறது. இதனால் சாம்பல் நிறம், மந்தநிலை, பலவீனம் உண்டாகிறது.

gray matter : சாம்பல் நிறப் பொருள் : மூளையிலும், தண்டு வடத்திலும் உள்ள சாம்பல் நிறப்பகுதி. இதில் நரம்பு இழைமங்கள், மையலின் என்ற பொதி சவ்வில் பொதிந்திருப்பதில்லை.

Green-Gordon tube : கிரீன்-கார்டன் குழாய் : மணிக்கட்டின் வரிக்கச்சை, தோணி வடிவக் கொக்கி ஆகியவற்றுடன் கூடிய அக நோக்குக் குழாய். பிரிட்டிஷ்

உணர்வியல் மருத்துவர் இதனை உருவாக்கினார்.

greenstick fracture: எலும்பு முறிவு: குழந்தைகள் வகையில் ஒரு புற எலும்பு வளைந்திருக்க மறுபுற எலும்பு முறிந்திருக்கும்.



எலும்பு முறிவு

Greenville bypass : கிரீன்வில் கிளைவழி : உடல் பருமனுக்காகச் செய்யப்படும் இரைப்பைக் கிளைவழி. இதில் இரைப்பையின் மேல் முனையில் ஒரு சிறுபகுதி தைத்து அடைக்கப்பட்டுத் தனிமைப்படுத்தப்பட்டு, இடைக் குடலுடன் நாளப் பிணைப்பு செய்யப்படுகிறது.

gregarianism : கூடி வாழும் தன்மை : இணைந்து வாழும் இயல்பு; மந்தை மனப்பான்மை.

gregarious : மந்தை மனப்பான்மை : மந்தை மனப்பான்மையுடைய; கூடிவாழும் தன்மையுடைய; இணைந்து வாழ விரும்புகிற.

grid : கிரிடு கருவி : ஊடுகதிர்ச் சோதனையின்போது உண்டாகும் கதிரியக்கச் சிதறலை ஈர்த்துக் கொள்வதற்குக் கதிரியல் துறையிலுள்ள ஒரு சாதனம். இதில், எளிய குடல்வால் அழற்சிக்கு அறுவை மருத்துவம் செய்வதற்கான இரும்புக் கத்தியுடன் கூடிய பல குறுகிய ஈயப்பட்டைகள் அடங்கியிருக்கும்.

grinder's asthma : உலோகத் தூசு ஈளை நோய் : உலோகத் தூசியை சுவாசிப்பதால் உண்டாகும் நோய்.

gripe : கடும் வயிற்று வலி; வயிற்றளைவு : சுடுமையான வயிற்று நோவு; குடற் சுருக்கு வலி.

Gripe-water : குடல் வலி மருந்து.

grippa : கடும் சளிக் காய்ச்சல்.

griseofulvin : கிரைசியோஃபுல்வின் : படர்தாமரை நோய்க்குப் பயன்படுத்தப்படும் மருந்து. இது வாய்வழி உட்கொள்ளப் படுகிறது.

gristle : குருத்தெலும்பு.

gritty : முருட்டு.

grocer's itch : கரப்பான் நோய் : சர்க்கரையை அல்லது மாவைக் கையாள்வதால் மளிகைக்கடை காரருக்கு உண்டாகும் கரப்பான் நோய்.

groin : அரை/இடுப்பு : வயிறும் தொடையும் சேருமிடம்.

ground : தளம்; இடம் ; தரை :
1. நிலப்பரப்பின் அடித்தளம்.
2. அடிப்படைப் பொருள்.
3. பொடியாக்கப்பட்ட தூள்.

ground. dumping : கொட்டிடம்.

group : தொகுப்பு; வகை.

group, blood : குருதி வகை; இரத்த வகை.

group therapy : குழும மருத்துவம்: உணர்வு அல்லது உணவியல் பிரச்சினைகளுடைய நோயாளிகளின் ஒரு குழுமத்துக்கு உளவியல் மருத்துவமளித்தல்.

grove : சோலை ; தோப்பு.

growing pains : இளம்பிள்ளை நரம்பு நோவு; வளர்ச்சி வலி : இளமையில் உறுப்புகளில் உண்டாகும் வலி. இது வாத வலியிலிருந்து வேறுபட்டது.

growth : வளர்ச்சி.

gryposis : மிகை வளைவு : உடலின் ஏதேனும் உறுப்பில், குறிப்பாக நகங்களில் இயல்புக்கு மீறிய வளைவு இருத்தல்.

guanethidine : குவானித்தைடின் : தாழ்ந்த குருதியழுத்தத்தைத் தடுக்கக்கூடிய ஒரு மருந்து.

Guanimycin : குவானிமைசின் : வயிற்றுப்போக்கினைத் தடுக்கக் கூடிய ஒரு மருந்தின் வணிகப் பெயர்.

guanoxan : குவானோக்சான் : தாழ்ந்த குருதியழுத்தத்தை தடுக்கக் கூடிய மருந்தின் வணிகப் பெயர்.

guanazolo : புற்று ஒழிப்பு மருந்து : புற்றுநோயில் புற்றுப் பகுதிகளை ஊட்டமறுத்து ஒழிக்கும் முயற்சிக்குத் தேர்வு முறையான மருந்தாக உதவும் பல்கூட்டச் சேர்மப் பொருள்.

Guarem : குவாரெம் : குவார் என்ற பானத்தின் வணிகப் பெயர்.

Gubler's paralysis : குப்ளர் முடக்குவாதம் : மண்டையோட்டின் ஒரு பக்க நரம்புகளிலும், உடலின் எதிர் பக்க நரம்புகளிலும் முடக்குவாதம் ஏற்படுத்தும் மூளைத் தண்டு நைவுப் புண்.

guidance : வழிகாட்டல்; நெறிப்படுத்தல்.

gullet : உணவுக் குழல்; இரைக் குழல்.

guillotine : உள்நாக்கு வெட்டுக் கத்தி : உள்நாக்கு முதலியவற்றை

வெட்டியெடுப்பதற்கான அறுவை மருத்துவக் கருவி.

Guinea Worm : நரம்புச்சிலந்திப் புழு.

guinea pig : சீமைப் பெருச்சாளி.: பரிசோதனைப் பணிகளுக்குப் பயன்படுத்தப்படும் ஒரு சிறிய கொறிக்கும் பிராணி.

Gull's disease : குல் நோய் : கேடயச் சுரப்பியில் ஏற்படும் நலிவு. இதனுடன் சேர்ந்து மந்திப்புக் கோளாறும் உண்டாகும். ஆங்கில மருத்துவ அறிஞர் சர் வில்லியம் குல் பெயரால் அழைக்கப்படுகிறது.

gum : ஈறு.

gum, boil : ஈறுகட்டி.

gumboil : பல்லீற்றுக்கட்டி; ஈறு கட்டி : பல் ஈறுகளில் உண்டாகும் சிறுகட்டி. இதனால் கடம் வலி உண்டாகும்.

gumma : மேக நோய்க்கட்டி; மேகப்புண் : கிரந்தி நோயின் நாள் பட்ட விளைவு உறுப்புகளில் உண்டாகும் பிசின் போன்ற செறிவுள்ள புடைப்பு.

gum-rash : எயிற்றுப்புண்.

gums : எயிறு : பல் நிற்கும் தசை.

gut : குடல் நாளம் : உணவு செரிமான அடிக்குழாய்; குடற்கூறு.

guts : குடல்.

guttural : மிசற்றொலி.

Guthrie's test : குத்ரி சோதனை: ஃபெனில்கெட்டோனூரியா என்னும் வளர்சிதை மாற்ற எக்சப் பொருள்களை கண்டறிவதற்கான சோதனை. இரத்தத்தில் ஃபெனிலாலானைன் என்னும் வளர்சிதை வினை மாற்றப் பொருள் இருப்பதைக் கண்டறிய உதவுகிறது. அமெரிக்க நுண்ணுயிரியலறிஞர் ராபர்ட் குத்ரி பெயரால் அழைக்கப்படுகிறது.

gutturaliza : தொண்டையொலி.

gutturomaxillary : மிடறு ; தாடை சார்.

Guyon's sign : குயோன் குறியீடு: சிறுநீரகத்தில் புறத்தோல் படலம் படிந்திருத்தல். ஃபிரெஞ்சு அறுவை மருத்துவ அறிஞர் ஃபெலிக்ஸ் குயோன் பெயரால் அழைக்கப்படுகிறது.

gynocology : மகளிர் மருத்துவம் பற்றிய ஆய்வியல்.

gynecomastia : மார் திரள்.

gynaecology : மகளிர் மருத்துவம்; பெண்ணோயியல்; பெண் பால் உறுப்பியல் : பெண்களின் இனப் பெருக்க மண்டல நோய்களைப் பற்றிய ஆய்வியல்.

gynandroblastoma : கரு அண்டக் கட்டி : நன்கு பாகுபடுத்தப்பட்ட விரை மற்றும் கரு அண்டத்திசு உடைய கரு அண்டத்தில் அரிதாக ஏற்படும் கட்டி இதில், ஆண்களுக்கு அல்லது பெண்களுக்கு ஏற்படும் விளைவுகள் உண்டாகும். இதனை இன்-யாங் கட்டி என்றும் அழைப்பர்.

gynoecomastia : ஆண்முலைப் பெருக்கம்; மார்திறன்; பாலசுரப்பி விரிவாக்கம் : ஆண்களின் பாலூட்டும் சுரப்பி விரிவடைதல்.

Gypsona : ஜிப்சோனா : விரைவில் ஒட்டிக் கொள்ளக்கூடிய பாரிஸ் சாந்து ஒட்டுப் பசை மாவின் வாணிகப் பெயர்.

gypsum : களிக்கல் (ஜிப்சம்) : மருத்துவத்தில் பயன்படுத்தப்படும் கட்டுக்காரைக்குரிய மூலக் கனிமப்பொருள்.

gyrectomy : மூளை மடிப்பு அறுவை மருத்துவம் : மூளையின் மடிப்புச் சுருளை அகற்று வதற்கான அறுவை மருத்துவம்.

gyrus : மூளைமடிப்புச் சுருள்; மடிமேடு; மூளை மடிப்பு : மூளையின் மடிப்புச் சுருள் பகுதி.

H

H : "எச்" (H) : 1. ஹைட்டிரஜனுக் கான குறியிடு. 2. ஹவுஸ்பீல்ட் அலகு. 3. காந்தப் புலத்தின் வலிமை.

habenula : ஹேபனுலா : 1. சாட்டை போன்றதொரு அமைப்பு. 2. மூளையின் நடு மூளைச் சுரப்பியுடன் இணைந்துள்ள தலைக்காம்பு. 3. ஒரு குறுகிய பட்டைபோன்ற அமைப்பு. 4. முதுகுப்புறக் குருதிக் குழாய் மூளையறைப் புடைப்பு. இதில் நுகர்வுணர்வு, உள்நுறுப்பு, உடலுறுப்பு நடு ஈர்ப்பு வழிகள் ஒருங்கிணைக்கின்றன.

habilitation : தற்சார்பு வளர்ச்சி : ஒரு குழந்தை உடல் அளவிலும், உளவியல் அளவிலும் உயர்ந்த அளவு தற்சார்பினைப் பெறுவதற்குப் படிப்படியாக வளர்ச்சியடைவதற்கான வழி முறை.

habit : மனப்பாங்கு; பழக்கம்/வழக்கம் : ஒரு குறிப்பிட்ட சூழ்நிலையில் அல்லது தூண்டுதலின்போது நடந்து கொள்ளும் பழக்கம் அல்லது உடற்பாங்கு. இது வளரும் வகை அல்லது முறையினால் உருவாகிறது.

habituation : பழக்கப்படுத்துதல்; வழக்கமாக்கல் : திரும்பத் திரும்ப ஏற்படும் ஒரு தூண்டுதலுக்குக் குறைந்த எதிர்வினை உண்டாவதன் மூலம் தகவமைத்துக் கொள்ளும் துலங்கல்.

habitude : உடற்பாங்கு : பழக்கம்; போக்கு; மனப்பாங்கு.

habitual abortion : வாடிக்கைக் கருக்கலைப்பு; வழக்கக் கருச்சிதைவு : வாடிக்கையாகக் கருச்சிதைவு செய்தல்.

habituation : பழக்கப்படுத்துதல்; வழக்கப்படுத்துதல்; வழக்கமாதல் : ஒருவகை நடத்தை முறையைப் பழக்கமாக வளர்த்துக் கொள்ளுதல். பொதுவாக, இது எதிர்மறைப் பழக்கத்தையே குறிக்கும். எடுத்துக்காட்டாக, தூக்க மாத்திரை அருந்தி உறக்கங்கொள்ளுதல், போதை மருந்துப் பழக்கம் போன்றவற்றைக் கூறலாம்.

habitus : உடல் தோற்றம் : 1. பொதுவான உடல் தோற்றம். 2. உடல் கட்டமைப்பு.

haem : குருதிச் சிவப்பு : குருதிச் சிவப்புப் பொருளில் பிசிதம் சேர்ந்த வண்ணப் பொருள்.

haemachrosis : மட்டுமீறிய இரத்தச் சிவப்பு : கார்பன்மோனாக்சைடு நஞ்சூட்டத்தில் காணப்படுவது போன்று, மட்டு மீறிய பள பளப்பாக உள்ள சிவப்பு இரத்தம்.

haemacytometer : குருதி உயிரணுமானி : குருதி உயிரணுக்களைக் கணக்கிடுவதற்கான ஒரு கருவி.

haemadsorption : ஒட்டுத்திறன் : குருதிச் சிவப்பு உயிரணுவின் மேற்பரப்பிலுள்ள ஒரு வினையூக்கியின் அல்லது பொருளின் ஒட்டுந்தன்மை.

haemagglutination : குருதியணு ஒட்டுத் திரட்சி : 1. ஒரு குறிப்பிட்ட தற்காப்பு மூலம் அல்லது நுண்ணுயிரிவினையூக்கி இருப்பதால் குருதிச் சிவப்பணுக்கள் கெட்டியாதல். 2. தடையுணர்வு வினை. 3. காப்பு மூலம் உண்டாக்கும் சிவப்பணுக்கள் ஒட்டத் திரட்சியடைவதைத் தடுக்கும் ஒர் ஏமக் காப்பு வினை.

haemagglutinin : சிவப்பணுத் திரட்சி மூலம் : குருதிச் சிவப்பணுக்கள் ஒட்டத் திரட்சியடைவதை உண்டாக்கும் ஒரு தற்காப்பு மூலம்.

haemal : குருதி சார்ந்த : 1. குருதி அல்லது குருதி நாளம் சார்ந்த. 2. இதயம் அமைந்துள்ள வயிற்றுக்கும் முதுகந்தண்டுக்குமிடையிலான அச்சு.

haemanalysis : குருதிப் பகுப்பாய்வு : இரத்தத்தை வேதியியல் முறையில் பகுப்பாய்வு செய்தல்.

haemangioma : குருதிக் குழாய்க் கோளாறு : குருதிக் குழாய்கள் தவறாக எந்தப் பகுதியிலும் ஏற்படலாம். தோலில் இது செம்புள்ளியாகத் தென்படும்.

haemangion : இரத்த நாளத் தொகுதி : இரத்த நாளங்களைக் குறிக்கும் கூட்டு வடிவம்.

haemangiopericytoma : குருதி நாளக்கட்டி : குருதி நாள உயிரணுக்களில் அல்லது பெரிசைட்டுகளில் ஏற்படும் ஒரு கட்டி. இது கால்களிலும், வபையின் பின் பகுதியிலும் ஏற்படுகிறது.

haemangiosarcoma : இரத்த நாள உக்கிரக் கட்டி : இரத்த நாளங்களின் வேகமாகப் பரவி வரும் உள்வரித்தாள் சவ்விலிருந்து வளரும் உக்கிரமான கட்டி.

haemaphersis : குருதி நீக்கம் : அமைப்பான்களாகப் பகுக்கப்பட்டு, சில அமைப்பான்களை வைத்துக்கொண்டு, எஞ்சியுள்ள கூறுகளை நோயாளிக்குச் செலுத்துவதைத் தொடர்ந்து ஒரு கொடையாளிடமிருந்து அல்லது ஒரு நோயாளியிடமிருந்து குருதி முழுவதையும் அகற்றுதல்.

haemarthrosis : மூட்டக் குருதி; மூட்டில் குருதிக் கசிவு; குருதி மூட்டு; மூட்டுக் குருதிமை : மூட்டுகளின் குழியில் இரத்தம் சேர்ந்திருத்தல்.

haematemesis : இரத்த வாந்தி: அண்மையில் உண்ட உணவு இரத்த வாந்தியாக வெளி வந்தால் அந்த இரத்தம் ஒளிச் சிவப்பாக இருக்கும். இல்லை யெனில் இரைப்பை நீரின் வினை காரணமாகக் காப்பித் தூள் போன்று கருஞ்சிவப்பு நிறமாக இருக்கும்.

haematic : குருதிவினை மருந்து.

haematin : இரும்புச் சத்து : உலர்ந்த குருதியிலிருந்து கிடைக்கும் பழுப்பு நிற இரும்புச் சத்துப் பொருள்.

haematidrosis : குருதிவியர்வை: இரத்தம் அல்லது இரத்த நிறமிகள் அடங்கியுள்ள வியர்வை.

haematinic : சிவப்பணு உற்பத்திப் பொருள்; இரத்த விருத்தி : இரத்தச் சிவப்பணுக்களும், அதன் அமைப்பான்களும் உற்பத்தியாவதற்குத் தேவையான பொருள்.

haematobium : குருதி ஒட்டுண்ணி : இரத்த உயிரணுக்களிலுள்ள ஒற்றை உயிரணு ஒட்டுண்ணி.

haematoblast : அடிப்படைக் குருதி உயிரணு : வேறுபடுத்திக்

காட்டப்படாத அடிப்படைக் குருதி உயிரணு. இதிலிருந்து எலும்பு மச்சைச் சிவப்பணுக்கள், முதுகந்தண்டுவடச் சிவப்பணுக்கள், நிணநீர்ச் சிவப்பணுக்கள் பெறப்படுகின்றன.

haematocole : குருதிக் குழிவு : இரத்தக் குழி; இரத்த வண்டம்.

haematochyluria : சிறுநீர் இரத்தம் : சிறுநீரில் இரத்தமும் நிணநீரும் இருத்தல். இது யானைக்கால் நோயில் காணப்படும்.

haematocolpus : யோனிக்குழாய் குருதி; யோனிக் குருதிமை : பெண்ணில் கருப்பைக் குழாயில் (யோனிக் குழாய்) குருதி சேர்ந்திருத்தல்.

haematocrit : குருதி கணு வளவு.

haematocyst : குருதிக்குழாய் நீர்க்கட்டி : 1. ஒரு நீர்க்கட்டியில் இரத்தம் கசிதல். 2. குருதிக் குழாய் நீர்க் கட்டி.

haematocyturia : சிறுநீர்ச் சிவப்பணு : சிறுநீரில் இரத்தச் சிவப்பு உயிரணுக்கள் இருத்தல்.

haematogenesis: குருதி உருவாதல்.

haematogenic haematogenous: குருதி வழிப் பரவல் : 1. குருதிக் குழிவுசார்ந்த. 2. குருதியிலிருந்து உண்டாகும் எதுவும். 3. இரத்தவோட்டம் மூலம் பரவுதல்.

haematogenous: குருதி உருவாதல்.

haematology : குருதியியல் : குருதி உருவாதல், அதன் அமைப்பான்கள், அதன் பணி, குருதி நோய்கள் ஆகியவை பற்றி ஆராயும் அறிவியல்.

haematoma : குருதிக் கட்டி : இரத்தம் சேர்ந்து உண்டாகும் வீக்கம்.

haematometra : கருப்பைக் குருதி : கருப்பையில் குருதி திரண்டிருத்தல். இதனை 'மாத விடாய் திரவம்' என்றும் கூறுவர்.

haematomyelopore : தண்டு வடத்துளை : இரத்தப்போக்கு காரணமாகத் தண்டுவடத்தில் துளைகள் உண்டாதல்.

haematopathology : குருதி நோயியல் : குருதிநோய் ஆய்வு தொடர்பான நோயியலின் ஒரு பிரிவு.

haematopoiesis : யோனிக் குழாய்க் குருதி; குருதி உற்பத்தி; குருதியாக்கம்.

haematosalpinx : கருக்குழாய்க் குருதி; குருதி அண்டக் குழல் : மனிதக் கரு உறுப்பிலிருந்து கருவெளியேறும் குழாயில் உள்ள இரத்தம்.

haematozoa : குருதி ஒட்டுண்ணி : இரத்தத்திலுள்ள ஒட்டுண்ணிகள்.

haematuria : சிறுநீர்க் குருதி; குருதிச் சிறுநீர்; குருதியிழிவு : சிறுநீரில் இரத்தம் இருத்தல்.

haeme : குருதிச் சிவப்பு : குருதிச் சிவப்பணு நிறமியின் நிறமிப் பகுதியாக அமைந்துள்ள புரோட்டோ போர்பிரின் அடங்கியுள்ள ஓர் அயம். இது அதன் ஆக்சிஜன் கொண்டு செல்லும் திறனுக்குக் காரணமானதாகும்.

haemobilia : பித்தநீர்க்குருதி : பித்தநீரில் அல்லது பித்த நீர் நாளங்களில் இரத்தம் இருத்தல்.

haemochromatosis : திசு அயப் பெருக்கம் : இரும்பு வளர் சிதை மாற்றத்தில் பிறவிலேயே ஏற்படும் கோளாறு. இதனால் திசுக்களில் இருப்புச் சத்து அதிகரிக்கிறது. இதன் காரணமாகத் தோல் பழுப்பு நிறமாகிறது. ஈரவிறைப்பும் உண்டாகிறது.

haemoconcentration : குருதி அடர்வு; சிவப்பணுப் பெருக்கம் : குருதிச் செறிவு : இரத்தத்தில் நிணநீர் அளவைவிட இரத்தச் சிவப்பணுக்கள் அதிகமாக இருத்தல்.

haemocytoblast : எலும்பு மச்சை உயிரணு; குருதி முன்மம் : எலும்பு மச்சையின் மூல உயிரணுக்கள்.

haemocytometer : குருதியணு அளவைமானி : இரத்தத்திலுள்ள குருதியணுக்களின் எண்ணிக்கையை அளவிடுவதற்கான கருவி.

haemodiagnosis : குருதிவழி நோய் நாடல் : இரத்தத்தை ஆய்வு செய்து நோயைக் கண்டறிதல்.

haemodialysis : குருதிக் கலைப் பிரிவினை : சிறுநீரகம் செயலிழக்கும் போது சிறுநீர்க் கலவைப் பொருள்களைப் பிரித்தல். இதில் இரத்தம் ஓர் எந்திரம் வழியே செலுத்தப் பட்டு, உடலுக்குத் திரும்பி வருவதற்கு முன்பு தூய்மை யாக்கம் செய்யப்படுகிறது.

haemodilution : குருதி நீர்ப்பு : இரத்தப் போக்கு ஏற்பட்டு, குருதிநீர் அளவு பெருக்கமடைவதையொட்டி ஆர்பிசி அளவு குறைதல்.

haemodynamics : குருதியோட்ட இயக்கம் : உடலில் இரத்தவோட்டம் நடைபெறும் இயக் கங்கள்.

haemoglobin : செங்குருதியணு; குருதிச் சிவப்பணு நிறமி; குருதி நிறமி : செந்நிறக் குருதியணுவடலியின் வண்ணப்பொருள். இது இரும்புச் சத்தினாலானது. இதில் மறிநிலை ஆக்சிஜனும் உள்ளது.

haemoglobinaemia : குருதி நிணநீர் சிவப்பணு நிறமி : குருதி நிணநீரில் குருதி சிவப்பணு நிறமிகள் இருத்தல்.

haemoglobinometer : குருதிச் சிவப்பணு நிறமி மானி : இரத்தத்திலுள்ள குருதிச் சிவப்பணு நிறமியை அளவிடுவதற்கான கருவி.

haemoglobinopathy : குருதிச் சிவப்பணு நிறமிக் கோளாறு : குருதிச் சிவப்பணு நிறமி இயல்பு மீறியதாக இருத்தல்.

haemoglobinuria : சிறுநீர்ச் சிவப்பணு நிறமி; குருதி நிறயிழிவு : சிறுநீரில் குருதிச் சிவப்பணு நிறமி இருத்தல்.

haemogram : குருதி ஆய்வு : உருவாக்கப்பட்ட தனிமங்கள் அனைத்திலும் உயிரின அமைப்பியல் எண்ணிக்கை, வீத அளவு ஆகியவற்றைக் கண்டறிவதற்காகக் குருதியை விரிவாக ஆய்வு செய்தல்.

haemophilia : காயக் குருதிப் பெருக்கம்; சிறிய காயங்களிலிருந்தும் இரத்தம் பெருக்கும் பரம்பரை நோய்.

haemolysin : ஹீமோலைசின்; குருதிச் சாறு இளக்கி; குருதி முறி: இரத்தத்திலுள்ள சிவப்பணுக்களைச் சிதைவுறச் செய்யும் மருந்து. மருந்து அல்லது நொதி.

haemolysis : குருதிச் சிவப்பணுச் சிதைவு; குருதிச் சிவப்பணு அழிப்பு; குருதிக் குலைவு : இரத்தத்தில் உள்ள சிவப்பணுக்கள் சிதைந்து அதிலுள்ள குருதிச் சிவப்பணு நிறமிகள் வெளிப்படுதல்.

haemolytic disease of new born: குழந்தை குருதிச் சோகை: குழந்தையின் இரத்தத்திலும், தாயின் இரத்தத்திலுமுள்ள உறைமக்கூறு மாறுபடுவதால், பிறந்த குழந்தைக்கு ஏற்படும் குருதிக் கோளாறு. இதனால், குழந்தையின் சிவப்பணுக்கள் அழிந்து விடுகின்றன. இரத்த சோகை உண்டாகிறது; மஞ்சள் காமாலை நோயும் ஏற்படும்.

haemopathy : குருதி நோய் : குருதியில் அல்லது குருதி உருவாக்க முறையில் ஏற்படும்.

haemopericardium : குலையுறைக் குருதி; இதயச் சுற்றுப்பை குருதி; இதய உறை குருதிமை : குலையுறையில் குருதி சேர்ந்திருத்தல்.

haemoperitoneum : வபைக் குருதி; குருதி உதரப்பை : வயிற்றின் உட்பகுதியைச் சூழ்ந்துள்ள நீரடங்கிய இரட்டைச் சவ்வுப்பையில் (வபை) இரத்தம் சேர்ந்திருத்தல்.

haemophil : குருதி நுண்ணுயிர் பெருக்கம் : குருதி அடங்கியுள்ள ஊடகத்தில் நுண்ணுயிரிகள் பெருக்கமடைதல்.

haemophilias : குருதிப் பெருக்கு நோய்; குருதி உறையாக் கேடு : சிறு காயத்திலிருந்தும் குருதிப் பெருக்கம் ஏற்படும் பரம்பரை நோய்.

haemophobia : குருதி வெறுப்பு: இரத்தப் போக்கை அல்லது இரத்தத்தைப் பார்க்கும் போது ஏற்படும் வெறுப்பு.

haemophthalmia : கண் விழிக் குருதிக் கசிவு : கண் விழியில் இரத்தம் கசிதல்.

haemopneumothorax : நுரையீரல் உள்வரிச் சவ்வுக் குழிக் குருதி; குருதி வளி மார்பு : உள்வரிச் சவ்வுக் குழாயில் இரத்தமும், காற்றும் சேர்ந்திருத்தல்.

haemopoiesis : குருதி உருவாதல்; குருதியாக்கம்.

haemoptysis : இரத்த வாந்தி; இரத்த இருமல்.

haemorrhage : குருதிப் போக்கு; குருதி ஒழுக்கு; இரத்தப் பெருக்கு: குருதிக் குழாய்களிலிருந்து இரத்தம் நிற்காமல் வெளிப் படுதல்.

haemorrhage, Ante partum : பேறு கால முன்போக்கு.

haemorrhage, uterine : கருப்பை இரத்தக் கசிவு.

haemorrhage intertinol : குடல் குருதிக் கசிவு.

haemorrhage, postpartum : பேறுகால பின் போக்கு.

haemorrhagic disease of new born: குழந்தை குருதிப் போக்கு நோய் : பிறந்த குழந்தை களுக்கு இரப்பையிலும், குடலிலும்

ஏற்படும் இரத்தப் போக்கு நோய்.

haemorrhagic fever : குருதிப் போக்குக் காய்ச்சல் : கொசுவினால் பரவும் குருதிப் போக்குக் காய்ச்சல்.

haemorrhology : குருதிப் போக்கு ஆய்வியல் : குருதி நாளங்களில் ஏற்படும் குருதிப் போக்கு குறித்து ஆய்வு செய்தல்.

haemorrhodial : மூலநோய் சார்ந்த : குதவாய்ப் பகுதியில் உண்டாகும் மூல நோய்.

haemorrhoidectomy : மூலநோய் அறுவை மருத்துவம்; மூல நீக்கம்: மூலத்தை அறுவைச் சிகிச்சை மூலம் அகற்றுதல்.

haemorrhoids : மூலநோய்; மூலம் : குதவாய்ப் பகுதியிலுள்ள நாளங்களில் உண்டாகும் நாளப் புடைப்பு.

haemosiderosis : திசு அயப் படிவு: திசுக்களில் அயச் சத்து படிதல்.

haemospermia : குருதி விந்துக் கசிவு : விந்துடன் கலந்து இரத்தம் வெளியேறுதல்.

haemostasis : குருதித் தடை; குருதிக் கழிவுத் தடை : குருதி நாளத்திற்குள்ளேயே குருதி தேங்கியிருத்தல்.

haemostat : குருதிப் போக்குத் தடைக் கருவி : குருதிப் போக் கினை நிறுத்தும் கருவி.

haemotherapy : குருதியூட்டச் சிகிச்சை : குருதியூட்டம் போன்ற

சிகிச்சையில் குருதி அமைப்பான்கள்.

haemothorax : மார்புவரிக் குருதி; குருதி மார்பறை; நுரையீரலுறைக் குருதிமை : மார்பு உள்வரிச் சவ்வுக் குழியில் இரத்தம் சேர்ந்திருத்தல்.

haemotrophic : குருதி ஊட்டப் பொருள் சார்ந்த : குருதியில் கொண்டு செல்லப்படும் ஊட்டச்சத்துப் பொருள்கள் சார்ந்த.

Hageman factor : ஹேக்மான் காரணி : குருதி உறைவின் உள்ளார்ந்த வழியை உண்டாக்கும் குருதி உறைவுக் காரணி XII.

hair : மயிர் ; முடி : மனிதரின் உள்ளங்கை, உள்ளங்கால், உதடுகள், ஆண்குறி ஆகிய உறுப்புகள் நீங்கலாக தோலின் எல்லாப் பகுதிகளிலும் வளர்ந்திருக்கும் மயிரிழைகள்.

hair analysis : மயிரிழைப் பகுப்பாய்வு : ஆர்செனிக் ஈயம், பாதரசம் போன்ற கடுமையான கன உலோகப் போதையைக் கண்டுபிடிப்பதற்காக மயிரிழையைப் பயன்படுத்துதல்.

hair-ball : முடிப்பந்து ; மயிர்ப்பந்து: இரைப்பையில் தொகுதியாகும் மயிர்.

hair follicle : மயிரிழைச் சுரப்பி : தோலின் கோரியம் படலத்திலுள்ள மேலடுக்கினை ஒரு நீள் உருளை உறையிலிடுதல்.

இதில் ஒரு மயிரிழையின் வேர் அடங்கியிருக்கும்.

hair-on end appearance : மயிரிழை முனைத் தோற்றம் : எலும்புக்குச் செங்குத்தாக உள்ள சுண்ணகமயமாக்கிய உட்குழிவுகளாகத் தோன்றுகிற ஊடுகதிர்ப்படத் தோற்றம். இது பிறவி இரத்தச்சோகை நோய்களில் காணப்படும்.

hairy cell leukaemia : மயிரிழை உயிரணு வெண்புற்று : "பி" உயிரணு வெண்புற்று நோய். இது குருதியிலும், எலும்பு மச்சையிலும், மயிரிழை உயிரணுக்களாகத் தோன்றும். இது நோய்ச்சிகிச்சைக்குப் பயன்படுகிறது.

hairy naevus : மயிரிழை மச்சம்: ஒரு நிறமி மச்சம் (மறு) இதில் மயிரிளைகள் வளர்ந்திருக்கும்.

hakeem : மருத்துவர்.

hale : உடல்திடமான ; உடல் நலமுடைய ; திடமான.

half-breed : கலப்பினக் குழந்தை.

half brother : ஒன்றுவிட்ட உடன் பிறப்பு.

half line fracture : அரைவரி முறிவு : ஊடுகதிர்ப்படத்தில் தோன்றும் ஒரு சிறிய முறிவு. இது ஓர் எலும்பின் இரு கோடுகளுக்கிடையில் ஒரு மெல்லிய கோடாகத் தோன்றும்.

haldol : ஹால்டோல் : ஹால்பெரி டோல் என்ற மருந்தின் வணிகப் பெயர்.

halibut liver oil : தட்டை மீன் எண்ணெய் : பெரிய தட்டை மீனின் நுரையீரலிலிருந்து எடுக்கப்படும் எண்ணெய். இதில் வைட்டமின் A, வைட்டமின் D நிறைந்துள்ளன. 'காட்' என்னும் மீனின் நுரையீரலிலிருந்து எடுக்கப்படும் எண்ணெயை விட இதைக் குறைந்த அளவில் பயன்படுத்தினால் போதும்.

halitosis : ஊத்தை நாற்றம்; வாய் நாற்றம்; நாறும் மூச்சு; மூச்சு நாற்றம் : மூச்சு விடும்போது கெட்ட நாற்றம் ஏற்படுதல்.

hallucination : மாயக் காட்சி (மருட்சி); மாயத் தோற்றம்; இல் பொருள் தோற்றம்; பிரமை; மாய்மை : உண்மையான புலன் தூண்டுதல் எதுவுமின்றி ஏற்படும் பொய்யான தோற்றம். இது முரண் மூளை நோய் உட்பட உளவியல் கோளாறுகளின் போது ஏற்படும்.

hallucination, auditory : கேள் மாய்மை.

hallucination, visual : காண் மாய்மை.

hallucinogens : மாய்மையாக்கி.

hallucinosi : மாயத் தோற்றப் பித்து நிலை; இல்பொருள் தோற்ற நோயாளி : நோயாளிக்கு மாயத் தோற்றங்கள் உண்டாகும் ஒரு

பைத்திய நிலை. இதில் பெரும்பாலும், மாய ஒலிகளும், பொய்க் காட்சிகளும் உண்டாகும்.

hallux : குளம்பு விரல் காற் பெருவிரல் : கால் விரல்கள் பெரிதாகக் குளம்பு போல் இருத்தல். இந்த விரல்கள் மற்ற பாதத்தை நோக்கி இருக்கும்.

hallux valgus : கோணப் பெருவிரல்.

halo : முழந்தாமெலும்பு : வட்ட இடுப்பெலும்புத் தசைச் சுரிப்பைச் சுற்றியிருக்கும் முழந்தாமெலும்பு.

halo appearance : முழந்தாமெலும்புத் தோற்றம் : வதக்கிய மாவு போன்று இலேசான அடர்த்தியுடன் கூடிய தோற்றம். இது வட்ட வடிவமான கருநிறமுடைய அடர்ந்த மண்டலங்களுக்குள்ளேயும், வெளியேயும் காணப்படும்.

halogen : உப்பீனி (ஹேலோஜென்) : புரோமின், குளோரின், ஃபுளோரின், அயோடின் போன்ற அலோகத் தனிமங்களில் ஒன்று.

halo naevus : முழந்தாமெலும்பு மச்சம் : கரும்புற்று நோய்சார்ந்த மச்சம். இதைச் சுற்றி நிறமற்ற சுற்று வரை மண்டலம் அமைந்திருக்கும்.

halo peridol : ஹாலோ பெரிடால் : முரண் மூளைநோய் போன்ற

உளவியல் கோளாறுகளைக் குணப்படுத்துவதற்கான ஒரு வகை மருந்து. இதனை வாய்வழி உட்கொள்ளலாம். தேவைப்பட்டால் ஊசி மூலமும் செலுத்தலாம்.

halothane : ஹாலேத்தேன் : சுவாச மயக்க மருந்தாகப் பயன்படுத்தப்படும், தெளிவான நிறமற்ற திரவம், இது தீப்பிடிக்காது; இதமான மணமுடையது; எரிச்சலூட்டாதது.

Halo-vest traction : அகல் வட்டக் கச்சு இழுப்பு : கழுத்து எலும்பு முறிவுகளைக் குணப்படுத்துவதற்குப் பயன்படுத்தப்படும் ஒரு வகை இழுவை வடிவம். இதில் அகல் வட்டக் கச்சு வடிவக் கருவியின் உலோகப் புழையில் கழுத்தை மாட்டி அசைவற்றதாக்கப் படுகிறது.

Halsted's operation : ஹால்ஸ்டெட் அறுவை மருத்துவம் :
1. அரைசார்ந்த குடலிறக்கத்துக்கான அறுவை மருத்துவம்.
2. மார்பகப் புற்றுநோய்க்கான மார்பகப் புற்று அறுவை மருத்துவம். அமெரிக்க அறுவை மருத்துவ வல்லுநர் வில்லியம் ஹால்ஸ்டெட் பெயரால் அழைக்கப் படுகிறது.

hamatroma : பிறழ்ச்சிக் கட்டி : தோன்றுமிடத்திற்குரிய முதிர்த்திசுக்களின் அமைப்பான்களையுடைய ஒரு பிழையான கட்டி.

இந்த அமைப்பான்கள் இயல்பு திறம்பிய வகையில் அமைந்திருக்கும். குருத்தெலும்பு கொழுப்பு, இழைமத் திசுக்கள், மென்தசை, நரம்பு உயிரணுக்கள், புறத்தோல் திசுக்கள், சுண்ணகமயமாக்கிய பிளவுகளின் குவிமையங்கள் ஆகியவை அடங்கிய ஒரு தீவாக இது அமைந்திருக்கும்.

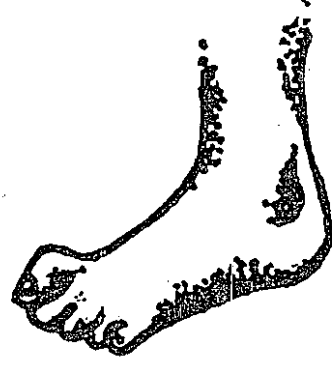Hamilton's ruler test : ஹாமில்டன் விறைப்பு வரைகோல் சோதனை : ஒரு விறைப்பான வரை கோல் ஒரே சமயத்தில் திருகு தோளையும், புய எலும்பின் இடைமட்ட வட்டப் புடைப்பையும் தொட முடியாது. ஏனெனில் புய எலும்பின் பெரிய எலும்பு மேடு உள்முகமாக துருத்திக் கொண்டிருக்கும். தோள் பிறழ்வதால் அல்லது தோள்பட்டையின் கழுத்தில் எலும்பு முறிவு ஏற்படுவதால் இந்த நிலை ஏற்படுகிறது.

Hamman's disease : ஹாம்மான் நோய் : நுரையீரல் திசு விரிவாக்க நோய். அமெரிக்க மருத்துவ அறிஞர் லூயி ஹாம்மான் பெயரால் அழைக்கப்படுகிறது.

hammer : சுத்தி.

hammer, percussion : தட்டு சுத்தி.

hammer toe : கால்விரல் கோணல் ; சுத்தி விரல் : கால்



கால்விரல் கோணல்

விரல்களில் ஒன்று நிலையாக மேல் நோக்கி வளைந்து மடிந்திருக்கும் அங்கக் கோணல்.

hamstring : பின்தொடைத் தசை நார் : 1. தொடையின் பின்பகுதியிலுள்ள மூன்று தசைகளின் ஏதேனும் ஒன்று. இவை காலை நீட்டி மடக்க தசைகளை நீட்டவும் சுருக்கவும் செய்கின்றன. 2. முழங்கால் பின்பகுதிக்குழிவின் நடுமைய மற்றும் கிடைமட்ட எல்லைகளாக அமைகிற தசை நாண்களில் ஒன்று.

Ham's test : ஹாம் சோதனை : 37°C நோய் நுண்மப் பெருக்க நிலையில் இயல்பான குருதி வடிநீருடன், வலிப்பு இசிப்பின் இரவு நேர சிறுநீர்ச் சிவப்பணு நிறமி உடைகிறது. ஆனால்,

56°C வெப்ப நிலையில் செயலற்றதாக்குவதன் மூலம் குருதி வடிநீரிலிருந்து நிரப்புக் காற்று நீக்கப்பட்டுவிட்டால் உடைதல் ஏற்படுவதில்லை.

hand : கை : மனிதருக்கு இடுப்புக்கு மேலுள்ள உறுப்பு. நாற்கால் விலங்குகளுக்கு முன்னங்கால்.

Hand-arm vibration syndrome : கை-புயம் அதிர்வு நோய் : கையால் கையாளும் அதிர்வூட்டும் கருவிகளை நீண்ட நாட்கள் பயன்படுத்துவதன் விளைவாக நாளாச்சுவர் இசிப்பு ஏற்பட்டு குளிர்ச்சி உண்டாவதால் ஏற்படும் ரேனாட் நிகழ்வு போன்ற நோய்.

handedness : ஒருகைப் பழக்கம் : ஒருகைக்குப் பதிலாக இன்னொரு கையைப் பயன்படுத்தும் போக்கு.

hand-foot syndrome : கை-பாதம் நோய் : அரிவாள் உயிரணுச் சோகையில் ஏற்படும் நோய்த் திருப்பு முனை. குருதி நாளங்களில் சிவப்பணுக்கள் கசடாவதால் இது ஏற்படுகிறது. இதனால் கை-கால் சிற்றெலும்புகளில் திசு அழிவு ஏற்படுகிறது. அழற்சியுடைய புதிய எலும்பு உருவாகிறது. அரிவாள் உயிரணு வீக்கம் உண்டாகி வலி ஏற்படும்.

handicapped : ஊனமுற்றவர்; முடமானவர் : இயல்பாக இயங்க

முடியாதபடி உறுப்புக் குறைபாடுள்ளவர்.

handle : கைப்பிடி.

hand mirror cell : கைக்கண்ணாடி உயிரணு : கருமையத்துடன் கூடிய ஒரு நிணநீர் உயிரணு. இந்தக் கருமையம் கண்ணாடி முனையில் அமைந்து நீண்ட வடிவில் இருக்கும். இது கண்ணாடிக் கைப்பிடிபோல் தோன்றும். இது குருதி உருவாக்க நிலையில் உக்கிரமாக அல்லது உக்கிரமின்றி இருக்கும்.

hand piece : கைக்கருவி : பல் தயாரிக்கவும், அதற்கு மெருகேற்றவும் பயன்படுத்தப்படும் சாதனங்களைப் பிடித்துக் கொள்ளும் கைக்கருவி.

hanging drop method : தொங்கு துளி முறை : பாக்கீரியாவின் இயக்கத்திறனைக் கணித்தறிவதற்கான ஒரு முறை. இதில், கசையிழையாக்கிய பாக்கீரியம் ஒரு தெளிவான உடலியல் கரைசலின் ஒரு துளியில் ஒரு மூடியை கண்ணாடியில் (தலைகீழாக) வைக்கப்பட்டு, நுண்ணோக்காடியால் ஆய்வு செய்யப்படுகிறது.

Hangman's fracture : ஹாங்மன் முறிவு : ஊடுவரை அக்சின் நரம்பு துளையின் வழியாக ஏற்படும் இருமுகப் பிளவை முறிவு. இதனால், முதுகந்தண்டின் மையப்பகுதியில் கடுமையான

சேதம் உண்டாகும். ஊர்தி விபத்துகளில் இது அடிக்கடி ஏற்படும்.

hang nail : நகத்தோல் : நகமடிப் பிலிருந்த ஒரு பகுதி விடுபட்டிருக்கும் குறுகிய தோல் பட்டை.

H antigen : "எச்" காப்பு மூலம் : பாக்க்டீரியக் கசையிழையிலுள்ள திசு ஒத்தியல்புடைய காப்பு மூலம்.

haploid : இனக்கீற்றுச் செம்பாகம் : பாலின உயிரணுவில் உள்ளது போன்று இயல்பான இனக்கீற்றுகளின் பாதி எண்ணிக்கையைப் பாதியாக்குதல். இது மனிதர்களிடம் 23 என்ற எண்ணிக்கையில் இருக்கும்.

haplotype : இணைஇனக்கீற்றுக் கூட்டம் : ஒர் இனக்கீற்றின் ஒரே நிலையிடத்தில் இணை இனக்கீறுகளின் ஒரு கூட்டம் அமைந்திருத்தல்.

haptoglobin : சளிச் சவ்வுப் புரதம் : ஒரு வகைக் கோழைப் புரதம். இதனுள் உடைப்பட்ட சிவப்பணுக்கள் கொட்டப்படுகின்றன. இதனைக் குருதிநீர் சூழ்ந்திருக்கும்.

hard : கடினமான; இறுகிய.

hard metal disease : கன உலோக நோய் : கோபால்ட், டங்ஸ்டன் ஆகியவை அடங்கிய தூசியை உள் சுவாசித்தல். இது தொழில் காரணமாக ஏற்படும் ஆஸ்து

மாவுடன் அல்லது நுரையீரல் நோயுடன் இணைந்திருக்கலாம்.

hard X-rays : கடின ஊடுகதிர் : குறுகிய அலை நீளம், அதிக அலைவெண், அதீத ஊடுருவு திறன் உடைய ஊடுகதிர்.

hard water syndrome : கடின நீர் நோய் : அயம், கால்சியம், மக்னீசியம் ஆகியவை அதிக அளவில் அடங்கியுள்ள கடின நீரைப் பயன்படுத்துவதால் உண்டாகும் ஒரு நோய். இது குருதிக் கலவைப் பிரிவினையின் போது ஏற்படும். இதனால், குருதிக் கலவைப் பிரிவினைக்குப் பிந்திய குமட்டல், வாந்தி வலுவிழப்பு உயர் இரத்த அழுத்தம் உண்டாகும்.

harelip : பிளவு உதடு (ஒருவாய்); பிளவு இதழ் : முயலுக்கு இருப்பதைப் போன்று பிளவுபட்ட மேல் உதடு. இது பிறவிலேயே ஏற்படுவது.



பிளவு உதடு

harmony : ஒத்திசைவு : சுமுகமாக ஒன்றிணைந்து செயற்படும் அல்லது வாழும் நிலை.

Hartmann's solution : ஹார்ட்மன் கரைசல் : சோடியம் லாக்டேட், குளோரைட், பொட்டாசியம் குளோரைட், நியோமைசின் ஆகியவை அடங்கிய ஒருவகை மின் பகுப்புக் கரைசல்.

Hartnup disease : ஹார்ட்னப் நோய் : உடல் வளர்ச்சிக்குத் தேவையான இன்றியமையாத அமினோ அமிலங்களின் ஒன்றான டிரிப்டோபான், சிறு நீரக மற்றும் குடல் வழியே செல்வதில் ஏற்படும் கோளாறு. இது மிக அரிதாக ஏற்படும் பரம்பரை நோய். இந்த நோய் ஏற்பட்ட முதல் குடும்பத்தின் பெயரால் அழைக்கப்படுகிறது.

Hashimoto's disease : ஹாஷிமோட்டோ நோய் : நடுத்தர வயதுப் பெண்களுக்குக் கேடயச் சுரப்பி (தேராய்டு) விரிவடைவதால் உண்டாகும் நோய்.

haustration : ஊனீர் சுரப்பு : பெருங்குடலில் உள்ளது போன்று ஊனீர் சுரத்தல்.

Haverhill fever : ஹேவர்ஹில் காய்ச்சல் : ஹ்டிரெப்டோபாசில்வஸ் மோனிலிஃபார்மிஸ் என்ற கிருமி பரவும் காய்ச்சல் நோய்., இது எலிகளிடமிருந்து மனிதர்களுக்குப் பரவுகிறது. இந்த நோய் அமெரிக்காவில்

ஒரு கொள்ளை நோயாகப் பரவியது. அமெரிக்காவில் மசாகுசெட்ஸ் மாநிலத்திலுள்ள ஒரு நகரின் பெயரால் அழைக்கப்படுகிறது.

Haversian gland : ஹேவர்சியன் சுரப்பி : உயர்வுத் திசுவின் மேற்பரப்பிலிருந்து இணைப்பு இடைவெளிக்குள் நீட்டிக் கொண்டிருக்கும் ஒரு நுண்ணிய சுரப்பி. இது உயவு நீர்மத்தைச் சுரக்கிறது.

Haversian system : ஹேவர்சியன் மண்டலம் : ஹேவர்சியன் குழாய், ஒரே மையமுடையதாக அமைந்த அதன் செதி ளடுக்கு அடங்கிய மண்டலம். நெருக்கமான கட்டமைப்பின் அடிப்படை அலகாக இது அமைந்துள்ளது.

Hay fever : தூசுக் காய்ச்சல்; தும்மல் காய்ச்சல்; மறி நீர்க்கோளம் : தூசியினால் ஏற்படும் வேனிற் காலச் சளிக்காய்ச்சல்.

Haygarth's nodes : மூட்டுவீக்கம்: விரல் மூட்டுகளில் ஏற்படும் வீக்கம் மூட்டு வலியுடைய நோயாளிகளுக்கு இது உண்டாகும்.

Hay's test : ஹேய் சோதனை : பித்தநீர் உப்புகளுக்கான சோதனை. ஒரு சிட்டிகை கந்தகத்தைச் சிறுநீரில் சேர்க்கும்போது, உப்புகள் இருந்தால் அந்தக் கந்தகம் அமிழும்; இல்லாதிருந்தால் மிதக்கும். ஸ்காத்லாந்து மருத்துவ அறிஞர் மேத்தியூ ஹேய் பெயரால் அழைக்கப்படுகிறது.

Hawkinsinuria : ஹாக்கின் சினூரியா : பச்சிலங்குழந்தை களிமம் அளவுக்கு அதிகமாக டைரோசின் என்ற வளர்சிதை மாற்றப் பொருள்கள் சுரத்தல். தாய்ப்பால் குடிப்பதை நிறுத்திய பிறகு இது ஏற்படும். அத்துடன், வாந்தி, வளர்ச்சிக் குறைபாடு, அமிலத் தேக்கம், ஒரு நீச்சல் குளத்தில் உள்ளது போன்ற நெடி ஆகியவையையும் உண்டாகும். இந்த நோயினால் பாதிக்கப்பட்ட ஹாக்கின்சின் குடும்பத்தின் பெயரால் அழைக்கப்படுகிறது.

head : மண்டை ; தலை.

head ache : தலைவலி : மண்டைக் குத்தல் நோய். இதில் தலையில் பல்வேறு பகுதிகளில் பரவலாகக் கடுமையான வலி உண்டாகிறது. இது எதேனும் நரம்பின் பகிர்மான மண்டலத்துடன் நின்றுவிடுவதில்லை.

head hunter : தலைவேடன் : தமனி இயக்க விரைவியலில் தொடைக் குருதிக் குழாயிலிருந்து சுழுத்துத் தமனிகளிலிருந்து நுழைவதற்கு வடிவமைக்கப்பட்ட வளைவுள்ள செருகு குழல் முனை.

head-work : மூளைவேலை ; சிந்தனை.

Heaf test : காசநோய்ச் சோதனை: ஒரு தனிவகைத் துப்பாக்கி

மூலம் மேந்தோலில் பல துளைகள் இட்டு நடத்தப்படும் காசநோய்ப் பரிசோதனை. துளையிட்டதால் வீக்கம் ஏற்படுமானால், காசநோய் உள்ளது என்று அறியலாம்.

heal : குணமாதல்; குணமடைதல்.

healing : குணப்படுத்துதல்; ஆறல்: நோயாளியை மீண்டும் நலம் பெறச் செய்தல். நோயாளியை இயற்கை முறையில் குணப்படுத்துதல் அல்லது திசுக்களைச் சீர்படுத்துதல்.

heal-all : சஞ்சீவி : அனைத்து நோய்களையும் குணப்படுத்தும் மருந்து.

health : உடல் நலம்; நலவாழ்வு; நலன் : உடல், உள்ளம் சமூகம் அனைத்தும் முழுமையான நலத்துடன் இருப்பதே ஆரோக்கியமான உடல் நலம் என்று உலகச் சுகாதார அமைவனம் கூறியுள்ளது. நோய் அல்லது ஊனம் எதுவும் இல்லாதிருப்பது மட்டும் உடல் நலம் ஆகாது, சமூக நிலையிலும், பொருளாதாரத்திலும் சுறுசுறுப்பாக இயங்கும் திறனுடன் இருப்பதே ஆரோக்கியமான வாழ்வு ஆகும்.

health centre : சுகாதார மையம்: அடிப்படைச் சுகாதார மையங்கள், ஊரக மற்றும் நகர்ப்புறப் பகுதிகளுக்கான துணை மையங்கள் வாயிலாக அடிப்படைச் சுகாதாரச்

சேவைகளை, வழங்குதல். இது, ஒருங்கிணைந்த குணப்படுத்தும் மற்றும் நோய்த் தடுப்புச் சேவைகளை அளிக்கிறது.

health, community : சமுதாய நல வாழ்வு.

healthful : உடல்நலம் சார்ந்த ; உடல்நலம் உருவாக்குகிற ; உடல்நலம் பேணும் ; உடல்நலம் குறித்த ; உடல்நலத்துக்கேற்ற.

health, mental : மனநலன்.

health officer : நல அலுவலர்.

health, school : பள்ளிச் சிறுவர் நலம்.

health, visitor : நலப்பார்வை யாளர்.

healthy : உடல் நலமிக்க.

hear : கேள்; தகவல்பெறு; அறியப் பெறு; செய்தியுணர்.

hearing : கேட்டல்; கேட்பு.

hearing-aid : கேட்புக் கருவி : கேட்புப்புலனை மேம்படுத்தும் ஒரு வகைப் பொறியமைவு.

heart : இதயம் : உடலில் குருதி ஓட்டத்தை ஊக்குவிக்கும் உறுப்பு. இது மார்பெலும்புக்குப் பின்புறம் இரு நுரையீரல்களுக்கு மிடையில் சாய்வாக அமைந்துள்ளது.

heart beat : இதயத்துடிப்பு.

heart block : இதய அடைப்பு : எஸ். ஏ. கரணையில் இதயக் கீழறைக்கு உட்தூண்டுதல் செல்

வதில் ஏற்படும் கோளாறு. இது நீண்ட நேரம் நீடிப்பதாக (முதல்நிலை), துடிப்பு குறைவதாக (இரண்டாம் நிலை), அல்லது சுதந்திரமான இதயக் கீழறை ஓசை ஒழுங்கு (முழுமை) உடையதாக இருக்கலாம்.

heart, block : இதயத்தடை.

heart-blood : உயிர்க்குருதி ; உயிர்.

heart, burn : நெஞ்செரிச்சல்.

heart, diseases : இதய நோய்.

heart, failure : இதயச்சோர்வு.

heartburn : நெஞ்செரிப்பு : செரிமானக் குறைவினால் ஏற்படும் நெஞ்சு எரிச்சல். உணவுக் குழாயினுள் அமிலப் பின்னோட்டம் காரணமாக இரைப்பையில் அல்லது மார்பெலும்பின் கீழ்ப்பகுதியில் இந்தக் கோளாறு உண்டாகிறது.

heart chamber : இதய அறை : இரத்தவோட்டத்தை ஒழுங்குபடுத்துவதற்கு இதயத்தினுள் உள்ள விரிந்து சுருங்கும் நான்கு மண்டலங்களில் ஒன்று.

heart-lung, machine : இதயம் நுரையீரல் எந்திரம்; இதய நுரையீரல் பொறி : ஆக்சிஜனேற்றிய ஒரு குருதி நாளத்திலிருந்து இரத்தத்தை வெளியேற்றி மீண்டும் அதில் குருதியைச் செலுத்துவதற்கான ஓர் எந்திரம்.

heart valve : இதயத் தடுக்கிதழ் : சுருக்கமடைந்த அல்லது போதுமானதாக இல்லாத இதயத் தடுக்கிதழுக்குப் பதிலாகப் பொருத்தப்படும் செயற்கைச் சாதனம். இது எந்திர முறையிலானதாகவோ, உயிரியச் செயற்கைச் சாதனமாகவோ அல்லது பன்றிக்குரியதாகவோ இருக்கலாம்.

heat : வெப்பம், சூடு.

heart exhaustion : வெப்பமயக்கம்; வெப்பச் சோர்வு : கடும வெப்பம் காரணமாகச் சோர்வு ஏற்பட்டால் உண்டாகும் மயக்கம். அளவுக்கு மீறி வியர்வை சுரந்து உடலிலுள்ள திரவமும், உப்பும் இழக்கப்படுவதால் உண்டாகிறது.

heat, opoplexy : கடுவெயில் அதிர்ச்சி.

heat, prickly : வேர்க்குரு.

heat stroke : வெப்பத் தாக்குதல்; வெப்பத் தாக்கம்; வெப்ப வாதம்; வெயில் மயக்கம் : வெப்பமயக்கத்தின் இறுதி நிலை. உடல் வெப்பத்தை இழக்க இயலாதிருக்கும் போது இத்தாக்குதல் ஏற்பட்டு, மரணமும் உண்டாகலாம்.

heavy chain : கனச்சங்கிலி : இரண்டு பாலிபெப்டைடு சங்கிலிகளில் ஒன்று. இது தடைகாப்புப் புரதங்களின் மூலங்களுக்கும், அதன் வகையைத்

தீர்மானிப்பதற்கும் அடிப்படையாக அமைந்துள்ளது.

hebephrenia : உளச்சிதைவு : முரண்முளை நோயில் ஒரு வகை. இதனால் பொதுவாக ஆளுமை சிதைவுறுகிறது. இது திடீரெனத் தோன்றும். பெரும்பாலும் குமரப் பருவத்தினரை இது தாக்குகிறது.

hectic : எலும்புருக்கிக் காய்ச்சல்.

hedonism : இன்ப நாட்டம்; இன்பவியல் கோட்பாடு : அளவுக்கு மீறிய இன்ப நாட்டம் கொண்டிருத்தல். இந்நாட்டம் காரணமாக ஒருவர் வெறுக்கத் தக்க நடவடிக்கைகளில் ஈடுபடுகிறார்.

heel : குதிகால்.

Hegar's sign : கருப்பைக் கழுத்து மென்மை : கருவுற்ற தொடக்கநிலையில், கருப்பையின் கழுத்துப் பகுதி பெரிதும் மென்மையாக இருத்தல்.

heimlich's manoeuvre : குரல்வளைத் தடை நீக்கம் : குரல்வளை முகப்பினை அடைக்கின்ற, அயல் பொருளை (உ-ம்); உணவு) வெளிக்கொணர்வதற்கு மேற்கொள்ளப்படும் முதலுதவி நடவடிக்கை. ஹிம்லிக் முறை.

heliosis : வெப்பத்தாக்கம் : சூரியத் தாக்க நோய்.

heliotherapy : சூரியக் கதிர் மருத்துவம் : சூரிய ஒளிப்படிவு மூலம் நோய் தீர்க்கும் மருத்துவம்.

helium : ஹீலியம் (பரிதியம்) : கதிரவன் மண்டலத்தில் இருப்பதாகக் கருதப்பட்ட ஒரு வாயுத் தனிமம். இது 1868 இல் கண்டுபிடிக்கப்பட்டது. சில சமயம் ஈளை நோயாளிக்கு மருத்துவம் அளிக்க ஆக்சிஜனுடன் இதனைக் கலந்த கொடுக்கப்படுகிறது.

Heller's operation : ஹெல்லர் அறுவை மருத்துவம் : உணவுக் குழாய்க்கும் இரைப்பைக்கு மிடையிலான சந்திப்பிலுள்ள தசைப் படலத்தைப் பிளவு செய்தல். விழுங்குவது சிரமமாக இருக்கும் போது இவ்வாறு செய்யப்படுகிறது.

helmet : தலைக்கவசம்.

helminth : குடற்புழு.

helminthagogue : குடற்புழு மருந்து : குடற் புழுவை வெளிக் கொண்டுவரும் மருந்து.

helminthemesis : குடல்புழு வெளியேற்றம் : வாயின் வழியாகக் குடலிலுள்ள புழுக்களை வாந்தியெடுத்தல் அல்லது வெளியேற்றுதல்.

helminthiasis : புழுநோய் : குடற் புழுவினால் உண்டாகும் நோய். புழுவின் உடல் ஆக்கிரமிப்பு.

helminthoid : குடற்புழு வடிவுடைய.

helminthology : குடற்புழுவியல்: ஒட்டுண்ணிக் குடற்புழுக்கள் பற்றிய ஆய்வியல்.

helminthoma : திசுக் கழலை : குடல்புழு அல்லது அதன் பொருள்கள் மூலம் உண்டாகும் திசுக்கட்டிக் கரணை.

hemangioblast : இரைப்பைத் தோல் உயிரணு : குருதி நாள உள்வரித் தாள் சவ்வுக்கும் குருதி உருவாக்க உயிரணுக்களுக்கும் வழி வகுக்கும் இரைப்பைத் தோல் உயிரணு.

hemangioblastoma : உள்வரிச் சவ்வுக் கட்டி : நன்கு வரையறுக்கப்பட்ட, மெதுவாக வளர்கிற, உக்கிரமற்ற கட்டி. இதில் உள்வரித்தாள் சவ்வு உருவாக்குகிற தந்துகி நாளப் பரவல் அடங்கியுள்ளது.

hemeralopia : ஒளிக்கூச்சம்; பகற் குருட்டுத்தன்மை : பிரகாசமான ஒளியில் பார்வை மங்குதல். இது இரவுக் குருட்டிலிருந்து வேறுபட்டது.

hemiageusia : சுவையுணர்வு இழப்பு : நாக்கின் ஒரு பக்கத்தில் மட்டும் சுவை உணர்வு இழத்தல்.

hemianopia : அரைக் குருடு; பாதிப் பார்வை; அரைப்புலக் குருடு; பகுதிப் பார்வையிழப்பு : அரைப்பார்வை மங்கல்.

hemiatrophy : ஒரு பக்கத் தேய்வு; பகுதி உறுப்பு நலிவு; பக்கத் தேய்வு : முகத்தின் ஒரு பாதி நலிந்து தேய்வுறுதல். இது ஒரு பிறவிக் கோளாறு.

hemibladder : அரைப்பை : வளர்ச்சி பிறழ்வு, இதில் தேங்குபை தனித்தனியே கசிவு நாளத்துடன் இரு பகுதிகளாக அமைந்திருக்கும் அரைப்பை.

hemiblock : இதயக் தூண்டல் தடை : திசுக்கற்றையின் இடப் பக்கக்கிளையின் இரு முக்கிய பிரிவுகளில் ஒன்றில் இதயத் தூண்டல் செல்லுதல் தடைபடுதல்.

hemichorea : ஒருபக்க வலிப்பு : காக்கா வலிப்பு நோயின் ஒரு வகை. இதில் உடலின் ஒரு பகுதி மட்டுமே வலிப்புக்குள்ளாகும்.

hemicolectomy : பெருங்குடல் அறுவை மருத்துவம் : பெருங்குடலின் ஒரு பகுதியை அறுவைச்சிகிச்சை மூலம் அகற்றுதல்.

hemicania : ஒருபுறத் தலைவலி; ஒற்றைத் தலைவலி; ஒரு பக்கத் தலைவலி : ஒற்றைத் தலைவலி போன்ற ஒருபக்கத் தலைவலி.

hemidiaphoresis : ஒருபக்க வியர்வை : உடலின் ஒரு பக்கத்தில் மட்டும் வியர்த்துக் கொட்டுதல்.

hemigastrectomy : இரைப்பை அறுவை மருத்துவம் : இரைப்பையின் பாதிப்பகுதியை அறுவை மருத்துவம் மூலம் அகற்றுதல்.

hemiglossectomy : பாதி நாக்கு அறுவை : நாக்கின் பாதிப்பகுதியை அகற்றிவிடுதல்.

Heminevrin : ஹெமிநெவ்ரின் : குளோர்மெத்தியாசெல் என்ற மருந்தின் வணிகப் பெயர்.

hemiparesis : ஒருபுறவாதம்; பாதி உடல் தளர்வு; பாதி முகத் தளர்வு : முகத்தின் அல்லது உடலின் ஒரு பக்கத்தில் இலேசான வாதம் உண்டாதல்.

hemiplegia : ஒருபக்கவாத நோய் : ஒருபுறமாகச் செயலற்ற தன்மையுட்டும் வாதநோய்.

hemisphere : அரைக் கோளம்; அரைவட்டம் : ஒரு கோள வடிவின் அல்லது உறுப்பின் பாதிப்பகுதி.

hemisphere, cerebral : பெரு மூளை.

hemispherectomy : மூளைப் பகுதி நீக்கம் : காக்காய் வலிப்புச் சிகிச்சையின் போது, மூளையின் இரு பெரும் பிரிவுகளில் ஒன்றை அறுவை மருத்துவம் மூலம் அகற்றுதல். இது பகுதியாகவோ முழுமையாகவோ இருக்கலாம்.

hemivertebra : முதுகெலும்பு வளர்ச்சிக் குறைபாடு : முதுகெலும்பின் ஒரு பக்கம் முழுமை பெறாமல் வளர்ந்திருத்தல்.

Henbane : நச்சு மயக்க மருந்து

Henoch schonlein purpura : தோற்படைக் குருதி கசிவு : தோலின் மேல் காணப்படும்

கருஞ்சிவப்புப் புள்ளிகள் கொண்ட படையிலிருந்து குருதி கசிதல். குறிப்பாக, முழங்கால் தண்டு களிலும், பிட்டங்களிலும் இவ்வாறு இரத்தம் கசியும் இந் நோய் பெரும்பாலும் குழந்தைகளைப் பாதிக்கிறது.

hepadnaviridae : கல்லீரல் அழற்சி கிருமி : கல்லீரல் அழற்சி-B போன்ற நோய்க் கிருமிகள். டிஎன்ஏ கிருமிக் குடும்பத்தில் ஒன்று. இதனால், தொற்று நோய்கள் உண்டாகின்றன. கடுமையான நோய்க் கழலைகள் ஆகியவற்றுடன் தொடர்புடையது.

hepadnavirus : ஈரல் நோய்க் கிருமி : கல்லீரல் அழற்சி-B போன்ற நோய்க்கிருமிகள். இது ஈரல் உயிரணுக்களின் கருமையத்தில் பல்கிப் பெருகி, இடைவிடாது நோயை உண்டாக்குகிறது.

heparin : ஈரல் அமிலம் : ஈரல் மற்றும் நுரையீரல் திசுக்களில் உள்ள ஓர் அமிலம். இதனை நரம்பு வழியாகச் செலுத்தினால், குருதிக் கட்டுத் தடுக்கப்படுகிறது. குருதியுறைவு நோய்களைக் குணப்படுத்தப் பெருமளவில் பயன்படுத்தப்படுகிறது.

hepatectomy : ஈரல் அறுவை மருத்துவம்; ஈரல் பகுதி நீக்கம்; ஈரல் எடுப்பு : ஈரலை அல்லது

ஈரலின் ஒரு பகுதியைத் துண்டித்து எடுத்தல்.

hepatic : ஈரல் சார்; கல்லீரல் மருந்து : கல்லீரலுக்கு நன்மை செய்யும் ஒரு வகை மருந்து.

hepatico choledochostomy : கல்லீரல்-பித்தநீர்நாள இணைப்பு; ஈரலில் பித்தக் குழல் வாயமைப்பு; கல்லீரல் மற்றும் பொதுவான பித்தநீர் நாளங்கள் துண்டுபட்டிருந்தால் அவற்றை முனைக்கு முனை இணைத்தல்.

hepaticogastrostomy : கல்லீரல் குருதிநாளப் பிணைப்பு : இரைப்பைக்குச் செல்லும் கல்லீரல் நாளத்தில் அறுவைச் சிகிச்சை மூலம் குருதி நாளப் பிணைப்பு செய்தல்.

hepatisation : திடத்திரட்சியாக்கம் : ஈரல் குலை போன்று ஒரு திடமான திரட்சியாக உருமாற்றுதல். முக்கியமாகச் சீத சன்னியின்போது, மடல்கள் ஒன்றிணைந்து இந்தத் திரட்சி ஏற்படுகிறது.

hepatitis : ஈரல் அழற்சி; கல்லீரல் அழற்சி : நச்சுப் பொருள்கள் காரணமாக கல்லீரலில் ஏற்படும் வீக்கம். இதன் காரணமாக, காய்ச்சலும், இரைப்பை-குடல் கோளாறுகளும், தோல் அரிப்பும் ஏற்படும்.

hepatitis. viral : ஈரல் அணு அழற்சி.

hepatization : கல்லீரல் இறுக்கம்: நுரையீரல் போன்ற பகுதிகள் கல்லீரல் போன்ற பொருளாக இறுகிவிடும் நோய்.

hepatoblastoma : கல்லீரல் கட்டி: கல்லீரலில் ஏற்படும் உக்கிரமான கட்டி. இது குழந்தைகளிடம் உண்டாகும். இந்தக் கட்டி, ஒற்றையாகவும், திண்மமாகவும், நன்கு முகம் வைத்ததாகவும், முதிராத திசுவணுக்கள் உடையதாகவும் இருக்கும்.

hepatocirrhosis : ஈரலரிப்பு; கடின ஈரல் : ஈரல் உறுப்பின் இழைமம் இற்று இணைமங்கள் மட்டுமீறி வளர்ச்சியடையும் கோளாறு.

hepatogastric : ஈரல் சார்ந்த : ஈரற்குலை, இரைப்பை தொடர்புடைய.

hepatogenous : கல்லீரலில் தோன்றும்.

hepatogram : ஈரற்குலை ஊடுகதிர்ப்படம் : 1. ஈரற்குலையின் ஊடுகதிர்ப்படம். 2. ஈரற்குலைத் துடிப்பினை வரைபடமாக வரைதல்.

hepatology : ஈரல் ஆய்வியல் : ஈரற்குலை பற்றியும் அதைப் பீடிக்கும் நோய்கள் குறித்தும் அறிவியல் முறையில் ஆய்வு செய்தல்.

hepatoma : ஈரல்புற்று : 1. ஈரல் குலையில் ஏற்படும் கட்டி. 2. ஈரல் குலை உயிரணுப் புற்று.

hepatosis : ஈரல் அழற்சி : ஈரல் குலையில் ஏற்படும் செயல் முறைக் கோளாறு எதுவும்.

hepatomegaly : ஈரல் விரிவு; ஈரல் பெருக்கம்; பேரீரல்; ஈரல் வீக்கம் : ஈரல் சரிவடைதல்.

hepatotoxic : ஈரல் நச்சு : ஈரல் உயிரணுக்களுக்குத் தீங்க விளைவிக்கும் நச்சுப் பொருள்.

herald bleed : முன்னோடிக்குருதிப்போக்கு : அடிவயிற்றில் வலியுடன் உண்டாகும் இரத்தப்போக்கு. இது கடும் குருதிப்போக்குக்கு முன்னதாக ஏற்படும்.

herald patch : முன்னோடி நைவுப்புண் : கரணைப் பொக்குளத்தின் தொடக்க நிலை நைவுப்புண். இது தனியாக, நீள்வட்ட வடிவில், செதிள்களுடன் தோன்றும். மற்ற நைவுப்புண்கள் தோன்றுவதற்கு ஒருவாரம் முன்னதாக இது உண்டாகும்.

herb : மூலிகை : மருந்தாக அல்லது நறுமணப் பொருளாகப் பயன்படும் இலைத் தாவரம்.

herbivora : இலையுண்ணி.

hereditary : மரபுப் பண்பு; பாரம்பரிய; மரபியல்.

heredity : மரபுவழி; பாரம்பரியம்.

heritability : மரபுத் திறம்பாடு : பரம்பரையாக வரும் ஒரு குணம். மரபு சார் வடிவத்தினால் எந்த

அளவுக்கு மரபுக் குணம் பாதிக்கப் படுகிறது என்பதை அளவிடுதல்.

hermaphrodite : இருபால் உயிரினம்; இருபாலினவுடலி : பெண்கூறும் ஆண்கூறும் ஒருங்கேயுடைய உயிரினம்.

herma phroditism : இருபாலியம்.

hernia : விரிசல்; குடலிறக்கம்; குடல் பிதுக்கம் : ஓர் உறுப்பு அல்லது ஓர் உறுப்பின் ஒரு பகுதிச் சுவர்ப் பகுதி விரிசல் வழி நீட்டிக் கொண்டிருத்தல். குடலின் ஒரு பகுதி, உடலின் முன்புறமுள்ள தசைச் சுவரின் வலுக்குறைந்த பகுதி வழியாக வெளித் தள்ளப்படுதல்.

hernia, femoral : குடல் துடையிறக்கம்.

hernia, injurinal : குடல் அறையிறக்கம்.

hernia, strangulated : நெரிப்பிறக்கம்.

hernia, umbilical : உந்திப்பிதுக்கம்.

herniation : குடல் பிதுக்கம் : பொதியுறையில், சவ்வில், தசையில் அல்லது எலும்பில் இயற்கையாக ஏற்படும் கோளாறு அல்லது பிளவு காரணமாக ஓர் உறுப்பில் அல்லது கட்டமைப்பில் உண்டாகும் அளவுக்கு மீறிய பிதுக்கம்.

hernioplasty : குடலிறக்க அறுவை மருத்துவம்; பிதுக்க ஓட்டறுவை மருத்துவம்; குடலிறக்க திருத்தமைப்பு : குடலிறக்கத்தை அகற்றுவதற்கான அறுவைச் சிகிச்சை.

herniorrhaphy : குடலிறக்க வலுவூட்டம்; பிதுக்கத் தைப்பு : குடலிறக்க நோயில், நலிவாகவுள்ள பகுதியை நோயாளியின் சொந்த திசுக்களைக் கொண்டு வலுப்படுத்துவதற்குச் செய்யப்படும் அறுவை மருத்துவம்.

herniotome : குடலிறக்க அறுவைக் கத்தி; பிதுக்க வெட்டி: குடலிறக்க அறுவை மருத்துவர்களால் பயன்படுத்தப்படும் ஒரு தனி வகைக் கத்தி.

herniotomy : குடலிறக்க உட்பை அகற்றல்; பிதுக்க நீக்கம் : குடலிறக்க உட்பையினை அகற்றி விட்டு அதன் உள்ளடக்கப் பொருள்களை இயல்பு நிலைக்கு மீண்டும் கொண்டு வருவதற்கான அறுவை மருத்துவம்.

herpes : அக்கி.

herpes, labialis : உதட்டு அக்கி.

herpes, simplex : சிற்றக்கி.

herpes, zostev : அக்கி அம்மை.

herpes virus : தேமல் கிருமி : டிஎன்ஏ கிருமிக் குழுமத்தில் ஒன்று. இதில் எளிய தேமல், படர் தேமல், தட்டம்மை கிருமிகள், எப்ஸ்ஸின்-பார்

கிருமி உயிர் நுண்மக் கிருமி போன்ற செயல் தூண்ட நுண்ணுயிர்கள் அடங்கும்.

heroin (hern) : தீவிர மருந்து : மயக்க மருந்திலிருந்து உண்டாகக் கப்படும் ஒருவகை மருந்து. மருந்தடிமைப் பழக்கத்தை உண்டாக்கக் கூடியது. சட்டத்தில் தடை செய்யப்பட்டது.

herpangina : அண்ணக் கொப்புளம்; அக்கி நெறிப்பு : முதுகெலும்புடையவற்றின் மேல்வாயின் (அண்ணம்) பின் புறத்திலுள்ள மிக நுண்ணிய கொப்புளங்கள் மற்றும் புண்கள்.

herpes : தேமல்; படர்தாமரை : தோலில் ஏற்படும் ஒருவகை வைரஸ் நோய். இது ஒரு தொற்று நோய்; பாலுறுப்பு காரணமாகப் பெண்களுக்கு யோனிக் குழாய், பெண்குறி இதழ்கள் ஆகியவற்றில் உண்டாகும். ஆண்களுக்கு ஆண்குறியிலும் ஏற்படும். இது இருவகைப்படும். ஒன்று, சாதாரணம். மற்றொன்று, சின்னம்மைக் கிருமியால் ஏற்படுவது.

herpetic : படர்தேமலலான

hesperidin : எலுமிச்சைப் பொருள் : பெரும்பாலான எலுமிச்சை வகைகளில் உள்ள படிகம் போன்ற பொருள். இது எலுமிச்சைச் சாறு போன்று செயற்படக் கூடியது.

heteroantibody : முரணிய தற்காப்பு மூலம் : காப்பு மூலம் தொடர்பான தாறுமாறான தற்காப்பு மூலம்.

heteroantigen : தாறுமாறு காப்பு மூலம் : ஓர் இனத்திலிருந்து இன்னொரு இனத்தில் நேரிணையான தற்காப்பு மூலத்தை உற்பத்தி செய்கிற ஒரு காப்பு மூலம்.

heteroblastic : முரணிய திசுவகை : ஒன்றுக்கு மேற்பட்ட திசுவகையிலிருந்து வளர்கிற ஒன்று.

heterodermic : மாற்று ஒட்டுத்தோல் : மற்றொரு இனத்தின் தனி வகையிலிருந்தான ஒரு ஒட்டுத்தோல் தொடர்பான.

heterolysis : முரணிய சீரணம் : ஓர் இனத்தின் உயிரணுக்களை வேறொரு இனத்தின் லைசின் மூலம் கரைத்தல் அல்லது சீரணித்தல்.

heterogeneous : வேறின; பலவின.

heterometaplasia : அயல்திசு உற்பத்தி : திசு உருமாற்றம். இதன் மூலம், திசு எந்தப் பகுதியில் உற்பத்தியாகிறதோ அந்தப் பகுதிக்கு அன்னியமான ஒரு திசு உற்பத்தியாகிறது.

heteromorphosis : அயல் திசுவளர்ச்சி : வேறொருவகைத் திசுவிலிருந்து ஒரு திசு வளர்தல்.

heterophagy : அயல் உயிரணுச் சீரணம் : உயிரணுவின் சுற்றுச் சூழலிலிருந்து துகள் சூழ் உயிரணுவாக்கிய ஒரு பொருளின் உயிரணுவுக்குள் நடைபெறும் சீரணம்.

heterophil : முரணிய ஊனீர் நுண்மம் : 1. பலமுனைக் கரு வெள்ளணுவின் ஊனீர் நுண்மம். 2. முரணிய மரபணுக் காப்பு மூலம் சார்ந்ததும், தற் காப்பு மூலம் தொடர்புடையது.

heterophile : பலவேறு வினைப் பொருள் : இன்னோர் இனத்திற்கு எதிராகச் செயற்படக் கூடிய ஓர் இனத்தின் பொருள். எடுத்துக்காட்டாக, மனிதரின் காப்பு மூலம் ஆட்டின் இரத்த சிவப்பணுக்களுக்கு எதிராக வேலை செய்கிறது.

heterophonia : குரல் மாற்றம் : 1. முதிர்ச்சியடையும் குரல் மாறுதலடைதல். 2. குரல் ஒலிகளின் இயல்பு மீறிய தன்மை.

heteroplasia : திசுப்பிறழ்வு : 1. உறுப்புக்கு இயல்பாக இல்லாத உயிரணு வளர்ச்சி. 2. திசுவின் பிறழ்வு நிலை.

heteroplasty : திசுமாற்ற மருத்துவம் : ஓர் இனத்திலிருந்து இன்னோரினத்துக்கு திசு மாற்ற மருத்துவம் செய்தல்.

heterosexual : வேற்றுப்பால் கவர்ச்சி; வேற்றுப்பால் புணர்; இயற்கைப் பாலிணைவுடையவர்:

இயற்கையான பால் இணைவுடையவர்கள். எடுத்துக்காட்டாக, ஓர் ஆண் பெண்ணுடன் பாலுறவு கொள்ளவிழைதல்.

heterosexuality : விசித்திரப் பாலுணர்வு : எதிர்பாலினத் தவரிடையே விசித்திரமான கவர்ச்சி அல்லது பாலுணர்வு நடத்தை.

heterotaxy : உறுப்பு மாறாட்ட அடுக்கம்.

heterozygote : வெவ்வேறு பாலணர்வால் உண்டாகும் உயிருரு : இரட்டைக் குழந்தைகளில் வெவ்வேறு கருமுட்டையில் உருவாகும் உயிருரு.

heterozygous : ஈரிய.

hexachlorophane : ஹெக்ளோரோஃபேன் : தோல்ல கிருமி நீக்கம் செய்வதற்குப் பயன்படும் ஒருவகை மருந்து. தவறாகப் பயன்படுத்தினால் குழந்தைகளுக்கு மூளைச் சேதம் உண்டாகலாம்.

hexamine : ஹெக்சாமைன் : சிறு நீர்க்குழாய் அறுவை மருந்துக்கு முன்பு பயன்படுத்தப்படும் நோய் நுண்மத்தடை மருந்து.

hexobarbitone : ஹெக்சோபார்பிட்டோன் : ஒருவகைத் தூக்க மருந்து.

hexopal : ஹெக்சோப்பால் : இன்னோசிட்டால் நிக்கோட்டினேட் என்ற மருந்தின் வணிகப் பெயர்.

hexyiresorcinol : ஹெக்சிர் ரிசோர்சினால் : கீரைப்பூச்சி, வட்டப்பூச்சி, கொக்கிப்புழு, குடற்புழு ஆகியவற்றுக்கு எதிராகப் பயன்படுத்தப்படும் மருந்து.

hiatus : பிளவு; இடைவாய்.

Hibb's operation : ஹிப் அறுவை மருத்துவம் : முதுகந்தண்டுக் காச நோயினையொட்டி, முதுகந்தண்டுக்கூட்டிணைவு செய்வதற்கான அறுவை மருத்துவம்.

hibernation : அரிதுயில் : 1. தனிமையில் வாழ்தல். 2. குளிர் காலத்தில் உடல் வெப்பத்தையும் வளர்சிதை மாற்றத்தையும் வெகுவாகக் குறைத்துக் கொண்டு அரிதுயிலில் ஆழ்ந்திருத்தல். 3. செயற்பாடுகளைத் தற்காலிக மாக்க குறைத்துக் கொள்ளுதல்.

hibernoma : அரிதுயில் கட்டி : நோய்க்குறியுடன் வட்ட வடிவில் அரிதாக உண்டாகும் ஓர் உக்கிரமற்ற கட்டி. இதில் சில அரிதுயில் விலங்குகளிடம் உள்ள கொழுப்புப் போன்ற பழுப்புக் கொழுப்பு அடங்கியிருக்கும்.

Hibiscrub : ஹிபிஸ்கிரப் : அறுவை மருத்துவத்துக்கு முன்னர் கழுவுவதற்காகப் பயன்படுத்தப்படும் மருந்தின் வணிகப் பெயர். இது, 4% சவர்க்காரக் கரைசலில் கலந்த குளோர்ஹெக்சிடின் குளுக்கோனேட் ஆகும்.

Hibitane : ஹிபிடேன் : குளோர்ஹெக்சிடின் என்ற மருந்தின் வணிகப் பெயர்.

hiccough : விக்கல் : குரல்வளை முகப்பு திடீரென அடைத்துக் கொள்வதால், சுவாச உறுப்பு களில் விக்கல் ஒலியுடன் தன்னையறியாமல் ஏற்படும் துடிப்பு.

hidradenoma : வியர்வைச் சுரப்பிக் கட்டி : வியர்வைச் சுரப்பிகளின் புறத்தோல் உயிரணுக்களில் உண்டாகும் உக்கிரமற்ற கட்டி.

hydroacanthoma : எக்ரின் சுரப்பிக் கட்டி : எக்ரின் சுரப்பியில் உண்டாகும் உக்கிரமற்ற கட்டி.

hidrosis : வியர்வைச் சுரப்பு; வியர்த்தல்.

hilum : உள்வாய்ப் பள்ளம் : நாடி நரம்புக் குழாய்கள் உறுப்பினுள் நுழையும் உள்வாய்ப் பள்ளம்.

hind brain : பின் மூளை : மூளையின் கடைகோடிப் பின்பகுதி. இதிலிருந்து சிறுமூளை, மூகுளம், பின் மூளை உண்டாகும்.

hind foot : பின்பாதம் : பாதத்தின் பின்பகுதி. இதில் கணுக்கால், பாத எலும்பு ஆகியவை அடங்கும்.

hindgut : பின்புற உணவுக் குழாய்: உணவுக் குழாயின் பின்பகுதி.

இதிலிருந்து பெருங்குடல் தொடங்குகிறது.

hinge joint : கீல்மூட்டு : முழங்கால் மூட்டில் அல்லது முழங்கை மூட்டில் உள்ளது போன்று நீட்டவும், வளைக்கவும் அனுமதிக்கிற, வகையில் இரு எலும்புப் பரப்புகள் இணைகிற கீல் மூட்டு.

hip : இடுப்பு; இனம் : இடுப்பு மூட்டுக்கிடைமட்டமாக இருக்கிற, இடுப்பு மூட்டை உள்ளடக்கிய உடலின் இடுப்புப் பகுதி.

hip bone : இடுப்பெலும்பு : இடுப்புச் சந்து எலும்பு.

hip disease : இடுப்பு நோய் : இடுப்புச் சந்தில் காளான் வகை வளர்ச்சியினால் ஏற்படும் கோளாறு.

hip-joint : இடுப்புச் சந்து.

hippocampus : பின்மூளை மேடு: மூளையின் பின்புறமுள்ள இரு மேடுகளில் ஒன்று. இது நினைவாற்றல் தொடர்புடையது.

Hippocrates : ஹிப்பாக்கிரேட்டிஸ் : புகழ்பெற்ற கிரேக்க மருத்துவர்; தத்துவஞானி, தாம் பிறந்த ஊரான காஸ் என னுமிடத்தில் ஒரு மருத்துவப் பள்ளியை நிறுவினார். "மருத்துவத்தின் தந்தை" எனப் போற்றப்படுபவர்.

hirsuties; hirsutism : மயிரடர்த்தி; மயிர் மிகைப்பு; மிகை முடி;

அடர்முடி : உடலில் மயிர் காணப்படும் பகுதிகளில் அளவுக்கு மீறி மயிர் அடர்ந்து வளர்தல்.

hirudin : ஹிருடின்; குருதி உறைவுத் தடுப்பான் : குருதி உறிஞ்சும் உயிரினமாகிய அட்டையிலிருந்து சுரக்கும் ஒரு பொருள். இது குருதிக் கட்டைத் தடுக்கப் பயன்படுகிறது.

hirudinise : குருதி உறைவுத் தடுப்பு : குருதி உறைவுத் தடுப்பான் பொருளை ஊசி மூலம் செலுத்தி, குருதி உறையாமல் செய்தல்.

Hirudoid : ஹிருடாய்ட் : தோலின் மேல் நோய்களுக்குப் பயன்படுத்தப்படும் மருந்தின் வணிகப் பெயர்.

histamine : ஹிஸ்டாமின் : கம்பி உயிரணுக்களிலும், நீல வெள்ளணுக்களிலும் சேர்த்து வைக்கப்பட்டிருக்கும் உயிரியக்க அபின். இது ஒற்றை உயிரணுக்களிலும், நரம்பு உயிரணுக்களிலும், நாளமில் சுரப்பி உயிரணுக்களிலும் சுரக்கும். தசைகள் எளிதாகச் சுருங்குவதற்கு இது உதவுகிறது. இது இரைப்பை நீர் சுரப்புக்கு வலுவான ஊக்கியாகும்.

histidine : ஹிஸ்டிடின் : இரத்தச் சிவப்பணுக்களில் பரவலாக அமைந்துள்ள இன்றியமையாத அமினோ அமிலங்களில் ஒன்று.

histoclinical : திகவியல் பிறழ்வு மருத்துவம் : மருத்துவ அம்சங்களுடன் திகவியல் இயல்புப் பிறழ்ச்சியை இணைத்தல்.

histogenesis : கருமுனை உயிரணு வளர்ச்சி : கருமுனையின் நுண்ணுயிர்ப்படுகைகளின் வேறுபடுத்தப்படாத உயிரணுக்களிலிருந்து திகக்கள் உருவாகி வளர்தல்.

histogram : அலைவெண் வரைபடம் : அலைவெண் பகிர்மானத்தின் வரைபடம். இது, செங்குத்துப் பட்டைகள் அல்லது செவ்வகங்கள் மூலம் குறிக்கப்படுகிறது.

histoid : திக ஒத்திசைவு : உடலிலுள்ள திகக்களில் ஒன்றின் கட்டமைப்பு ஒத்திருக்கிறது.

histology : திகவியல்; உயிர்தசைவியல்; நுண்உடற் கூறியியல் : உயிர்த்திகக்கள் பற்றிய நுண்ணாய்வியல்.

Histolysis : திகச்சிதைவு; திக முறிவு : கரிமத் திகக்கள் சிதைவுறுதல்.

histones : ஹிஸ்டோன் : உயர் உயிரிகளின் இனக்கீற்று டி.என்.ஏ யுடன் நெருங்கிய தொடர்புடைய ஒரு தனிவகைப் புரதம்.

histopathology : திகநோயியல் : திக உயிரணுக்களைப் பாதிக்கிற நோய்களை ஆராய்தல்.

histophysiology : திகநுண்ணாய்வு : திகக்களை அவற்றின்

செயற்பாடுகளுடன் ஒப்பிட்டு நுண்ணாய்வு செய்தல்.

Histoplasma : திக அழற்சிக் கிருமி : H-கேப்கலேட்டம் என்ற பூஞ்சண வகை திக அழற்சியை உண்டாக்குகிறது. இது இயற்கையில் பூஞ்சண வடிவிலும், மனித உடல் வெப்ப நிலையில் நொதி வடிவிலும் அமைந்திருக்கிறது.

histoplasmosis : திக அழற்சி நோய் : H-கேப்கலேட்டம் என்ற கிருமியினால் உண்டாகும் நோய். இது, வெப்ப மண்டலங்களிலும், குறிப்பாக மத்திய அமெரிக்காவில் ஆற்று வடிகால் களில் பறவைகளின் மலக்கழிவுகளினால் மாசுபட்ட ஈர மண்ணிலிருந்து உண்டாகிறது. இது கடுமையான திக அழற்சியில் ஏற்படுகிறது.

history : வரலாறு; வண்ணனை; விவரியம்.

history, clinical : நோய் விவரியம்.

history, dietetic : உணவு விவரியம்.

history, family : குடும்பவிவரியம்.

history, menatrual : போக்கு விவரியம்.

history, obstetric : பேற்று விவரியம்.

history, personal : தன் விவரியம்.

history, social : சூழ்விவரியம்; சார்பியம்.

history of medicine : மருத்துவ வரலாறு; மருத்துவ விவரியம்.

history of part illness : முன் நோய் விவரியம்.

history of present illness : நோய் விவரியம்.

history taking : விவரியக் கணிப்பு.

HIV : எச்ஐவி (மனித நோய்த்தடை காப்புக் குறைபாட்டு நோய்க் கிருமி: 'எயிட்ஸ்' எனப்படும் ஏமக் குறைவு நோய்க்கு மூலகாரணமான நோய்க் கிருமி).

hives : தோல் வீக்கம்; தோல் அரிப்பு : படைநோய்; குடல் வீக்கம்; தொண்டை அழற்சி.

HLA : எச் எல் ஏ : மனித வெள்ளை உயிரணு காப்பு மூலம் (Human Leucocytic Antigen) என்பதன் சுருக்கம்.

hoar : மூப்பு ; முதிர் தோற்றம்.

hoars : குரல் கரகரப்பு ; கம்மிய.

hoary : நரையுடைய ; மூப்புடைய.

hobnail liver : திரள் ஈரல்; ஆரல் கரணை : ஈரலறிப்பு நோயில் காணப்படும் திண்மையான ஈரல்.

Hodgkin's disease : ஹாட்ஜ்கின் நோய் : நிணநீர்க்கரணைகள் படிப்படியாக விரிவடைகிற கேடு விளைவிக்கக்கூடிய கட்டி.

Hoffmann's sign : ஹாஃப்மன் குறியீடு : நடுவிரலின் நகம் திடீரென, வலுகட்டாயமாகச் சுண்டி இழுக்கப்படுவதால் ஏற்படும் இயல்புக்கு மீறிய எதிர்வினை. இதனால், கட்டை விரலிலும், நடுவிரலிலும் மற்ற விரல்களில் ஒன்றின் முனை கோடி விரல் எலும்புகளிலும் திடீர் எதிர்வினை ஏற்படும். இதனை, ஜெர்மன் நரம்பியல் வல்லுநர் ரூஜாகான் ஹாஃப்மன் விளக்கிக் கூறினார்.

Hogben test : ஹாக்பென் சோதனை (கருச்சோதனை) : பெண் கருவுற்றிருக்கிறாளா என்பதை அறிய நடத்தப்படும் சோதனை. கருவுற்றிருப்பதாகக் கருதப்படும் பெண்ணின் அதிகாலைச் சிறுநீரை, ஒரு பெண் தேரைக்கு ஊசி மூலம் செலுத்தப்படும். பெண் கருவுற்றிருந்தால் அந்தத் தேரை 2-24 மணி நேரத்தில் முட்டையிலும். இச்சோதனை 99% துல்லியமானது.

Holdswath test : ஹோல்ட்ஸ் வாத் சோதனை : எலும்புகளுக்கிடையிலான இடைவெளியில் ஒரு பிளவு இருப்பதைக் கண்டறியும் சோதனை. எலும்புகளுக்கிடையிலான இணைப்பிழை நலிந்து போவதால் நிலையற்ற முறிவு ஏற்பட்டிருப்பதை இச்சோதனை குறிக்கிறது.

holoacardius : ஒரு ஒற்றைப் பாலணு இரட்டை முதிர்கரு : ஒரு

தனியான, மிகவும் குறைபாடுடைய ஒற்றைப் பாலனு இரட்டை முதிர்கரு. இது, வடிவமில்லாத, உருவமற்ற பொருண்மையுடன், இதயமில்லாமல் காணப்படுகிறது.

holoenzyme : ஒற்றைச் செரிமானப் பொருள் : முழுமையான இயல்புக்க நடவடிக்கையைக் கொடுக்கும் ஓர் இணைச் செரிமானப் பொருள், திகுப்பட்டை செரிமானப் பொருள் இவற்றின் ஒரு கலவையினால் உருவான ஒரு பொருள்.

holography : முப்பரிமாண உருவரை : கதழ் ஒலிச் சாதனத்துடன் முப்பரிமாண உருக்காட்சிகளை உருவாக்கும் ஒரு முறை.

Holter monitor : ஹோல்ட்டர் கண் காணிப்புச் சாதனம் : ஈசிஜி வரைவினைப் பதிவு செய்யும் ஒரு சாதனம்; அல்லது கையடக்க நாடாப்பதிப்பான். நோயாளி இயல்பான நடவடிக்கைகளில் ஈடுபட்டிருக்கும்போது இது செய்யப்படுகிறது. அமெரிக்க உயிரியலறிஞர் நார்மன் ஹோல்ஸ்டர் இதனைத் தயாரித்தார்.

homaluria : இயல்பு சிறுநீர் சுரப்பு: இயல்பான வீதத்தில் சிறுநீர் உற்பத்தியாகி, வெளியேறுதல்.

Homan's sign : ஹோமன் நோய்க்குறி : கால் விரல் வளைவு காரணமாக, பின்கால் தசைப்பகுதியில் வலி ஏற்படுதல்.

home : வீடு, மனை.

home, nursing : மருத்துவ இல்லம்; மருத்துவமனை.

homeopathy : இனமுறை மருத்துவம் (ஹோமியோபதி) : நோய்க்கூற்றுப் பெருக்கத்தால் நோய் நீக்கும் முறை. இதனை ஜெர்மன் மருத்துவ அறிஞர் ஹானிமன் கண்டுபிடித்தார். நோயினால் உண்டாகும் அதே அறிகுறிகளை உண்டாக்கும் மருந்துகளை நோயாளிக்குச் சிறிதளவு கொடுத்து அதன் மூலம் நோய் நீக்கும் மருத்துவ முறை. எடுத்துக்காட்டாக வேனற்கட்டியை உண்டாக்கும் ஒரு மருந்தினை உடலில் செலுத்துவதன் மூலம் வேனற்கட்டியை குணமாக்கல்.

homeoplasia : புதுத்திசு உருவாக்கம் : உறுப்பின் இயல்பான திசுவைப் போன்று புதிய திசு உருவாதல்.

homeostasis : சமநிலை பேணல்; நீர்ச் சமநிலை; உட்சீர்மை : குருதி அழுத்தம், உடல் வெப்பம், மின்னழுத்தம் போன்ற இயக்கங்கள் சீராக நடைபெறுமாறு செய்தல்.

homeothermy : சமநிலை வெப்பம் பேணல் : சுற்றுச் சூழல் வெப்பநிலை மாறிய போதிலும் உடல் வெப்பநிலை மாறாமல் பேணிவருதல்.

homicide : மனிதக் கொலை; கொலை : ஒருவர் மற்றொருவரைக் கொலை செய்தல். ஒருவர் மற்றவரை வேண்டுமென்றே உட்கருத்துடன் கொன்றால், அது குற்றமுறு கொலைச் செயலாகும்; தற்செயலாக மரணம் விளைவித்தால், அது தற்செயல் கொலைச் செயலாகும்.

homo : மனித இனம்.

homoethery : இனமுறை மருத்துவச் சிகிச்சை : நோயைத் தூண்டுகிற பொருள் போன்ற ஒரு பொருளைக் கொண்டு நோய்க்குச் சிகிச்சையளித்தல்.

homocystinuria : சிறுநீர்க்கந்தகம் : சிறுநீரில் அமினோ அமிலம் அடங்கிய 'ஹோமே சிஸ்டைன்' என்ற கந்தகம் அடங்கியிருத்தல். இது பிறவிலேயே மரபாக உண்டாகும் வளர்சிதை மாற்றப் பிழையாகும். இதனால் மனவளர்ச்சி குன்றுதல். கண்வில்லை இடம் மாறுதல், எலும்புகள் அளவுக்கு மீறி வளர்ச்சியடைதல் போன்ற கோளாறுகள் ஏற்படும். குழந்தைகளுக்கு மரணம் விளையலாம்.

homogametic : உயிரணு ஒரு சீர்மை : உயிரணுக்களை உராய்வதன் மூலம் திசுவை ஒரு சீராக்குதல்.

homogeneous : ஒரு சீரான; ஒரே படித்தான; ஒரீன : உறுப்புகள்

அனைத்தும் ஒரே மாதிரியாக அமைந்திருத்தல். எங்கணும் ஒரே மாதிரியான தன்மை கொண்ட.

homogenesis : ஒரேவகை இனப் பெருக்க முறை : அடுத்தடுத்த தலைமுறைகளில் ஒரே செயல்முறை மூலம் இனப் பெருக்கம் செய்தல். அதாவது, பின் தோன்றல்கள் பெற்றோர் போலவே இருந்து அதே மாதிரி வாழ்க்கைப் போக்கை உடைய இனப் பெருக்கமுறை.

homogenetic, homogenetical : பொதுவான மரபு வழிப்பட்ட.

homogenize : ஒருபடித் தாக்கம்; ஒரே சீராக்கு : ஒரு படித்தாக இருக்கும்படி செய்தல். பாலில் உள்ள கொழுப்பு அணுக்களை உடைத்து அதனை நன்றாகச் செரிக்கத் தக்கதாகச் செய்தல்.

homogenous : ஒரீன.

homogeny : ஒரு படித்தான நிலை: ஒரே மூலத்தினின்றும் தோன்றியதனால் ஏற்படும் ஒரு படித்தான நிலை.

homologous : ஒத்திசைவு; ஒத்தமைப்பு; பண்பொத்த : உடனொத்த தொடர்புடைய; உயிரணுக்கள் பிளவுபடும்போது ஒவ்வொரு பிரிவும் கட்டமைப்புடன் இருத்தல்.

homonomous : ஒரே வித வளர்ச்சிக்குட்பட்ட.

homophil : குறித்த வகைத் தற் காப்பு மூலம் : குறிப்பிட்ட காப்பை மூலம் உருவாவதைக் தூண்டுகிற அந்தக் காப்பு மூலத் துடன் மட்டுமே வினை புரிகிற ஒரு தற்காப்பு மூலத்தைக் குறிப்பது.

homosepiens : வாழும் மனித குலம் : இன்றைய வரலாற்றுக் காலத்தில் வாழ்கின்ற மனித இனம்.

homosexual : ஒருபால் புணர்; ஓரினச் சேர்க்கையாளர்; ஒரு பாலின விருப்பு; ஒரு பாலினம் : தன்னையொத்த பாலினத்தவர் மீதே பாலின விருப்புடையவர்.

homosexuality : ஓரினச் சேர்க்கை; ஓரின விழைவு : தன்னொத்த பாலினத்தவர் மீதே பாலின விரும்பமுடனிருக்கும் மனப்பாங்கு.

homothermic : வெம்பதக் குருதி உடைய.

homotonic, homotonous : ஒத்த குரல் தொனி கொண்ட.

homotransplant : மாற்று உறுப்பு இணைப்பு; ஓரின உறுப்பு மாற்றம்: ஒரே இனத்தைச் சேர்ந்த, ஒப்புடையதல்லாத உறுப்பினர்களிடமிருந்து உறுப்புகளை அல்லது திசுக்களைப் பொருத்துதல்.

homotropic : ஓரிட நிகழ்வு : உடலின் ஒரே இடத்தில் அல்லது உறுப்பைக் குறிக்கிற அல்லது அதில் நிகழ்கிற.

homotype : ஒத்த உறுப்பு : உடனொத்த அமைப்புடைய உறுப்பு.

homozygote : இரட்டைப் பிறப்பில் ஒரே இணைவு : கரு முட்டை ஒத்த இரு பாலணுக்களாகப் பிரிந்து கருவுறுதல்.

homozygous : ஒவிய.

homunculus : குள்ளன்.

honey combing : தேனடைப் பின்னல் : சிற்றிடைவெளி சார்ந்த நுரையீரல் நோயின் இறுதி நிலைகள். இதில் கடும் வலைப் பின்னல்கள், 5. மி.மீ விட்டத்துக்கு அதிகமாகக் காற்று இடைவெளிகளைச் சூழ்ந்து கொண்டிருக்கும்.

honeymoon cystitis : தேனிலவு சிறுநீர்ப்பை அழற்சி : பெண்களுக்குச் சிறுநீர்க் குழாயில் ஏற்படும் கோளாறு. இது புணர்ச்சியுடன் தொடர்புடையது.

hookworm : கொக்கிப்புழு : நோய் உண்டாக்கும் கொக்கிப்புழு. கொக்கிப்புழு நோய் அல்லது கரங்கத் தொழிலாளர் குருதிச் சோகை உண்டாக்கும் வட்டப்புழு ஒட்டுண்ணி.

hooping-cough : குத்திறுமல் ; கக்குவான் இருமல்.

Hoover's sign : ஹூவர் குறியீடு: நுரையீரல் உறையழற்சி அல்லது ஈரல் உறைக் கசிவு காரணமாக மார்பின் ஒரு பக்கத்தின் அசைவில் உண்டாகும் ஒரு

சார்புப் பின்னடைவு. சோதனையின் போது சோதனை செய்பவர் கையால் அழுத்தி ஆழமாக மூச்சிழுக்கும்படி செய்து இதனை உணர்ந்தறிகிறார். அமெரிக்க மருத்துவ அறிஞர் சார்லஸ் ஹூவர் பெயரால் அழைக்கப்படுகிறது.

horizontal : கிடைக்கோடு; நிலைக்கோடு.

hormone : இயக்குநீர் (ஹார்மோன்) : குருதியில் கலந்து உறுப்புகளைச் செயற்படத் தூண்டும் உட்கரப்பு நீர்.

Horner's syndrome : ஹார்னர் நோய் : கழுத்து சார்ந்த பரிவு நரம்பின் நடுப்பகுதியில் ஏற்படும் வாதம் காரணமாக முகத்தின் ஒரு பக்கத்தில் இமைத்தொய்வு, இயக்கமாற்றம், கண்விழிச் சுருக்கம், வியர்வையின்மை ஆகியவை உண்டாகும். சுவிஸ் கண்ணியல் வல்லுநர் ஜோகான் ஹோர்னர் பெயரால் அழைக்கப்படுகிறது.

horny layer : மேல் தோல் படலம்: உண்மைத் தோலை அல்லது உத்தோலைப்பாது காக்கிற உணர்வுற்ற புறத்தோல் படலம் அல்லது தோல் மேலடுக்கு.

Horton syndrome : கடுந்தலை வலி : உடலில் ஹிஸ்டாமின் சுரத்தல் காரணமாக ஏற்படும் கடுமையான தலைவலி. இது ஒற்றைத் தலைவலியிலிருந்து வேறுபட்டது.

hospital : மருத்துவமனை; மருந்து நிலையம்; நோய்மனை : நோயாளிகளைக் கவனித்துக் குணப்படுத்தும் ஒரு நிலவரம்.

hospital, infectious diseases : தொற்றுநோய் மருத்துவமனை. :

hospital, leprosy : தொழுநோய் மனை.

hospital, maternity : மகப்பேறு மருத்துவமனை; மகப்பேறு மனை.

hospital, mental : மனநல மருத்தவ மனை; மனநல மனை.

host : ஒட்டுண்ணித் தாய் உயிர்; ஓட்டயிர்; தருநர் : ஒட்டுண்ணி உயிர்களுக்கு ஆதாரமாக உள்ள தாய்ப் பிராணிகள். விருந்தோம்பும் உயிர்.

hot dog headache : சூட்டுத் தலைவலி : உணவு உண்டபின் சோடியம் நைட்ரேட் அதிகமாக வதால் உண்டாகும் சூட்டுத் தலைவலி.

hot flush : வெப்ப உணர்வூட்டம்: முகம், கழுத்து, மார்பு ஆகியவை செம்மையடைதல். கடும் வெப்ப உணர்வு, வியர்வை ஆகியவை இதனால் உண்டாகிறது.

hourglass contraction : நாழிகை வட்டில் சுருக்கம் : இரைப்பை, கருப்பை போன்ற உட்புழையுள்ள உறுப்புகளின் மத்தியில் வடு ஏற்பட்டு அதனை இருபகுதிகளாகப் பிரிக்கும் மணல் நாழிகை வட்டில் போன்ற வட்டவடிவமான சுருக்கம்.

house dust : வீட்டுத் தூசு : வீடுகளில் காற்றில் சேகரமாகும் கலவைத் தூசு விட்டுத் தூசியில் நுண்ணிய பூச்சிகள் முக்கியமாகக் கலந்திருக்கின்றன. இதனால் சிலருக்கும் ஒவ்வாமை விளைவுகள் ஏற்படுகின்றன.

house-surgeon: மனை மருத்துவர்: மருத்துவமனையிலேயே தங்கியிருந்து மருத்துவப் பணியாற்றும் மருத்துவர்.

HRCT : எச் ஆர் சி டி (HRCT) : உயர் சுழற்சிக்கணிப்பு ஊடுகதிர் உள் தளப்படமுறை (High Resolution Computed Tomography) என்பதன் சுருக்கம்.

HSV : எச் எஸ் வி : படர்தாமரை என்னும் தோல் நோயை (தேமல்) உண்டாக்கும் நோய்க் கிருமி.

HTLV : எச்டிஎல்வி (HTLV) : மனித T உயிரணு வெள்ளணுப் புற்றுக் கிருமி (Human T-cell leukaemia / lymphoma virus) என்பதன் சுருக்கம்.

huckle : இடுப்பு ; இடைபிட்டம்.

huckle-back : கூன்.

huckle-backed : கூன் முதுகுள்ள.

huckle-bone : இடுப்பெலும்பு.

human : மனிதர்; மாந்தர்; மனித; மாந்த.

human chorionic gonadotrophin (HCG) : நச்சுக் கொடி இயக்குநீர் :

நச்சுக் கொடியிலிருந்து சுரக்கும் இயக்குநீர், சில சமயம் பெண் மலடு நீக்கக் கொடுக்கப்படுகிறது.

human growth hormone : மனித வளர்ச்சி இயக்கு நீர் : முன்புறக் கபச்சுரப்பியினால் உற்பத்தி செய்யப்படும் ஒரு வேதியியல் முன்னோடிப் பொருள். இது உடல் இயல்பாக வளர்ச்சி யடைவதைத் தூண்டுகிறது.

human immunodeficiency virus (HIV) : மனித நோய்த் தடைக் காப்புக் குறைபாட்டு நோய்க் கிருமி (HIV) : RNA என்ற மரபணு உயிர்மம் கொண்டுள்ள நலிவுறுத்தும் நோய்கிருமியின் மெதுவாகச் செயற்படும் ஒரு உட்குடும்பம். இந்த நோய்க் கிருமிச் செரிமானப் பொருள், மறுதலை படியெடுப்பினைச் செய்கிறது. இது தாய் உயிரணுவில் நோய்க் கிருமி ஊடுருவதைத் தொடர்ந்து, RNA மரபணு உயிர்மத்தின் DNA படியெடுக்கும் குணமுடையது இந்த DNA படியானது அங்கொன்றும் இங்கொன்றுமாக ஊடுருவிச் சென்று தாய் உயிரணுவின் ஒருங்கிணைகிறது. இது புதிய RNA படிகளை எடுப்பதற்கு ஒரு மென்தகடாகப் பயன்படுகிறது. இந்த HIV நோய்க் கிருமிகள், HIV-1, HIV-2 என்று இருவகையாக உள்ளன. HIV நோய்க் கிருமி CD4+ ஹெல்ப்பர் T என்ற சிறிய குருதி வெள்ளணுக்களைத் தாக்கி, CD4+ உயிரணுக்களுடன் உராய்ந்து,

நோய்த் தடைக்காப்புச் செயற் பாட்டினைப் படிப்படியாகக் குறைக்கிறது.

human leucocyte antigens : மனித வெள்ளையணுக் காப்பு மூலம்: திக ஒத்தியல்புத் திறனுடைய காப்பு மூலங்களில் முக்கியமான வகைகளில் ஒன்று. உறுப்பு மாற்று அறுவைச் சிகிச்சையில் நன்கொடையாளருக்கும் நன்கொடை பெறுபவருக்குமிடையே திக ஒத்தியல்பு இருக்கிறதா என்பதை ஆராய இது உதவுகிறது. இந்தக் காப்பு மூலங்கள், குறிப்பிட்ட நோய்களுடன் தொடர்புடையவை.

human T-cell lymphotropic viruses (HTLV) : மனிதT- உயிரணு நிணநீர்க் கிருமிகள் : மனிதருக்கு வெண்குட்டம் உண்டாக்கும் நோய்க்கிருமி. இது 'எயிட்ஸ்' என்னும் ஏமக்குறைவு நோய்க்கும் காரணமாகிறது.

human nature : மனித இயல்பு; மனிதத் தன்மை.

humanism : மனித குணநலக் கோட்பாடு.

human kind : மனித இனம்; மனித குலம்.

humerus : கைமேலெலும்பு; மேற்கையெலும்பு; புய எலும்பு : மனிதஉடலில் கையின் மேற்புறமுள்ள எலும்பு.

humor : தாதுநீர் : உடம்பின் தாதுக்களைச் சார்ந்த நீர்.

humoralism : உடல் நீரியல் கோட்பாடு : உடலின் நீரியல் தாதுப் பொருள்களின் நிலைகளினாலேயே நோய்கள் தோன்றுகின்றன என்னும் கோட்பாடு.

hump : கூன் : முதுகில் இயற்கையாக ஏற்பட்டுள்ள கூன்.

hump-back : கூனன் : கூனல் முதுகுடையவர்.

Humullin : ஹியூமுல்லின் : மனிதக் கணையச் சுரப்பு நீர்த் (இன்சலின்) தயாரிப்பின் வணிகப் பெயர். இதில் விலங்குக் கணையச் சுரப்பு நீரோ, கணைய மாசுபாடுகளோ இருப்பதில்லை.

hunger : பசி; உணவு வேட்கை : பொதுவாக உணவை உண்பதற்கான விருப்பம். பசியினால் இரைப்பையில் வலி உண்டாகும். உணவு உண்டதும் வலி நீங்கிவிடும் முன் சிறுகுடலில் புண் ஏற்படுவதால் இந்த வலி உண்டாகிறது.

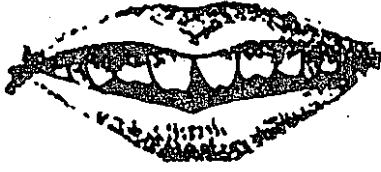
hunger, pain : பசிக்கொடுமை; பசி நோவு.

Hunter's syndrome : ஹன்டர் நோய் : குள்ளத்தன்மை, மனவளர்ச்சிக் குறைபாடு போன்ற நோய்களை உண்டாக்கும் ஒரு மரபணுப் கோளாறு. கானடா மருத்துவ அறிஞர் சார்லஸ் பெயரால் அழைக்கப்படுகிறது.

Hurler's syndrome : ஹார்லர் நோய் : கடும் மனவளர்ச்சிக் குறைபாட்டினை உண்டாக்கும்

ஒரு மரபணுக் கோளாறு. ஜெர்மன் குழந்தை மருத்துவ அறிஞர் ஜெர்ட்ராட்ஹர்லர் பெயரால் அழைக்கப்படுகிறது.

Hutchinson's teeth : உளிப்பல்
அகற்சி : மேல் உளிப் பல்லின்



உளிப்பல்

எகிற்று முனையான வெட்டு முனையை விட அகன்றிருக்கும் கோளாறு.

Hyalase : ஹையாலேஸ் : ஹையாலாரோனிடேஸ் என்னும் மருந்தின் வணிகப் பெயர்.

hyaline : படிக நிறப்பரப்பு; ஒளி புகும் பளிங்கு தெள்ளி : இணைப்புத் திசுக்கள் சிதைவுற்று, கண்ணாடி போன்று ஒளி ஊடு ருவும் தன்மையுடையதாகும்.

hyalitis : கண்படல அழற்சி; விழி நீர்ம அழற்சி : கண்ணின் மேற்படலத்தில் ஏற்படும் வீக்கம்.

hyaloid : கண்ணாடிப் படலம் : கண்ணின் கண்ணாடித் தாள் போன்ற புறப்படலம்.

hyaloid membrane : கண்மேற்படலம்.

hyaloplasm : ஓரணு ஊனீர்த் திரவம் : உயிரணுவின் ஓரணு ஊனீர்த் திரவம்.

hyalosome : உயிரணு உட்கரு மையம் : உயிரணுவின் கருமையத் தினுள் உள்ள முட்டை வடிவ அல்லது வட்டவடிவ கட்டமைவு. இது இலேசாக நிறம் மங்கி இருக்கும்.

hybrid : இனக்கலப்பு; ஒட்டு : இரு வெவ்வேறு இனங்களிலிருந்து உருவாக்கப்படும் பிராணி அல்லது தாவரம்.

hybridisation : கலப்பின உருவாக்கம் : 1. டிஎன்ஏ அல்லது ஆர்என்ஏ குறை நிரப்பு இணையாக்கம். 2. ஒற்றைச் சர நியூக்ளிக் அமிலத்தை அடையாளங்காணல். அதே அமைப்புடைய அல்லது ஏறத்தாழ அதே அமைப்புடைய, பெயரிடப்பட்ட சரத்தை இணைத்து இவ்வாறு செய்யப்படுகிறது.

hibridoma : ஹிப்டோமா : ஒன்றுக்கொன்று சார்ந்துள்ள வளர்சிதை மாற்றச் செயல் முறையுடைய இரு உயிரணுக்களிலிருந்து தோன்றும் ஒரு கட்டி உயிரணுவரிசை. பெருமளவு தற்காப்பு மூலத்தை உற்பத்தி செய்யும் ஓர் இயல்பான சுண்டெலி உயிரணுவரிசையினால் உருவாக்கப்படுகிறது.

hydrogogue : நீரகற்று நீர்மம் : நீர் போன்ற நீர்மம் வெளியேறத் தூண்டுகிறது இது குடலில் நீர்மத்தை இருத்தி வைக்கிற பேதி மருந்துகளைக் குறிக்கிறது. இது நீர்க்கோவை நீர்மத்தை அகற்ற உதவுகிறது.

Hycal : ஹைக்கால் : சிவப்பு நிறமான நறுமணமுள்ள புரதமற்ற திரவ மருந்தின் வணிகப் பெயர்.

hydatid : நோய் நீர் தேக்கம்.

hydatid cyst : நாடாப்புழு நீர்க்கட்டி : நாடாப்புழுவின் முட்டைப்புழுவினால் உண்டாகும் நீர்க்கட்டி. நாய், ஆடு ஆகியவற்றிலிருந்து இது மனிதருக்குத் தொற்றுகிறது. இதனை அறுவை மருத்துவம் மூலம் அகற்றலாம்.

hydatidiform : நோய் நீர்த் தேக்கம்; நீர்க்குமிழ் வடிவ : இழைக்கச்சைப் புழுவினாலாகி அதனை உட்கொண்ட நோய் நீர்த்தேக்கப் பை.

hydraemia : குருதிநீர் மிகுதி; குருதி நீர் மிகைப்பு : இரத்தத்தில் உயிரணு அளவைவிட நிணநீர் அளவு அதிகமாக இருத்தல். நிறைமாதக் கர்ப்பத்தின் போத இந்நிலை இருக்கலாம்.

hydralazine : ஹைட்ராலாசின் : இரத்த அழுத்தத்தைக் குறைக்கக் கூடிய செயற்கைக் கூட்டுப் பொருளின் வணிகப் பெயர்.

hydraminios : கருத்திரவ மிகைச்சுரப்பு; நீர்ச்சூலை; பனிக்குடநீர் மிகைப்பு; நீர் பனிக்குடம் : கருத்திரவம் அளவுக்கு அதிகமாகச் சுரத்தல்.

hydrargaphen : ஹைட்ரார்காஃபென் : சீழ் உண்டாகும் நுண்ணுயிரிகளுக்கு எதிராகப் பயன்

படுத்தப்படும் ஒரு பாதரசப் பொருள். இது பாலேடு, தூள், திரவ வடிவில் கிடைக்கிறது.

hydrarthrosis : எலும்பு உயவு நீர்; நீர்ம மிகை மூட்டு; நீர் மூட்டு: எலும்பு மூட்டிணைப்பினுள் கசிவுறும் ஒருவகை உயவு நீர். இது இளம்பெண்களிடம் தோன்றி சில நாட்கள் இருந்து விட்டு, மர்மாக மறைந்து விடும்.

hydrate : ஹைட்ரேட்; நீரேறிய : தனிமத்துடன் அல்லது மற்றொரு சேர்மத்துடன் நீர் இணைந்த சேர்மப்பொருள்.

Hydrenox : ஹைட்ரினாக்ஸ் : ஹைட்ராஃபலாமெத்தியாசிட் என்ற மருந்தின் வணிகப் பெயர்.

hydro : நீர் மருத்துவமனை : நீர் மருத்துவ முறையினைப் பின்பற்றும் மருந்தகம்.

hydroa : தோல் அழற்சி : வெப்ப மண்டலப் பகுதிகளில் வெயில் படும் தோல் பகுதிகளில் ஏற்படும் அழற்சி நோய். இது குழந்தைகளுக்கு அதிகம் உண்டாகும்.

hydrocarbon : ஹைடிரோகார்பன்: ஹைட்ரஜன், கார்பன் இரண்டை மட்டுமே கொண்டுள்ள ஒரு கூட்டுப்பொருள்.

hydrocele : ஓதம்; நீர்ம விரை வீக்கம்; நீரண்டம்; விதை நீர்ம் : மனித விரைப் பையில் நீர்க்கோர்ப்பதால் உண்டாகும் வீக்கம்.

hydrocephalus : மூளை நீர்க் கோவை; மூளை நீர் மிகைப்பு; நீர் கபாலம்; தலைநீர் தேக்க நோய் : தலையில் நீர் தங்குவதால் ஏற்படும் கோளாறு. மண்டையோட்டினுள் மூளைத் தண்டுவட நீர் அளவுக்க அதிகமாகத் தங்குவதால் இது உண்டாகிறது.

hydrochloric acid : ஹைட்ரோ குளோரிக் அமிலம் : இரைப்பை உயிரணுக்களில் சுரக்கும் அமிலம். 0.2% வலிவுள்ள அமிலமாகக் கலந்துள்ளது.

hydrochlorothiazide : ஹைட்ரோகுளோரோதையாசிட் : சிறுநீர்க் கழிவினைத் தூண்டும் மருந்து.

hydrocortisone : ஹைட்ரோகார்ட்டிசோன் : அண்ணீரகப் புறணியிலிருந்து சுரக்கும் இரு முக்கியமான குளுக்கோகார்ட்டி காய்டுகளில் ஒன்று.

hydrocyanic acid : ஹைட்ரோசயனிக் அமிலம் : இதனை நீர் சயனிக் அமிலம் என்றும் கூறுவர். இது 2% நீர்த்த அமிலம் இது வயிற்றுவலி அகற்றும் மருந்தாகப் பயன்படுத்தப்படுகிறது. இதனை அதிக அளவில் உட்கொண்டாலும் ஆவியை உறிஞ்சினாலும் ஆபத்து ஏற்படும். மரணமும் விளையக் கூடும்.

hydrocytosis : சிவப்பணு வீக்கம்: குடும்ப நோயாக வரும் குருதிச் சோகை நோய். இதில் சவ்வுக் கோளாறு, நீர்க்கசிவு காரண

மாக சிவப்பணுக்கள் வீக்கம் அடையும்.

hydrodissection : நீர்மச் செலுத்தம் : கண்புரை அறுவைச் சிகிச்சையின் போது பிளப்பாய்வுக்காகக் கண்வில்லையின் பொதியுறையினுள் நீர்மத்தை ஊசி மூலம் செலுத்துதல்.

hydrogen : ஹைட்ரஜன் (நீர்வாயு); நீர்வளி : நிறமற்ற, மணமற்ற எளிதில் தீப்பற்றக்கூடிய வாயு. இது எடை மானத்தில் மிகக் குறைந்த தனிமம். இது, நீரில் மூன்றில் இரண்டு பங்கு அடங்கியுள்ளது.

hydrogen bomb : நீர்வாயுக் குண்டு : நீரகச் சேர்மம் செறியப் பெற்று உள்ளமைந்த அணு குண்டினால் ஹைட்ரஜன் கதிரகமாக மாற்றப்படுவதன் மூலம் பெரு விசையாற்றலை வெளிப்படுத்தும் குண்டுவகை.

hydrolysis : நீரால் பகுத்தல் : நீர் இயல்பின் துணை கொண்டு நீர்கலந்த சேர்மத்தில் நீர்க்கூறு சேர்மக் கூறுகள் சிதைவுற்றுக் கூறுபடும் நிலை.

hydromania : நீர்ப் பேரார்வம்.

hydrometer : நீர்ம எடைமானி : நீர்ம எடைமானி ஒப்பீட்டளவைக் காட்டும் கருவி.

hydrometry : வீத எடைமான அளவீடு : நீர்ம எடைமானி மூலம் வீத எடைமானத்தை அளவிடுதல்.

hydronephrosis : நீர் நீரகம்.

hydropathic : நீர் மருத்துவமனை: நீர் மருத்தவ முறைக்குரிய தனி வசதிகளையுடைய மருந்தகம்.

hydropathist : நீர் மருத்துவர் : முளை நீர் கோர்வை மருத்துவ முறை பற்றி கற்றவர்.

hydropathy : நீர் மருத்துவ முறை: அகப்புற நிலைகளில் நீரைப் பயன்படுத்தி நோய் குணப்படுத்தும் மருத்துவ முறை.

hydropericarditis : குலையுறை அழற்சி : நெஞ்சுப்பையை மூடிக்கொண்டிருக்கும் சவ்வு வீங்கி, நீர் வழிதல்.

hydropericardium : குலையுறை நீர்; நீர் இதயப்பை : குலையுறையில் வீக்கமில்லாமலே திரவம் சேர்ந்திருத்தல். இது இதயமும் சிறுநீரகமும் செயலிழக்கும் போது உண்டாகும்.

hydrophobia : நீர் வெறுப்பு நோய்; நீர் அச்சம்; நீர் மருட்சி.

hydrophylic : நீர் வேட்கை : அளவுக்கு மீறி நீர் அருந்தும் விருப்பு உண்டாதல்.

hydropic : நீர் கோவைக் கோளாறு.

hydropneumopericardium : குலையுறைக் காற்று : இதயத்தைச் சுற்றியுள்ள குலையுறைச் சவ்வில் காற்றும் நீர்மமும் சேர்ந்திருத்தல்.

hydropneumoperitoneum : வபை வாயு : அடிவயிற்று உட்

பகுதியைச் சூழ்ந்துள்ள நீரடங்கிய இரட்டைச் சவ்வுப் பையில் (வபை) நீர்மமும் வாயுவும் சேர்ந்திருத்தல்.

hydropneumothorax : மார்புக் குழித் திரவம்; நீர்வளி மார்பகம் : மார்புவரிக் குழியில் திரவம் கசிந்து நெஞ்சுக் கூட்டில் ஏற்படும் கோளாறு.

hydrops : இழைம அழற்சி; நீர்க் கட்டு; நீர்க்கோவை : இழைமங்களின் நீர்க்கோவை.

hydropsy : மகோதரம் : நீர்க் கோவை நோய்.

hydrosalpinx : கருக்குழாய் விரி வாக்கம்; நீர் அண்டக் குழல் : மனிதக் கருப்பையிலிருந்து கரு வெளியேறும் குழாய்நீர் சோர்த்து உண்டாகும் விரிவாக்கம்.

hydrosaluric : ஹைட்ரோசலூரிக்: ஹைட்ரோகுளோரோத்தியாசைட் என்ற மருந்தின் வணிகப் பெயர்.

hydrostatic : நிலை நீர்மம் சார்ந்த : சமநிலையிலுள்ள நீர் மங்களின் அழுத்தம் அல்லது அவற்றின் குணங்கள் தொடர்புடைய.

hydrotaxis : நீர்ம இயக்கம் : நீரைப் பொறுத்து உயிரணுக்களின் அல்லது உயிரிகளின் இயக்கம்.

hydrotherapeutic : நீர்மருத்துவ முறை குறித்த.

hydrotherapy : நீர்மருத்துவ முறை; குளியல் மருத்துவம் நீர் மருத்துவம் : அகப்புற நிலைகளில் நீரைப் பயன்படுத்தி நோயைக் குணப்படுத்தும் மருத்துவமுறை.

hydrothorax : மார்புநீர்க்கோவை; நீர்மார்பகம்; நுரையீரல் நீருறை : மார்புவரி உட்பள்ளத்தில் ஏற்படும் நீர்க்கோவை நோய்.

hydrotropism : ஈரச்சார்பியக்கம்: நீரை நோக்கி அல்லது நீரிலிருந்து விலகிச் செல்லும், வளரும் உயிரிகளின் குணம்.

hydrotubation : திரவ மருந்துச் செலுத்தம் : சுருப்பைக் குழிவினுள் சுருப்பை வாய் வழியாக கத்திரவ மருந்தினை அல்லது உப்புக் கரைசலை ஊசிவழி செலுத்துதல். இது கரு வெளியேறும் குழாய்களை விரிவடையச் செய்வதற்காகச் செய்யப்படுகிறது.

hydroureter : சிறுநீர்க் குழாய்த் தடை நீக்கம் : சிறுநீரினால் அல்லது நீர்மத்தால் சிறுநீர்க் குழாயினை விரிவடையச் செய்து தடை நீக்குதல்.

hydroxycobalamin : ஹைட்ராக்சி கோபாலமின் : வைட்டமின் B₁₂ என்ற ஊசி மருந்தின் வணிகப் பெயர்.

hydroxybutyrate (dehydrogenase) : ஹைட்ராக்சிபூட்ரேட் (டிஹைட்ரோஜினைஸ்) : நிண

இயக்குநீர் (என்சைம்). இது நெஞ்சுப்பைத் தசைப்பகுதி வீக்கத்தைக் குறிக்கும்.

hydroxyl : ஹைட்ராக்சில் : ஒற்றை இணைதிறனுள்ள அயனி. (OH). இதில் ஓர் ஆக்சிஜன் அணு வுடன் இணைந்துள்ள ஒரு ஹைட்ரஜன் அணு அடங்கியிருக்கும்.

hydroxy progesterone caprate: ஹைட்ராக்சிபுரோஜெஸ்டிரான் காப்ரோயேட் : அடிக்கடி கருச் சிதைவு ஏற்படுவதைத் தடுக்கத் தசையில் ஊசி வழி செலுத்தப்படும் மருந்து.

hydroxyurea : ஹைட்ராக்சியூரியா : வெண்குட்டத்திற்கு வாய்வழி கொடுக்கப்படும் ஒரு கூட்டுப் பொருள்.

hydroxyzine : ஹைட்ரோக்சிசின்: குமட்டல், வாந்தி ஆகியவற்றை நிறுத்தப் பயன்படும் மருந்து.

hygiene, personal : தன் தூய்மை.

hygienist : உடல் நல இயல் வல்லுநர் : உடல் நலம் பேணும் கலையில் தொழில் நுட்பப் பயிற்சி பெற்ற வல்லுநர். பல் நலம் பேணும் வல்லுநர், தொழிலியல் உடல்நலம் பேணும் வல்லுநர் ஆகியோரும் இதில் அடங்குவர்.

hygiene : உடல்நல இயல்; தூய்மை; துப்புரவு : உடல் நலம் பேணுவது பற்றிய அறிவியல்.

hygraphen : ஹைக்ராஃபென் : தலைமுடி சார்ந்த கோளாறு களுக்குப் பயன்படுத்தப்படும் மருந்தின் வணிகப்பெயர்.

hygroma : கழுத்து நீர்க்கட்டி; நீர்மக் கட்டி : பிறவிலேயே கழுத்தில் அமைந்திருக்கும் நீர்மம் அடங்கிய வீங்கிய கட்டி.

hygrometer : ஈரமானி : ஈரநிலையை அளவிடும் கருவி.

hygrometry : ஈரக்கணிப்பு : ஈரநிலையை அளவிடும் கணிப்பு.

hydroscope : ஈரங்காட்டி : காற்று மண்டலத்தில் ஈரநிலை காண உதவும் கருவி.

hygroscopic : ஈரம் உறிஞ்சி; நீர்ம உறிஞ்சி; ஈரமீர்க்கும்; ஈரம் ஏற்பி : காற்று மண்டலத்திலுள்ள ஈரத்தை எளிதாக உறிஞ்சுகிற பொருள். எடுத்துக்காட்டு: கிளிசரின்.

Hygroton : ஹைக்ரோட்டோன் : குளோரோத்தாலிடான் என்ற மருந்தின் வணிகப் பெயர்.

hymen : கன்னிமைத் திரைச் சவ்வு; கன்னிச் சவ்வு : முதிரா இளமைப் பருவத்தில் பெண் குறியின் புற வாயை மூடியுள்ள தாள் போன்ற சவ்வு.

hymen, imperforate : அறாச் சவ்வு.

hymenectomy : கன்னிச் சவ்வு; அறுவை மருத்துவம் : கன்னிமைத்

திரைச் சவ்வினை அறுவை மருத்துவம் மூலம் கீறி விடுதல்.

hymenology : சவ்வு ஆய்வியல்: உடலின் சவ்வு மண்டல ஆய்வு தொடர்பான அறிவியல் பிரிவு.

Hymenoptera : சவ்வு இறகுப் பூச்சிகள் : நன்கு வளர்ச்சியடைந்த சவ்வு இறகுகள் இரண்டு இணைகள் கொண்ட பூச்சிகளின் தொகுதி. இதில் எறும்புகள், தேனீக்கள், குளவிகள் ஆகியவை இதில் அடங்கும்.

hyoid : நாவடி எலும்பு; கவை எலும்பு : நாக்கின் வேர்ப்பகுதியில் உள்ள 'U' வடிவில் வளைந்த எலும்பு.

hyoid leone : நாவடி எலும்பு.

hyoscine : நச்சு செடிக்காரம் : நச்சுச் செடி வகையிலிருந்து எடுக்கப்பட்டு மருந்தாகப் பயன்படும் ஒரு கார்ப் பொருள்.

hyperacidity : மீமிகு அமிலத் தன்மை; அமில மிகைப்பு; மிகை அமிலச் சுரப்பு; அமிலப் பெருக்கம் : அளவுக்கு மீறிய அமிலத் தன்மை. இரைப்பையில் அமிலம் அளவுக்கு மீறி உற்பத்தியாதல். இது முன் சிறு குடல் புண், அசீரணம் ஆகியவற்றில் உண்டாகும்.

hyperactivity : மிகை இயக்கம் : படபடத்துக் கொண்டிருத்தல், வலுச்சண்டைக்குப் போதல்,

கேடு விளைவித்தல் போன்ற
அதீத நடவடிக்கையில் ஈடுபடுதல்.

hyperaemia : மீமிகு குருதிப்
பாய்வு; குருதித் திரட்சி; மிகைக்
குருதி; குருதிப் பெருக்கம் :
உடலின் ஒருபகுதியில் அளவுக்கு
மீறி குருதி பாய்தல்.

hyperaesthesia : மட்டற்ற கூரு
ணர்வு நிலை; அதியுணர்வு : அள
வுக்க மீறிய கூர் நரம்புணர்ச்சிக்
கோளாறு.

hyperalgesia : மட்டற்ற வலி
யுணர்வு; மிகைத்த வலியுணர்வு;
அதி வலி; வலி மிகை : வலியை
அளவுக்கு மீறி உணரும் திறனு
டனிருத்தல்.

hyperalimentation : மட்டற்ற
ஊட்டம் : அளவுக்கு மீறி உணவு
ஊட்டி வளர்த்தல்.

hyperacidity : அமிலப் பெருக்கம்.

hyperaemia : குருதிப் பெருக்கம்.

hyperaesthesia : அதிதொடுகை.

hyperbaric : மிகை அடர்த்தி :
1. ஒன்றுக்கு அதிகமான வாயு
மண்டல அழுத்தத்தைக் குறிப்பது.
2. நீர்த்த அல்லது நடுத்தரக்
கரைசலை விட அதிக அடர்த்தி
யான கரைசல்.

hyperbaric oxygen treatment :
அதிஅழுத்த ஆக்சிஜன் மருத்துவம்:
கார்பன் மானாக்சைடு வாயு
நச்சினால் பாதிக்கப்பட்ட
நோயாளிகளை அழுத்தமுட்டிய

ஆக்சிஜன் அடங்கிய ஒரு நீர்
உருளைக்குள் செலுத்திச்
சுவாசம் சீராக நடைபெறு
வதற்குச் செய்யப்படும் மருத்துவம்.

hyperbarism : மிகை அழுத்தக்
கோளாறு : ஒன்றுக்கு அதிக
மான வாயு மண்டல அழுத்தம்
காரணமாக உடலில் உண்
டாகும் சீர்குலைவு.

hyperbilirubinaemia : மட்டற்ற
பிலிருபின் : இரத்தத்தில் அளவுக்கு
மீறி பிலிருபின் இருத்தல். இதன்
அளவு 100 மீ.லிட்டருக்கு
1-1-5மி. கிராம் அளவைவிட
அதிகமாக இருக்குமாயின் அது
மஞ்சள் காமாலை நோய்
இருப்பதைக் குறிக்கும்.

hypercalcaemia : மட்டற்ற கால்சியம்;
அதி கால்சியக் குருதி : குரு
தியில் அளவுக்குமீறி கால்சியம்
இருத்தல். இதனால், பசியின்மை,
அடிவயிற்றில் வலி, தசைவலி,
உடல் நலிவு உண்டாகிறது.

hypercalciuria : மட்டுமீறிய சிறுநீர்
கால்சியம்; அதி கால்சிய நீரிழிவு;
சிறுநீரில் அளவுக்கு மீறி கால்சியம்
இருத்தல். இது எலும்பு கால்சிய
கசிவின் காரணமாக ஏற்படுகிறது.

hypercapnia : குருதியில் மட்டற்ற
கார்பன்டையாக்சைடு; அதி
கரியம் : தமனி இரத்தத்தில்
கார்பன்டையாக்சைடு (CO₂)
அளவுக்கு மீறி அதிகமாக
இருத்தல்.

hypercatabolism : மட்டற்ற உயிர்ப் பொருள் சிதைபாடு : உடலினுள் சிக்கலான பொருள் கள் அளவுக்கு மீறிச் சிதைந்து எளிய பொருள்களாக மாறுதல்.

hypercellularity : மிகை உயிரணு பெருக்கம் : எலும்பு மச்சை போன்ற உடலின் எந்தப் பகுதியிலுமுள்ள உயிரணுக்களின் எண்ணிக்கை அளவுக்கு மீறி அதிகரித்தல்.

hyperchloraemia : மட்டற்ற குளோரைடு குருதி; மிகை குளோரோடு அயனிப் பெருக்கம்: இரத்தத்தில் அளவுக்கு மீறி குளோரைடு இருத்தல். சுற்றோட்டமாகச் செல்லும் குருதியில் குளோரைடு அயனிகளின் அளவு கணிசமாக அதிகரித்தல்.

hyperchlorhydria : மட்டற்ற ஹைட்ரோகுளோரிக் அமிலம்; அமில மிகைப்பு : இரைப்பை நீரில் அளவுக்கு அதிகமாக ஹைட்ரோகுளோரிக் அமிலம் இருத்தல்.

hypercholesterolaemia : கொழுவிட மிகை.

hyperchromatism : மிகைக் கருமைய மாசு : 1. அளவுக்கு மீறிய நிறமியாக்கம். 2. உயிரணு கருமையத்தில் குரோமாட்டின் அதிகமாக இருத்தல். 3. கருமையத்தின் அளவுக்கு மீறிய மாசு.

hypercortism : மிக அண்ணீரக இயக்குநீர் : உடம்பில் அண்ணீரகப் புறணி இயக்கு நீர் அதிகமாக உற்பத்தியாதல்.

hypercupraemia : மிகைக்குருதிச் செம்பு : குருதியில் அளவுக்கு மீறி செம்பு இருத்தல்.

hypercythaemia : மிகைக்குருதிச் சிவப்பீணு : சுற்றோட்டமாகச் செல்லும் இரத்தத்தில் சிவப்பு அணுக்களின் எண்ணிக்கை அளவுக்கு அதிகமாக இருத்தல்.

hypercytosis : மிகைக்குருதி உயிரணு : சுற்றோட்டமாகச் செல்லும் குருதியில் அல்லது திசுக்களில் உயிரணுக்களின் எண்ணிக்கை அளவுக்கு அதிகமாக இருத்தல்.

hyperdynamia : தசை மிகை இயக்கம் : தசையின் மிகை இயக்கத்தைக் காட்டும் நோய்.

hyper electrolytaemia : நீர் வெளியேற்றம் : நிணநீர் அடங்கிய சோடியம் மற்றும் குளோரைடு அளவு அதிகமாகி, நீர் மிகுதியாக வெளியேறுதல்.

hyperemesis : மிகை வாந்தி; அதி வாந்தி : கருவுற்ற பெண்கள் அளவுக்கு அதிகமாக வாந்தி எடுத்தல்.

hyperemesis gravidarum : கரும்பு மசக்கை.

hypereosinophil syndrome : மிகைச் சிவப்பூதா உயிரணு நோய்:

எலும்பு மச்சையில் சிவப்பூதாச் சாய உயிரணு - மிகுதியாக இருத்தல். இதில் இதயம், தோல், தசை, நுரையீரல், குடல் ஆகியவற்றில் முற்றிய சிவப்பூதா உயிரணு ஊடுருவி இருக்கும்.

hyperequilibrium : மிகைத்தலை சுற்றல் : மிகச் சிறிதளவு இயக்கத்தின்போது கூடத் தலை சுற்றல் அதிகமாக இருக்கும் போக்கு.

hyperextension : மிகை நீட்சி; அதிநீட்டம்.

hyperextension injury : மிகை நீட்சிக்காயம் : ஒரு மூட்டு அதன் இயல்பான வரம்புகளைத் தாண்டி நீட்சியடைவதால் உண்டாகும் ஒரு காயம்.

hyper flexion : மிகை வளைவு; மிகை மடங்கு; அதிமடக்கம் : உறுப்பு அளவுக்கு மீறி வளைந்திருத்தல்.

hyperfractionation : கதிர்வீச்சுச் சிகிச்சை : ஒருவகைக் கதிர் வீச்சுச் சிகிச்சை முறை. இதில், பக்க விளைவுகளை இயன்ற அளவு குறைப்பதற்காக, ஒவ்வொரு ஒளிபடு நிலையின் போதும், ஒளிக்கதிர் அளவு குறைக்கப்படுகிறது.

hypergenesis : மிகை உறுப்பு வளர்ச்சி : உடலின் பகுதி அல்லது உறுப்புகள் அளவுக்கு மீறி வளர்ந்திருத்தல்.

hyperglycaemia : குருதியில் மிகைச் சர்க்கரை; அதி சர்க்கரைக் குருதி : குருதியில் சர்க்கரை அளவுக்கு அதிகமாக இருத்தல். இது நீரிழிவு நோயைக் குறிக்கும்.

hyperglycinaemia : மிகைக் கிளைசின் : நிணநீரில் அளவுக்கு மிகுதியாக கிளைசின் இருத்தல். இதனால், இரத்தத்தில் அளவுக்கு அதிகமாக அமிலம் உண்டாகும், மனவளர்ச்சியும் குன்றும்.

hyperhidrosis : மிகை வியர்வை; வியர்வை மிகைப்பு : உள்ளங்கைகளில் வியர்வை அளவுக்கு அதிகமாகச் சுரத்தல்.

hypermetropia : தூரப்பார்வை; தொலைப்பார்வை.

hyperimmune : மிகைத்தற்காப்பு மூலம் : குருதி வடிநீரில் குறிப்பிட்ட தற்காப்பு மூலங்களின் அளவு அதிகமாக இருத்தல்.

hyperimmunoglobulinaemia : மிகைத்தடை காப்புப் புரதங்கள் : குருதி வடிநீரில் தடைகாப்புப் புரதங்களின் அளவுக்கு கணிசமாக அதிகமாக இருத்தல்.

hyperinsulinism : மிகைக் கணைய இயக்கு நீர்ச் சுரப்பு; இன்சலின் மிகைப்பு : கணையத்தில் அளவுக்கு அதிகமாக இயக்கு நீர் சுரந்து, இரத்தத்தில் சர்க்கரை அளவு குறைவதாலும், இயக்கு நீரை (இன்சலின்) அளவுக்கு அதிகமாகக் கொடுப்பதாலும்

விட்டுவிட்டு அல்லது தொடர்ச்சியாக, வலிப்புடனோ, வலிப்பு இல்லாமலோ மயக்கம் உண்டாதல்.

hyperinolution : மிகை உட்சுருள்வு : மகப்பேற்றுக்குப் பிறகு சுருப்பை இயல்பு அளவுக்குக் குறைவாக உட்சுருளாக இருத்தல்.

hyperkalaemia : மிகைப்பொட்டாசியம் : குருதியில் அளவுக்கு மிகுதியாகப் பொட்டாசியம் இருத்தல். இதனால் குமட்டல், வயிற்றுப்போக்கு, தசை நலிவு உண்டாகும்.

hyperkeratosis : மிகைப் பொருமல்: மிகை ஊட்டத்தினால் ஏற்படும் உறுப்புப் பொருமல்.

hyperkinesis : மிகை இயக்கம்; அதிசலனம்.

hyperkinetic syndrome : மிகை இயக்க நோய் : பெரும்பாலும் 2-4 வயதுக் குழந்தைகளுக்கு ஏற்படும் நோய். இந்நோய் கண்ட குழந்தைகளுக்கு மனவளர்ச்சி மெதுவாக நடைபெறும். அளவுக்கு மீறிய முரட்டுத்தனம் ஏற்படும். அச்ச மின்மையும், எந்தத் தண்டனையும் அஞ்சாத போக்கும் காணப்படும்.

hyperlipidaemia : உடல் திகக் கொழுப்பு மிகைப்பு : சுற்றோட்டமாகச் செல்லும் கொழுப்பு அமிலங்கள், டிரைகிளிசரைடிகள், கொலஸ்டிரால் ஆகிய

வற்றின் அளவு அதிகமாக இருத்தல். இது மரபணு நோய், சீரணநோய் போன்ற சிக்கலான எதிரெதிர் விளைவுகளை உண்டாக்குகிறது.

hyperlipaemia : மிகைக்கொழுப்பு: இரத்தத்தில் அளவுக்கு அதிகமாகக் கொழுப்பு இருத்தல்.

hyperlithuria : மிகையூரிக் அமிலச் சுரப்பு : சிறுநீரில் யூரிக் அமிலத்தின் அளவு அதிகமாகச் சுரத்தல்.

hyperlysinaemia : தன் இனக் கீற்றுக் குறைவு நோய் : குழந்தைப் பருவத்தில் ஏற்படும் தன் இனக் கீற்றுக் குறைவுநிலை. இதில் லைசின் அல்லது அதன் வளர்சிதை வினைமாற்றப் பொருள்கள் அதிகமாக இருக்கும்.

hypermagnesoemia : மிகை மக்னீசியம் : குருதியில் அளவுக்கு மீறி மக்னீசியம் இருத்தல். இதனால் சிறுநீரகச்செயலிழப்பு உண்டாகும். அதிக அளவு மக்னீசியம் அடங்கிய வயிற்றுப்புளிப்புகற்றும் மருந்தினை உட்கொள்வதாலும் இது உண்டாகும்.

hypermetabolism : மிகை வளர்சிதைமாற்றம் : உடலில் அளவுக்கு அதிகமாக வெப்பம் உண்டாதல்.

hypermetropia : தொலைப் பார்வைக் கோளாறு; தூரப்பார்வை: கண்தவறான இடத்தில் அமைந்திருப்பதால் ஏற்படும் கோளாறு. இதனால், ஒளிக்கதிர்கள், விழித்

திரையின் மேல் விழுவதற்குப் பதிலாக, அதற்கு அப்பால் விழுகின்றன.

hypermobility : மிகை அசைவு; அதியசைவு : அளவுக்கு மீறி இயக்கத் தன்மையுடனிருத்தல்.

hypermorph : மிகை உறுப்பு நீட்சி : நீண்ட கைகால்கள் உடைய ஓர் ஆள். இதனால், இவருடைய நிற்கும் உயரம், உட்கார்ந்திருக்கும் உயரத்தை விட அதிகமாக இருக்கும்.

hypernatraemia : மிகை சோடியம்; குருதி உப்பு மிகைப்பு : அளவுக்கு மீறி நீர்வெளியேறுவதால் இரத்தத்தில் அளவுக்கு அதிகமாக சோடியம் இருத்தல்.

hypernephroma : சிறுநீரகச் சுரப்பிப்புற்று : சிறுநீரகச் சுரப்பிப்புற்றுநோய். வலியில்லாமல், இடைவிட்டு சிறுநீர்க்குருதி ஏராளமாகப் போகும்.

hyperonychchia : மிகை நகம்; அதி நகம் : நகங்கள் அளவுக்கு அதிகமாக வளர்தல்.

hyperorthocytosis : மிகை வெள்ளணு : பல்வேறு வகை உயிர் அணுக்கள் இயல்பான வீதத்தில் இருக்கும்போது, குருதி வெள்ளணுக்கள் மிக அதிகமாக இருத்தல்.

hyperosmolar diabetic coma : மிகை நீரிழிவு மயக்கம் : குருதியில் மிக உயர்ந்த அளவுக்கு

சர்க்கரை அதிகரிப்பதால் உண்டாகும் இயல்பு கடந்த, எல்லா உணர்ச்சிகளும் இழந்த முழு மயக்கநிலை.

hyperoxaluria : மிகைக் கால்சியம் ஆக்சாலூரியா : சிறுநீரில் அளவுக்கு மிகுதியாகக் கால்சியம் ஆக்சாலேட் இருத்தல்.

hyperperistalsis : மிகைத் தசைச் சுருக்கம்; அதியளவு : உணவு சாரம் எளிதில் செல்வதற்கு இசைவான தானியங்கிக் குடல் தசைகளின் சுருக்கு அலைகள் மிகுதியாக இருத்தல்.

hyperphagia : பெருந்தீனி; அதியுணவு : அளவுக்கு அதிகமாக உண்ணுதல்.

hyperphosphataemia : மிகை ஃபாஸ்ஃபேட் குருதி : இரத்தத்தில் ஃபாஸ்ஃபேட்டுகள் மிகுதியாக இருத்தல்.

hyperpigmentation : மிகை நிற மியாக்கம்; அதி நிறமேற்றம் : நிறமியாக்கம் அளவுக்கு அதிகமாக நடைபெறுதல்.

hyperpituitarism : அரக்க வளர்ச்சி : உடல் வளர்ச்சிக்கு முக்கியமாக உதவுவதாகக் கருதப்படும் மூளையடிச் சுரப்பியில் அளவுக்கு அதிகமாக இயக்குநீர் சுரந்து அரக்க உருவம் உண்டாதல்.

hyperplasia : மிகையணுவளர்ச்சி; அதி பெருக்கம் : உயிர்

திகவணுக்கள் அளவுக்கு அதிகமாக உருவாதல்.

hyperplasmia : மிகை உயிரணுப் பெருக்கம் : உயிரணுக்களின் எண்ணிக்கை மட்டுமீறிய எண்ணிக்கையில் இருத்தல். இதனால் ஓர் உறுப்பின் வடிவளவு அதிகரித்துவிடும்.

hyperploidy : மிகை இனக்கீற்று: இனக்கீற்றுக்கள் இயல்பான எண்ணிக்கையை விட ஒன்று அல்லது இரண்டு அதிகமாக இருக்கும் நிலை.

hypernoea : மூச்சுத் திணறல் : விரைவான ஆழ்ந்த சுவாசம்; மூச்சுத் திணறல்.

hyperproteosis : மிகைப் புரதம்: சீருணவில் புரதத்தின் அளவு அளவுக்கு அதிகமாவதால் ஏற்படும் நிலை.

hyperpyrexia : மிகைக் காய்ச்சல்; கடுங்காய்ச்சல்; கடுஞ்சுரம் : உடல் வெப்பநிலை 40-41°C-க்கு (150°F) அதிகமாக இருத்தல்.

hypesecretion : மிகைச் சுரப்பு: உடலில் சுரப்புநீர் அளவுக்கு அதிகமாகச் சுரத்தல்.

hypersensitivity : ஒவ்வாமை; மிகைஉணர்வு கூறுணர்வு : ஒரு தூண்டுதல் அல்லது ஊறு பொருள் காரணமாக அளவுக்கு அதிகமாக உணர்ச்சிவயப்படுதல்.

hypersplenism : மிகை மண்ணீரல் சுரப்பு : மண்ணீரலில் அளவுக்கு அதிகமாகச் சுரப்பு ஏற்படுதல். இது மண்ணீரல் வீக்கம் காரணமாக ஏற்படுகிறது.

hypertalorism : மிகை மண்டைத் திரிபு; அதி விலகு புருவம் : மனவளர்ச்சிக் குறைபாடு காரணமாக உண்டாகும் மண்டையோடு சார்ந்த திரிபுக்கோளாறு (தாழ்ந்த நெற்றி, கூரிய உச்சித்தலை).

hypertension : மிகைக் குருதி அழுத்தம்; பேரழுத்தம்; குருதி உயர் அழுத்தம்; மிகை இரத்த அழுத்தம் : மிக மட்டுமீறி உயர்ந்த இரத்த அழுத்தம். இது மூளை இயக்கம் மற்றும் பல சுரப்பு சார்ந்த காரணங்களால் உண்டாகிறது.

hyperthermia : மிகை வெப்பநிலை; அதிவெப்பநிலை : ஒரு புற்றுக்கட்டியை வெப்பத்தின் மூலம் கரைப்பதற்கு உடலில் உண்டாக்கப்படும் மிக அதிக அளவு வெப்பநிலை.

hyperthyroidism : மிகைக்கேடயச் சுரப்பி நோய்; கேடயமிகை : கேடயச் சுரப்பியில் (திராய்டு) சுரப்புநீர் மிக அதிகமாக சுரப்பதால் உண்டாகும் நோய்.

hypertonia : மிகைத்தசைத் திண்மை; அதி விறைப்பு : தசைக்

கட்டமைப்பில் திண்மை அளவுக்கு அதிகமாக இருத்தல்.

hypertonic : மிகைத்தசை விறைப்பு:

1. தசையிறுக்கம், விறைப்பு அதிகமாகத் தல். 2. ஒப்பீட்டுக்கரைசலை விட ஊடுகசிவு அழுத்தம் அதிகமாக இருத்தல்.

hypertonicity : மிகைத் தசைத் திண்மை : 1. உடல் நீர்மங்களின் ஊடுகசிவு அழுத்தம் அதிகமாக இருத்தல்.

hypertrichosis : மிகைமயிர் அடர்த்தி : பொதுவாக மயிர் அதிகமில்லாத இடங்களில் மயிர் அளவுக்கு அதிகமாக அடர்ந்திருத்தல் (எ.டு.) நெற்றி.

hypertrophy : உறுப்புப் பொருமல்; மிகை வளர்ச்சி; பெருக்கம்; அதிவளப்பம்; வளர்வு மிகை : மிகை ஊட்டத்தால் ஏற்படும் உறுப்புப் பொருமல்.

hyperviscosity : குருதி நீர் மிகைக் குழைமம் : குருதி நீர்க் குழைமநிலை கணிசமாக அதிகரித்திருத்தல். இது பொதுவாக வால்டன்ஸ்டிராம் வேரில் காணப்படும். இதில் சுற்றோட்டமாகச் செல்லும் IgM குருதி நீர் உயிரணு அபரிமிதமாக அதிகரிக்கும். IgG, IgA குருதிநீர் உயிரணுக்கள் சற்று குறைவாக இருக்கும்.

hiperuricaemia : மிகைச் சிறுநீர் அமிலம் : இரத்தத்தில் சிறுநீர்

அமிலம் அளவுக்கு அதிகமாக இருத்தல். இது கீல்வாதத்தின் அறிகுறி.

hyperventilation : மிகை மூச்சு : சாலிசைலேட் நச்சு, தலைக்காயம் போன்ற நேரங்களில் மிகுதியாக மூச்சுவிடுதல்.

hypervitaminosis : உயிர்ச்சத்து மிகைப்பு; மிகை வைட்டமின் : வைட்டமின்களை, முக்கியமாக வைட்டமின் D-ஐ அதிகஅளவு உட்கொள்வதால் உண்டாகும் நிலைமை.

hyper volaemia : மிகைக் குருதியோட்டம் : சுற்றோட்டமாகச் செல்லும் குருதியின் அளவு அதிகமாக இருத்தல்.

hypeaema : கண் அறைக் குருதி; குருதி முன்னறை : கண் முன்புற அறையில் குருதி இருத்தல்.

hymphema : விழித்திரைப்படலக்காயம் : விழித்திரைப்படத்தில் ஏற்படும் காயம். இதனால் முன்புற அறைக்குள் இரத்தம் ஒழுகும்.

hypnogenesis : துஞ்சுநிலை : தூண்டிவிடல்.

hypnology : அரிதுயிலியல் : மன ஆற்றல் கொண்டு தூண்டப்படும் அரிதுயில் பற்றிய ஆய்வியல்.

hypnosis : அரிதுயில் நிலை : மன ஆற்றல் கொண்டு தூண்டப்

படும் அரிதுயில், வலியற்ற மகப்பேறு, பல்பிடுங்குதல், அரிதாக சிறிய அறுவைச் சிகிச்சை ஆகியவற்றுக்கு இது பயன்படுத்தப்படுகிறது.

hypnotherapy : அரிதுயல் மருத்துவ முறை : மன ஆற்றல் மூலம் நீண்ட உறக்கத்தை அல்லது அரிதுயிலைத் தூண்டிச் சிகிச்சையளித்தல்.

hypnotic : 1. அரிதுயில் மருந்து; உறக்க ஊக்கியம்; உறக்க மூட்டி; வசியம் : அரிதுயிலைத் தூண்டுகிற மருந்து. 2. அரிதுயிலாளர் : மன ஆற்றலால் தூண்டப்படும் அரிதுயில் நிலைக்கு ஆட்பட்டவர்.

hypnotism : உறக்க முடுக்கம்; அரிதுயிலுத்துவம் : புறத்தூண்டுதலின் மீது மட்டுமே செயலாற்றும் இயல்புடைய செயற்கையான அரிதுயில் நிலை.

Hypnovel : ஹிப்னோவல் : மெடாசோலம் என்ற மருந்தின் வணிகப் பெயர்.

hypoactivity : செயல்நலிவு : செயல்முறை குறைந்திருத்தல் அல்லது பின்னடைந்திருத்தல்.

hypoadrenocorticism : அண்ணீரகக் குண்டிக்காய் இயக்குநீர் சுரப்புக் குறைவு : அண்ணீரகக் குண்டிக்காய் இயக்குநீர் சுரத்தல் குறைதல். அல்லது அதன் விளைவு.

hypoesthesia : குன்றுணர்ச்சி; தாமுணர்வு : உடலின் ஓர் உறுப்பில் உணர்ச்சி குன்றியிருத்தல்.

hypoalbuminosis : கருப்புரதக் குறைபாடு : கருப்புரதம் அளவுக்கு மீறிக்குறைவாக இருத்தல்.

hypobaric : சுற்றோட்ட வாயு அழுத்தக் குறைவு : வாயு மண்டல அழுத்தத்தைவிட 1 குறைவாக இருக்கும் சுற்றோட்ட வாயுக்களின் அழுத்தம் தொடர்புடைய.

hypobarism : உடல் அழுத்தக் குறைபாடு : திசு ஆக்சிஜன் இல்லாமல் உடம்பில் பாரமானி அழுத்தம் குறைவதால் உண்டாகும் நிலை.

hypobaropathy : பாரமான அழுத்தக் குறைவு நோய் : பாரமானி அழுத்தம் குறைவதால் உண்டாகும் நோய்.

hypocalcaemia : கால்சியம் குறைபாடு : இரத்தத்தில் கால்சியம் குறைவாக இருத்தல்.

hypocapnia : கரியமில் வாயுக் குறைவு : தமனி இரத்தத்தில் கார்பன்டையாக்சைடு (கரியமில் CO₂வாயு) குறைவாக இருத்தல்.

hypochloraemia : குளோரைடுக் குறைபாடு : சுற்றோட்ட இரத்தத்தில் குளோரைடுகள் குறைவாக இருத்தல்.

hypochlorhydria : ஹைட்ரோ குளோரிக் அமிலக் குறைபாடு; அமிலக்குறை : இரைப்பை நீரில் ஹைட்ரோ குளோரிக் அமிலம் குறைவாக இருத்தல்.

hypochlorite : ஹைப்போகுளோரைட் : ஹைப்போகுளோரஸ் அமிலத்தின் வணிகப் பெயர். காயங்களைக் குணப்படுத்தப் பயன்படுத்தப்படுகிறது.

hypochondria : மனவாட்ட நோய்; நோய்மைக் கலக்கம்; நோயெண்ணம் : சும்படைவுக் கோளாறு; கற்பனைப் பிணி; மௌட்டிக நோய்.

hypochondriac : மனவாட்ட நோயாளி : மௌட்டிக நோயாளி.

hypochondriasis : பீதி நோய்; மனப்பாடு; நோயெண்ணம் : நோய் குணமடைந்துவிடும் என்று மருத்துவ முறையில் உறுதி கூறியபிற்கும் ஒருவரிடம் இடைவிடாமல் எரிச்சலூட்டும் பீதி குடிகொண்டிருத்தல்.

hypochondrium : கீழ் விலா எலும்புப் பகுதி; விலாவடி : கீழ் விலா எலும்புகளுக்குக் கீழே உள்ள அடிவயிற்றின் மேல் சிடைமட்டப் பகுதி (இடம், வலம்).

hypocholesteremia : குருதிக் கொழுப்புக் குறைபாடு : சுற்றோட்டமாகச் செல்லும் குருதியில்

கொழுப்புச் சத்து (Cholesterol) கணிசமாகக் குறைந்திருத்தல்.

hypochondroplasia : மிகை ஆட்டோசோமால் : ஆட்டோசோமால் ஆதிக்கம் பெற்றிருக்கும் நிலை. இதனால், குள்ள உருவம், குட்டை உறுப்புகள், வால்வழி உட்குழல் ஆகியவை உண்டாகும்.

hypochromasia : குருதிச் சிவப்பணுக் குறைபாடு : குருதிச் சிவப்பணுக்களில் குருதிச் சிவப்பணுக்கள் குறைவாக இருக்கும் நிலை.

hypochromia : சிவப்பணுக் குறைவு நோய் : 1. சிவப்பணுக் குறைபாடு. 2. குருதிச் சோகையின் ஒரு நிலை. இதில் குருதிச் சிவப்பணுக்கள் இயல்பான அளவை விடக் குறைந்த வீதத்தில் இருக்கும்.

hypochromic : நிறமிக்குறைபாடு: இரத்தச் சிவப்பணுக்களில் செந்நிறக் குருதியணுக்கள் குறைவாக இருப்பதன் காரணமாக வண்ணப் பொருள் அல்லது நிறமி குறைவாக இருத்தல்.

hypocythaemia : குருதி அணுக்கள் குறைபாடு : சுற்றோட்டமாகச் செல்லும் குருதியில் சிவப்பு, வெள்ளணுக்களும், தகட்டணுக்களும், கணிசமான அளவுக் குறைந்திருத்தல். இது புதுத் தசை வளர்ச்சியடையாத சோனக நோய் போன்ற நிலை.

hypoderma : தோல் கூட்டுப்புழு: தோல் சார்ந்த புழுப் பருவத்திலுள்ள ஒற்றைத் தலைவலி உண்டாகும் குதிரை ஈ வகையைச் சேர்ந்த கூட்டுப் புழு.

hypodermiasis : படர் கொப்புளம் : அடித்தோல் சார்ந்த கூட்டுப்புழுவிலிருந்து தோலில் உண்டாகும் படர் கொப்புளம்.

hypodermic : அடித்தோல்; அடித்தோல் சார் : தோலின் அடிப் பகுதி.

hypoferraemia : குருதி அயக்குறைபாடு : சுற்றோட்டமாகச் செல்லும் குருதியில் அயம் குறைந்த அளவில் இருத்தல்.

hypofertility : இனப்பெருக்கத் திறன் குறைபாடு : இனப்பெருக்கம் செய்வதற்கான திறன் குறைவாக இருத்தல்.

hypofunction : செயலின்மை; குறை இயக்கம்; தாழ்வினை : செயலியக்கக் குறைபாட்டு நோய்.

hypogastrium : அடியகட்டுப் பகுதி; உந்திக் கீழ்ப்பகுதி : அடிவயிற்றின் அடியகட்டுப் பகுதி.

hypogastrium : உந்திக் கீழ்ப்பகுதி : தொப்புள் குழிக்கும் அடியிலுள்ள அடிவயிற்றின் கீழ் மையப் பகுதி. பொது மண்டலம்.

hypogenesis : உறுப்புக் குறைவளர்ச்சி : உடம்பின் பகுதிகள் அல்லது உறுப்புகள் குறைவளர்ச்சியுடனிருத்தல்.

hypogenitalism : பாலுறுப்பு வளர்ச்சிக் குறைபாடு : புறப்பிறப்புறுப்புகள் பகுதி அல்லது பகுதி முதிரா நிலையில் இருத்தல். இது பொதுவாக, பாலணு உயிரணுக்களை உற்பத்தி செய்யும் உறுப்பு போதிய அளவு வளர்ச்சி பெறாததால் இது உண்டாகிறது.

hypoglossalmenue : நாநரம்பு.

hypophyseal : மூடிச் சுரப்பி; மூளை சரியச் சுரப்பி.

hypoglossal : நாவடி நரம்பு : நாவின் அடியிலுள்ள நரம்புப் பகுதி.

hypoglycaemia : கனிமக்குறை.

hypogonadism : குறை செனிப்பியம்.

hypoglycaemia : குருதிக் குளுக்கோஸ் குறைபாடு; குருதிச் சார்க்கரைக் குறை : குருதியில் குளுக்கோஸ் குறைவாக இருத்தல். இதனால், கவலை, மனக்கிளர்ச்சி, ஆழ்ந்த உறக்க நிலை, சன்னி ஆகியவை உண்டாகும். நீரிழிவு நோயாளிகளுக்கு இன்சலின் அதிகமாகக் கொடுத்து விட்டால் இந்நிலை ஏற்படலாம்.

hypokalaemia : பொட்டாசியம் குறைபாடு : குருதியில் பொட்டாசியம் அளவு மிகமிகக் குறைந்து விடுதல்.

hypomagnesaemia : மக்னீசியம் குறைபாடு : குருதியில் மக்னீசியம் குறைந்து விடுதல்.

hypomania : கிளர்ச்சிக் குறைபாடு : நடத்தை முறையில் மிதமான மாறுதலுடன் ஏற்படும் இலேசான கிளர்ச்சி.

hypomere : இடைத்தோல் : 1. தசை வெட்டுப் பகுதியின் இடைமட்டப் பகுதி. இது தண்டுவட நரம்பின் முன்புறக் கிளை ஒன்றினால் தூண்டப்படும் உடல் சுவர் தசையாக அமைகிறது. 2. உடலின் உட்குழிவுகளுக்கு உள்வரிப்பூச் சினைக் கொடுக்கும் இடை மட்ட இடைத்தோல்.

hypometabolism : உடல் வெப்பம் குறைதல்; தாழ்வளர் சிதை மாற்றம் : மந்திப்புக் கோளாறு காரணமாக உடலில் வெப்பம் குறைவாக உற்பத்தியாதல்.

hypometria : தள்ளாட்டம் : ஒரு பொருளை அடைய அல்லது ஒரு குறிக்கோளை எட்டத் தவறுவதால் உறுப்புகள் ஒத்தியங்காமல் ஏற்படும் தள்ளாட்டம்.

hypomorph : குள்ளக்கால் மனிதன் : உடலின் நீளத்துடன் ஒப்பிடும்போது கால்களின் வீத அளவு குறைவாக இருக்கும் ஒரு மனிதர்.

hypomotility : இயக்கக் குறைபாடு; குறையசைவு : இரைப்பையில் அல்லது குடல்களில் இயக்கம் குறைவாக இருத்தல்.

hyponatraemia : சோடியம் குறைபாடு : இரத்தத்தில் சோடியம் குறைவாக இருத்தல்.

hyponeocytosis : இடப்புற விலகல் : இடதுபுறம் இடம்பெயர்ந்திருத்தல். இதில் வெள்ளணுக் குறைபாட்டுடன் வெளிக் குருதியில் இளம் மற்றும் முதிரா ஊனீர் நுண்மங்கள் இருப்பது தொடர்புடையதாகும்.

hyponychium : நகமேல்திசு : நகப்படுகையில், குறிப்பாகப் பின்புறப் பகுதியில் உள்ள மேல்திசு.

hypoorthocytosis : இயல்பளவு வெள்ளணு : வெள்ளையணுப் பெருக்கத்தில் வேறுவகை வெள்ளணுக்கள் இயல்பான அளவில் இருத்தல்.

hypopharynx : அடிக் குரல்வளை; அடித்தொண்டை : குரல்வளைக்குக் கீழே, குரல்வளையின் பின்புற முள்ள குரல்வளையின் பகுதி.

hypophonia : குரல் தாழ்வு : சுவாசத்தசைகள் நலிந்திருத்தல் போன்ற தொண்டைத் தசைகள் ஒருங்கிணைந்து இயங்காமலிருக்கும்போது குரல் குறைந்திருத்தல்.

hypoprosis : தோல்காய்ப்புக் குறைபாடு : எலும்பு முறிவு ஏற்பட்டுள்ள இடத்தில் தோல்காய்ப்பு போதிய அளவு இல்லாதிருத்தல்.

hypoprosody : குரல் மாற்றக் குறைபாடு : பேசும்போது அழுத்தம், தூக்கல், ஒத்திசைவு குறைந்த அளவு மாற்றத்துடன் இருத்தல்.

hypospadias : வழிக் கீழ்த்துளை.

hyposthenuria : சிறுநீர் ஒழுக்கு : சிறுநீரை ஒரு முகப்படுத்த இயலாதிருத்தல்.

hypothalamic-pituitary axis : மூளை கீழ்த்தள-கபச் சுரப்பி அச்சு : மூளையின் கீழ்த்தளம், கபச்சுரப்பி இரண்டின் நடவடிக்கைகளையும் ஒருங்கிணைக்கும் பின்னூட்ட மண்டலங்களின் ஒரு தொகுதி. மூளையின் கீழ்த்தளம், கபச்சுரப்பியின் மீது செயற்படும் இயக்கு நீர்களை வெளியிட்டு ஒருங்கிணைக்கிறது. இதனால், அண்ணீரச்சு சுரப்பி, கேடயச்சு சுரப்பி, ஈனுறுப்புகள், மார்பகம் ஆகியவற்றில் முனை உறுப்புத் துலங்கல் ஏற்படுகின்றன. இயக்குநீர் உடலுயிர் அச்சு வளர்வதற்கும் இது உதவுகிறது.

hypothenar : உள்ளங்கைத் தசைத் திரட்சி : உள்ளங்கையின் முன்கை எலும்புப் பக்கத்தின் தசைத் திரட்சி.

hypothermia : ஆழ் உறை நிலை மருத்துவ முறை : ஒரு நோயா

ளியை இயல்பான உடல் வெப்ப நிலையிலிருந்து பல பாகைகள் குறைந்த குளிர்ந்த வெப்ப நிலையில் வைத்திருந்து நோயைக் குணமாக்கும் ஆழ்ந்த உறை நிலை மருத்துவ முறை.

hypophoria : காட்சி அச்சு முரண் தாழ்ச்சு : ஒரு கண்ணிலுள்ள காட்சி அச்சு மற்றொன்றை விடக் கீழே இருக்கும் நிலை.

hypophosphataemia : ஃபாஸ்ஃ பேட் குறைபாடு : இரத்தத்தில் ஃபாஸ்ஃபேட்டுகள் குறைவாக இருத்தல்.

hypophysectomy : கபச்சுரப்பி அறுவை மருத்துவம் : கபச்சுரப்பியை அறுவை மருத்துவம் மூலம் அகற்றதல்.

hypopigmentation : நிறமிக் குறைபாடு; தாழ் நிறமேற்றம் : நிறமி குறைந்த அளவில் இருத்தல்.

hypopituitarism : கபச்சுரப்பிக் குறைபாடு : உடல் வளர்ச்சிக்கு முக்கியமாக உதவுவதாகக் கருதப்படும் தூம்பற்ற மூளையடிச்சு சுரப்பியான கபச்சுரப்பி போதிய அளவில் இல்லாமல் இருத்தல். இதனால் பெண்களுக்குக் கருப்பை மெலிவும் மாதவிடாய் தோன்றாமையும், பாலுணர்ச்சி உந்துதல் இன்மையும் உண்டாகும். குழந்தைகள் குள்ளமாக இருப்பார்கள்.

hypoplasia : திசு வளர்ச்சிக்கோளாறு; குறை வளர்ச்சி : திசுவில் ஏற்படும் குறைபாடான வளர்ச்சி.

hypoproteinaemia : புரதக் குறைபாடு; புரதக்குறைவு; தாழ்புரதக் குருதி : இரத்த ஊனீரில் புரதம் குறைவாக இருத்தல்.

hypopyon : கண்ணறைச்சீழ்; சீழ் முன்னறை : கண்ணின் முன்பக்க அறையில் சீழ் சேர்ந்திருத்தல்.

hyposecretion : சுரப்புக் குறைபாடு; தாழ்சுரப்பி.

hyposensitivity : உணர்வுக் குறைபாடு : ஒரு தூண்டுதலுக்கு உணர்வு ஏற்படாதிருத்தல்.

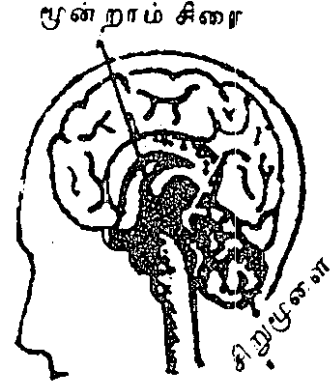
hyposmia : மோப்ப நுகர்வுணர்வுக் குறைபாடு தாழ்மோப்பம் : இயல்பான நுகர்வுத் திறன் குறைந்திருத்தல்.

hypospadias : சிறுநீர்க் குழாய்; உருத்திரிபு; அடிநீர்த்துளை; வழிக் கீழ்துளை : ஆணின் முத்திர ஒழுக்குக் குழாய் பிறவியிலேயே உருத்திரிபுடன் இருத்தல்.

hypostasis : குருதி வண்டல்; அடித்தேக்கம் : குருதி ஓட்டக் குறைவினால் உடலுறுப்புப் பகுதிகளில் ஏற்படும் செயலற்ற தேக்கம்.

hypotension : தாழ் குருதியழுத்தம்; தாழ்முத்தம்; குறை அழுத்தம்: தாழ்ந்த குருதியழுத்த நிலை. நெஞ்சுப்பைச் சுருக்கம் (10 எம்எம் எச்.ஜி. (mm Hg) அளவுக்குக் குறைவாகவும் நெஞ்சைப்பை விரிவியக்கம் 70 எம்எம் எச்ஜி அளவுக்குக் குறைவாகவும் இருத்தல்.

hypothalamus: கீழ்த்தளம் : உடலின் செயற்பாடுகளைக்



கீழ்த்தளம்

கட்டுபடுத்தும் முன் மூளைப் பகுதி. இஃது உணர்ச்சிகளுக்கும் இயற்கைக் கடன் உந்துதல் களுக்கும் பிறப்பிடமாகும்.

hypothenar eminence : அடிமுழு எலும்பு மேடு; அங்கையடி மேடு: உள்ளங்கையில் சுண்டு விரலின் கீழுள்ள அடிமுடி எலும்புப் பகுதி மேடாக இருத்தல்.

hypothermia : வெப்பக் குறைபாடு; குறைவெப்பம்; தாழ் வெப்பநிலை : உடலின் வெப்பநிலை இயல்பு அளவுக்குக் குறைவாக இருத்தல். இது மிக இளம் வயதினருக்கும் மிகவும் முதியவர்களுக்கும் ஏற்படுகிறது. தலைக் காயங்களைக் குணப்படுத்துவதற்கும், நெஞ்சுப்பை அறுவைச் சிகிச்சையின் போதும் செயற்கையான வெப்பக் குறைபாடு (30°C அல்லது 86°F) ஏற்படுத்தப்படுகிறது.

hypothesis : கருதுகோள் : 1. வாத ஆதாரமாகத் தற்காலிகமாகக் கொள்ளப்படும் கருத்து. 2. மேலா ராய்வுக்கு அடிப்படையான தற் காலிகப் பொது விளக்கக் கோட்பாடு.

hypothyroidism : கேடயச் சுரப்பி இயக்குநீர்; ஒருங்கிணைப்புக் குறைபாடு : கேடயச்சுரப்பி இயக்குநீர்கள் போதிய அளவு ஒருங்கிணையாமல், வெளியேறுதல்.

hypothyroidism : கேடயச் சுரப்பு நீர் குறைபாடு; குறைக்கேடய நிலை : கேடயச் சுரப்பி நீர் குறைவாகச் சுரப்பதால் உண்டாகும் நிலை. இது இரகசியமாக உருவாகுகிறது. இதனால், சோர்வு, உறக்கம், உடல் எடை அதிகரிப்பு, தோல் உலர்தல், மந்திப்புக் கோளாறு, மிகை மாதவிடாய்ப் போக்கு, மலச்சிக்கல், தசை நாண் இயல் நரம்பியக்கம் தாமதமாக ஏற்படுதல் மனச்சோர்வு, பைத்தியம் போன்ற அறிகுறிகள் தோன்றும்.

hypotonia : அரிதுயில் நிலை : 1. உடல்நலம் அல்லது விசையுணர்வு குறைவாக இருக்கும் நிலை. 2. தமனிகள் தளர்ச்சியடைந்திருத்தல். 3. தசைவிறைப்புக் குறைவாக இருத்தல்.

hypotropia : பார்வை அச்ச ஒரு புறச்சாய்வு : ஒரு சுண்ணின் பார்வை அச்ச, கீழ்நோக்கிச் சாய்ந்திருத்தல்.

Hypovase : ஹைப்போவாஸ் : பிராசோசின் என்ற மருந்தின் வணிகப் பெயர்.

hypoventilation : உயிர்ப்புக் குறைபாடு.

hypovitaminaemia : வைட்டமின் குறைபாடு : குருதியில் வைட்டமின்கள் குறைவாக இருத்தல்.

hypovitaminosis : வைட்டமின் குறைவு நோய்; தாழ் உயிர்ச்சத்துவம் : வைட்டமின்கள் குறைவாக இருப்பதால் ஏற்படும் நிலை.

hypovolaemia : மிகைக் குருதிச் குறைபாடு : சுற்றோட்டமாகச் செல்லும் குருதியின் அளவு மட்டுமீறிக் குறைவாக இருத்தல்.

hypoxaemia : ஆக்சிஜன் குறைபாடு : தமனி இரத்தத்தில் ஆக்சிஜன் குறைவாக இருத்தல்.

hypoxia : திசு ஆக்சிஜன் குறைபாடு; உயிர்வளிக் குறை : திசுக்களின் ஆக்சிஜன் அளவு குறைந்திருத்தல்.

hysterectomy : கருப்பை அறுவை மருத்துவம்; கருப்பை ஆக்கம்; கருவகம் எடுப்பு : கருப்பை சார்ந்த அடிவயிற்றுப் பகுதியை அறுவை மருத்துவம் மூலம் அகற்றுதல்.

hysteresis : காந்தத் தூண்டல் குறைபாடு : காந்த ஆற்றலுக்குக் காந்தத்தின் தூண்டுதல் இயக்கம் பிற்படும் நிலை.

hystereurysis : கருப்பை விரிவாக்கம் : கருப்பையின் கீழ்ப்

பகுதியும், கழுத்துக் குழாயும் விரிவடைவதல்.

hysteria : அச்சவெறி; வெறுப்பு நோய்; நரம்பிழுவை : நரம்புக் கோளாறினால் அநேகமாக பெண்கள் உளப் பண்பு உரம் பாதிப்பால் தன் வயம் இழக்கும் இசிப்பு. முடக்கு வாதம், உணர் விழப்பு ஆகியவை இந்நோயின் அறிகுறிகள்.

hysterics : வலிப்புத் துடிப்புகள்: பெண்டிர் தன்வயம் இழப்புக் கோளாறில் உறுப்புகளில் இழப்பு வலிப்புகள்.

hysterogeny : இசிப்பு நோய்த் தூண்டல் : இசிப்பு நோய்க் கோளாறு உண்டு பண்ணுதல்.

hysterography : கருப்பை ஊடு கதிர்ப்படம் : கருப்பைக் குழவி னுள் ஓர் ஒப்பீட்டு ஊடகத் தைச் செலுத்திய பிறகு கருப் பையின் ஊடுகதிர்ப்படம்.

hysterology : கருப்பையியல் : கருப்பை பற்றிய ஆய்வியல்.

hysterolysis : கருப்பைத் துண்டிப்பு : கருப்பைக்கும் சுற்றி யுள்ள கட்டமைப்புக்கு மிடையிலான ஒட்டினைத் துண்டித்தல்.

hysteromyoma : கருப்பைக் கட்டி : கருப்பைத் தசைக் கட்டி அல்லது நரம்புக் கட்டி.

hysteromyotomy : கருப்பைக் கட்டி அறுவைச் சிகிச்சை : கருப்பை இழைநார்த் தசைக்

கட்டியை அகற்றுவதற்காகக் கருப்பைத் தசைக்குள் கீறுதல்.

hysteropexy : கருப்பை நிலைப் பாடு : தவறான இடத்தில் அமைந்துள்ள அல்லது அளவுக்கு மீறி அசைகிற கருப்பையை அறுவைச் சிகிச்சை மூலம் நிலையாகப் பொருத்துதல்.

hystero salpingectomy : கருப் பைக் குழாய்த் துண்டிப்பு; கருப் பைக் குழாய் அறுவை மருத்து வம் : கருப்பையினையும் கருப் பைக் குழாய்கள் இரண்டை யும் துண்டித்து எடுத்தல்.

hysterosalpingogram : கருப்பை குழாய் ஊடுகதிர்ப் படம் : கருப் பை, கருவெளியேறும் குழாய் கள் ஆகியவற்றின் ஊடுகதிர்ப் படம். இதில் வாயு அல்லது கருப்பை வாய் வழியாகச் செலுத்தப்படும், ஊடுகதிர் ஊடு ருவாத பொருள் பயன்படுத்தப் படுகிறது.

hysterosalpingography : கருப் பை ஊடுகதிர் ஆய்வு : கருப்பை கருவெளியேறும் குழாய்கள் ஆகியவற்றை ஊடுகதிர் மூலம் ஆய்வு செய்தல். இது மலட்டுத் தன்மையை ஆராய்ந்தறியப் பயன்படுகிறது.

hysterosalpingoophorectomy : கரு அண்ட அறுவை மருத்துவம்: கரு அண்டங்கள், கரு வெளியேறும் குழாய்கள் ஆகிய இரண்டையும், அல்லது அவற்றில்

ஒன்றை அறுவைச் சிகிச்சை மூலம் அகற்றுதல்.

hysterosalpingostomy : கருவக அண்டக் குழல் வாயமைப்பு : கருப்பைக்குள் கரு உட்புகும் குழாயில் உள்ள அடைப்பு களைக் களையும் அறுவை மருத்துவம். கருவண்டத்திலிருந்து கரு முட்டை அணுவை கருப்பைக்குள் கொண்டு சேர்க்கும் கருக்குழாயில் அடைப்பிருந்தால் அறுவை மருத்துவம் செய்து அடைப்பு அகற்றுதல்.

hysteroscope : கருப்பை ஆய்வுக் கருவி : கருப்பை

வாய், கருப்பையின் உட்பகுதி ஆகியவற்றை ஆராய்வதற்கான பார்வைக் கருவி.

hysterotomy : கருவக அறுவை; கருப்பை துளைப்பு; கருவகத்திறப்பு : கருவை அகற்றுவதற்காகக் கருப்பையில் செய்யப்படும் அறுவை மருத்துவம்.

hysterotrachelorrhaphy : கருப்பைக் கழுத்துச் சீராக்கம்; கருவகக் கண்டத் தைப்பு : சிராய்த்துக் காயப்பட்ட கருப்பைக் கழுத்துப் பகுதியைச் சீர்படுத்துதல்.

hystorectomy : கருப்பை நீக்கம்.

IAP : ஐஏபி : இந்தியக் குழந்தை மருத்துவக் கழகம் (Indian Academy of Paediatrics)

iatrogenic : இரண்டாம் நிலை; மருத்துவத் திரிபியம் : ஒரு முதல் நிலையைக் குணப்படுத்துவதால் உண்டாகும் இரண்டாம் நிலை.

iatrogenesis : மருத்துவத் திரிபு நிலை : நோய்ச் சிகிச்சையினால் உண்டாகும் புதிய நிலைமை.

I band : ஐ-பட்டை : வரிச்சவ்வுத் தசை இழைமத்தின் ஒரே குணமுள்ள பட்டை. இது வக்கரிப்பு ஒளியில் கருமையாகத் தோன்றும். மங்கிய ஒளியில் பிரகாசமாகத் தோன்றும்.

IBD : ஐபிடி : குடல் வீக்கம் நோயின் (Inflammatory Bowel Disease) சுருக்கம்.

IBS : ஐபிஎஸ் : வயிற்று எரிச்சல் நோயின் (Irritable Bowel Syndrome) சுருக்கம்.

ibuprofen : ஐபுப்ரோஃபென் : மயக்கமுட்டாத அழற்சியகற்றும் மருந்து.

IC : ஐசி : உட்கவாசத்திறன் (Inspiratory capacity) என்பதன் சுருக்கம்.

Ice : பனிக்கட்டி : உறுப்புகளில் காயங்களும் வீக்கங்களும் ஏற்பட்டிருந்தால், அதில் பனிக்கட்டியை வைத்துக் குணப்படுத்தும் முறை.

ice-cream headache : குளிர்ணவுத் தலைவலி : குளிர் பாலேடு (Ice-Cream) போன்ற குளிர்ச்சியான உணவுகளை உண்பதால் உண்டாகும் தொண்டை எரிச்சல் காரணமாக ஏற்படும் ஒற்றைத் தலைவலி.

ICD : ஐ.சி.டி : பன்னாட்டு நோய்வகைப்பாடு (International Classification of Diseases) என்பதன் சுருக்கம்.

ICDS : ஐ.சி.டி.எஸ் : ஒருங்கிணைந்த குழந்தை வளர்ச்சி சேவைத் திட்டம். பள்ளி செல்வதற்கு முன் குழந்தைகளின் உடல்நிலை, மனநிலை, சமூகநிலை ஆகியவற்றை மேம்படுத்துவதற்கும், தங்கள் குழந்தைகளின் சுகாதாரத்தையும், ஊட்டச்சத்தையும் கவனிப்பதற்கு தாய்மார்களுக்குள்ள திறமையை அதிகரிப்பதற்கும் தாய் சேய்மரணத்தைத் தடுப்பதற்குமான இந்திய அரசின் திட்டம். இப்போது இந்தத் திட்டம்,

ஒருங்கிணைந்த தாய்-சேய் மேம்பாட்டு சேவை என்று அழைக்கப்படுகிறது.

ichneumon flies : ஓட்டண்ணிப் பூச்சி : மற்றொரு பூச்சியின் முட்டைப் புழுக்களில் தான் முட்டையிடும் பளிங்கு போன்ற நான்கு சிறகுகளை உடைய சிறிய ஓட்டுண்ணிப் பூச்சி வகை.

ichthammol : இக்தம்மோல் : மென்களிக்கல்லைச் சிதைத்து வடித்தல் மூலம் கிடைக்கும் திண்மையான கறுப்புத் திரவம். தோல் கோளாறுகளுக்கு மருந்தாகப் பயன்படுத்தப்படுகின்றது. கிளிசரைனில் இதன் கரைசல் வீக்கத்தைக் குறைக்கும்.

ichthyol : இக்தியால் : இக்தம்மோல் என்ற மருந்தின் வணிகப் பெயர்.

ichthyoses : தோல் கெட்டியாதல் : மேல்தோல் கெட்டியாகி சுர சுரப்பாகி விடும் நோய்.

ichthosis : செதிள்நோய் : கொம்புப் பொருள் படலத்தின் மிகை வளர்ச்சி. இதனால் மீன் தோல் போன்று கனமான, உலர்ந்த, செதிள் நிறைந்த தோல் உண்டாகும்.

ICSH : ஐ.சி.எஸ்.எச் : சிறு பிளவுகள் சார்ந்த உயிரணுக்களைத் தூண்டுகிற இயக்குநர். இது சுபச்சுரப்பியின் முன்புற மடலினால் உற்பத்தி செய்யப்படுகிறது.

ictal : நாடித்துடிப்பு சார்ந்த : காக்காய் வலிப்பு நோய் போன்ற திடீர்த்தாக்குதல் தொடர்புடைய.

icterus : மஞ்சட் காமாலை; மஞ்சணம் : செந்நிறக் குருதியணுப் பொருள் அளவுக்கு அதிகமாக அழிக்கப்படுவதால் ஈரலில் ஏற்படும் மரமரப்பு நோய்.

icterus, neonatorum : மழமஞ்சணம்.

ictus : திடீர் வலிப்பு : பிறவியில் காணப்படும் பிடிப்பு, வலிப்பு, திடீர்த்தாக்குதல் அல்லது இசிப்பு.

ICU : ஐ.சி. யூ : தீவிரச் சிகிச்சைப் பிரிவு (Intensive Care Unit) என்பதன் சுருக்கம்.

ICCU : ஐ.சி.சி.யூ : தீவிர நெஞ்சுப் பைச் சிகிச்சைப் பிரிவு (Intensive Coronary Care Unit) என்பதன் சுருக்கம்.

id : (1) மரபியல் மூலக்கருத்து; ஆழ் மனம் : கரு உயிர்ம இனக் கீற்றில் மரபியல் சிறப்பியல்புகளையெல்லாம் கொண்டுள்ளதாகக் கருதப்படும் மூலக்கருத்து. (2) உணர்வுந்தல் : தனிப்பட்ட ஒருவரின் உணர்வுந்தல்களின் தொகுப்பு.

idea : எண்ணம்; கருத்து.

ideation : கற்பனை செய்தல் : எண்ணப்படிவங்களாக உருவாக்குதல். இதில் சிந்தனை,

அறிவுத் திறன், நினைவுத் திறன் ஆகியன அடங்கும்.

ideational apraxia : அசைவு இயக்கக் குறைபாடு : ஓர் அசைவுகளின் வரிசையை ஓர் ஒழுங்கு முறையில் செயற்படுத்த இயலா திருத்தல்.

ide eruption : விரல் கொப்புளம்: விரல்கள், உள்ளங்கைப் பக்கங்களில் ஒவ்வாமைக் கொப்புள எதிர்விளைவு. இதிலிருந்து பூஞ்சணத்தைத் தனிமைப்படுத்த முடியாது.

identical twins : முழுதொத்த இரட்டையர் : சினைப்பட்ட ஒரே கருமுளையிலிருந்து வளர்ச்சி யடைந்த இரட்டைக் குழவிகள்.

identification : அடையாளம்; இனமறிதல்; இனம் காண்டல் : உளவியலில், தேர்ந்தெடுத்த ஒரு வரை முன்மாதிரியாகக் கொண்டு நமது ஆளுமையை உருவாக்கிக் கொள்ளுதல்.

identity : அடையாளம்; கறி குறி.

ideogram : குறை நிரப்பு வரை படம் : ஓர் உயிரணுவின் இனக் கீற்றுக் குறை நிரப்பின் வரை பட உருவாக்கம்.

ideoglossia : பேச்சுத் திறனின்மை : தெளிவாகப் பேசுவதற்கு இயலாமை.

ideokinetic apraxia : இயக்கத் தொடர்பின்மை : ஒரு எண்ணத்தின் மற்றும் இயக்கச் செயலின் தொடர்பின்மை.

ideomotor : உளவியல் கிளர்ச்சி: தசைகளின் தானியக்கத்தை உண்டுபண்ணும் கருத்துகளின் வடிவில் எழும் உளவியல் உந்து ஆற்றல். எடுத்துக்காட்டாக, உறுப்புகளின் கிளர்ச்சி இயக்கத்தை உண்டாக்கும் மனக்கிளர்ச்சி.

ideocy : மூடம்.

idiopathic : ஆதாரமில்லா முதல் நிலை நோய்; மூலமில்லா : வேறொரு நோயின் நிலையாய் அமையாமல் முதல் நிலையாக குறிப்பிட்ட காரணமின்றித் தோன்றும் நோய்.

idiosyncrasy : தனிமனப் போக்கு; இயல்புக்கு மாறாக செயல்; தனித்துவம் : தனிச்சிறப்புக்குரிய பண்பு தனிமனிதருக்குச் சிறப்பியல்பான உடலமைப்பு.

idiot : மூடன் : மொத்தமாக மனக்கோளாறுடைய ஓர் ஆள்.

idioventricular : இதயக் கீழறைத் தொடர்பறு நிலை : இதயக் கீழறைத்துளை தொடர்புடைய நிலை. இதய வாயிலிருந்து தொடர்பற்று இருக்கும்போது உண்டாகும் நிலை.

idoxuridine : ஐடோக்கருடின் : விழிவெண்படலப் படர்தேமல் சீழ்ப்புண்ணுக்குப் பயன்படுத்தப்படும் மருந்து.

Ig : ஐ.ஜி : தடைக்காப்புப் புரதம்.

ileitis : சிறுகுடல் வீக்கம்; கடைச் சிறுகுடல் அழற்சி : சிறுகுடலின் பின்பகுதியில் ஏற்படும் வீக்கம் (அழற்சி)

ileo : அடிச் சிறுகுடல் : சிறுகுடலை பெருங்குடலுடன் இணைக்கும் சிறுகுடலின் அடிப்பகுதி.

ileocolostomy : செயற்கைப் புண் புரை; சிறுகுடல் பெருங்குடல் இடைத்துளைப்பு : சிறுகுடல் பின்பகுதிக்கும் பெருங்குடலுகுமிடையில் அறுவை மருத்துவம் மூலம் ஏற்படுத்தப்படும் செயற்கைப் புண்புரை. பெருங்குடல் முற்பகுதியில் அல்லது ஏறுமுகப் பெருங்குடலில் ஏற்படும் தடையை அல்லது வீக்கத்தை அகற்ற இது செய்யப்படுகிறது.

ileocystoplasty : சிறுநீர்ப்பை விரிவாக்க மருத்துவம் : சிறுநீர்ப்பையின் வடிவளவை அதிகரிப்பதற்குச் செய்யப்படும் அறுவை மருத்துவம்.

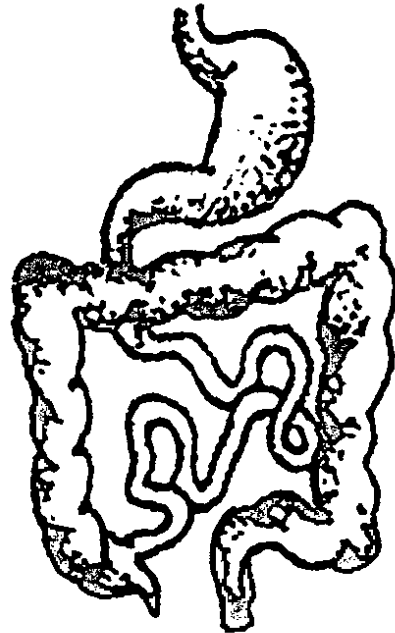
ileoileostomy : சிறுகுடல் வாயில் அறுவை மருத்துவம் : சிறுகுடலின் இரு பகுதிகளுக்கு மிடையில் அறுவைச் சிகிச்சை

மூலம் ஒரு வாயில் உருவாக்குதல்.

ileorectal : சிறுகுடல்-மலக்குடல் சார்ந்த : சிறுகுடல், மலக்குடல் தொடர்புடைய.

ileostomy : சிறுகுடல் அறுவை மருத்துவம் : அடிவயிற்றுச் சுவற்றில் ஒரு கீறல் செய்து அதன் வழியாக சிறுகுடலைக் கொண்டு வருவதற்கான ஓர் அறுவை சிகிச்சை. தோலுடன் இணைக்கப்பட்டுள்ள ஒரு பையினுள் மலம் விழுவதற்கு அனுமதிக்கும் ஒரு செயற்கை வாயில் இது.

ileum : சிறுகுடற்பின்பகுதி; கடைச் சிறுகுடல்; ஈர்ப்பகம்; குடலீறு :



சிறுகுடற்பின்பகுதி

சிறுகுடலின் சீழ்ப்பகுதியி
லுள்ள ஐந்தில் மூன்று பகுதி.

ileus : குடல் அடைப்பு; குடல்
அசைவிழத்தல்; குடல் தொய்வு;
பக்கவாதத்தின்போது ஏற்படும்
குடல் அடைப்பு. இதனால்
வாந்தி உண்டாகும்.

ileus, paralytic : குடல் வாதம்.

ileoproctostomy : தசைநாளப்
பிணைப்பு; சிறுகுடல் மலக்குடல்
இணைப்பு : சிறுகுடல் பின் பகு
திக்கும் பெருங்குடல் அடிக்
கூறுக்கும் (குதவாய்) இடையில்
தசை நாளங்களில் அறுவை
மருத்துவம்.

ilium : இடுப்பெலும்பு.

ill : நோயுற்ற; நலமிலா; நோய்
நிலை: பிணியுற்ற; கோளாறுற்ற;
ஆரோக்கியமற்ற.

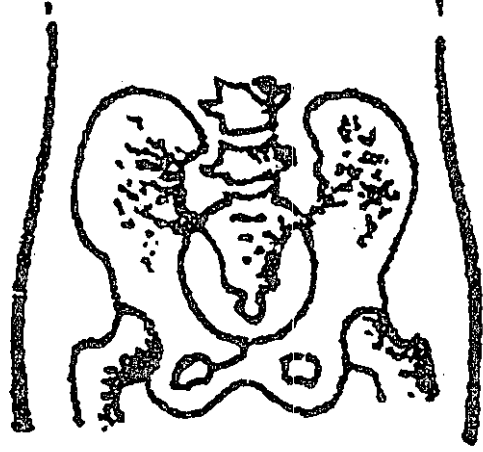
iliacartery : இடுப்புக்குருதி நாளம் :
இடுப்புத் தமனி.

illac passion : குடலடைப்பு வலி:
அடிக்குடலில் அடைப்பு ஏற்ப
டுவதால் உண்டாகும் நோவு.

illegitimacy : முறைக்கேடு.

illness : நோய்மை; உடல்
நலமற்ற நிலை; சீக்கு.

illium : இடுப்பெலும்பு : வயது
வந்தவரிடையே மூன்று எலும்பு



இடுப்பெலும்பு

களின் இணைவாகவுள்ள
இடுப்பெலும்பின் மேற்பகுதி.

illumination : ஒளி ரூட்டுதல்;
ஒளிர்மை; ஒளிமை : நுண்
ணோக்காடியில் ஒர் உறுப்பினை
அல்லது பொருளை ஆய்வு
செய்வதற்காக ஒளிரூட்டுதல்.

illusion : விழிமாறாட்டத் தோற்
றம்; திரிபுக் காட்சி; தோற்ற மயக்
கம்; மருட்கை; திருவுரு : பொய்த்
தோற்றம், மாயத்தோற்றம்.
எடுத்துக்காட்டாக, ஒரு வெள்
ளைத் துணியை பேய் என்று
தவறாக எண்ணுதல்.

illotycin : ஐலோட்டிசின் : எரித்
ரோமைசின் என்ற மருந்தின்
வணிகப் பெயர்.

IM : ஐ.எம் : உள்தசை (Intra-
muscular) சார்ந்த என்பதன்கருக்கம்.

IMA : ஐ.எம்.ஏ : இந்திய மருத்துவச் சங்கம் (Indian Medical Association) என்பதன் சுருக்கம்.

image : தோற்றம்; மனக்காட்சி; உள உரு; வடிவமைவு; படிவம்; வடிவமைப்பு : மனதில் உருவம் கற்பித்துக் காணுதல்.

imagery : நினைவுக்காட்சி; மனக்காட்சி : மனத்தகத் தோற்றம்; புனைவாற்றல் கற்பனை.

imagination : கற்பனை : பொருள்கள், ஆட்கள் அல்லது நிலைமைகள் ஆகியவற்றின் முன்பு அறியப்பட்ட உருவக்காட்சிகளிலிருந்து வேறுபட்ட மன உருக்காட்சிகள்.

imaging : உருக்காட்சியகம் : உடம்புக்குள் உள்ள கட்டமைவுகளின் உருக்காட்சிகள், படங்கள் அல்லது நிழல்களை உருவாக்குதல். காந்தப் புலங்கள், ஒலி அலைகள், கதிரியக்கம் ஆகியவற்றைப் பயன்படுத்தி இவ்வாறு உருவாக்கம் செய்யப்படுகிறது. பெரும்பாலும் கணினிகள் மூலம் ஒருங்கிணைத்து இது செய்யப்படுகிறது.

imago : முழுநிறைவு நிலை : 1. பூச்சி வாழ்க்கையில் எல்லா மாறுதல்களையும் அடைந்த பிறகு இறுதியாக ஏற்படும் முழுநிறைவான நிலை. 2. கற்பனை

குறிக்கோள் கவிந்திருக்கும் குழந்தைப் பருவத்தில் உருவாகும் ஒரு நினைவாற்றல்.

imbalance : சமநிலையின்மை; சமனின்மை; சீரின்மை : இரண்டுக்குமிடையே சமநிலை இல்லாதிருத்தல், தசை அல்லது சுரப்பி ஒருங்கிணைப்பு பிறழ் பட்டிருத்தல்.

imbecile : பிறவி மூளைத் தளர்ச்சி; மூளை நலிவு : பிறவியிலேயே மூளைத் தளர்ச்சியுடன் இருத்தல்; மன வளர்ச்சிக் குறைபாடு.

imbecility : மூளைத்தளர்ச்சி; மூளை நலிவுறல் : மனவளர்ச்சி குன்றிய நிலை. மனக்கோளாறு.

imbedding : பதிவாக்கம் : சுற்றியுள்ள திசுவுடன் பொருத்தி வைத்தல். கருப்பையின் உள்வரிச் சவ்வுடன் இணைந்த மனிதக் கரு ஊன்மங்களைப் பதியம் செய்தல்.

imbibition : உள்ளீர்ப்பு : ஒரு திரவத்தை ஈர்த்துக் கொள்ளுதல்.

imferon : இம்ஃபெரோன் : அயன் டெக்ஸ்ட்ரான் தொகுப்பின் வணிகப் பெயர். அயச்சத்துக் குறைபாட்டுக்குக் கொடுக்கப்படும் மருந்து.

imipenem : இமிப்பெனம் : சிறுநீரகச் செரிமானப் பொருளினால்

ஓரளவு செயலிழக்கப்பட்ட ஆக்சிஜன் உள்ள, ஆக்சிஜன் இல்லாத, கிராம் எதிர்ப்படி, கிராம் நேர்ப்படி உயிரிகள். இதனால் இது அந்தச் செரிமானப் பொருளின் சைலாஸ்டாட்டின் என்ற தனிப்பிசுளுடன் சேர்த்துக் கொடுக்கப்படுகிறது.

imipramine : இமிப்பிராமின் : மனச்சோர்வினைப் போக்கக் கொடுக்கப்படும் மருந்து.

imitation : பிரதிபலிப்பு; போலமை; பின்பற்று.

immature : முதிராநிலை; முதிரா: முழுமையாக வளர்ச்சியடையாத நிலை.

immedicable : தீராத நோய் : குணப்படுத்த முடியாத (நோய்).

immersion : உள்தோய்வு : உடலை நீருக்கடியில் அல்லது வேறு திரவத்தினடியில் வைத்தல்.

immigration : இடம் பெயர்தல்.

immobilization : அசைவிலாமை.

immovable : அசைவுறா.

immune : நோய்த்தடை : தற்காப்பு மூலங்கள் பெருக்கமடைவதால் ஏற்படும் நோய் எதிர்ப்புத் திறன்.

immune reaction response : ஏம மறுவினை விளைவு : உடலில் பொருத்தப்படும் மாற்று உறுப்பினை உடல் ஏற்றுக் கொள்ள மறுத்தல்.

immunity : தடைக்காப்பு; தடைக்காப்பு நிலை; நோய் எதிர்ப்புச் சக்தி; ஏமம் : உடலில் புகும் நோய்க்கிருமிகளை எதிர்த்து நோய் உண்டாவதைத் தடுக்கும் தடைக்காப்பு நிலை.

immunization : ஏமளிப்பு; தொற்றுத்தடை; ஏமளித்தல் : தொற்று நோய்களிலிருந்து தடை காப்பு அளித்தல்.

immunoabsorbent : ஏமக்காப்பு உறிஞ்சுறு பொருள் : ஒரு கரைசலிலிருந்து காப்பு மூலங்களை உறிஞ்சிக் கொள்வதற்காக அல்லது தூய்மைப் படுத்துவதற்காக பயன்படுத்தப்படும் கூழ் அல்லது செயலற்ற திடப் பொருள் போன்ற பொருள் எதுவும்.

immunoassay : ஏமக்காப்பு மதிப்பீடு : ஒருவரின் குருதியில் அல்லது திசுவினிலுள்ள தற்காப்பு மூலங்களையும் காப்பு மூலங்களையும் அளவிடுவதற்கான ஆய்வுக் கூட முறைகள். இது தொற்று நோய்களைக் கண்டறியப் பயன்படுகிறது.

immunocompetence : ஏமக்காப்புத் திறம்பாடு : ஏமக்காப்புத் துலங்கலை வளர்த்துக் கொள்வதற்கான உடலின் திறன்.

immunocompromised : ஏமக்காப்பு இன்மை : இயல்பான நோய்த்தடை அமைப்பு இல்லா திருக்கும் நிலை.

immuno compromised patients : தடைகாப்பு ஒடுங்கிய நோயாளிகள் : தடைகாப்பு நிலை ஒடுக்கப்பட்ட நோயாளிகள். மருந்துகளினால் குறைபாடான நோய்த்தடை காப்பு ஏற்படுதல்.

immunodeficiency : தடைக்காப்புக் குறைபாடு : நோய்த் தடைக்காப்பு நிலை குறைவாக இருத்தல். இதனால் நோய்கள் எளிதில் பீடிக்கின்றன.

immuno deficiency diseases : தடைக்காப்புக் குறைபாட்டு நோய்கள் : நோய்த்தடை காப்பு நிலையில் ஏற்படும் கோளாறுகளினால் வரும் அல்லது வந்தடையும் நோய்.

immunodiagnosis : ஏமக்காப்பு நோய் நாடல் : காப்பு மூலங்களைப் பொறுத்து தற்காப்பு மூலங்கள் மிகுதியாக இருப்பதை அடிப்படையாகக் கொண்ட நோய் அறிதல்.

immunodiffusion : ஏமக்காப்புப் பரவல் : பல்வேறு பகுதிகளிலிருந்து காப்பு மூலமும் தற்காப்பு மூலமும் பரவுதல்.

immunoelectrophoresis : ஏமக்காப்பு மின் விலக்கு : மின் விலக்கு, இரட்டைப் பரவல் சார்ந்த ஒரு முறை. மின் விலக்கு நகர்திறன், காப்பு மூலப் பண்புகள் அடிப்படையிலான

புரதங்களை அடையாளங்காண்பதற்கான முறை.

immunoenhancement : ஏமக்காப்பு அதிகரிப்பு : ஏமக்காப்புத் துலங்கல் அளவை அதிகரிப்பதற்கான செய்முறை.

immunofluorescence : ஏமக்காப்பு இடமாற்றம் : திசுவினா உள்ள காப்பு மூலம் அல்லது தற்காப்பு மூலம் இருக்கும் இடத்தை ஒளிர்வு மூலம் அறுதியிடல்.

immunogen : ஏமக்காப்பு தூண்டு பொருள் : ஒரு ஏமக்காப்புத் துலங்கலைத் தூண்டக்கூடிய பொருள் எதுவும்.

immunogenesis : தடைகாப்பு உருவாக்கம் : உடம்பில் நோய்த் தடைகாப்பு நிலையை உருவாக்கும் முறை ஏமவாக்கம்.

immunogenetics : ஏமக்காப்பு மரபணுவியல் : ஏமக்காப்புத் துலங்கலைப் பாதிக்கக்கூடிய மரபணுக் காரணிகளை ஆராய்தல்.

immunogenicity : தடைகாப்புத் தூண்டுதிறன் : உடலில் நோய்த் தடைகாப்பு நிலையைத் தூண்டும் திறம்பாடு ஏமத்தூண்டு திறன்.

immunoglobulins (Igs) : தடைகாப்புப் புரதங்கள் : அதிக அளவு மூலக்காற்று எடையுள்ள புரதங்கள். இதனை நிணநீர் உற்பத்தி செய்கிறது. இது பாக்டீரியா, போன்ற

மூலங்களுடன் இணைந்து நோய்த் தடைக்காப்பினை உண்டாக்க கிறது.

immunologist : ஏமக்காப்பிய லறிஞர் : ஏமக்காப்பில் துறை போகிய வல்லுநர்.

immunology : நோய்த்தடைக் காப்பியல்; நோய்த் திசுப்பாற்றி யல்; ஏமவியல் : உடம்பிலுள்ள நோய்த் தடைக்காப்பு தூண்டு திறன் பற்றிய ஆய்வியல்.

immunomodulation : ஏமக் காப்பு மாற்றமைப்பு : குறிப் பிட்ட உயிரியல் திரிபாக்கிகள் அல்லாத திரிபாக்கிகள் மூலம் ஏமக்காப்பு முறையை மாற்றி யமைத்தல். நிணநீர்ப் பொருள் கள், அல்லது நோயாளியின் தன் உயிரணுக்களுக்கு எதிராக உற்பத்தியாகும் குறிப்பிட்ட மூலக் கூறுகளை இதற்கு உதவுகின்றன.

immunopathology : தடுப்பாற்று நோயியல்; திசுக்காய ஆய்வியல்: நோய்த் தடைக்காப்பு அமைப்புத் தொடர்பான திசுக் காயம் குறித்து ஆராய்தல்.

immunophenotyping : ஏமக் காப்பு வடிவமைப்பு : ஒற்றைப் பால்படு நோய் எதிர்ப் பொருள்கள் போன்ற ஏமக் காப்புக் குறியீடு களுடன் உயிரணுக்களை வடி வமைத்தல்.

immunoprecipitation : ஏமக் காப்பு வீழ்படிவு : காப்பு மூலம்-

தற்காப்பு மூலம் வினையின் விளைவாக ஏற்படும் வீழ்படிவு.

immuno proliferative small intestinal disease (IPSTD) : ஏமக் காப்பு பரவல் சிறுகுடல் நோய் (IPSTD) : சிறுகுடலில் நோய் பரவல். இது குறிப்பாக நிணநீர் ஊடுருவல் காரணமாக உண் டாகிறது. இதனால், ஈர்ப்புச் சக்தி குறைபாடு, பசியின்மை, இளவயதினரிடம் காய்ச்சல் உண்டாகிறது. இதனை ஆல்பா கனச்சங்கிலி நோய் என்றும் அழைப்பர்.

immunosorbent : ஏமக்காப்பு ஈர்ப்புப் பொருள் : ஒரு கலவை யிலிருந்து ஒத்திசைவான தற் காப்பு மூலத்தை ஈர்த்துக் கொள்ளும் தற்காப்பு மூலம்.

immunosuppressant : ஏமக் காப்புக் குறைப்புப் பொருள் : ஏமக் காப்புத் துலங்கலைக் குறைக்கிற ஒரு பொருள்.

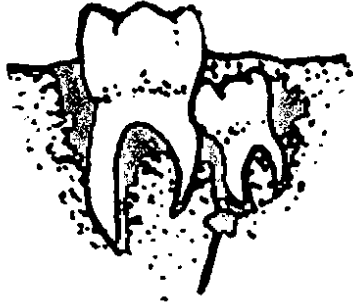
immunosuppression : நோய்த் தடைக்காப்புக் குறைப்பு மருத் துவம்: தடுப்பாற்றலடக்கு : நோய்த் தடைக் காப்புத் தூண்டு திறனை மட்டுப்படுத்துவதற் கான மருத்துவம்.

immunotherapy : தடுப்பியம்; ஏமக்காப்பு மருத்துவம்; ஏமப் பண்டுவம்; தடுப்பு மருத்துவம் : ஒருவரிடம் நோய்த் தடைக் காப்பினை உருவாக்குவதற்கு

முன் உருவாக்கிய தற்காப்பு மூலங்கள் மூலம் நடைபெறும் தானியக்க ஏமக்காப்பு உருவாக்கம்.

imodium : இம்மோடியம் : ஐயோபெராமிட் என்ற மருந்தின் வணிகப் பெயர்.

impacted tooth : தெற்றுப்பல் : மற்றொரு பல்லுக்கு அடியில்



தெற்றுப்பல்

வளரும் பல். இது மேல் நோக்கி வளர முடிவதில்லை.

impaction : நெரிப்பு.

impairment : இயல்பு திரிபு : ஒரு கட்டமைப்பின் அல்லது செயற்பாட்டின் இழப்பு அல்லது இயல்பு திரிபு.

impalpable : தொட்டுணர முடியாத : தொட்டுணர முடியாத அளவுக்கு மிக மெல்லியதான மிக நுண்ணியதான.

impaludism : மண்ணீரல் அழற்சி காய்ச்சல் : சதுப்பு நிலத்தில் வாழ்வோரிடையே காணப்படும் இடையிடையிட்ட மண்ணீரல்

அழற்சியும் காய்ச்சலும் வாய்ந்த நோய்.

impassable : செல்ல முடியா.

impediment in speech : தெற்று வாய் : திக்கித் திக்கிப் பேசுதல்.

inperforate : துளையில்லா; மாத விடாய் வழியடைப்பு; இயல்பு மாறிய அடைப்பு : பெண்ணின் கருப்பை வாய்க்குழியில் (யோனிக்குழாய்) மாதவிடாய் திரவம் வெளியேறுவதற்கு இயற்கையான திறப்பு வழி இல்லாதிருத்தல். இது பிறவிலேயே ஏற்படுகிறது.

impervious : புகா.

impetiginization : கொப்புளத் தொற்று : வேறொரு தோல் நோயின் இருப்பிடத்தில் கொப்புளங்கள் தோன்றுதல்.

impetigo : கொப்புளத் தொற்று நோய்; செஞ்சொறி; தொற்றுச் சிரங்கு : கொப்புளத்தில் உண்டாகும் ஒருவகைத் தோல் வீக்க நோய். இது கடுமையாகத் தொற்றக் கூடியது.

implant : செயற்கைப் பொருள் செலுத்தம்; இழுவை : உடலினுள் அறுவைச் சிகிச்சை மூலம் ஓர் இயற்கையான அல்லது செயற்கையான பொருளைப் பொருத்துதல் அல்லது செருகுதல்.

implantation : உயிரணு பொருத் துதல்; உயிரணுப் பதியம்; உள் வைத்தல்; இடுகை : திசுக்களில் உயிருள்ள உயிரணுக்களை அல்லது திடப்பொருள்களை உள்ளே புகுத்தல். எடுத்துக் காட்ட ரேடியம் அல்லது திட மருந்துகளை உட்புகுத்தல். கருப்பையின் உள்வரிச் சவ்வில் கருவுற்ற சிணையைப் புகுத்து தல் வேறு திசுவை ஒட்டுதல்.

implants : செலுத்துத் திசுக்கள்; உள்வைப்பு : திசுக்களில் அறுவை மருத்துவம் மூலம் புகுத்தப்படும் ஒட்டுத் திசுக்கள்.

impotence : ஆண்மைக்குறை; ஆண்மையின்மை : ஆணிடம் பாலுறவுக்கான ஆண்மைத் தன்மை இல்லாதிருத்தல்.

impregnate : சினைப்படுத்துதல்; கருவுறச் செய்தல்.

impregnation : சினையூட்டம்; சூலமை : ஒரு சினை முட்டையைக் கருவுறச் செய்தல்.

impression : பதிவாதல்; சுவடு; பதிவு; சுவடு; படுதல் : 1. ஒரு மேற்பரப்பில் ஏற்படும் பதிவு. 2. மனதில் ஏற்படும் ஓர் எண்ணப் பதிவு. 3. உரிய பற் பொருள்களைப் பயன்படுத்தி பல்வளைவு அல்லது பற்கள் முழுவதன் அல்லது அதன் பகுதியின் பதிவுருவை எடுத்தல்.

imprint : முத்திரை; படிவுறுதல் : அழுத்த மூலம் ஏற்படுத்தும் ஒரு குறியீடு; ஒரு மேற்பரப்பில் உண்டாகும் பதிவுரு.

impulse : திடீர் உணர்ச்சி; உளத் தூண்டல்; உணர்ச்சி வயப்படுதல்; துடிதுடிப்பு; உட்தூண்டு : நாடி நரம்புகளில் திடீரென அலையெழுப்பும் புறத் தூண்டுதல்.

impulse, cardiac : இதயத் துடிப்பு.

impulse, merve : நரம்புத் துடிப்பு; நரம்பு அலை.

impure : மாசுற்ற; தூய்மையற்ற.

impurity : மாசு.

inaction : செயலின்மை : தூண்டுதல் செய்வதற்குத் துலங்கல் ஏற்படாமல் போதல்.

imuran : இமுரான் : அசாத்தி யோப்பிரின் என்ற மருந்தின் வணிகப் பெயர்.

inaccessibility : அணுக முடியாமை; எட்டாமை : உளவியல் மருத்துவத்தில் நோயாளியிடம் எவ்விதப் பதில் செயலும் எழா திருத்தல்.

inactivation : செயலிழக்கை.

inactive : செயலிழப்பு.

inanimate : சடப் பொருள்.

inanition : உடல் எடைகுறைதல்; ஊட்டக் குறை : உடல் எடை

கணிசமாகக் குறைதல்; உடல் பலவீனமடைதல்.

inarticulate : இணைப்பு இன்மை: இணைக்கப்படாத நிலை, இணைப்புறுப்புகள் இல்லாத நிலை; பேச முடியாத நிலை; கோர்வையாக பேச இயலாத நிலை.

inassimilable : செரிக்க முடியாத; அகத்துறிஞ்சாத : செரிமானம் செய்து கொள்ள இயலாதிருக்கிற.

inaudible : செவிப்புலன் இன்மை: கேட்க முடியாதிருத்தல்.

inborn : கருவில் உருவான; உட்பிறந்த : கருவிலிருக்கும் போதே உருவான பண்பு; இயல்பாக அமைந்த அல்லது உள்ளார்ந்த இயல்பு.

inbreathe : மூச்சு உள்வாங்கல்.

inbreeding : குருதியுறவு மண முறை; உறவு இணைவு : மிக நெருங்கிய உறவினர்களிடையிலான திருமண உறவு.

INC : ஐ. என். சி : இந்தியச் செவிலியர் பேரவை (Indian Nursing Council)

incarcerated hernia : அடைப்பட்ட குடலிறக்கம் : குடலின் ஒரு வளையம் மார்புப் பையினுள் பிதுங்கியிருத்தல். இதனை அறுவைச் சிகிச்சையின்றி பழைய நிலைக்குக் கொண்டு வர இயலாது.

incept : வாங்கல்; சினை உள்ளடக்கல்..

inception : தொடக்கம் : 1. தொடக்க நிலை 2. உணவை வயிற்றுக்குள் கொண்டு செல்லுதல். 3. அகத்தாய்வு.

incest : முறை தகாப் புணர்ச்சி; கூடா பாலறவு; கூடாக்கலவி : தடை விதிக்கப்பட்ட அணுக்க உறவினரிடையிலான கலவி. எடுத்துக்காட்ட: தந்தை மகளுக்குிடையில், தாய் மகனுக்கிடையில் புணர்ச்சி தடை செய்யப்பட்டதாகும்.

incidence : நிகழ்வு; நிகழ்தகவு; நிகர் வளவு : ஒரு கால அளவின் போது ஒரு நிகழ்வு அல்லது நிலை நிகழும் எண்ணிக்கை; ஒரு குறிப்பிட்ட கால அளவின் போது பொதுவாக ஓராண்டில் ஒரு நோய் புதிதாகத் தோன்று நேர்வுகளின் எண்ணிக்கை.

incidentaloma : தற்செயல் கட்டி: உருக்காட்சி நடைமுறைகள் அல்லது பிற முறைகளில் தற்செயலாகக் கண்டுபிடிக்கப்பட்ட கட்டித் திரட்சி.

incineration : நீறாக்கல்.

incinerator : நீற்றுலை : திடக் கழிவுப் பொருள்களை எரிப்பதற்கான நீர் உலை.

incipient : தொடக்க; ஆரம்ப.

incised wond : வெட்டுக்காயம் : கூரிய கத்தி போன்ற ஆயுதங்களால் வெட்டிய காயம்.

incision : வெட்டுதல் (கீறுதல்); கிழித்தல்; கீறல் : கூர்மையான கருவியினால் உடல் திசுவில் வெட்டுதல்.

incisor : உளிப்பல்; வெட்டுப் பல்: முன் வாய்ப்பல், உணவை அரைத்து உண்ணப் பயன்படுகிறது.

incitant : தூண்டு பொருள் : ஒரு வினையை, நோயை அல்லது நிகழ்வைத் தூண்டி விடுகிற பொருள்.

inclusion : சேர்ப்பு.

inclusion bodies : உள் துகள்கள்: நோய்க் குணத் திசுக்கள், இயல்பான திசுக்களின் சில உயிரணுக்களில் காணப்படும் நுண்ணிய துகள்கள்.

incoherence : தொடர்பின்றிப் பேசுதல் : ஒன்றுக் கொன்று தொடர்பில்லாமல் பேசுதல்.

incoherent : தொடர்பற்ற : தருக்க முறையில் தொடர்பில்லாத, புரிந்து கொள்ள முடியாத; அசைவில்லாத.

incompatability : ஒன்றாமை.

incombatibility : ஒவ்வாமை; பொருந்தாமை; ஒன்றாமை : இரத்ததானமளிக்கப்பட்ட

இரத்தத்தை நோயாளிக்குச் செலுத்தும் போது அந்த இரத்தம் ஒத்திசையாமல் போதல்.

incompatible : முரண்பட்ட; ஒன்றா : மாறுபாடான, உடலியல் முறையில் ஒன்றுக்கொன்று முரண்பாடாகச் செயற்படும் உடலியல் பொருள்கள், உடலியல் முறையில் ஒன்றுக்கொன்று மாறுபட்டுச் செயல் புரியும் மருந்து.

incompetence : திறமைக் குறை; தகுதியற்ற; உடல் இயலாமை; தகாமை : சில இயல்பான பணிகளைச் செய்திட இயலாதிருத்தல் எ-டு நெஞ்சுப் பைச் சவ்வடைப்பு இயங்காதிருத்தல்.

incongruity : முரண்மை.

incontinence : தன்னடக்கமின்மை; கட்டுப்பாடிழந்த; அடக்காமை ஒழுகை : சிறுநீர்கழித்தல் போன்ற இயற்கை முனைப்புகளை அடக்க இயலாதிருத்தல்.

incoordination : இணக்கமின்மை; தசை ஒத்தியங்காமை; இணை; ஒழுங்கின்மை; ஒருங்கிணையாமை : தசை இயக்கங்களை ஒரு முகப்படுத்த இயலாதிருத்தல்.

incubation : அடைகாப்பு; அடைவுக் காலம்; அடைநிலை : நோய்க் குறி தோன்றும் முன்பு நோய்க்

கிருமிகள் பெருக்கமடையும் கால அளவு.

incubation period : அடைக்காலம்; நோய்க்கிருமி பெருக்க காலம் : உடலில் பாக்க்டீரியா நுழைவதற்கும் நோய்க்கிருமிகள் தோன்றுவதற்குமிடையிலான காலம்.

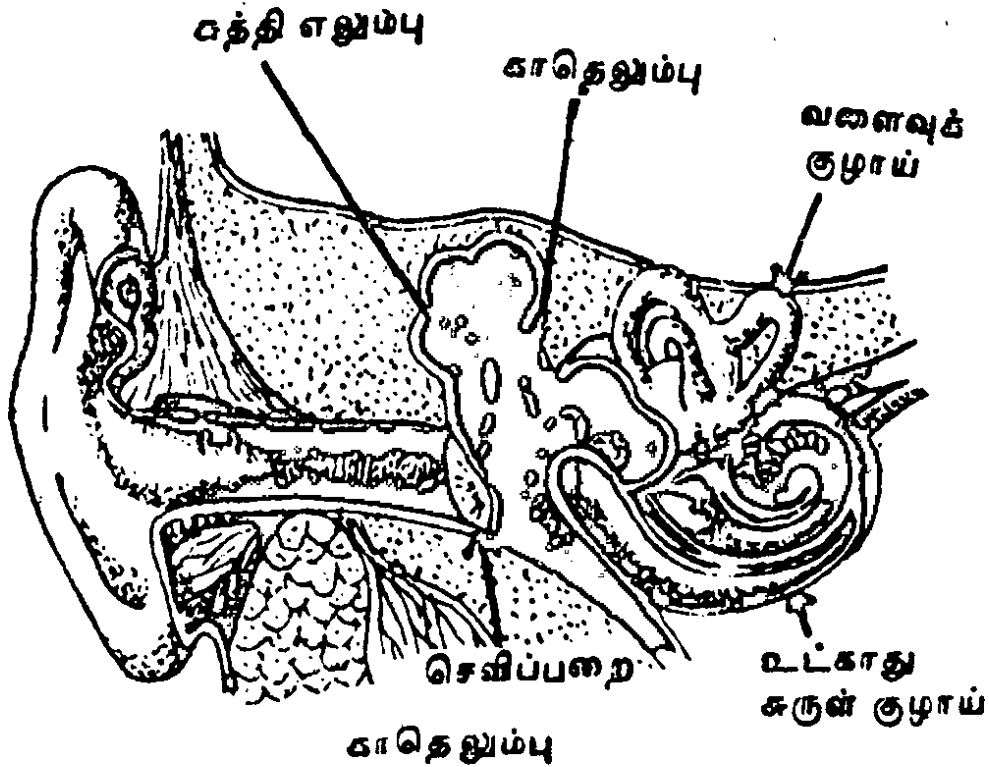
incubator : கரு முதிர்ச்சிக் கருவி; சீர் வெப்பப் பெட்டி; அடைக்காப்பு : 1. முழுவளர்ச்சியுறாமல் உரிய காலத்திற்கு முன்னரே பிறந்த குழந்தைகளை வளர்க்கும் கருவி. 2. மருத்துவ முறைகளுக்கான நோய்க்கிருமிப் பெருக்க அமைவு.

incudectomy : காதெலும்பு அறுவை மருத்துவம் : காதெலும்பின் பகுதிகள் அனைத்தையும் அறுவை மருத்துவம் மூலம் அகற்றுதல்.

incudostapedial : காதெலும்பு சார்ந்த : காதின் மையப் பகுதியிலுள்ள காதெலும்பு, அங்கவடி செவிச்சிற்றெலும்பு சார்ந்த.

incurable : குணமாகாத; தீர்விலி; தீராத : குணப்படுத்த முடியாத.

incus : காதெலும்பு : சுத்தி எலும்பிலிருந்து ஒலியலை அதிர்வுகளை வாங்குங்கும் காது எலும்பு.



indapamide : இண்டாப்பாமைடு: தாழ்ந்த குருதியழுத்தத்தை எதிர்க்கும் சிறுநீர்க் கழிவினைத் தூண்டும் மருத்துவம்.

indema : இண்டிமா : ஃபெனிண்டியோன் என்ற மருந்தின் வணிகப் பெயர்.

indentation : குழிவு; சிறுவளைவு.

Inderal : இண்டெரால் : புரோப்ரானோலால் என்ற மருந்தின் வணிகப் பெயர்.

Inderetic : இண்டெரெட்டிக் : பெண்ட்ரோஃபுளுசைட் என்ற மருந்தின் வணிகப் பெயர்.

index : அட்டவணை; சுட்டு; நிரல்.

index, blood : குருதி அளவை.

index, colour : நிறஅளவை.

index, finger : சுட்டுவிரல்.

Index Medicus : மருத்துவ ஆதார இதழ் : தேசிய மருத்துவ நூலகத்தின் (National library of Medicina) ஒரு வெளியீடு, உயிரி மருந்து இதழ்கள், சுகாதார ஆய்வாதாரங்கள் ஆகியவற்றில் வெளியாகும் சுட்டுரைகள் இதில் அடங்கியிருக்கும்.

Indian childhood cirrhosis : இந்திய குழந்தைப் பருவக் கரண நோய் : குழந்தைகளின் குழவிப் பருவத்தில் ஏற்படும் மரணம் விளைவிக்கும் குடும்ப நோய்.

இந்தியாவின் ஊரகப் பகுதிகளில் நடுத்தர இந்துக் குடும்பங்களில் இது முதல் கண்டுபிடிக்கப்பட்டது. இதனால் காய்ச்சல், திக ஆக்சிஜன் குறைபாடு, ஈரல் விரிவு, திடீர்க் கரணை, கல்லீரல் செயலின்மை ஆகியவை உண்டாகிறது. உணவில் அளவுக்கு அதிகமாக செம்புச் சத்து சேர்வதால் இது உண்டாவதாகக் கருதப்படுகிறது. செம்புப் பாத்திரங்களைப் பயன்படுத்துவதைத் தவிர்ப்பதால் இந்த நோய் ஏற்படுவது குறைகிறது.

indian hemp : இந்தியச் சணல்.

indican : இண்டிக்கான் : சிறுநீரி லிருந்து வெளியேறும் பொட்டாசியம் உப்பு.

Indian multipurpose food : இந்திய பலநோக்கு உணவு : 25% வருத்த கடலைப் பருப்பு, 75% நிலக்கடலை மாவு கலவையால் செய்து, கனிமப் பொருள்கள், விட்டமின்கள் கலந்த சத்தூட்டப் பட்டு காய்கறியுடன் கலந்த உணவு.

indicanuria : மிகை இண்டிக்கான் : சிறுநீரில் உள்ள மிகையான பொட்டாசியம் உப்பு. இயல்பான சிறுநீரில் இது சொற்ப அளவில் இருக்கலாம். அதிக அளவில் இருந்தால் குடலில் தடை ஏற்பட்டிருப்பதைக் குறிக்கும்.

indication : குறியீடு; அறிகுறி; தேவை நிலை : ஒரு நோய்க்கு முறையாகச் சிகிச்சையளிக்கப் படுகிறது என்பதைக் காட்டும் ஒரு குறியீடு அல்லது நிலை.

indicator : காட்டி.

indifferent : அசட்டை நிலை; மெத்தனமான : 1. இயல்பான தூண்டுதலுக்கு செயற்படாத நிலை. 2. வேறுபடுத்திக் காட்டப்படாத உயிரணுக்கள்.

indigenous : வட்டார நோய்கள்; உள்ளூர் நோய் : ஒரு குறிப்பிட்ட வட்டாரத்தில் அல்லது நாட்டில் பரவும் நோய்.

indigested : சீரணிக்காத; செரிமானமில்லாத.

indigestible : செரிமானமில்லை/வயிற்றுமந்தம்; செரியாநிலை : உணவு செரியாத நிலை; எளிதில் உணவு சீரணமாகாத நிலை.

indigestion : செரிமானமில்லை; செரியாநிலை; வயிற்று மந்த நோய் : வயிற்றில் உணவு சீரணிக்காமலிருத்தல்; வயிற்று மந்தம்.

indigocarmine : நீலச் சாயக் கரைசல் : சிறுநீரகம் செயற்படுவதைப் பரிசோதிக்க உதவும் 0.4% கரைசல். சிறுநீர் நீலநிறமாக இருந்தால் சிறுநீரகம் இயல்பாகச் செயற்படுகிறது என்று பொருள்.

indirect : மறைமுக.

indirect laryngoscopy : மறைமுகக் குரல்வளை ஆய்வு : குரல்வளையை ஒரு கண்ணாடி மூலமாக ஆய்வு செய்யும் முறை.

indispensable : இன்றியமையாத.

indistinct : தெளிவிலா.

indisposed : நலிந்த.

indisposition : உடல் நலமிலா.

individual : தனியாள்; தனிய.

indocid : இண்டோசிட் : இண்டோமெத்தாசின் என்ற மருந்தின் வணிகப் பெயர்.

indole : இண்டோல் : குடல்களிலுள்ள டிரிப்டோபான் சிதைவுறுவதால் உண்டாகும் பொருள். இது நுரையீரலில் இண்டாசிலாக ஆக்சிகரணமாகி, சிறுநீரில் இண்டிக்கானாக வெளியேறுகிறது.

indolencea : நோவற்ற புண்; வலியற்ற புண் : வேதனை உண்டு பண்ணாத, ஆனால் மெதுவாக ஆறக்கூடிய புண்.

indoleacetic : இண்டோலிய சிட்டிக் அமிலம் : குடல்களிலுள்ள டிரிப்டோபான் வளர்சிதை வினை மாற்றப் பொருள் சிதைவுறுவதால் உண்டாகும் முக்கிய அமிலப் பொருள்.

indolent : சோம்பல்; மெள்ளப் பரவும்; வலிமையிலா : வேலை செய்ய மனமில்லாதிருத்தல்; நோவுதராத; வேதனை உண்டு பண்ணாத,

indomethacin : இண்டோமீத் தாசின் : வீக்கத்தைக் குறைக்கக் கூடிய மருந்து. வாதக் கோளாறுகளுக்குப் பயன்படக் கூடியது. குமட்டலைத் தடுக்க வாய் வழி உட்கொள்ளலாம்.

indoramin : இண்டோரமின் : தாழ்ந்த குருதியழுத்தத்தைக் குறைக்கக் கூடிய மருந்து.

induced abortion : தூண்டிய கருச்சிதைவு; கருச்சிதைவு தூண்டல்; தூண்டல் சிதைவு : மருத்துவ முறை மூலம் கருச் சிதைவினைத் தூண்டிவிடுதல்.

induction : இடுப்பு வலி வருவித்தல்; தூண்டல்; ஊக்குதல் : மயக்கம் இடுப்பு வலி, (மகப் பேற்று வலி) போன்றவற்றைத் தூண்டி வருவித்தல்.

induction of labour : பேற்றுத் தூண்டுகை.

induration : உணர்விழப்பு; கடினமாதல் : திசுக்களைக் கடினமாக்கி உணர்ச்சியிழக்கச் செய்தல்.

industrial : தொழில் சார்ந்த.

industrial disease : தொழிலியல் நோய்கள்; தொழில்சார் நோய்கள்:

ஒரு தொழிலில் ஈடுபடும் போது தூசு, புகை, வேதியியல் போன்ற பொருள்களால் உருவாகும் நோய்.

industrial therapy : தொழிலியல் மருத்துவம் : உளவியல் மருத்துவ மனையில், தொழிலாள நோயாளிகளுக்கு உளவியல் சிகிச்சையளித்து, அவர்களை மீண்டும் தொழிலாளர் சமுதாயத்தில் சேர்ப்பதற்கு ஆயுத்தம் செய்யும் பகுதி.

indwelling : உள்ளுறைதல் : உடலுக்குள் இருக்கும் செருகு குழல், வெளியேற்றுக் குழாய், அல்லது பிற சாதனங்கள் போன்றவை.

inebriation : குடிவெறி; மது மயக்கம்; போதை : குடிபோதையில் உள்ள நிலை; மதுமயக்கத்தில் இருத்தல்.

inertia : செயலின்மை; இயக்கொழிவு; மெதுநிலை : கருப்பை சுருங்கி விரியாமல் செயலற்றதாக இருத்தல்.

inertia, uterine : கருப்பை மெதுநிலை.

inextremis : இறக்குந் தறுவாயில்.

infant : குழவி; பச்சிளங் குழந்தை; கைக்குழந்தை : ஒரு வயதுக்குக் குறைந்த பச்சிளங்குழந்தை.

infancy : குழவிப் பருவம்; குழந்தைப் பருவம்; மழலைப் பருவம் : குழந்தையின் மிகு இளம்பருவம்; குழந்தைப் பருவத்தொடக்க நிலை.

infant : குழந்தை; மழலை.

infantile : குழந்தைத்தனம்; மழலைய.

infantileism : மழலையம்; குழந்தை நிலை. உடல் மற்றும் உள்ளம் வளர்ச்சியடையாத நிலை.

infant, premature : குறைப் பேற்று மகவு.

infanticide : குழந்தைக் கொலை; மகவுக் கொலை : பிறந்தவுடன் குழந்தையைக் கொண்டு விடும் பழக்கம், பெரும்பாலும் தாய் உடந்தையாக இருக்கும் நிலையுடைய குழந்தைக் கொலை.

infantilism : உடல்-உள வளர்ச்சியின்மை; குழந்தையுள்ளம்; இளந்தோற்றம்; மழலையம் : அறிவோ உடம்போ வளர்ச்சியடையாத நிலை.

infarct : குருவிவி.

infarction : திசு மாள்வு; திசு அழிவு; குருதி நசிவுறல் : இரத்தம் பாய்வது நின்று போவதால் திசுவின் ஒரு பகுதி மாண்டு போதல்.

infect : நோய்த் தொற்று : நோய் உண்டாக்கும் உயிரிகள் பற்றுதல்.

infection : நோய்த் தொற்றுதல்; நோய்த்தொற்று; தொற்று; பரவு : காற்று, நீர், மூலம் நோய்க் கிருமிகள் பரவி நோய்த் தொற்றுதல்.

infection, airborne : வலித் தொற்று.

infection, droplet : திவலைத் தொற்று.

infection, secondary : சார் தொற்று.

infection, silent : மறைத் தொற்று.

infection, subclinical : அடைத் தொற்று; உள் தொற்று.

infectious : தொற்றவல்ல; தொற்று நிலை.

infectious disease : தொற்று; நோய் : ஒரு குறிப்பிட்ட நோய் கிருமி மூலம் தொற்றுகிற நோய். இது ஒருவரிடமிருந்து இன்னொருவருக்கு நேரடியாக அல்லது மறைமுகமாக பரவும்.

infectious mononucleosis : சுரப்பிக் காய்ச்சல் : ஒருவகைத் தொற்று நோய். இந்நோய் கண்டவர்களுக்குக் காய்ச்சல், தொண்டைப்புண், நிணநீர்க் கரணைகள் விரிவடைதல் உண்டாகும்.

infective : தொற்றவைக்கும் இயல்புடைய; தொற்றும் பண்பு : தொற்று நோயை ஒன்றிலிருந்து இன்னொன்றுக்குத் தொற்றச் செய்யும் இயல்புடைய.

inferior : கீழார்ந்த.

inferential statistics : ஊகிப்புப் புள்ளியியல் : மாதிரிகளின் அடிப்படையில் நிகழ்தகவுகள் குறித்து பொதுவான முடிவுகளை எடுப்பதற்குப் பயன்படும் முறைகள்.

inferior : தாழ்ந்த; கீழ்.

inferiority complex : தாழ்வு மனப்பான்மை : தனக்குப் பாதுகாப்பில்லை என ஒருவருக்கு ஏற்படும் உணர்வு. இதனால் சிலர் மூர்க்கத்தனமாக நடக்கக் கூடும்.

infertile : மலடிய.

infertility : மலட்டுத் தன்மை; கருத்தறிக்காமை; மலடு : இனப் பெருக்கம் செய்யும் திறன் இல்லாதிருத்தல். இந்நிலை கணவனிடமோ மனைவியிடமோ இருக்கலாம்.

infestation : ஒட்டுண்ணி மொய்ப்பு; பீடித்தல்; மொய்ப்பு : மனித உடம்பில் விலங்கு ஒட்டுண்ணிகள் நிறைந்திருத்தல்.

infibulation : விழைச்சுக் கட்டு : புணர்ச்சி செய்வதைத் தடுக்கும்

பொருட்டுப் பாலுறுப்புகளைக் கொக்கியினால் கட்டிவிடும் முறை.

infiltration : ஊடுபரவல்; ஊடுருவல்; உட்பரவல் : சுற்றுப் புறத்திசுக்கள் ஊடுருவுதல். வடியும் அல்லது கசியும் திரவம் படிப்படியாக உட்சென்று பரவுதல்.

infirm : வலிமை இழப்பு : முதுமை காரணமாக உடல் வலிமை குறைந்து, திறனற்ற நிலையடைதல்.

infirmary : மருத்துவமனை; நோய்மனை.

inflammation : அழற்சி (வீக்கம்): காயம் காரணமாக உயிர்வாழும் திசுக்களில் உண்டாகும் எரிச்சல், வீக்கம், அழற்சி போன்ற விளைவுகள்.

inflation : உப்பல் : காற்று, வாயு அல்லது திரவம் காரணமாக ஓர் உறுப்பு ஊதுதல் அல்லது வீங்குதல்.

influenza : சளிக்காய்ச்சல்; புளுக்காய்ச்சல்; பினுகரம் : கடுநீர்க் கோப்புடன் கூடிய காய்ச்சல். இது கொள்ளை நோயாகப் பரவக் கூடியது.

influenza cold : கடுநீர்க் கோப்பு.

informed consent : அறிந்த பின் இசைவு : அறுவைச் சிகிச்சை

அல்லது நோய் நடைமுறையையும் அதில் அடங்கியுள்ள அபாயங்களையும் நன்கு விளக்கிக்கூறிய பிறகு அந்த நடைமுறைக்கு உள்ளாக இசைவு தெரிவித்தல்.

infrared : செவ்வகல்.

infrared rays : அகச் சிவப்புக் கதிர்கள் : நிறப்பட்டையில் சிவப்பு நிறத்துக்கு அப்பாற்பட்ட கட்டிப்படாக்கதிர்கள்.

infrascapular : தோள் பட்டை எலும்புக்குக் கீழே.

infrasternal : மார்பெலும்புக்கு அடியிலுள்ள.

infundibulum : பெய்குழல் வடிவு; கூப்புப் புழை : ஊற்றாங்குழல் போன்ற வடிவுடைய குழாய்.

infusion : சிரைவழி உட் சொரிதல்; உட் செலுத்துதல்; நீர்ம ஏற்றம்; நீர் ஏற்றல்; நீரேற்றம் : உடலினுள் திரவம் சொரிதல். அமினோ திரவங்களை உடலுக்குள் செலுத்துதல்; திரவ மேற்றுதல்.

ingestion : உணவுச் செலுத்தம்; உட்கோள் : உணவை அல்லது மருந்தை இரப்பைக்குள் கொண்டு செல்லுதல்.

ingram regime : யானைச் சொறி மருத்துவம் : யானைச்சொறி எனப்படும் நமட்டுச் சொறியை குணப்படுத்தும் முறை. இதற்கு

டித்ரோனால் குழம்பு, புற ஊதா ஒளி பயன்படுகிறது.

ingravescent : நோய்நிலை சீர்கேடு : நோயுற்ற நிலையில் மேலும் சீர்கேடு அடைதல்.

ingredient : கலவைக் கூறு; உட்பொருள் : ஒரு கூட்டுப் பொருள் அல்லது கலவையின் ஒரு கூறு.

ingrown : உள்முக வளர்ச்சி : உள்நோக்கி வளர்தல், நகம் சதைக்குள் வளர்தல், இதனால் நோய்த் தொற்று தசைவீக்கம் உண்டாகும்.

inguinal : கவட்டு.

inhalant : உள்வாங்கு பொருள் : மூச்சோடு உள்ளிழுத்து நுரையீரல்களுக்குள் பரவுமாறு உட்கொள்ளும் பொருள்.

inhalation : மூச்சுவழி உள் இழுத்தல்; மூச்சிழுத்தல்; ஆவி பிடித்தல்: காற்று அல்லது பிற ஆவி முதலியவற்றை உள் வாங்குதல். உள் இழுக்கப்படும் மருந்துப் பொருள்.

inhaler : முகர்குழல்.

inherent : உள்ளார்ந்த; உற்ற : இரண்டற நீங்காது உள்ளியல்பாக இருக்கிற.

inheritance : மரபுரிமை.

inhibition : தடையுணர்ச்சி; உட்தடுப்பு : நீடித்த பழக்கம்

அல்லது பயிற்சி கர்ரணமாகச் செயல் வேட்கைகளின் உள்ளார்ந்த தடையுணர்ச்சி.

inhibitor : தடைப்பி.

inion : பின் உச்சிப் புடைப்பு : வெளிப்புற பின் மண்டை எலும்பு சார்ந்த புடைப்பு அல்லது வீக்கம்.

injection : ஊசி மருந்து ஊசி போடுதல்; உட்செலுத்துதல்; ஊசி குத்தல் : திகக்களில் ஊசியிட்டு மருந்து செலுத்துதல் ஊசி வழி மருந்தேற்றல்.

injection, intramuscular : தசை ஊசி.

injection, intravenous : நரம்பு ஊசி; குருதி ஊசி.

injector : ஊசிக் கருவி : திரவத்தை அதிக அளவில் பாய்ச்சும் ஒரு சாதனம்.

injury : காயம்.

injury, simple : வெறும் காயம்.

injury, grievous : கடும் காயம்.

inlay : உட்பதிவுப் பொருள் : ஒரு பல்லின் உட்குழிவின் துல்லியமான வடிவத்தில் வைத்து நிரப்பிப்பூசும் திடப்பொருள்.

inlet : உள்வழி.

inlet, pelive : இடுப்பு உள் வழி.

innate : உள்ளியல்பான : உள்ளார்ந்த; மரபணுவியல் சார்ந்த இயல்பு.

innervate : நரம்பு : வலிவாக்கல்.

innervation : நரம்பு வலுவூட்டுதல்; நரம்பூட்டம்; நரம்பளிப்பு; நரம்பிடல் : ஓர் உறுப்பின் நரம்பூட்டம்.

innocent : தீங்கற்ற; தீமையற்ற; சாதுவான : நோய் வகையில் கடுமையிராத.

innocuous : கேடற்ற; தீங்கிலா; தீதற்ற; தீங்குவிளையா : தீங்கு விளைவிக்காத.

innominate : இடுப்பெலும்பு : வயது வந்தவரிடையே மூன்று எலும்புகளின் இணைவாக உருவான இடுப்பெலும்பு.

innominate : பெயரற்ற; பெயரிலா : பெயரிடப்படாத; அநாம தேய.

innominate bone : பெயரிடப்படா இடுப்பு எலும்பு : வயது வந்தவரிடையே மூன்று எலும்புகளின் இணைவாக உருவான இடுப்பெலும்பு.

innutrition : உணவு ஊட்டக் குறை.

innutritious : சத்துக் குறைவான; ஊட்டம் தராத.

inoculate : தடுப்பூசி போடுதல் : தொற்று நோய்களைத் தடுக்க அந்த நோய் அணுக்களைக் கொண்ட மருந்தினை ஊசிமூலம் உடலுக்குள் செலுத்துதல்.

inoculation : நோய்த்தடுப்பு ஊசி; தடுப்பூசி : தொற்று நோய்களைத் தடுக்க பாதுகாப்பு வினையை ஊக்குவிக்க அந்நோயணுக்களைக் கொண்ட மருந்தை ஊசிமூலம் உடலில் செலுத்துதல்.

inoculum : ஊசி மருந்து : ஊசி மூலம் உடலுக்குள் செலுத்தப்படும் ஒரு பொருள்.

inoperable : அறுவையிலா.

inorganic : கரியமற்ற கனிம; அல் கரிம : கனிப்பொருள் தோற்ற முடைய.

inositol nicotinate : இனோசிட் டோல் நிக்கோட்டேட் : குருதி நாள விரிவகற்சி மருந்தாகப் பயன் படுத்தப்படும் நிக்கோட்டினேட்.

inpatient : அகநிலை நோயாளி : மருத்துவமனையிலேயே தங்கி மருத்துவம் செய்து கொள்பவர்.

inquest : சடல ஆய்வு; இறப்பாய்வு : திடீரென அல்லது எதிர்பாராமல் நடந்த மரணத்தின் போது உடலைப் பரிசோதனை செய்தல்.

insane : மூளை குழம்பிய; பித்து பிடித்த.

insane asylum : மனநல மருத்துவ மனை, மனநல மருத்துவக் காப்பகம்.

insanitary : துப்புரவற்ற.

insanity : பித்து நிலை; மனக்கேடு; பித்து : மூளை திறம்பிய பித்துப் பிடித்த நிலை, தன்னிலை மறந்த பைத்திய நிலை.

inscription : மருந்துக் குறிப்பு : மருந்துகளின் பெயர்களைக் குறிப்பிடும் மருத்துவ மருந்துக் குறிப்பு.

insect : பூச்சி : ஈ, தேன், பேன், உண்ணி, சிலந்தி, குளவி, மலை குளவி போன்ற பூச்சி வகை.

insect, borne : பூச்சித் தொற்று.

insecticide : பூச்சிக்கொல்லி மருந்து : புழுபூச்சிகளை அழிப்பதற்கான மருந்து.

insemination : கருவூட்டல்; விந்தேற்றல்; விந்தூட்டம்; விந்தளிப்பு; விந்திடல் : பொதுவாகப் பாலுறவு மூலம் கருப்பைக்குள் விந்தணுவைச் செலுத்துதல்.

insemination, artificial : செயற்கை விந்தளிப்பு.

insensible : உணர்ச்சியற்ற; புலப்படா; உணரா : உணர்விழந்து காழ்த்துப் போன.

insertion : நுழைப்பு; உறுப்பி
ணைப்புக் : தசை உறுப்பு
இணைந்திருக்கும் முறை. தசை
யின் இறுதிப் பகுதி எலும்பில்
இணைந்திருத்தல்.

insidious : உட்கவடான.

insight : உட்தெளிவு.

insoluble : கரையாத.

insomnia : துயிலொழி நோய்;
துயிலொழி : உறக்கமில்லாமல்
விழித்துக் கொண்டே இருக்கும்
நோய்.

inspecton, sanitory : துப்பரவு
ஆய்வாளர்.

inspection : ஆய்வு.

inspiration : உள்கவாசம்; உள்
ளெழுச்சி; உள்மூச்சு : மூச்சினை
உள்ளிழுத்தல். நுரையீரல்களுக்குள்
காற்றினை உள்வாங்குதல்.

inspire : எழுச்சிவூட்டு; மூச்சிழு.

inspired : இறுகிய.

inspiration : பொருள் உலர்த்து;
ஒரு பொருளை உலர்த்துவதற்கு
அல்லது கெட்டியாக்குவதற்கு
செய்யப்படும் செய்முறை.

instability : நிலையின்மை.

instillation : துளிவடித்தல்; சிறுகச்
செலுத்துதல் : ஒரு திரவத்தைத்
துளிதுளியாக உட்செலுத்துதல்.

institute : நிறுவனம்; நிறுவ;
தொடங்கு.

instinct : இயல்புணர்ச்சி; இயல்
மை : உயிரினங்களின் இயல்பான
நடத்தை முறையின் விளைவாக
உண்டாகும் ஒரு வளர்ச்சி முறை.

instruction : அறிவுறுத்தம் : 1. ஓர்
அறிவுறுத்துதல் : அல்லது கட்
டளை. 2. கற்பித்தல். 3. தகவல்
தெரிவித்தல்.

instructor : பயிற்சியாளர்.

instrument : சாதனம்; கருவி :
1. கருவியாக உதவும் ஓர் எந்திர
சாதனம். 2. குறிப்பிட்ட பணி
களைச் செய்வதற்கான ஒரு
சிறப்புக் கருவி.

insufficiency : போதாமை : ஒரு
குறிப்பிட்ட நோக்கத்துக்குப்
போதியதாக இல்லாத நிலை.

insufflation : உள் ஊதுதல் :
காற்று, வாயு, அல்லது தூள்
ஆகியவற்றை உடலின் உட்குழி
வுக்குள் ஊதிச் செலுத்துதல்.

insula : மூளைத்தீவு : 1. தீவு.
2. மூளை இடைச்சந்தின்
கிடை மட்டப் பரப்பிலுள்ள
மூளை மேலுறைப் பகுதியின்
முக்கோணப் பரப்பு.

insulation : காப்புப் பொருள்;
காப்பிடல் : உடலில் வெப்பம்
பாயாமல் பாதுகாப்புச் செய்கிற
ஒரு பொருள்.

insulin : கணையச் சுரப்பு நீர்; தீவியம் : கணையத்தில் சுரக்கும் நீர்ப்பொருள். இது தசைகள். இரத்தத்திலிருந்து சர்க்கரையை எடுத்து, அதை உடைத்து எரியாற்றலாக மாற்ற உதவுகிறது. நீரிழிவு நோய் உடையவர்களிடம் இந்தப் பொருள் சுரப்பதில்லை. அதனால் இரத்தத்தில் சர்க்கரை அதிகமாகிறது. எனவே, விலங்குகளின் கணையச் சுரப்பிலிருந்து எடுக்கப்பட்ட கணையச் சுரப்பு நீர் நீரிழிவு நோயாளிகளுக்கு ஊசி மூலம் செலுத்தப்படுகிறது.

insulin-dependent diabetes mellitus (IDDM) : இன்சலின் சார்பு நீரிழிவு நோய் : குழந்தை பருவத்தில் ஊசி மூலம் இன்சலின் மருந்து வழக்கமாகச் செலுத்தப்பட வேண்டிய நீரிழிவு நோய்.

insulin kinase : இன்சலின் கைனேஸ் : இன்சலினுக்கு வினையூக்கமளிக்கிற ஒரு செரிமானப் பொருள்.

insulin lipodystrophy : இன்சலின் கொழுப்பு இழுப்பு : அடிக் கடி இன்சலின் ஊசி போடுவதனால் ஏற்படும் சிக்கல் காரணமாக நீரிழிவு நோயாளிகளிடம் உள் எல்லைக் கொழுப்புப் படிவுகள் இழப்பு.

insulin preparations : இன்சலின் தயாரிப்புகள் : விரைவாகச் செயற்படும் நடுத்தரமாகச் செயற்படும் என்பிஎச் ஐசோஃப் (பேன்), நீண்ட காலம் செயற்படக்கூடிய (புரோட்டோ மின் துத்த நாக இன்சலின்-PZI) போன்ற இன்சலின் தயாரிப்புகள். தூய்மையாக்கிய போர்சின், ஆக்டிராப்பிட், இன்சலாட்டார்ட், மிக்ஸ்டார்ட் ஆகியவை மனித இன்சலின்.

insulin pump : இன்சலின் இறைப்பான் : தாழ்ந்த நிலைகளின் ஒழுங்கான வீதத்தில் இன்சலின் வழங்கும், உள்ளே பொருத்தக் கூடிய சாதனம்.

insulin-regulatable glucose transporter (IGRT) : இன்சலின் சார்ந்த குளுக்கோஸ் அனுப்பீட்டுச் சாதனம்: இன்சலின் தூண்டுதல் காரணமாக திசுப்பாய்மச் சவ்விலிருந்து குருதி நீர்ச் சவ்வுக்கு இடம் பெயக்கிற தசையிலுள்ள ஒரு புரதம் மற்றும் கொழுப்பு, இதனால் உயிரனுக்குள் குளுக்கோஸ் பாய்வது அதிகரிக்கிறது.

insulin resistance : இன்சலின் எதிர்ப்பு : இன்சலின் உடலியல் அளவுக்கான உகந்த அளவுத் துலங்கலை வெளிப்படுத்தும் நிலை. இது சுற்றோட்டமாகச்

செல்லும் குளுக்கோகான் அல்லது இன்சலின் ஏற்பிப்பற்றாக்குறை காரணமாக ஏற்படலாம்.

insulin shock : இன்சலின் அதிர்ச்சி : இன்சலினை அளவுக்கு மிகுதியாகச் செலுத்துவதால் இயல்பான மூளைச் செயற்பாட்டுக்குத் தேவையானதை விட மிகுதியாகக் குருதிக் குளுக்கோஸ் குறைபாடு ஏற்படுதல்.

insulin tolerance test : இன்சலின் தாங்குதிறன் சோதனை : இன்சலினைப் பயன்படுத்திக் கொள்வதற்கான உடலின் திறனை அறிவதற்கான சோதனை. குருதியிலுள்ள குளுக்கோஸ் அளவு இன்சலின் செலுத்தி அவ்வப்போது அளவிடப்படுகிறது. குருதி குளுக்கோஸ் அளவு 30 நிமிடத்தில் குறைந்து, 90 நிமிடத்துக்குப் பிறகு மீண்டும் இயல்பு நிலைக்குத் திரும்புகிறது. கால்சியம் குறைபாடுள்ள நோயாளிகளிடம் குளுக்கோஸ் குறையும் அளவு குறைவாகவும் இயல்பு நிலைக்குத் திரும்பும் நேரம் குறைவாகவும் இருக்கும்.

insulinoma : மிகை இன்சலின் சுரப்பு : இன்சலினை அளவுக்கு அதிகமாகச் சுரக்கும் லாங்கர் ஹான்ஸ் தீவுகளின் பீட்டா உயிரணுக்களில் ஏற்படும் கட்டி.

இதனால், குருதியில் குளுக்கோஸ் அளவு கணிசமாகக் குறைந்து மயக்க நிலை ஏற்படும்.

insulitis : இன்சலின் ஊடுருவல் : நீரிழிவு | வகையில் கணையத் தீவுகளில் ஒற்றைக் கரு மைய உயிரணுக்கள் ஊடுருவுதல்.

insult : இகழ்ச்சி : முன்னரே சீராக்கப்பட்ட நிலையின் பின்னணியில் ஏற்படும் நோய் நிலையில் அழுத்த விசையுடன் கூடிய தூண்டுதல்.

intake : உள்வாங்குதல்; ஏற்பு : உணவு, திரவம் ஆகியவை உட்கொள்ளப்படுதல்.

integrated : ஒருங்கிணைப்பு.

integration : ஒருங்கிணைப்பு : ஒருங்கிணைந்து செயற்படுவதற்காக பல்வேறு உறுப்புகளை அல்லது செயல்முறைகளை ஒன்றாக ஒருங்கிணைத்தல்.

integrin : இன்ட்டெக்ரின் : ஆக்சி பெர்ட்டின் என்ற மருந்தின் வணிகப் பெயர்.

integument : புறஉறை மேந்தோல்; புறவரி : தோலின் புறப்போர்வை.

Intellect : அறிவு; அறிவான்மை : பகுத்தறிவுத் திறன்; சிந்திக்கும் ஆற்றல்.

intelligence : அறிவுத் திறன்; மதிநுட்பம்; அறிவுத் திறம்; நுண்ணறிவு;

அறிவாற்றல் : ஆற்றிவுடைய உயிர்களுக்குள்ள கூர்மைத் திறன்; விவேகம், இதை அறிவு அளவெண்மூலம் அளவிடலாம் அறிவாற்றல்.

intelligence quotient : அறிவுத் திற அளவெண், அறிவுத் திறனளவு: அறிவுக்குக் குறி எண். மதிநுட்ப அளவு அலகு.

intensity : செறிவு.

intensive care unit (ICU) : தீவிரச் சிகிச்சைப் பிரிவு (ICU) : கடுமையான நோய், காயம், அறுவைச் சிகிச்சை காரணமாகத் தொடர்ச்சியான கண்காணிப்பு தேவைப்படும் நோயாளிகளுக்காக மருத்துவ மனையிலுள்ள ஒரு தனிப் பிரிவு. இதில் பணியாற்றுபவர்கள் இதற்கெனத் தனிப் பயிற்சி பெற்றவர்கள்.

intensive therapy unity (ITU) : தீவிர மருந்துவப் பிரிவு : மிக உயர்ந்த மருந்து உத்திகள் பயன்படுத்தப்படும் மருந்துவப் பிரிவு.

intensive inoculation : தீவிர மருந்துசி போடுதல் : படிப்படியாகச் செறிவை மிகுதிப்படுத்தி மருந்துசி போடுதல்.

intention : மருத்துவத் திட்டம்; நோக்கம்; உட்சிமை : 1. நோயைக் குணப்படுத்தும் ஓர் இயற்கை முறை. 2. உட்கருத்து.

interaction : பின்னிய செயல் விளைவு; இடைவினை : ஒன்று அல்லது அதற்கு மேற்பட்டவை ஒன்றின் மீது ஒன்று செயல் விளைவினைக் கொண்டிருத்தல்.

interarticular : மூட்டுகளிடையே; மூட்டிடை

interatrial : இதயத் தமனிகளிடையே.

intercellular adhesion molecule - 1 (ICAM-1) : உயிரணுக்களிடையே ஒட்டு மூலக்கூறு-1 (ICAM-1); அணுவிடை; உயிரணுக்களிடையே : வீக்கமடைந்த திசுவினுள் சென்று பலமுனைக்கரு வெள்ளணுக்களுக்குத் தேவைப்படும் காமா இடையீட்டுப் புரத்தினால் தூண்டப்பட்ட ஒரு புரத அணு உற்பத்தி.

interception : குறுக்கீடு; கிடைமறிப்பு.

interchange : பரிமாற்றம்.

intercostal : விலாவிடை; இடுப்பெலும்புகளிடையே; விலா எலும்பு இடைவெளி.

Intercourse : பாலுறவு; கலவி : புணர்ச்சி.

intercourse, sexual : பாலினக் கலவி.

intercurrent : உடனிகர்வான : ஏற்கனவே ஒரு நோய் பீடித்த ஒருவருக்கு இரண்டாவதொரு நோய் பீடித்தல்.

inter, digital : விரவிடை.

interference : தலையீடு.

interferon : இடையீட்டுப்புரதம் : சில நோய்க்கிருமிகளுக்கு எதிரான ஒருவகைப் புரதம். ஓர் உயிரணுவை ஒரு கிருமி தாக்கும் போது இந்தப் புரதத்தை உற்பத்தி செய்யுமாறு உயிரணு தூண்டப்படுகிறது. அந்தப் புரதம் நோய்க்கிருமியை எதிர்த்துப் போராடுகிறது.

interlobar : தொங்குதசைகளிடையே : பகுதி பிதுக்கங்களிடையே

interleukins : ஏமக்காப்புப்புரதம் : ஏமக்காப்பு துலங்கல்களை ஒழுங்குபடுத்துகிற புரதப்பொருள். இவை பல்வேறு உயிரணு வகைகளினால் துரிதமாக உற்பத்தி செய்யப்படுகின்றன.

interlocking : பின்னிக் கொளுவுதல் : யோனிக் குழாய் வழி இரட்டைக் குழந்தைகள் பிறக்கும் போது அரிதாக ஏற்படும் சிக்கல். இதில் இரட்டையின் முதல் குழந்தை பிட்டப்பிறப்பு நிலையில் வெளிவரும். அப்போது, அது இரண்டாவது இரட்டையின் தலைக்கு மேலே தனது தலையுடன் பின்னிக் கொளுவிக் கொண்டு இறங்கும்.

intermediary : இடையாளர்; இடைபொருள்.

intermediate : இடைநிலை.

intermediate-density lipoprotein (IDL) : நடுத்தர அடர்த்தி கொழுப்புப் புரதம் : குருதி நீர் கொழுப்புப் புரதம் இது கொழுப்புப் புரத லிப்போஸ் மூலம் வி எல் டி எல் நீரியல் பகுப்பு வாயிலாக அமைகிறது. இது குடலிலிருந்து ஈரலுக்கு கொலஸ்டிராலைக் கொண்டு செல்கிறது.

inter menstrual : மாதவிடாய்களிடையே.

intermittent : இடைமிதவல்; இடைவிட்ட : இடைவெளி விட்டு நடைபெறும் மிதவல் நடவடிக்கை.

internal : உள் உட்பகுதியில்; உட்காது : காதின் உள்ளூறுப்புகள் உள்ள பகுதி.

international : பன்னாட்டு; அனைத்து நாட்டு.

international unit IU : பன்னாட்டு அலகு IU : இயக்குநீர், செரிமானப் பொருள், வைட்டமின் போன்ற இயற்கைப் பொருள்களை அளவிடுவதற்குப் பன்னாட்டளவில் ஒப்பளிக்கப்பட்ட அலகு.

internship : உள்ளூறைப்பயிற்சி: ஒரு மருத்துவமனையில் அல்லது சுகாதார மையத்தில் உள்ளூறைப் பயிற்சிக்காலம்.

internuncial : உயிரணுத் தொடர்பு மையம் : நரம்பு உயிரணுக்களிடையிலான தொடர்பு மையம்.

interosseous : எலும்புகளிடையே.

interphase : இடை நிலை : 1. உயிரணுப் பிளவின் ஒரு நிலை. இதில் டி.என்.ஏ மறுபடிவம் ஏற்படுகிறது. 2. ஒரு பொருளின் (வாயு அல்லது திரவம்) இரு நிலைகள் ஒன்றோடொன்றை தொடர்பு கொள்ளும் பகுதி அல்லது மண்டலம்.

interpolation : இடைச் செருகல்: 1. ஒர் ஊடுகதிர்ப்படத்தை ஆராய்ந்து, பகுப்பாய்வு செய்தல், மருத்துவப் படத்தின் முடிவுகளை ஒருங்கிணைத்தல். 2. நோயாளி கூறியவற்றை ஆழமாகப் பகுப்பாய்வு செய்தல்.

interposition operation : சிற்றெலும்பு மாற்று மருந்து : சிறு எலும்புகளின் தொகுதி முழுவதையும் அல்லது ஒரு பகுதியை அறுவை மருத்துவம் மூலம் மாற்றுதல்.

interpretation : உரை விளக்கம்.

interserosal : ஊனீர்ச் சவ்வுகளிடையே.

interrupted : தடங்கல்.

intersection : ஊடுசந்தி.

interspinal : முதுகுத் தண்டு இணைப்பிடையே;

முதுகுத்தண்டு இணைப்பு எலும்புகளுக்கிடையே உள்ள.

interval : இடைவெளி.

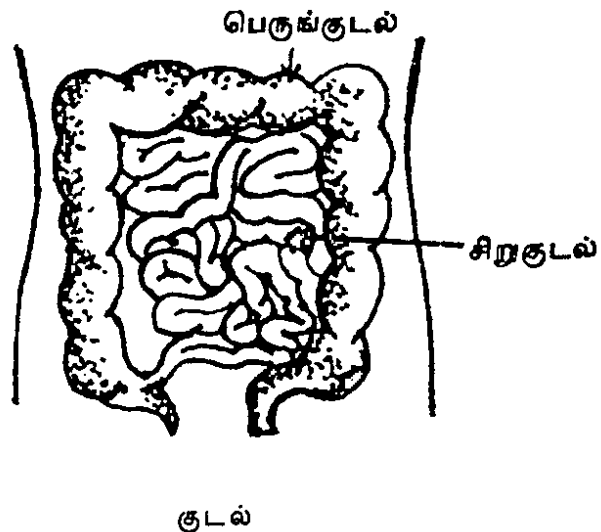
interval, lucid : தெளிவீடு.

intersex : இருபாலியல்பினர்; பால் திரிபு : இருபாலியல் பண்புகளும் வெவ்வேறு அளவுகளில் காணப்படும் ஒருவர்.

intersexuality : இருபால்தன்மை: ஆண்-பெண் இருபால் தன்மைகளுமுடைய.

interstices : சிறுஇடைவெளிகள்: ஒடுங்கிய பிளவுகள்; சந்து வெடிப்பு.

intestine : குடல்: உணவுக்குழாயின் கீழ்ப்பகுதி. இது பெருங்குடல், சிறுகுடல் என இரு பகுதிகளைக் கொண்டது.



intestine, small : சிறுகுடல்.

intertrigo : தோல் வீக்கம் : ஈரமான தோல் மடிப்புகளில் ஏற்படும்.

intervertebral : முன்னெலும்புகளிடையே.

intima : குருதி நாள உள் பூச்சுச் சவ்வு உட்படலம் : குருதி நாளத்தின் உள் பூச்சுச் சவ்வுத் திசு.

intoed : உள்ளேநோக்கிய கால்விரல்கள்.

intolerance : சகிப்புணர்வின்மை; சகியாமை : சத்துப்பொருள்கள், மருந்துகள் போன்ற குறிப்பிட்ட பொருள்களை உடல் ஏற்றுக் கொள்ள மறுத்தல்.

intorsion : கண்விழி உள்முகச் சுழற்சி : கண்விழி மூக்கை நோக்கி உள் முகமாகச் சுழல்தல்.

intoxicant : போதைப் பொருள்; வெறியம் : போதையுண்டாகும் ஒருவினையூக்கி.

intoxication : போதை : போதை மருந்து அல்லது ஆல்ககால் பானம் மூலம் போதையுண்டாகும் நிலை.

intra-abdominal : உள்அடிவயிறு; வயிற்றுள்; வயிற்றினுள்.

intracapillary : தந்துகியுள்.

intracapsular : பொதியுறையுள்.

intracardiac : இதயத்துள்.

intracath : செருகு ஊசி : ஒரு சிரையினுள் நுழைக்கப்படும் ஒரு செருகு குழல் சூழ்ந்துள்ள வளையாத ஊசி.

intracellular : உயிரணுவுள்.

intracerebral : பெருமூளையுள்.

intracorpuseular : குருதிக் கணத்துள்.

intracranial : மண்டையோட்டுள்; மண்டையுள்.

intracranial pressure (ICP) : மண்டையோட்டு உள்ளழுத்தம் : மண்டையோட்டினுள் உள்ளழுத்தத்தை மூளைத்திசுக்கள் இயல்பான அளவில் வைத்திருத்தல்.

intracutaneous : தோல் திசுவினுள்; சருமத்துள்; தோலுள்.

intra-dermal : தோலினுள்; தோலுள்.

intradural : மூளைச் சவ்வுள்; கடின உறையுள் : மூளையையும் முதுகுத் தண்டையும் சூழ்ந்திருக்கும் மேல் சவ்வின் உட்பகுதி.

intrahepatic : ஈரலுள்.

intra-lobular : காது மடலுள்; நுண்வளையக.

intralymphatic : ஊனீர் நாளத்துள்.

intramedullary : உள் சிறுமூளை சார்ந்த : 1. மூளையின் பின் பகுதியிலுள்ள. 2. தண்டுவடத்தினுள் உள்ள. 3. எலும்பு மச்சை உட்குழிவு.

intramedullary : எலும்பு மச்சையினுள்.

intramural : சுவர்ப் படுகையுள்; சுவருள் : புழையுடைய குழாய் அல்லது உறுப்பின் சுவர்ப் படுகைப் பாளங்களுக்குள்.

intramuscular : தசையுள்; தசைக்குள்; தசையுள்.

intranasal : மூக்குள்; நாசியுள்.

intraocular : கண்கூட்டுள்; கண்ணுள்.

intraoperative : அறுவைச் சிகிச்சை சார்ந்த : அறுவைச் சிகிச்சையின்போது நிகழ்கிற.

intraoral : வாய்வழியே; வாயுள்: வாய்வழியே செலுத்துதல்.

intraorbital : கண்குழியுள்.

intrapartal : மகப்பேறு காலம் : இடுப்புவலி தொடங்கி குழந்தை பிறக்கும் வரையுள்ள காலம்.

intrapartum : பிறப்பின்போது; பேற்றுள்.

intraperitoneal : வபையுள்; உதரப் பையுள் : அடிவயிற்று உட்பகுதியைச் சூழ்ந்துள்ள நீரடங்கிய இரட்டைச் சவ்வுப் பையுள்.

intraparyngeal : அடித்தொண்டையுள்.

intraplacental : நச்சுக்கொடியுள்.

intrapleural : நுரையீரல் குழியுள்.

intrapulmonary : ஈரலுள்.

intrapunitive : தந்தண்டனைப் போக்கு; தன் நிந்தைய.

intraretinal : விழித்திரையுள் : கண் விழியின் பின்புறத் திரையுள்.

intraspinal : முதுகுத் தண்டுப் புழையுள்; முளைத் தண்டுள்.

intrasplenic : மண்ணீரலுள்.

intrasynovial : உயவு நீர்மத்தினுள்.

intrathoracic : மார்புக் கூட்டினுள்; மார்பகம்.

intratracheal : குரல்வளையுள்.

intrauterine : கருப்பையுள் : கருவுறுவதைத் தடுக்கக் கருப்பையுள் செருகப்படும் சாதனம்.

intravaginal : யோனிக் குழாயினுள்; அல்குலுள் : பெண்ணின் கருப்பைக் குழாயினுள்.

Intraval : இண்ட்ராவல் : தியோப் பென்ட்டோன் என்ற மருந்தின் வணிகப் பெயர்.

intravasation : இன்ட்ராவாசேசன் : புறஅதிர்ச்சி அல்லது நோய் நிலையில் குருதி நாளத்துக்குள் புறப் பொருள் நுழைதல்.

intravascular : குருதி நாளத்துள்; குழலுள்.

intravenous : சிரைவழி; நரம்பு வழி; சிரையுள் : நரம்பின் ஊடாக உட் செலுத்துதல்.

intraventricular : இதயக் கீழறை யினுள்.

intrinsic : உயிர்க்கூறான; அக நிலை : உள்ளார்ந்த உயிர்க்கூறான.

introitus : உள்வழி; நுழைவாயில்; யோனி வாய்; யோனிப் புழை : உடலிலுள்ள ஓர் உள்வழி. ஒரு குழிவினுள் உள்ள நுழைவு வாய்; குறிப்பாக, கருப்பை வாய்க் குழாய்.

introjection : தூதான்மிய உணர்வு; உள்வீச்சு : புற உலகப் பொருள்களுடனும் ஒன்று பட்டு அவற்றின் நிலைகளையும் முடிவுகளையும் தமதாக உணரும் உணர்வு.

intromission : உறுப்புச் செருகல்: யோனிக் குழாயினுள் ஆண் குறியை நுழைத்தல் போன்று ஓர் உறுப்பினை இன்னொரு உறுப்பினுள் செருகுதல்.

intron : டிஎன்ஏ கூறு : படியெடுக்கப்பட்டுள்ள டிஎன்ஏ ஆனால், இதில் ஒரு பாலி பெப்டைடுக்கான குறியீட்டுத் தவல் அடங்கியிருக்காது.

introspection : உள்முக நோக்கு; தன் உள ஆய்வு : உற்புறக் காட்சி; தற்காட்சி; தன் உள்ளத் தைத் தானே நுணுகிக் காணும் செயல்.

introversion : அகமுகக் கோட்டம்; உட் திருப்பம்; உள்ளொடுக்கம் : அகம் புறமாகத் திருப்பு தல்; உள்முகச் சிந்தனை; எண்ணங்களை உள் நோக்கித் திருப்புதல்.

introvert : அகமுக நோக்காளர்; உள் நோக்குபவர்; அழுத்தமானவர் : சிந்தனை உள்முகமாகத் திருப்பும் இயல்புடையவர்; தன்னைப் பற்றியே எண்ணுபவர்.

intubation : உட்செருகல்; குழல் பொருத்தம்; குழலுட் செலுத்தல் : குரல்வளை திறந்திருக்கும்படி அதனுள் குழாயைச் செருகுதல்.

intubation, endotracheal : மூச்சுக் குழலுள் செலுத்தல்.

intubator : செருகு குழாய்ச் சாதனம் : மூச்சுக் குழாயினுள் அல்லது குருதி நாளத்தினுள் உட்செருகு குழாயைச் செருகிக் கட்டுப்படுத்துவதற்கான ஒரு சாதனம்.

intuition : உள்ளுணர்வு : பகுத்தறிவு முறையில் சிந்திக்காமலேயே ஏதேனும் ஒன்றை நேரடியாக அறியும் அகத்திற உணர்வு.

intumescence : வீக்கம்; புடைப்பு.

intussusception : குடல் செருகல் குடலுள் மடிப்பு; குடலேற்றம் : குடலின் ஒரு பகுதி இன்னொரு பகுதிக்குள் செருகிக் கொண்டிருக்கும் நிலை. இதனால் குடலிலும், வயிற்றிலும் கடும அடைப்பு ஏற்படும். இது பெரும்பாலும் குழந்தைகளுக்கு, குறிப்பாக பால் குடி மறக்கும் வேளையில் ஏற்படும்.

inulase : இனுலேஸ் : இனுலின் என்ற கார்போஹைடிரேட்டை லெவுலோஸ் பழச்சர்க்கரைப் பொருளாக மாற்றும் ஒரு செரிமானப்பொருள்.

inulin : இனுலின் : டி-ஃபிரக்டோஸ் என்ற பழச்சர்க்கரைப் பொருளின் தாவர ஹோமோபாலிசர்க்கரைடு. இது சிறுநீரக துப்புரவினை அளவிடப் பயன்படுத்தப்படுகிறது.

inunction : நெய்யாட்டு; எண்ணெய் தேய்த்தல்; நீவல்; தடவுகை : தோலில் எண்ணெய் தடவுதல்.

in utero : கருப்பையுள்.

in vacuo : உள் குழிவு சார்ந்த : காற்று அகற்றப்பட்ட உட்குழிவினுள் உள்ள.

invagination : உறையிடுதல்; உள்முக மடிப்பு உள்ளுறையீடு;

உட்குழிவு : குழாய் போன்ற உறையை அகம்புறமாகத் திருப்புதல்.

invalid : நோயாளி; முடம் படுதல்.

invalidism : நோய்மை.

invasion : வல்லந்த நுழைவு; பற்றுதல்; தாக்கம் : உடலுக்குள் நோய்க்கிருமிகள் வல்லந்தமாக நுழைதல்.

invasive : வல்லந்த நுழைவு : 1. உடல் திசுக்களில் ஒரு கருவியைச் செருகுவதற்கான மருத்துவ நடைமுறை. 2. ஒரு புற்று நோன்றிய இடத்துக்கு அப்பால் பரவுவதற்கான போக்கு.

invasiveness : வல்லந்தப்பரவல்: வல்லந்தமாக நுழைந்து, பரவும் நிலை.

inversion : தலைகீழ்த்திருப்புதல்; உள் திருப்பல்; கவிழ்த்தல் : கருப்பையைத் தலைகீழாகப் புரட்டுதல் போன்ற தலைகீழ்த்திருப்பம்.

inversion of the uterus : கருப்பை உத்திருப்பம்.

invert : உள் திருப்பு.

invertase : சர்க்கரைப் பகுப்பான்: குடல் நீரிலுள்ள சர்க்கரையை பிரிக்கும் செரிமானப் பொருள்.

invertebrate : முதுகெலும்பில்லா: முதுகெலும்பில்லாத விலங்கு இனங்கள்.

inverted comma sign : தலை கீழ்க் காற்புள்ளிக் குறி : ஒற்றை உறுப்புத் தொங்கு சதையின் மாறுபாட்டைக் காட்டும் சம தள மார்புப் படத்தில் காணப்படும் ஊடுகதிர் இயல்பு திரிபு. வலது மேல்மடலின் மென் தோலில் அதன் ஈரல் சவ்வு மூடியிருக்கும்.

invertor : சுழல்தசை : ஒரு தசையின் ஒருபகுதி உள் முகச் சுழல்தல்.

investing : உள்பொதிதல் : ஒரு மேற்படலத்தில் அல்லது தக்க பொருளில் கவசமிடுதல்.

in vitro : கண்ணாடிக் குழாயில்; குழலில்; புறநிலை : வேதியியல் துறை ஆய்வுக் கூடத்தில் சோதனைக் கண்ணாடிக் குழாயில்.

in vive : அக நிலை.

in vivo : உயிருள்ள திசுவில்; உடலுக்குள்; அகநிலை.

involcrum : எலும்பு மேலுறை : புதிய எலும்பின் மேலுறை. இது எலும்பு இழைமத்தைச் சுற்றி அமையும்.

involuntary : தன்னியக்க; அனிச்ச நிலைய : விருப்பாற்றலுக்குட்படாமல் தானாக இயல்கிற; இதயத் தசைகள், இவ்வாறு இயங்குவன.

involution : உட்பிதுக்கம்; உட்கருங்கல்; உள் மடிப்பு; உட்கருள்வு: ஓர் உறுப்பு தனது பணியைச் செய்து முடித்ததும் இயல்பாகச் சுருண்டு சுருங்கி விடுதல். எடுத்துக்காட்டாக, மகப்பேற்றுக்குப் பிறகு கருப்பைச் சுருங்கிக் கொள்ளுதல்.

inward : உள் நோக்கிய.

iodamoeba : குடல் அமீபா : குடல் குழாயில் காணப்படும் அமீபாவின் (ஓரணுவயிர்) ஓர் இனம்.

iodatol : ஐயோடாட்டோல் : அயோடினேற்றிய எண்ணெயின் வணிகப் பெயர்.

iodex : அயோடெக்ஸ் : அயோடின் அடங்கிய கறைபடாத களிம்பு மருந்தின் வணிகப் பெயர். சுளுக்கு, குழந்தைகளின் மயிர்க்குரு ஆகியவற்றுக்கு ஏற்றது.

iodides : அயோடைடுகள் : மற்றொரு தனிமத்தோடு அயோடின் சேர்ந்த கூட்டுக் கலவை. பொட்டாசியம் அயோடைடு, சோடியம் அயோடைடு ஆகியவை மருத்துவத்தில் பெருமளவில் பயன்படுகின்றன.

iodine : அயோடின் (கறையம்) : கரியப் பொருளைக் கருந் தவிட்டு நிறமாகக் கறைப்படுத்தும்

இயல்புடைய தனிமம். சிறு காயங்களுக்கு உடனடியாகப் பூசுவதற்கான 'டிங்சர்' தயாரிக்கப் பயன்படுகிறது.

iodism : அயோடின் நச்சு : அயோடின் அல்லது அயோடைடுகளினால் நச்சூட்டம் ஏற்படுதல். தடுமன், வேனற்கட்டி ஆகியவை இதன் அறிகுறிகள்.

iodized oil : அயோடினேற்றிய எண்ணெய் : கரிம முறையில் இணைக்கப்பட்ட 40% அயோடின் அடங்கிய கசகசா விதை எண்ணெய். இது நிறமற்றதாகவோ வெண்மஞ்சள் நிறத்திலோ இருக்கும். இதன் கருநிறக் கரைசல்கள் ஊடுகதிர் (எக்ஸ்-ரே) சோதனைகளில் பயன்படுகிறது.

iodofrom : அயோடின் நச்சுத் தடை மருந்து : நச்சுத்தடைக் காப்பாகப் பயன்படுத்தப்படும் அயோடின் சேர்மம்.

iodopsin : அயோடாப்சின் : வைட்டமின் Aஇல் உள்ள ஒரு புரதப்பொருள். கண்விழியின் பின் புறத் திரையிலுள்ள கழிவடிவக் கட்டமைப்பில் இருக்கும் கருஞ்சிவப்புப் பகுதியின் ஒரு கூறு.

iodoxyl : அயோடாக்சில் : 50% அயோடின் கலந்த ஒரு கலவை

மருந்து, சிறுநீர்க்கோளாறுகளுக்கு நரம்பு வழியாகச் சிறிது சிறிதாகச் செலுத்தப்படுகிறது.

ion : அயனி (மின்மயத் துகள்) : நீர்க்கரைசலிலும் சேண் வெளியிலும் அணு அமைதிக் குறைவால் ஏற்படும் மின்செறிவூட்டப்பட்ட துகள்.

lenamin : அயோனாமின் : ஃபென்ட்டர்மின் என்ற மருந்தின் வணிகப் பெயர்.

ionizing radiation : அயனியாக்கக் கதிர்வீச்சு : உக்கிரக்கட்டிகளை அழிப்பதற்கான சிகிச்சையிலும் ஊடுகதிர் உருக்காட்சியிலும் பயன்படுத்துப்படும் கதிர்வீச்சு. இது மரபணு அல்லது உயிரணுச் சேதத்தை உண்டாக்கும்.

ionization : அயனியாக்கம் : கரைசலிலுள்ள ஒரு பொருளைப் பிரித்தல்.

iontophoresis : அயனி இடப் பெயர்வு : 1. கரையும் உப்புகளின் அயனிகளை உப்புகளைத் திசுக்களினுள் மின்னோட்டம் மூலம் உட்செலுத்துதல். 2. ஒரு உப்புக் கரைசலின் வழியாக மின்னோட்டத்தைச் செலுத்தும் செய்முறை. இதனால், நேர் அயனி, எதிர் துருவத்தினுள்ளும்,

எதிர் அயனி நேர் துருவத்தினுள்ளும் இடம் பெயரும்.

involute : இயல்பு மீட்சி : விரி வாக்கத்துக்குப் பிறகு இயல்பு நிலைக்கு மீள்தல்.

IOP : ஐ.ஓ.பி. : உள்கண்விழி அழுத்தத்தின் (Intraocular pressure) சுருக்கம்.

iopanic acid : அயோப்பானிக் அமிலம் : ஊடுகதிர் ஒளிபுகாத சாயம். பித்தப்பை ஊடுகதிர்ப் படத்தில் இது பயன்படுத்தப் படுகிறது.

iopanic acid : அயோப்பானிக் அமிலம் : புட்யிரிக் அமிலத்தி லிருந்து வழிப்பொருளாக எடுக்கப் படும் சிக்கலான அயோடின்.

IP : ஐ.பி. : நோய் முதிர்வுக் காலம் (Incubation period) என்பதன் சுருக்கம்.

ipecae : ஐப்பிக்கா : வாந்தியும் வயிற்றுப் போக்கும் உண்டாக்கும் 'இப்பிகாகுவான்ஹா' என்ற தென் அமெரிக்க மூலிகைச் செடியின் உலர்ந்த வேர்.

IPPB : ஐ.பி.பி.பி. : இடையிட்ட நேரழுத்தச் சுவாசம் (Intermittent positive pressure breathing) என்பதன் சுருக்கம்.

IPPV : ஐ.பி.பி.வி. : இடையிட்ட நேரழுத்த காற்றோட்டம்

(Intermittent positive pressure ventilation) என்பதன் சுருக்கம்.

ipsilateral : ஒருபக்க அமைவு : ஒரே பக்கத்தில் அமைந்துள்ள

IQ : அறிவுத்திற அளவெண்; அறிவுத்திறன் குறியீடு : அறிவுக் குறிவிழுக்காடு எண்.

iridectomy : விழித் திரைப்படல அறுவை மருத்துவம்; திரையெடுப்பு; விழித்திரை நீக்கம் : விழித் திரைப்படலத்தின் ஒரு பகுதியைத் துண்டித்து எடுத்தல்.

iridectasis : விழிவிரிவாக்கம் : விழித்திரைப்படலத்தை அல்லது கண்ணின் மணியை விரிவடையச் செய்தல்.

iridectome : விழித்திரை அறுவைக் கருவி : விழித்திரைப்படல அறுவைச் சிகிச்சையில் விழித்திரையை வெட்டியெடுப்பதற்கான கருவி.

iridium : இரிடியம் (உறுதியம்) : அணு எண் 11 கொண்ட உறுதி மிக்க உலோகத் தனிமம். மார்புப்புற்று நோயைத் தொடக்கத்தில் குணப்படுத்தப் பயன்படுகிறது.

iridocele : விழித்திரைப் பிதுக்கம் : விழித்திரைப்படலத்தின் ஒரு பகுதி பிதுங்கியிருத்தல்.

iridocyclitis : விழித்திரை வீக்கம்; திரைச் சூழலற்சி; திரை குவித்

தசையழற்சி : விழித்திரைப்படலம் வீங்கியிருத்தல்.

iridodialysis : விழித்திரைப் பிரிப்பு :

விழித்திரைப்படலத்தைக் கண்ணிமை இணைப்பிலிருந்து தனியாகப் பிரித்தல்.

iridokeratitis : விழிவெண்படல

வீக்கம் : விழித்திரைப்படலமும் விழிவெண்படலமும் வீக்கமடைதல்.

iridotomy : விழித்திரைக் கீறல்; திரை வெட்டு : விழித்திரைப் படலத்தின் கீறல் செய்தல்.

iridoplegia : விழித்திரை வாதம்: விழித்திரைப்படலம் செயலற்றுப் போதல்.

iris : விழித்திரைப்படலம்; விழித்திரை : நடுவில் விழிமணிக்குரிய துளையுடைய ஒரு விழிச் சவ்வு.

iritis : விழித்திரை அழற்சி; திரை அழற்சி.

iron : அயம்/இரும்பு : குருதி நிறமி, செரிமானப் பொருள்கள் உற்பத்தி செய்வதற்கு இன்றியமையாத கனிமப்பொருள். அயம், அதன் உப்புகளின் வடிவத்திலும், அய சல்ஃபேட், அயசுள்க்சோனேட், அம்பியூமரேட், அயரெக்ஸ்டிரான் போன்ற கூட்டுப்பொருள்கள் வடிவிலும் பயன்படுத்தப்படுகிறது. சிவப்பு இறைச்சி, ஈரல்,

முட்டை, மஞ்சள் கரு, கீரை வகைகள், உலர் கனி கள், வெல்லம் ஆகியவற்றில் இரும்புச் சக்தி மிகுதியாக உள்ளது.

iron gluconate : அயக்குளுக்கோனேட் : இரும்பின் கரிம உப்பு களில் ஒன்று. எரிச்சலைக் குறைக்கக் கூடியது.

iron chelators : அயம் நீக்கிகள்.

iron lung : அயலீரல்.

irradiate : அயனிக் கதிரியக்க மருத்துவம்; கதிர் ஊட்டயம் : அயனியாக்கக் கதிரியக்கத்துக்கு உட்படுத்திச் சிகிச்சை செய்தல்.

irradiation : அயனிக் கதிர் வீச்சு; கதிர் ஊட்டம் : 1. அயனியாக்கக் கதிரியக்கம் மூலம் சிகிச்சை அளித்தல். 2. மையத்திலிருந்து எல்லாத் திசைகளிலும் பரவச் செய்தல்.

irrational : அறிவுக்குப் பொருந்தாத; பகுத்தறிவுக்குப் பொருந்தாத.

irreducible : குறுக்க இயலாத; குறையா; உள்ளொடுங்கா : விரும்பிய நிலைக்குக் கொண்டுவர முடியாதிருத்தல்.

irregularity : ஒழுங்கற்ற; சீரிலா.

irregularity of pulse : நாடிச் சீரின்மை.

irrigation : நீர்மக்குறை; மண்ணியம்.

irritability : எரிச்சலூட்டும் தன்மை; எரிச்சல்படுதல்; உறுத்து தன்மை : 1. சின மூட்டும் தன்மை. 2. ஒரு நிலைமைக்கு மட்டு மீறிய துலங்கல்.

irritable : கூருணர்ச்சியுள்ள : தசைகள், நரம்புகள் வகையில் புறத்தூண்டுதலினால் எளிதில் உயிர்ப்பியக்கம் எழுப்பப்பெறத் தக்க.

irritable bowel syndrome (IBS): வயிற்றெரிச்சல் நோய் (IBS) : வயிறு இயங்குவதில் ஏற்படும் கோளாறு. இதில் அடிவயிற்றில் வலியுடன் வயிற்றுப்போக்கு அல்லது மலம்போகும் பழக்கத்தில் மாறுதல் உண்டாகும்.

irritant : எரிவந்தப் பொருள்; உறுத்தி : எரிச்சலூட்டக் கூடிய ஒரு பொருள்.

irritation : எரிச்சல்; உறுத்தல் : 1. எரிச்சலூட்டும் அழற்சிக்குத் துலங்கல். 2. நரம்பு அல்லது தசைத் தூண்டுதலுக்கு இயல்பான துலங்கல்.

IRV : ஐஆர்வி IRV : உள் மூச்சுக் காப்பளவு (Inspiratory Reserve Volume) என்பதன் சுருக்கம்.

ischaemia : குருதிப் பற்றாக் குறை; குருதியோட்டக்குறை; இரத்தக்குறை : உடலின் எந்த

ஒரு பகுதிக்கும் இரத்தம் போதிய அளவு செல்லா திருத்தல்.

ischemic colitis : குருதிப்பற்றாக் குறைக் குடல்அழற்சி : கடும் வயிற்று வலியுடன் கூடிய அடிவயிற்றுவலி. இதனுடன் குமட்டல், மலச்சிக்கல், காய்ச்சல், இரத்தத் துடன் பேதி ஆகியவையும் உண்டாகும். குடல் இணையத் தமனிகளின் தடிப்பு காரணமாக இது ஏற்படுகிறது.

ischaemic heart disease : இதயக் குருதிக் குறைநோய் : இதயத் தசைகளுக்கு போதிய அளவு இரத்தம் செல்லா திருத்தல் உண்டாகும் இதய நோய்.

ischium : இடுப்பெலும்பு; இடுப் பெலிம்பின் கீழ்ப்பகுதி : உட்காரும் போது உடலைத் தாங்குகிற எலும்பு.

island : தீவு : சுற்றியுள்ள திசுவி லிருந்து துண்டிக்கப்பட்ட அல்லது மாறுபட்ட பண்புடைய ஒரு கட்டமைப்பு.

islet : குறுந்தீவு; தீவுத்திட்டு : ஒரு வகைத் திசுவினுள்ளேயே இருக்கும் இன்னொரு திசு வகையின் ஓர் நுண்ணிய தனித்த திரள்.

islets of langerhans : கணைய உயிரணுக்கள் : கணையம் முழுவதிலும் பரவலாக இருக்கும் தனிவகை உயிரணுக்களின் தொகுதி. இவை கணைய நீரைச் (இன்சுலின்) சுரக்கின்றன. இந்நீர் இரத்த ஓட்டத்தில் நேரடியாக ஈர்த்துக் கொள்ளப்படுகிறது.

Ismelin : இஸ்மெலின் : குவானித் தைடின் என்ற மருந்தின் வணிகப் பெயர்.

isoagglutination : ஓரக ஒட்டுத் திரட்சி : ஒரே இனத்தைச் சேர்ந்த வேறொரு உறுப்பினரின் இரத்தத்திலிருந்து அணு ஒட்டுப்பொருள்களினாய் இரத்தச் சிவப்பணுக்கள் ஒட்டுத் திரட்சி அடைதல்.

isoagglutinin : நிகரிய ஒட்டுத் திரளி.

isocarboxazid : ஐசோகார்பாக்சாசிட் : சோர்வு நீக்கும் மருந்து.

isoetharine : ஐசோனத்தாரின் : மூச்சுக்குழாய் விரிவாக்க மருந்தாகப் பயன்படுத்தப்படும் பீட்டர்-2 என்னும் அண்ணீரகச் சுரப்பு நீர்.

isoenzyme : ஓரகச் செரிமானப் பொருள் : பல்வேறு திசுக்களில் காணப்படும் ஒரு புரத வினையூக்கி.

isoflurane : ஐசோஃபுரூரான் : விரைந்து ஆவியாகக்கூடிய திரவ மயக்கமருந்து. இது உப்பீனியோடு சேர்ந்த ஒருவகை ஈதர்.

Isogel : ஐசோஜெல் : பேதி மருந்தாகப் பயன்படும் ஒருவகைக் குருணை மருந்தின் வாணிகப் பெயர்.

isolation : ஒதுக்கம்; தனிமைப்படுத்துதல்; ஒதுக்கிவைப்பு; தனியம் : பல்வேறு காரணங்களுக்காக ஒரு நோயாளியை மற்ற நோயாளிகளிடமிருந்து பிரித்து வைத்தல்.

isolation hospital : தனிமை மருத்துவமனை : தொற்று நோயாளர்களுக்காகத் தனிப்படுத்தப்பட்ட மருத்துவ மனை.

isolation ward : தனிமைப் பிரிவு: தொற்று நோயாளர்களுக்காகத் தனிப்படுத்தப்பட்ட மருத்துவ மனைப் பிரிவு.

isoleucine : ஐசோலூசின் : இன்றியமையாத அமினோ அமிலங்களில் ஒன்று.

isolevin : ஐசோலெவின் : ஐசோப் பிரினாலின் சல்ஃபேட் என்ற மருந்தின் வணிகப் பெயர்.

isomer : ஓரக அயனி : ஒரே மூலக்கூற்றுக் கட்டமைப்பையும், மாறுபட்ட வேதியியல் மற்றும் இயற்பியல் குணங்களையும் கொண்டுள்ள வேதியில் பொருள்கள். மூலக்கூற்றில் மாறுப்பட்ட அணுக்கள் அமைந்திருப்பதால் இவ்வாறு அமைகிறது.

isometric : சம மட்டுடைய; சம நீள்; இணை அளவு : ஒரே சீரான அளவுள்ள.

isometric exercise : ஒருசீர்மைப் பயிற்சி : தடைக்கு எதிராக அழுத்தம் கொடுத்துத் தசையை வலுப்படுத்தும் தீவிரப் பயிற்சி.

isoniazid : ஐசோனியாசிட் : எலும்புருக்கி நோயில் (காச நோய்) பயன்படுத்தப்படும் மருந்து. இது ஐசோநிக்கோட்டினிக் அமிலத்திலிருந்து வழிப்பொருளாக எடுக்கப்படுகிறது.

isoprenaline sulphate : ஐசோப் பிரினாலின் சல்ஃபேட் : ஈளை நோய்க்குக் (ஆஸ்த்மா) கொடுக்கப்படும் மருந்து, இது குண்டிக் காய் இயக்குநீரிலிருந்து எடுக்கப்படும் பொருள்.

isoproterenol : ஐசோபுரோட்டீரனால் : மூச்சுக்குழாய் விரிவாக்க மருந்தாகப் பயன்படுத்தப்படும் பீட்டா அண்ணீரகச் சுரப்பு நீர்.

isoprenaline : ஐசோபிரினாலின்: ஆற்றல் வாய்ந்த, பீட்டா அண்ணீரகச் சுரப்பு நீர். இது ஆல்ஃபா அண்ணீரகச் சுரப்பு நீருடன் மிகக் குறைந்த அளவே தொடர்புடையது. குறை இதயத் துடிப்பு அல்லது இதய அடைப்பு உள்ள நோயாளிகளுக்கு இதயத் துடிப்பு வேகத்தைத் தூண்டு வதற்கு அவசர நிலைகளில் பயன்படுத்தப்படுகிறது.

isospora : ஐசோஸ்போரா : ஸ்போரோசோவான் ஒட்டுண்ணி. இது கடுமையான வயிற்றுப் போக்கை உண்டாக்கக்கூடியது.

isosthenuria : ஐசோதெனூரியா: திரவ உள் இழுப்பு குறைவாக இருந்தபோதிலும் குருதிநீர் போன்றே ஊடுகலப்புத் திறனுடன் சிறுநீர் சுரத்தல்.

isothermia : ஐசோதெர்மியா : ஒரு வெப்பநிலை உடைய.

isotonic : நிகரழுத்த : 1. ஒரே அளவு நெகிழ்வுத் திறனுடைய ஒரு கரைசல். 2. தசைச் சுருக்கத்தின்போது ஒரே அளவு எதிர்ப்புத் திறனைப் பேணுதல்.

isotope : ஓரகத்தனிமங்கள் : ஒரே எண்ணிக்கையிலான அணு எண்ணையும் உடைய ஒரு வேதியியல் தனிமம். இதில்

நியூட்ரான்களின் எண்ணிக்கையும், அணு எடையும் மாறுபட்டு இருக்கும்.

isotopes : ஓரகத் தனிமங்கள் (ஐசோடோப்புகள்) : ஒரே பொருண்மையுடன் எடை மட்டும் வேறுபாடுடைய தனிம வகை. கதிரியக்கத் தன்மையுடைய இத்தகைய தனிமங்கள் மருத்துவத்தில் நோய் மருத்துவத்துக்குப் பயன்படுத்தப்படுகிறது.

isopropanal : ஐசோபுரோப்பானால் : கைகளுக்குத் தொற்றுத் தடைகாப்பு மருந்தாகப் பயன்படும் வேதியியல் பொருள்.

isotone : ஒரெண் அணு : கருவுட் பகுதியில் நொதுமங்களை ஒரே எண்ணாக உடைய அணு.

isoxazole penicilline : ஐசோக்சாசோல் பெனிசிலின் : கொப்புளங்கள், அரச பிளவைகள் ஆகியவற்றைக் குணப்படுத்த வாய்வழி உட்கொள்ளப்படும் மருந்து.

isoxuprine : ஐசோக்சுப்ரின் : கருமுதிர்வுக்கு முன் ஏற்படும் வயிற்று வலிக்குக் கொடுக்கப்படும் மருந்து.

ispaghula : இஸ்பாகுலா : வயிற்று உப்புசத்திற்குப் பயன்படுத்தப்படும் இயற்கை இழைம உணவு.

issue : வெளிப்பாடு : 1. வழித் தோன்றல். 2. சீழ் அல்லது இரத்தம் வெளியேறுதல்.

isthmitis : தொண்டை வீக்கம் : தொண்டையிலும் வாயின் பின்பக்கப் புழையிலும் வீக்கம் உண்டாதல்.

isthmus : இணைப்புறுப்பு; உறுப்பு இடைஇணைப்பு; சந்தி : கேடயச் சுரப்பியின் இரு பகுதிகளையும் இணைக்கும் ஒடுக்கமான உறுப்புக்கும் இச்சொல் பயன்படும்.

itch : சிரங்கு (நமைச்சல்); அரிப்பு; சொறி : தோலில் அரிப்புக் காணும் தொற்று நோய் வகை.

itch-mite : சிரங்குப்பூச்சி : தோலைக் துளைத்து, சிரங்குக்குக் காரணமாக இருக்கும் சிறுபூச்சி வகை.

ITP : ஐ.டி.பி. ITP : முதல்நிலைத் தட்டணுச் செம்புள்ளி நோய் (Idiopathic Thrombocytopenic purpura) என்பதன் சுருக்கம்.

ITU : தீவிரச் சிகிச்சைப் பிரிவு.

IUCD : உள்கருப்பைக் கருத்தடைச் சாதனம்.

IUD : ஐ.யு.டி. : உள்கருப்பைச் சாதனம் (Intrauterine device) என்பதன் சுருக்கம்.

IUGR : உள்கருப்பை வளர்ச்சிக் குறைவு.

IV : ஐ.வி. : நரம்புவழி (Intravenous) என்பதன் சுருக்கம்.

IVF : சோதனைக் கூடக் கருவுறல்.

ivory vertebrae : தந்த முதுகெலும்பு : எலும்பாக்கத் திசு இடமாற்றத்தில் காணப்படும் எலும்பு அடர்த்தி.

IVP : ஐ.வி.பி. : நரம்புவழி இரைப்பைப் படம் (Intravenous pyelogram) என்பதன் சுருக்கம்.

Izal : ஐசால் : தொற்றுத் தடை காப்பு மருந்தாகப் பயன்படுத்தப்

படும் குழம்பு மருந்தின் வணிகப் பெயர்.

ixodes : இக்சோடஸ் : இக்சோடிடேயி குடும்பத்தைச் சேர்ந்த ஓர் உண்ணி வகை.

Ixodidae : இக்சோடிடேயி : வீட்டு விலங்குகளிடமும், மனிதர்களிடமும் நோயைப் பரப்பும் ஓர் உண்ணிக் குடும்பம். இது கியாசனூர் வன நோய், ராக்கி மலைப் புள்ளிக் காய்ச்சல், லைமே நோய், மறுக்களிப்புக் காய்ச்சல் ஆகிய நோய்களை உண்டாக்குகிறது.

J

jaagsiekte : ஜாக்சியக்டே : செம் மறியாடுகளில் நுரையீரல் சுரப்பி நோய் உண்டாக்கி மரணம் விளைவிக்கும் ஒரு நோய்க் கிருமி. இது "நோயில் விரைவில் சாதல்" என்று பொருள்படும் ஒரு டச்சுச் சொல்.

Jaboulay's operation : ஜேபுலே அறுவை மருத்துவம் : தொடையைத் துண்டித்து, இடுப்பு எலும்பை அகற்றுதல். மேத்திர ஜேபுலே என்ற ஃபிரெஞ்சு அறுவை மருத்துவ வல்லுநர் பெயரால் அழைக்கப்படுகிறது.

Jaccoud's arthritis : ஜாக்கூட் மூட்டு அழற்சி : கில்வாதக் காய்ச்சலின்போது அடிக்கடி உண்டாகும் நோய்க்குறி. இதில் உள்ளங்கை எலும்பு மூட்டுகளில் இயல்பு மீறிய நிலை உண்டாகும். சிக்மண்ட் ஜாக்கூட் என்ற ஃபிரெஞ்சு மருத்துவ அறிஞர் பெயரால் அழைக்கப்படுகிறது.

jacket : பொதியுறை : 1. முதுகுத் தண்டு அசையாமலிருப்பதற்காக உடலின் மேற்பகுதியில் போடப்படும் பிளாஸ்டர் மேலுறை. 2. ஒட்டுப் பிசினாலான ஒரு செயற்கை மூடி.

jack in the box : குதிக்கும் பொம்மைப் பெட்டி : மூடியைத் திறந்தவுடன் குதித்தெழும் பொம்மையுடைய ஒரு பெட்டி

jack-knife position : கைப்பிடிக்கத்தி நிலை : முதுகு தரையில் படுமாறு படுத்தல். இதில் தோள்கள் உயர்ந்திருக்கும், கால்கள் தொடைகளில் நிலை குத்தி நிற்கும்; தொடைகள் உடலுக்குச் செங்கோணங்களில் இருக்கும்.

jack screw : புதை திருகாணி : திருகிழைக் குதைகுழியின் ஒரு திருகாணியுடைய ஒரு சாதனம். பல்வளைவினை விரிவுபடுத்தவும், தனித்தனிப் பற்களை நகர்த்தவும், எலும்பு முறிவுக்குப் பிறகு எலும்புத் துண்டுகளை நிலையில் பொருத்தவும் பல் சீரமைப்பில் பயன்படுகிறது.

Jacksonian : ஜேக்ஸன் அடைப்பு: அடைப்பு வடிவக் கம்பிகள் மூலம் நிலையில் இருத்திவைக்கப்படும் அகற்றத்தக்கப் பல் சீரமைப்புச் சாதனம்.

Jacksonian epilepsy : ஜேக் சோனியன் காக்காய் வலிப்பு : இந்நோய், பிரிட்டிஷ் நரம்பியலறிஞர் ஜான் ஹங்ளிங்ஸ்

ஜேக்ஸன் பெயரால் அழைக்கப் படுகிறது. இரு தரப்பான தசைத் துடிப்பு அசைவுகள் ஏற்படும். இந்த அசைவுகள் ஒரு தசைக் குழுமத்தில் தொடங்கி படிப்படியாக அடுத்துள்ள குழுமத்துக்குப் பரவுகிறது. இது காக்காய் வலிப்பு நடவடிக்கை, கட்டளை மூளை மேலுறை மூலமாக வாய், கட்டை விரல், பாதம் ஆகியவற்றுக்கு நகர்வதைக் குறிக்கிறது. இந்தப் பர்திப்பு, சில வினாடிகள் முதல் பல மணிநேரம் வரை மாறுபட்ட காலத்துக்கு நீடிக்கலாம்.

Jackson's membrane : ஜேக்ஸன் சவ்வு : மேல்நோக்கிய பெருங்குடல் முன்பகுதியிலிருந்து அடிவயிற்றுச் சுவரின் பின்பகுதியிலுள்ள கிடைமட்டப் பகுதிக்குச் செல்லும் மெல்லிய படலம். அமெரிக்க அறுவை மருத்துவ வல்லுநர் ஜேபஸ் ஜேக்ஸன் பெயரால் அழைக்கப்படுகிறது.

Jackson's rule : ஜேக்ஸன் விதி : “காக்காய் வலிப்பு ஏற்பட்ட பிறகு, எளிய நரம்புச் செயல்முறைகள், சிக்கலான செயல்முறைகள் விரைவாகப் பழைய நிலைக்கு மீண்டு விடுகின்றன” என்னும் ஜான் ஹங்ளிங்ஸ் ஜேக்ஸன் வகுத்த விதி.

Jackson's safety triangle sign : ஜேக்ஸன் பாதுகாப்பு முக்கோணக் குறியீடு : கேடயக் குருத்தெலும்பின் கீழ்முனை கீழேயும் பக்கங்களில் மார்பெலும்புக் கூம்பு முனைத் தசைகளும், உச்சியில் மார்பெலும்பும் மேல்வடுவும் சூழ்ந்த ஒரு முக்கோணப் பகுதி. இந்தப் பகுதியினுள் மூச்சுக் குழாயினைப் பத்திரமாக வைக்கலாம் என்று செவாலியர் ஜேக்ஸன் விளக்கிக் கூறினார்.

Jackson's syndrome : ஜேக்ஸன் நோய் : பின் மூளையில் குருதிநாளப்புண் காரணமாக மண்டையோட்டின் 10, 11, 12 ஆகிய நரம்புகள் செயலிழத்தல்.

Jackobaeus operation : ஜேக்கோபேயஸ் அறுவைச் சிகிச்சை : நுரையீரல் ஒட்டிணைவுகளை மார்பு உள்வரிச்சவ்வு ஆய்வுக் கருவி, பின்வழித் தீய்த்தல் மூலம் அகற்றுதல். ஹேன்ஸ் ஜேக்கோபேயஸ் என்ற சுவீடன் அறுவைச் சிகிச்சை வல்லுநர் பெயரால் அழைக்கப்படுகிறது.

Jacobine : ஜேக்கோபைன் : செனிசியோ ஜேக்கோபியா என்னும் தாவரத்திலிருந்து எடுக்கப்படும் நச்சுக் காரம் இது ஈரலில் திசு நசிவினை உண்டாக்கும்.

Jacobson's nerve : ஜேக்கப்ஸன் நரம்பு : செவிப்பறை நரம்பு டேனிஷ் உடல் உட்கூறியல்

அறிஞர் லட்விக் ஜேக்கப்சன் பெயரால் அழைக்கப்படுகிறது.

Jacobson's organ : ஜேக்கப்சன் உறுப்பு : பெரும்பாலான பாலூட்டிகளில் உள்ள, ஆனால் மனிதரிடம் தொடக்க நிலையில் உள்ள இடைநாசி உறுப்பு. இது நுகர்வுணர்வு ஏற்பிகளைப் போன்றே நெடிகளுக்குச் செயற்படுகிறது. டேனிஷ் உடல்உட்கூறியியல் அறிஞர் லட்விக் ஜேக்கப்சன் பெயரால் அழைக்கப்படுகிறது.

Jacob's membrane : ஜேக்கப் சவ்வு : விழித்திரையிலுள்ள கண் நுண்கம்பிகளும் கூம்புகளும். அயர்லாந்து கண் இயல்வல்லுநர் ஆர்தர் ஜேக்கப் இதனை விவரித்துக் கூறினார்.

Jacob's syndrome : ஜேக்கப் நோய் : ரிஃபோஃபினேவின் பற்றாக்குறை காரணமாக ஏற்படும் கண் சவ்வு அழற்சி, வாய்வெடிப்பு, அண்டகோசத்தோல் அழற்சி. இதனை அமெரிக்க மருத்துவ அறிஞர் இ.சி. ஜேக்கப் விவரித்துக் கூறினார்.

Jacosta complex : ஜாக்கோஸ்டா மனப்பான்மை : ஒரு தாய் தன் மகன் பாலினக்கவர்ச்சி கொள்ளாதல். கிரேக்கப் புராணத்தில் வரும் ஈடிப்பஸ் கதாபத்திரத்தின் தாய் ஜேக்கோஸ்டா இத்தகைய மனப்பான்மையுடன்

இருந்தாள். அவள் பெயரால் இது அழைக்கப்படுகிறது.

jacquemier's sign : யோனிக் குழாய் நீலம் : தொடக்க நிலைக் கருப்பத்தில் யோனிக் குழாய்ச் சவ்வில் காணப்படும் நீலநிறம்.

Jaffe's reaction : ஜாஃப் எதிர்வினை : குருதிநீர்த் தசைப்புரத வினை. இது, ஆக்கலைன் பிக்ரேட் கொண்ட தசைப்புரதத்தின் சிவப்பு வண்ணத்தை அடிப்படையாகக் கொண்டது. ஜெர்மன் வேதியியலறிஞர் மாக்ஸ் ஜாஃப் பெயரால் அழைக்கப்படுகிறது.

jaggery : வெல்லம் : கரும்புச் சாறிலிருந்து தயரிக்கப்படும் பக்குவப்படுத்தப்படாத சர்க்கரை. இதன் 100 கிராமிலிருந்து 383 கிலோ கலோரி சக்தியும், 11.4 மில்லி கிராம் அயச்சத்தும் கிடைக்கிறது.

Jaipur foot : ஜெய்ப்பூர் பாதம் : மலிவான, குறை எடையுள்ள, நீர்புகாத, முழங்காலுக்குக் கீழே பொருந்தக்கூடிய இணைப்புச் சாதனம். இரர்ஜஸ்தானிலுள்ள ஜெய்ப்பூரைச் சேர்ந்த பி.கே. சேத்தி என்பவர் இதனை வடிவமைத்தார். இது செயல்திறனுடையது. ஒப்பனைப் பொருளாகவும் ஏற்றுக்கொள்ளக்கூடியது. இதன் உதவியாளர் ஒருவர் சிரமமின்றி நடக்கலாம்; ஏறலாம்; உட்காரலாம்.

Jail bars sign : சிறைக்கம்பிக் குறியீடு : விலா எலும்புகளில் அடர்த்தியைக் காட்டும் மார்பு ஊடுகதிர்ப்படம். இதில் சிறைச் சாலைச் சன்னல் கம்பிகளைப் போன்று எலும்புகள் கிடை மட்டப்பட்டடைகளாகத் தோன்றும். எலும்பு நலிவு நோய், அரிவாள் உயிரணுப் பற்றாக்குறை போன்ற நோய்களின்போது காணப்படுகிறது.

jakob-Creutzfeldt disease : ஜேக்கப்-குருட்ஸ்ஃபெல்ட் நோய்: மனத் தளர்ச்சியினால் ஏற்படும் ஒருவகைப் பைத்தியம்.

Jamaican neuropathy : ஜமாய் க்கா நரம்பு நோய் : வெப்ப மண்டலத்தில் ஏற்படும் இசிப்புத் தசை வாத நோய். உணர்ச்சித் தள்ளாட்டம், பார்வை நரம்பு சூம்புதல், நரம்பு செவிடு ஆகியவை இதனுடன் சேர்ந்து உண்டாகும்.

Jamaican vomiting sickness : ஜமாய்க்கா வாந்தி நோய் : முற்றாத "ஆக்கி" மரப்பழத்திலிருந்து தயாரிக்கப்படும் சாராயத்தில் உள்ள "ஹைப்போகிளைசின்-ஏ" என்னும் பொருளால் உண்டாகும் கடுமையான வாந்தி; சோர்வு; வலிப்பு; குருதிக் குளுக்கோஸ் குறைபாடு.

James fibres : ஜேம்ஸ் இழைமம்: இதய மேலறையை ஏவி முடிச் சுடன் அல்லது "ஹிஸ்" தொகுதியுடன் இணைக்கும் துணைத் தொகுதி. இது நெஞ்சுப்பைத் துடிப்புகளைக் கடத்துவதற்கான

வழி. இதனால், இவை மேலறைக் கீழறை முடிச்சினை தவிர்த்துச் செல்கின்றன. இது கீழறையின் தூண்டலுக்கு அனுமதிக்கிறது. இதனால், இதய விரைவுத்துடிப்பு ஏற்படுகிறது. இதனை அமெரிக்க மருத்துவ அறிஞர் டி.என். ஜேம்ஸ் விவரித்தார்.

Jamshedi's needle : ஜாம்ஷெடி ஊசி : எலும்பு மச்சையில் துரப்பணத்திசு ஆய்வு நடத்துவதற்கான கருவி.

Jansen's test : ஜேம்சன் சோதனை : கால்களைக் குறுக்காக வைப்பதற்கு இயலாமை. இதில் மாற்று முழங்கால் மீது கணுக்காலை வைக்க முடியாது போகும். எலும்பு மூட்டு வீக்கத்தின்போது அந்த நிலை உண்டாகிறது. டேனிஷ் அறுவைச் சிகிச்சை வல்லுநர் மர்க்ஜேன்சன் பெயரால் அழைக்கப்படுகிறது.

Janet's test : ஜேனட் சோதனை: கரிம உணர்ச்சியிழப்பை செயல் முறை உணர்ச்சியிழப்பிலிருந்து வேறுபடுத்திக்காட்டுவதற்கான ஒரு சோதனை. ஃபிரெஞ்சு மருத்துவ அறிஞர் பியர் ஜேனட் பெயரால் அழைக்கப் படுகிறது.

Jarotzky's treatment : ஜாசே ரட்ஸ்கு மருத்துவம் : குடற்புண்ணுக்குச் சீருணவு மருத்துவ முறை. இதில் முட்டை, பால், ரொட்டி, வெண்ணெய் அடங்கும். இதனை மாஸ்கோ மருத்துவ அறிஞர் அலெக்சாண்டர் ஜாசோட்ஸ்கி வகுத்துரைத்தார்.

Jatane operation : ஜாட்டேன் அறுவை மருத்துவம் : நுரையீரல் தமனிகள், பெருந்தமனி ஆகிய வற்றின் குருதி நாளப்பிணைப்பு.

jaundice : மஞ்சட்காமாலை; மஞ்சனம் : குருதியில் பிலிருபின் அளவதிகமாவதால் உண்டாகும் நோய். இதனை வேதியியல் முறையில் மட்டுமே கண்டறிய முடியும். தோல் மஞ்சள் நிற மாதல், வெண்விழிப் படலம் மஞ்சள் நிறமாதல், சளிச்சவ்வு மஞ்சளடைதல் ஆகியவை இந்நோயின் அறிகுறிகள்.

Jaundice, infective : தொற்று மாலை.

Jaundice, harmolytic : குருதிச் சிதை மாலை.

Jaundice, hepatic : ஈரல் மாலை.

Jaundice, olestructive : தடை மாலை.

jaws : தாடை : பற்கள் உள்ளிட்ட வாய் எலும்புகள்.

jawbone : தாடை எலும்பு : கீழ்த் தாடை அல்லது மேல் தாடை எலும்பு.

JC virus : ஜே.சி, கிருமி : படிப் படியான வெள்ளையணு மூளை வீக்கம் உண்டாக்கும் கட்டிக் கிருமி.

jectofer : ஜெக்டோஃபர் : அயான் சோர்பிட்டால் கைட்ரிக் அமிலத்தின் வணிகப்பெயர். இது ஊசி வழியாகச் செலுத்தப்படுகிறது.

Jefferson's fracture : ஜெஃபர்சன் முறிவு : கழுத்து முள் எலும்பு வளையத்தில் ஏற்படும் எலும்பு முறி. முக்குளிப்பு விபத்துகளில் பெரும்பாலும் இது உண்டாகும்.

Jehovah's witness : ஜெகோவா சாட்சி : இரத்தத்தை அல்லது இரத்தப் பொருள்களை உட்செலுத்தத் தவறுவதால் எழும் பிரச்சினைகளிலிருந்து மருத்துவர்களை விடுவிக்கத் தனி இசைவு தெரிவித்து நோயாளிகளை கையொப்பமிட்டுக் கொடுத்தல்.

jejunal biopsy : சிறுகுடல் சவ்வுச் சோதனை : வயிற்று நோயை கண்டுபிடிப்பதற்குப் பயன்படுத்தப்படும் ஒருவகைச் சோதனை. இடைச்சிறுகுடல் சவ்வு சிறிதளவு வெட்டி எடுக்கப்பட்டு அதில் உயிர்ப்பொருள் ஆய்வு செய்யப்படுகிறது.

jejunostomy : இடைச்சிறுகுடல் அறுவை மருத்துவம் : இடைச்சிறு குடலுக்கும் முன் அடிவயிற்றுச் சுவருக்குமிடையில் உண்டாக்கப்பட்ட சூழல் உறுப்பு.

jejunum : இடைச்சிறுகுடல் (நடுச்சிறு குடல்); இடைக் குடல் : இலியம் என்ற முற்பகுதிச் சிறு குடலுக்கும் சிறுகுடல் பின் பகுதிக்கும் இடையிலுள்ள சிறு குடலின் பகுதி இது 2.44 மி. நீளமுடையது.

Jello sign : ஜெல்லோ நோய்க் குறி : முதிர்கரு உறுப்பு அசைவு

களுடன் உண்டாகும் அண்டகோச ஊசலாட்டம். இது மீயொலி வரைவு மூலம் குழந்தை ஆணா, பெண்ணா என்று அறிய உதவுகிறது.

jelly : கூழ்மம்; இழுது; பாகு; களிம்பு.

Jelly, contraceptive : கருத்தடைக் கூழ்மம்; கருத்தடைக் களிம்பு.

jelly test : பாகுச் சோதனை; கூழ்ம ஆய்வு; இழுதுச் சோதனை : பழைய எலும்புருக்கி நோய் மருந்தின் பாகு வடிவம். இது குழந்தைகளுக்குத் தோளெலும்பு களுக்கிடையில் செலுத்தப் படுகிறது. அந்த இடத்தில் வீக்கம் ஏற்படுமானால், நோய் இருக்கிறது என்று பொருள்.

Jelonet : ஜெலோனெட்; மெழுகுத் துணி : கன்மெழுகு மென் சுட்டுத் துணியின் வணிகப் பெயர்.

Jerk : சுருக்கதிர்வு; வெட்டிழுப்பு.

jerky pulse : வெட்டியிழுப்புத் துடிப்பு : குறுகலான இடது கீழறை வெளியேற்றத்தில் காணப்படும் அலை போன்ற துடிப்பு. கடும் இரைப்பைப் பின்னொழுக்கு, உறுப்புப் பெருக்கத்தை, இதயத்தசைக் கோளாறு, மாரடைப்பு ஆகியவற்றில் இது உண்டாகும்.

jet nebulizer : தாரைத் தெளிப்பான் : இது ஒரு ஈரநயப்புட்டும் சாதனம். இது திரவத்தை மிக நுண்மையான தூசிப்படலத் துகள்களாக மாற்றுகிறது.

jet phenomenon : தாரை நிகழ்வு: ஒரு குறுகலான பேரியம் பத்தி. இதில் ஓர் உணவுக் குழாய் வலை காரணமாக உண்டாகும் இரைப்பை வாயில் சுருக்கத்தி லிருந்து தாரையாக வழியும்.

jet ventilation : தாரைக் காற்றூட்டம் : ஈரநயப்புடைய வாயுவை மூச்சுக் குழாயினுள் அடிக்கடி அதிவேகத்தில் இடைவிட்டுச் செலுத்துதல். இவ்விதம் முக்கில் காற்றுப்பட ஊதும்போது கூடுதலாகப் புதிய வாயுவை உட்செலுத்தப்படுகிறது.

jigger : தேளல் நோய் ஈ : தோலைத் துளைத்து நோய் உண்டாக்கும் வெப்ப மண்டல ஈ வகை.

jigsaw puzzle cells : திருகு வெட்டுப்புதிர் உயிரணுக்கள் : பல்வேறு வடிவளவிலும் உருவிலும் உள்ள தாறுமாறான கோணல்மானலான உயிரணுக்களை உண்டாக்குகிறது. பரம்பரையாக உண்டாகும் கடுமையான கோளச்சிவப்பணு அழிவில் ஏற்படுவது போன்று செயல்முறைச் சேதம் காரணமாக இது உண்டாகிறது.

jigsaw puzzle tumour : திருகு வெட்டுக் கட்டி : தோலில் ஏற்படும் குருதிக் குழாய்க் கட்டி. இது திசுவியல் முறையிலான திசுத் தீவுகளை வெளிப்படுத்தும். இந்தத் திசுத் தீவுகளில் பெரிய கருமையமும், புறப்

பகுதியில் சிறிய கருமையான கருமையம் உடைய உயிரணுக்களும் அமைந்திருக்கும்.

Job's syndrome : ஜாப் நோய் : நோய்க்காப்புக் குறைபாடு காரணமாகத் தோலில் அடிக் கடி ஏற்படும் நோய். அதிக அளவு குருதி நீர் வடிதல், குறைபாடுடைய பல முனைக் கருவெள்ளணு, ஒற்றைக்கரு உயிரணு, உயிரணு இயக்கம் ஆகியவற்றுடன் தொடர்பு உடையது. விவிலியத்தில் வரும் ஜாப் என்னும் கதாபாத்திரத்தின் பெயரால் அழைக்கப்படுகிறது.

Joffory's sign : ஜாஃப்ரே நோய்க்குறி : கண்கள் திடீரென மேல் நோக்கித் திருப்பி, தலையைக் கீழ்நோக்கிக் குனியும் போது நெற்றியில் சுருக்கம் விழாதிருத்தல். இது கேடயச் சுரப்பி நோயின்போது காணப்படுகிறது. இதனை ஃபிரெஞ்சு மருத்துவ அறிஞர் அலெக்சிஸ் ஜாஃப்ரே என்பவர் விவரித்தார்.

jogger's heel : குதியோட்டக் காரர் பாதம் : குதிகாலை மூடி இருக்கும் தடித்த இழைமத் திசுவில் ஏற்படும் எரிச்சல். குதியோட்டக்காரர்களின் குதிகால் முதலில் மேற்பரப்பைத் தொடும் போது இந்த எரிச்சல் உண்டாகிறது.

Johne's disease : ஜான் நோய் : கால்நடை காசநோயினால்

கால்நடைகளில் ஏற்படும் குடல் அழற்சி ஜெர்மன் நோய் அறிஞர் ஹென்ரிக் ஜான் பெயரால் அழைக்கப்படுகிறது.

Johnson's method : ஜான்சன் முறை : பல்மருத்துவத்தில் வேர்க் குழிகளை பிலாஸ்டிக் பொருளினால் அடைத்தல்.

John's test : ஜான்சன் சோதனை: சிறுநீர் மாதிரியில் புரதம் இருப்பதைக் கண்டுபிடிக்கும் ஒருமுறை. இதில், ஒருவலுவான டிரினிட்ரோஃபினால் கரைசலை ஊற்றம்போது ஒரு வெண்மையான உறை பொருள் உண்டாகிறது. ஆங்கில மருத்துவ அறிஞர் ஜார்ஜ் ஜான்சன் இதனை விவரிக்கிறார்.

joint: மூட்டு : எலும்புப் பிணைப்பு; மூட்டிணைப்பு மூன்று எலும்புகளின் மூட்டு.

joint, amicle : கணுக்கால் மூட்டு.

joint, ball and socket : பந்து கிண்ண மூட்டு.

joint, hinge : கீழ் மூட்டு.

joint, immovable : நிலை மூட்டு.

joint, knee : முழங்கால் மூட்டு.

joint, shoulder : தோள் மூட்டு.

joint, movable : அசை மூட்டு.

jointbreaker fever : மூட்டு முறிவுக் காய்ச்சல் : "ஓநியாங் நியாங்" என்னும் காய்ச்சல்.

Jolle's test : ஜோலஸ் சோதனை: பித்தநீர் நிறமிகள் இருக்கும் போது சிறுநீரில் வண்ணங்கள் தோன்றுதல். இந்தச் சோதனை முறையை ஆஸ்திரேலிய வேதியியலறிஞர் அடால்ஃப் ஜோலஸ் வகுத்தார்.

Jolly's reaction : ஜாலி எதிர் வினை : ஒரு தசையில் மின் தூண்டலுக்குத் துலங்கல் ஏற்படாதிருத்தல். ஜெர்மன் நரம்பியலறிஞர் ஃபிரடரிக் ஜாலி பெயரால் அழைக்கப்படுகிறது.

Jone's nasal splint : ஜோன்ஸ் மூக்குச் சிம்பு : மூக்கெலும்புகளில் ஏற்படும் முறிவுக் கட்டப் பயன்படும் ஒருசிம்பு அமெரிக்க அறுவைச் சிகிச்சை வல்லுநர் ஜான் ஜோன்ஸ் பெயரால் அழைக்கப்படுகிறது.

Jone's test : ஜோன்ஸ் சோதனை: கண்ணிமைப்படலத்திலுள்ள செலுத்தப்படும் ஃபுளுரோசின். இது கண்ணீர் வடிதல் அதிகமாக இருக்கும்போது மூக்கடித் தொண்டையை அடைகிறது.

Joseph disease : ஜோசஃப் நோய் : முன்மூளையின் நரம்பு மண்டல மையம் சீரழிதல். சிறு மூளையின் பல்மையம் சீரழிதல். இந்நோய் பெர்க்கின் சோனிய நோயின் அம்சங்களை உடையது.

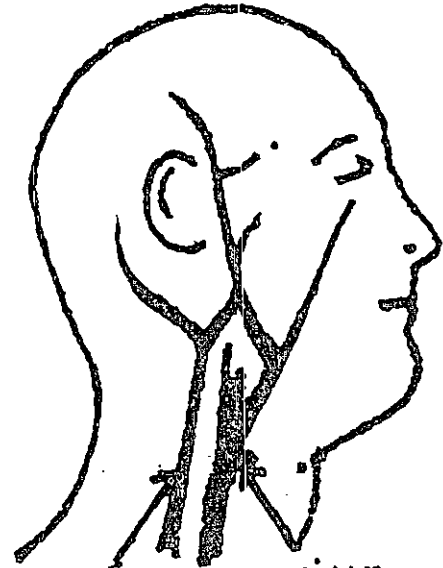
joule : யூல் : வேலை ஊக்க ஆற்றலின் அலகு, ஒரு யூல் என்பது, ஒரு கிலோ எடையை ஒரு மீட்டர் தூரத்திற்கு ஒரு நியூட்டன் விசையினால் நகர்த்தும் போது செலவழியும் ஆற்றல் அளவு

Jourdain's disease : ஜோர்டான் நோய் : பல் ஈறுகளில் ஏற்படும் சீழ்க்கட்டு வீக்கம். ஃபிரெஞ்சு அறுவைச் சிகிச்சை வல்லுநர் ஆன்செல்மே ஜோர்டான் பெயரால் அழைக்கப்படுகிறது.

judgement : பகுத்துணர்கை.

Judkin's coronary arteriography : ஜட்கின் நெஞ்சுப்பைத் தமனி வரைவியல் : தொடைக் குருதிக் குழி வழியாகச் செருகு குழாய் செலுத்தி தமனியை அளவீடு செய்தல். அமெரிக்க ஊடுகதிர்- கதிரியக்க மருத்துவ அறிஞர் ஜட்கின் பெயரால் அழைக்கப்படுகிறது.

jugular : கழுத்துச் சார்ந்த : கழுத்து அல்லது தொண்டை சார்ந்த பெரிய நரம்புகள்.



வெளிப்புற

உட்புற

கழுத்து சார்ந்த பெரும்நரம்புகள்

jugular glomus : கழுத்து நரம்புத் திரள் : உள்கழுத்துச் சிரையின் மேல் குமிழின் குருதிக் குழாய் வெளிப்படலத்திலுள்ள 0.5 மி.மீ. அளவுள்ள முட்டை வடிவக் கட்டமைப்பு. இது IX ஆவது IX ஆவது மண்டையோட்டு நரம்பு தொடர்புடைய இரண்டு அல்லது அவற்றுக்கு மேற்பட்ட திரள்களைக் கொண்டு இருக்கும்.

jumper syndrome : குதிப்பவர் நோய் : உயரத்திலிருந்து குதிக்கும்போது அல்லது விழும் போது ஏற்படும் உணர்வு மழுங்கிய அதிர்ச்சிக் கோளாறு. இதனுடன் சேர்ந்து பன்முக எலும்பு முறிவுகளும் ஏற்படும்.

jumping : குதித்தல் : பல படிகள் துள்ளிக் குதித்தல்.

junction : சேரிடம்.

Jung's method : ஜங் முறை : பகுப்பாய்வு உளவியல். சவிஸ் உளவியலறிஞர் கார்ல் ஜங் பெயரால் அழைக்கப்படுகிறது.

Jungling's disease : ஜங்கிளிங் நோய் : காச நோயின் தோற்றத்தைக் குறிக்கும் துகள் கழலை. ஜெர்மன் அறுவைச் சிகிச்சை வல்லுநர் ஆட்டோ ஜங்கிளிங் பெயரால் அழைக்கப்படுகிறது.

junk food : கொழுப்பு உணவு : நிறையக் கொழுப்பும் சர்க்கரையும் அடங்கிய உணவு. இதில் சக்கை எதுவும் இராது.

junkfood : அலம்பு உணவு : மானோ சோடியம் கிளட்டா மேட் போன்ற வேதியியல் பொருள்கள் சேர்க்கப்பட்ட அலம்பு உணவு.

junctional tubule : இணைப்பு; நுண்குழல்.

junket : தயிர்க்கட்டி : மேலே பாலேடு கவித்த இனிப்பூட்டிய தயிர்க்கட்டி.

Jurisprudence : சட்டவியல்.

Jurisprudence, medical : மருந்துச் சட்டவியல்.

juvenile : இளம்; இளம் பருவம்; சிறார் : இளமைப் பருவத்துச் சிறப்பியல்பான பருவம்.

juxtangina : தொண்டை வீக்கம்; தொண்டையழல்.

juxta-epiphyseal vessels : முனைவளரி அணுக்கக் குழல்கள்.

juxtaposition : அணுக்க விருப்பு.

juxtaspinal : முதுகெலும்பு அருகில்.

juxtavasical : சிறுநீர்ப்பை அருகில்.

K

kahn test : கான் சோதனை; கான் ஆய்வு : கிரந்தி நோயைக் (மேகப் புண்) கண்டறிவதற்கான ஓர் ஊனீர்ச் சோதனை.

kala azar : காலா அசார்; கருங்காய்ச்சல்; கரி காய்ச்சல் : கீழ்த்திசை வெப்ப மண்டலங்களில் நிலவும் கடுங் கொள்ளை நோய். இரத்தச் சோகை காய்ச்சல், மண்ணீரல் அழற்சி, சோர்வு ஆகியவை இந்நோயின் அறிகுறிகள். இது ஒருவகை ஒட்டுண்ணியால் உண்டாகி மணற்பூச்சியினால் பரவுகிறது.

Kalaemia : காலேமியா : குருதியில் பொட்டாசியம் இருத்தல்.

kallikrein : காலிக்கிரைன் : கின்னோஜனை பிராடிக்கினின் என்ற குருதி நாள விரிவகற்சி மருந்தாக மாற்றுவதற்கு உதவுகிற செரிமானப் பொருள்களின் குழுமம்.

kallikrein-kinin system : காலிக்கிரைன்-கினின் மண்டலம் : குருதி அழுத்தத்தைப் பேணுகிற நாள அழுத்தி இயக்கு நீர்கள். காலிக்கிரைன், ரெனின் வெளிப் பாட்டையும், கினின் உற்பத்தியையும் தூண்டுகிறது. கினின்கள் ஆற்றல் வாய்ந்த குருதி நாள விரி

வகற்சி மருந்துகளும், நேட்ரியூ ரெட்டிச்சுகளும் ஆகும்.

Kallmann's syndrome : கால்மான் நோய் : நுகர்வுணர்வுக் குமிழ்களின் குறை வளர்ச்சி காரணமாகவும், இரண்டாம் நிலை ஹைப்போ கோனாடிசம் காரணமாகவும் நுகர்வுணர்வு இல்லாதிருக்கும் நிலை. அமெரிக்க உளவியலறிஞர் ஃபிரான்ஸ் கால்மான் பெயரால் அழைக்கப்படுகிறது.

kaluresis : சிறுநீர்ப் பொட்டாசியம் : சிறுநீர் வழியாக பொட்டாசியம் அதிக அளவில் வெளியாதல்.

kamino body : காமினோ திரட்சி: மேல் தோலில் சிவப்பூதாச்சாய உயிரணுத் திரள் காணப்படுதல்.

kanamycin : கானாமைசின் : ஸ்டிரெப்டோமைசின் போன்ற உயிர் எதிர்ப்பொருள்.

Kandahar sore : கந்தகார் புண் : தோலில் ஏற்படும் காலா-அசார் போன்ற நோய். ஆஃகானிஸ் தானிலுள்ள ஒரு நகரின் பெயரால் அழைக்கப்படுகிறது.

kane surgery : கானே அறுவைச் மருத்துவம் : ஓர் அறுவை

மருத்துவம் மருத்துவர் தனக்குத் தானே செய்து கொள்ளும் அறுவை சிகிச்சை முறை. குடலிறக்கம், குடல் வால் அழற்சி ஆகிய நோய்களுக்காக ஒ'நெயில் கானே என்பவர் தனக்குத் தானே அறுவைச் சிகிச்சை செய்து கொண்டார். ஒரு விர லையும் துண்டித்துக் கொண்டார். அவர் பெயரால் இது அழைக்கப்படுகிறது.

kangri cancer : காங்கிரிப் புற்று : சைனார் மரத்தினாலான காங்கிரிக் கூடையை வெது வெதுப் பக்காக அடிவயிற்றில் அணிந்து கொள்வதால் உண்டாகும் வெப்பத்தின் தூண்டுதலால் ஏற்படும் செதில் படல உயிரணுத் தசைப் புற்று நோய். இது காஷ்மீரில் காணப்படுகிறது.

K antigen : 'கே' காப்புமூலம் : கிளப்சியல்லா, எஸ்கெரிஷியா கோலி போன்ற கிராம்-எதிர் படி பாக்க்டீரியாக்களின் மேற்பரப்பில் காணப்படும் காப்பு மூலங்கள்.

kaolin : காவோலின் : இயற்கையாகக் கிடைக்கும் அலுமினியம் சிலிக்கேட். வயிற்றுப் போக்கு, உணவு நச்சு ஆகியவற்றுக்கு வாய் வழி கொடுக்கப்படுகிறது.

kaposi's sarcoma : காப்போசிக் கழலை : உக்கிரத்தன்மையுடைய ஒரு வகைக் கழலை. இது

முதலில் பாதங்களில் பழுப்பு நிற அல்லது கருஞ்சிவப்பு நிறப் படலமாகத் தோன்றித் தோல் முழுவதும் பரவுகிறது. இது, "எயிட்ஸ்" என்னும் ஏமக்குறைவு நோயைக் கடுமையாக்கும் என இப்போது கருதப்படுகிறது.

kartagener's syndrome : கார்ட்டாஜினர் நோய் : இது ஒரு கண்ணிமை இயங்கா நோய். சுவிஸ் மருத்துவ அறிஞர் மாநென்ஸ் கார்ட்டாஜினர் இதனை விவரித்துக் கூறினார். இதய இடமாற்றம், மூச்சு நுண் குழாய் விரிவடைதல், காற்றறை அழற்சி, மலட்டுத் தன்மை ஆகியவற்றுடன் சேர்ந்து காணப்படும்.

karyolymph : கருமையத் திரவம் : ஓர் உயிரணுவின் கருமையத்தின் திரவப்பகுதி.

karyoplasm : கருமையக் குருதி நீர் : உயிரணுக் கருமையத்தின் குருதிநீர்.

karyopyknosis : கருமையச் சுருக்கம் : குரோமாட்டின் செறிவடைவதால் உயிரணுக் கருமையம் சுருங்குதல்.

karyosome : குரோமாட்டின் திரள் : உயிரணுவின் குரோமாட்டின் வலைப் பின்னலில் பரந்து கிடக்கும் ஒருங்கற்ற, செறிவடைந்த குரோமாட்டின் திரள்கள்.

katabolism : ஊன்மச் சிதைவு; உயிர்ச்சத்துக் கட்டழிவு.

katayama fever : கட்டாயாமாக் காய்ச்சல் : நத்தைக் கிருமியினால் உண்டாகும் கடுமையான முழு உடல் நத்தைக் கிருமி நோய். இது குருதிநீர் நோய் போன்றது. ஐப்பானில் கட்டாயமாக ஆற்றுப் பள்ளத் தாக்கில் இந்நோய் முதன் முதலில் கண்டறியப்பட்டது.

kation : எதிர் துள்ளணு.

katolysis : வேதியியல் பொருள் சிதைவு : சீரணத்தில் நடைபெறுவது போன்று சிக்கலான வேதியியல் பொருள்கள் அரைகுறையாகச் சிதைந்து எளிமையான கூட்டுப்பொருள்களாக மாறுவது.

Kawasaki disease : காவாசாக்கி நோய் : தோல் நிணநீர்க் கரணை நோய். இது 5 வயதுக்குட்பட்ட குழந்தைகளைத் தாக்கும். இதனுடன் சேர்ந்து கடும் காய்ச்சல், வேளற்கட்டி, கண் சவ்வழற்சி, கழுத்து நிணநீர் கரணை விரிவாக்கம் ஆகியவை உண்டாகும். இதனை முதன் முதலில் ஐப்பானியக் குழந்தை மருத்துவ அறிஞர் தோமாசாக்கு காவாசாக்கி விவரித்துக் கூறினார். ஆஸ்பிரின் மருந்தினைக் கொடுத்து இதனைக் குணப்படுத்தலாம்.

kay's test : கேய் சோதனை : பெருகுவிக்கும் ஹிஸ்டாமின் சோதனை.

Kearn's syndrome : கீயான் நோய் : புறக் கண்தசை வாதம், நிறமிச் சீரழிவு, இதயத் தசைக் கோளாறு ஆகிய நோய்கள்.

Kegel exercises : கெஜல் பயிற்சிகள் : பெண்களிடம் கட்டுப்பாடிழந்த அழுத்தத்தைக் கட்டுப்படுத்துவதற்காக இடுப்பு-யோனிக் குழாய்த் தசைகளையும் இடுப்புத் தளத்தையும் வலுப்படுத்துவதற்கான குறிப்பிட்ட பயிற்சிகள். இந்தப் பயிற்சிகளை மகளிர் மருத்துவ அறிஞர் ஆர்னால்ட்கெஜல் முதன் முதலில் வகுத்தார். அவர் பெயரால் இது அழைக்கப்படுகிறது.

keflex : கெஃப்ளெக்ஸ் : செஃபாலெக்சின் மெனோ ஹைட்ரேட் என்ற மருந்தின் வணிகப்பெயர்.

kelfizine : கெல்ஃபிசின் : சல்ஃபாமெட்டோபைசின் என்ற மருந்தின் வணிகப்பெயர்.

Kell blood group : கெல் இரத்தக் குழுமம் : மனித இரத்தக் குழுமங்களில் ஒன்று. இதில் குருதி உயிரணு காப்பு மூலங்கள் ('k' மரபணு) இருக்கும். இது தற்சாப்பு மூலத்துடன் விணைபுகிறது. இது குருதிச் சிவப்பணுச்சிதைவு நோயை உண்டக்குகிறது. இந்தத் தற்காப்பு மூலங்கள் முதன்முதலில் கண்டுபிடிக்கப்பட்ட ஒரு நோயாளியின் பெயரால் அழைக்கப்படுகிறது.

kell factor : கெல் காரணி : காக்கசியர்கள் 10% பேருக்கு பரம்பரையாகக் காணப்படும் ஒரு வகை குருதிக் குழுமம் சார்ந்த காரணி.

Kellgren's syndrome : கெல் கிரன் நோய் : அரிமானமானம் செய்யும் எலும்பு மூட்டு வீக்கம் (கீல்வாதம்). இதனை கவீடன் மருத்துவ அறிஞர் ஹென்றி கெல்கிரன் விவரித்துக் கூறினார்.

keloid : வடுத் திசு வளர்ச்சி; வடு மேடு; தழும்பேற்றம் : தழும்புத் திசு அளவுக்கு அதிகமாக வளர்ச்சியடைதல். இதன் உறுப்பு சுருங்கி உருத்திரிபு ஏற்படும். சிலவகைக் கறுப்புத் தோல்களில் இது ஏற்படுகிறது.

kemadrin : கெமாட்ரின் : புரோசைக்ளிடின் என்ற மருந்தின் வணிகப் பெயர்.

kemicetine : கெமிசெட்டின் : குளோராம் பெனிக்கால் என்ற மருந்தின் வணிகப்பெயர்.

kempner diet : கெம்ப்னெர் கீருணவு : உப்புக் குறைந்த கீருணவு. இதன் மூலம் 2000 கலோரிகள் கிடைக்கும். இது மிகை இரத்த அழுத்தத்தின் போது பயன்படுத்தப்படுகிறது. அரிசி, கனிகள், சர்க்கரை அடங்கிய இந்த உணவை அமெரிக்க மருத்துவ அறிஞர் வால்ட்டர் கெம்ப்னெர் உருவாக்கினார்.

Kenny treatment : கென்னி சிகிச்சை : தசைநாள அழற்சிக் கான உடற்பயிற்சிச் சிகிச்சை. சகோதரி எலிசபெத் கென்னி என்ற ஆஸ்திரேலியச் செவிலி இந்த சிகிச்சையைக் கண்டு பிடித்தார்.

keratectomy : விழிவெண்படல அறுவை மருந்து : விழிவெண்படலத்தை அறுவை மருந்து மூலம் துண்டித்து எடுத்தல்.

keratin : கெராட்டின் : கொம்பு, நகம், பல் முதலியவை உருவாவதற்கு அடிப்படைப் பொருளாக நிற்கும் கெட்டிப்பொருள். இதில் கந்தகம் அடங்கியிருக்கும்.

keratinization : கொம்புப் பொருள் மாற்றம் : வைட்டமின்-A குறைபாடு காரணமாகக் கொம்புத் திசு மாற்றமடைதல்.

keratitis : விழிஊடுருவு படல அழற்சி; விழி வெண்படல அழற்சி; ஒளிப்படல அழற்சி : விழி வெண்படலத்தில் ஏற்படும் வீக்கம்.

keratoacanthoma : கெரோட்டின் கட்டி : செதில் படல உயிரணுக் களைக் கெரோட்டினாக்குவதை உள்ளடக்கிய விரைவில் உண்டாகும் கட்டி. இது தானாகவே கரையக் கூடியது.

kerato conjunctivitis : கண் நோய்; கண் சவ்வழற்சி : விழி வெண்படலமும், இமையிணைப் படலத்தில் ஏற்படும் வீக்கம். இது ஒரு தொற்று நோய்.

keratoconus : விழி வெண்படல பிதுக்கம்; கூம்பு விழி : விழி வெண்படலம் கூம்புபோல் பிதுக்கமடைந்திருத்தல்.

keratocyte : கொம்புப் பொருள் சிவப்பணு : ஒன்று அல்லது இரண்டு வடுக்கள் அல்லது கொம்புகள் உள்ள சிவப்பணுக்கள். குருதி நாளத்தினுள் உள்ள ஃபைபிரின் என்ற கசிவுணர் சரங்கள் வழியாகச் சிவப்பணுக்களைத் திணித்து உட் செலுத்தும்போது இந்த நிகழ்வு உண்டாகிறது.

keratoderma : தோல் மிகை வளர்ச்சி : 1. தோலின் கொம்புப் பொருள் படலத்தின் மிகை வளர்ச்சி. 2. கொம்பு போன்ற தோல். 3. மிகைப் பொருமல்.

keratoiritis : விழித்திரை வீக்கம்; விழித்திரை அழற்சி : விழிவெண்படலமும் விழித்திரைப் படலமும் வீக்கமடைதல்.

keratolytic : தோல் மென்மையாக்கும் மருந்து : தோலின் மேல் படலம் உரிந்து, மென்மையாவதற்கு உதவும் மருந்து. சாலிசிலிக் அமிலம், ரிசோர்சின், யூரியா, சோடியம் ஹைட்ராக்சைடு, பொட்டாசியம் ஹைட்ராக்சைடு போன்றவை இதற்கு எடுத்துக்காட்டு.

keratomalacia : ஒளிப்படலச் சிதைவு; விழிவெண்படல நலிவு; விழி நைவு : வைட்டமின்-A

குறைபாடு காரணமாக, விழி வெண்படலம் நலிவடைதல்.

keratome : விழி அறுவைக் கத்தி; விழி வெட்டி : விழி வெண்படலத்தைக் கீறுவதற்கு ஏற்றவாறு ஒரு சட்டுவக் கரண்டியுடைய ஒரு தனிவகைக் கத்தி.

keratometer : விழிவெண்படல அளவுமானி : விழி வெண்படலத்தின் முன்புற மேற் பரப்பின் வளைவினை அளவிடுவதற்கான ஒரு கருவி.

keratopathy : விழிவெண்படல நோய்; விழி நோய்.

keratophakia : விழியாடி பொருத்துதல் : தொலைப் பார்வைக் கோளாறினைச் சரிப்படுத்துவதற்காக விழி வெண்படலத்திற்குள் உயிரியல் முறை ஆடியை அறுவை மருத்துவம் மூலம் பொருத்துதல்.

keratoplasty : ஒளிப்படல ஒட்டு.

keratoscope : விழிவெண்படல சமச்சீர்மை அளவுமானி : விழி வெண்படலத்தின் வளைவின் சமச்சீர்மையை அளவிடுவதற்கான கருவி.

keratosis : தோல் புடைப்பு; முள் உரு வளர்ச்சி; கரடு தட்டல் : தோலின் கொம்புப் படுகைத் தடிமனாதல். இது பாலுண்ணி போல் புடைப்பாகத் தோன்றும்.

keratotomy : ஒளிப்படலவெட்டு.

kerecid : கெரசிட் : ஐடோக்ரூரி டின் என்ற மருந்தின் வணிகப் பெயர்.

kerion : உச்சித் தோல் சீழ்க்கட்டி; மண்டைத்தோல் சீழ்க்கட்டி; தலை தோல் கட்டி; சீழ்ச்கூடு : உச்சி வட்டக் குடுமித் தோலில் ஏற்படும் சதுப்புத் தன்மையுடைய சீழ்க்கட்டி. இது முடியின் படர் தாமரை நோயுடன் தொடர்புடையது.

kernicterus : காமாலை மூளைக் கோளாறு; பித்தநீர் மாசுபாடு : மூளையில் அடி நரம்புக் கணுவில் பித்தநீர் மாசுபடுதல். இதனால் மனக்கோளாறு ஏற்படக்கூடும்.

kernig's sign : முழங்கால் மூட்டு வளைவு : தொடை இடுப்புப் பகுதிக்குச் செங்குத்தாக வளைந்திருக்கும் போது முழங்கால் முட்டிக்காலை நீட்டுவதற்கு இயலாதிருத்தல். தண்டு மூளை கவிகைச் சவ்வழற்சியின் போது இது ஏற்படுகிறது. கெர்னிக் விளக்கியது.

Keshan disease : கேஷான் நோய் : நீரில் செலினியம் குறைவாக இருத்தல். இதனால் விரிவடைந்த இதயத்தசைக் கோளாறு, தகட்டணுக்கள் திரட்சி உண்டாகும். இது சீனாவிலுள்ள கேஷான் மாநிலத்தில் காணப்பட்டது.

ketalar : கேட்டலார் : கேட்டாமின் என்ற மருந்தின் வணிகப் பெயர்.

ketamine : கேட்டாமின் : நரம்பு வழியாகச் செலுத்தப்படும் நோவகற்றும் மருந்து.

ketoaminoacidaemia : பாசுச் சிறுநீர் நோய் : சர்க்கரைப் பாசு போன்ற சிறுநீர் வெளியேறும் நோய்.

ketonaemia : குருதிக் கரிமச் சேர்மம் : இரத்தத்திலுள்ள கரிமச் சேர்மப் பொருள்கள்.

ketone bodies : குருதிக் கரிமப் பொருள்கள் : அசிட்டோன், அசிட்டோஅசிட்டிக் அமிலம், பீட்டா ஹைடிராக்சிபுட்ரிக் அமிலம் போன்ற பொருள்கள். இவை கொழுப்பு அமிலங்களின் வளர்சிதை மாற்றத்திலுள்ள இடைநிலை கரிம மூலக்கூறுகள். இவை பட்டினி, நீரிழிவு நோய், குறைபாடுடைய கார்போஹைடிரேட் வளர்சிதை மாற்றம் போன்றவற்றில் உளவியல் தற்காப்புகள் ஆகும்.

ketonuria : சிறுநீர் கரிமச் சேர்மம்: சிறுநீரில் கரிமச் சேர்மப் பொருள்கள் இருத்தல்.

ketoprofen : கேட்டோபுரோஃபென் : வீக்கத்தை குறைத்து நோவகற்றும் மருந்து. கீல்வாதம், வாதம் போன்றவற்றுக்குப் பயனுடையது.

ketosis : குருதிக் கரிமச் சேர்மத் திரட்சி : இரத்தவோட்டத்தில் கரிமச் சேர்மப் பொருள்கள் அதிகமாகச் சேர்ந்திருத்தல்.

ketotifen : கேட்டோடிஃபென் : வீக்கத்தைக் குறைத்து நோவகற்றும் மருந்து. இது புறஇயக்க மூச்சுக் குழாய் ஈளை நோய் (ஆஸ்துமா). இது ஹிஸ்டாமினிக் எதிர்ப்பு, குரோமோலின் போன்ற குணங்களை உடையது. இது சிவப்பூதாச்சாய உயிரணு இயக்கத்தையும் மிகையுணர்வு வளர்ச்சியையும் மட்டுபடுத்துகிறது.

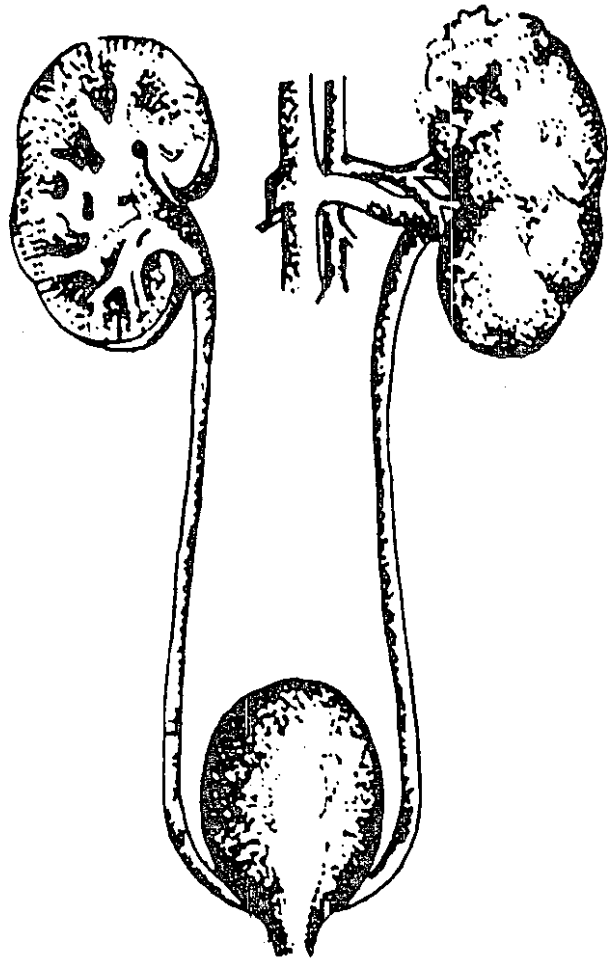
ketovite : கேட்டோவைட் : வைட்டமின் C, B₁, B₆, ஃபோலிக் அமிலம் ஆகியவை அடங்கியுள்ள மாத்திரை மற்றும் திரவத்தின் வணிகப்பெயர்.

khaini cancer : கெய்னிப் புற்று : ஆண்களிடம் வாய்க்குழாயினுள் செதில்படல உயிரணு எலும்புப் புற்று. இதில் கீழ்ப்பல்லெயிறு முகட்டுப் பகுதியில் சுண்ணாம்பு, புகைபடிந்திருக்கும். இது, இந்தியாவில் உத்தரப் பிரதேசம், பீகார் மாநிலங்களில் காணப்படுகிறது.

kidd blood group : "கிட்" குருதி குழுமம் : இது சிவப்பணுக் காப்பு மூலம்

(ஜே.கே. மரபணு). இது தற்காப்பு மூலங்களுடன் (ஜே.ஜே. எதிர்ப்பு) வினை புரிகிறது. முதன் முதலாக இது எந்த நோயாளியிடம் கண்டு பிடிக்கப்பட்டதோ அந்த நோயாளியின் பெயரால் அழைக்கப்படுகிறது.

kidney : சிறுநீரகம்; சிறுநீர் வடிப்பி : இரத்தத்திலிருந்து கழிவுப் பொருளைப் பிரித்துச் சிறுநீராக்கி வெளியேற்றும் உறுப்பு.



சிறுநீரகம்

kidney, artificial : செயற்றை சிறு நீரகம்.

killed vaccine : இறந்த அம்மைப்பால் : இறந்துபோன ஆனால் காப்பு மூல இயக்காற்றலுடைய பாக்கீரியா உள்ள அல்லது நோய் உண்டாக்காமலே பாது காப்புத் தற்காப்பு மூலங்களை உற்பத்தி செய்யக்கூடிய கிருமிகளை உடைய அம்மைப்பால். எடுத்துக்காட்டு: டிபிடி அம்மைப்பால்.

killer (K) cell : கொல்லி உயிரணு(K) : ஒரு பெரிய குருணை வடிவ நிணநீர் உயிரணு. இது குறிப்பிட்ட தற்காப்பு மூலம் பூசிய உயிரணுவைப் படிப்படியாக நசிக்கிறது. இவை இரு வகைப்படும்: இயற்கைக் கொல்லி (NK), உயிரணுக்கள்; கொல்லி (K) உயிரணுக்கள்.

kinaesthesia : தசையசையணர்வு; இயங்குணர்வு.

kinanaesthesia : தசைஇயங்குணர்வு இழப்பு : தசை இயங்குவதை உணரும் ஆற்றலை இழத்தல்.

kinase : கைனேஸ் : 'டிரான்ஸ் ஃபெரேஸ்' என்ற செரிமானப் பொருள் வகையைச் சேர்ந்த ஃபாஸ்போரிலேஸ் உட்பிரிவு. இது கொடையளிக்கும் மூலக் கூற்றிலிருந்து அதிக சக்தி வாய்ந்த ஃபாஸ்பேட்டுகளை மாற்றுவதை ஊக்குவிக்கிறது.

kinoplasty : உறுப்படி இயக்க மருத்துவம் : செயற்கை உறுப்பில் இயக்கத்தை உண்டுபண்ணுவதற்காக, வெட்டியெடுத்த பகுதியின் முனையின் உறுப்படியினைப் பயன்படுத்துதல்.

kinesiology : தசைஇயக்கவியல்: உடல் உறுப்புகளின் தசை இயக்கங்களை அறிவியல் முறை ஆராய்தல்.

kinetic : இயக்கம் சார்ந்த; இயக்கவியல் : இயக்கத்தின் விளைவுடைய.

kinetocardiogram : தசை இயக்க வரைபடப் பதிவு : தசைஇயக்க வரைபடத்தின் மூலம் பெற்ற வரைபடப் பதிவு.

kinetocardiography : தசை இயக்க வரைபடம் : நெஞ்சுப்பை பகுதியின் மீது மார்புச் சுவரின் புறப்பகுதி மெதுவாக அதிர்வதன் வரைபடப் பதிவு. இந்த அதிர்வுகள், மார்பின் ஒரு குறிப்பிட்ட பகுதியில் முழுமையான இயக்கத்தை குறிக்கிறது.

kinetoplast : கசையிழைச் சலாகை : கசையுறுப்பின் அடித்தளத்தில் ஒட்டுக்கசையிழைகளில் காணப்படும் சலாகை வடிவக் கட்டமைப்பு.

kinetosis : தசைஇயக்கக் கோளாறு : பழக்கமில்லாத அசைவுகள் காரணமாக உண்டாகும் ஒரு கோளாறு.

kinking : வளைவு; நெளிவு.

kinky hair disease : முறுக்கு மயிர் நோய் : X-தொடர்புடைய ஒரு பின்னடைவு நோய். இதில் குறைபாடுடைய செப்பு வளர் சிதை மாற்றம் ஏற்படும். இதனுடன் சேர்த்து, முடி வளர்ச்சிக் குறைவு திடீர் நோய்ப்பிடிப்பு, குறுகிய மங்கல் நிறைவுடைய, திரிபடைந்த, உடைந்த முடிக்கீற்றுகள், உச்சித்தோல் அழற்சி உண்டாகும்.

Kinsbourne syndrome : கின்ஸ் போன் நோய் : குழந்தைப் பருவத்தில் ஏற்படும் மூளை வீக்க நோய்.

kinship : குருதியறவு : ஒரு பொதுவான மூதாதையர் வழி வந்த தனிமனிதர்களின் ஒரு குழுமம். குடும்ப உறவு முறை.

kiraunophobia : இடிக்கிலி : இடி, மின்னல், புயல் கண்டு ஏற்படும் மனநிலை திரிந்த அச்ச உணர்வு.

Kirkland knife : கிர்க்லண்ட் கத்தி: இதய வடிவான சுத்தியுடன் ஓர் அறுவைச் சிகிச்சைக் கத்தி. இதில் எல்லா முனைகளும் கூர்மையாக இருக்கும். அமெரிக்க பல் மருத்துவ அறிஞர் ஒலின் கிர்க்லண்ட் இதனைக் கண்டு பிடித்தார். இது பல் எனிறுவீக்க அறுவைச் சிகிச்சையில் பயன்படுத்தப்படுகிறது.

Kirschner wire : கிர்ஷ்னர் கம்பி: முறிவடைந்த எலும்புகளைக் குந்திப் பதிக்க வைக்கப்படும் ஒரு எஃகுக் கம்பி.

kissing ulcer : முத்தமிடும் அழற்சிப்புண் : 1. எதிரெதிர் மேற்பரப்புகளில் உறுப்புகளின் ஏற்படும் அழற்சிப்புண். எ-டு: தானே தடுப்பு ஊசிபோடுதல் காரணமாகப் பெண்பால் கருவாயக எதிர்ப்புறங்களில் ஏற்படும் புண். 2. பின்புற, முன்புறச் சுவர்களில் எதிரெதிர் பக்கங்களில் ஏற்படும் முன் சிறுகுடல் அழற்சிப் புண்கள்.

kleptomania : திருட்டுப் பழக்கம்; அனிச்சைத் திருட்டு; திருட்டு வெறி : மனக்குழப்பம் காரணமாகக் கட்டாயமாகத் திருடும் பழக்கம்.

klima needle : கிளிமா ஊசி : குறுகிய சரிவாக அமைந்த, அகன்ற துளையுடைய ஊசி. இதில் தக்கவாறு அமைத்துக் கொள்ளக்கூடிய காப்புடைய அறுவைத் துழாவு கருவி பொருத்தப்பட்டிருக்கும். இது எலும்பு மச்சையை உறிஞ்சி இழுக்கப் பயன்படுகிறது.

Klinefelter's syndrome : கிளைன் ஃபெல்ட்டர் நோய் : அமெரிக்க மருத்துவ அறிஞர் ஹாரி கிளைன் ஃபெல்ட்டர் இந்த நோயை விவரித்துக் கூறினார். இதில் சிறிய விரை, விந்தணு இன்மை,

ஆண்முலைப் பெருக்கம், இரு பால் உயிரணு உறுப்பு இயக்கு நீர் சிறுநீரில் கழிதல் ஆகிய கோளாறுகள் உண்டாகும்.

Kline test : கிளைன் சோதனை : மேகநோயைக் கண்டுபிடிப்பதற்கான துகள் திரள் படலச் சோதனை. பெஞ்சமின் கிளைன் என்ற நோயியலறிஞர் பெயரால் அழைக்கப்படுகிறது.

klumpke's paralysis : முடக்குவாதம் : கை மற்றும் முன்கைத் தசையில் முடக்குவாதம் ஏற்பட்டு மெலிதல். மேற்கை நரம்புகள், கழுத்துப் பரிவு நரம்புகள் ஆகியவற்றின் அடிவேர்களில் காயம் காரணமாக உணர்வு மற்றும் கண்பார்வைக் கோளாறுகள் உண்டாகின்றன. கிளம்ப்சே விவரித்தது.

knee : முழங்கால்; முழங்கால் மூட்டு; முட்டி : துடையெலும்பின் கீழ்முனை, முன்கால் எலும்பின் தலைப் பகுதி இவை இணையும் கீல்மூட்டு.

knee-joint : முழங்கால்; மூட்டு; மூட்டிணைப்பு.

knock-kneel : தொற்றுக் கால் உடைய : நடக்கும்போது ஒன்றோடொன்று மோதிக் கொள்ளும் முட்டிக் கால்கள்.

knife : நறுக்கி; கத்தி.

knife, imputation : வெட்டரி.

knife, cataract : புரையரி.

knock, knee : முட்டுக்கால்.

knot : முடிச்சு.

knuckle : விரல் கணு.

knuckles : கைமுட்டி; விரல் முட்டி: கைவிரல்களுக்கும் உள்ளங்கை எலும்புகளும் இணையுமிடையிலான பின்புறப் பகுதி.

Koch's phenomenon : கோச் நிகழ்வு : முன்னர் காச நோய்க் கிருமி பீடித்த சீமைப் பெருச்சாளியில் மீண்டும் அந்த நோய்க் கிருமியை ஊசி மூலம் செலுத்திய பிறகு ஏற்படும் மாறுபட்ட விளைவு.

Kohler's bone disease : கோஹ்லர் எலும்பு நோய் : 1. குழந்தைகளின் கை-காலில் உள்ள தோணி போன்ற எலும்பில் ஏற்படும் அழற்சி. 2. இரண்டாவது அடிக்கால் எலும்பின் இணைத்தண்டு வீக்கமடைதல்.

kohler's bone disease : எலும்பு வீக்கம் : கைகால்களிலுள்ள படகு வடிவ எலும்பில் ஏற்படும் வீக்கம். இது 3-5 வயதுக்குழந்தைகளுக்கு ஏற்படுகிறது.

koilocystosis : கரண்டிநக நீர்க்கட்டி : கரண்டிநக நீர்க்கட்டி ஏற்படுதல். இதில் தெளிவான திகப்பாய்மம், நிறமிக் குறைபாட்டுக் கருமையம் ஆகியவற்றுடன் தொய்புழை உண்டாகும்.

koilonychia : கரண்டி நகம்; கூண்டு நகம்; குழி நகம் : அயச் சத்துக்குறைபாடு காரணமாக உண்டாகும் சோகையினால் ஏற்படும் கரண்டி வடிவ நகங்கள்.

konakion : கோனாக்கியான் : ஃபைட்டோமினாடியோன் என்ற மருந்தின் வணிகப் பெயர்.

koplik's spots : வாய் வெண் புள்ளி : தட்டம்மையின் தொடக்க நாட்களில் வாயினுள் ஏற்படும் சிறிய வெண் புள்ளிகள்.

korsakoff psychosis syndrome : போதைப் பைத்தியம் : மதுபானப் போதையினால் மனத்தளர்ச்சி உண்டாகி ஏற்படும் பைத்தியம். இந்நோய் கண்டவர் தன்னுணர்வுடனும், விழிப்புணர்வுடனும் இருப்பார். ஆனால் அண்மை நிகழ்ச்சிகள் மறந்துபோகும்.

koviocortex : முளை மேலுறை : அடர்த்தியான நட்சத்திர வடிவ உயிரணுக்கள் அடங்கிய முளை மேலுறை.

kopan's needle : கோப்பன் ஊசி: மார்பகப் புற்று இருக்குமிடத்தைக் கண்டறிவதற்கான நீண்ட உடல்திக ஆய்வு ஊசி.

Koplick spots : கோப்ளிக் புள்ளிகள் : கன்னம் மற்றும் நாக்கு சவ்வின் மையத்திலுள்ள நுண்ணிய வெண்புள்ளியுடன் கூடிய சிறிய பிரகாசமான சிவப்புப்

புள்ளிகள். இது கட்டி தோன்றுவதற்கு முன்பு தட்டம்மை நோயில் காணப்படும். அமெரிக்க குழந்தை மருத்துவ அறிஞர் ஹென்றி கோப்ளிக் இதனைக் விவரித்துக் கூறினார்.

kraurosis : தேய்மம்.

kraurosis, vulvae : தேய்வகம்.

Korean haemorrhagic fever : கொரியாக் குருதிப் போக்குக் காய்ச்சல் : "ஹாண்டாவைரஸ்" என்ற கிருமியினால் உண்டாகும் சிறுநீரக நோயுடன் கூடிய குருதிப் போக்குக் காய்ச்சல்.

krabbe disease : மைய நரம்பு மண்டல நலிவு : மைய நரம்பு மண்டலம் நலிவுறுவதால் உண்டாகும் மரபு நோய். இது மனக் கோளாறு நிலையுடன் தொடர்புடையது. கிராபே விவரித்தது.

krukenberg tumour : கருப்பைக் கட்டி : பெண் கருப்பையில் உண்டாகும் இரண்டாம் நிலை உக்கிரமான கட்டி. முதல் நிலை கட்டி இரைப்பையில் உண்டாகிறது.

krait : வங்காள நச்சுப் பாம்பு : வங்காளத்தில் காணப்படும் கடும் நச்சு உடைய நச்சுப் பாம்புகளில் ஒன்று. இதன் உடலில் வெள்ளைப் பட்டைகள் இருக்கும். உடலிலுள்ள முதுகு தண்டுச் செதில்கள் அறுகோண வடிவில் இருக்கும். தலையும், கீழ்த்தாடையின் பக்கங்களும்

பெரிய கவசங்களால் மூடப் பட்டிருக்கும்.

Krause's membrane : கிராஸ் சவ்வு : மண்டையோட்டு 1-பட்டைகளை இருகூறாக வெட்டும் குறுக்கு வெட்டுக் கோடு. இதனை "Z" பட்டை என்றும் அழைக்கப்படுகிறது.

krogh coefficient : கிராக் குணகம் : சிதறல் திறனுக்கும் அண்பல் கற்றோட்டத்துக்குமிடையிலான விகிதம். இதனை ஆகஸ்ட் மற்றும் மேரி கிராக் இருவரும் விவரித்துக் கூறினார்.

kronig's isthmus : குரோனிக் இடுக்கு : நுரையீரலின் மேல் நுணிக்கு நேரிணையான ஒலியலை எதிர்வுப் பட்டை. இதனை இடைநிலையில் கழுத்தும் பக்கவாட்டில் தோள்களும், பின்புறத்தில் கழுத்துப் பட்டை எலும்பு, முன்புறத்தில் ஊசுதண்ட தசையும் சூழ்ந்திருக்கும். இது இயல்பாக ஒலியலை எதிர்வுடையது.

kultschitsky cell : குல்ட்ஷிட்ஸ்கி உயிரணு : அர்ஜென்டாஃபின் என்ற உயிரணு. இதனை ரஷிய மருத்துவ அறிஞர் நிக்கோலாய் குல்ட்ஷிட்ஸ்கி விவரித்துக் கூறினார்.

Kugelberg-Welander disease : கூகல்பெர்க்-வெலாண்டர் நோய்: குழந்தைகளிடம் பரம்பரையாக ஏற்படும் தசை நலிவு நோய். இது தண்டுவடத்தில் பின்புறக்

கொம்பு உயிரணுக்கள் இழப்பு காரணமாக உண்டாகிறது. இதனை ஒரு சுவீடன் நரம்பியலறிஞர் விவரித்துக் கூறினார். நான்கு உறுப்புகளின் மையம் நோக்கிய தசைகள் இதில் தொடர்புடையவை.

kummell's disease : கும்மல் நோய் : முதுகெலும்பில் ஏற்படும் அழுத்த முறிவு. இதில் வலி, நரம்புவலி, முதுகுத்தண்டு வளைவு (கூனல்) கால்பலவீனம் உண்டாகும். ஜெர்மன் அறுவைச்சிகிச்சை வல்லுநர் ஹெர்மான் கும்மல் பெயரால் அழைக்கப்படுகிறது.

Kuntscher nail : குன்ட்ஷெர் ஆணி : நீண்ட எலும்புகளின் முறிந்த முனைகளைப் பொருத்துவதற்குப் பயன்படுத்தப்படும் துருப்பிடிக்காத எஃகினாலான ஆணி. ஜெர்மன் அறுவைச்சிகிச்சை வல்லுநர் ஜெர்ஹார்ட் குன்ட்ஷெர் பெயரால் அழைக்கப்படுகிறது.

Kupffer's cells : குப்ஃபெர் உயிரணுக்கள் : துகள்கூழ் உயிரணுக்களையுடைய குருதியோட்ட மண்டலத்தின் பெரிய பிரமிடு வடிவ செறிவுமிக்க உயிரணுக்கள். இவை ஈரலின் எலும்பு உட்புழையின் உள்வரிப்பூச்சாக அமைந்திருக்கும். இது, ஜெர்மன் உடல் உட்கூறியலறிஞர் கார்ல் வான்குப்ஃபெர் பெயரால் அழைக்கப்படுகிறது.

kur : மைய நரம்பு நோய் : மைய நரம்பு மண்டலத்தில் மெல்ல மெல்ல உண்டாகும் கிருமி நோய். இது மனித இறைச்சியை உண்பதால் உண்டாகிறது. நியூகினியில் மலைவாழ் மக்களிடம் பெரும்பாலும் ஏற்படுகிறது.

Kuru : குரு/சிறை நோய் : மரணம் விளைவிக்கக்கூடிய நரம்பியல் சிறை நோய். நியூகினியிலுள்ள மெலனேசிய மரபுக் குழுவினரில் மனிதப் பண்புகளை நினைவூட்டும் இயல்புடைய பால்சூடி உயிரினங்களால் இது பரவுகிறது. 'குரு' என்பதற்கு அவர்கள் மொழியில் காய்ச்சல் அல்லது குளிர் மூலம் ஏற்படும் நடுக்கம் என்று பொருள். இதனால் சிறுமூளைத் தள்ளாட்டம், நடுக்கம், வாய்க்குளறல் ஏற்பட்டு, படிப்படியாக இயக்க நரம்பு வாதம் உண்டாகி, இறுதியில் மரணம் விளையும்.

kwashiorkor : புரதக் குறைபாட்டு நோய்; சவலை நோய்; புடைச் சவலை : கடும்புரதச் சத்துக் குறைபாட்டினால் பிறந்த குழந்தைகளுக்கும், சிறுவர்களுக்கும் ஏற்படும் நோய். இதனால், இரத்தசோகை, உடல் நலிவு, நுரையீரல் வீக்கம் ஏற்பட்டு இறுதியில் மரணம் விளையும்.

kyasanur forest disease : கியாசனூர் வனநோய்/ குரங்கு நோய்: இது ஒரு குரங்கு நோய்; இது கொசு வழி பரவும் நோய்க் கிருமிகள் மூலம் பரவும் நோய். இது காடுகளில் உள்ள குரங்குகளில் உண்டாகும். மென் மர உண்ணியினால் பரப்பப்படுகிறது. இந்தியாவில் கர்நாடகத்தின் ஷிமோகா, தென் கன்னடம் ஆகிய பகுதிகளிலுள்ள காடுகளில் காணப்படுகிறது. இதனால் காய்ச்சல், தலைவலி, தசைவலி, கண்குழியில் வலி, வலிவிழப்பு, அரிதாகக் குருதிப் போக்கு ஏற்படும். நோய்க்குறியறிந்து இதற்குச் சிகிச்சையளிக்கப்படும்.

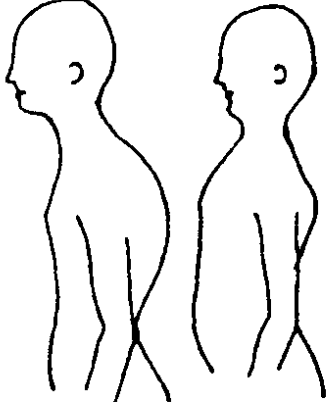
kymograph : தமனி அளவை வேறு பாட்டுப் பதிவுக் கருவி; அசை வரைவி : தமனியின் அலையூச லாட்டத்தைப் பதிவு செய்யும் ஒரு கருவி.

kynurenic acid : கைனூரனிக் அமிலம் : டிரிப்டோஃபான் வளர்சிதை மாற்றம் மூலம் உற்பத்தியாகும் ஒரு நறுமணக் கூட்டுப் பொருள். இது டிரிப்டோஃபான் வளர்சிதை மாற்றக் கோளாறுகளில் சிறுநீரில் சுரக்கிறது.

kynurenine : கைனூரினைன் : டிரிப்டோஃபான் வளர்சிதை மாற்றத்தில் உண்டாகும் ஒரு நடுத்தர அமினோ அமிலம்.

kyphoscoliosis : முதுகுத்தண்டு வளைவு : முதுகுத்தண்டின் பின்னோக்கிய மற்றும் கிடைமட்ட வளைவு.

kyphosis : முதுகுத் தண்டு வளைவு நோய்; கூனல் (முதுகு); கூன் : முதுகுத்



முதுகுத் தண்டு வளைவு நோய்

தண்டு அளவுக்கு மீறி பின்புறமாக வளைந்திருக்கும் நோய்.

kyphotic : கூனல்.

kyrtorhachic : கீழ்முதுகு உட்குழிவு : கீழ் முதுகு எலும்பு வளைவின் பின்பகுதி உட்குழிவு.

L

LA : எல். ஏ : இடது இதய மேலறை (Left atrium) என்பதன் சுருக்கம்.

lab : ஆய்வுக்கூடம் (லேப்) : ஆய்வுக் கூடம் என்பதன் சுருக்கம்.

labefaction : நடுக்கம்; தளர்ச்சி.

label : அடையாளச்சீட்டு : 1. ஒரு குறியீடு. 2. உறுப்பு, திகு, உயிரணு அல்லது உயிரியின் சிறப்பு இணைப்பிரிப்பு. இதில் படிந்து இருக்கும்.

labetalol : லேபட்டாலோல் : மிக உயர்ந்த குருதி அழுத்தத்தைக் கட்டுப்படுத்த ஊசி மூலம் செலுத்தப்படும் ஆல்ஃபா-பீட்டா தடுப்பு மருந்து. இதனை வாய் வழியாகவும் கொடுக்கலாம்.

labia : பெண்குறி இதழ் : இதழ் போன்ற பெண் குறியின் பகுதி.

labile : மாறவல்ல; மறக்கக் கூடிய; நிலையற்ற; நிலையா; சீரற்ற : நிலைமாற்றமடையக் கூடிய; பொருள் மாற்றம் பெறக்கூடிய.

lability : நிலையின்மை; மாறும் தன்மை; நிலை பிறளம் : நிலை மாறும் தன்மை.

labiocervical : முன்பல் கன்னப் பரப்பு : ஒரு முன்புறப்பல்லின்

தலைப் பகுதியின் கன்னப் பரப்பு சார்ந்த.

labiochorea : உதட்டு இசிவு : உதடுகளில் ஏற்படும் கடுமையான இசிவு. இது சுயகட்டுப்பாடில்லா வலிப்பில் ஏற்படுவது போன்றது.

labiodental : உதடு-பல் சார்ந்த : உதடுகள் மற்றும் பற்கள் தொடர்பான.

labioglossolaryngeal : வாய் முடக்குவாதம் : உதடுகள், நாக்கு குரல்வளை ஆகியவற்றில் படிப்படியாக ஏற்படும் முடக்குவாதம்.

labioglossopharyngeal : உதடு-நாக்கு-தொண்டை சார்ந்த : உதடுகள், நாக்கு, தொண்டை தொடர்புடைய.

labiograph : உதட்டசைவுக் கருவி : பேசும் போது உதடுகளின் அசைவினைப் பதிவுசெய்யும் கருவி.

labiomental : கீழுதடு-முகவாய்க் கட்டை சார்ந்த : கீழுதடு மற்றும் முகவாய்க் கட்டை தொடர்புடைய.

labionasal : மேலுதடு-மூக்கு சார்ந்த : மேலுதடு மற்றும் மூக்கு தொடர்புடைய.

labiopalatine : உதடு-அண்ணம் சார்ந்த : உதடுகள் மற்றும் அண்ணம் தொடர்புடைய.

labioplasty : உதடு பிளாஸ்டிக் அறுவை : ஓர் உதட்டில் பிளாஸ்டிக் அறுவைச் சிகிச்சை செய்தல்.

labioversion : பல் இடம் பெயர்வு : ஒரு பல் உள்துளை அமைப்பு வரிசையிலிருந்து உதடுகளால் இடம் பெயர்ந்திருத்தல்.

labium : உதடு; இதழ்.

laboratory : ஆய்வுக்கூடம்.

laboratory-clinical : மருந்து ஆய்வுக்கூடம்.

labour : பேறு.

labour, delayed : தாமதப் பேறு.

labour, difficult : இடர்ப் பேறு.

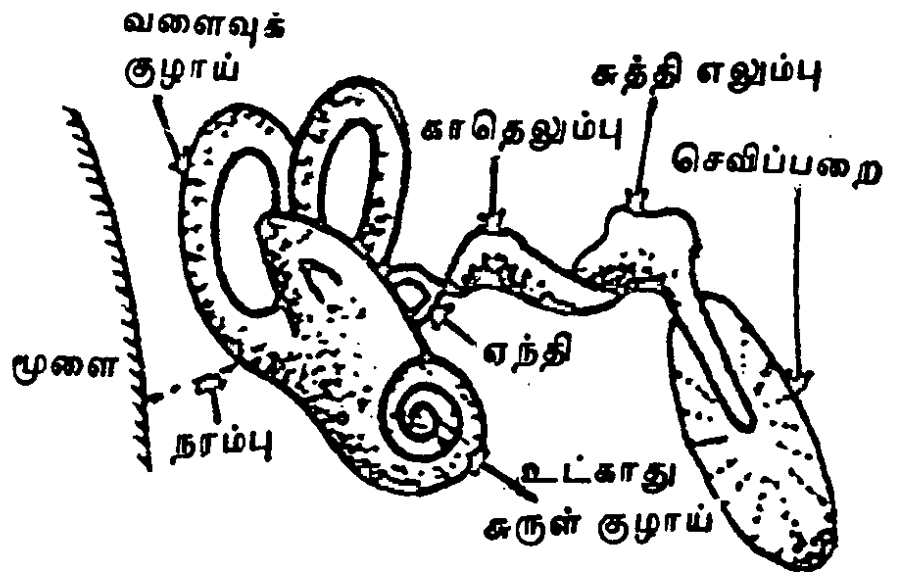
labour, obstructed : தடைப்பேறு.

labyrinth : உட்காதுத்துளை; சுருள் குழாய்; உட்காது; காதுத் திரிபுத்துளை; செவிவளை : உட்காதின் திருக்குமறுக்கானதுளை.

labour : பிள்ளைப் பேற்றுவலி; பேறுகைவலி : குழந்தைப் பிறப்பதற்கு உண்டாகும் இடுப்பு வலி.

முதற்கட்டத்தில் கழுத்துப் பகுதி முழுமையாக விரிவடைகிறது. இரண்டாம் கட்டத்தில் குழந்தை வெளிவருகிறது. மூன்றாம் கட்டத்தில் நச்சுக்கொடி வெளியேற்றப்படுகிறது.

labyrinth : உட்காது : 1. உட்செவி புறநிணநீர் மூலம் எலும்புப் பின்னலிலிருந்து பிரிக்கப்பட்ட ஒன்றையொன்று பிணைக்கும். சவ்வுக் குழிகள், உயிரணுக்கள், குழாய்கள் ஆகியவற்றின் ஒரு குழுமம். இவை இரண்டும் பொட்டெலும்பின் பாறை போன்ற பகுதிக்குள் அமைந்திருக்கும். 2. அரைவட்டக் குழாய்கள், ஊடுதாய்க் குழாய்கள், சுருள் வளைகள் அடங்கிய உட்காது.



உட்காதுத்துளை

labyrinthectomy : காதுஉட்சுருள் அறுவை மருத்துவம் : காதின் உட்சுருள் வளைப் பகுதியை அறுவை மருத்துவம் மூலம் அகற்றுதல்.

labyrinthitis : உட்காது அழற்சி : உட்காதிலுள்ள ஒன்றோடொன்று இணைந்துள்ள திரவம் நிரம் பிய மூன்று அறைகளில் வீக்கம் ஏற்படுதல். இதில் திடீர் தலைச் சுற்றல். இது அசைவினால் கடுமையாகும். இது சில நிமிடங்கள் அல்லது சில மணி நேரம் வரை நீடிக்கும். இதனுடன் சேர்ந்து குமட்டலும் வாந்தியும் உண்டாகும்.

lacerated wound : கீறல் காயம்; சிராய்ப்பு; குதறிய காயம் : திசுக்கள் கிழிந்து ஏற்படும் சிராய்ப்புக் காயம்.

laceration : கிழிகாயம்.

lacklustre : மயங்கலான; கண் ணொலி மங்கிய.

lachrymal canal : கண்ணீர்க்கால்.

lachrymal duct : கண்ணீர்க் குழாய் : கண்ணின் உள்மூலையிலிருந்து கண்ணீரை மூக்கடிக்குக் கொண்டும் நரம்புக் குழாய்.

lachrymal sac : கண்ணீர்ப்பை.

lachrymal vase : கண்ணீர்க்கலம்.

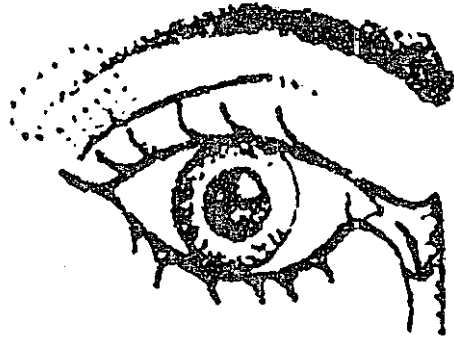
lachrymals : கண்ணீர் உறுப்புகள்: கண்ணீர்த் தொடர்புடைய உறுப்புகள். கண்ணீர்ச்சுரப்பி, கண்ணீர்க்கால் முதலியவற்றின் தொகுதி.

lacrimal : கண்ணீர் சார்ந்த.

lacrimal, lachrymal, lacrymal : கண்ணீர்க்கலம் சார்ந்த; கண்ணீரக.

lacrimation : கண்ணீர் வடிதல்; கண்ணீர்ச் சுரப்பு; கண்ணீர்ச் சொறிதல்: அழகையினால் கண்ணீர் வடிதல்.

lachrymal gland : கண்ணீர்ச் சுரப்பி : கண்கடையிலுள்ள கண்ணீர்ச் சுரப்பி.



மூக்குக்கு

கண்ணீர்ச் சுரப்பி

lachrymal sec : கண்ணீர்ப்பை.

lachrymal vase : கண்ணீர் கலம்.

lachrymals : கண்ணீர் உறுப்புக்கள்.

lachrymatism : கண்ணீர் ரொழுக்கு.

lactalbumin : பால் புரதம் : எளிதில் சீரணமாகக்கூடிய இரு பால் புரதங்களில் ஒன்று.

lactagogue : பால் பெருக்கு; பால் சுரப்பு மருந்து; பால் சுரப்புப் பூக்கி: பால் சுரப்பைத் தூண்டுவதற்கு கொடுக்கப்படும் மருந்து.

lactase : லாக்டேஸ் : குடல் நீரில் காணப்படும் பால் சர்க்கரையை (லாக்டோஸ்) பழச் சர்க்கரையாகவும் (dextrose) கிளாக்டோசாகவும் மாற்றுகிற செரிமானப் பொருள்.

lactation : 1. பால் சுரப்பு; பாலூட்டல் : தாயின் மார்பகத்திலிருந்து பால் சுரத்தல். 2. பால் கொடுத்தல் : குழந்தைக்குத் தாய்ப்பால் கொடுத்தல்.

lacteals : பால் நாளங்கள்; குடற் பால் குழாய்; பாற் குழல் : குடல் நீர்மங்களால் உண்டாக்கப்படும் பால் போன்ற கணையம். பித்தம் ஆகிய நீர்மத்தைக் கொண்டு செல்லும் நாளங்கள்.

lactic : பால் சார்ந்த.

lactic acid : லாக்டிக் அமிலம் : பாலை புளிக்கச் செய்யும் அமிலம்.

lactiferous : பால் சுரப்பிக்கிற; பாலேந்தி : பால்போன்ற நீர்மத்தை உண்டாக்குகிற.

lactoferrin : லேக்டோஃபெரின் : பாலிலும், பலமுனைக் கரு வெள்ளணுக்களிலும் காணப்படும் தனிவகையல்லாதப்

புரதம். இது இரத்தத்திலுள்ள அயத்துடன் இணையும்.

lactogenic : பால்சுரப்புத் தூண்டல்; பாலுக்கி; பால்சுரப்பூக்கி; பால் பெருக்கி.

lactometer : பால்மானி : பாலின் ஒப்பு அடர்த்தியை அளவிடுவதற்கான கருவி.

lacto-protein : பால் புரதம் : பாலில் உள்ள வெண்கரும் பொருளாகிய புரதம்.

lactose : பாலினிமம்; பால் சர்க்கரை : பாலில் உள்ள சர்க்கரை. குழந்தைகளுக்குக் கொடுப்பதற்கான நீர்த்த பசும்பாலில் கார்போஹைட்ரேட்டை அதிக மாக்குவதற்கு இது சேர்க்கப்படுகிறது.

lactosuria : சிறுநீர்ச் சர்க்கரை; பால் சிறுநீர்; நீரிழிவு.

lactulose : லேக்டுலோஸ் : 'டைசாக்கரைடு' என்ற ஒருவகைச் செயற்கைச் சர்க்கரை. இது மனிதர்களிடம் நீரால் பகுபடுவதில்லை. இதனை மனிதர் ஈர்த்துக் கொள்வதுமில்லை. இது பெருங்குடலிலுள்ள பாக்டீரியாவினால் வளர்சிதை மாற்றம் செய்யப்படுகிறது.

lacuna : இடைக் குழிவு; இடைவெளி; சிறுபள்ளம்; வெற்றுக் குழி: எலும்பு, தசை முதலியவற்றிலுள்ள இடைக்குழிவான பகுதி.

lad : சிறுவன்; இளைஞன்.

laevulose, levulose : பழச்சர்க்கரை : பல்வேறு இனிப்புக் கணிகளில் காணப்படும் சர்க்கரைப் பொருள். தேன், கரும்பு ஆகியவற்றில் உள்ள சர்க்கரை இதில் அடங்கும்.

Lafora-body disease : லாஃபோரா திரள் நோய் : தசைத் துடிப்பு வலிப்பும், அறிவுக் குழப்பமும் உண்டாக்கும் நோய். தோல் திசு ஆய்வில் லாஃபோரா திரள்கள், ஷிஃப் நேர்மறை அமிலம் ஆகியவை தென்படும். ஸ்பானிய மருத்துவ அறிஞர் காண்காலோ லாஃபோரா பெயரால் அழைக்கப்படுகிறது.

lag : சுணக்கம்; தடை.

logophthalmos : இமைச் சுணக்கம்.

lame : முடம் : ஒன்று அல்லது அதற்கு மேற்பட்ட உறுப்புகளில் ஏற்படும் ஊனம். பெரும்பாலும் கால் அல்லது பாதத்தில் ஏற்படும். இது இயல்பான நடமாட்டத்தைப் பாதிக்கும்.

lamella : தாள் படலம்; நுண் தகடு: செதிள் அடுக்கு; தசைச் சவ்வு; எலும்புத்தகடு.

lamina : மென்தகடு; எலும்புப் பட்டை; தகடு : எலும்பினாலான தாள் படலம்; சவ்வு.

laminagram : உடற்பகுதி ஊடுகதிர்ப் படம் : உடம்பின் ஒரு

குறிப்பிட்ட பகுதியின் ஊடுகதிர்ப்படம். இது ஊடுகதிர்வரைபடம் மூலம் எடுக்கப்படுகிறது.

laminagraph : ஊடுகதிர் வரைபடம் : உடலின் ஒரு குறிப்பிட்ட பகுதியின் நுட்பங்களைக் காட்டும் ஊடுகதிர்ப்பட நுட்ப முறை.

laminar flow : வாயுத் துகள் இயக்கம் : குழாயின் சுவர்களுக்கு இணையாகச் செல்லும் கோடுகளின் நெடுகிலுமுள்ள வாயுத் துகள்களின் தடங்கலற்ற இயக்கம்.

laminectomy : மென்தகடு அறுவை மருத்துவம்; தகடுப்பு; மென் தகடு நீக்கம் : மென் தகட்டினை அகற்றுவதற்கான அறுவை மருத்துவம்.

lamprene : லாம்ப்ப்ரென் : குளோஃபாசிமின் என்ற மருந்தின் பெயர்.

lancet : சூரிக் கத்தி; குறுங்கத்தி : அறுவை மருத்துவக்குப் பயன்படும் ஒரு சிறிய, கூர்மையான இருபக்கமும் கூர்விளிம்புடைய ஒரு கத்தி.

Langerhans' cell : லாங்கர் ஹான்ஸ் உயிரணு : இது ஓர் ஒற்றைக்கரு உயிரணு. இது, இழைமைப் புண்களைப் பரப்பும் மேல் தோலிலுள்ள சிறிய வெள்ளைக் குருதியணுக்களுக்குக் காப்பு மூலங்களை அளிக்கிறது. ஜெர்மன் நோயியலறிஞர்

பால் லாங்கர்ஹான்ஸ் பெயரால் அழைக்கப்படுகிறது.

Langerhans' cell granuloma : லாங்கர்ஹான்ஸ் உயிரணுக் கட்டி: சிவப்பூதாச்சாய உயிரணுக் கட்டி. இது உட்குழிவு நுரையீரல் நோய், நுரையீரல் உறைகாற்று நோய் ஆகியவற்றுடன் இணைந்து காணப்படும்.

Lange's test : லாங் சோதனை : நரம்புக் கிரந்தி நோயைக் கண்டறிவதற்கான ஒரு சோதனை. கரைத்தக்கைத் தங்கக் கரைசல் மூளை -முதுகந்தண்டு வடத்திரவம் இரண்டின் தங்கவீழ்ப்படிவின் அளவினைப் பொறுத்து இது கண்டறியப்படுகிறது. ஜெர்மன் மருத்துவ அறிஞர் கார்ல்லாங் பெயரால் அழைக்கப்படுகிறது.

Langhans' giant cell : லாங்ன்ஸ் அரக்க உயிரணு : உருகிக் கலந்த தோலிழைம உயிரணுக் கள் அடங்கிய ஓர் அரக்க உயிரணு. இதில் ஏராளமான கருமையங்கள், திகப்பாய்மத்தைச் சுற்றி உள்ள மாலைபோல் அமைந்து இருக்கும். இந்த உயிரணுக்களைக் கொண்டு காச நோயைக் கண்டறியலாம். சுவிஸ் நோயியல் அறிஞர் டி. லாங்கான்ஸ் பெயரால் அழைக்கப்படுகிறது.

Ilanolin : ஆட்டுக் கம்பளச் சத்து : தைலவகை மூலப் பொருளான

ஆட்டுக் கம்பளச் சத்து. ஆட்டு கம்பளத்திலிருந்து எடுக்கப்படும் கொழுப்புப் பொருள். இது களிம்புப் பொருளாகப் பயன்படுகிறது.

Ilanoxin : லானோக்சின் : டை கோக்சின் என்ற மருந்தின் வணிகப்பெயர்.

Ilanugo : மென் முடி.

Ilaparectomy : குடற்பகுதி அறுவை.

Ilaparoccele : முன்னோக்கிப் பிதுக்கம்.

Ilaparotomy : வயிற்றசை ஆய்வு.

Ilaparoscope : லேப்ரோஸ்கோப்: அடிவயிற்று உட்குழிவிலுள்ள உள்ளூறுப்புகளை பார்த்து ஆராய்வதற்குப் பயன்படும் நுனியில் ஒரு நுண்ணிய ஒளிப்பதிவுக் கருவியை உடைய பெரிட்டோனியோஸ்கோப் என்னும் கருவி.

Ilaparoscopy : லேப்ரோஸ்கோப் ஆய்வு : லேப்ரோஸ்கோப் கருவியைப் பயன்படுத்தி அடிவயிற்று உட்குழிவின் உட்பகுதியை ஆராய்தல். இதில் ஒரு சிறிய கீறல் மூலம் அடி வயிற்றில் லேப்ரோஸ்கோப் செருகப்பட்டு, உருக்காட்சி தொலை காட்சித் திரையில் காட்டப்படுகிறது.

Ilaparotomy : அடிவயிற்று அறுவை; உதரத் திறப்பு; வயிற்று திறப்பு : அடிவயிற்றின் புறத் தோட்டின் அறுவை.

laperocele : குடல் சரிவு : இடுப் பிலுள்ள தசைகள் விலகுவதால் ஏற்படும் குடல் சரிவு.

Laplace formula : லாப்லாஸ் சூத் திரம் : ஒரு கோளத்திலுள்ள அழுத் தம், சுவர் அழுத்த நிலையை ஆரத்தினால் வகுப்பதால் கிடைக்கும் ஈவின் இரு மடங்குக்குச் சமம். இந்தச் சூத்திரத்தை 18 ஆம் நூற்றாண்டில் வாழ்ந்த கணித மேதை லாப்லாஸ் வகுத்துரைத்தார்.

lardaceous : கொழுமிய.

Largactil : லார்காக்டில் : அமிட் ரிப்டிலின் என்ற மருந்தின் வணிகப்பெயர்.

large : அகன்ற; பெரு.

laroxyl : லாரோக்சில் : அமிட்ரி டிலின் என்ற மருந்தின் வணிக பெயர்.

larva : முட்டைப்புழு; கூட்டுப்புழு; புழுப் பருவம்; இன உயிரி : அரை குறை உருமாற்றமடையும் உயிர் களின் முதிரா வடிவம்.

larvicide : முட்டைப்புழு அழிப் பான்; முட்டைப் புழுக் கொல்லி : முட்டைப் புழுவை அழித்திடும் மருந்து.

laryngeal : குரல்வளை சார்ந்த மிடற்று.

laryngectomy : குரல்வளை அறுவை மருத்துவம்; குரல்வளை வெட்டு; மிடற்றெடுப்பு : குரல் வளையை அறுவை மருத்துவம் மூலம் அகற்றுதல்.

laryngitis : குரல்வளை அழற்சி; மிடற்றழற்சி : குரல்வளையில் ஏற்படும் வீக்கம்.

laryngoedema : குரல்வளை வீக்கம் : ஒவ்வாமை காரணமாக குரல்வளையில் உண்டாகும் வீக்கம்.

laryngologist : குரல்வளை நோய் வல்லுநர்; மிடற்றியலார்.

laryngology : குரல்வளை நோயியல்; மிடற்றியல் : குரல்வளை நோய்கள் பற்றிய ஆய்வியல்.

laryngometry : குரல்வளை அளவீடு : குரல்வளையை அளவிடுதல்.

laryngoparalysis : குரல்வளைத் தசை வாதம் : குரல்வளைத் தசைகளில் ஏற்படும் முடக்கு வாதம்.

laryngopharyngectomy : தொண்டை அறுவை மருத்துவம் : குரல் வளையையும் அடித் தொண்டையின் கீழ்ப்பகுதியையும் துண்டித்து அகற்றுதல்.

laryngoplasty : குரல்வளை அறுவை மருத்துவம் : குரல் வளையில் அறுவை மருத்துவம் மூலம் சீரமைப்புச் செய்தல்.

laryngoscope : குரல்வளை ஆய்வுக்கருவி; குரல்வளை நோக்கி; மிடறுகாட்டி : குரல்வளையைக் கூர்ந்து ஆய்வதற்குப் பயன்படும் துணைக் கருவித் தொகுதி.

laryngoscopic : குரல்வளை ஆய்வு சார்ந்த : ஒரு சிறிய

நீண்ட கைப்பிடியுடைய கண்ணாடியின் உதவியுடன் குரல்வளையின் உட்பகுதியை ஆய்வு செய்தல் தொடர்புடைய.

laryngoscopy : குரல்வளை ஆய்வு : குரல்வளை ஆய்வு கருவி மூலம் குரல்வளையைப் பார்த்து ஆய்வு செய்தல்.

laryngotomy : உட்குரல்வளை அறுவை மருத்துவம்; குரல்வளை வெட்டு; மிடற்றுத் திறப்பு : வெளியிலிருந்து குரல்வளையின் உட்பகுதியில் வெட்டும் அறுவை மருத்துவ முறை.

laryngotracheitis : குரல்வளை மூச்சுக் குழாய் அழற்சி : குரல்வளையிலும் குரல்வளைப்பை தொடரும். மூச்சுக் குழாயிலும் ஏற்படும் வீக்கம்.

laryngotracheo bronchitis : சுவாச குழாய் வீக்கம்; மூச்சுக் குழல் அழற்சி : குரல்வளை, குரல்வளைக் குழாய், மூச்சுக் குழாய்கள் ஆகியவற்றில் ஏற்படும் வீக்கம்.

larynx : குரல்வளை : குரலை உண்டாக்கும் குருத்தெலும்பு சார்ந்த கட்டமைப்பு. குரல்வளைக்கும், மூச்சுக் குழாய்க்கு மிடையில், மூன்றாவது, ஆறாவது கழுத்து முள்ளெலும்பு நிலையில் இது அமைந்துள்ளது. இதில் மூச்சுக் குழாயின் மேல் முனையைச் சுற்றி தனித்தனிக் கூறுகளால் இணைக்கப்பட்ட

ஏராளமான குருத்தெலும்புகள் அமைந்துள்ளன.

lasen syndrome : மூட்டுப் பிறழ்ச்சி : பன்முக மூட்டுப் பிறழ்ச்சிகள். லேசன் விவரித்தது.

laser : லேசர் கற்றை; வீச்சுமிழ் ஒளி : தூண்டிவிட்ட கதிரியக்க வெளிப்பாட்டின் மூலம் ஒளிப் பெருக்கம் செய்தல். இதனால் உண்டாகும் வெப்பம் திசுக்களை உறையவைக்கிறது. இது புற்று நோய் மருத்துவத்திற்குப் பயன்படுகிறது. அறுவைக்கும் பயன்படும்.

lass : சிறுமி, பெதும்பை.

Lassa fever : குருதிப் போக்குக் காய்ச்சல் : கிருமிகளினால் உண்டாகும் இரத்தப் போக்குக் காய்ச்சல்களில் ஒன்று. இது பீடித்த 3-16 நாட்களில் அறி குறிகள் (குடற்காய்ச்சல்; டைஃபாய்டு) குருதி நச்சூட்டு போன்ற நோய்களில் நோய்க் குறிகள் தோன்றும். ஆறாம் நாள் வாயிலும் தொண்டைப் புண்கள் உண்டாகும். இந்நோய்கண்டவர்களில் 67% பேர் இறந்து விடுகிறார்கள். இந்நோயாளிகளைத் தனிமைப்படுத்தி மருத்துவமனிக்க வேண்டும்.

lassar's paste : லேசர் பசை : துத்தநாக ஆக்சைடு மாவுப் பொருள். சாலிசலிக் அமிலம் ஆகியவற்றை மென் கன்மெழுகில் கலந்த பசை மருந்து. படை

நோய்க்குப் பயன்படுத்தப்படுகிறது.

lasstitude : களைப்பு; சோர்வு.

latency : உள்மறைக் காலம் : தூண்டுதலுக்கும் துலங்கல் இயக்கத்துக்குமிடையில் செயலற்ற ஒரு கால அளவு.

latent : மறைந்துள்ள.

latent heat : உட்செறி வெப்பம்; மறைந்துள்ள வெப்பம் : புதைகுடு. வெப்ப நிலை மாறாமல், பொருளின் நிலையில் மாறுதல் ஏற்படுத்தும் வெப்பம்.

lateral : நடுவிலகிய; வெளிப்பக்க.

latex fixation test : ரப்பர் பால் நிலைப்பாட்டுச் சோதனை : குருதியணு ஒட்டுத்திரட்சிக்கு காப்பு மூலம் தடவிய ரப்பர் பால் துகள்களைப் பயன்படுத்திச் செய்யப்படும் குருதி நீரியல் சோதனை.

latrine : ஒதுங்கிடம்; கழிப்பிடம்; கழிவிடம்.

lattice : வலைப் பின்னல் : ஒன்றோடொன்று செங்கோணத்தில் பின்னிப் பிணைந்த கட்டமைவு மூலம் அமைந்த வலைப் பின்னல் அமைப்பு.

laudanum : சாராய அபினிக் கரைசல் : சாராய அபினிக் கரைசலின் பழைய பெயர்.

laughing death : சிரிக்கும் மரணம் : 'குரு' என்ற நோயின்

இறுதி நிலைகளில் ஏற்படும் கட்டுப்படுத்த முடியாத கட்டாயச் சிரிப்பு.

laughter : நகைப்பு : உணர்ச்சியை, பொதுவாக மகிழ்ச்சியை வெளிப்படுத்தவதற்கு எழுப்பப்படும் தெளிவில்லாத ஒலிகள்.

lavage : கழுவல்.

lavement : குடல் கழுவல்.

laxatives : பேதி மருந்துகள்; மலமிளக்கிகள் : குடலிளக்க மருந்துகள்; மலச்சிக்கலின் போது மலத்தை இளக்கி எளிதாக வெளியேற்றுவதற்குப் பயன்படுத்தப்படும் மருந்துகள்.

layer : அடுக்கு : ஒரே சீரான கனமுடைய மெல்லிய தகடு போன்ற கட்டமைப்பு.

lazar : தொழுநோய்.

lazaret : தொற்று மருத்துவமனை.

lazy leucocyte syndrome : மந்த வெள்ளையணு நோய் : குழந்தைகளுக்கு ஏற்படும் தடைக்காப்பு குறைபாட்டு நோய். பலமுனை வெள்ளைக்கரு வெள்ளணுக் குறைபாட்டினால் இது உண்டாகிறது. இதனால் சீழ் சார்ந்த புண் உண்டாகும்.

LE : தோல்படை உயிரணுக்கள் : தோல்படை நோய்கண்ட நோயாளிகளிடம் காணப்படும் உயிரணுக்கள்.

lead : ஈயம்; காரீயம் : நச்சு உப்பு கள் உள்ள மென்மையான உலோகம். இதனால் தோலில் கொப்புளம், வலி, வீக்கம் உண்டாகும். இதைக் குணப் படுத்த அபினி தடவுகிறார்கள்.

Leber's optic atrophy : லெபர் பார்வை நலிவு : பார்வை நரம்பு களில் பரம்பரையாக ஏற்படும் நலிவு. இதனால் வயது வந்த இளம் ஆண்கள் வேகமாகப் பார்வை இழக்கிறார்கள். ஜெர் மன் கண் நோயியலறிஞர் தியோடார் லெபர் பெயரால் அழைக்கப்படுகிறது.

lecithinase : லெசித்தினேஸ் : லெசித்தின் ஆக்கச் சிதைவினை ஊக்குவிக்கும் ஒரு செரிமானப் பொருள்.

Lederfen : லெடெர்ஃபென் : ஃபென்பூஃபென் என்ற மருந்தின் வணிகப்பெயர்.

Ledermycin : லெடெர்மைசின் : டிமெத்தில் குளோர்டெட்ரா சைக்ளின் என்ற மருந்தின் வணிகப் பெயர்.

leg : கால்.

leg, white : வெளிர்கால்.

leech : அட்டை; சூப்பட்டை : குருதி உறிஞ்சும் நீர்வாழ் உயிரினம்.

Legg-Perthes disease : லெக்-பெர்த்தெஸ் நோய் : தொடையெலும்பின் தலைப் பகுதியில்

ஏற்படும் எலும்பு மூளைத் தசையழுகல் நோய். அமெரிக்க அறுவை மருத்துவ வல்லுநர் ஆர்தல் லெக், ஜெர்மன் அறுவைச் சிகிச்சை வல்லுநர் ஜார்ஜ் பார்த்தெஸ் இருவரும் இதனை விவரித்துக் கூறினர்.

legislation public health : மக்கள் நல்வாழ்வுச் சட்டம்.

legumen : பயற்றங்காய் : உணவாகப் பயன்படும் பயற்றினச் செடியின் பகுதி.

legumes : பயற்றினம்; அவரையினம் : பட்டாணி, அவரை, மொச்சை போன்ற பயற்றினை தாவரங்கள்.

leiomyoma : இழைமத்திகக்கட்டி: சிறிதளவு இழைமத் திகக்களுடைய மிருதுவான தசையில் ஏற்படும் உக்கிரமற்ற கட்டி.

leiomyosarcoma : மிருதுத்தசை உக்கிரக்கட்டி : மிருதுத்தசையில் ஏற்படும் உக்கிரமான கட்டி.

Leishman- Donovan bodies : லெயிஷ்மான்-டோனோவான் திரட்சி : கருங்காய்ச்சல் எனப்படும் 'காலா-அசார்' என்ற நோய் பீடித்த நோயாளியின் குருதியோட்ட மண்டல உயிரணுக்களில் காணப்படும் சிறிய வட்டமான அல்லது முட்டை வடிவத் திரட்சி. வில்லியம் லெபிஷ்மான் என்ற ஆங்கிலேய இராணுவ அறுவைச் சிகிச்சை வல்லுநர், அயர்லாந்து மருத்துவ

அறிஞர் டோனோவான் இரு வரும் இந்தியாவில் சென்னையில் பணியாற்றிய போது இதனை விவரித்துக் கூறினர்

Leishmania : லெயிஷ்மானியா: நுண்ணிய ஓரணுக்கசையிழை. கசையிழை அழற்சிக்குக் காரணமான சிறுபெண்பூச்சிக் கூடியினால் பரவுகிறது.

lenitive : நோவகற்று மருந்து : பிணி தணிக்கும் மருந்து.

lens : வில்லை; விழி வில்லை; விழியாடி; கண் வில்லை : கண்ணின் படிக நீர்மம் பளிக்கு நீர் மங்களுக்கிடையேயுள்ள கதிர் சிதறுவிக்கும் அமைவு.

leno, cataractous : புரைவில்லை.

lentectomy : கண் கண்ணாடி வில்லை அகற்றுதல் : கண்ணின் கண்ணாடிவில்லையை அகற்றுதல்.

lenticular : வில்லை வடிவான : கண்ணின் விழிவில்லை வடிவான.

lentiginous : தோல் பழுப்புப்புள்ளி: லிப்போஃபஸ்ஸின் திரட்சி காரணமாகக் கைகளின் பின்புற முள்ள முதிர்ந்த தோலில் காணப்படும் தட்டையான பழுப்பு நிறப் புள்ளி.

lentigo : தோல் கரும்புள்ளி : லிப்போஃபஸ்ஸின் அளவுக்கு அதிகமாகப் படிவதன் காரணமாக தோலில் ஒழுங்கான கரையுடன் கூடிய பழுப்பு நிறப் புள்ளி. இது சூரியவெளிச்சம் படுவதால் வெளிப்படுகிறது.

lentil : அவரை விதை : புரதம் பெருமளவு உள்ள அவரை விதை. இது மலிவானது; ஊட்டச்சத்து நிறைந்தது.

lentizol : லென்டிசோல் : அமிட்ரிப்டிலின் என்ற மருந்தின் வணிகப் பெயர்.

leontiasis : சிங்கமுகத் தோற்றம்; சிங்கமுகம்; சிங்கத் தலை; பெருந்தலை : முகமும் தலையும் பருத்துச் சிங்கம் முகம் போல் தோற்றம் உண்டாக்கும் ஒரு வகை நோய்.

leper : தொழுநோயர்.

leprosy : தொழுநோய்.

leprologist : தொழுநோய் வல்லுநர்; தொழுநோயியலார் : தொழுநோய் பற்றிய ஆராய்ச்சியிலும் மருத்துவத்திலும் வல்லுநர்.

leprology : தொழு நோயியல் : தொழுநோய் பற்றியும், அதற்கான மருத்துவம் குறித்தும் ஆராயும் இயல்.

leproma : குருணைக்கட்டிக் கரணை : மைக்கோபாக்டீரிய லெப்ரே என்ற கிருமியினால் உண்டாகும் குருணைக் கட்டிக் கரணை.

lepromin : குட்டத் திசுப் புரதம்.

leprosarium : தொழு நோயகம்.

leprous : தொழுநோய் குறித்த; குட்டநோய் பற்றிய.

leptin : லெப்டின் : கொழுப்புத் திசுவினால் உற்பத்தி செய்யப்படும் ஒருவகை இயக்குநீர். இது பசியை அடக்குவதற்கான கீழ்த்தள மட்டத்தில் செயற்படுகிறது.

leptocephalus : நீள்மண்டை : இயல்பு கடந்து செங்குத்தாக நீண்ட குறுகிய மண்டையோடு.

leptocyte : மென்சிவப்புக் குருதியணு : இயல்புக்கு மீறிய மெல்லிய, தட்டையான சிவப்புக் குருதியணு. இதில் மைய நிறமிப் பகுதி எருதின் கண்போல் அமைந்திருக்கும். இதனை ஒரு தெளிவான மண்டலமும், நிறமி விளிம்பும் சூழ்ந்திருக்கும். இதனை "மெக்சிக்கோ தொப்பி" உயிரணு என்றும் கூறுவர்.

leptocytosis : சிவப்பணுக் குறைபாடு; மெலியணுமயம் : மெல்லிய, தட்டையான, சுற்றோட்டமாகச் செல்லும் இரத்தச் சிவப்பணுக்கள். இது இரத்தச் சிவப்பணுக்கள் குறைபாட்டினால் உண்டாகும் 'தாலசேமியா' என்னும் நோயின் அறிகுறியாகும்.

leptomeninges : மூளை இழைம உறை : மூளையையும், தண்டு வடத்தையும் மூடியிருக்கும் மிருதுவான மென்மையான இழைமை உறை.

leptomeningitis : மூளைச் சவ்வு உறை வீக்கம்; மெல்லுறையழற்சி:

மூளையை அல்லது தண்டு வடத்தை மூடியுள்ள உள் சவ்வுகள் வீங்குதல்.

Leptospira : கொக்கிப்பாக்டீரியா: டிரப்போனமேட்டேசியே குடும்பத்தைச் சேர்ந்த மெல்லிய, சுருள் சுருளான, கொக்கி முனையுடைய பாக்டீரியா. இது 240 பொதுக் காப்பு மூலங்களையும், 23 ஊனீர் உறைகளையும் கொண்டிருக்கும்.

lesbian : ஒருபால்புணர்ச்சிப் பெண் : ஒருபால் புணர்ச்சியில் ஈடுபடும் பெண்கள்.

lesbianism : பெண் ஒரு பாற் புணர்ச்சி; பெண்ணிடைப் பாலுறவு; பெண் தன் இனக்காமம் : பெண்கள் ஒருபாற் புணர்ச்சியில் ஈடுபடுதல்.

lesbian vice : பெண்கள் செயற்கை முயக்கம் : பெண்களிடையிலான செயற்கைப் புணர்ச்சி.

leschNyhan disease : யூரிக் அமில மிகை உற்பத்தி : யூரிக் அமிலம் அளவுக்கு மீறி உற்பத்தியாதல். இது ஒரு பிறவிக் கோளாறு. இதனால் மூளைக்குச் சேதம் உண்டாகலாம். இந்நோய் கண்டவர்கள் தங்களையே அழித்துக் கொள்ளத் தூண்டப்படுவார்கள். கடைவாயைக் கடித்தல். உதடுகளைக் கடித்தல், விரல்களைக் கடித்தல் ஆகியவை இந்நோயின் அறிகுறிகள்.

lesion : நைவுப் புண்; சிதைவுப் புண்; நசிவுப் புண்; உருக்குலைவு புண்; நோய்ப் பழுது; நோயகம் : உறுப்புகள் (திசுக்கள்) சிதைவுறுவதால் உண்டாகும் உறுப்புக் கோளாறு.

lessen : சிறிய.

lethal : கொல்லும்.

lethologica : நினைவின்மை : ஒரு சொல்லை, பெயரை அல்லது விரும்பிய செயலை நினைவில் வைத்துக் கொள்ள முடியாத தற்காலிக இயலாமை.

leucine : வியூசின் : இன்றியமையாத அமினோ அமிலங்களில் ஒன்று.

leucoblastosis : முதிரா ஊனீர் நுண்மப் பெருக்கம் : முதிர்ச்சியற்ற ஊனீர் நுண்மம் இயல்புக்கு அதிகமாகப் பரவுதல்.

leucocidin : வியூக்கோசிடின் : கிருமிப் புற நச்சு. இது இரத்த வெள்ளணுக்கள் சிலவற்றை அழிக்கிறது.

leucocyte : வெள்ளையணு.

leucocytes : ஊனீர் நுண்மம்; குருதி வெள்ளையணுக்கள்; வெள்ளையணுக்கள் : குருதியின் நிறமற்ற நுண்மம். இது வெள்ளை அணுக்கள் ஆகும்.

leucocytosis : வெள்ளையணுப் பெருக்கம்.

leucocytolysis : வெள்ளையணு அழிவு; வெள்ளையணு முறிவு :

இரத்தத்திலுள்ள வெள்ளையணுக்கள் சிதைவுற்று அழிதல்.

leucocytosis : மிகை வெள்ளணுக்கள்; வெள்ளையணுப் பெருக்கம்; வெள்ளையணுவேற்றம் : இரத்தத்தில் வெள்ளையணுக்களின் எண்ணிக்கை அதிகமாகத் தல். நோய் தொற்றும் போது இது உண்டாகும்.

leucoderma : பாண்டு நோய் (வெண் குட்டம்); வெண் தோல்; வெண் திட்டு : தோலில் நிற நுண்மம் (நிறமி) இல்லாமையால் உண்டாகும் நிறமின்மை நோய்.

leucodystrophy : மூளை வெண் பொருள் சீர்கேடு : மூளையிலுள்ள வெண்பொருள் சீர் கெடுதல்.

leucoma : விழி வெண்புள்ளி; வெண்புரை : விழி வெண்படலத்தில் ஒளி ஊடுவிச் செல்லாத வெண்புள்ளி.

leuconychia : நக வெண்புள்ளி; நக வெண் பொட்டு : நகங்களில் காணப்படும் வெண் புள்ளிகள்.

leucopathy : பாண்டு நோய்த் தன்மை : நிற நுண்மமற்ற தன்மை.

leucopedesis : ஊனீர் நுண்மக்கசிவு : குருதி நாளங்களின் சுவர்களின் வழியாக ஊனீர் நுண்மங்கள் கசிந்து செல்லுதல்.

leucopaenia : வெள்ளணுக் குறைபாடு; வெள்ளையணுவிறக்கம் : இரத்தத்திலுள்ள வெள்ளணுக்களின் எண்ணிக்கை குறைதல்.

leucopheresis : குருதி வெள்ள ணுப்பிரிவு : பின்னடைந்த குருதி யிலிருந்து குருதி வெள்ளணுக் கள் தனியாகப் பிரியும் செயல் முறை.

leucoplakia : வெண்பட்டை ஒட்டு; வெண்படலம் : சளிச் சவ் வின் மீது வெண்மையான கனமான பட்டைகள் ஒட்டிக் கொள்ளுதல். இது புற்று நோய்க்கு முந்திய நிலை என்று கருதப்படுகிறது.

leucopoiesis : வெள்ளையணு உருவாக்கம்; வெள்ளையணு வாக்கம்; வெள்ளையணு வளர்வு: இரத்தத்தில் வெள்ளணுக்கள் உருவாதல்.

leucorrhoea : வெள்ளைப் போக்கு; வெள்ளை வீழ்தல்; வெள்ளை : பெண்ணின் கருப்பை வாய்க் குழாயிலிருந்து (யோனிக் குழாய்) பசை போன்ற வெள்ளைப் போக்கு (வெண் கசிவு) ஏற் படுதல்.

leucotomy : மூளைத் தகட்டு அறுவை : மூளை முன் அலகின் ஊசி அறுவை. அலைக்கழிப்பு நரம்புக் கோளாறுகளில் இது பயன்படுத்தப்படுகிறது.

leucovorin : வியூக்கோவோரின் : வாய்வழி கொடுக்கப்படும் ஃபோலினிக் அமிலம்.

leukaemia : வெள்ளையணுப் பெருக்கம்; வெள்ளையணு மிகைப்பு; வெள்ளையணுப்புற்று; வெண்

புற்று : குருதி வெள்ளை நுண்மப் பெருக்கக் கோளாறு.

leukaemid : வெண்புற்றுக் கொப் புளம் : குறிப்பிடப்படாத தோல் கொப்புளங்கள். இது பெரும் பாலும் வெண்புற்றுடன் தொடர்புடையது.

leukopenia : வெள்ளையணுக் குறை.

leukeran : வியூக்ரன் : குளோராம் புசில் என்ற மருந்தின் வணிக பெயர்.

leukoplakia : வெண் தடிப்புப் படலம்; வெண்படலம் : சளிச் சவ்வுப் படலங்களில் ஏற்படும் தடித்த வெண்மையான படலம். இது வாயினுள் உதடுகளில் அல்லது பிறப்புறுப்புகளில் உண்டாகலாம். இது புற்று நோய்க்கு முந்திய நிலையைக் குறிக்கும். சில சமயம் மேகப் புண் காரணமாக உண்டாகலாம்.

leukopoiesis : வெள்ளையணு வளர்வு.

leukosarcoma : நிணநீர்த்திசுக் கட்டி : ஒருவகை உக்கிரமான நிணநீர்த்திசுக்கட்டி. இதில் எலும்பு மச்சை வெள்ளணு வரிசையைச் சேர்ந்த ஏராள மான முதிரா உயிரணுக்கள் சுற்றி வரும்.

leukotrienes : இடையீட்டுப் பொருள்கள் : அராக்கிடோனிக் அமில வளர்சிதை மாற்றத்தில் உண்டாகும் உயிரியல் முறையில்

செயலூக்கம் நிறைந்த பொருள் கள். இவை வீக்கம், ஒவ்வாமை ஆகியவற்றில் இடையீட்டுப் பொருளாகச் செயற்படுகின்றன.

levallorphan : மயக்க எதிர்ப்பு மருந்து : மயக்க மூட்டும் மருந்தின் செயலாற்றலை எதிர்க்கும் மருந்து.

levamisole : லெவாமிசோல் : குடற்புழு அகற்றும் செயற்கை மருந்துப் பொருள். இதனால் நச்சு விளைவுகள் ஏற்படுவதில்லை.

levator : தூக்குவிசைத் தசை; உயர்த்தி; தூக்கி : உறுப்பினை உயர்த்தும் தசை.

Levin's tube : லெவின் குழாய் : ஒருவகைப் பிளாஸ்டிக் செருகு குழாய். குடல் அறுவைச் சிகிச்சையின் போது குடலிலுள்ள திரவங்களையும் வாயுவையும் அகற்றவதற்காக மூக்கின் வழியாக இரைப்பையினுள் முன் சிறுகுடல் வரைச் செருகப் படுகிறது அமெரிக்க மருத்துவ அறிஞர் ஆபிரகாம் ரெனின் பெயரால் அழைக்கப்படுகிறது.

levocardia : இதய இயல்புநிலை: உள்ளூறுப்புகளின் உறுப்புகள் இயல்பான நிலையில் இருக்கும் போது இதயத்தின் இயல்பான நிலை.

levodopa : லெவோடோப்பா : அசையா நடுக்கம் எனப்படும் பார்க்கின்சன் நோயைக் குணப்படுத்துவதில் பயன்படுத்துவதில்

தீ வி ர த் த ன் மையுடைய, இயற்கையாகக் கிடைக்கும் அமினோ அமிலம்.

levonorgestrel : லெவோனோர் ஜெஸ்ட்ரெல் : வாய்வழி உட்கொள்ளப்படும் கருத்தடை மருந்தாகப் பயன்படும் ஓர் இயக்குநீர் (ஹார்மோன்).

Levophed : லெவோஃபெட் : நோராட்ரனலின் என்ற மருந்தின் வணிகப்பெயர்.

levorphanol : லெவோஃபனால்: நோவாற்றும் மருந்தாகப் பயன்படும் ஒரு செயற்கைப் பொருள். இதனை வாய்வழி யாகவும் கொடுக்கலாம்.

Lewis blood group : லெவிஸ் குருதிக் குழுமம் : சிவப்புக் குருதியணுக்களின் காப்பு மூலம். இதனை ரெவிஸ் குறித்துரைத்தார். இது, எந்த நோயாளியின் குருதியில் தற்காப்பு மூலங்கள் கண்டுபிடிக்கப்பட்டுள்ளனவோ அந்த நோயாளியின் தற்காப்பு மூலங்களுடன் வினைபுரிகிறது.

Lewy bodies : லெவி உயிரணுத் திரட்சி : நிறமித் திரட்சியுடைய நரம்பு உயிரணுக்கள். இவை பார்க்கின்சன் நோயில் மூளையில் காணப்படும். ஜெர்மன் நரம்பியலறிஞர் ஃபிரடரிக் லெவி பெயரால் அழைக்கப்படுகிறது.

libido : உணர்ச்சி உந்துதல்; புலனுணர்வு நிறைவு; காம வேட்கை;

விழைச்சு : பாலுணர்ச்சியின் உந்துதல். மனித நடத்தை முறையின் முக்கிய உந்துதலாகக் கருதப்படும் புலனுணர்வு.

Libman-Sacks disease : விப்மன்-சாக்ஸ் நோய் : பாக்கடரி யாவால் பரவாத பாலுண்ணி இதய உள் ளுறையழற்சி நோய். இதனை அமெரிக்க மருத்துவ அறிஞர்கள் இமானுவல் விப்மன், பெஞ்சமின் சாக்ஸ் இருவரும் விவரித்துரைத்தனர்.

lichen : செம்பருக்கள்; படை : சிவப்புப் பருக்களுடன் கூடிய தோல் நோய்வகை.

Lichtheim's syndrome : லிக்தைம் நோய் : முதுகுத்தண்டு ஒருங்கிணைந்து சீர்கெடும் நோய். இது கடும் குருதிச் சோகையுடன் இணைந்து காணப்படும். ஜெர்மன் மருத்துவ அறிஞர் லட்விக் லிக்தைம் பெயரால் அழைக்கப்படுகிறது.

lid-eye : கண்ணிமை.

lidocaine : லிடோக்கேயன் : லிக் நோக்கேயன் என்ற மருந்தின் வணிகப் பெயர்.

Lidothesin : லிடோத்தெசின் : லிக்நோக்கேயன் என்ற மருந்தின் வணிகப் பெயர்.

lienculus : துணை மண்ணீரல் : மண்ணீரலின் சிறிய துணை உறுப்பு.

lienitis : மண்ணீரல் வீக்கம்; கணைய அழற்சி.

lienorenal : மண்ணீரலுக்குரிய : மண்ணீரல் மற்றும் சிறுநீரகம் தொடர்பான.

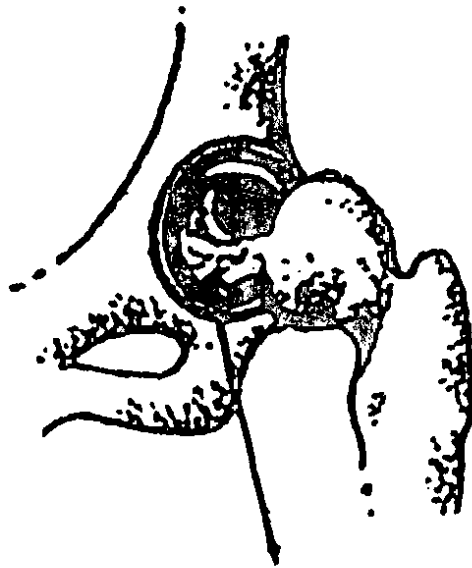
life : உயிர்; வாழ்வு.

life, expectation : வாழ்நாள்.

life expectancy : ஆயுள்; வாழ்நாள் : மரணம் ஏற்படும் சராசரி வயது. இது சுகாதாரம், நோய் ஆகியவற்றினால் மட்டுமின்றி கல்வி, தொழில், சுற்றுச்சூழல் போன்ற சமூகக் காரணிகளினால் பாதிக்கப்படுகிறது.

life-strings : உயிர்நாடி : உயிர் வாழ்வதற்கு இன்றியமையாத மூலாதார நரம்பு.

ligament : இணைப் பிழை; விதி; கட்டு நாண்; பிணையம் : எலும்புகளைப் பிணைக்கும்



இணைப் பிழை

தசை நார் உறுப்புகளைப் பற்றிப் பிடிக்கும் நரம்பு.

ligate : குருதி நாளக் கட்டு; கட்டுதல் : அறுவை மருத்துவத்தின் போது இரத்தம் வடியாமல் குருதி நாளத்தை கட்டி இறுக்குதல்.

ligation : குருதிக் கட்டுமானம்; பிணைத்தல்; குருதி நாளக் கட்டு: அறுவை மருத்துவத்தின்போது குருதி வடிவதைத் தடுப்பதற்கு குருதி நாளத்தைக் கட்டி இறுக்குதல்.

ligature : கட்டுப்பிணைப்பு; கட்டு இழை; கட்டுப் பொருள்; முடிச்சு; கட்டுநார்; பிணைப்பு : குருதி வடிவதைத் தடுப்பதற்கு அல்லது வீக்கம் தண்ப்பதற்குக் கட்டிப் பிணைத்தல்.

lightening : கவலைத் தணிப்பு; அழுத்தக் குறைவு; தாய்மை வயிற்றழுத்தக் குறைவு; சூல் தளர்ச்சி : உள்ளத்தின் கவலையைத் தவிர்த்தல்; மனக்கவலை தீரப் பெறுதல்.

lightening : பளுக்குறைவு : கர்ப்ப பிணித் தாய்மார்களை கடைசி வாரங்களில் இடுப்புக் குழியினுள் கருவுயிரின் தலை இறங்குவதன் காரணமாகத் தாய்க்கு பளு குறைந்தாக உண்டாகும் உணர்வு.

lightning pains : மின்னல் வலி; மின்னல் குத்துவலி : உடல் உறுப்புகளில், குறிப்பாகக் கீழ் உறுப்புகளில் மின்னல் வெட்டுப் போல் திடீரென வலி உண்டாதல்.

light reflex : ஒளித்தூண்டல் : பார்வை நரம்பு மற்றும் கண்ணியக்க நரம்பிலுள்ள புறநோக்கு நரம்பு, கண்ணியக்க நரம்பிலுள்ள கருமைய மற்றும் புறநோக்கு இழைமங்கள் ஆகியவை ஒளித் தூண்டல் அவற்றிலுள்ள மறிவினை வளைவரையைப் பொறுத்ததாக இருக்கும்.

ligneous thyroiditis : அகக்காழ் கேடயச் சுரப்பி அழற்சி : இதனை ரைடல் நோய் என்றும் கூறுவர். இது கழலை, கண்டமாலை என்றும் அழைக்கப்படும். இதில் குரல்வளைச் சுரப்பி கல் போல் கடினமாக வீங்கியிருக்கும். இது இருபாலாரிடமும் இளைமைப் பருவத்தில் உண்டாகும்.

lignocaine : லிக்னோக்கேய்ன் : உறுப்பெல்லை உணர்வு நீக்கும் மருந்து. இது புரோக்கேய்னை விட ஆற்றல் வாய்ந்தது; அதிக நேரம் செயற்படக் கூடியது.

limb : உறுப்பு; அங்கம்.

limb, artificial : செயற்கை உறுப்பு.

limb, lower : காலுறுப்பு.

limb, upper : மேலுறுப்பு, கையறுப்பு.

limbic system : மூளை உணர்வு மண்டலம் : உணர்ச்சிளையும், உள்ளார்ந்த உந்துணர்வுகளையும் கட்டுப்படுத்தும் மூளையின் பகுதி.

limbus : விழிச் சந்தி.

lime water : எலுமிச்சை நீர்; சுண்ணாம்பு நீர் : சொறி, கரப்பான் மருந்தாகப் பயன்படும் கால்சியம் ஹைட்ராக்சைடு, எலுமிச்ச பழச்சாறு ஆளிவிதை அல்லது ஆலிவ் எண்ணெய் கலந்து இது பயன்படுத்தப்படுகிறது.

limitation : வரையறை.

limiting : அளவிலான.

limpid : தெளிவான.

limping : நொண்டுதல் : இயல்பு மீறி, வெட்டியிழுப்பு அசைவுகளுடன் நடத்தல். வேதனை தரும் நைவுப் புண், உடல் திரிபு, கீழ் உறுப்பு, உடல், அடிவயிறு ஆகியவற்றில் சுருக்கம் அல்லது வாதம் ஏற்படுவதால் இது உண்டாகிறது.

Lincocin : லிங்கோசின் : லிங்கோமைசின் என்ற மருந்தின் வணிகப் பெயர்.

lincomycin : லிங்கோமைசின் : நோய்க் கிருமிகளினால் உண்டாகும் கடும்தொற்று நோய்களுக்கு எதிரான உயிர் எதிர்ப்பொருள்.

linctus : லிங்டஸ் : இனிப்பான கூழ் போன்ற திரவம். இதனைச் சிறிது சிறிதாக அருந்த வேண்டும்.

line : கோடு.

line, midsternal : மார் நடுக்கோடு.

linera, allex : வெண்கோடு.

linear : நேர்வான.

linan : துணி.

lingulor : நாவடிவ.

linguantuliasis : லிங்குவாண்டு வியாசிஸ் : 'லிங்குவாண்டுலா' என்ற கிருமியின் மூன்றாம் நிலை முட்டைப் புழுவினால் மனிதருக்கு உண்டாகும் தொற்று நோய். இதனால் தொண்டையில் வலி, அரிப்பு, எரிப்பு உண்டாகும். இது மூச்சுத் திணறல், தொண்டை அடைப்பு, வாந்தி ஆகியவற்றின் சேர்ந்து ஏற்படும்.

lingua : நாக்கு; நா.

liniment : தேய்ப்புத் தைலம்; தைலம்; களிம்பு : கீல்வாத நோய்க்குரிய பூச்சித் தைல மருந்து போன்ற தேய்ப்புத் தைல வகை.

lining : ஒட்டுச் சவ்வு.

linkage : பிணைப்பு : இரண்டு அல்லது அவற்றுக்கு மேற்பட்ட மரபணுக்கள், ஒரே இனக்கீற்றில் ஒன்றோடொன்று மிக நெருக்கமாக இருத்தல். இது பெற்றோர் இடமிருந்து குழந்தைக்குப் பரவும்.

linolenic acid : லினோலெனிக் அமிலம் : தாவரக் கொழுப்புகளில் காணப்படும் இன்றிமை யாத பூரிதமாகக் கொழுப்பு அமிலம்.

lint : கட்டுத்துணி.

Lioresa : லியோரெசால் : ஃபாக் பாக்லேஃபன் என்ற மருந்தின் வணிகப்பெயர்.

liothyronine : வியோதைரோனின் : கேடயச் சுரப்பியில் சுரக்கும் டிரை அயோடோத்தைரோனின் என்ற சுரப்புநீர். இது தைராக்கிஸ்டின் சேர்ந்து உடல் திசுக்களின் வளர்சிதை மாற்றத்தைத் தூண்டுகிறது.

lip : உதடு; இதழ்.

lipaemia : மிகைக் குருதிக் கொழுப்பு; கொழு குருதி : இரத்தத்தில் கொழுப்பு அதிகமாக இருத்தல்.

lipase : கொழுப்புப் பகுப்புப் பொருள்; கொழு சிதை நொதி : கொழுப்பைப் பகுக்கும் செரிமானப் பொருள் (என்சைம்).

lipectomy : தடித்திசு அறுவை மருத்துவம் : தடித்த திசுக்களை அறுவைச் சிகிச்சை மூலம் அகற்றுதல்.

lipid : கொழுமம்.

lipiodol : விப்பியோடால் : அயோடீனேற்றிய எண்ணெயின் வணிகப் பெயர்.

lipodegastrophy : கொழுக் குலைவு.

lipodema : உறுப்பு வீக்கம் : கொழுப்பு, திரவம் காரணமாக அடி உறுப்புகள் கடுமையாக வீக்கமடைதல்.

lipids : கொழுப்புகள் : நீரில் கரையாத கொழுப்புப் பொருள்களின் ஒரு குலுமம். இவை

உடலில் சேகரித்து வைக்கப்பட்டு, சக்திக்காகப் பயன்படுத்தப்படுகிறது.

lipidosis : விப்பிடோசிஸ் : மூளை, ஈரல், கல்லீரல் போன்ற உடல் உறுப்புகளில் கொழுப்புப் பொருள்கள் அளவுக்கு அதிகமாகச் சேர்வதற்கு வழி செய்யும் வளர்சிதை மாற்றக் கோளாறு. காஷர் நோய், டேய்-சாக்ஸ் நோய், நீமன்-பிக் நோய், போன்ற பரம்பரை நோய்கள் இதில் அடங்கும். இது பொதுவாக யூதர்களிடம் மறைநிலைக் கோளாறுகளாகக் காணப்படுகிறது. அறிவுக் குழப்பம், காக்காய்வலிப்பு, கண்குருடு ஆகியவற்றடன் சேர்ந்து இது ஏற்படும்.

lipochrome : விப்போக்குரோம் : இயற்கையான, விப்போஃபஸ்ஸின், கரோட்டின், இலைக் கோபென் உள்ளடங்கலாக கொழுப்பு கரையக் கூடிய நிறமிக்கான இனப் பொதுப் பெயர்.

lipocrit : விப்போக்கிரைட் : குருதியிலுள்ள அல்லது பிற உடல் திரவத்திலுள்ள கொழுப்புப் பொருளைப் பிரித்தெடுக்கவும், பகுப்பாய்வு செய்யவும் பயன்படுத்தப்படும் ஒரு சாதனம்.

lipofibroma : இழைமத் திசுக் கட்டி : மிகப்பெருமளவு கொழுப்பு உயிரணுக்களுடன்

கூடிய இழைமத் திசுவில் உண்டாகும் உக்கிரமற்ற கட்டி.

lipogranuloma : குருணைக்கட்டி நோய் : இது திசுக்களில் கொழுப்புப் பொருள் படிவுகளுடன் சேர்ந்து காணப்படும்.

lipoid : கொழுப்போலி.

lipoidosis : கொழுப்புப் பொருள் மிகைத் திரட்சி : ஒருவகை வளர்சிதை மாற்றக் கோளாறு. இதில், உடலில் சில கொழுப்புப் பொருள்கள் அளவுக்கு அதிகமாகத் திரண்டிருக்கும்.

lipolysis : கொழுப்புப் பகுப்பு; கொழுப்பழிவு; கொழுப்பு முறிவு; கொழுப்புச் சிதைவு : செரிமானப் பொருள் மூலம் வேதியியல் பகுப்பாய்வு முறை.

lipoma : கொழுப்புக் கட்டி; கொழுப்புத் திசுக்கட்டி; கொழுப்புப் புத்து; கொழுப்புக் கட்டி : கொழுப்புத் திசு அடங்கிய கடுமையற்ற கட்டி.

lipoprotein : கொழுப்புப் புரதம்: அதிக அடர்த்தியுடைய கொழுப்புப் புரதம்.

liposarcoma : உக்கிரத் திசுக் கட்டி : கொழுப்புத் திசுப் பெருக்கம் அல்லது பருத்த திசு அடங்கியுள்ள உக்கிரமான நிலை.

liposome : கொழுப்புச் சவ்வுப் பை : கொழுப்புத் துணை அடுக்கு உள்ள செயற்கையான கோள வடிவ சிறு சவ்வுப்பை. இது, உயிரணுவுக்குள் டிஎன்ஏ முதலியவற்றைச் செலுத்துவதற்கான செயற்கைச் சவ்வு மண்டலமாகச் செயற்படுகிறது. நச்சு மருந்துகளின் ஒரு மருந்து வழங்கீட்டு மண்டலமாகவும் இது செயற்படுகிறது.

liposuction : தோலடித் திசு அறுவை மருத்துவம் : இது ஓர் ஒப்பனை அறுவை மருத்துவம். இதில் கொழுப்பின் உறுப்பெல்லைக்குட்பட்ட பகுதிகள் ஓர் உலோக வடிகுழாய் வழியாகத் தோலடித் திசு அகற்றப்படுகிறது.

lipotropic : கொழுப்பு வளர்; கொழுவளர்.

lipuria : சிறுநீர்க் கொழுப்பு; கொழுப்பு இழிவு.

liquefaction : நீர்ப்பு.

liquid : நீர்மம்.

liquor : மதுபானம்; சாறு : சாராயம் முதலிய போதை தரும் குடிவகை.

liquorice : அதிமதுரம் : அதிமதுர வேரிலிருந்து எடுக்கப்பட்டு மருந்தாகவும், தின்பண்டமாகவும், பயன்படும் கருநிறப் பொருள்.

liquor amni : பனிக்குட நீர் : பனிக்குடத் திரவம்.

lithiasis : கல்லடைப்பு; கல்லுருப் பெறல்; கடினமாதல்; கல் நோய்; கல் அடர்வு : உடலின் உள்ளுறுப்புகளில் கல்போன்ற தடிப்பு.

lithium carbonate : வித்தியம் கார்பனேட் : மனச்சோர்வு நோய்க்குப் பயன்படுத்தப்படும் மருந்துப் பொருள். இதைக் கொடுப்பதற்கு முன்பு குருதி ஊனீர் அளவு, அகடயச் சுரப்பி இயக்கம் ஆகியவற்றைக் கண்டு கொள்ள வேண்டும். இதனால் வயிற்றுப் போக்கு, வாந்தி, அரைத்தூக்க நிலை ஏற்படலாம்.

litholapaxy : சிறுநீர்க்கல் நீக்க மருத்துவம்; கல் கரைத்தெடுத்தல்: சிறுநீர்ப்பையில்லுள்ள ஒரு கல்லை உடைத்து அதன் துகள்களை நீர்த்தாரை மூலம் அகற்றுதல்.

lithopaedion : இறந்த கருமுனை; கல் பிண்டம் : கருப்பையில் தங்கியுள்ள ஒரு இறந்த கரு முனை. இரட்டைகளில் ஒன்று இறந்து போய் சில சமயங்கள் சுண்ணாம்பு உப்புகளினால் செறிவுற்றுப் பதனமாகி விடுதல்.

Lithophyt : கற்கள் உடைக்கும் மருந்து : குண்டிக்காயிலுள்ள கற்களை உடைக்கும் மருந்து.

lithotomy : குண்டிக்காய் அறுவை மருத்துவம்; கல்வெட்டு; கல் அகற்றல்:

குண்டிக்காயில் உள்ள கற்களை நீக்கும் அறுவை முறை.

lithotrite : சிறுநீர்ப்பைக் கல் உடைப்புக் கருவி; சிறுநீர்ப்பைக் கல் நொறுக்கி : சிறுநீர்ப்பையிலுள்ள ஒரு கல்லை உடைக்கும் கருவி.

lithotrixy : குண்டிக்காய்க் கல் உடைப்பு : இயல்பாக வெளிவரும் வகையில் குண்டிக்காய்க் கற்களைப் பொடியாக்கும் மருத்துவச் சிகிச்சை முறை.

lithuresis : கல்லடைப்பு நீக்கம் : சிறுநீர்ப்பையில் மணிக்கல் கட்டியிருக்கும் கல்லடைப்பை நீக்குதல்.

litmus : நிறமாற்ற வண்ணப் பொருள் : சிறுநீரிலுள்ள ஒரு தாவர நிறமி. இது அமிலத்தை (சிவப்பு) அல்லது காரத்தை (நீலம்) குறிக்கும் பொருளாகப் பயன்படுகிறது.

little's disease : கத்திரிக்கால் நோய் : கால் கத்திரிபோல் திரிபடையும் ஒரு பிறவி ஊன நோய்.

Littritis : விட்ரிட்டிஸ் (சிறுநீர்ச் சுரப்பி அழற்சி) : சிறுநீர்ச் சுரப்பிகள் வீக்கமடைதல். ஃபிரெஞ்சு அறுவை மருத்துவம் வல்லுநர் அலெக்சிஸ் லிட்ரே பெயரால் அழைக்கப்படுகிறது.

live birth : உயிர்வாழ் பிறப்பு : கருவுயிர்த்த ஒரு பொருள் தன் தாயிடமிருந்து முழுமையாக வெளியேற்றப்படுதல் அல்லது வெளியில் எடுக்கப்படுதல். இந்தப் பொருள் தனியே வெளிவந்ததும் சுவாசிக்கிறது அல்லது உயிர்வாழ்வின் பிற அறிகுறிகளைக் காட்டுகிறது.

liver : ஈரல் (ஈரல் குலை) : உடலிலுள்ள மிகப்பெரிய உறுப்பு. இதன் எடை வயதுவந்தவர்களிடம் 1-2-3-கி கிராம் என்று வேறுபடும். உடலின் எடையில் ஏறத்தாழ முப்பதில் ஒரு பகுதியாக இருக்கும். இது, அடிவயிற்றுக் குழியின் வலது மேற்பகுதியில் அமைந்திருக்கும்.

live vaccine : உயிருள்ள அம்மைப்பால் : உயிருள்ள, நுண்ணுயிராக்கிய உயிரிகளில் இருந்து தயாரிக்கப்பட்ட அம்மைப்பால். பி.சி.ஜி, தட்டம்மை, இளம்பிள்ளைவாத உயிரிகள் இதற்குச் சான்று. இந்த உயிரிகள் முழுமையாக முதிர்வடைந்த நோய்களை உண்டாக்கும் திறனை இழந்து, அவற்றின் நோய்த் தடைக் காப்புத் தன்மையை மட்டும் கொண்டிருக்கின்றன.

livid : வெளிர் நீலம்; கன்றிய நிலை : போதிய ஆக்சிஜனேற்றம் இல்லாமையால் கன்றிப் போய் வெளிறிய நீலநிறமாதல்.

LMP : கடைசி மாதவிடாய்க் காலம்.

lobe : தொங்குசதை (மடல்) : தட்டை வட்டாகத் தொங்கும் பகுதி.



தொங்குசதை

lobe of ear : புறக்காதுமடல்.

lobe, frontal : முன்னுச்சி மடல்.

lobe, middle : நடுமடல்.

lobe, occipital : பின்னுச்சி மடல்.

lobe, parietal : பக்க மடல்.

lobe, temporal : பொட்டு மடல்.

lobectomy : மடல் நீக்கம்.

lobectomy, pulmonary : நுரையீரல் மடல் நீக்கம்.

lobotomy : மடல் குறைப்பு.

Lobstein's disease : லாப்ஸ்டெயின் நோய் : எலும்பு

வளர்ச்சிக் குறைபாட்டுநோய். ஜெர்மன் அறுவை மருத்துவம் வல்லுநர் ஜோகான் லாப்ஸ்டெயின் பெயரால் அழைக்கப்படுகிறது.

lobule : சிறுஇதழ்; நுண்ணறை; நுண்மடல்; சிறுமடல் : காதின் சிறு மடல்.

localization : உற்றிடப் படுத்தல்.

localize : உறுப்பெல்லைக் குட்படுத்து; நிலைப்படுத்தம்; பரவாத நிலை : நோய் வகையில் உறுப்பெல்லைக்குட்படுத்துதல்; உடல் முழுவதும் பரவாது செய்தல்.

location : உற்றிடம்.

lochia : கருப்பை வாய்க் கசிவு; பேற்றுக்கும் பின்சுரப்பு; பேற்றுப் போக்கு; ஈன் கசிவு : பிள்ளைப் பேற்றின்போது கருப்பை வாய் குழாயிலிருந்து (யோனிக்குழாய்) வெளியேறும் கசிவு.

lock jaw : வாய்ப்பூட்டு நோய்; தாடைப் பிடிப்பு; வாய்பிடிப்பு : கீழ்த்தாடையை உயர்த்தும் தசைகளில் ஏற்படும் வலியுடன் கூடிய பிடிப்பு. இதில், நரம் பிசிவு நோயில் காணப்படுவது போன்று தாடையில் தசை விறைப்பு ஏற்படும்.

locomotion : இடப்பெயர்ச்சி.

locomotor : புடைபெயர்வு; இயக்கத் தன்மை; ஊறுவிசை : நரம்புகள், மூட்டுகள் ஓரிடத்தில் நிலைத் திராமல் இடம் பெயர்தல்.

loculated : பள்ளக் குழிகள்; நுண்ணளவுப் பகுதி; பொந்திய : பல் வேறுபள்ளக்குழிகளாகப் பகுத்திருத்தல்.

Loffler's syndrome : லாஃப்லெர் நோய் : நுரையீரல்குருதிச் செவ்வணு நலிவு, இருமல், நுரையீரலில் தற்காலிக மழுப்பம் போன்ற உக்கிரமற்ற கேர்ளாறு. சுவிஸ் மருத்துவ அறிஞர் வில்ஸெல்ம் லாஃப்லெர் பெயரால் அழைக்கப்படுகிறது.

logopedics : பேச்சு நோயியல் : பேச்சுக் கோளாறகளை ஆராய்ந்து மருத்துவமளிப்பது தொடர்பான அறிவியல்.

loin : அரை(இடுப்பு); விலா; இடை: போலி விலா எலும்புகளுக்கும் இடுப்பு எலும்புகளுக்கும் இடைப்பட்ட பகுதி.

lomotil : லோமோட்டில் : டைஃபிளாக்சிலேட், ஹைட்ரோக்ஸுளோரைடு, அட்ராப்பின் சல்ஃபேட் ஆகியவை கலந்த ஒரு கலவை மருந்தின் வணிகப் பெயர். இது வயிற்றுப் போக்குக்குக் கொடுக்கப்படுகிறது.

longitudinal : நீள்பாங்கான.

Loniten : லோனிட்டென் : மினோக்சிடில் என்ற மருந்தின் வணிகப் பெயர்.

loop : வளையம்.

loose body : எலும்பு மூட்டு அழற்சி : எலும்பு மூட்டு இடம் பெயர்தல் போன்ற உணர்வு. இதனைக் கோணல் நோய் என்றும் கூறுவர்.

Looser's zone : தளர்ச்சி மண்டலம் : சுண்ணமகற்றிய, ஒடுங்கி நீண்ட மண்டலங்களை இயல்பு மீறிக் காட்டும் ஊடுகதிர் மண்டலம். இது ஒரு சீர்மையாகவும், மூளை மேலுறைக்குச் செங்குத்தாகவும் அமைந்து இருக்கும்.

loperamide : லோப்பெராமைட் : வயிற்றுப்போக்கை நிறுத்தும் மருந்து.

lorazepam : லோரஸ்பாம் : டையாஸ்பாம் போன்றதொரு நோவகற்றும் மருந்து.

lordoscoliosis : தண்டெலும்பு வளைவு : தண்டெலும்பின் பின் முன் நோக்கிய வளைவு.

lordosis : தண்டெலும்பு வளைவு; முதுகெலும்பு முன் குவியம்; நிமிர் முதுகு; முன்புடை முதுகு : இடுப்புப் பகுதித் தண்டெலும்பு முன்புறமாகப் புறங்குவிந்து வளைந்திருத்தல்.

Loroxane : லோரக்சேன் : காமா பென்சீன் எத்திட்ரோக்குளோரைட் என்ற மருந்தின் வணிகப் பெயர்.

loss : இழப்பு.

lotion : கழுவு நீர்மம் : உடலில் புறப் பூச்சுக்கான மருந்து கலந்த திரவக் கழுவு நீர்மம்.

lotio rubra : லோஷியோ ருப்ரா: சிவப்பு நிறக்கழுவு நீர்மம்.

loupe : பெருக்கு வில்லை; உருப்பெருக்காடி வளையம்; ஒளி பெருக்கக் குவி ஆடி; இரு கண் உருப்பெருக்கி : கண், காது, நோயியலில் பயன்படுத்தப்படும். உருப்பெருக்காடி அமைக்கப் பட்டு தலையில் சொருகிக் கொண்ட திசுப் பகுதியைப் பெரிதாக்கிப் பார்ப்பதற்கு பயன்படுத்தப்படும் வளையம்.

louse : பேன் : ஒட்டுயிர்ப்பூச்சி இதன் ஒரு வகை உடலில் காணப்படும்; இன்னொரு வகை மயிரில் காணப்படும். மூன்றாவது வகை இனப் பெருக்க உறுப்புகளைச் சுற்றி உள்ள மயிரில் காணப்படும். இரண்டாவது வகைப் பேன் காரணமாகச் ஜன்னிக்காய்ச்சல் பரவுகிறது.

louse head : தலைப்பேன்.

low back pain : கீழ் முதுகு வலி : தண்டெலும்புகளிடையிலான தகட்டின் பிற்பகுதிப் பக்கக் கிளை இடப்பெயர்வு காரணமாக ஏற்படும் இடுப்பு வாத நோய். இது முதுகுத் தண்டின் நரம்பு வேருக்குப் பரவி அடுப்பு நரம்பு வலி உண்டாகக் கூடும்.

low birthweight : குறைந்த பிறப்பு எடை : பிறக்கும் குழந்தையின் எடை 2.5 கிகிராமுக்கு குறைவாக இருத்தல்.

Lowe's disease : லோவ் நோய்: கண்சார்ந்த குருதிக் குழாய் நோய். அமெரிக்க நோயியலறிஞர் சார்லஸ் லோவ் இதனை விவரித்துரைத்தார்.

lozenge : இனியம்.

LRTI: கீழ்மூச்சுக் குழாய் நோயழற்சி.

LSD : எல்.எஸ்.டி : டையெத்திலாமைட் அமிலம்.

lubb-dupp : இதயஒலி : லப்-டப் என்று இதயம் சுருங்கி விரிவதால் ஏற்படும் ஒலி.

lubricants : மலமிளக்கி மருந்து; மசகு : மலம் எளிதாக வெளியேறுவதற்கு உதவும் இளக்கும் மருந்து. உராய்வுக் காப்புப் பொருள்.

lubrication : மசகிடல்.

lucid : அறிவுத் தெளிவு நிலை; குழப்பமற்ற : மனத்தளர்ச்சியினால் ஏற்படும் பைத்தியநிலையிலுள்ளவர் அவ்வப்போது நல்லறிவுடன் தெளிவாக இருப்பர். இது அறிவுத் தெளிவுநிலை எனப்படும்.

lucid interval : இடைநிலைத் தெளிவு; நல்லறிவு இடைவேளை: பைத்தியம் பிடித்தவர்களின் நல்லறிவுள்ள இடைவேளை.

lucidit : தெளிமை.

lues : ஒட்டுநோய்; கொள்ளை நோய்.

lugol's solution : லூகோல் கரைசல்: அயோடினும், பொட்டாசியம் அயோடைடும் கலந்த கரைசல். கேடயச் சுரப்பி நச்சு நீக்க அறுவை மருந்துக்கு முன் பயன்படுத்தப்படுகிறது.

lumbago : இடுப்பு வாதநோய்; இடுப்பு வாதவலி; முதுகுவலி : கீல்வாதநோய். முதுகின் கீழ்ப்பகுதி இயங்க முடியாதவாறு வலி உண்டாதல்.

lumbar : கீழ்முதுகு; இடை; இடுப்பு நரம்பு : இடுப்புப் பகுதித் தண்டெலும்பு, இடுப்புப் பகுதியைச் சார்ந்த.

lumbar, buncture : முதுகுத் துளையிட.

lumbo-abdominal : இடுப்பு-அடிவயிறு சார்ந்த : இடுப்பையும் அடிவயிற்றையும் சார்ந்த.

lumbo-costal : இடுப்பு-விலா எலும்பு சார்ந்த : இடுப்பையும் விலா எலும்புகளையும் சார்ந்த.

lumbosacral : இடுப்படி நரம்பெலும்பு சார்ந்த : இடுப்பையும், இடுப்பு நரம்பையும் இடுப்படிமூட்டு முக்கேரண எலும்பையும் சார்ந்த.

lumbrical : விரல்வளைவுத் தசை: கைகால் விரல்களை வளைப்பதற்கான தசைகளில் ஒன்று.

lumen : உன்னிடம்.

Luminal : லூமினால் : ஃபெனோ பார்பிட்டோன் என்ற மருந்தின் வணிகப் பெயர்.

lumpectomy : கட்டி அறுவை : ஒரு கட்டியைச் சுற்றியுள்ள திசுக்களை மிகக் குறைந்த அளவு அகற்றி கட்டியை நீக்குவதற்கான அறுவை மருத்துவம்.

lumecy : கிறுக்கு.

lumate : பிறையுரு.

lumatic : பித்தன்; கிறுக்கன்.

lumatic asylum : மனநல பாதுகாப்பகம்.

lungs : நுரையீரல் : நெஞ்சுக் கூட்டின் பெரும்பகுதியிலுள்ள இரண்டு முக்கியச் சுவாச உறுப்புகளில் ஒன்று. இவை இரண்டையும் இதயமும், நுரையீரல் இடையிதயமும் தனியே பிரிக்கின்றன.

lungwort : நுரையீரல் பூண்டு : நுரையீரல் நோய்க்கு நல்லது என்று கருதப்படும் காளான் வகைப் பூண்டு.

lunula : நகப்பிறை; நுண்பிறை : நகத்தின் வேர்ப்பகுதியில் பிறை வடிவிலுள்ள வெண்பகுதி.

lupus : தோல்படை; தோல் முடிச்சு நோய் : தோலில் உண்டாகும் பல் வேறு படை நோய்களில் ஒன்று.

luteinization : சுரப்பித் திசு மாற்றம் : சூல்முட்டை வெளியேற்றத்தைத் தொடர்ந்து, கரு அண்டச் சுரப்பியை சுரப்பித் திசுவாக மாற்றுகிற செயல்முறை.

luteinizing hormone(LH) : சூல் வெளிப்பாட்டு இயக்குநீர் : பெண்களிடம் சூல் வெளிப்பாட்டைத் தூண்டுகிற இயக்குநீர்.

Lutembacher's syndrome : லூட்டெம்பாஷர் நோய் : ஈரிதழ் தடுப்பிக் குறுக்கம், இது தமனி இடைச்சுவர்க் கோளாறுடன் தொடர்புடையது. இதனை ஃபிரெஞ்சு மருத்துவ அறிஞர் ரெனேலூட்டம்பாஷர் விவரித்துரைத்தார்.

luxation : மூட்டுவிலகல்; மூட்டு நழுவுல்; மூட்டுப் பிறழ்வு : மூட்டு இடம் பெயர்த்தல்.

Luxuary perfusion syndrome : மூளைக் குருதிப்பாய்வு அதிகரிப்பு : அளவுக்கு மீறிய வளர்சிதை மாற்றத் தேவைகளால் மூளை இரத்தப் பாய்வு ஒட்டுமொத்தமாக அதிகரித்தல்.

lycopodium : பாசிப்பொடி : பாசி வகையிலிருந்து எடுக்கப்பட்டு அறுவை மருத்துவத்தில் உறிஞ்சு பொருளாகப் பயன்படும் நுண் பொடிவகை.

lymecycline : லைமிசைக்கிளின் : டெட்ரசைசைக்கிளின் லைசின் வழிப்பொருள்களில் ஒன்று.

டெட்ராசைக்கிளின் போன்று செயற்படக்கூடியது.

Lyme disease : லைம் நோய் : பன்முகக்கோச நோய். இது உண்ணி கடிப்பதால் ஏற்படுகிறது. அமெரிக்காவில் கனெக்டிக்ட் மாநிலத்தில் லைமில் முதலில் கண்டுபிடிக்கப்பட்டது.

lymph : நிணநீர்; வடிநீர் : புண் முதலியவற்றிலிருந்து கசியும் ஊனீர் பசுவின் அம்மைக் கொப்புளங்களிலிருந்து எடுக்கப்படும் சீநீர் வகை. இது ஒளி ஊடுவருவக்கூடியது; நிறமின்றி அல்லது இலேசான மஞ்சள் நிறத்தில் இருக்கும்.

lymphadenectomy : நிணநீர்க் கரணை மருத்துவம்; வடிநீர்க் கோள வெடுப்பு : நிணநீர்க் கரணையை அறுவை மருத்தவம் மூலம் அகற்றுதல்.

lymphadenitis : நிணக்கணு வழற்சி.

lymphadenopathy : நிணநீர்க் கரணை வீக்கம்; வடிநீர்க்கோள நோய்.

lymphagiectasis : நிணநீர் நாளம் விரிவடைதல்; வடிநீர்க் குழல் விரிவு.

lymphangioma : நிணநீர் நாளக் கட்டி; வடிநீர்க் குழல் புத்து.

lymphangiogram : நிணநீர் நாள ஊடுகதிர்ப்படம் : நிணநீர் நாளத்தின் ஊடுகதிர்ப்படம்.

lymphangiography : நிணநீர் நாள ஊடுகதிர்ப்படம் எடுத்தல் : ஒப்பீட்டு ஊடகத்தைச் செலுத்து வதைத் தொடர்ந்து நிணநீர் நாள ஊடுகதிர்ப்படம் எடுத்தல்.

lymphangiomyomatosis (LAM) : நிணநீர்த் தமனி நோய் : மிக அரிதாகப் பீடிக்கும் தமனி நோய். இதனால், மிருதுவான தசை போன்ற உயிரணுக்கள் அளவுக்குமீறி பரவும். இதனால், காற்றுப்புழைகள், நிணநீர் நாளங்கள் இரத்த நாளங்கள் ஆகியவற்றில் தடை ஏற்படும். இது, குழந்தைபெறும் வயது உடைய இளம் பெண்களைப் பாதிக்கும்.

lymphangioplasty : நிணநீர்நாள மாற்று மருத்துவம்; வடிநீர்க் குழல் அமைப்பு : நிணநீர் நாளங்களுக்குப் பதிலாக செயற்கை நாளங்களைப் பொருத்துதல்.

lymphangitis : நிணநீர் நாள அழற்சி; நிணக் குழலழற்சி : நிணநீர் நாளங்கள் அல்லது நாளங்கள் வீக்கமடைதல்.

lymphagitis : நிணநீர்நாளவீக்கம்; வடிநீர்க் குழல் அழற்சி.

lymphatic : நிணநீர் சார்ந்த.

lymphatic gland : நிணநீர்ச் சுரப்பி.

lymphatic : நிண.

lymphatic vessel : நிணநீர் நாளம்

lymph node : நிணநீர்த் தீசுத் திரட்சி; நிணக்கணு : நிணநீர் நாளங்களின் வழியிலுள்ள நிணநீர்த் திசுக்களை திரட்சி அடைதல்.

lymphoblast : நிணநீர்த் திசு முன்னோடிப் பொருள்; நிண முன்னணு : முதிர்ச்சியடைந்த நிண நீர்த் திசுக்களிலுள்ள பல சிறிய வெள்ளைக் குருதியணுக்களில் ஒன்றில் இருக்கும் முதிர்ச்சியடையாத முன்னோடிப் பொருள்.

lymphocyte : வெள்ளைக் குருதி அணு; நிணவணு : ஒரு கருமையம் உள் வெள்ளையணு. இது அடர்ந்த வண்ணச்சாயலுடன் இருக்கும். இதில் அடர்த்தியான குரோமாட்டின், வெளிறிய நிற முடைய திசுப்பஸ்மம் அடங்கி இருக்கும். இது, "B", "T" வெள்ளைக் குருதியணுக்கள் எனப் பகுக்கப்பட்டுள்ளன. இவை முறையே உடல் நீரியல், உயிரணு ஏமக்காப்புக்குக் காரணமானவையாகும்.

lymphoedema : நிணநீர் இழைம அழற்சி : நிணநீர்த்தேக்கத்தினால் பிளவுகளிலுள்ள திரவம் திரள்வதன் காரணமாக கைகால் பகுதிகளில் கடுமையான இழைம அழற்சி உண்டாதல்.

lymphocytosis : வெள்ளைக்குருதியணுப் பெருக்கம் : இரத்தத்தில் இயல்பான வெள்ளைக்

குருதியணுக்களின் எண்ணிக்கை அதிகரித்தல்.

lymphography : நிணநீர்நாள ஊடுகதிர்ப்படம் : நிணநீர் நாளத்தில் ஒப்பீட்டு ஊடகத்தைச் செலுத்துவதைத் தொடர்ந்து நிணநீர்நாளங்களையும், நிணநீர்த்திரள்களையும் ஊடுகதிர்ப்படம் எடுத்தல்.

lymphoma : நிணநீர்த் திசுக்கட்டி; வடிநீர்ப் புத்து : நிணநீர்த் திசுக்களில் உண்டாகும் கடுமை இல்லாத கட்டி. இது, நிணநீர்க் கரணைகளிலிருந்து உண்டாகிறது.

lymphorrhoea : நிணநீர் மிகை வெளியேற்றம் : பல்வேறு நிணநீர்நாளங்களிலிருந்து நிணநீர் மிகுதியாக வெளியேறுதல்.

lymphomatoid granulomatosis : நிணநீர்த் திசுக்கட்டி : நுரையீரல், கிறுநீரகம், தோல், மைய நரம்பு மண்டலம் ஆகியவற்றைப் பாதிக்கும் ஒரு சுற்றோட்டக் கோளாறு. இது ஏமக்காப்பு அடக்கச் சிகிச்சை மூலம் குணப்படுத்தப்படுகிறது.

lymphomatosis : பன்முக நிணநீர்த் திசுக்கட்டி : உடலின் பல்வேறு பகுதிகளில் பன்முக நிணநீர் திசுக்கட்டிகள் உண்டாதல்.

lymphopaenia : வெள்ளைக் குருதியணுக் குறைபாடு : இரத்த

தத்தில் வெள்ளையணுக்கள் குறைந்த எண்ணிக்கையில் இருத்தல்.

lymphorrhagin : மிகைநிணநீர்க் கசிவு : நிணநீர் அண்டகோசத்தில் உருவாகியுள்ள குமிழ்களிலிருந்து நிணநீர் பெருமளவில் வெளியேறுதல்.

lymphosarcoma : நிணநீர்த்திசுக் கழலை; நிணநீர் திசுப்புத்து : நிணநீர்த்திசுக்களில் உண்டாகும் உக்கிரமான கட்டி.

lymph scrotum : நிணநீர் அண்டகோசம் : அண்டகோசத்தின் தோல் சார்ந்த நிணநீரின் விரிவாக்கம் நெளிதிறன் என்ற வகையில் காணப்படும் இழை ஒட்டுண்ணி நிலை. இது அண்டகோசத் தோலின் ஒட்டுமொத்தச் சுருள் மடிப்புடன் தொடர்புடையது.

lyophile : ஊடுகவப்பு.

lyophilization : உறைபொருள்; ஊடுகவப்பு : மிக அதிகமான வெற்றிடத்தில் உறைந்திருக்கும் பொருள் விரைவாக உறைதல், நீர்வடிதல் காரணமாக ஓர்

உறுதியான உயிரியல் பொருள் உற்பத்தியாதல்.

lysine : லைசின் : வளர்ச்சிக்குத் தேவையான இன்றியமையாத அமினோ அமிலங்களில் ஒன்று.

lysis : அழிவு; மீன் நிலை,

Lysol : நோய்த் தொற்றல் தடுப்பு நெய் : நச்சுத்தடை மருந்தாகப் பயன்படுத்தப்படும் நீரில் கரையத்தக்க சவர்க்கார நெய்க் கலவை வகை. இது சவர்க்காரக் கரைசலில் அடங்கியுள்ள 50% கிரிசோல்.

lysosome : லைசோசைம் : நுண்ணிய சவ்வு இழை சூழ்ந்துள்ள திசுப்பாய்ம உயிரணு உறுப்பு. இதில் பல்வேறு சீரணச் செரிமானப் பொருள்கள் அடங்கி உள்ள உயிரணுக்களில் இருக்கும்.

lysozyme : லைசோசைம் : நோய்க் கிருமிகளை எதிர்க்கக்கூடிய அடிப்படைச் செரிமானப் பொருள் (என்சைம்). இது கண்ணீர், எச்சில் போன்ற உடல் திரவங்களில் அடங்கியுள்ளது.

M

maceration : மென்பதமாக்கல்; தோல் மெலிவு; தோல் மென்மை; மென் பதன் : தோலின் மரத்துப் போன படுகையை நீர் நயப்பு மூலம் மென்மையாக்குதல்.

mackenrodt's ligaments : குறுக்கு முளைத் தசைநார் : கருப் பையைத் தாங்கி நிற்கும் முக்கியமானத் தசைநார்கள் குறுக்கீடாக அமைந்திருத்தல்.

machine : கருவி; பொறி; எந்திரம்.

machine, heart lung : செயற்கை இதய நுரையீரல்.

macrencephaly : அளவுமீறிய மூளை : மூளை இயல்புமீறி பெரிய அளவில் இருத்தல்.

macroaggregated : ஓரகத் தனிமக் கடத்தி : இதய அழுத்தப் பதிவு உருக்காட்சிக்காக ஊடுகதிர் ஓரகத் தனிமங்களுக்கான கடத்தியாகப் பயன்படுத்தப்படும் வெண்புரதம்.

macroamylase : உமிழ்நீர் அமிலோஸ் : சுற்றோட்டமாகச் செல்லும் குருதிநீர் அமிலோசின் ஓர் உமிழ்நீர்வகை. இது பல்வேறு அதிமூலக்கூறு எடை குருதி நீர்ப்புரதங்களுடன் கலக்கிறது.

macrocardius : அதீத இதய நோயாளி : பிறவி இதய நோயினால் உண்டாகும் இயல்பு மீறிய பெரிய இதயம் உள்ள ஒருவர்.

macrocephaly : பெருந்தலை : நீண்ட அல்லது பெரிய தலை.

macrocheilia : பெரு உதடு; தடி உதடு : உதடுகள் அளவுக்கு அதிகமாக வளர்ந்திருத்தல்.

macrocyte : பெருஞ்சிவப்பணு; பேரணு : மரணம் விளைவிக்கும் குருதிச் சோகை வகையில் காணப்படும் பெரிய சிவப்பணுக்கள்.

macrocytosis : அதீத அளவுச் சிவப்பணுக்கள் : சிவப்பணுக்கள் இயல்பளவுக்கு மீறிப் பெரிதாக இருக்கும் நிலை.

macroductily : பருத்த விரல்; மிகு வளர்ச்சி விரல்; மாவிரல்; மாவிரலியம் : விரல்கள் அல்லது கால்விரல்கள் அளவுக்கு மீறி வளர்ச்சியடைந்திருத்தல்.

Macrodex : மேக்ரோடெக்ஸ் : அதிக மூலக்கூற்று எடையுள்ள டெக்ஸ்டிரான் மருந்தின் வணிகப் பெயர்.

macrogametocyte : இனப்பெருக்க உயிரணு : ஒருசில ஒற்றை உயிரணு உயிரியான முரண்

மூளைக் கிருமியிலிருந்து உருவாகும் ஒரு பெரிய, அசையாத, இனப்பெருக்க உயிரணு.

macroglobulin : அதீதக் குருதி வடிநீர்ப் புரதம் : ஒரு பெரிய குருதி வடி நீர்ப்புரதம். பன்முக எலும்பு மச்சைப் புற்று, எலும்புப் புரதக் கோளாறுகள், ஈரல் தடிப்பு, அமிலாய்ட் திரட்சி நோய் ஆகிய நோய்களின் போது இதன் அளவு அதிகமாக இருக்கும்.

macroglobulinaemia : அதீதக் குருதித் தசைப் புரதம் : குருதியில் பேரளவுத் தசைப்புரதம் இருத்தல். இது குருதியின் குழைமத் திறனை அதிகரிக்கிறது.

macroglossia : பெருநாக்கு; பெருநா; பெரு நாவிடம் : அளவுக்கு மீறிப் பெரிதாகவுள்ள நாக்கு.

macromania : உறுப்புப் பெருக்கம்: மிகப்பெரிய உடலுறுப்பு களைக் கொண்டிருக்கும் திரிபு நிலை.

macromastia : பெரு மாற்பகம்; பெரு முலை : மாற்பகம் அளவுக்கு மீறி பெரிதாக இருத்தல்.

macromolecule : மூலக்கூறு பெருக்கம் : புரதம், சர்க்கரைச் சேர்மம், மீச்சேர்மம் போன்ற பெரிய மூலக்கூறு.

macronucleoli : மையக்கரு விரிவடைதல் : சிறுநீரகப்புற்று, மார்பகப்புற்று, கேடயச்சுரப்புப்புற்று, உக்கிரமான கரும் புற்று, ஹாட்கின் நோய் போன்ற சில உக்கிரமான நோய்களின் போது மையக் கருக்கள் விரிவடைந்திருத்தல். திசுக் கோளாறின் போது இது காணப்படுகிறது.

macronucleus : கருமைய ஆக்கிரமிப்பு : உயிரணுவின் பெரும் பகுதியை கருமையம் ஆக்கிரமித்திருத்தல்.

macrophages : ஒற்றைக்கரு உயிரணுக்கள்; பெருவிழுங்கணு : அயல்பொருள்களையும், உயிரணுச் சிதைவுகளையும் அகற்றித் துப்பரவு செய்யும் உயிரணுக்கள்.

macrophthalmia : கண் விழிப் பெருக்கம் : கண்விழி இயல்பு மீறிப் பெரிதாக இருத்தல்.

macroscopic : கண்ணுக்குப் புலனாகிற : வெற்றுக் கண்களுக்கப் புலனாகிற.

macrotome : உறுப்பு வெட்டுக் கருவி : பெரிய உடல் உட்கூறுப்பகுதிகளை வெட்டுவதற்குப் பயன்படுத்தப்படும் ஒரு கருவி.

macula : புள்ளி; பொட்டு; மறு; விழித்திரைப்புள்ளி; கருவிழித் தழும்பு : தோலில் நிலையாக உள்ள மறு. கண் விழிப்பின் புறத்திரையில் உள்ள மஞ்சள் புள்ளி.

macule : திட்டு.

maculopathy : கருவிழிப்புள்ளி மாற்றறம் : கண்ணின் விழித் திரைப் புள்ளியைப் பாதிக்கும் நோய்க்குறி மாறுதல்கள்.

mad cow disease : பசு வெறி நோய் : பசுக்களுக்கு ஏற்படும் மூளையைப் பாதிக்கும் மூளை வீக்க நோய்.

madarosis : புருவமயிர் இழப்பு: புருவங்கள் அல்லது கண்ணிமை மயிர்களை இழத்தல்.

madecassol : மேடிக்காசோல் : எலும்புப் புரத உற்பத்தியைத் தூண்டி நோயைக் குணப்படுத்த உதவும் களிம்பு மருந்தின் வணிகப் பெயர்.

Madelung's disease : மேடிலங்க் நோய் : நெஞ்சக்கூட்டின் பின் பகுதியின் மேற்புறம், தோள் கள், கழுத்துகள் ஆகியவற்றின் மீது பொது இயல்பான ஒரு சீரான பெருத்த திசுக்கள் படிந்திருத்தல். ஜெர்மன் அறுவை மருத்துவ வல்லுநர் ஆட்டோ மேடிலங்க் பெயரால் அழைக்கப்படுகிறது.

madribon : மேட்ரிபோன் : சல் ஃபாடை மெத்தோக்சின் மருந்து.

madura foot : மதுரைப் பாதம்; மதுரைத் தாள் : இந்தியாவிலும் வெப்ப மண்டல நாடுகளிலும் பாதத்தில் ஏற்படும் பூஞ்சண நோய். இதனால் வீக்கம் உண்டாகி கரணைகளும், உட்புரைப் புண்களும் ஏற்படும்.

இறுதியில் குருதி நச்சுப்பாடு உண்டாகி மரணம் விளையும். குணப்படுத்த அந்தப் பாதத்தை வெட்ட வேண்டும்.

magenta tongue : ஒண் சிவப்பு நாக்கு : நாக்கு அடர் சிவப்பி லிருந்து கருஞ்சிவப்பு நிறத்தில் இருத்தல். ரிபோஃபிளேவின் பற்றாக்குறை காரணமாக மென் மையான நாக்கு இவ்விதம் தோன்றும்.

maggot : ஈமும் புழு.

magnesium carbonate : மக்னீசியம் கார்பொனேட் : இரைப்பைப் புண்ணின் போது, வயிற்றுப் புளிப்பகற்றும் பேதி மருந்தாகப் பயன்படும் ஒரு தூள் மருந்து.

magnesium hydroxide : மக்னீசியம் ஹைட்ராக்சைடு : மிகவும் பயனுள்ள வயிற்றுப் புளிப்பகற்றும் மருந்து; மலமிளக்கு மருந்து. இது வெறும் வயிற்றில் நீர்த்த கரைசலாகக் கொடுக்கப்படுகிறது. தோல் வீக்கத்திற்கு இதன் 25% கரைசலைக் கொண்டு ஒற்றடம் கொடுக்கப்படுகிறது. கொப்புளங்கள், அரசபிளவைகள் ஆகியவற்றுக்கு கிளிசரினுடன் கலந்த குழம்பு மருந்தாகப் பூசப்படுகிறது. உடலில் மக்னீசியம் குறைபாடு இருந்தால், ஊசி மூலம் உடலில் செலுத்தப்படுகிறது.

magnesium trisilicate : மக்னீசியம் டிரைசிலிக்கேட் : மென்மையான, வயிற்றுப் புளிப்பகற்றும் தன்மையுடைய தூள் மருந்து;

சுவையற்றது; வெண்ணிறமானது. இரைப்பைப் புண்ணுக்குப் பெரு மளவு பயன்படுத்தப்படுகிறது.

magnetic resonance imaging : காந்த நாடி அதிர்வு உருக்காட்சி: உடலின் வழியே மெல்லிய கண்டங்களைப் பரிசோதிப்பதற்காக உருக்காட்சிப் புலத்தையும் கதிரிய அலைவெண் சைகைகளையும் உண்டாக்கும் அணு காந்த நாடி உத்தி. இதில் ஊடு கதிர் (எக்ஸ்-ரே) பயன்படுத்தப் படுவதில்லை. அதனால் உடலில் பக்க விளைவுகள் ஏற்படுவதில்லை.

magnetic resonance MR : காந்த நாடி அதிர்வு எம்.ஆர் : ஒரு நிலையான காந்தப் புலம், பொருத்தமான நாடி அதிர்வு வெண் காந்தபுலத்தின் மூலம் தூண்டப்பட்டபின்பு அந்தக் காந்தப் புலத்திலுள்ள மையக் கருவினால் வெளியிடப்படும் மின்காந்த விசையை ஈர்த்துக் கொள்ளுதல் அல்லது வெளிப்படுத்துதல்.

magnetotherapy : காந்த மருத்துவம் : நோய்களைக் குணப்படுத்துவதற்குக் காந்தங்களைப் பயன்படுத்துதல்.

magnum : பெரும்புழை; பெரிய: தலையோட்டின் பின் எலும்பிலுள்ள பெரும்புழை போன்ற பெரிய புழை.

magor : பெரிய; வயதின.

major affective disorder : கரும் உளவியல் நோய் : உளவியல் கோளாறுகளின் ஒரு குழு மத்தைச் சேர்ந்த ஒரு நோய். இதனால் கடுமையான மற்றும் பொருத்தமற்ற உணர்வுத் துலங்கல்கள், மனப்போக்கில் நீண்ட கால மற்றும் இடைவிடாத குழப்பங்கள், மனச்சோர்வு அல்லது பித்தநிலை போன்ற பிற நோய்க்குறிகள் தோன்றுகின்றன.

major basic protein : உயிரணு மிகைப்புரதம் : சிவப்பு ஊதாச்சாய உயிரணு மிகைக் குருணைகளில் காணப்படும் புரதம் இது மூச்சுக் குழாய் தோலிழைமச்சேதம் உண்டாக்குகிறது. இது ஈளை நோயுடன் (ஆஸ்துமா) தொடர்புடையது.

major surgery : பெரிய அறுவை மருத்துவம் : பொது உணர்ச்சி நீக்கம் அல்லது செயற்கைச் சுவாச உதவி போன்றவை தேவைப்படும் ஒரு அறுவை மருத்துவ செய்முறை.

mal : நோய்; கேடு.

malabsorption : வயிற்றுப் போக்கு அகத்துறிஞ்சாமை; உள்ளறிஞ்சு திறன்ற; உள்ளீர்ப்புக் கேடு; குறை உறிஞ்சுகை : குழந்தைகளுக்கு உணவு செரித்த பின் குடல் உறிஞ்சுகளால் உறிஞ்சப்படாத நிலையில் அப்படியே திரவ மலமாக வெளியேறுதலால் ஏற்படும் வயிற்றுப் போக்கு. புரதச்சத்து,

மாப் பொருள்கள், கொழுப்புச் சத்து இவற்றின் விகிதம் அதிகரித்தாலும் இது உண்டாகலாம்.

maladjustment : உறுப்பமைதிக் கேடு : உடல் உறுப்புகள் பொருத்தமின்றி அமைந்திருத்தல்.

malaise : உடல்நலக் குறைபாடு; உடலியக்கச் சோர்வு; சுகக்கேடு; வாட்டம் : எவ்வித நோயும் இல்லாமலேயே உடல் நலம் குன்றிய நிலை.

malalignment : தெற்றுப்பல் : பற்கள் ஒரு சீராக இராமல் ஒழுங்கின்றி அமைந்திருத்தல்.

malar : கன்ன எலும்பு : கன்னத்துக்குரிய எலும்பு.

malaricidal : மலேரியா ஒட்டுண்ணிக் கொல்லி : மலேரியா ஒட்டுண்ணியைக் கொல்லும் குணமுடைய.

malaria : முறைக்காய்ச்சல் (மலேரியா) : வெப்ப மண்டலப் பகுதிகளில் உண்டாகும் உடல் நலத்திற்காகக் கேடு விளைவிக்கும். மலைக் குளிர் காய்ச்சல். இது 'அனோஃபிலிஸ்' என்னும் கொசுவினால் உண்டாகிறது.

malariologist : முறைக்காய்ச்சல் வல்லுநர்; மலேரியா நோய் வல்லுநர்; மலேரியவியலார் : முறைக்காய்ச்சல் மருத்துவத்தில் வல்லுநர்.

malassimilation : செமித்தல் கோளாறு; செரிமானக் கேடு : உணவு செமிப்பதில் ஏற்படும் கோளாறு.

Malatex : மாலாட்டெக்ஸ் : ஃபிரோப் பிலீன் கிளைக்கோல் என்ற மருந்தின் வணிகப் பெயர்.

maldevelopment : குறை வளர்ச்சி.

malformation : குறை அமைவு; உடல் திரிபு; இயல்பிலா வளர்ச்சி; வடிவக் கேடு; உக்கிர வேகம் : உடல் கட்டமைப்பு இயல்புமீறித் திரிபடைந்திருத்தல்; பொருத்தமில்லா உருவ அமைப்பு; உடல் செப்பக் கேடு.

malignancy : உக்கிர வேகம் : நோய் வகையில் துன்பம் விளைவிக்கும் தீவிரத் தன்மை.

malignant : உக்கிரமான; கொடிய; வீரிய : நோய் வகையில் உக்கிரமான; வேகமாகத் தொற்றிப் பரவுகிற; கேடு விளைவிக்கிற.

malingeres : நோய்ப்பசப்பு.

malingering : நோய்ப் பாசாங்கு; நோய் நிலை நீடிப்பதாக நடித்துக் கடமையைத் தட்டிக் கழிக்க முயல்தல்.

malleable : வளைந்து கொடுத்தல்; வளையக் கூடிய : அழுத்தத்தினால் வடிவத்தை உருவாக்கும் இயல்புடைய.

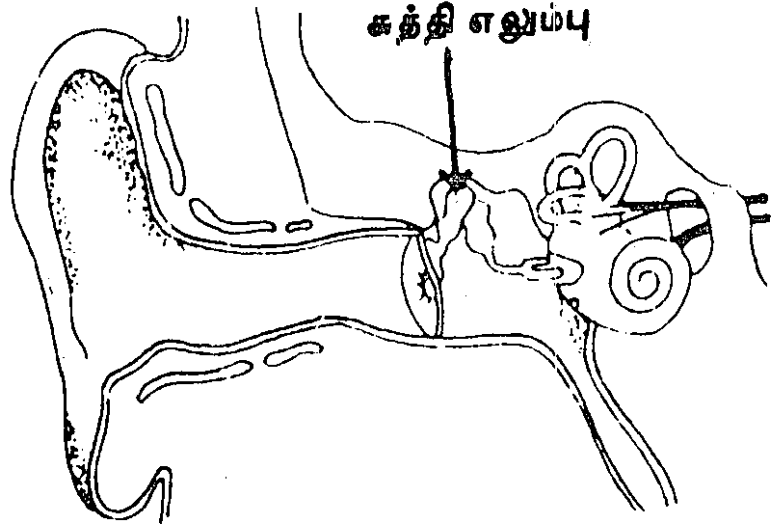
malleolus : கணு
எலும்பு.

malleus : காதின
சுத்தி எலும்பு :
காதுச் சவ்வின்
அதிர்ச்சியை
உட்காதுக்குள்
ஊடுபரவவிடும்
எலும்புப் பகுதி.

Mallory bodies :
மால்லோரி உள்துகள்
கள் : ஈரல் உயிர
ணுக்களிலுள்ள
குருதிச் செவ்வணுத்
திசுப்பாய்ம உள்

துகள்கள். இவை கடுமையான
ஆல்க காலில் ஈரல் காயத்தில்
காணப்படுகின்றன. அமெரிக்க
நோயியலறிஞர் ஃபிராங்க்
மல்லோரி பெயரால் அழைக்கப்
படுகிறது.

Mallory-Weiss syndrome :
மால்லோரி-வெயிஸ் நோய் :
உணவுக் குழாயின் கீழ் நுனியில்
அல்லது இரைப்பை-உணவுக்
குழாய் சந்திப்பில் ஏற்படும்
சளிச்சவ்வுக் கிழிசல். இது
குறிப்பாகக் குடிக்காரர்களிடம்
கடும் வாந்தி உண்டாகும்
போது ஏற்படும். இதனால்
குருதிப் போக்கு உண்டாகும்.
இது அமெரிக்க நோயியல்
அறிஞர் கெனத் மால்லோரி,
அமெரிக்க மருத்துவ அறிஞர்
சோமா வெயிஸ் ஆகியோர்
பெயரால் அழைக்கப்படுகிறது.



காதின சுத்தி எலும்பு

malnutrition : ஊட்டச்சத்துக்
குறைபாடு; ஊட்டக் குறை; குறை
யூட்டம்; ஊட்டக்கேடு : சத்துக்
குறைவான உணவு; உட்டச்
சத்துப் பற்றாக்குறை.

malocclusion : முரண்தாடை :
தாடைகளை மூடும் போது
மெல் தாடைப் பற்களும் கீழ்த்
தாடைப் பற்களும் முறையாக
ஒன்றிணையாமல் இருத்தல்.

Malpighian body : மால்பிகியன்
உள்துகள் : 1. போமன் பொதி
யுறையில் அடைக்கப்பட்டுள்ள
ஒரு நரம்புத்திரளை உள்ள
டக்கிய சிறுநீரகக் குருதியணு. 2.
மண்ணீரலிலுள்ள நிணநீர்க்
கரணை.

Malpighian layer : மால்பிகியன்
அடுக்கு : மேல்தோல் உள் அடுக்கு.
அதாவது, பெருமூளை உயிர்

அணுக்கள், முன் உயிரணுக்கள் ஆகியவற்றைக் கொண்டுள்ள ஓர் உயிரிலுள்ள உயிரணுக்கூறு.

malposition : நிலைமாறுபாடு; உறுப்பு நிலை மாற்றம் : ஓர் உறுப்பு இயல்புக்கு மீறி நிலை பிறழ்ந்திருத்தல்.

malpractice : ஒழுங்கற்ற மருத்துவம்; தவறான மருத்துவம்; முறையிலா மருத்துவம் : ஒழுக்கக் கேடான அல்லது தீங்கு செய்யக் கூடிய முறையில் மருத்துவத் தொழில் நடத்துதல்.

malpresentation : முதிர்கரு முனைப்பு; குலை பிறப்பு : இடுப்புக் கூட்டினுள் முதிர்கரு வழக்கத்திற்கு மாறாக முனைந்திருத்தல்.

malrotation : குலை சுழற்சி.

maltose : மாவெல்லம் : மாலூறலிலிருந்து எடுக்கப்படும் சர்க்கரை.

malt worker's lung : மாலூறல் தொழிலாளர் நுரையீரல் : பூஞ்சை பிடிப்புள்ள உலர்புல், பர்லி ஆகியவற்றிலுள் ஆஸ்பெர்கில்லஸ் கிளாவட்டஸ், ஏ. ஃபியூமிகேட்டஸ் ஆகியவற்றின் நுண் துகள்களுக்கு மிகையுணர்வு காரணமாக ஏற்படும் புற இயக்க ஒவ்வாமை நுரையீரல் கண்ணறை வீக்கம்.

malunion : பிணைப்புத்தவறு; எலும்பு இணையாமை : முறிவைத் தவறான நிலையில் பிணைத்தல்.

mamillary body : முலைக்காம்பு உள் துகள் : கீழ்த்தளத்திலுள்ள

இரண்டு சிறிய பழுப்பு நிறப் பொருள் திரள்களில் ஒன்று.

mamillated : முலைக்காப்புப்புடைப்பு : முலைக்காம்பு போன்ற முனைப்புப்புடைப்பு.

mamilliplasty : முலைக்காம்பு அறுவை மருத்துவம் : முலைக்காம்பின் பிளாஸ்டிக் அறுவை மருத்துவம்.

mammilla : முலைக்காம்பு : முலைக்காம்பு வடிவ உறுப்பு.

mammal : பாலூட்டி : குட்டிப் போட்டுப் பாலூட்டும் உயிர்.

mammary : முகைசார்.

mammectomy : முகை நீக்கம்.

mammogram : மார்பக ஊடுகதிர்ப்படம் : மார்பகத்தின் மென் திசுக்களின் ஊடுகதிர்ப்படம்.

mammography : மார்பக ஊடுகதிர்ப்படம் : ஊடுகதிர் (எக்ஸ்-ரே) ஊடுருவல் மூலம் ஊடுகதிர்ப்படமெடுத்து மார்பகத்தின் செயல்விளக்கம் காட்டுதல்.

mammoplasty : மார்பகப் பிளாஸ்டிக் அறுவை மருத்துவம் : மார்பக பிளாஸ்டிக் அறுவைச் சிகிச்சை. விரிவாகிற அல்லது தொய்வுடைய மார்பகத்தைக் குறைப்பதற்கு அல்லது மேல் நோக்கி உயர்த்துவதற்கு இது செய்யப்படுகிறது. மார்பகத்திலுள்ள ஒரு கட்டியை அகற்றிய பிறகு பிளாஸ்டிக் சீரமைப்பு மூலம்

மார்பகத்தை மறு சீரமைப்பு செய்வதற்கும், சிறிய மார்பகங்களை விரிவுபடுத்துவதற்கும் இந்த அறுவைச் சிகிச்சை செய்யப்படுகிறது.

mammose : பருத்த மார்பகம் : 1. மிகவும் பருத்த மார்பகம் கொண்டிருத்தல். 2. ஒரு மார்பகம் போன்று வடிவம் கொண்டிருத்தல்.

mammothermography : மார்பக வெப்பக்கதிரியக்கப் பதிவு : மார்பகத்தின் மட்டுமீறிய வளர்ச்சியைக் கண்டவறிவதற்கு மார்பகத்தை ஆராய்வதற்கு வெப்பக்கதிரியக்கப் பதிவு முறையாகப் பயன்படும் ஒரு நோய் நாடல் நடைமுறை.

mammotropin : மார்பக விளைவு : மார்பகத்தில் ஏற்படும் பாதிப்பு.

Mandelamine : மாண்டிலாமின் : மாண்டெலிக் அமிலத்தின் வணிகப் பெயர்.

mandelic acid : மாண்டெலிக் அமிலம் : சிறுநீர் நோய் நுண்மத்தடை மருந்தாகப் பயன்படுத்தப்படும் அம்மோனியம் உப்பு.

mandible : கீழ்த்தாடை எலும்பு : கீழ்த்தாடையாக அமைந்துள்ள பெரிய எலும்பு. இது ஒரு வளைவான எலும்பையும் இரு செங்குத்தான இழைமங்களையும் கொண்டிருக்கும். இவை உடலை செங்கோணங்களில்

இணைக்கின்றன. மேலேயுள்ள விளிம்பு, கீழேயுள்ள 16 பற்களுக்கான பொருத்துக்குழிகளைக் கொண்டிருக்கும்.

Mandrax : மாண்ட்ராக்ஸ் : மெத்தாக்குவாலோன். டைஃபென் ஹைட்ராமின் இரண்டும் கலந்த மருந்து.

mania : மூளைக்கோளாறு; உளக்கிளர்ச்சி; வெறி; மிதமை : மன மாறாட்டக் கோளாறு; பேரார்வம்; மட்டுமீறிய ஆவல்; உணர்ச்சி ஆர்வ மிகுதி.

maniac : பித்தர் : அறிவிழந்தவர்; பைத்தியம் பிடித்தவர்; வெறியர்.

maniac-depressive psychosis : வெறி-ஏக்க உள்நோய்; மாற்றுப் பித்தக்கோளாறு : இடையிடையே நன்னிலையுடன் மாறிமாறிக் களிப்பு, சோர்வு, வெறிகள் உண்டாகும் பித்தக் கோளாறு.

manifest : வெளிப்படு.

manifestation : வெளிப்பாடு : ஒரு நோயுடன் தொடர்புடைய நோய்க்குறி அல்லது அடையாளம் இருப்பது வெளிப்படையாகத் தோன்றுதல்.

manipulation : கையாள்தல்; செய்மை; செய்திருத்தம் : 1. கையினால் கையாளும் ஒரு நடைமுறை. 2. ஒரு கூட்டு உத்திகளை திரட்டுதல். 3. மற்றொரு ஆளையின் செல்வாக்கின் கீழ் கொண்டு வருதல்.

mankind : மனித இனம்; மனித குலம்.

mannerism : செயற்பாங்கு : அசைவு, நடவடிக்கை, பேச்சு ஆகியவற்றில் ஒரு புதுமையான பாணி.

mannite : இன்னுணவுப் பொருள்: இயற்கையான குடலிளக்க இன் சாற்றுப் பொருள்.

mannitol : மானிட்டால் : பழச் சர்க்கரையை ஆக்சிஜன் குறைப்பு மூலம் கிடைக்கும் ஹெக்சா ஹைடிரிக் ஆல்ககால். இது, ஊடுபரவல் நீர்ப்போக்கு மருந்தாகவும், நரம்புத் திரள் வடியத்தை அளவிடுவதற்கும் பயன்படுத்தப்படுகிறது.

manometer : அழுத்தமானி : திரவம் அல்லது வாயுவின் அழுத்தத்தை அளவிடும் கருவி.

manometry : அழுத்த அளவீடு : அழுத்தமானி மூலமாக வாயுக்கள் அல்லது திரவங்களின் அழுத்தத்தை அளவிடுதல்.

Mantoux reaction : மாண்டூக்ஸ் இணக்கம் : எலும்புருக்கி நோய்க்கு தோல் வழி ஊசி மருந்தாகச் செலுத்தப்படும் மருந்து.

manubrium : மார்பெலும்பு; நெஞ்சு மேலெலும்பு : மார்பக எலும்பின் அல்லது மார்பெலும்பின் மேற் பகுதியின் கைப்பிடி வடிவிலான கட்டமைப்பு.

manubrium sterni : நெஞ்சுமேல் எலும்பு.

manus : கை,

manus, valgus : வெளிவளைகை; வெளிக் கோணல் கை.

manus, varus : உள்வளை கை; உட் கோணக்கை.

MAOI : மாவோய் : மானோ அமின் ஆக்சிடேஸ் இன்கி பிட்டர் மருந்து.

Maple bark stripper's lung : மாப்பிள் பட்டை உரிப்பவர் நுரையீரல் நோய் : மிகையுணர்வு காரணமாக ஏற்படும் புற இயக்க ஒவ்வாமை நுரையீரல் கண்ணறை வீக்கம்.

marantic endocarditis : காற்று இதய உள்ளறை அழற்சி : பாக்டீரியாவினால் உண்டாகாத இதய உள்ளறை அழற்சி. இது குருதி உறைவு, உறைகட்டி அடங்கிய ஓரதர் இதழ்களின் இரு பக்கத்திலும் கிருமிகளற்ற தசை வளர்ச்சி ஏற்பட்டிருக்கும்.

marasmus : உடல் கரைவு; குழந்தை உடல் மெலிவு; நோஞ்சான்; பெரு இளைப்பு; மெலி சவலை : ஊட்டச்சத்துக் குறை பாடு காரணமாக, உடல், முக்கிய குழந்தையின் உடல் மெலிதல்.

marble bone disease : பளிங்கு எலும்பு நோய் : எலும்பு நலிவு நோய். தன் இனக்கீற்றுப் பின்ன

டைவு நிலை. இது எலும்பு நலிவு, பன்முக எலும்பு முறிவுகள், மண்டையோட்டு எலும்புத் துளை ஆகியவற்றில் மட்டுமீறிய எலும்பு வளர்ச்சி ஆகியவற்றின் தொடக்க நிலை. இதனால், விழிப் பிதுக்கம், கண்குருடு, செவிட்டுத் தன்மை, மூளை நீர்க்கோவை ஆகியவை உண்டாகும்.

Marburg disease : பசங்குரங்கு நோய் : நோய்க் கிருமியினால் கடும் தொற்று நோய் காய்ச்சல் திடீரென வருவதும் விடுவதும், தலை வலியும், தசைக் கீல்வாதமும் இதன் அறிகுறிகள். 5-7 நாட்களில் கட்டிகள் தோன்றலாம். இந்த நோய்க்கிருமி உடலில் 2-3 மாதங்கள் வரை இருக்கக்கூடும். இந் நோய் கண்டவர்களில் 30% பேருக்கு மரணம் விளைகிறது.

Marburg virus disease : மார்க்கிருமி நோய் : நோயுற்ற குரங்குத் திசுக்களுடன் நேரடித் தொடர்பு ஏற்படுவதால் கிருமியினால் உண்டாகும் ஒரு குருதிப் போக்குக் காய்ச்சல். இது ஜெர்மனியிலுள்ள மார்க்கில் முதல் முதலில் கண்டறியப்பட்டது.

marcain : மார்க்கேயன் : பூப்பி வணிகப் பெயர்.

Marcus Gunn syndrome : மார்க்கஸ் கன் நோய் : இது ஒரு பிறவி நோய். இதில் வாயைத் திறந்த

தும் அல்லது தாடையை ஒரு பக்கம் அசைத்ததும் இமைத் தொய்வு மறைந்து விடும். தாடை அசைவுக் கோளாறு.

Marevan : மாரிவான் : குருதிக் கட்டுக்கு எதிராக வாய்வழி கொடுக்கப்படும் மருந்து.

margin : ஓரம்; விளிம்பு.

Marjolin's ulcer : மார்ஜோலின் அழற்சிப் புண் : கடுமையான அழற்சிப் புண்ணின் விளிம்பில் உண்டாகும் உக்கிரமான வளர்ச்சி. ஃபிரெஞ்சு அறுவை மருத்துவ வல்லுநர் ஜீன் மார்ஜோலின் பெயரால் அழைக்கப்படுகிறது.

marmite : மார்மைட் : காரச் சத்திலிருந்து (நொதி) எடுக்கப்படும் ஒரு செறிவுப் பொருளின் வணிகப் பெயர். இதில் வைட்டமின்-B தொகுதி கிரா முக்கு 15 மி.கி; நியாசின், நிக் கோட்டின் அமிலம் கிராமுக்கு 16.5 மி. கி, ஃபோலிக் அமிலம் அடங்கியுள்ளது.

Marplan : மார்ப்பிளான் : ஐசோ கார்போக்சோசிட் என்ற மருந்தின் வணிகப் பெயர்.

marrow : மச்சை நல்லி : எலும்பிற்குள் இருக்கும் மென்மையான கொழுப்புப் பொருள்.

marrow bone : மச்சை எலும்பு.

marsupialization : பையமைவு.

masochism : வன்மைப் பாலின்பம்: கொடுமை செய்வதை ஏற்று

இன்புறும் முரணியல் சிற்றின்ப நிலை.

masculine : ஆண்பால் : 1. ஆண்பாலினம் தொடர்புடைய. 2. ஆணின் பண்புகளையுடைய.

masculinity : ஆண்மை.

masculinization : ஆண்மையாக்கம்; ஆணாக்கல் : 1. முதிர்ச்சியின் போது ஆண்பாலினப் பண்புகள் இயல்பாக வளர்தல். 2. பெண்ணிடம் இரண்டாம் நிலைப் பெண்பாலினப் பண்புகள் மட்டுமீறி வளர்தல். இது கட்டிகளை உண்டாக்கும் 'டெஸ்டிரோன்' என்ற விரை இலக்குநீரை அல்லது உயிர்ச்சத்து இயற்கை இயக்கு நீர்களை (ஸ்டெராய்ட்ஸ்) உட்கொள்வதால் இது உண்டாகலாம். இதனை வீரியமாக்கம் (virilisation) என்றும் கூறுவர்.

mass : பொருண்மை : 1. ஒட்டிணைவான துகள்களின் அல்லது அமைப்பான்களின் ஒரு திரட்சி. 2. மாத்திரைகளாகத் தயாரிக்கக் கூடிய ஒட்டிணைவான ஒரு கலவை. 3. ஒரு பொருளுக்குச் சடத்துவப் பண்பினைக் கொடுக்கும் இயல்பு.

masochism : வலி நசை.

mass : கனம்; பருமன்.

massage : தேய்த்துப் பிசைதல்; பிடித்துவிடல்; நீவுதல் : தசைகளும் மூட்டுகளும் செயலாற்றத்தூண்டுவதற்காக அவற்றைத்

தேய்த்துப் பிசைந்துவிடுதல். மாரடைப்பின் போது இதயத்தைச் செயற்படச் செய்வதற்காக மார்புப் பகுதியில் இவ்வாறு செய்வர்.

mastalgia : மார்பகவலி; முலைவலி : மார்பகத்தில் உண்டாகும் நோவு.

mastectomy : மார்பகற்று அறுவை; முலை நீக்கம் : மார்பகத்தை அகற்றுவதற்கான அறுவை மருத்துவம்.

Masteril : மாஸ்டெரில் : டிரோஸ்டானோலின் என்ற மருந்தின் வணிகப்பெயர்.

mastication : பல்லரைப்பு; மெல்லுதல்; அசை போடுதல் : பல்லை மெல்லுதல்.

mastitis : மார்பக அழற்சி; முலையழற்சி : மார்பகத்தில் ஏற்படும் வீக்கம். மார்பகங்களில் ஏற்படும் கரணை மாற்றங்களினால் உண்டாகிறது.

mastocytosis : பாய்மர உயிர் நுண்ம அழற்சி : திசுக்களிலுள்ள வயிற்று அமிலம் வெளியேறுவதைக் கட்டுப் படுத்தும் பாய்மர உயிரணுக்களின் ஒரு திரட்சி. இந்த நிலை, எலும்பு மச்சை, நிணநீர்க் கரணைகள், அடிவயிற்று உறுப்புகள் உள்ளடங்கிய டிப்புச் சொறி அல்லது மண்டலச் சுற்றோட்ட வடிவில் தோலில் மட்டுமே உண்டாகலாம்.

mastomenia : மார்பக மாத விடாய்ப் போக்கு : மார்பகத் திலிருந்து உண்டாகும் பதிலி யக்க மாதவிடாய்ப் போக்கு.

mastoid : பொட்டெலும்புக்கூம்பு; பொட்டெலும்புச் கூம்பு முனைப்பு; பொட்டெலும்புக் கூம்பு முனைப்பின் மேல் வரும் கட்டி.

mastoid operation (mastoidec- tomy) : செவிப்பறை அறுவை : செவிப்பறைக் கோளாறு நீக்கு வதற்கான அறுவை மருத்துவம்.

mastoiditis : செவிப்பறை வீக்கம் : செவிப்பறையில் காற்று உயிர ணுக்களில் ஏற்படும் வீக்கம்.

mastopathy : பால்கரப்பி நோய்: பால்கரப்பியில் உண்டாகும் ஒரு நோய்.

masturbation : தற்புணர்ச்சி; தன் னின்பம்; கைமுட்டி; கையின்பம்; கைப்புணர்வு : செயற்கைச் சிற் றின்பக் கையாடற் பழக்கம்.

matching : ஒத்திடல்; ஒப்பான.

match test : மூச்சோட்டச் சோதனை : மூச்சோட்டத் திறனை அளவிடுவதற்கான ஒரு சோதனை பற்றவைத்த தீக்குச்சியை 10 செ. மீ. தூரத்தில் வைத்து ஒருவர் வாயால் ஊதி அணைக்க முடி யவில்லையென்றால், அவருக்கு மூச்சோட்டம் குறைவாக இருக்கிறது என்று கொள்ள வேண்டும்.

materia medica : மருந்துப் பொருள் ஆய்வு; மருந்தியல் நூல்: மருந்துகளின் தோற்றம், செயற் பாடு வேளையளவு ஆகிய வற்றை ஆராயும் அறிவியல்.

maternity : தாய்மை : 1. பிள்ளை பேற்று நிலை. 2. மருத்துவ மனையில் தாய்மை மருத்துவத் துறை.

matrix : உயிரணுப் பொருள்; திகக் கூழ்; மச்சை : உயிரணுக்களி டைய உள்ள பொருள்.

matron : செவிலித்தாய்; மாது; மாதரியார்.

matt : பாக்டீரிய மழுங்கல் பரப்பு: பாக்டீரியாவின் பண்பட்ட தகட்டுப் பாளத்தில் காணப்படும் மழுங்கல் பரப்பு. இது மேல் தோல் பொதியுறைசளை உற்பத்தி செய்வதில்லை.

matter, grey : மூளைக் சோறு.

matter, organic : கரிமப் பொருள்.

matter, white : மூளை நார்.

mattery : சீழ்உள்ள; சீழ் கொண்ட.

maturation : கொப்புளம் பழுத் தல்; முற்றிய; முதிர்ந்த; முதிர்மை: கொப்புளம் சிக்கட்டி பழுப்புறுதல். முதிர்வு பெறுதல்.

maturational arrest : முதிர்மை நிறுத்தம் : 1. வைட்டமின் பி-12 பற்றாக்குறை அல்லது 1 போலிக் அமிலப் பற்றாக்குறை

காரணமாக உண்டாகும் முதிராச் சிவப்பணுக் குருதிச் சோகையில் காணப்படுவது போன்ற முதிர்ந்த திசுப் பாய்மத்தில் முதிரா அணுக்கரு இருத்தல். 2. இயல்பான பெருக்கம் இருந்த போதிலும் விந்தணு உற்பத்தி செய்வதற்கு விந்தகம் தவறுதல்.

mature : முதிர்.

maturity : நிறை முதிர்ச்சி : 1. முழுமையாக வளர்ச்சியடைதல். 2. ஒரு இனப்பெருக்கம் செய்வதற்குத் திறன் பெறும் காலம்.

Maxidex : மாக்சிடெக்ஸ் : கண்களின் ஏற்படும் அழற்சியைத் தணிப்பதற்கான சொட்டு மருந்தின் வணிகப்பெயர்.

maxilla : தாடை; முக எலும்பு; மேல் தாடை : தாடை எலும்பு; முக்கியமாக மேல்தாடை எலும்பு.

maxillotomy : தாடை எலும்பு அறுவை மருத்துவம் : தாடை எலும்பின் அசைவுகளை இயல்விப்பதற்கு அறுவை மருத்துவம் செய்தல்.

Maxolon : மாக்ஸோலான் : மெட்டோக்ளோப்ரமைட் என்ற மருந்தின் வணிகப்பெயர்.

Mayo's operation : மாயோ அறுவை மருத்துவம் : 1. குளம்பு விரல் வளைவுக்கீர்க அடிக்கால்

எலும்பின் நுனியைத் துண்டித்து எடுத்தல். 2. இரைப்பையின் நுனியைத் துண்டித்து எடுத்து இரைப்பை இடைச் சிறு குடலை மறு உருவாக்கம் செய்தல். 3. கொப்பூழ்க் கொடி விரிசலைக் குணப்படுத்துவதற்காக அறுவைச் சிகிச்சை. 4. நாள அழற்சிச் சிரையினைத் தோலடி அறுவைச் சிகிச்சை மூலம் அகற்றுதல்.

maze : வலைப்பின்னல் : அறிவுத் திறன் சோதனையில் பயன்படுத்தப்படும் குறுக்கு வெட்டுப் பாதைகளின் சிக்கலான மண்டலம்.

mazindol : மாசின்டோல் : பசியைத் தூண்டும் ஒரு மருந்து.

mazoplasia : பால்மடி மிகைத் திசுவளர்ச்சி : தசைநார் அழற்சி மற்றும் நாளச் செதிளுதிர்வுடன் கூடிய பால்மடி மிகைத் திசுவளர்ச்சி.

MBBS : எம்.பி.பி.எஸ் : மருத்துவம் மற்றும் அறுவை மருத்துவம் இளங்கலைப் பட்டம்.

MBC : எம்.பி.சி. : பெரும அளவு சுவாச திறன். (Maximum breathing capacity).

M:E ratio : எம்.இ. விகிதம் : முதிர்ச்சியுறும் எலும்பு மச்சை உயிரணுக்களுக்கும், எலும்பு மச்சையினுள் உள்ள எலும்பு மச்சை உயிரணுக்களுக்கு

மிடையிலான விகிதம். பொதுவாக இந்த விகிதம் 3-4:1 என்ற அளவில் இருக்கும்.

measles : தட்டம்மை (புட்டாளம்மை); மணல்வாரி ; வைரஸ் கிருமியினால் உண்டாகும் ஒரு தொற்று நோய். முதலில் காய்ச்சலும், பிறகு உடலில் கொப்புளங்களும் தோன்றும்.

meatotomy : சிறுநீர்க் குழாய் அறுவைத் துவார வெட்டு : சிறுநீர் நாடிக் குழாய்ப் புண்களை அகற்றுவதற்காகச் செய்யப்படும் அறுவை மருத்துவம்.

meatoscopy : நாடிக் குழாய் ஆய்வுக் கருவி : சிறுநீர் வடி குழாய் போன்று நாடிக் குழாயை ஆராய்வதற்கான கருவி.

meatus : நாடிக் குழாய்; துவாரம்; துளை : ஒரு செல் குழாய்.

meatus, external accoustic : செவித்துளை.

meatus, auditory : கேள்துளை.

meatus, internal accoustic : உட்செவித்துளை.

meatus, urinary : தாரைத்துளை.

mechanical : கைப்பாடான.

mechanism : இயக்கமுறை.

mechanism, homeostatic : அகவமைவு.

mechanism, protective : காப்பியக்கம்.

mechanotherapy : எந்திரம் மருத்துவ முறை : மந்தமான அசைவுகளைச் செய்வதற்குப் பல்வேறு எந்திர சாதனங்களை பயன்படுத்துதல்.

meconium : முதல் மலம்; காட்டுப் பீ; பிண்ட மலம்; மெக்கோனியம்: பிறந்த குழந்தையின் வயிற்றிலிருந்து வெளிப்படும் பசங்கருமைநிறப் பொருள்.

medazolam : மெடாசோலம் : உறுப்பெல்லை உணர்வு நீக்கியாகப் பயன்படும் ஒரு பென்சோடியாஸ்பின் வகை மருந்து.

media : குருதிக் குழாய் மென்தோல்; குருதிக் குழாய் இடைப்பாளம்; ஊடுபொருள்; இடைப்படலம்; இடைச்சுவர் : குருதிக் குழாயின் இடை மென்தோல்.

median : நடுநாடி; இடை; மைய: நடுக்குருதிக் குழாய்; நடுநரம்பு; கண்களுக்கிடையிலுள்ள ஒரு புள்ளியிலிருந்து பாதங்களுக்கிடையிலான ஒரு புள்ளி வரையில் உடலில் மையத்தின் வழியே செல்லும் ஒரு கற்பனைக் கோடு.

mediastinum : நுரையீரல் இடையிதழ்; மார்புத் தடுப்புச் சுவர்; இடைப் படலம்; நெஞ்சிடை : உடற்கூற்றில் நுரையீரல்களிலுள்ள மென்தோலான இடைத் தடுக்கிதழ்.

mediastinitis : நுரையீரல் இடையிதழ் அழற்சி : நுரையீரல் இடையிதழ்த் திசுக்களில் ஏற்படும் வீக்கம்.

mediastinoscopy : நுரையீரல் இடையிதழ் அறுவை : நுரையீரல் இடைத் தடுக்கிதழைக் கண்ணால் பரிசோதிப்பதற்காகச் செய்யப்படும் ஒரு சிறிய அறுவை முறை.

mediastinoscopy : நுரையீரல் இடையிதழ் ஆய்வு : கழுத்தில் துளையிட்டு அக நோக்குக் கருவியைச் செருகி நுரையீரல் இடையிதழை ஆராய்தல்.

mediator : இடையாளம்.

medical : மருத்துவம் சார்ந்த; மருத்துவ : 1. மருத்துவ அறிவியல் தொடர்புடைய. 2. மருந்துகள் மூலம் சிகிச்சை செய்தல். இது அறுவைச் சிகிச்சையிலிருந்து வேறுபட்டது.

medicament : மருந்து : குணப்படுத்தும் மருந்து.

medicare : மருத்துவக் கவனிப்பு: சுகாதாரக் காப்பீட்டுத் திட்டங்களில் உள்ளடங்கிய சுகாதாரக் கவனிப்புத் திட்டம்.

medicated : மருந்துடன் கலத்தல்: மருந்து சார்ந்த பொருளை கருவாகக் கலத்தல்.

medication : மருத்துவ பண்டுவம்; மருந்தளிப்பு : 1. மருந்துகள் கொடுத்து நோய்க்கு மருத்துவமளித்தல். 2. மருந்து கொண்டு செறிவூட்டுதல். 3. குணப்படுத்தும் மருந்து.

medicinal : மருந்துசார்ந்த : குணப்படுத்தும் பண்புகள் கொண்ட.

medicine : மருத்துவம் (மருந்து): மருத்துவத்துறை; மருத்துவக்கலை; மருந்து; உட்கொள்ளும் மருந்து.

medicine, clinical : செய் மருத்துவம்.

medicine, department : மருத்துவத்துறை.

medicine, preventive : தடுப்பு மருத்துவம்.

medicine, social and preventive : சமூகப் பாதுகாப்பு மருத்துவம்.

medico : மருத்துவர்.

medicochirurgical : மருத்துவ அறுவை : மருத்துவம், அறுவை மருத்துவம் இரண்டும் சார்ந்த.

medicosocial : மருத்துவ சமூகவியல் : மருத்துவம், சமூகவியல் இரண்டும் சார்ந்த.

meditation : தியானம் : தியானம் செய்யும் கலை. ஆழ்ந்த எண்ணம் அல்லது தீவிர ஆழ் நிலைச் சிந்தனை. ஒருவர் பக்திப் பாடல்களைப் பாடிக்கொண்டு, சீரான கால அளவுகளுக்கு அமைதியாக அமர்ந்து, தளர்வாக இருத்தல்.

mediterranean anaemia : மத்திய தரைக்கடல் குருதிச் சோகை : இரத்தத்தில் சிவப்பணுக்கள் குறைபாட்டினால் உண்டாகும் "தாலசேமியா" எனும் பிறவிக் குருதிச் சோகை நோய்.

Mediterranean fever : மத்திய தரைக்கடல் காய்ச்சல் : இது ஒரு குடும்ப நோய். இதில் அதிகக் காய்ச்சல், வயிற்றறை உறை அழற்சி, நுரையீரல் சவ்வழற்சி, மூட்டுவீக்கம் ஆகியவை அடிக்கடி உண்டாகும். இதற்குக் கோல்கிசின் மருந்து வாய்வழி கொடுக்கப்படுகிறது. இது நோய்த் தடுப்பு மருந்தாகச் செயற்பட்டு, அமிலாய்ட் திரட்சி நோய் பீடிப்பதைத் தடுக்கிறது.

medium : ஊடுபொருள்; ஊடகம்; உயிரளம்; வளர்ப்பு பொருள், வளர் சாதனம் : பாக்டீரியாவியலில் உயிரிகளின் வளர்ச்சிக்காகப் பயன்படுத்தப்படும் பொருள்.

medrogestone : பெருஞ்சுரப்பிச் சுரப்பு நீர் : பெண்களுக்குரிய ஓர் இயக்கு நீர் (ஹார்மோன்). இது வாய்வழி அல்லது ஊசி வழி செலுத்தப்படுகிறது. இது பெருஞ்சுரப்பியினைச் சுருங்கச் செய்கிறது.

medrone : மெட்ரோன் : மெத்தில் பிரெட்னிசோலான் என்ற மருந்தின் வணிகப்பெயர்.

medroxyprogesterone : மெட்ரோக்சிபுரோஜெஸ்டீரோன் : அடிக்கடி கருச்சிதைவு ஏற்படுவதைத் தடுப்பதற்குப் பயன்படும் ஒரு வகை இயக்கு நீர் மருந்து. இது சிறுநீர்க் குருதிப் போக்கு, மாதவிடாய் தோன்றாமை, கருப்பைப் பிளவை, கருப்பை உட்புறச் சவ்வு

வீக்கம் ஆகியவற்றுக்கப் பயன்படுகிறது. குறுகிய காலக் கருத்தடைப் பொருளாகவும் பயன்படுத்தப்படுகிறது.

medroxyprogesterone acetate : மெட்ரோக்சிபுரோஜெஸ்டீரோன் அசிடேட் : 90 நாட்கள் வரைச் செயற்படக்கூடிய நீண்டகாலக் கருத்தடை மருந்து. இது ஊசி வழியாகச் செலுத்தப்படுகிறது.

medulla : மச்சை; அகணி; முகுளம் : நீண்ட எலும்பின் மையத்திலுள்ள உட்சோறு.

medullary : முகுள; அகணிய.

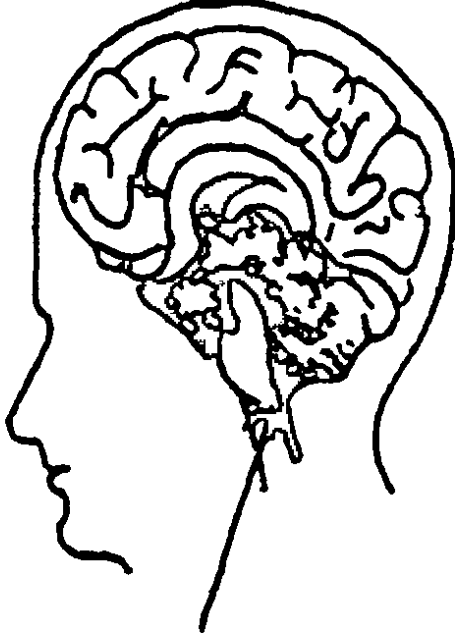
megacaphaly : புடைத்தலை.

medulloarthritis : எலும்பு மச்சை அழற்சி : ஒரு நீண்ட எலும்பின் கடற்பஞ்சு போன்ற மூட்டு முனைகளில் ஏற்படும் வீக்கம்.

medulloblast : எலும்பு மச்சை உயிரணு : நரம்புப் புழையின் ஓர் உயிரணு. இது நரம்பு உயிரணுவாகவோ, மூளை ஆதாரத் திசுவாகவோ உருவாகலாம்.

medullo blastoma : சிறுமூளைக் கட்டி : குழந்தைகளுக்குத் தலையின் பின்பக்கத்திலுள்ள சிறுமூளையின் நடுப்பகுதியில் தோன்றும் விரைவாக வளரக்கூடிய உக்கிரமான கட்டி.

medulla oblongata : பின்மூளை : மூளையின் பின்பகுதி. இது சுவாசம், இதயத்துடிப்பு போன்ற உடலுக்கு இன்றியமையாத



பின் மூளை

.பெரும்பாலான நடவடிக்கைகளைக் கட்டுப்படுத்துகிறது.

mefenamic acid : மேஃபெனாமிக் அமிலம் : நோவகற்றும் மருந்து. வீக்கத்தை தணிக்கவும், காய்ச்சலைக் குறைக் கவும் பயன்படுத்தப்படுகிறது.

mefruside : மெஃப்ரூசைட் : சிறுநீர்ப் போக்கினைத் தூண்டும் ஒரு மருந்து.

mega : மகா : 1. மிகப்பெரிய அளவை அல்லது மட்டுமீறிய அளவைக் குறைக்கும் இணைப்புச் சொல். 10 இலட்சம் அளவு அலகைக் குறிக்கும் சொல்.

megabladder : மகா சிறுநீர்ப்பை: சிறுநீர்ப்பை மட்டுமீறி விரிவடைதல்.

megacephalic : பெருந்தலை : தலை அளவுக்கு அதிகமாகப் பெரிதாக இருத்தல்.

Megaclor : மெகாக்ளோர் : குளோமோசைக்ளின் என்ற மருந்தின் வணிகப்பெயர்.

megacolon : விரிகுடல்; அகன்ற பெருங்குடல் : பெருங்குடல் விரிவடைந்தும், மிகையூட்டத்தால் பொருமியும் இருத்தல்.

megadose : மகாவேளை மருந்து: பரிந்துரை செய்த அளவைவிட மிக அதிகமான அளவில் கொடுக்கப்படும் வைட்டமின் வேளை மருந்து.

megakaryocyte : பன்முகக் கரு உயிரணு; பெருங்கருச்செல் : இரத்தத் தட்டணுக்களை உற்பத்தி செய்கிற மச்சையின் பெரிய பன்முக உட்கருக்களையுடைய உயிரணுக்கள்.

megaloblast : முதிராச் சிவப்பணு: வைட்டமின் B₁₂ அல்லது ஃபோலிக் அமிலப் பற்றாக்குறையினால் உண்டாகும் பெரிய உட்கருவுள்ள முதிராத இரத்தச் சிவப்பணுக்கள்.

megaloblastic anaemia : மகா குருதிச்சோகை : வைட்டமின் பி-12 அல்லது ஃபோலிக் அமிலப் பற்றாக்குறையினால் உண்டாகும் குருதிச் சோகை.

megalocyte : பெருஞ்செவ்வணு.

megalomania : தற்புகழ்ச்சிப் பித்து; தற்பெருமை நோய் : தற்பெருமைக் கோளாறு; உயர் அவாக் கிறுக்கு.

meibomian cyst : மயிர்ப்பை நெய்மச் சுரப்பிக் கட்டி : கண்ணிமையின் விளிம்பில் மயிர்ப்பை நெய்மச்சுரப்பிகளில் ஏற்படும் நீர்க்கட்டிகள்.

megalophthalmus : மகாகண் விரிவாக்கம் : கண்கள் மட்டுமீறி விரிவடைதல்.

megarectum : மகாமலக்குடல் : மலச்சிக்கல் காரணமாக உண்டாகும் மலம் நிறைந்து விரிவாக்கமடைந்த மலக்குடல்.

megavitamin therapy : மகாவைட்டமின் மருத்துவம் : நீரில் கரையக்கூடிய வைட்டமின் களை அதிக அளவில் கொடுத்தல்.

meglumin : மெக்லூமின் : ஒப்பீட்டு ஊடகத்திலுள்ள அயோடினாக்கிய அமிலங்களுடன் இணைந்த என்-மெத்தில் குளுக்கோமின். இது இழைமத் தன்மையை அதிகரித்து, நச்சுத் தன்மையைக் குறைக்கிறது.

megrin; megrima : ஒற்றைத் தலைவலி.

megrims : எழுச்சியின்மை : மனச்சோர்வு நிலை; வெறி எண்ணம்; அச்சந்தருகிற மன நோய் வகை.

meibomian glands : மயிர்ப்பை நெய்மச் சுரப்பிகள் : கண்ணிமை பரப்பிலுள்ள வரிப்பள்ளங்களில் அமைந்துள்ள மயிர்ப்பை நெய்மச்சுரப்பி.

meigs' syndrome : கருப்பைக் கட்டி : மகோதரம் என்னும் அகட்டு நீர்க்கோவை, நெஞ்சுச்சளி இவற்றுடன் வரும் கருப்பை சார்ந்த கடுமையல்லாத திண்மையான கட்டி.

meiosis : கருமுளை அணு இயக்க மாற்றம்; எண் குறைபகுப்பு : கருமுளை அணுக்களில் ஏற்படும் அணு இயக்க மாற்றக்கூறு. இது, இனப்பெருக்கத்தில் இரு பால்களின் பாலணுக்களும் இணைந்து கலந்து ஒன்றையொன்று பொலிவுபடுத்தி கரு முதிர்ச்சியடைய உதவுகிறது.

melaena : கருமலம் : இரைப்பை, குடல் அழற்சியினால் ஏற்படும் இரத்தக் கசிவு காரணமாக கரு நிறத்தில் மலம் போதல்.

melancholia : அழுங்கு நோய் : வேண்டாத அச்சங்களுக்கு ஆட்படுத்தும் மனச்சோர்வு நோய்.

melancholy : மனச்சோர்வு; பெருந்துக்கம் : இயல்பான மனச்சோர்வு நிலை.

melanin : மைக்கருமை; கரியம் : தோல், முடி, கண்ணிமை ஆகிய

வற்றில் காணப்படும் மைக்கருமை.

melanism : மிகை மைக்கருமை: தோல், மயிர் ஆகியவற்றில் மட்டு மீறிய கருநிறமிகளால் ஏற்படும் மைக்கருமை.

melanosis : கரும்புற்றுநோய் : சதைப் பற்றுக்களில் கருநிறமிகளின் அளவு மீறிய படிவினால் ஏற்படும் மிகுக்கருமைக் கோளாறு.

melanocytic naevus : உள்தோல் மச்சக்கட்டி : உள்தோலிலுள்ள நிறமேறிய மச்சக் கட்டி. இதில் செயலற்ற கரும்புற்று உயிரணு அடங்கியிருக்கும்.

melanoderma : மிகைமைக்கருமை : தோலில் அளவுக்கு அதிகமாகக் மையக்கருமை (கரியம்) இருத்தல்.

melanodermatitis : தோல்மிகைமைக்கருமைப் படிவு : தோல் அழற்சியின் ஒரு பகுதியில் மைக்கருமை (கரியம்) அதிக அளவில் படிந்திருத்தல்.

melanogen : மெலனோஜன் : மைக்கருமையுடன் தொடர்புடைய கூட்டுப் பொருள். இது முற்றிய உக்கிரமான கரும்புற்று பீடித்த நோயாளிகளின் சிறுநீரில் வெளியேறுதல்.

melanonychia : நகக்கருமை : மைக்கருமை நிறமியாக்கம் காரணமாக நகங்கள் கருமையாதல்.

melanoplakia : கன்னநிறமிப்பட்டை : கன்னச் சளிச்சவ்வினும் நாக்கிலும் நிறமேறிய பட்டைகள் உண்டாதல்.

melanosarcoma : இழைமப்புற்றுமைக்கருமை : இழைமப் புற்று அடங்கிய மைக்கருமை (கரியம்).

melanosis : கரும்புற்று நோய் : சதைப் பற்றுக்களில் கருநிறமிகளின் அளவுக்கு அதிகமாகப் படிவதால் ஏற்படும் மிகுக்கருமைக் கோளாறு.

melanuria : சிறுநீர்க்கருமை : மைக்கருமையின் (கரியம்) முன்னோடிப் பொருள் காரணமாகச் சிறுநீர் கருமை நிறமடைதல். மிகைமைக்கருமையிலிருந்து உண்டாகும் விரிவான நோய் இடமாறல் நோயில் இது காணப்படுகிறது.

Meleney's ulcer : மெலனி அழற்சிப் புண் : நுண் சங்கிலிக்கிருமி, குழந்தைக் குருதி நுண் சங்கிலிக்கிருமி, வட்டப் பாக்கீரியா ஆகியவற்றின் கூட்டு வாழ்க்கை விளை. இவை கடுமையாகப் பரவுகிற வலியுண்டாக்கும் நைவுப்புண்ணையும், துளையுடைய நெஞ்சுறுப்புகளின் அறுவைச்சிகிச்சைக்குப் பிந்திய காயத்தின் தசையழுகல் நோயை உண்டாக்கும் இயல்புக்கி.

melituria : சிறுநீர் வழி சர்க்கரைக் கழிவு : சிறுநீரில் உள்ள குருதிப்

பழச்சர்க்கரை (குளுக்கோஸ்), பழச்சர்க்கரை (Fructose), மா வெல்லம் (Maltose). பென் டோஸ் போன்ற சர்க்கரைகளில் ஒன்று வெளியேறுதல்.

melarsoprol : மெலார்சோப்ரோல் : உறக்க நோயின்போது நரம்பு வழி செலுத்தப்படும் கரிம ஆர் செனிக் (உள்ளியம்) பொருள்.

melarsonyl potassium : மெலார் சோனில் பொட்டாசியம் : உறக்க நோயின் போது நரம்பு வழி செலுத்தப்படும் கரிம ஆர் செனிக் (உள்ளியம்) பொருள். இது மெலார்சோப்ரோலைவிட நச்சுத்தன்மை குறைந்தது.

melatonin : மெலாட்டோனின் : மூளையின் மூன்றாவது குழியின் பின்னுள்ள செயல் விளக்கம் உணரப்படாத பினியல் சுரப்பியில் உற்பத்தியாகும் ஒரு வகை இயக்குநீர் (ஹார்மோன்). இது பல்வேறு சுரப்புச் செயற்பாடுகளைத் தடுப்பதாகத் தெரிகிறது. சூரிய ஒளிச் சிகிச்சையினால் இந்த இயக்குநீர் சுரப்பது கட்டுப்படுத்தப்படுவதாக அண்மை ஆராய்ச்சிகள் காட்டுகின்றன.

Melitase : மெலிட்டேஸ் : குளோ ரோப்புரோப்பாமைட் என்ற மருந்தின் வணிகப் பெயர்.

Melleril : மெல்லரில் : தியோரி டாசின் என்ற மருந்தின் வணிகப் பெயர்.

Melkerson's syndrome : மெல் கெர்சோன் நோய் : முகத்தில் அடிக்கடி உண்டாகும் முடக்கு வாதம். இதில் உதடுகள் வீங்கு தல், பிறவிலேயே நாக்கு மடிப்பு ஆகியவை ஏற்படுகிறது. ஸ்காண்டி நேவிய மருத்துவ அறிஞர் இ. மெல்கெர்சன் பெயரால் அழைக்கப்படுகிறது.

melon seed bodies : முலாம்பழ விதைப் பொருள் : பல்வேறு வீக்கங்களின் போது இணைப்புக் குழிகளில் காணப்படும் மென்மையான சிறிய சுதந்திரமான நுண்பொருள்கள்.

meloplasty : கன்ன அறுவை மருத்துவம் : கன்னத்தில் பிளாஸ்டிக் அறுவைச் சிகிச்சை செய்தல்.

membrane : சவ்வு : மூடி இருக்கும் மெல்லிய தோல்.

membrane, basement : அடி மென் சவ்வு.

membrane, limiting : ஓரச்சவ்வு.

membranolysis : உயிரணுச் சவ்வுச் சீரழிவு : உயிரணுச் சவ்வு சீர்குலைவு.

membrum virile : ஆண்குறி.

menadiol : மெனாடியோல் : நீரில் கரையக்கூடிய, வைட்டமின் K என்ற உயிர்ச்சத்துக்கு இணையான பொருள்.

memory : நினைவாற்றல்; ஞாபகம்; நினைவு : 1. ஒருதரம் அனுபவித்ததை அல்லது கற்றுக்

கொண்டதை நினைவிற்குக் கொணரும் திறன். 2. செய்தி களைச் சேகரித்தல், சேமித்து வைத்தல், மீண்டும் நினைவுக்கு கொண்டுவருதல் ஆகியவற்றை உள்ளடக்கிய மனத் தகவல் மண்டலம்.

menarche : பூப்பு; பருவமடைதல்; திரட்சியடைதல்; பெண்மையடை தல்; பூப்படைதல்; முதல் மாத விடாய் : மாதவிடாய்க் காலமும் மற்ற உடல் மாற்றங்களும் தொடங்கும் காலம்.

Mendelian : மெண்டலியன் :
1. கிரிகோர் மெண்டல் சார்ந்த அல்லது தொடர்புடைய.
2. கிரிகோர் மெண்டல் விளக்கிக் கூறிய மரபுத்தொடர்பு விதிகள்.

Mendel's law : மெண்டல் விதி :
1. ஒரே பண்பின் பல்வேறு வடிவங்கள், கலப்பின் போது அல்லது பிரிவின் போது ஒருங்கிணையாமல் தனித்தே இருந்துவரும். 2. ஒரே பண்பின் படிவங்கள், மறு இணைவின் வேறேதேனுமொரு பண்பின் வடிவங்களிலிருந்து தனித்தே இயங்கி வரும். இந்த விதியை ஆஸ்திரேலியத் துறவியும் இயற் கையறிஞருமான கிரிகோர் மெண்டல் வகுத்துரைத்தார்.

Mendelson's syndrome : மெண்டல்சன் நோய் : இரைப்பையிலுள்ள அமிலப் பொருள்களை உறிஞ்சுவதால் உண்டாகும் கடுமையான நுரையீரல் காயம்.

இது குறிப்பாக, மகப்பேற்று வலியின்போது பொது உணர்ச்சியிழப்பின் போது உண்டாகிறது. இது அமெரிக்க மகப்பேற்று மருத்துவ அறிஞர் கர்ட்டிஸ் மெண்டல்சன் பெயரால் அழைக்கப்படுகிறது.

Menetrier's disease : மென்ட்ரியர் நோய் : மிகப் பெரும் உறுப்புப் பொருமல் இரைப்பை அழற்சி. இதில் இரைப்பை சளிச்சவ்வின் தோலிழைம உயிரணுக்கள் அளவுக்கு மீறி பெருகுவதன் காரணமாக, சுரப்பித் தனிமங்களுக்குச் சேதமடையாமல், கெட்டிப்படுதல் விரவிப் பரவுதல். ஃபிரெஞ்சு மருத்துவ வல்லுநர் பியர்மென்ட்ரியர் பெயரால் அழைக்கப்படுகிறது.

meningeal : மூளைச் சவ்வு சார்ந்த : 1. மூளைச் சவ்வு தொடர்புடைய. 2. புற்று நோய் பரவுதல். உக்கிரமான திசுக்கள் மூலம் மூளைச் சவ்வு ஊடுருவல் பரவுதல். இதில் வாதசன்னி தலைவலி, மண்டையோட்டு நரம்பு முடக்கு வாதம் போன்றவை உண்டாகும்.

meninges : மூளைச்சவ்வுகள்; மூளை உறை : தண்டு மூளைக் கவிகைச் சவ்வுகள். இவை மூன்று வகையின: 1. மூளையை யும் முதுகுத்தண்டையும் சூழ்ந்து கொண்டிருக்கும் உறுதியான மேல் சவ்வு; 2. நடுவிலுள்ள சிலந்தி நூல் போன்ற சவ்வு; 3. அடிச் சவ்வுப் படலம்.

meningioma : தண்டு மூளைச் சவ்வுக் கட்டி; உறைப்பித்து : தண்டு மூளைக் கவிகைச் சவ்வில் மெல்ல மெல்ல வளரும் இழைமக் கட்டி.

meningism : தண்டு மூளைச் சவ்வு அழற்சி நோய்க்குறி; உறைத் துன்பம் : தண்டு மூளை கவிகைச் சவ்வு அழற்சிக்கான அறிகுறிகள். கழுத்து விறைப்பாதல் இக்குறிகளில் ஒன்று.

meningitis : தண்டு மூளைச் சவ்வழற்சி; மூளை உறைஅழற்சி: தண்டு மூளைக்கவிகைச் சவ்வில் ஏற்படும் வீக்கம். இதனை மூளை அழற்சி என்றும் கூறுவர்.

meningocele : மூளை உறைப்பித்துக்கம் : தண்டு மூளைக் கவிகைச் சவ்வு வளர்ச்சி.

meningococcemia : குருதியில் மெனிங்கோகாக்கேமியா : மூளை-முதுகுத்தண்டு சவ்வழற்சி உண்டாக்கும் கோளாக்கிருமியினால் ஏற்படும் ஒரு நோய். இதில் திடீரென காய்ச்சல் குளிர் நடுக்கம், தசை வாதம், குருதி சொட்டுக்கசிவு, கடும் உடல்சோர்வு ஆகியவை உண்டாகும்.

meningocyte : கருமூளைத் தோலிழைம உயிரணு : சிலந்திச் சவ்வு இடைவெளியின் கருமூளைத் தோலிழைம உயிரணு.

meningomyelitis : முதுகுத்தண்டு மூளைச்சவ்வு அழற்சி; உறைத் தண்டழற்சி : முதுகுத்தண்டும் மூளைச் சவ்வும் வீக்கமடைதல்.

meningosis : எலும்புச் சவ்வு இணைவு : பிறந்த குழந்தையின் மண்டையோட்டில் உள்ளது போன்று, எலும்புகளின் சவ்வு இணைதல்.

meningoencephalitis : மூளை அழற்சி; உறை மூளை அழற்சி : மூளையும், தண்டு மூளைக் கவிகைச் சவ்வு வீக்கமடைதல்.

meningovascular : மூளைச்சவ்வு குருதிநாளம் : மூளைச் சவ்விலுள்ள இரத்த நாளங்கள் தொடர்புடைய.

meninx : தண்டு மூளைக்கவிகைச் சவ்வு : மூளையையும் முதுகுத் தண்டு நரம்பினையும் சுற்றிச் சூழ்ந்திருக்கும் மூவகைச் சவ்வுகளில் ஒன்று.

meniscectomy : முழங்கால் குருத்தெலும்பு அறுவை : சாயம், இடப்பெயர்வு காரணமாக முழங்கால் மூட்டின் பிறை நிலா வடிவான குருத்தெலும்பினை அகற்றுதல்.

meniscus : குருத்துவளையம்; 1, பிறைக் குருத்தெலும்பு; அரைவட்டக்குருத்து வளையம் : பிறை நிலா வடிவிலுள்ள முக்கியமாக முழங்கால் மூட்டிலுள்ள குருத்தெலும்பு. 2, குவிமட்டம் : கண்ணாடிக்குழாய் களிலுள்ள நீர்மங்களின் குவிந்த மேற்பரப்புத் தோற்றம்.

menolipsis : மாதவிடாய்ப்போக்குக் குறைவு : எந்த வயதிலும் எந்தக் காரணத்தினாலும் மாதவிடாய்ப்போக்கு குறைதல்.

menopause : இறுதிமாதவிடாய்; மாதவிடாய் முடிவுறல்; மாதவிடாய் நின்றல் : பெண்களுக்கு மாதந்தோறும் வரும் மாதவிடாய் நின்று போதல். இது பொதுவாக 45-50 வயதில் ஏற்படும். மாதவிடாய் நின்ற பின் இனப் பெருக்கத்திற்கு வராது.

menorrhagia : மிகை மாதவிடாய்ப்போக்கு; மாதவிடாய் மிகைப்பு; மாதவிடாய் பெரும் போக்கு : மட்டுமீறிய மாதவிடாய் போக்கு ஏற்படுதல்.

menorrhoea : குறைமாதவிடாய்ப்போக்கு : மாதவிடாய்ப்போக்கு அளவுக்கு குறைவாக ஏற்படுதல்.

menses : மாதவிடாய்; மாதவிடாய்ப்போக்கு; தீட்டு : வீட்டுவிலக்கு; தீண்டல்.

menses : மாதவிடாய்; தீட்டு : சுருப்பையிலிருந்து மாதந்தோறும் குருதிப்போக்கு ஏற்படுதல்.

menstrual : மாதவிலக்குக்குரிய; மாதந்தோறும் மாதவிடாய் நிகழ்கிற 28 நாட்கள் சுழற்சியில் 4-5 நாட்களுக்கு மாதவிடாய் போக்கு நிகழ்வதாகும். மாதவிலக்கு சார்ந்த.

menstrual regulation : சுருப்பை உறிஞ்சல் வெளியேற்றம் : கர்ப்பத்தில் மிகத் தொடக்க நிலையில் சுருப்பையின் உறிஞ்சல் வெளியேற்றம்.

menstrual extraction : மாதவிடாய்ப் பிரித்தெடுப்பு : 8 வாரக்

கர்ப்பக் காலத்தின்போது உறிஞ்சல் பிரித்தெடுத்தல்.

menstruation : மாதவிடாய் வெளியேற்றம்; மாதவிடாய் ஒழுக்கு; மாதவிடாய்ப்போக்கு : பெண்களுக்கு 13 வயது முதல் தொடங்கி 45 வயது வரையில் மாதந்தோறும் இரத்தப்போக்கு ஏற்படுதல்.

menstruous : மாதவிடாய் குறித்த

mental : மனநோய் (மனநோயாளி) : பைத்தியம் பிடித்தல்; மனநோயாளி; பைத்தியம் பிடித்து மருத்துவமனையில் இருப்பவர். 30 வயதானவர், 12 வயதான குழந்தைபோல் நடந்து கொண்டால் அவர் பித்த நிலையுடையவராவார்.

mentol : பச்சைக் கற்பூரம் : வாதநோய்க்கான களிம்பு மருந்து தயாரிக்கப் பயன்படும் பச்சைக் கற்பூரம்.

mentoplasty : முகவாய்க்கட்டை அறுவை மருத்துவம் : முகவாய்க்கட்டையின் உருத்திரிபுகளைச் சீர்செய்ய பிளாஸ்டிக் அறுவை சிகிச்சை செய்தல். இதன் மூலம் வடிவம் அல்லது வடிவளவு மாற்றப்படுகிறது.

mentoposterior : முகம் முன்வரும் மகப்பேறு : மகப்பேற்று வலியின் போது முகவாய்க்கட்டைப் பின்பகுதி முன்னதாக வெளிப்படுதல்.

mepacrine : மெப்பாக்கிரின் : முறைக்காய்ச்சலுக்கு (மலேரியா) எதிரான ஒரு செயற்கைப் பொருள். சில சமயம் வயிற்றிலுள்ள ஒட்டுண்ணியான நாடாப்புழுக்களுக்கு எதிராகவும் பயன்படுத்தப்படுகிறது.

meprobamate : மெப்ரோபாமேட் : மைய நரம்பு மண்டலத்தில் செயற்பட்டு மன அமைதியைக் கொடுக்கும் ஒரு மென்மையான உறக்க மருந்து.

mepyramine : மெப்பிராமின் : ஒவ்வாமையினால் உண்டாகும் தோல் நோய்களுக்குப் பயன்படுத்தப்படும் ஒருவகை மருந்து.

Merbentyl : மெர்பெண்டில் : டைசைக்கிளோமைன் என்னும் மருந்தின் வணிகப்பெயர்.

mercaptapurine : மெர்க்காப்டோப்பூரின் : குழந்தைகளுக்கு ஏற்படும் கடுமையான வெண்குட்ட நோய்க்குப் பயன்படுத்தப்படும் மருந்து.

mercurialism : பாதரச நச்சு விளைவு : பாதரசத்தினால் உடலில் ஏற்படும் நச்சு விளைவுகள் பண்டைக்காலத்தில் இது மேகப்புண்களைக் குணப்படுத்தப் பயன்படுத்தப்பட்டது.

mercuric oxide : பாதரச ஆக்சைடு : கண்வலி போன்ற கண் நோய்களுக்குப் பயன்படுத்தப்படும் நோய் நுண்மத்தடை மருந்து.

mercurochrome : மெர்க்குரோக்ரோம் : பாதரசம் அடங்கிய ஒரு வகைச் சிவப்புச் சாயம். நோய் நுண்மத்தடைப் பண்புகள் உடையது. பாதரச நிறமி.

mercury : பாதரசம் (மெர்க்குரி) : திரவ வடிவிலுள்ள ஒரே உலோகத் தனிமம். வெப்பமானி போன்ற அளவைக் கருவிகளில் பயன்படுகிறது. இதிலிருந்து கிடைக்கும் மெர்குரஸ் உப்பு ஓரிணைத் திறமையுடையது; மெர்க்குரிக் உப்பு ஈரிணைத் திறங்கொண்டது.

Merkel cell : மெர்க்கெல் உயிரணு : தோலின் ஆழ்ந்த படுகைகளிலுள்ள தொடு உணர்வு ஏற்பு உயிரணு. இது ஜெர்மன் உடல் உட்கூறிய லறிஞர் ஃபிரட்ரிக் மெர்க்கெல் பெயரால் அழைக்கப்படுகிறது.

meroblastic : மிகை மஞ்சள்கரு சினைமுட்டை : பெருமளவில் மஞ்சள்கரு உடைய சினை முட்டை தொடர்புடைய அல்லது அதன் பண்புடைய. இந்த வேறுபாடு திகுப்பாய்மத்தின் ஒரு பகுதியில் மட்டுமே காணப்படும்.

meromyosin : துணைத்தசைப்புரதம் : மையோசின் எனப்படும் தசைப்புரதத்தின் ஒரு துணை அலகு. இது கனமான தாக (H) அல்லது லேசானதாக (L) இருக்கலாம்.

mesarteritis : நடுத்தமனி அழற்சி; இடைத்தமனி அழற்சி : இதயத்

திலிருந்து கொண்டு செல்லும் நாளமாகிய தமனியின் நடுப் பகுதியில் ஏற்படும் வீக்கம்.

mesencephalon : நடுமூளை அறுவை மருத்துவம் : நடுமூளையிலுள்ள ஏதேனும் கட்டமைப்பை-குறிப்பாக முதுகுத் தண்டு-மூளை அறைக் குழாய்களை அறுவைச் சிகிச்சை மூலம் அகற்றுதல். தாங்க முடியாத வலியைப் போக்கு இவ்வாறு செய்யப்படுகிறது.

mesenteriplication : குடல் தாங்கிக் குறுக்கம் : குடல் தாங்கியை அதில் மடித்துச் சுருக்கிவிட்டு, அறுவைச் சிகிச்சை மூலம் குறுக்கமடையச் செய்தல்.

mesocardium : இரைப்பைக் குடல்தாங்கி : இதயத்துக்கு முட்டுக் கொடுத்து, அதனைக் கருமுளையின் சீரணக்குழாயின் முன்பகுதியினுடனும் மைய உடல் சுவருடனும் இணைக்கும் கருமுளைக்குடல்தாங்கி.

mescaline : மெஸ்காலின் : சோக நினைவின் எதிர் விளைவினை உண்டாக்கப் பயன்படுத்தப்படும் ஒரு மருந்து.

mesencephalon : நடுமூளை; இடைமூளை : மூளையின் மையப்பகுதி.

mesentery : குடல்தாங்கி; குடல் இணையம்; வபை : குடற் குழாயில் ஒரு பகுதியை அகட்டின் புறத்துடன் இணைக்கும் இரு மடி ஊநீர்ச்சவ்வு.

mesogaster : இரைப்பை இணைப்புச்சவ்வு : வயிற்றின் பின்புறப் பகுதியோடு இரைப்பையை இணைக்கும் மென்சவ்வு.

mesonephroma : கரு அண்டக் கட்டி : குழாய் போன்ற அமைப்புள்ள கரு அண்டத்தில் மிக அரிதாக ஏற்படும் உக்கிரமான உடல் கட்டி, மேல் தோலிழைம உயிரணுக்களின் இந்தக் குவிமைய வளர்ச்சி ஏற்படும்.

mesothelioma : மார்புக்கட்டி; இடைத் தோலியப் புற்று : மார்பு வரி, குலையுறை, வபை ஆகியவற்றில் மிக விரைவாகப் பரவி மரணம் விளைவிக்கக் கூடிய ஒருவகைக் கட்டி. இது கல்நார்த் தொழிலில் ஈடுபட்டுள்ளவர்களுக்கு உண்டாகிறது.

mesothelium : தோலிய உயிர் அணுக்கள் : நிணநீர் உட்குழிவுகளில் ஒரு புறத்தோலுறையாக அமைந்துள்ள, ஒரே அடுக்குள்ள தட்டையான உயிரணுக்கள்.

mesovarium : வயிற்று உறை மடிப்பு : கரு அண்டத்தின் முன்பு விளிம்பைக் கருப்பையின் அகன்ற இணைப்பிழையின் பின்புற அடுக்குடன் இணைக்கிற ஒரு குறுகிய வயிற்று உறை மடிப்பு.

Mestionon : மெஸ்டினோன் : பைரிடோஸ்டிமைன் என்ற மருந்தின் வணிகப் பெயர்.

metaanalysis : உய்த்துணப் பகுப் பாய்வு : பன்முக ஆய்வுகளின் நுணுகி ஆராய்ந்து, ஒருங்கிணைந்து, விருப்பு வெறுப்பின்றி ஒரு முடிவுக்குவருவதற்கு புள்ளியியல் முறைமையினைப் பயன்படுத்துகிற ஒரு பகுப்பாய்வுத்துறை.

metabasis : நோய்க்குறிமாற்றம்: ஒரு நோய் பீடித்திருக்கும் போது மருத்துவ அறிகுறிகளில் ஒரு மாற்றம் ஏற்படுதல்.

metabiosis : சார்பு உயிரி : ஓர் உயிரி இன்னொரு உயிரியைச் சார்ந்திருத்தல்.

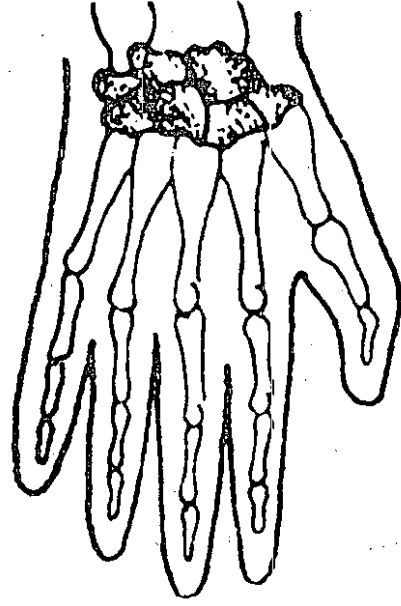
metabolic : வளர்சிதை மாற்றம் சார்ந்த; ஆக்கச் சிதைமாற்ற : உயிர்ப்பொருள் மாறுபாட்டினைத் தோற்றுவிக்கிற.

metabolism : வளர்சிதையம்; வளர்சிதை வினை மாற்றம்; ஆக்கச்சிதை மாற்றம் : உயிர்களின் உடலினுள்ளே இயற் பொருளான உணவுச்சத்து உயிர்ச்சத்தாகவும் உயிர்ச்சத்து மீண்டும் இயற் பொருளாகவும் மாறுபடும் உயிர்ப்பொருள் மாறுபாடு.

metabolite : வளர்சிதை வினை மாற்றப்பொருள் : வளர்சிதை மாற்றத்திற்கு உதவக்கூடிய பொருள் எதுவும். வைட்டமின்கள் இவ்வகையைச் சேர்ந்தவை.

metacarpal : அங்கை முள் எலும்பு : 1. உள்ளங்கை எலும்பு தொடர்புடைய. 2. உள்ளங்கையின் ஓர் எலும்பு.

metacarpus : உள்ளங்கைஎலும்பு: மணிக் கட்டுக்கும் விரல்களுக்கும் இடைப்பட்ட உள்ளங்கைப் பகுதி.



உள்ளங்கைஎலும்பு

metacentric : இனக்கீற்று மையம் : ஓர் இனக்கீற்றின் மையத்தை நோக்கி டி.என்.ஏயின் பகுதி அமைந்திருத்தல்.

metachromasia : திகுநிற வேறுபாடு : சாயத்தில் பயன்படுத்தப்படும் வண்ணங்களிலிருந்து நிறம் வேறுபடும் ஒரு திகுவின் இயல்பு.

metacone : தாடைக்கதுப்பு : மேல்பின் கடைவாய்ப் பல்லின் தாடைப் பிறைக் கதுப்பு.

metaloenzyme : உலோக அயனி. செரிமானப் பொருள் : அமினோ

அமிலச்சங்கிலித் தொடரில் உலோக அயனி அடங்கிய ஓர் செரிமானப் பொருள்.

metalloprotein : உலோகப்புரதம்: புரதத்துடன் உலோக அயனி இணைந்திருத்தல். குருதிச் சிவப்பணு இதற்கு எடுத்துக்காட்டு.

metamere : ஒத்திசைவு உயிரணு: ஒத்திசைவான உயிரணுக் கூறுகளின் ஒரு தொடர்வரிசையில் ஒன்று.

metamorphosis : உருமாற்றம் : வடிவம், சுட்டமைப்பு, செயற்பணி ஆகியவற்றில் ஒருமாறுதல் ஏற்படும் உருமாற்றம்.

metaphase : மையக்கருச்சவ்வு இழப்பு : உயிர்மப் பிளவியக்கத்தில் ஒரு நிலை. இதில் மையக்கருச்சவ்வு இழப்புக்குறைபாடு ஏற்படுதல்.

metaplasia : முதிர்ந்த திசு : வயது முதிர்ந்த உயிரணுக்களில் ஒரு வகை இன்னொரு வகையாக மாறுதல். முக்கியமாக மேல் தோலிழைம உயிரணுக்கள் இவ்வாறும் மாற்றமடையும்.

metaplasia : செயலற்ற ஊன்மப் பொருள் : மஞ்சள்கரு போன்ற ஊன்மத்தில் காணப்படும் செயலற்ற பொருள்கள்.

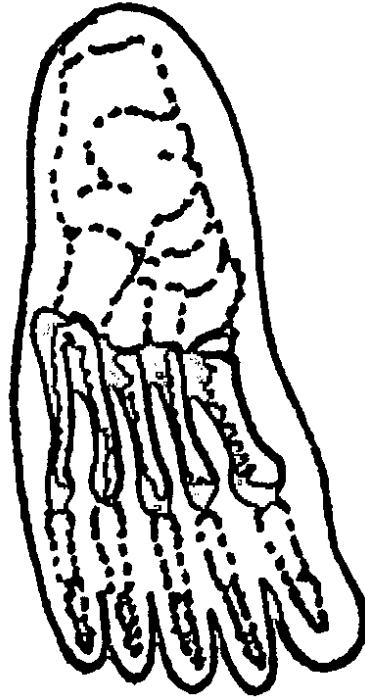
metapsychology : இயல்கடந்த உளவியல் : உடலுக்கும் உள்ளத்துக்குமிடையிலான தொடர்பு போன்ற உளவியல் சட்டங்களுக்கு அப்பாடல் உள்ளவற்றை விவரித்துக் கூறும் முயற்சி.

metaraminol : மெட்டாராமினால்: தாழ்ந்த குருதியழுத்த அதிர்ச்சியின்போது பயன்படுத்தப்படும் சுரப்பிகளை இயங்க வைக்கும் இயக்கு நீர் மருந்து.

metatarsalgia : திரிப்புப்பாதம் : பாதத்திலுள்ள வலி. உடல் எடை தவறாகப் பகிர்ந்தளிக்கப்படுவதன் காரணமாக ஏற்படும் இயல்பு மீறிய பாதம்.

metastasis : உறுப்பிடை மாற்றம்; நோய் இடமாறல்; மாற்றிடம் புகல்: சுட்டிகளை உண்டாக்கும் உயிரணுக்கள் உறுப்புகளிடையே இடமாற்றம் பெறுதல்.

metatarsus : கால்விரல் எலும்புகள்; அடிக் கால். எலும்பு :



கால்விரல் எலும்புகள்

கணுக்காலுக்கும் கால்விரல் களுக்கும் இடைப்பட்ட ஐந்து நீண்ட விரல்களின் எலும்புத் தொகுதி.

metathalamus : மூளை நரம்பு முடிச்சு வால் : மூளை நரம்பு முடிச்சின் வால்பகுதி இதில் நடுமைய மற்றும் கிடைமட்ட கணுக்களின் திரள் அடங்கியிருக்கும்

metathesis : அணுமாற்றம் : இரண்டு அணுக்களிடையே ஏற்படும் அணுமாற்றம். இதனால் ஒரு நோயியல் பொருளின் விளைவு குறையும்.

metazoa : பல உயிரணு உயிரிகள்: பல உயிரணுக்களுடைய விலங்கு உயிரிகள். இவற்றில் உயிரணுக்கள் வேறுபடுத்தப்பட்டு, திசுக்களாக அமையும்.

metformin : மெட்ஃபோர்மின் : நீரிழிவு நோய்க்குப் பயன்படும் மருந்து.

methacycline : மெத்தாசைக்ளின்: சுடுமையான மார்புச்சளி நோய்க்குப் பயன்படும் உயிர் எதிர்ப்பொருள்.

methadone : மெத்தாடோன் : நோவகற்றும் செயற்கை அபினிச் சத்து. இதனை வாய்வழியாகக் கொடுக்கலாம்; ஊசி வழியாகவும் செலுத்தலாம். வறட்டு இருமலுக்கு மிகவும் ஏற்றது.

methaemoglobin : குருதி ஆக்சிஜன் குறைவு : ஒருவகைக் குருதிச் சிவப்பணு. இதில் அயனி,

ஈரிணை இரும்பு நிலையிலிருந்து மூவிணை இரும்பாக ஆக்சிகரமாகிறது. இது ஆக்சிஜனைக் கொண்டு செல்ல முடியாது. இது இரத்தத்தில் பொதுவாகச் சிறு சுவடுகளாகக் காணப்படும்.

methaemoglobinaemia : குருதி ஆக்சிஜன் குறைபாடு : இரத்தத்தில் மெத்தேயோகுளோபின் இருத்தல். இதனால் இரத்தம் ஆக்சிஜன் சரிவர ஊட்டப் பெறாமல் சுழல்வதால் தோல் நீலநிறமாகக் காணப்படும்.

methaemoglobinuria : சிறுநீர் மெத்தேமோகுளோபினூரியா : சிறுநீரில் மெத்தேகுளோபின் இருத்தல்.

methanol : மெத்தனால் : மிகவும் நச்சுத்தன்மை வாய்ந்த துருவ ஆல்ககால். இது தொழில்துறையில் கரைப்பானாகப் பயன்படுத்தப்படுகிறது. இது ஃபார்மால்டிஹைடாகவும், ஃபார்மேட்டாகவும் வளர்சிதைமாற்றமடைந்து அமிலப் பெருக்கம் பெற்று, பார்வை நரம்பினைச் சேதப்படுத்தி, குருட்டுத்தன்மை உண்டாக்கும். மெத்தனால் வளர்சிதைவினை மாற்றப்பொருள்களையும், நச்சு விளைவுகளையும் குறைக்கப் பயன்படுத்தப்படுகிறது.

methandienone : மெத்தாண்டியனோன் : உயிர்ப்பொருள் அழிவுண்டாவதைத் தடுக்கும் பொருள்.

உடலில் நைட்ரஜன் சமநிலையை மீண்டும் ஏற்படுத்த தசைச் சோர்வினை நீக்கப் பயன்படுகிறது.

methane : மீத்தேன் (CH₄) : கரிமப் பொருள்கள் அழுகி நொதிப்பதால் உண்டாகும், நிற மற்ற, மணமற்ற, எளிதில் தீப்பற்றக் கூடிய வாயு.

methaqualone : மெத்தாக்குவாலோன் : வாய்வழி கொடுக்கப்படும் துயிலூட்டும் மருந்து. பார்பிட்டுரேட்டுகளுக்குப் பதிலாகப் பயன்படுத்தப்படுகிறது.

methicillin : மெத்திசிலின் : பெனிசிலினேசை எதிர்க்கும் திறனுடைய ஓரளவு செயற்கை முறையில் தயாரிக்கப்படும் பெனிசிலின்.

methionine : மெத்தியோனின் : கந்தகம் அடங்கிய இன்றியமையாத அமினோ அமிலங்களில் ஒன்று. கல்லீரல் அழற்சிக்குப் பயன்படுத்தப்படுகிறது.

methylcellulose : மெத்திசெல்லுலோஸ் : நீர்வேட்கையுடைய கூழ்மப் புரதம். இது பேதி மருந்து தயாரிக்கவும், கழுவு நீர்மங்களின் ஊடுகலப்பு விளைவுகளைச் சீராக்கவும் பயன்படுகிறது.

methylmalonic aciduria : மெத்தில் மாலோனிக் அமிலச் சிறுநீர் : சிறுநீரில் மெத்தில்மாலோனிக் அமிலம் அளவுக்கு அதிகமாக இருத்தல். இது மெத்தில்

மாலோனிக் அமிலப் பெருக்கத்தின்போது காணப்படும்.

methixene : மெத்திக்சென் : பார்க்கின்சன் நோய்க்குப் பயன்படும், நச்சுக்காரம் போன்ற ஒரு மருந்து. இது உடல் நடுக்கத்தைக் குறைக்கிறது.

methocarbamol : மெத்தோகார்பமோல் : தசைக் காயங்களின் போது பயன்படுத்தப்படும் வலிநீக்க மருந்து.

methohexitone : மெத்தோஹெக்சிடோன் : மெத்தோஹெக்சிடால் சோடியம் என்ற மருந்தின் வணிகப்பெயர். மயக்க மருந்தாகப் பயன்படுகிறது.

methotrexate : மெத்தோட்ரெக்சேட் : ஃபாலிக் அமிலம் எனப்படும் வைட்டமினுக்கு எதிர்ப்பொருள் புற்றுநோய்க்குப் பயன்படுத்தப்படும் மருந்து.

methotrim eprazine : மெத்தோட்ரிம் எப்ராசின் : நோவகற்றும் மருந்தாகவும் உறக்க மருந்தாகவும் பயன்படும் குளோரோப்ரோமைசின் போன்ற ஒரு மருந்து. இது முரண்முளை நோய், கடைக்கணு நோய்கள் போன்றவற்றில் பயன்படுகிறது.

methoxamine : மெத்தோக்சாமின் : உணர்விழப்பின் போது இரத்த அழுத்தத்தை மீட்பதற்காகப் பயன்படுத்தப்படும் மருந்து. இதனை நரம்புவழியாக அல்லது தசை வழியாகச் செலுத்தலாம்.

methoxyflurane : மெத்தாக்கிஃபுனூரான் : ஒரு திரவ மயக்க மருந்து. இதன் ஆவியை நுகர்வதால் மயக்கம் உண்டாகிறது.

methoxypheniramine : மெத்தோக்கின்ஃபெனிராமின் : மூச்சுக் குழாயை விரிவடையச் செய்யும் மருந்து.

metmyoglobin : மெட்மியோகுளோபின் : குருதிச்சிவப்புப் பொருளின் அயஅயனி, மியோகுளோபினில் ஆக்சிகரமாகி அயக அயனியாக மாறுகிறது.

methylated spirit : மெத்திலேற்றிய சாராயம் : குடிப்பதற்கு ஏற்புடையதாக இல்லாதவாறு 5% மர இரசகற்பூரத்தைலம் கலக்கப்பட்ட ஆல்க்ககால். இது சாராய அடுப்புகளுக்குப் பயன்படுகிறது.

methylcysteine : மெத்தில்சின்டைன் : இருமல் சளியின் பசைத் தன்மையைக் குறைப்பதற்குப் பயன்படும் மருந்து.

methylpheno barbitone : மெத்தில்ஃபெனோபார்பிட்டோன். சாக் காய்வலிப்பு, முதுமைத்தளர்ச்சி ஆகியவற்றில் வலிப்பினைப் போக்குவதற்குப் பயன்படும் மருந்து.

methylprednisolone : மெத்தில்பிரெட்னிசோலோன் : வாதமூட்டுவலிக்குப் பயன்படுத்தப்படும் மருந்து. இயல்புக்கு மீறிக் கண்விழி பிதுங்கியிருக்கும் நிலை

யில் இது ஊசிவழியாகச் செலுத்தப்படுகிறது.

methylsalicylate : மெத்தில்சாலிசைலேட் (பசுஞ்செடி. எண்ணெய்: எரிச்சலைப் போக்கவும், வாதவலியை நீக்கவும் எண்ணெயாக அல்லது களிம்பாகப் பூசப்படும் மருந்து.

methylscopolamine : மெத்தில்ஸ்கோப்போலாமின் : தசைச் சுரிப்புக் கோளாறுகளுக்குப் பயன்படும் மருந்து. முக்கியமாக இரைப்பை உள்ளூறுப்புத் தசைகளின் சுரிப்புக்குப் பயன்படுகிறது.

methylthiouracil : மெத்தில்தியூராசில் : கேடயச் சுரப்பு நீர் குறைக்கும் கலவை மருந்து.

methypylone : மெத்திப்பிரைலோன் : உறக்க மூட்டும் பார்பிட்டுரேட் அல்லாத ஒரு மருந்து.

methysergide : மெத்திசெர்ஜைடு : கடுமையான ஒற்றைத் தலைவலியைக் குணப்படுத்துவதற்கான பயனுள்ள மருந்து.

Metinex : மெட்டிநெக்ஸ் : மெட்டாலாசீன் என்ற மருந்தின் வணிகப் பெயர்.

metolazone : மெட்டோலாசோன் : சிறுநீர்க்கழிவினை ஊக்குவிக்கும் மருந்து.

Metopirone : மெட்டோப்பைரோன் : மெட்டிராப்போன் என்ற மருந்தின் வணிகப் பெயர்.

metoprolol : மெட்டோப்ரோலோல் : மட்டுமீறிய மிக உயர்ந்த குருதி அழுத்தத்தைக் குணப்படுத்தப் பயன்படும் மருந்து.

metritis : கருப்பைவீக்கம்; கருப்பை அழற்சி; கருவக அழற்சி.

metrizamide : மெட்ரிசாமைடு : ஊடுகதிர்ப்பட மெடுப்பதில் பயன்படுத்தப்படும் ஒரு மாறுபாட்டு ஊடகம். இது மெட்டாசோயிக் அமிலத்தின் ஒரு பதிலாக அமைடு ஆகும். இதில் மிகை நீரிழிவு குறைவு. இது முதுகந்தண்டுவடப்படம் எடுப்பதிலும், CT உருக்காட்சிகளை உருப்பெருக்கம் செய்வதிலும் பயன்படுகிறது.

metronidazole : மெட்ரோனிடாசோல் : நேரடி ஆக்சிஜன் இல்லாமல் வாழ்கிற பாக்டீரிய நோய்க்கிருமிகளுக்கு எதிராகப் பயன்படுத்தப்படும். நுண்ணுயிர் எதிர்ப்பு மருந்து. இதனை வாய்வழியாகவும், நரம்பு வழியாகவும் கொடுக்கலாம்.

metroparalysis : கருப்பை முடக்குவாதம் : மகப்பேற்றின் போதோ அல்லது மகப்பேறு நடந்த உடனேயோ கருப்பையில் முடக்குவாதம் ஏற்படுதல்.

metroperitonitis : வபை அழற்சி: வயிற்று உறுப்பு உறை (வபை) சார்ந்த கருப்பை வீக்கமடைதல்.

metyrapone : மெட்டிராப்போன்: B-ஹைட்ராக்சிலேஸ் எனப்

படும் தணிப்பி. இது குண்டிக் காய் இயக்குநீர் இணைப்பாகத்தில் இறுதிச் செரிமானப்பொருள். இது மூளைக் கீழ்த்தளம், கபச்சுரப்பி, அண்ணீரகச் சுரப்பி ஆகிய மூன்றுக்கிடையிலான ஊடச்சு பற்றி மதிப்பிடுவதற்குப் பயன்படுத்தப்படுகிறது.

metrorrhagia : கருப்பை இரத்தப்போக்கு; இடை மாதவிடாய் : மாதவிடாய் நாட்களுக்கிடையே கருப்பையிலிருந்து இரத்தப்போக்கு ஏற்படுதல்.

metyrapone : மெட்டிராப்போன்: சிறுநீர்ப்போக்கினை மறைவாகத் தூண்டும் ஓர் மருந்து.

mexiletine : மெக்சிலெட்டின் : நெஞ்சுப்பை பிறழ் இதயத்துடிப்பு எதிர்ப்புப் பொருள். இது இதயக்கீழறை விரைவுத்துடிப்பு, இதயத்தசைத் துடிப்பு ஆகியவற்றில் பயன்படுத்தப்படுகிறது.

Mexitil : மெக்சிட்டில் : மெக்சிலெட்டின் என்ற மருந்தின் வணிகப் பெயர்.

Meyer-Betz syndrome : மேயர்-பெட்ஸ் நோய் : வலிப்பு இசிவு முதல் நிலை இதயத்தசைச் சிறுநீர்ப்புரதக் கலப்பு. இதில் தசை அழுகலும் இணைந்திருக்கும். இது ஜெர்மன் மருத்துவ அறிஞர் எஃப் மேயர் பெட்ஸ் பெயரால் அழைக்கப்படுகிறது.

meziocillin : மெசியோசிலின் : ஆம்பிசிலின் போன்ற ஓர் உயிர் எதிர்ப்பொருள்.

mianserin : மியான்செரின் : மனச்சோர்வகற்றும் மருந்து. முக்கியமாக மனக்கவலையின் போது பயன்படுத்தப்படுகிறது.

Michel's clips : மைக்கேல் கிளிப் : காயங்களை மூடுவதற்குப் பயன்படும் சிறிய உலோகப் பிடிப்பு ஊக்குகள்.

miconazole : மைக்கோனாசோல் : பூஞ்சண நோய்த்தடுப்பு மருந்து. பெண்களின் கருவாயில் ஏற்படும் புண்ணைக் குணப்படுத்தப் பயன்படுகிறது.

micracoustic : நுண் ஒலியியல் : 1. மிக மென்மையான ஒலிகள் தொடர்புடைய. 2. மிக மென்மையான ஒலிகளைப் பெருக்கம் செய்யும் செய்முறை.

microalbuminuria : நுண்வெண்புரத நீரிழிவு : சிறுநீரில் மிகச் சிறிதளவு வெண்புரதம் (அல்புமின்) செல்லுதல் இந்த அளவு, 24மணி நேரத்துக்கு 30.300 மிகி அளவுக்கு இருக்கலாம். இது வெளிப்படையாக சிறுநீரக நோய் தோன்றும் அபாயத்தைக் குறிக்கும் முக்கிய அறிகுறியாகும்.

microanalysis : நுண்பகுப்பாய்வு : ஒரு பொருளின் மிக நுண்ணிய அளவினை பகுப்பாய்வு செய்து சோதனை செய்தல்.

microangiopathy : குருதநாளத் திண்மம்; நுண்குழல் நோய் : குருதி நாளங்களில் ஆதாரச் சவ்வு கெட்டியாதலும். இரட்டிப்பாதலும். நீரிழிவு எலும்புப் புரத நோய்களில் இது ஏற்படுகிறது.

microbe : நுண்ணுயிரி : பாக்டீரியா, திருகு கிருமிகள், நச்சுக் காய்ச்சல் நுண்ணுயிரி, நோய்க் கிருமி போன்ற ஓர் நுண்ணுயிரி.

microbiology : நுண்ணுயிரியல் : நுண்ணுயிரிகள் பற்றி ஆராயும் அறிவியல்.

microbiophotometer : நுண்ணுயிரி ஒளிமானி : பாக்டீரியா வளர்ச்சியை ஊடகத்தின் கலங்கல் மூலமாக அளவிடுவதற்கான ஒரு சாதனம்.

microblast : நுண் சிவப்பணு : மையக் கருவேற்றிய ஒரு சிறிய குருதிச் சிவப்பணு.

microblepharia : இயல்பிலா சிறு இமை : இமைகள் அளவுக்கு மீறி சிறிய செங்குத்துப் பரிமாணத்தில் இருக்கிற ஒரு வளர்ச்சித் திரிபு.

microbody : உயிரணுத் தனியுறுப்பு : சவ்வு சூழ்ந்த சிறுமணி போன்ற திகப் பாய்மத் துகள்களும், செரிமானப் பொருள்களும் உள்ளடங்கிய விலங்கு மற்றும் தாவர உயிரணுக்களில் காணப்படும் ஒரு தனியுறுப்பு.

microcephalic : குறுந்தலையர்; சிறிய தலை : இயல்பு மீறிய மிக சிறிய தலையை உடையவர்.

microchemistry : நுண்வேதியியல் : வேதியியல் பொருள்களின் மிக நுண்ணிய அளவுகளைப் பகுப்பாய்வு செய்வது தொடர்பான வேதியியலின் ஒரு பிரிவு.

microcirculation : நுண்கற்றோட்டம் : நுண்தமனிகள், தந்துகிகள், நுண்சிரைக்கள் ஆகியவற்றில் நடைபெறும் இரத்தவோட்டம்.

microcomputer : நுண்கணினி : தனது மையச் செய்முறையிலும், கட்டுப்பாட்டுச் சுற்றுவழியிலும் ஒரு நுண் செய்முறைச் சாதனத்தைப் பயன்படுத்தும் கணினி.

microcornea : நுண்விழிவெண்படலம் : விழிவெண்படலம் அளவுக்கு மீறிச் சிறிதாக இருத்தல்.

microcurie : மைக்ரோ கியூரி : கதிரியக்கத்தினை அளவிடும் அலகு. இது ஒரு கியூரி அலகின் பத்துலட்சத்தில் ஒரு பங்கு.

microcyte : நுண்சிவப்பணு; சிற்றணு : இயல்பான அளவை விடச் சிறிதாகவுள்ள இரத்தச் சிவப்பணு. குறிப்பாக அயக்குறை பாட்டு இரத்தச் சோகையில் இது ஏற்படுகிறது.

microdetermination : நுண் அறுதியீடு : ஒரு பொருளின் மிக மிகச் சிறிய அளவுகளை வேதியியல் முறையில் பகுப்பாய்வு செய்தல்.

microdissection : நுண்கூறாக்கம் : பெரிதாக்கத்திலுள்ள திசுக்களை கூறுகளாக்கப் பகுத்தாய்வு செய்தல்.

microdonita : நுண் பல்வரிசை : உடம்பின் உருவமைப்புக் மிகக் குறைவான சிறிய பல்வரிசை.

microenvironment : நுண்குழல் : மிகநுட்பமான அல்லது நுண்ணிய கண்ணறைகள் உள்ள.

microfauna : நுண்விலங்கு உயிரிகள் : ஒருகுறிப்பிட்ட மண்டலத்திலுள்ள நுண்ணிய விலங்கு உயிரிகள்.

microfilament : நுண்ணிழை : உயிரணுக்களின் திசுப்பாய்மத்தில் காணப்படும் 5மி.மீ. விட்டமுள்ள ஒளிக்கதிர் இழைமம்.

microfilaria : நுண்ணிழை ஒட்டுண்ணி; யானைக்கால் நுண்புழு; யானைக்கால் ஒட்டுண்ணி; வீக்க நுண்புழு : ஃபிலேரியோட்டியா என்ற குடும்பத்தைச் சேர்ந்த நீளுருளைப்புழுக்களின் முட்டைப்புழுக்கள். இவை 170-320 மைக்ரோன் நீளமுடையவை. இவை இரத்தத்தினுள் அல்லது தோலினுள் குடியேறுகின்றன. கொசுக்கள் மனிதனைக் கடித்து இரத்தத்தை உறிஞ்சும் போது இந்த நுண்ணிழை ஒட்டுண்ணிகளை உட்கொள்ளும்போது இவற்றின் வாழ்க்கைச் சுழற்சி முடிவடைகிறது. இந்த நுண்ணிழை ஒட்டுண்ணிகள் குருதியில் இரவில் தோன்று

கின்றன. இவை ஈரமான இரத்த தப்படலத்தில் அசைவதைக் காணலாம்.

microfold cell : நுண்மடிப்பு உயிரணு : நுண்மடிப்புகளை உடைய பேயர் பட்டைகளின் மேல் படிந்துள்ள குடல் சளிச் சவ்வு உயிரணு. இது உயிரணுச் சுவருக்குள் உள்ள இடைவெளியை அணுகுவதற்கு நுண் வெள்ளணுக்கள் நுழைவதற்கு அனுமதிக்கிறது.

microfracture : நுண் எலும்பு முறிவு : ஓர் எலும்பில் ஏற்பட்டுள்ள நுண்ணிய முற்றுப் பெறாத முறிவு அல்லது பிளவு.

microgamete : நுண்பாலணு : ஒட்டுயிர் நுண்மத்தின் பாலினச் சுழற்சியிலுள்ள இயங்கும் இணைப்புப் பாலணுக்கள் இரண்டில் சிறிய (ஆண்) பாலணு.

micrognathia : சிறுதாடை : கீழ்த் தாடை.

micrograph : நுண்வரைபடம் : 1. நுட்பமான அசைவுகளை உருப்பெருக்கி, பதிவு செய்வதற்கான ஒரு சாதனம். 2. நுண்ணோக்காடி மூலம் பார்க்கப்படும் ஒரு பொருளின் அல்லது மாதிரிப் பொருளின் ஒளிப்படம்.

microgynon : மைக்ரோஜினான் : வாய்வழி உட்கொள்ளப்படும் கருத்தடை மருந்து.

microinjector : நுண் மருந்து ஊசி: மருந்துகளின் மிக நுண்ணிய அளவுகளை உடலில் ஊசி மூலம் செலுத்துவதற்கான ஒரு சாதனம்.

microinvasion : நுண்திசுத் தாக்கம் : எலும்புத்தசைப் புற்றுக்கு அடுத்துள்ள திசுவின் தாக்கம்.

micromanipulator : நுண்சிகிச்சை நோக்காடி : நுண்கூறாக்கம், நுண் மருந்து ஊசி போடுதல், பிற நுண்ணிய நடவடிக்கைகள் போன்றவற்றில் பயன்படுத்தப்படும் நுண்ணோக்காடி.

micromethod : நுண்நிகழ்முறை: பொருள்களின் மிக மிக நுண்ணிய அளவுகளைக் கையாள்வதற்கான ஒரு வேதியியல் அல்லது இயற்பியல் நடைமுறை.

micron : மைக்ரோன் : பதின்மான் நீட்டலளவை அலகில் பத்து இலட்சத்தில் ஒருபகுதி.

microneedle : நுண்ஊசி : நுண்நூறாக்கத்தில் பயன்படுத்தப்படும் மிக நுண்ணிய ஊசி.

microneurosurgery : நுண்நரம்பு அறுவை மருத்துவம் : மிக நுண்ணிய நாளங்களிலும், நரம்பு மண்டலத்தின் உறுப்புகளிலும் செய்யப்படும் மிக நுட்பமான அறுவை மருத்துவம். பெருமளவில் உருப்பெருக்கம் செய்யப்பட்டு இந்த மருத்துவம் செய்யப்படுகிறது.

micronucleus : நுண் கருமையம்: 1. ஒரு பெரிய உயிரணுவிலுள்ள சிறிய கருமையம். 2. இழை உறுப்புகளிலுள்ள இரண்டு கருமையங்களில் சிறியது.

micronutrients : நுண் சத்துப் பொருள்கள் : நுண்ணுயிர் சத்துப் பொருள்கள்.

microorganism : நுண்ம உயிரினம்; நுண்ணுயிரி; நுண்ணுறுப்பி : நுண்ணோக்காடியில் பார்த்தால் மட்டுமே கண்ணுக்குப் புலனாகக்கூடிய நுண்ணிய உயிர்கள். பொதுவாக நுண்ணிய நோய்க்கிருமிகளை இது குறிக்கும். எனினும் ஓரணு. உயிர் (புரோட்டோசோவா), பூஞ்சாண ஆல்கா, மரப்பாசி போன்றவையும் இதில் அடங்கும்.

micropathology : நுண்நோயியல் : நோயின்போது திசுக்களிலும் உறுப்புகளிலும் ஏற்படும் மாறுதல்களை நுண்ணாய்வு செய்தல்.

microphone : ஒலிபெருக்கி : நுண்ணொலிகளைத் திட்டப்படுத்தியும், ஒலிகளை மின்னலைகளாக்கியும் தொலைபேசி ஒலிபெருக்கிகளைச் செயற்படுத்தும் கருவி.

micropinocytosis : நுண் திசுப் பாய்மக் கொப்புளம் : நுண்மூலக் கூறுகளின் உயிரணுவின் குருதி நீர்ச்சவ்வின் உள்முக மடிப்பு மூலமாக உள்ளிழுத்து, பின் கிள்ளியெடுக்கப்படுவதன் பேரில்

திசுப் பாய்மத்தில் சிறிய நீர்க் கொப்புளங்கள் உண்டாதல்.

microprocessor : நுண் செய் முறைப்படுத்தி : ஓர் ஒருங்கிணைக்கப்பட்ட மின் சுற்று வழிச் சிம்பில் அடங்கியுள்ள வற்றைப் பொதுவாகச் செய் முறைப்படுத்துவதற்குத் தேவையான அடிப்படைக் கணிதத் தருக்க முறையும், கட்டுப்பாட்டு மின்வாயும் அடங்கிய வன் பொருள் அமைப்பான்.

microradiography : நுண் ஊடுகதிர்ப்படமெடுப்பி : நுண்ணிய பொருள்களை ஊடுகதிர்ப்படமெடுக்கும் முறை.

microrespirometer : நுண் அளவுமானி : தனித்து உள்ள திசுக்களின் சிறிய துகள்கள் மூலம் ஆக்சிஜனைப் பயன்படுத்தி அளவிடும் சாதனம்.

microscope : நுண்ணோக்காடி/பூதக்கண்ணாடி; நுண்பெருக்காடி: வெறும் கண்ணால் பார்க்க முடியாத ஒரு பொருளின் உருக்காட்சியைப் பெரிதாக்கிக் காட்டும் ஒரு சாதனம்.

microscopic : மிக நுட்பமான; நுண்ணிய; நுண்ணோக்கிய : நுண்ணோக்காடியின்றிப் புலப்படாத மிக நுண்ணிய.

microscopy : நுண்ணோக்காடிப் பயனீடு : நுண்ணோக்காடியை பயன்படுத்தி நுண்ணிய பொருள்களை ஆய்வு செய்தல்.

microsome : நுண் திசுப்பாய்மம்: கொழுப்புப் புரதம் அதிகமாக உள்ள திசுப்பாய்மப் பொருள்களின்-மூக்கியமாக நுண்புரதங்களின்-மிக நுண்ணிய துகள்.

microsporum : நுண் ஒட்டுண்ணி: மனிதர் மற்றும் விலங்குகளின் திசுக்களிலுள்ள கெராட்டினில் பூஞ்சாண ஒட்டுண்ணி இனம்.

microsurgery : நுண்ணோக்காடி அறுவை மருத்துவம்; நுண் அறுவை : அறுவை மருத்துவத்தின் போது இருகண் நுண்ணோக்காடிகளைப் பயன்படுத்தி அறுவை மருத்துவம் செய்தல். திசுக்களைப் பெரிதுபடுத்திக் காட்டுவதால் நுண்ணிய அறுவை சாத்தியமாகிறது.

microsyriage : நுண்பீற்று மருந்துசி : திரவத்தின் மிக நுண்ணிய அளவுகளைத் துல்லியமாக உடலில் செலுத்துவதற்கு உதவும் அடித்தோல் சார்ந்த பீற்று மருந்து ஊசி.

microvascular surgery : நுண்குருதிநாள அறுவை : இரு கண் நுண்ணோக்காடியைப் பயன்படுத்தி இரத்த நாளங்களில் அறுவை மருத்துவம் செய்தல்.

micturition : மிகை சிறுநீர்கழிவு; சிறுநீர் பெய்தல்; சிறுநீர்ப்போக்கு: அடிக்கடி சிறுநீர்க் கழிக்க விரும்பும் கோளாறு.

micturition, painful : நீர்ச்சுருக்கு.

midbrain : நடுமூளை : மூளைத் தண்டின் மேற்பகுதிக் கூறு. இதில் ஒரு சிறிய வளைவு மேடு, காப்புச் செதிள், மூளைத் தண்டுகள் அடங்கியிருக்கும்.

midgut : நடுக்குடல்.

midpalmar space : நடு உள்ளங்கை இடைவெளி : வசிநரம்புத் தசை நாண்களுக்கு ஆழமாகவும், மூன்று மத்திய உள்ளங்கை எலும்புகளுக்கு மேலாகவும், எலும்புகளுக்குக் குறுக்கு வெட்டாகவும் அமைந்துள்ள ஓர் ஆழமான இடைவெளி. இது மூன்றாவது உள்ளங்கை எலும்புடன் இணைந்துள்ள இடைச் சுவரிலிருந்து தனியாகப் பிரிக்கப்பட்டுள்ளது.

midriff : உந்துசவ்வு (உதரவிதானம்) : நெஞ்சமேல் வயிறிடைப்பட்ட சவ்வு. ஈரலுக்கும் குடலுக்கும் நடுவேயுள்ள சவ்வு.

midwife : மருத்துவச்சி; தாதி : பேறுகால மருத்துவ உதவித் தொழில் புரியும் பணிமகள்.

midwifery : பேறுகால மருத்துவ உதவி : பேறுகாலத்தில் மருத்துவ உதவிபுரியும் அறிவியல்.

migraine : ஒற்றைத் தலைவலி; ஒரு பக்கத் தலைவலி : அடிக்கடி உண்டாகும் கடுமையான ஒற்றைத் தலைவலி. இத்துடன், வாந்தியும், பார்வைக் கோளாறும் ஏற்படலாம்.

migravele : மைக்ரவீவ் : ஒற்றைத் தலைவலிக்குப் பயன்படும் புகைவலி, பாராசிட்டமால், காஃபின். கோடைன் கலந்த ஒரு கலவை மருந்து.

migranous neuralgia : ஒற்றைத் தலை நரம்பு வலி : நடுத்தர வயது ஆண்களுக்கு அடிக்கடி உண்டாகும் ஒற்றைத்தலைவலி; இமைசினைப்படலம் சார்ந்த குத்துவலி; கண்ணீர் வடிதல்; மூக்கடைப்பு.

Migravess : மைக்ராவெஸ் : ஒற்றைத் தலைவலியைக் குணப்படுத்துவதற்கான மெட்டக் குளாப்பிராமின் ஆஸ்பிரின் அடங்கிய மாத்திரையின் வணிகப் பெயர்.

Migrol : மைக்ரோல் : ஒற்றைத் தலைவலிக்குப் பயன்படும் எர்கோம்மமின், சைக்கிளிசின், காஃபின் அடங்கிய மருந்தின் வணிகப் பெயர்.

Mikulicz disease : மிக்குலிக்ஸ் நோய் : கண்ணீர் மற்றும் எச்சில் சுரப்பிகள் அளவுக்கு மீறி விரிவடைதல்.

miliaria : இருப்புக் கொப்புளம்; வியர்க்குறு : வியர்வை நாளங்களில் அடைப்பு ஏற்படுவதால் இடுப்புப் பகுதியில் ஏற்படும் மணல்வாரிப் பருக்கள் போன்ற கொப்புளங்கள் உண்டாதல்.

miliary : கூலவிதை போன்ற; நுண்மணிய; வியர்க்குறு : கூலவிதை போன்ற கொப்புளங்கள்.

milium : கண்கழலை : முகத்தில், முக்கியமாக கண்ணிமைகளைச் சுற்றி ஏற்படும் நுண்ணிய வெண்மையான கழலை.

milk : பால் : தாய்ப்பாலில் இன்றியமையாத சத்துப் பொருட்கள் அனைத்தும் சரிவிகிதங்களில் அடங்கியுள்ளன. குழந்தைகளுக்குத் தாய்ப்பால் கொடுப்பதால், நோய் தொற்றுத் தடுக்கப்படுகிறது.

milk alkali syndrome : பால் வன்கார நோய் : பொருமளவு பாலுடன் சேர்ந்த பல ஆண்டுகளாக உள்ளிழுத்துக் கொள்ளக் கூடிய அமில முறி மருந்துகளைப் பயன்படுத்திய பிறகு ஏற்படும் நோய். இதனால், அதிக கால்சியக் குருதி, உறுப்பிடை மாற்றச் சுண்ணப்படிவு, சிறுநீரகம் செயலிழத்தல் ஆகியவை உண்டாகும்.

milk-crust : குழந்தை கரப்பான்.

milk-leg : மகப்பேறு கால்வீக்கம்.

Milkman's lines : மில்க்மன் கோடுகள் : எலும்புகளின் ஊடுகதிர்ப்படத்தில் காணப்படும் போலி எலும்பு முறிவுகள். இவை சுண்ணமகற்றுதலின் வரி மண்டலங்கள். இவை ஒரே மாதிரியாக இருப்பதாகத் தோன்றும். மேலும் மேலுறைக்குச் செங்குத்தாக இருக்கும். அமெரிக்க ஊடுகதிரியலறிஞர் லூயி மில்க்மன் பெயரால் அழைக்கப்படுகிறது.

Millard-Gubler syndrome : மில்லார்ட்-குப்லர் நோய் : கிடைமட்ட மலக்குடல் முடக்குவாதம். மூளை இணைப்பில் ஏற்படும் நைவுப் புண் காரணமாக இது கீழ் இயக்கமுக நரம்பு முடக்குவாதம், எதிர் கிடைமட்ட பிரமிடுக்குழாய்க் குறிகள் ஆகியவற்றுடன் சேர்ந்து அல்லது சேராமல் உண்டாகும். ஃபிரெஞ்சு மருத்துவ அறிஞர்கள் அகஸ்டே மில்லார்ட், அடால்ஃப்ரூலர் ஆகியோர் பெயரால் அழைக்கப்படுகிறது.

Miller-Abbott tube : மில்லர்-அபாட் குழாய் : உயிரணுச் சுவருக்குள் உள்ள இடைவெளியில் உள்ள நீண்ட இரட்டைக் குழாய். இது, சிறிய மலக்குடலில் உட்செருகலுக்கான குமிழ் முனையைக் கொண்டிருக்கும். அமெரிக்க மருத்துவ அறிஞர்கள் சிரையர் மில்லர், வில்லியம் அபாட் ஆகியோர் பெயரால் அழைக்கப்படுகிறது.

millo phylline : மில்லோஃபிலின் : மூச்சுக் குழாயை விரிவடையச் செய்யும் அதினோஃபெலின் போன்ற மருந்து.

Miltherex : மில்தெரக்ஸ் : காச நோய் சளியைப் பாதுகாப்பாக அப்புறப்படுத்துவதற்குப் பயன்படும் குளோரின் தயாரிப்பின் வணிகப்பெயர்.

Milton : மில்ட்டன் : சோடியம் ஹைப்பர் குளோரைட்டின்

நிலைபடுத்திய ஒரு கரைசல். இதன் 2.5%-5% கரைசல் காயங்களைக் கழுவப் பயன்படுகிறது. 1% கரைசல் குழந்தைகளையும், பால் புட்டிகளையும் நோய் நுண்மம் நீக்கப் பயன்படுகிறது.

Millwaukee brace : முதுகெலும்பி அணைவரிக்கட்டை : முதுகெலும்பின் பக்கவாட்டு வளைவினைச் சீராக்குவதற்கான சிகிச்சையின் போது உடலில் அணியப்படும் அணைவரிக்கட்டை.

mimesis : போலிசெய் இயக்கம்: 1. குழந்தைப் பருவத்தில் ஏற்படும் எளிமையான போலிச் செய்யும் இயக்க நடவடிக்கை. 2. ஓர் உறுப்பு நோயின் இசிப்பு தூண்டல்.

Minadex : மினாடெக்ஸ் : நோய் நீங்கி நலம் பெறும் போது கொடுக்கப்படும் சத்து மருந்தின் வணிகப் பெயர்.

mind : மனம் / உள்ளம் : 1. உணர்வு நிலை, நினைவாற்றல், பகுத்தறிவு ஆகியவற்றின் உறுப்பு அல்லது இருப்பிடம். 2. உள்ளத்தின் செயல்முறைகள், உளவியல் நடவடிக்கைகள் அனைத்தும்.

mineral : கனிமம்; கனிம : இயற்கையில் காணப்படும் உலோகம் போன்ற ஒரு பொருள். பல கனிமப் பொருள்கள், மனிதருக்கும், விலங்குகளுக்கும் ஊட்டச் சத்துக்கு இன்றியமையாதவை.

Minamata disease : மினாமாட்டா நோய் : ஜப்பான் விரி

குடாவில் ஏற்படும் மெத்தில் பாதரச நஞ்சு காரணமாக ஏற்படும் மூளை மேலுறைச் சுருக்கம்.

miniature radiography : நுணுக்க ஊடுகதிர்ப் படமெடுத்தல் : காச நோய் ஒழிப்பு இயக்கத்தில் கையாளப்படும் ஒளிர்வு ஊடுகதிர் படமெடுக்கும் முறை.

miner's anaemia : சுரங்கச் சோகை : சுரங்கத்தொழிலாளர்களுக்கு உண்டாகும் கொக்கிப்புழு நோய்.

Minim : சிற்றலகு : மருந்து நீரளவையின் அறுபதின் கூறு.

minimum : குறுமம்; குறும.

Minocin : மினோசின் : மினோசைக்ளின் என்ற மருந்தின் வணிகப் பெயர்.

minocycline : மினோசைக்ளின் : டெட்ராசைக்ளின்களில் ஒன்று. உணவோடு உட்கொள்ளும் போது இரைப்பையிலிருந்து ஈர்த்துக் கொள்ளப்படுகிறது.

minor : சிறு; இளநிலையர்.

miotic : கண்பார்வை சுருக்கி : 1. கண்மணிச் சுருக்கம் உண்டாக்குதல் சார்ந்த. 2. கண்மணிச் சுருக்கம் உண்டாக்கும் ஓர் ஊக்கு பொருள்.

Minovlar : மினோவ்லார் : வாய்வழி உட்கொள்ளப்படும் சுருத்தடை மருந்தின் வணிகப் பெயர். இதில், எத்திங்லாஸ்ட்

ராடியல் நோரெஸ்திஸ்டெரென் அடங்கியுள்ளது.

minoxidil : மினோக்சிடில் : மற்ற மருந்துகளுக்குக் குணமாகாத, கடுமையான, மிக உயர் இரத்த அழுத்தத்திற்குப் பயன்படுத்தப்படும் மருந்து.

Mintezol : மின்டசோல் : தையா பாண்டசோல் என்ற மருந்தின் வணிகப் பெயர்.

miosis (myosis) : கண்மணிச் சுருக்கம் : கண்ணின்மணி அளவுக்கு அதிகமாகச் சுருங்கி விடுதல். கண் ஆடி சுருக்கமாதலின் குறுகல் பார்வை; கிட்டப் பார்வை.

miracidium : மிராசிடியம் : தட்டைப்புழுவின் இழைபோன்ற முதற்கட்டக் கூட்டுப்புழு. இது நீரில் சுதந்திரமாக நீந்தக் கூடியது. இது நத்தைகளைப் பீடிக்கக்கூடியவை.

miscarriage : கருச்சிதைவு : உரிய காலத்திற்கு முன் கரு வெளியேறுதல்.

Mitchell's method : மிட்செல் முறை : மூல நோயைக் குணப்படுத்தும் முறை. 5% பினாலை ஊசி மூலம் செலுத்தி இந்தச் சிகிச்சையளிக்கப்படுகிறது. இது அமெரிக்க அறுவைச் சிகிச்சை வல்லுநர் மிட்செல் பெயரால் அழைக்கப்படுகிறது.

mite : நுண்பேன்.

mite, itch : சொறி நுண்பேன்.

Mithracin : மித்ராசின் : மித்ராமைசின் என்ற மருந்தின் வணிகப் பெயர்.

mithramycin : மித்ராமைசின் : ஸ்டிரெப்டோமைசுகளிலிருந்து எடுக்கப்படும் உயிரணு நஞ்சேற்ற உயிர் எதிர்ப்பு மருந்து. கருக்கட்டியிலும், உக்கிரத்தில் உண்டாகும் அதி கால்சியக் குருதியிலும் பயன்படுத்தப்படுகிறது.

mithridatism : நச்சுக் காப்பீடு : நஞ்சின் செயலுக்கு எதிராக ஈட்டப்படும் ஏமக் காப்பு. இது படிப்படியாக, சிறிய அளவில் மருந்து கொடுப்பதன் மூலம் ஏற்படுத்தப்படுகிறது. இந்த முறையைப் பயன்படுத்திய போரிட்டஸ் மன்னன் மித்திரி டேட்டஸ் பெயரால் அழைக்கப்படுகிறது.

mithridatization : நச்சுக் காப்பீடு: சிறிது சிறிதாக நஞ்சுண்டு நஞ்சு காப்பீடு செய்து கொள்ளுதல்.

mitochondrial myopathy : மிட்டோக்கோண்டிரியத்தசை நலிவு : இது ஒரு தசைக் கோளாறு. இது தசையில் இயல்பு மீறிய கட்டமைப்பு, வடிவளவு, வடிவம், மிட்டோக்கோண்டிரியா எண்ணிக்கை உண்டாகிறது.

mitochondrion : மிட்டோக்கோண்டிரியோன் : உயிரணு உயிர்ம உன்மத்தில் உள்ள மிக

நுட்பமான கட்டமைப்பு. இதில் பல்வேறு உயிர்வேதியியல் செய்முறைகளுக்கு இன்றியமையாத செரிமானப் பொருள்கள் (என்சைம்) அடங்கியுள்ளன.

mitogen : மிட்டோஜென் : T-உயிரணுக்களில் குறிப்பாக உயிர்மப்பிளவியக்கும் உண்டாவதை தூண்டுகிற ஒரு பொருள்.

mitomycin : மிட்டோமைசின் : மார்பகப்புற்றுக்குப் பயன்படுத்தப்படும் ஒரு மருந்து.

mitosis : உயிர்மப் பிளவியக்கம்: உயிரணு நுண்ணிய இழைகளாகப் பிரிதல். இவ்வாறு பிரியும் இழைகள் தாய் உயிரணுவின் பண்புகளை அப்படியே கொண்டிருக்கும்.

mitral : நெஞ்சுச் சவ்வடைப்பு : நெஞ்சுப்பையின் சவ்வடைப்புகளில் ஒன்று.

mitralization : இதய விளிம்பு நீட்சி : இடது இதய வாயில் வீக்கம், நுரையீரல் புண் காரணமாக இதயத்தின் இடது விளிம்பு நீட்சியடைதல். நெஞ்சுச் சவ்வுச் சுருக்கம் பற்றிய மார்பு ஊடு கதிர்ப்படத்தில் இது காணப்படும்.

Mitsuda reaction : மிட்சுடா எதிர்விளைவு : தொழுநோயில் காலதாமதமாக உணர்வு ஏற்படுவதைக் கண்டறியும் தோல் சோதனை. 3-4 வாரங்களுக்கு ஒருமுறை அடித்தோலில் லெப்ரோமின் (தர்மெந்திரா காப்பு மூலம்) மருந்தினை ஊசி மூலம்

செலுத்தி இந்தச் சோதனை நடத்தப்படுகிறது. ஜப்பானிய மருத்துவ அறிஞர் ஜே. மிட்சுடா பெயரால் அழைக்கப்படுகிறது.

mittelschmerz : அடிவயிற்று வலி : கருவுறும் காலத்தில் மாதவிடாய் நாட்களுக்கிடையில் அடிவயிற்றில் ஏற்படும் வலி. இது அண்டத்திலிருந்து கருவணுவெளிவரும் போது நிகழ்கிறது.

Mixogen : மிக்சோஜென் : இறுதி மாதவிடாய்க்குப் பின் ஏற்படும் கோளாறுகளுக்குப் பயன்படுத்தப்படும் ஆன்ட்ரோஜன் ஊஸ்டிரோஜன் கலவை மருந்தின் வணிகப் பெயர்.

mixture : கலவை : 1. கரையாத மருந்தைக் கொண்டிருக்கும் ஒரு திரவத் தயாரிப்பு. 2. ஒரு வேதியியல் இணைப்பு இல்லாமல், இரண்டு அல்லது அவற்றுக்கு மேற்பட்ட பொருள்களை ஒன்றாக இணைத்தல். இதில் ஒவ்வொரு பொருளும் தனது இயற்பியல் பண்புகளை அப்படியே வைத்திருக்கும்.

mobile : இயங்கும், நடமாடும்.

mobile, clinic : நடமாடும் மருத்துவ மனை; இயங்கும் மருத்துவ மனை.

modality : முறைமை : 1. நடைமுறையின் ஒழுங்கு முறை. 2. குணப்படுத்தும் மருத்துவ

இடையீட்டின் வடிவம். 3. புலனுணர்வின் பல்வேறு வடிவங்கள்.

modarator : நடுவர்; சீராளர்.

moderate : மோடிகேட் : ஒப்புரு ஒப்பெனாசின் என்ற மருந்தின் வணிகப் பெயர்.

moditen : மோடிட்டென் : ஒப்புரு ஒப்பெனாசின் என்ற மருந்து.

modification : மாற்றமைவு : ஒரு பொருளின் வடிவத்தை அல்லது பண்பியல்புகளை மாற்றுவதற்கான செயல்முறை.

modifier : உருமாற்று பொருள் : ஒரு பொருளின் வடிவத்தை அல்லது பண்புகளை மாற்றுகிற ஒரு பொருள்; அல்லது உயிரியல் துலங்கலை உண்டாக்கும் பொருள்; உடலில் உற்பத்தியாகும் இன்டர்ஓபெரான் எனப்படும் இடையீட்டுப் பொருள் போன்ற ஒரு பொருள். நோய்த்தடைக் காப்பு முறையைத் தூண்டிவிடக்கூடும்.

modulation : ஒழுங்கு முறையாக்கம் : ஒரு குறிப்பிட்ட மரபணு படியெடுக்கப்படும் வேக வீதத்தைக் கட்டுப்படுத்தும் விதிமுறை.

Moduretic : மோடுரெட்டிக் : அமிலோரைட் ஹைட்ரோ குளோரித்தியாசிட் கலந்த கலவை மருந்தின் வணிகப் பெயர்.

Mogadon : மோகடான் : நைட்ராஸ்பாம் என்ற மருந்தின் வணிகப் பெயர்.

moist : ஈர.

molality : கரைவு அணுத்திரள் சிற்றளவு : ஒரு கரைசலின் சிற்றளவு. இது கரைமத்தின் ஒரு கிலோ கிராமுக்கு இத்தனை கரைவுப் பொருளின் அணுத்திரள்கள் என்ற கணக்கில் குறிப்பிடப்படுகிறது.

molar : அரைப்பான் : 1. அரைத்தல். 2. பெரும் திரள் சார்ந்த. 3. அரைக்கும் பல். 4. நோய்தீர்வு அணுத்திரள் தொடர்பான. 5. குறிப்பிட்ட அளவினைக் குறிப்பிடுதல்.

molar teeth : பின்கடை வாய்ப்பற்கள்; அரைவைப் பற்கள்; கடைப்பல் : பின் கடைவாய்ப் பல்வகையில் அரைக்க உதவுகிற பற்கள்.

mole : மறு (மச்சம்) : தோலில் காணப்படும் மச்சம். சில மச்சங்கள் தட்டையாக இருக்கும்; வேறு சில புடைப்பாக இருக்கும். சில சமயம் இதில் மயிர் வளர்ந்திருக்கும்.

molecule : மூலக்கூறு : வேதியியல் பொருளின் பண்பு மாறுபடாத மிகச்சிறிய நுண் கூறு.

Molipaxin : மோலிப்பாக்சின் : டிராடோசோன் என்ற மருந்தின் வணிகப் பெயர்.

mollities : மென்மைத் தன்மை; மென்மையுறல்.

monday fever : திங்கள் காய்ச்சல்: பஞ்சாலைத் தொழிலாளர்களிடம் வார இறுதிக்குப் பிறகு உண்டாகும் மார்பு இறுக்கம் மற்றும் மூச்சிழைப்பு. இவர்களுக்குப் பின்னர் நுரையீரல் நோய் உண்டாகிறது.

Monge's disease : மோங்கே நோய் : மலைகளில் மிக உயரமான இடங்களில் நீண்டகாலமாக வாழ்பவர்களுக்கு ஏற்படும் கடுமையான மலைநோய். இதனால் சிவப்பணுப் பெருக்கம், நுரையீரல் உயர் இரத்த அழுத்தம் ஆகியவை உண்டாகின்றன. பெருவியல் நோயியலறிஞர் கார்லோஸ் மோங்கே பெயரால் அழைக்கப்படுகிறது.

mongol : பிறவி அறிவிலி : ஊக்கங்குன்றிய நிலையில் அறிவிலியாக இருக்கும் ஆள், மரபுக்கோளாறால்.

monitor : கதிரியக்க உணர்கருவி: அணுவாற்றல் எந்திரத் தொழிலாளர்களிடையே கதிரியக் விளைவுகளைக் கண்டுணர உதவும் பொறி.

monitoring : அளவீட்டுப் பதிவு; காணிப்பு : உடல் வெப்பநிலை, நாடித்துடிப்பு, மூச்சோட்டம், இரத்த அழுத்தம் போன்ற அளவீடுகளைத் தானாகவே காட்சித் திரையில் காட்டி பதிவு செய்தல்.

monitron : அளவீட்டுப் பதிவு கருவி : உடல் வெப்பநிலை,

நாடித்துடிப்பு, மூச்சோட்டம், இரத்த அழுத்தம் போன்ற வற்றைத் தானாகவே அளவிட்டுப் பதிவுசெய்யும் கருவி.

monobasic : ஓரணு அமிலம் : பதிலீடு செய்யக்கூடிய ஒரு ஹைடிரஜன் அணு உடைய ஓர் அமிலம்.

monoblast : முதிரா ஒற்றை உயிரணு : ஒற்றை உயிரணுவாக உருவாகக்கூடிய ஒரு முதிரா உயிரணு.

monoblepsia : ஒற்றைக் கண் பார்வை : ஒரு கண் பயன்படுத்தப்படும்போது பார்வை அதிகத் துல்லியமாகத் தெரியக்கூடிய ஒரு நிலை.

monochromatic : ஒற்றை வண்ணம் சார்ந்த : 1. ஒரேயொரு வண்ணம் மட்டுமே உடைய. 2. ஒரே சமயத்தில் ஒரு சாயத்தால் கறை உண்டாக்குதல்.

monochromatism : ஒற்றை நிறப்பார்வை : 1. ஒரேயொரு வண்ணம் தெரியக்கூடிய பார்வை. 2. முழுமையான நிறக் குருடு.

monochromatophil : நிறமேற்பியணு : 1. ஒரேயொரு நிறத்தை மட்டுமே ஏற்கக்கூடிய உயிரணு. 2. ஒரேயொரு நிறத்தினால் மட்டுமே நிறங்கொடுத்தல்.

monogenesis : தனி உயிர்ம மூலம்.

monocyte : ஒற்றைக்கரு உயிரணு; ஒற்றை உயிரணு; ஒற்றைக்கரு : ஒற்றை உட்கருவுள்ள உயிரணு.

monocytosis : ஒற்றை உயிரணுப் பெருக்கம் : குருதியில் ஒற்றை உயிரணுக்களின் எண்ணிக்கை அதிகமாக இருத்தல். இது கடுமையான நோய்களின்போதும், ஒற்றை உயிரணுப் பெருக்கத்தின்போதும், குரோன் நோயின் போதும் காணப்படும்.

monodermoma : ஒற்றை நுண்ணுயிரித் திசுக்கட்டி : ஒற்றை நுண்ணுயிரிப் படுகைத் திசுக்களைக் கொண்ட கட்டி.

monomania : ஒற்றைக் கருத்து வெறி; ஒரு பொருள் வெறி.

monomeric : தனிமரபணு நோய்: 1. தனியொரு உறுப்பினைக் கொண்ட அல்லது பாதிக்கிற. 2. தனியொரு நிலையிடத்தில் மரபணுகையில் கட்டுப்படுத்தப்படும் ஒரு பரம்பரை நோய் அல்லது பண்பு.

monomolecular : ஒற்றை மூலக்கூறு சார்ந்த : தனியொரு மூலக்கூறு உடைய.

mononuclear : ஒற்றைக் கண் சார்ந்த; ஒரு கண்ணுக்குரிய; ஒற்றைக் கண்ணாடி : 1. ஒரு கண் மட்டும் தொடர்பான; அல்லது சார்ந்த. 2. நுண்ணோக்காடியில் உள்ளது போன்று ஒரு கண்ணாடி மட்டுமே கொண்ட.

mononeuropathy : ஒற்றை நரம்புக் கோளாறு : 1. ஒற்றை நரம்பைப் பாதிக்கும் நோய். 2. அடுத்தடுத்து அல்லாத நடு நரம்புத் தாம்புகளின் பல்வகைத் தன்மையுள்ள வாசை முறையி லான திருகுகருள்.

mononuclear : ஒற்றைக் கரு உயிரணு; ஒற்றைக் கரு : ஒற்றை உட்கருவுள்ள உயிரணு. பொது வாக இரத்த உயிரணு வகை யைக் குறிக்கிறது.

monoculeosis : ஒற்றைக் கரு உயிரணுப் பெருக்கம் : இரத்தத் தில் ஒன்றை உட்கருவுள்ள உயிரணுக்கள் அளவுக்கு மீறிப் பெருகுதல்.

monoplegia : ஒற்றை உறுப்பு; முடக்கு வாதம்; ஓரங்கவாதம் : உறுப்பில் மட்டும் முடக்கு வாதம் ஏற்படுதல்.

mononucleotide : மானோ நியூக்ளியோட்டைடு : நியூக்ளிக் அமிலத்தை நீரால் உண்டாகும் ஒரு பொருள். இது குளுக்கோ சைடு அல்லது பென்டோ சைடுடன் சேர்த்து ஃபாஸ் போரிக் அமிலத்தைக் கொண்டு இருக்கும்.

monosodium glutamate : மானோசோடியம் குளுட்டாமேட் : உணவுக்கு நறுமணமூட்டுவதற் காகச் சேர்க்கப்படும் ஒரு வேதியியல் பொருள்.

monospecific : குறித்த வகை விளைவு : ஒரு குறிப்பிட்ட வகை உயிரணு மீது அல்லது திசுக்களின் மீது மட்டுமே ஓர் விளைவைக் கொண்டிருக்கிற அல்லது தனியொரு காப்பு மூலத்துடன் விளைபுகிறது.

monosomy : இனக்கீற்று இணை யின்மை : இனக்கீற்று இல்லா திருப்பதால் ஏற்படும் நிலை ஒற்றைக்கீற்று.

monosulfiram : மானோசல் ஃபிராம் : சொறி சிரங்குக்குப் பயன்படும் கழிவு நீர்மம். இதன் 20% ஆல்க்கால் கரைசல் பயன் படுத்தப்படுவதற்கு முன்பு மூன்று பகுதி நீரில் நீர்க்கப்படுகிறது.

monotherapy : தனிநோய் மருத் துவம் : தனியொரு இயல்புக்கியி னால் உண்டாகும் கோளா றுக்குச் சிகிச்சையளித்தல்.

monothermia : உடல்வெப்ப நிலை ஒரு சீர்மை : நாள் முழுவது உடல் வெப்பநிலையை ஒரே சீராகப் பேணி வருதல்.

monovalent : ஒற்றை இணை திறம் : 1. தனியொரு ஹைடிர ஜன் அணுவின் கூட்டு ஆற்ற லைக் கொண்டிருத்தல். 2. ஒரு குறிப்பிட்ட காப்பு மூலத்தின் அல்லது தற்காப்பு மூலத்தின் கூட்டுத் திறம்பாடு.

mons, pubis : மதனமேடு,

monster : பூத உரு : ஒட்டுமொத்த உருத்திரிபுகளைக் கொண்ட முதிர்கரு அல்லது பச்சிளங் குழந்தை. இது பொதுவாக உயிர்பிழைத்திருப்பது அரிது.

Montgomery's glands : மான்ட் கீமரிச் சுரப்பிகள் : முலைக்காம் பின் முடிகள் இல்லாதிருக்கிற பெரிய மயிர்ப்பை எண்ணெய்ச் சுரப்பிகள். இவை ஐரிஷ் தாய்சேய் மருத்துவ அறிஞர் வில்லியம் மான்ட்காமரி பெயரால் அழைக்கப்படுகிறது.

mood : மனநிலை : படர்ந்து, பரவி, நிலைத்திருக்கிற உணர்ச்சி. இது சோர்வு, மகிழ்ச்சி அல்ல கோபம் போன்ற வடிவத்தில் உணரப்படும்.

Mooren's ulcer : மூரன் அழற்சிப் புண் : முதியவர்களின் விழி வெண்படலத்தின் மேலீடாகக் கட்டும் வலியுடன் உண்டாகும் நைவுப் புண். இது ஜெர்மன் கண்மருத்துவ வல்லுநர் ஏ. மூரன் பெயரால் அழைக்கப்படுகிறது.

morbidity : நோய் நிலை; நலக்கேடு : நோய் சார்ந்த நிலை.

moribific : நோயுண்டாக்கும்.

moribund : மரணத் தறுவாயில்; மாள்நிலை : சாகுந்தறுவாயிலுள்ள

morphine : அபினிச் சத்து; மார்பின் : நோவாற்றும் மருந்தாகப் பயன்படும் அபினிச் சத்து.

morphology : உயிரின அமைப்பியல்; உடலுரு அமைப்பு; வடிவமைப்பு; வடிவவியல் : விலங்குகள், தாவரங்கள் ஆகியவற்றின் வடிவமைப்பு பற்றிய அறிவியல்.

mortality : இறப்பு; இறக்கும் பண்பு; அழியும் இயல்பு; இறப்பு வீதம் : குறிப்பிட்ட கால அளவின் போது ஏற்படும் மரணங்களின் எண்ணிக்கை வீதம் 'மார்ட்டாலிட்டிரேட்' என்பர்.

mortality, maternal : மகப்பேற்று மரணம்.

mortality, infant : குழந்தை மரணம்.

mortification : திக அழிவு; உள்ளழிவு : திகக்கள் உள்ளழிந்து கெடுதல்.

Morquio's disease : மார்க்குயோ நோய் : குருத்தெலும்பு குறைபாட்டுடன் வளர்வதால் உண்டாகும் வளர்ச்சி குன்றிய குடும்பக் குள்ளநோய். இது ஃபிரெஞ்சுக் குழந்தை மருத்துவ அறிஞர் லூயி மார்க்குயோ பெயரால் அழைக்கப்படுகிறது.

mortar : குழியம்மி : உருண்டையான உட்பகுதியைக் கொண்ட கலம். இதில் கரடு முரடான மருந்துகள் ஒரு குழவி மூலம் அடித்து, பொடியாக்கி அரைக்கப்படுகின்றன.

mortuary : பிணவறை; பிணக்கிடங்கு.

mosaicism : முரண் மரபணு நோய் : மாறுபட்ட மரபணு அல்லது இனக்கீற்று அமைப்பின் இரண்டு அல்லது இரண்டுக்கு மேற்பட்ட உயிரணு வரிசைக் கொண்ட ஒரு வான் நிலைமை.

mosquitor : பெருங்கொசு; நுளம்பு : குலிடேயி குடும்பத்தைச் சேர்ந்த உறிஞ்சும் இரட்டைச் சிறகுகளையுடைய பூச்சி, இதில் ஏடேஸ், ஆனோஃபெலஸ், குலக்ஸ், ஹேமோகோகஸ் ஆகியவை அடங்கும். இவை, மலேரியா, யானைக்கால் நோய், மூட்டு வலிக் காய்ச்சல் (டெங்கு), மஞ்சள் காய்ச்சல், கிருமியால் பரவும் மூளைக் காய்ச்சல் போன்ற பல நோய்களின் கடந்திகளாகச் செயற்படுகின்றன.

mosquito transmitted haemorrhagic fevers : குருதிப் போக்குக் காய்ச்சல் : வெப்ப மண்டலப் பருவ நிலையில் முக்கியமாக ஏற்படும் தொற்றுக் காய்ச்சல் வகைகள். இவற்றினால் முக்கியமாக மூட்டுத் தசைகளிலும், தோலிலும் இரத்தப் போக்கு உண்டாகும். இவை கொசு வினால் பரவுகிறது. மஞ்சள் காய்ச்சல் இவ்வகையைச் சேர்ந்தது.

motion : மலங்கழிதல் : இரைப்பையிலிருந்து மலம் வெளியேறுதல்.

motion sickness : அசைவு நோய் : ஒருவருக்குப் பழக்கமில்லாத உண்மையான அல்லது மேலீடான அசைவுக்குத் துலங்கலாக உண்டாகும் மருத்துவ அறிகுறி. குமட்டல், வெளிறிய தோற்றம், வியர்வை, வாந்தி ஆகியவற்றுடன் சேர்ந்து ஏற்படும்.

mother : தாய்; அன்னை.

mother, expectant : பிள்ளைத் தாய்.

mother, lactating : ஊட்டு தாய்.

motile : இயங்கவல்ல.

motility : அசைவியக்கம்.

motoneuron : இயக்கு நரம்பு : தசைகள் சுருங்குவதைத் தூண்டுவதற்கான தூண்டல்களைத் தசைகளுக்கும், சுரப்பிகளில் சுரப்பி நீர் சுரப்பதைத் தூண்டுவதற்கான தூண்டல்களைச் சுரப்பிகளுக்கும் கொண்டு செல்லும் நரம்பு.

motor : இயக்கம் : 1. அசைவினை உண்டாக்குதல். 2. தூண்டல்களை உண்டாக்கிப் பரப்புகிற நரம்பு அமைவு.

motor nerve : கட்டளை நரம்பு; இயக்கு நரம்பு : தசை இயக்கத்தை தூண்டுகிற நரம்பு மண்டலம்.

mottling : வண்ணப்புண் : 1. பல்வேறு வண்ணங்கள் கொண்டு உள்ள மறுக்களுடன் நைவுப்

புண்களை உடைய தோலின் ஒரு பரப்பு. 2. மார்பு ஊடுகதிர்ப் படத்தில் நுட்பமான, தனித் தனியான ஊடுகதிர் நிழல்கள்.

mountain sickness : மலைநோய் : உயர்ந்த மலைப் பகுதிகளில் ஆக்சிஜன் குறைபாடு காரணமாக உண்டாகும் மூச்சடைப்பு, இதயத் துடிப்புக் கோளாறு போன்ற அறிகுறிகள் கொண்ட நோய்.

mouse : சுண்டெலி : 1. "ஜீனஸ் மஸ்" என்ற இனத்தைச் சேர்ந்த ஒரு சிறிய கொறிக்கும் பிராணி. 2. உடல் உட்குழிவிலிருந்து அல்லது இணைப்பிலிருந்து தனியாகப் பிரிகிற திசுக்கள் ஒரு சிறிய துணுக்கு.

mouth : வாய் : 1. கன்னங்களுக்குள் அமைந்துள்ள வாய்க் குழிவு. இதில் நாக்கு, பற்கள், வன்மையான மற்றும் மென்மையான அண்ணம், தொண்டை ஆகியவை அடங்கியுள்ளன. 2. ஓர் உட்குழுவின் அல்லது குழாயின் திறப்பு வழி.

moya moya disease : மோயா மோயா நோய் : மண்டையோட்டின் உட்புறம் சார்ந்த பெரிய தமனிகள் அடங்கிய, அறியப்படாத நோய்க் காரணவியலின் தமனி அழற்சி. வில்வடிவத் தமனிகள், குருதிக் குழாய் வரைபடத்தில் புகை போன்ற

பக்கத் தோற்றத்தைக் காட்டுகின்றன. இது, வயது வந்த இளைஞர்களைப் பாதிக்கிறது. பல சமயங்களில் இருபக்கப் புகைப்படலம் காணப்படுகிறது.

mucaine : முக்கைன் : எக்சோத் தாசின் என்ற மருந்தின் வணிகப் பெயர்.

mucilage : பிசின்; பசைக்கூழ் : நீரில் கரைந்த தாவரப் பசைப் பொருள்.

mucin : முசின் : பல உயிரணுக்களிலும், சுரப்பிகளிலும் காணப்படும் கிளைக்கோ புரதங்களின் கலவை.

mucinolysis : முசின் சிதைவு; முசின் முறிவு : முசின் சேர்மானம் ஆக்கச் சிதைவுறுதல்.

mucolytics : திட்பக் குறைப்பு மருந்து : மூச்சுக் குழாய்ச் சுரப்பு நீரின் திட்ப ஆற்றலைக் குறைக்கும் மருந்துகள்.

mucosa : சளிச்சவ்வு; மென் சவ்வு; சீதச் சவ்வு.

mucositis : சளிச்சவ்வு; அழற்சி.

mucous : சளியுடைய; சீத : சளியால் மூடப்பட்ட கோழை சார்ந்த.

mucoviscidosis : சிறுநீர்ப்பை வீக்கம்.

mucus : சளி; கோழை; சீதம் : சளிச் சுரப்பிகளிலிருந்து சுரக்கும் குழம்பு நீர்ப் பொருள்.

mucus membrane : சளிச்சவ்வு.

multifactorial diseases : பன் முகக்காணி நோய்கள் : பல்வேறு நிலையிடங்களைக் கொண்ட பன்முக மரபணுக்கள் உடைய சுற்றுச் சூழல் காரணிகளின் குறுக்கீடு காரணமாக உண்டாகும் நோய்கள்.

multicellular : பல உயிரணுக்களுடைய : பல உயிரணுக்களினால் அமைந்த.

multigravida : பல குழந்தைப் பேறு; பல் சூலி, பல பேற்றுத் தாய்; தொடர் பேற்றுத் தாய்.

multiinfection : பன்முகக் கலவை நோய் : ஒரே சமயத்தில் இரண்டு அல்லது அவற்றுக்கு மேற்பட்ட நோயணுக்கள் வளரும் கலவை நோய்.

multilobular : பலமடல்; பன்மடல்: பல காதுமடல்களைக் கொண்ட டிருத்தல், பல்விதழ்

multipara : பலமகவுத் தாய்.

multipuncture test : பன்முகத் துளைச் சோதனை : குறுகிய நிலையான எல்கு ஊசிகள் பொருத்தப்பட்ட சிறிய தட்டினைக் கொண்டிருக்கும் ஒரு சாதனத்தைக் கொண்டு செய்யப்படும் காச நோய்க் கிருமிச் சோதனை. ஒரு சுருள் கம்பியை விடுவித்தவுடன் 6 ஊசிகளும் தோலில் 2 மி.மீ. ஆழத்துக்கு துளையிடுகின்றன.

multivite : பல உயிர்ச் சத்து மாத்திரை : வைட்டமின் 'ஏ', அனாரின், ஹைட்ரோகுளோரைடு, அஸ்கார்பிக் அமிலம், கால்சியும்பெரால் போன்ற பல உயிர்ச் சத்துகள் அடங்கிய மாத்திரைகள்.

mummification : சடலப் பதனீடு: 1. உடல் மரத்துப் போதல். 2. மரத்துப் போன முதிர் கருவாக உடலை உலர்த்திச் சுருக்குதல்.

mumps : புட்டாளம்மை; பொன்னுக்கு வீங்கி : காதின் முன்புறச் சுரப்பியையும் வாய் உட்புறத்தையும் இணைக்கும் சுரப்பி நாளங்களில் ஏற்படும் வீக்கம் வைரஸ் நுண்கிருமிகளால் ஏற்படுவதாகும்.

munchausen syndrome : பொய் புகலும் நோய் : தேவையின்றி மருத்துவ சோதனைகள், அறுவைச் சிகிச்சைகள், சிகிச்சைகள் செய்துகொள்வதற்காக நோயாளிகள் அடிக்கடிப் பொய்க் காரணங்களைக் கூறுதல்; (எ.டு.) குழந்தையைப் பற்றித் தாய் பொய் கூறுதல்.

mural : நாள உட்சுவர் சார்ந்த; சுவரிய; சுவர் மேல் : உட்குழிவான உறுப்பு அல்லது நாளத்தின் சுவர் பற்றிய

murmur : முறுமுறுப்பு; முணுமுணுப்பு : இதயத்தின் அல்லது பெருந்தமனிகளின் அசைவினைக் கேட்கும்போது கேட்கும் மெல்லியமான ஒலி, அசைவொலி.

murmur, cardiac : இதயமுணுப்பு.

musca : வீட்டு ஈ : சாதாரண வீட்டு ஈ இனம். இது தமனி நோய்கள் பலவற்றைப் பரப்புகிறது.

muscarinic : பித்தப்பை நச்சு : பித்தப்பையில் காணப்படும் கோலின் என்ற நச்சுப் பொருளின் விளைவுகள் தொடர்புடைய

muscle : தசை; தசைநார் : உடலின் அசைவுக்கு உதவுகிற, வலுவான, சுருங்கி விரியக்கூடிய தசை. நெஞ்சுப்பையின் மையத் தசை தானாகவே இயங்கக் கூடியது; இதனை மைய நரம்பு மண்டலம் இயக்குகிறது.

muscular : தசைநார் குறித்த.

muscular dystrophies : தசை மெலிவு : மரபு வழி உண்டாகும் நோய் வகைகளில் ஒன்று. இதனால் தசைகள் படிப்படியாக நலிந்து, ஊனமடைந்து, திரிபடைகின்றன. குழவிப் பருவத்தில் இது ஏற்படுகிறது.

musculature : தசை மண்டலம்; தசையம் : உடலின் தசைமண்டலத்தின் கட்டமைப்பு.

mushroom worker's lung : காளான் தொழிலாளர் நுரையீரல்: காளான் சிதைவினை உட்கவாசிப்பதால் உண்டாகும் ஒவ்வாமை நுரையீரல் கண்ணுறை வீக்கம்.

mustard : கடுகு : கடுகுச் செடியின் விதை. இது வாந்தியுண்

டாக்குவதற்கு வாய்வழியாகக் கொடுக்கப்படுகிறது. எரிச்சலைப் போக்க தைலமாகப் பூசப்படுகிறது.

mustine : மஸ்டின் : நைட்ரஜன் மஸ்டார்ட்.

mutagen : முட்டாஜென் : மரபணுத் திரிபைத் தூண்டக் கூடிய ஒரு மருந்து.

mutagenesis : வகை மாற்றத் தூண்டல் : மாறுதலடைந்து புது உயிரினம் தோன்றுவதைத் தூண்டுதல்

mutagenicity : வகைமாற்றத் திறன் : மரபணு மாற்றத்தை உண்டாக்கும் திறன்.

mutant : வகைமாற்ற உயிரணு : மரபணு மாற்றத்தை அல்லது மாறுதலடைந்து புது உயிரினம் தோன்றுவதைத் தூண்டுகிற உயிரணு.

mutase : நிலைமாற்ற ஊக்கி : ஒரு வேதியியல் குழுமத்தை ஒரு நிலையிலிருந்து இன்னொரு நிலைக்கு மூலக்கூறின் உள்ளேயே இடமாற்றம் செய்வதை ஊக்குவிக்கிற ஒரு செரிமானப் பொருள்.

mutation : வகைமாற்றம்; திக மரபுப் பிறழ்வு; மாறுபாடு; மரபுச் சிதைவு : ஒரு வாழும் உயிரணுவின் மரபணுக்கள் அல்லது இனக்கீற்றுக்கள் மாறுதலடைந்து புது உயிரினம் தோன்றுதல். அயனியக் கதிரியக்கம், வகை

மாற்ற வேதியியல் பொருட்கள், புறவூதாக் கதிரியக்கம் போன்றவை வகைமாற்றத்தைத் தூண்டக்கூடும்.

mute : ஊமை : வாய்பேச முடியாதிருத்தல் வாய்பேச முடியாதிருப்பவர்.

mutilation : உறுப்புச் சிதைவு : உடல் உறுப்பினை வெட்டிக் குறைத்தல்; முடமாக்குதல்; உருவைத் கெடுத்தல்; உருச் சிதைவு செய்தல்; உறுப்பைப் பயனற்றதாக்குதல்.

mutism : ஊமைத் தன்மை; மொழியற்ற நிலை : வாய்பேச இயலாதிருத்தல் அல்லது வேண்டுமென்றே வாய்பேசாதிருத்தல். இது பிறவியிலே இருக்கலாம். பெரும்பாலும் காதுகேளாமை (செவிடு) காரணமாக ஊமைத் தன்மை ஏற்படுகிறது.

myalgia : தசை நோவு; தசை வலி: தசையில் உண்டாகும் கீல் வாத நோய்.

Myambutol : மியாம்புட்டால் : எத்தாம்புட்டால் என்ற மருந்தின் வணிகப் பெயர்.

myasthenia : இயக்கு தசை நலிவு : தசைவலுக்குறை; தசைப் பலவீனம்.

myasthenic crisis : சுவாசத் தசை நலிவு : தசை நலிவு கடுமையாவதன் காரணமாக மூச்சோட்டத் தசைகள் திடீரென நலிவடைதல்.

Mycardol : கைக்கார்டால் : பெண்டாஎரித்திரிட்டில் டெட்ராநைட்ரேட் என்ற மருந்தின் வணிகப் பெயர்.

mycelium : பூசணவலை : பூஞ்சைக் காளானின் வெண்மையான நாரியல் பொருள்.

mycetoma : பூஞ்சண நோய்; பூசணத் தடிப்பு : காலில் அல்லது கையில் கடற்பஞ்சு போன்று தோன்றும் நோய் வகை.

mycifradin : மைசிஃப்ராடின் : நியோமைசின் என்ற மருந்தின் வணிகப் பெயர்.

mycobacterium : நீளருளைப் பாக்டீரியா : அமிலத்தை எதிர்க்கக்கூடிய நீள் உருளை வடிவிலான பாக்டீரியா வகை.

mycologist : காளானிலறிஞர்; பூசணவியல் வல்லுநர் : பூஞ்சைக் காளான் பற்றிய ஆய்வறிஞர்.

mycology : காளானியல்; பூசணவியல் : பூஞ்சைக் காளான் பற்றி ஆராயும் அறிவியல்.

mycomyringitis : செவிப்பறை நெவுப்புண் : செவிப்பறைச் சவ்வில் ஏற்படும் பூஞ்சாண நோய்.

mycoyplasma : நுண்ணுயிரி : சுதந்திரமாக வாழும் மிக நுண்ணிய உயிரிகள் எனக் கருதப்படும் மிகச் சிறிய உயிரி இனம். இவற்றுள் சில ஒட்டுண்ணி

கள்; சில அழகற்பொருள் களில் வாழ்பவை; வேறு சில நோய் உண்டாக்குபவை.

mycosis : ஒட்டுயிர்க் காளான் நோய்; பூசண நோய் : ஒட்டுயிர்க் காளான் காரணமாக உண்டாகும் நோய்.

mycotoxins : காளான் நச்சுகள் : ஒட்டுயிர்க் காளான்களினால் உண்டாகும் நச்சுப் பொருட்கள். சுமார் 100 வேதியியல் பொருட்கள் காளான் நச்சுகள் எனக் கண்டறியப்பட்டுள்ளன. இவற்றுள் பல புற்றுநோய் முதலிய பல நோய்களை உண்டாக்கக் கூடியவை.

Mydriacyl : மைட்ரியாசில் : டிராபிக்காமைட் என்ற மருந்தின் வணிகப் பெயர்.

mydriasis : கண்மணி அகற்சி; பாவைத் தளர்த்தி; துளை விரிவு: கண்ணின் மணி இயல்புக்குமீறி விரிவடைதல்.

mydriatics : கண்ணகற்சி மருந்துகள்; பாவை விரிவாக்கி மருந்துகள்; துளை விரிப்பி : கண்மணி அகற்சியை உண்டாக்கும் மருந்துகள்.

mydrilate : மைட்ரிலேட் : சைக்ளோபெண்டோலேட் என்ற மருந்தின் வணிகப் பெயர்.

myelin : மையலின் : ஒரு நரம்பின் பொதி சவ்வில் அடங்கி உள்ள வெண்ணிறக் கொழுப்புப் பொருள்.

myelinisation : மையலின் உருவாக்கம் : ஒரு நரம்பிழையைச் சுற்றி ஒரு மையலின் உறை உருவாதல்.

myelitis : தண்டுவட அழற்சி; நரம்புறை அழற்சி; முதுகுத் தண்டுநாள வீக்கம்; மச்சையழற்சி.

myeloblast : குருணைக் குருதி உயிரணு : முதன் முதலில் கண்டறியப்பட்ட குருணை வடிவ குருதி உயிரணு முன்னோடிப் பொருள். இது குருணைகள் இல்லாத நீல வெள்ளணுத் திசுப்பாய்மம் கொண்டிருக்கிறது.

myeloblastaemia : குருணைக் குருதி உயிரணுக் கரணை : குருதியில் குருணைக் குருதி உயிரணுக்கள் இருத்தல்.

myeloblastoma : குருதி உயிரணுக் கரணைத் தொகுதி : குருதி உயிரணுக் கரணைகளின் ஒரு திரளைத் தொகுதி.

Myelobromol : மைலோபுரோமால் : மிட்புரோனிட்டால் என்ற மருந்தின் வணிகப் பெயர்.

myelocytosis : மிகைக் குருதி வெள்ளணுக்கள் : குருதி, திசுக்கள் அல்லது இரண்டிலும் அளவுக்கு அதிகமான எண்ணிக்கையில் எலும்புமச்சை வெள்ளணுக்கள் இருத்தல்.

myelodysplasia : வளர்ச்சி முரண்பாடு : கருமுளையிலுள்ள நரம்புக் குழாய் முழுமையாக இணைக்கப்

பெறாமல் இருக்கும் ஒரு வளர்ச்சி முரண்பாடு. நரம்புப் புழை அடைப்பின்மையுடன் தொடர்புடைய வளர்ச்சியற்ற நிலை.

myelodysplastic syndromes

(MDS) : வெண்புற்று நோய் : எலும்புமச்சையில் ஏற்படும் பதிப்பு வாக்கப்பரவல் கோளாறுகளின் ஒரு குழுமம். இதில் வெளிப்புறக் குருதியில் ஒன்று அதற்கு மேற்பட்ட உயிரணு வரிசைகளின் குருதியணுப் பற்றாக்குறையும், எலும்புமச்சையில் மாறுதல்களும் உண்டாகும். இவை கடுமையான நிணநீர் சாராத வெண்புற்றாக மாறும்.

myelofibrosis : எலும்பு மச்சை இழைமம் : எலும்புமச்சைக் குழியினுள் உருவாகும் இழைமத்திசு. இது, இரத்த அணுக்கள் உருவாவதைத் தடுக்கிறது.

myelography : முதுகந்தண்டு வரைபடம் : முதுகந்தண்டின் சிலந்திச் சவ்வு இடைவெளியைக் காட்டும் ஊடுகதிர்ப்படம். தசை நாண் உறைக்குள் ஊடகப் பொருளைச் செலுத்தி, ஊடகப் பொருள் மேலும் கீழும் செல்ல அனுமதிக்கும் வகையில் நோயாளியை நிற்கச்செய்து இந்த ஊடுகதிர்ப்படம் எடுக்கப்படுகிறது.

myeloma : எலும்பு மச்சைப்புற்று : எலும்பு மச்சையிலுள்ள வெள்ளணுக்களில் படிப்படியாக

ஏற்படும் புற்றுநோய். காரணமின்றி எலும்புகளில் வலி உண்டாதல், அடிக்கடி நோய்கள் தொற்றுதல், சிறுநீரகம் செயலிழத்தல் ஆகியவை இந்நோயின் அறிகுறிகள். பெரும்பாலும் 40 வயதுக்கு மேற்பட்டவர்களுக்கு இந்நோய் உண்டாகிறது. எலும்பு மச்சை மாற்று மருத்துவம் மூலம் இந்நோயைக் குணப்படுத்தலாம்.

myelopathy : முதுகந்தண்டுவட நோய் : கழுத்தைச் சார்ந்த முதுகெலும்பில் ஏற்படும் நோய்.

myeloplast : முதிரா ஊனீர் நுண்மம் : எலும்பு மச்சையிலுள்ள உயிரணுக்களின் ஊனீர் நுண்மங்களின் வரிசையிலுள்ள முதிரா வடிவங்கள்.

myelopoiesis : குருணைக் குருதி உயிரணுப் பிரிவினை : பல்வேறு பிரிவுகளுக்கு உள்ளாகும் குருணைக் குருதி உயிரணு. இதில் ஒரே சமயத்தில் புரோமைலோசைட், மைலோசைட், மெட்டாமைலோசைட், வரிப்பட்டை, பலமுனைக் கரு வெள்ளணு என்ற ஐந்து வரிசை உயிரணுக்கள் முதிர்ச்சி அடைகின்றன.

myeloproliferative : குருணைக் குருதித் திசு மிகைப் பரவல் : குருணை குருதி உயிரணுத் திசு அளவுக்கு அதிகமாகப் பரவுதல் தொடர்பாக.

myelosarcoma : எலும்புமச்சைக் கட்டி : எலும்புமச்சையில்

அல்லது அதன் உயிரணுத் தனிமங்களிலிருந்து உண்டாகும் உக்கிரமான கட்டி.

myethesia : தசையுணர்வு : தசைச் சுருக்கத்தின் போது உண்டாகும் உணர்வு.

myiasis : இறகுப் பூச்சிப் பெருக்கம்; ஈபுழு பரவல் : இரண்டு இறகுகள் உடைய பூச்சிகள் முட்டைப் புழுக்கள் திசுக்களில் அல்லது உடல் உட்குழிவுகளில் படையெடுத்தல்.

Myleran : மைலிரன் : பூசல்ஃபான் என்ற மருந்தின் வணிகப் பெயர்.

myoblastoma : தசை உயிரணுக்கட்டி : முதிராத தசை உயிரணுகளில் உண்டாகும் கட்டி.

myocardial : தசையுறை சார்ந்த :
1. தசையுறை தொடர்புடைய அல்லது தசையுறையைப் பாதிக்கும் நோய் தொடர்புடைய.
2. 100 மீட்டர் நீளமுடைய நெஞ்சுப்பை உயிரணு ஒவ்வொரு உயிரணுவும் கிளைகளாகப் பிரிந்து அண்டையிலுள்ள உயிரணுக்களுடன் பின்னிப்பிணைகின்றன.

myocardial infarction : நெஞ்சுத் தசையழிவு : நெஞ்சுப்பைத் தசைப் பகுதிக்கு இரத்தம் செல்லாத காரணத்தால் நெஞ்சுப்பைத் தசையின் ஒரு பகுதி அழிந்து போதல். இரத்தம் பெறாத திசுக்கள் அழுகி விடுகின்றன.

இது குணமாவதற்குச் சிறிது காலம் பிடிக்கும். இந்நோய் கண்டவர்க்குத் திடீரென நெஞ்சு வலியுண்டாகும்; மாரடைப்பும் ஏற்படும்.

myocarditis : நெஞ்சுப்பைத் தசை நீக்கம்; இதயத் தசை அழற்சி.

myocardium : நெஞ்சுப்பைத் தசை இதயத்தசை : நெஞ்சுப்பையின் மையத்தசைப் பகுதி.

myocardosis : இதயத் திசு அழிவு : இதயத்தில் ஏற்படும் ஒரு திசையழிவுக் கோளாறு.

myocoele : எலும்பு துருத்தல் : ஒரு தசையின் கிழிந்த உறையினுள் உள்ள ஒரு கீறல் வழியாக ஓர் எலும்பு துருத்திக்கொண்டிருத்தல்.

Myocrisin : மையோக்ரிசின் : ஆரித்தியோமாலாட் என்ற மருந்தின் வணிகப் பெயர்.

myocytolysis : தசை இழைமச்சிதைவு : தசை இழைமங்கள் சிதைவுறுதல்.

myoepithelium : சுரப்புத்தோல் உயிரணுக்கள் : சுரக்கும் மேல்தோல் இழைமத்தின் புற அடுக்காக அமைகிற சுருங்கத்தக்க உயிரணுக்கள். மார்பகம், எச்சில், வியர்வைச் சுரப்பிகளில் இவை காணப்படும்.

myofascial : திசுப்பட்டை சார்ந்த : தசைத் திசுவைச் சூழ்ந்திருக்கும் தசைப்பட்டை தொடர்புடைய.

myofibril : இதய நுண்ணிழை : மண்டையோட்டின் அல்லது இதயத்தசை இழைமத்தில் ஏற்படும் மென்மையான நீளவாக்கிலான நுண்ணிழை.

myofibroblast : நுண்ணிழைக் குருணை : குணமாகி வரும் காயங்கள் சுருங்குவதற்கு உதவுகிற சுருங்கத்தக்க நுண்ணிழைக் குருணை.

myofibroma : இழைமத்திசுக் கட்டி : இழைம இணைப்புத் திசுவும், தசை உயிரணுக்களும் அடங்கிய உக்கிரமல்லாத கட்டி.

myofibrosis : மிகை இணைப்புத் திசு : தசையில் அளவுக்கு மீறியுள்ள இணைப்புத் திசுக்கள்.

myofibrositis : இழைம உறை வீக்கம் : தசை இழைமங்களை மூடியிருக்கும் இழைம உறையின் வீக்கம்.

myofilament : வரித்திசை நுண்ணிழை : வரித்தசைகளில் உள்ள நுண்ணிழைகளை உருவாக்குகிற அதி நுண்ணிய, கனமான, மெல்லிய இழைகள்.

myogenic : தசை சார்ந்த : தசையிலிருந்து தோன்றுகிற அல்லது தொடங்குகிற.

myoglobin : ஒற்றைக் குளோபின் குருதி : தசையிலுள்ள குருதிச் சிவப்பணு நிறமி, ஒரு குளோபின் அலகில் நான்கு குருதிச் சிவப்பணுக்களுக்குப் பதிலாக ஒரு குருதிச் சிவப்பணுவைக் கொண்டிருத்தல்.

myoglobulin : தசைத்திசுப் புரதம் : தசைத்திசுவில் காணப்படும் தசைப்புரதம்.

myograph : தசைச்சுருக்கப் படியெடுப்பான் : தசைச் சுருக்கங்களின் படிகளை எடுக்கும் ஒரு கருவி.

myohaemoglobin : தசைப்புரதம் : செந்நிறக் குருதியணு வண்ணப் பொருளை ஒத்த ஒருவகை தசைப் புரதம் இது குருதியணு வண்ணப் பொருளை விடக் குறைந்த ஆக்சிஜனுடன் இணைந்து ஆற்றலை உண்டாக்குகிறது.

myokymia : தசைச்சுரிப்பு; தசைத் துடிப்பு : கீழ்க்கண்ணிமையில் தசை இழுத்துக்கொள்ளுதல். கண் இழைமக் காழ்ப்புக் கோளாறுடைய நோயாளிகளுக்கு இது ஏற்படுகிறது.

myology : தசையியல் : தசைகள் அவற்றின் பகுதிகள் பற்றி ஆராயும் அறிவியல் பிரிவு.

myomectomy : தசையெடுப்பு.

myometritis : கருப்பைச் சுவர் வீக்கம் : கருப்பைத் தசைச்சுவர் வீக்கம்.

myope : அண்மைப் பார்வை நோயர்.

myopathy : தசைவழு.

myoplasm : சுருங்கும் தசை உயிரணு : தசை உயிரணுவின் சுருங்கத்தக்க பகுதி.

myoma : தசைக்கட்டி : தசைத் திசுக்களில் ஏற்படும் கட்டி.

myomalacia : தசைமென்மை; தசை மெலிவு : நெஞ்சுப்பையின் தசைப்பகுதியில் திசுமாள்வுக்குப் பிறகு ஏற்படுவது போன்று தசை மென்மை அடைதல்.

myometrium : சுருப்பை உள்ளிடைச் சுவர்; சுருப்பைத் திசுச் சுவர்; சுருவகத்தசை : சுருப்பை யின் திண்ணிய தசைச் சுவர்.

myonerural : தசை நரம்பு சார்ந்த; தசை நரம்பியல் சார்ந்த.

myopathy : தசைநோய்; தசை நலிவு : தசைகளில் ஏற்படும் ஒரு நோய்.

myope : கிட்டப்பார்வை நோயாளி: அண்மைப் பார்வை கோளாறு உடையவர்.

myopia : கிட்டப்பார்வை; அண்மைப்பார்வை : அண்மைப் பார்வைக் கோளாறு. இதில் ஒளிக் கதிர்கள் கண்விழியின் பின்புறத் திரைக்கு முன்னால் குவிகின்றன.

myoplasty : தசையமைப்பு; தசை ஒட்டுறுப்பு அறுவை : தசைகளில்

ஒட்டுறுப்பு அறுவை மருத்துவம் செய்தல்.

myosarcoma : தசைக் கழலை; தசைப் புற்று : தசையிலிருந்து எழும் உக்கிரமான கழலை.

myosin : மையோசின்; தசைப் புரதம் : தசை உயிரணுக்களைச் சுருங்கச் செய்யும் முக்கிய புரதங்களில் ஒன்று.

myosis : கண்பார்வை இடுக்கம்; பாவைச் சுருக்கமிகைப்பு.

myositis : தசையழற்சி.

myotome : தசைவெட்டு கருவி : 1. தசைகளை வெட்டுவதற்குப் பயன்படும் ஒரு கத்தி. 2. வரித் தசையை உண்டாக்கும் சுரு முளையின் ஒரு தசைத் துண்டத்தின் பகுதி. 3. ஒரு தசைத் துண்டத்திலிருந்து உருவாகி, ஓர் ஒற்றை முதுகுத்தண்டுக் கூறிலிருந்து நரம்பு வலுவூட்டப்பட்ட அனைத்துத் தசைகளும்.

myotomy : தசை வெட்டு : தசைத் திசுவை வெட்டியெடுத்தல் அல்லது கூறுபோடுதல்.

Myotonine : மையோட்டேனைன்: பெத்தனிக்கால் என்ற மருந்தின் வணிகப் பெயர்.

mytonoid : தசைவினை : பொதுவான சுருக்கத்தையும், தளர்ச்சியையும் காட்டும் ஒரு தசை வினை.

myotube : தசையிழைமக் குழாய்: ஒரு குழாயின் தோற்ற முடைய

மண்டையோட்டு தசை இழை மம் வளர்தல்.

myringitis : தசைச் சவ்வு வீக்கம் : தசை நார்ச்சவ்வு வீக்கம்.

myringectomy : செவிச் சவ்வு அறுவை மருத்துவம் : இடைச் செவிச் சவ்வினை வெட்டி எடுத்தல்.

myringoplasty : தசைச் சவ்வு அறுவை : தசைநார்ச் சவ்வில் உள்ள கோளாறை நீக்குவதற் காகச் செய்யப்படும் அறுவை மருத்துவம்.

mysoline : மைசோலின் : பிரிமி டோன் என்ற மருந்தின் வணிகப் பெயர்.

mysophilia : கழிவுப் பொருள் நாட்டம் : கழிவுப் பொருள்களை நோக்கி அதிகமான நாட்டம்.

mysophobia : மாசுப் பொருள் அச்சம் : மாசுப்பொருள், கழிவு பொருள் பற்றிய பிணி உண்டாக்கும் அச்சவுணர்வு.

Mystecline F : மிஸ்டெக்ளின் F : டெட்ராக்கைளினும், ஒரு பூஞ்

சனை எதிர்ப்புத் தூளும் கலந்த கலவையின் வணிகப் பெயர்.

myxoedema : மந்திப்புக் கோளாறு; மெலி வீக்கம் : கேடயச் சுரப்பிக் குலைவு காரணமாக உடல் உறுப்பு களின் அடிச்சவ்வுகள் தடித்து உடலும் உள்ளமும் உக்க அழிவு உண்டாக்கும் நோய்.

myxofibroma : மூளைத்தசைத் திகக்கட்டி : முதிர்ச்சி பெறாத நடு மூளைத்தசை அடங்கிய உக் கிரமல்லாத இணைப்புத் திகக் கட்டி.

myxoma : ஊனீர்ப் புற்று : பெரும்பாலும் சவ்வுப் பொருள் அடங்கியுள்ள ஓர் இணைப்புத் திகக்கழலை.

myxosarcoma : திகக் கழலை : முதிர்ச்சியுறாத நடு மூளைத் தசையை ஒத்திருக்கிற திக அடங்கிய கழலை.

myxoviruses : சளிக்காய்ச்சல் கிருமிகள் : கடும் நீர்க் கோப்பு டன் கூடிய சளிக்காய்ச்சலை உண்டாக்கும் நோய்க் கிருமி களின் தொகுதி.

N

nabothian cyst : நபோத்தியன் கட்டி : கருப்பை வாயின் நபோத்தியன் சுரப்பியில் உண்டாகும் கட்டி. இது முத்துப்போல் வெண்மையாகவும், உறுதியாகவும் இருக்கும். இதனால் தீய விளைவுகள் ஏற்படாது.

nabothian follicles : நபோத்தியன் நீர்மக் கட்டி : கருப்பையின் கழுத்தைச் சார்ந்த கோழைச் சுரப்பிகள் அளவுக்கு மீறி வீங்குவதால் உண்டாகும் நீர்க் கட்டி விரிவாக்கம். அங்கு சுரப்பியின் நாளம் ஒரு குணப்படுத்தும் மேல் தோல் இழை மப்படலத்தின் மூலம் அடைக்கப்பட்டு, இயல்பான சளி வெளியேறாமல் செய்கிறது. அடைபட்ட சுரப்பிப்பைகள் நீர்க்கோவை கட்டியாகும்.

nabothian gland : நபோத்தியன் சுரப்பி : கருப்பை வாயிலுள்ள பல சிறிய, சளி உற்பத்தியாகும் சுரப்பிகளில் ஒன்று. இது ஜெர்மன் மருத்துவ அறிஞர் மார்ட்டின் நபோத் பெயரால் அழைக்கப்படுகிறது.

Nacton : நாக்டோன் : போல்டின் மெத்தில் சல்ஃபேட் என்ற மருந்து.

Naecelle's obliquity : நெகேலி சரிவு; நெகேலி கோணல் : முதிர் கருமுனையின் தலை ஒரு பக்கமாகச் சாய்ந்து, இடுப்பெலும்பு விளிம்பின் குறுக்குவிட்டம் குறைவாக இருத்தல்.

Naegele's obliquity : நேகலே கோட்டம் : இடுப்பு விளிம்பில் தலை முகடு பிணைந்திருக்கும் போது கூட்டுக் கணுப்பை விட உந்துறுப்புக்கு அருகிலுள்ள வகிட்டுத் தையல் உறுப்பு.

Naegele's rule : நெகலே விதி : நிறைமாதக் கர்ப்பிணிகளுக்கு இடுப்புவலி தொடங்குவதற்கான நாளைக் கணக்கிடுவதற்கான விதி. கடைசி மாதவிலக்குக் காலம் தொடங்கிய நாளிலிருந்து பின்னோக்கி 90 நாட்களைக் கணக்கிட்டு, அந்தத் தேதியுடன் ஏழு நாட்களைக் கூட்டி, இந்த நாள் கணக்கிடப்படுகிறது. இந்த விதியை ஜெர்மன் மகப்பேறு மருத்துவ அறிஞர் ஃபிரான்ஸ் நெகலே இந்த விதியை வகுத்தார்.

Naegleria : நகலேரியா : மண்ணில் சுதந்திரமாக வாழும் 'அமீபா' என்ற ஓரணுவுயிர். இது தொடக்கநிலை அமீபா

உறை மூளை அழற்சி. இதில் உயிரிகள், மூக்குக்கும், நோய்க் குறியில்லாத நோய்ப் பரப்பிகள் மூலம் தொண்டைக்கும் பரப்பப்படுகின்றன.

naevus : மச்சம்; மறு; மச்சக் கட்டிகள்; தட்டை மச்சம் : தோலில் நிறமிகளை உண்டாக்கும் உயிரணுக்களிலிருந்து அல்லது இரத்த நாளங்கள் அளவுக்கு மீறி வளர்ச்சியடைவதன் காரணமாக தோலில் உண்டாகும் வட்ட வடிவ மறு.

naevus, capillary : தந்துகி மச்சம்.

nafcillin : நாஃப்சிலின் : பெனிசிலினேசை எதிர்க்கூடிய செயற்கைப் பெனிசிலின். இது சங்கிலிக் கிருமிகளை உற்பத்தி செய்யும் பெனிசிலினேஸ் மூலம் உண்டாகும் நோயின் போது பயன்படுத்தப்படுகிறது.

Naffziger's method : நாஃப்சிகர் முறை : நீர்க்கசிவற்ற வறட்டுக் கண்ணழற்சியை ஆராய்ந்தறிவதற்கான முறை. இதில், நோயாளியை உட்கார வைத்து, அவருக்குப் பின்புறம் நின்று கொண்டு, தலை பின்புறமாகத் திருப்பப்படுகிறது. தலையைப் பிடித்துக்கொண்டு கண்விழிகள், கண்புருவ விளிம்குள் பார்வைத் தளமட்டத்தில் இருக்குமாறு வைத்துக் கூர்ந்து ஆராயப்படுகிறது. அமெரிக்க அறுவைச் சிகிச்சை வல்லுநர்

ஹோவர்ட்-நாஃப்சிகர் பெயரால் அழைக்கப்படுகிறது.

naftidrofuryl oxalate : நாஃப்டிராஃபுரில் ஆக்சாலேட் : இரத்த அழுத்தம் மாறுதலடையாமல் இரத்தம் பாயும் அளவை அதிகரிக்கும் மருந்து. இது மூளை மற்றும் புறநிலைக் கோளாறுகளுக்குப் பயன்படுத்தப்படுகிறது. இதன் பக்க விளைவுகளாகத் தலைவலி, வாந்தி, வயிற்றுப்போக்கு, மயக்கம் உண்டாவதாகக் கூறப்படுகிறது.

nail : நகம்; உகிர் : 1. விரல்கள், கால் விரல்கள் போன்ற கூருணர்வுடைய முனைகளை மூடியிருக்கும் மேல்தோல் பூண். 2. முறிந்த எலும்புத் துண்டுகளைப் பிணைப்பதற்கான அறுவைச் சிகிச்சையில் பயன்படுத்தப்படும் ஒரு மெல்லிய உலோகத்தகடு.

nail, bed : நகத்தளம்.

nailing : ஆணிப்பிணைப்பு; ஆணியடிப்பு : முறிந்த எலும்பை ஆணி மூலம் பொருத்துவதற்கான அறுவை மருத்துவ முறை.

naive : எளிமை நலமுடைய : சூதுவாது அறியாத, இயல்பான எளிமையுடைய.

naked granuloma : வெற்றுப்புடைப்பு : லாங்கான்ஸ் அசுர உயிரணுக்களும், ஒற்றைக் கருமையம் உடைய உயிரணுக்க

ளும் உடைய கடினமான புடைப்பு. இதில் துகள் தழுவையிலும், குருணைக் கட்டிவளையங்களிலும் உள்ளது போன்று திசு நசிவு இராது.

naked nuclei : வெற்றுக்கருமையம் : நீண்டு ஒடுங்கிய, திசுப் பாய்ம நலிவு உயிரணுக்கள். இது இடமகல் கருப்பை உட்படலத்தில் உள்ளது போன்று மிகை வண்ணக் கருமையத்தைக் கொண்டிருக்கும். இவை, எலும்புத் தசைப்பற்றில் உள்ளது போன்று எளிதில் பொடியாக உடையக்கூடிய, திசுப் பாய்மம் மிகக் குறைவாக அல்லது இல்லாமல் இருக்கிற கருமையம் உடைய உயிரணு.

NAI : விபத்து இன்றிக் காயம் (என்.ஏ.ஐ).

nalidixic acid : நலிடிக்சிக் அமிலம் : சிறுநீர்க் கோளாறுகளுக்குப் பயன்படும் மருந்துகளில் ஒன்று.

nalorphine : மார்பின் எதிர்ப்பாளர் : 'மார்பின்' எனப்படும் அபினிச் சத்தினை எதிர்க்கக்கூடியவர்.

naloxone : நாலாக்சோன் : மரமரப்பை எதிர்க்கும் பொருள். இது மரமரப்பூட்டும் வினைகள் அனைத்தையும் எதிர்மாறாக்குகிறது. இது தானே நோவகற்றும் வினையைச்

செய்வதில்லை. இது சுமார் அரைமணி நேரம் வேலை செய்கிறது.

nanogram : நானோகிராம் : ஒரு கிராமின் 10 இலட்சத்தில் ஒரு பகுதியைக் குறிக்கும் பொருண்மையின் ஓர் அலகு (10^{-9}).

nandrolone phenylpropionate : நாண்ட்ரோலோன்-பெனில்புரோப்பியோனேட் : இது டெஸ்டோடிரோன் போன்று புரதம் உருவாக்குகிற, திசு வளர்கிற ஒரு மருந்து. ஆனால் இது பெண்கள் மீது ஆண்மையாக்க விளைவுகளைக் கொண்டிருப்பதில்லை ஏதேனும் காரணத்தினால் பெருமளவில் திசு சேதமடைந்துள்ள அல்லது நலிவு நோய் உள்ள நோயாளிகளுக்கு இது கொடுக்கப்படுகிறது.

nanomelia : நானோமேலியா : உறுப்புகள் அளவுக்கு மீறிச் சிறிதாகத் தோன்றும் ஒரு வளர்ச்சித் திரிபு.

nanophthalmos : கண்குறுக்கம் : கண்கள் மிகச்சிறியதாகக் குறுகியிருத்தல்.

nanous : குள்ளம் : வளர்ச்சி தடைபட்டுள்ள குள்ளத்தன்மை.

nape : பிடரி : கழுத்தின் பின் புறம்; பின் கழுத்து.

naphazoline : நாஃபாசோலின் : மூக்கில் உண்டாகும் ஒவ்வா

மைக் கோளாறுகளிலும், மூக்கு அழற்சி அடைப்பு நீக்க மருந்து. இதன் 1/2000 முதல் 1/1000 வரையிலான கரைசல் பீச்சுத் தூவல் மருந்தாக அல்லது சொட்டு மருந்தாகப் பயன்படுத்தப்படுகிறது.

naphthalene : இரச கற்பூரம் : சாம்பிராணி எண்ணெயிலிருந்து உருவாக்கிய ஒரு படிசு. அந்து ருண்டைகளாகவும்,, பூச்சி கொல்லியாகவும் பயன்படுத்தப்படுகிறது.

naphthaline : நாப்தலின் : புகையிலைப் புகையில் காணப்படும் "கார்பனோஜீன்" எனப்படும் புற்றுத் தூண்டு பொருள்.

napkin rash : இடுப்புக் கச்சைத் தடிப்பு; அணையாடைக் கட்டி : குழந்தைகள் அணையாடையில் சிறுநீர் கழித்து, நவச்சார ஆவித் தன்மையுடன் ஆக்கச் சிதைவு ஏற்படுவதன் காரணமாக உண்டாகும் தோல் தடிப்பு நோய்.

Naprosyn : நாப்ரோசின் : ஃபெர்னாப்ராக்க்சான் என்ற மருந்தின் வணிகப் பெயர்.

naproxen : நாப்ரோக்சென் : இரைப்பை நீர்க்கசிவு ஏற்படாமல் வலியைக் குறைத்து, வீக்கத்தை நீக்கி, விறைப்பினைப் போக்கும் மருந்து.

Narcan : நார்த்தான் : நாலெக்சோன் என்ற மருந்தின் வணிகப் பெயர்.

narcissism : தற்காதல் (தற்பூசனை); தன்னுடல் காதல்; தன்காமம் : தன் மீதே காதல் கொள்ளும் உளவியல் கோளாறு.

narcoanalysis : மயக்க நிலை ஆய்வு.

naris : நாசி : மூக்குத்துளை, மூக்குக் குழியின் இருபுறமும் மூக்கிலுள்ள முன்புறத் திறப்பு.

narcoanalysis : துயில் மயக்கப் பகுப்பாய்வு; போதை பிரித்தாய்வு; மயக்க நிலை ஆய்வு : இலேசான மயக்க மருந்து கொடுத்துத் துயில் நிலையில் இருக்கும்போது மனநிலையைப் பகுப்பாய்வு செய்தல்.

narcolepsy : துயில் மயக்க நோய்; கட்டுப்பாடா தூக்கம் : தவிர்க்க முடியாத திடீர்த் தூக்கக் கோளாறு. பல்வேறு நோய் நிலைகளில் பகலில் அடிக்கடி உறங்கும் நிலை.

narcosis : மருந்து மயக்க நிலை; மருந்தால் நனவிழப்பு; போதை மயக்கம்; வெறி மயக்க நிலை; மயக்க நிலை : மருந்தூட்டுவதால் ஏற்படும் மயக்க நிலை; நோவுணர்ச்சியில்லா நிலை; மரமரப்பு மருந்தூட்டிய நிலை உளவியல் கோளாறுகளின் போது மருந்தூட்டி இந்த மயக்க நிலை வரவழைக்கப்படுகிறது.

narcosynthesis : மருந்து மயக்கப் பகுப்பாய்வு; போதை நினைவூட்டுச் சேர்க்கை : இலேசான மயக்க மருந்தூட்டி துயில் மயக்கத்தை உண்டாக்கி நோயாளிகளின் நினைவிலிருந்து ஒரு நிகழ்ச்சி பற்றிய தெளிவான நினைவை வரவழைப்பதற்கான பகுப்பாய்வு முறை.

narcotic : துயிலூட்டும் பொருள்; சூழ்நிலை உறக்க ஊக்கி; போதையூட்டி; மயக்கி : மயக்க மருந்து; நோவுணர்ச்சி நீக்கும் பொருள்; மரமரப்பூட்டும் மருந்து. இதனால் சுவாசத் தளர்ச்சி ஏற்படலாம். இதனைத் துயிலூட்டும் எதிர்ப்பு மருந்துகளைப் பயன்படுத்தி நீக்கி விடலாம்.

narcotism : மயக்க மருந்துப் பண்பு : மயக்க மருந்தின் செயலாற்றல் பண்பு.

Nardil : நார்டில் : ஃபெனல்சின் என்ற மருந்தின் வணிகப் பெயர்.

nares : மூக்குத் துளைகள்; மூக்கு ஓட்டைகள்; நாசித்துளைகள் : மூக்கின் புறக்குழிவிலிருந்து உள் நோக்கிச் செல்லும் இரு துளைகள்.

Narphen : நார்ஃபென் : ஃபெனாசோசின் என்ற மருந்தின் வணிகப் பெயர்.

nasal : மூக்கு சார்ந்த; மூக்கின்; நாசிய : மூக்குக்கு உரிய; மூக்கிடைத்தட்டு இணை எலும்பு.

nasal, bone : நாசி எலும்பு.

nasal, passages : நாசிப்பாதை.

nasal, septum : நாசிச்சுவர்.

nasalis : மூக்குத்தசை : மூக்கிலுள்ள மூன்று தசைகளில் ஒன்று. இது குறுக்குத்தசைப் பகுதி, சிறகுப் பகுதி எனப் பகுக்கப்பட்டுள்ளது.

nascent : முதிராநிலை : பிறக்கும் நிலையிலுள்ள; பிறந்த நிலையிலுள்ள.

nasion : மூக்கு முனை : 1. மண்டையோட்டிலுள்ள ஒரு புள்ளி. இது மூக்கு நெற்றிப் பொருத்துவாயின் மையப் பகுதிக்கு நேரிணையாக இருக்கும். 2. மூக்கின் 'உச்சிப் பகுதியிலுள்ள பள்ளம்.

naso : மூக்கு சார்ந்த : மூக்கு தொடர்பான ஓர் இணைப்புச் சொல்.

nasoantral : மூக்கு-தாடைக் குழி: மூக்கு மற்றும் தாடைக் குழிப் பை சார்ந்த.

nasoendoscopy : மூக்கு அக நோக்கு ஆய்வு : கண்ணால் நேரடியாகப் பார்க்க இயலாத மூக்கின் பகுதிகளைப் பார்ப்பதற்கான வளையக்கூடிய அல்லது விறைப்பான அக நோக்குக் கருவியால் நோக்குதல்.

nasofrontal : மூக்கு-நெற்றி எலும்பு சார்ந்த : மூக்கு, நெற்றி எலும்புகள் தொடர்புடைய.

nasogastric : மூக்கு-இரைப்பை இணைப்பு : 1. மூக்கை உணவுக் குழாய் வழியாக இரைப்பை வரை இணைத்தல். 2. மூக்கு-இரைப்பைக் குழாய் வழியாகத் திரவச் சத்துப் பொருள்களை இரைப்பைக்குள் செலுத்துதல்.

nasolabial : மூக்கு-மேலுதடு சார்ந்த; நாசி உதடு சார் : மூக்கு, மேலுதடு தொடர்புடைய.

nasolacrimal : மூக்கு-கண்ணீர்ச் சுரப்பி சார்ந்த; நாசி கண்ணீர் சார் : மூக்குக் குழிவு, கண்ணீர்ச் சுரப்பி தொடர்புடைய.

masolarcrimal-duct : நாசி கண்ணீர் சுரப்பி நாளம்.

nasology : மூக்கு நோயியல் : மூக்கு, அதில் உண்டாகும் நோய்கள் பற்றிய ஆய்வு.

nasomental reflex : மூக்குசார் அனிச்சை செயல் : மூக்கின் பக்கத்தைத் தட்டுவதன் மூலம் உண்டாகும் ஓர் அனிச்சை செயல். இதில் கீழுதடு உயர்ந்து, மன இயக்கத் தசை சுருங்கி, முகவாய்க்கட்டைத் தோலில் சுருக்கம் ஏற்படுதல்.

nasopharyngeal : மூக்குத் தொண்டை சார்ந்த : மூக்கு, மூக்குக் குழி, தொண்டை தொடர்பான.

nasopharyngitis : மூக்குத் தொண்டை அழற்சி : மூக்கிலும் அடித் தொண்டையிலும் ஏற்படும் வீக்கம்.

nasopharyngoscope : மூக்குத் தொண்டை உள்நோக்குக் கருவி : மூக்கு, தொண்டைப் பகுதிகளின் உட்புறத்தைப் பார்க்க உதவும் கருவி.

nasopharyngolaryngoscopy : குரல்வளை-தொண்டை ஆய்வு : குரல்வளை, குரல்வளை - தொண்டையை பார்த்து ஆராய்வதற்கும், நெய்ப்புண்களைக் கண்டறிவதற்குமான கருவி.

nasopharynx : மூக்கடித் தொண்டை; மேல் தொண்டை : மென்மையான அண்ணத்திற்கு மேலே யுள்ள தொண்டையின் ஒரு பகுதி.

nasoscope : மூக்கு ஆய்வுக் கருவி : மூக்குக் குழிவை ஆய்வு செய்வதற்கான, மின்விசை மூலம் ஒளிரும் கருவி.

Nasse's law : நாசே விதி : X-தொடர்புடைய பாரம்பரியத்தைச் சுட்டும் விதி. இதன்படி, பெண்களினால் வரும் மன நிலையினால் ஆண்கள் மட்டுமே பாதிக்கப்படுகின்றனர். இதனை ஜெர்மன் மருத்துவ அறிஞர் நாசே விவரித்துரைத்தார்.

nasosinusitis : மூக்கு உட்புழை அழற்சி : மூக்கிலும் அதை அடுத்துள்ள எலும்பு உட்புழைகளிலும் ஏற்படும் வீக்கம்.

natal : பிறப்பு சார்ந்த : பிறப்பு தொடர்பான; பிட்டங்கள் தொடர்புடைய.

natamycin : நாட்டாமைசின் : பூஞ்சண எதிர்ப்புப் பொருள். தொண்டை நோய்களுக்குப் பயன்படுத்தப்படுகிறது.

natality : பிறப்பு வீதம் : சமுதாயம் எதிலும் பிறப்பு வீதம்.

nates : பிட்டங்கள் : பிட்டங்கள்; உடலின் கீழ்ப்புறப் பின் பகுதி, உடலின் மேல் இரு பகுதிகள்.

native : பிறப்பு சார்ந்த : இயல்பாக அமைந்த; உள்ளார்ந்த; ஓர் இடச் சூழலுக்கு இயல்பாகவுள்ள.

National Academy of Medical Sciences NAMS : தேசிய மருத்துவ அறியல் கழகம் : நாட்டில் மருத்துவத்துறையின் பல்வேறு துறைகளில் மிகத் தேர்ந்த திறனாளர்களின் தேவையை நிறைவு செய்யக் கூடிய பல துறை சார்ந்த ஆய்வுக் கழகம்.

National Board of Examination NBE : தேசியத் தேர்வு வாரியம் : மருத்துவ அறிவியலின் பல்வேறு, துறைகளில் தேசிய அளவில் தலையாய மற்றும் ஒரு சீரான தர நிலையில் முதுநிலை மற்றும் உயர்நிலைத் தேர்வுகளை நடத்தும் ஒரு தன்னாட்சி அமைப்பு.

National Health Policy : தேசியச் சுகாதாரக் கொள்கை : 1983இல் இந்திய அரசு வகுத்த கொள்கை. இதில், நோய்த்தடுப்பு, நோய்ச் சிகிச்சை மேம்பாடு, பொதுச்

சுகாதாரம், சுகாதாரக் கவனிப்பின் மறுவாழ்வு அம்சங்கள் ஆகியவை வலியுறுத்தப்பட்டுள்ளன.

National Health Programmes :

தேசியச் சுகாதாரத் திட்டங்கள் : தேசிய மலேரியா ஒழிப்புத் திட்டம், தேசிய யானைக்கால் நோய்க்கட்டுப்பாட்டுத் திட்டம், தேசியத்தொழுநோய் ஒழிப்புத் திட்டம், தேசிய காசநோய் ஒழிப்புத் திட்டம், வயிற்றுப் போக்குக் கட்டுப்பாட்டுத் திட்டம், கடும்க் சுவாச நோய்க் கட்டுப்பாட்டுத் திட்டம், நரம்புச் சிலந்திப் புழு ஒழிப்புத் திட்டம், ஜப்பானிய மூளை அழற்சி நோய்க்கட்டுப்பாட்டுத் திட்டம், அயோடின் பற்றாக்குறை ஒழிப்புத் திட்டம், கருங்காய்ச்சல் (காலா-அசார்) கட்டுப்பாட்டுத் திட்டம், எஸ்.டி.டி. கட்டுப்பாட்டுத் திட்டம், தேசியப் பார்வையின்மைக் கட்டுப்பாட்டுத் திட்டம், தேசியப்புற்று நோய்க் கட்டுப்பாட்டுத்திட்டம், தேசிய மனநலச் சுகாதாரத் திட்டம், தேசியக் காரநோய்க் கட்டுப்பாட்டுத்திட்டம், தாய் சேய் நலத்திட்டம், எல்லோருக்கும் நோய்க்காப்புத் திட்டம், தேசியக் குடும்ப நலத்திட்டம், தேசிய நீர் வழங்கல் மற்றும் கழிவு நீரகற்றல் திட்டம், குறைந்த அளவு தேவைகள் நிறைவுத் திட்டம், 20 அம்சத் திட்டம், ஏமக் குறைவு (எய்ட்ஸ்)

கட்டுப்பாட்டுத் திட்டம் போன்ற பல்வேறு சுகாதாரத் திட்டங்கள் வாயிலாக மக்களின் சுகாதாரத்தை மேம்படுத்துவதற்காக இந்திய அரசு பல்வேறு நடவடிக்கைகளை மேற்கொண்டு வருகிறது.

natraemia : குருதிச்சோடியம் : சுற்றோட்டமாகச் செல்லும் இரத்தத்தில் சோடியம் கலந்திருத்தல்.

natriuresis : சிறுநீர்ச் சோடியக் குறைபாடு : சிறுநீரிலிருந்து சோடியம் அதிக அளவில் நீங்கி விடுதல்.

natriurtetic : சோடியம் நீக்கி : சிறுநீரிலிருந்து சோடியத்தை அதிக அளவில் வெளியேற்றும் இயல்பூக்கி.

Natulan : நாட்டுலான் : புரோகார் போசைன் என்ற மருந்தின் வணிகப் பெயர்.

natural : இயற்கையான, இயல்பான.

natur-cure : இயற்கை மருத்துவ முறை.

naturopath : இயற்கை மருத்துவர்: இயற்கை முறையில் நோய்களைக் குணப்படுத்தும் மருத்துவர். இவர் நோய்களைக் குணப்படுத்த சீருணவு, காற்று, சூரிய ஒளி, நீர் போன்ற இயற்கை முறைகளைப் பயன்படுத்துகிறார்.

naturopathy (nature-cure) : இயற்கை மருத்துவம்; இயல்பு

மருத்துவம் : இயற்கையின் போக்கிலேயே குணமாகும்படி நடத்தப்படும் மருத்துவமுறை. வேதியியல் உரங்கள் இல்லாமல் பயிராகும் உணவுப் பொருள்கள். மூலிகைகளிலிருந்து தயாராகும் மருந்துகள். ஆகியவை இந்த முறையின் அடிப்படை. இது இயல்பான உடல் இயக்கத்தின்படி நோயைக் குணப்படுத்த உதவுகிறது எனக் கூறுவர்.

Naughton test : நாட்டன் சோதனை : முயற்சி, தாங்கும் சக்தி ஆகியவற்றைக் கணித்தறிவதற்கு நெஞ்சுப்பை இயக்கத்துக்கான மிதி செக்குருளைச் சோதனை.

nausea : குமட்டல் : வாந்தி எடுப்பதற்கு முன்பு வரும் குமட்டல் உணர்வு.

nauseant : குமட்டல் பொருள்; குமட்டவல்ல; வாந்தினி : குமட்டல் உண்டாக்கும் ஒரு பொருள்.

navel : கொப்பூழ்; கொப்பூழ்சார் : அடிவயிற்றிலுள்ள ஒரு சிறிய மையப்புள்ளி.

navicular : படகு உரு.

navicularbone : படகு உரு எலும்பு; படகெலும்பு.

navel string : கொப்பூழ்க்கொடி.

Navidrex-k : நாவிட்ரெக்-k : சைக்ளோ பெந்தியாசைடும், பொட்டாசியமும் கலந்த ஒரு கலவையின் வணிகப் பெயர்.

near death experience : மரணவாயில் அனுபவம் : நோய்க்குறி வெளிப்பாட்டில் மரணத்தை நெருங்கிய அல்லது மரணமடைந்துவிட்டார் என அறிவிக்கப்பட்ட பின்னர் குணமடைந்த தனிமனிதர்களின் அனுபவம்.

near drowning : மாள்வுநிலை : பொதுவாக மரணம் விளைவிக்கும் சூழ்நிலைகளுக்கு ஆட்பட்டு ஒருவர் உயிர்பிழைத்த நிலை.

nearsighted : கிட்டப்பார்வை : கண்களுக்கு மிக அண்மையிலுள்ள பொருள்களை மிகத் தெளிவாக பார்க்கும் திறன்.

nearthrosis : இயல்புகடந்த மூட்டிணைப்பு : மூட்டை முற்றிலுமாக மாற்றியமைத்தபின் அமையும் ஒரு புதிய மூட்டு. இணைப்பு இல்லாத முறிவுக்குப் பிறகு உண்டாக இயல்புமீறிய மூட்டு இணைப்பு.

Nebcin : நெப்சின் : டோப்ராமைசின் என்ற மருந்தின் வணிகப் பெயர்.

nebula : விழி மறு; புரை; ஒளி புகுப்படல மறைப்பு; படலத்திரை: விழி வெண்கோளத்தில் படர்ந்து பார்வைக் கோளாறு உண்டாக்கும் மேகம் போன்ற மறு அல்லது புள்ளி.

nebulization : துகள்படலமாக்கம்: திரவத்திலிருந்து ஒரு திவலை அல்லது மூடுபனி போன்ற துகள்கள் உண்டாதல்.

nebulizer : தெளிப்பான் மாற்று கருவி; தெளிகருவி : ஒரு திரவத்தை நுண்நெளிப்பானாக மாற்றுகிற ஒரு கருவி. இதில் தோல், மூக்கு அல்லது தொண்டையில் தெளிப்பதற்கான மருந்து அடங்கியிருக்கும்.

Necator : புத்தகப்பூச்சி : புத்தகப்பூச்சியில் ஒரு வகை.

necatoriasis : கொக்கிப்புழு நோய் : புத்தகப்பூச்சியினால் உண்டாகும் கொக்கிப்புழு நோய்.

neck : கழுத்து : தலைக்கும் தோள்களுக்கு மிடையிலான இடுக்குவழி. பல்லின் தலையுச்சிக்கும் வேர்ப்பகுதிக்கு மிடையிலுள்ள பகுதி.

neck face syndrome : கழுத்து முக நோய் : குளோர்புரோதமாசின் சிகிச்சை தொடங்கியதைத் தொடர்ந்து, வாய்-தொண்டை இசிவு, தொடுவுணர்வு இன்மை, இதய விரைவுத்துடிப்பு, உயர் இரத்த அழுத்தம் ஆகியவை தோன்றும் இடைமாற்ற நோய்க் குறிகள்.

necrobiosis : திசுநசிவு : உயிரணுக்கள் அல்லது திசுக்கள் படிப்படியாக நசிவடைதல்.

necrobiotic nodule : திசு நசிவுக் கரணை : கீல்வாத மூட்டு அழற்சியின் மிகச் சாதாரணமான நுரையீரல் நோய்க்குறிகள். கரணை திரவமாகி, ஓர் உட்குழிவாக அமைகிற போது அல்லது நோய் பீடிக்கிறபோது இந்த நோய்க்குறிகள் தோன்றுகின்றன.

necklace : கழுத்துமாலை : கழுத்தைச் சுற்றியணியும் ஓர் ஆரம்.

necrectomy : நசிவுத்திசு அறுவை மருத்துவம் : நசிவடைந்த திசு எதனையும் அறுவை மருத்துவம் மூலம் அகற்றுதல்.

necrocytosis : உயிரணு அழிவு : உயிரணுக்கு இயல்பு மீறி மரணமடைதல்.

necrology : இறப்பியல் : இறப்புக்கான காரணங்கள் பற்றி ஆய்வு செய்தல். மரணப் புள்ளியியல்.

necrolysis : திசுப்பகுப்பாய்வு : திசுநசிவு மற்றும் திசுப்பகுப்பு.

necrophilia : பிணவேட்கை; பிணப்புணர்ச்சி நோய்; சடல விருப்பு : இறந்த உடல்களுடன் இணைந்திருக்க விரும்பும் மன நோய். பிணத்துடன் உடலுறவு கொள்ளும் உணர்வு.

necropsy : பிணஆய்வு; இறந்த திசு ஆய்வு; சடல ஆய்வு : இறந்த பிறகு செய்யப்படும் உடல் பரிசோதனை.

necrosis : உடல் இழைம அழுகல்; உடல் திசு மடிதல்; நசிவு; அழிவு : எலும்புடன் உடற்பகுதி இழைமம் (திசு) அழுகுதல்.

necrospermia : அழிவிந்து.

necrotic : அழிவு; திசு அழிவு சார்ந்த : திசுவின் ஒரு பகுதி மரணமடைதல் தொடர்புடைய.

necrotising : திசு அழிப்பு : திசுக்களுக்கு மரணம் உண்டாக்குதல்.

necrotizing facitis : தசை அழுகல் நோய் : உடலுக்குள் நுழையும் தசை தின்னி பாக்க்டீரியாவினால் உண்டாகும் நோய்.

nedocromil : மூச்சுக்குழாய் அழற்சித் தடைப்பொருள் : உட்கவாசித்த ஒவ்வாமை ஊக்கியினால் தூண்டப்பட்ட அல்லது தூண்டுதலுக்கு 10 முதல் 15 நிமிடங்களுக்கு முன்பு செலுத்தப்படும்போது உடற்பயிற்சி மூலமாகத் தூண்டப்பட்ட உடனடியான மற்றும் காலந்தாழ்ந்த மூச்சுக்குழாய்ச் சுருக்கத்தைத் தடை செய்கிற அழற்சி எதிர்ப்புப் பொருள்.

needle : ஊசி : ஒரு நுண்ணிய, சுர்மையான நுனியுடைய கருவி. இது அறுவைச் சிகிச்சையில் தையலிடுவதற்கு, பிணைப்பதற்கு அல்லது துளையிடுவதற்குப் பயன்படுத்தப்படுகிறது.

needle, hypodermic : சதை ஊசி.

needling : ஊசியீடு.

nefopam : நெஃபோபாம் : நோவ கற்றும் அல்லது உணர்ச்சியின் மையைத் தூண்டும் ஒரு மருந்து. இது மூச்சோட்டத் தைக் குறைப்பதில்லை.

negative : எதிர்மறை.

negativism : வெற்றி மறுப்பு வாதம்; எதிர் மறைக்கொள்கை : நோயாளி தீவிரமாக ஒத்துழைக்க மறுத்தல்; குறிப்பாகச் செய்யச் சொல்வதற்கு எதிர்மாறாக எதனையும் நோயாளி செய்தல். முரண் மூளை நோயின் போது இது உண்டாகலாம்.

neglect : அசட்டை : கவனம் செலுத்தாமல் சிகிச்சையளித்தல். குறைந்த அளவு உடலியல், உணர்வியல் கவனிப்பு அளிப்பதற்குத் தவறுதல்.

negligence : அசட்டை; கருத்தின்மை; கவனமின்மை; புறக்கணிப்பு; மனப்பான்மை : மற்றவர்களுக்குக் கேடு விளையும் வகையில் அசட்டையாகவும், கவனக் குறைவாகவும் நடந்து கொள்ளுதல். மருத்துவர் அல்லது செவிலியர் நோயாளிகளுக்குச் சிகிச்சையளிப்பதில் கவனங்குன்றி இருத்தல். இது சட்டப்படியான இழப்பீடு பெறுவதற்கு வழக்குத் தொடரக் காரணமாக அமையலாம்.

Negram : நெக்ராம் : மாலிசிடிக் அமிலத்தின் வணிகப்பெயர்.

Neisseria : உடலுண்ணிக்கிருமி : கிராம் சாயம் எடுக்காத புள்ளிக் கிருமி வகைகளில் ஒன்று. இந்த நோய்கிருமிகள் இணை இணையாக அமைந்திருக்கும் இவை மனிதரிடமும், விலங்குகளிடமும் உடலுண்ணிகளில் காணப்படும். இது மேக வெள்ளை. மூளை வெளியுறை அழற்சி உண்டாக்கும்.

Nelaton's line : நெலாட்டான் கோடு : இடுப்பு சார்ந்த முதுகந்தண்டின் மேற்பகுதியையும் முன்பகுதியையும் இடுப்புக் குழாயுடன் இணைக்கும் ஒரு கற்பனைக்கோடு. தொடை எலும்பின் பெருங்கால் எலும்பு பெரும்பாலும் இந்தக் கோட்டின் மேல் அல்லது அதற்குக் கீழே அமைந்திருக்கும்.

Nelson syndrome : நெல்சன் நோய் : கபச்சுரப்பிக் கட்டியுடன் தொடர்புடைய நோய். இதனால் தோல் நிறம் மாறுகிறது. அதாவது வெள்ளை கறுப்பாகவும், கறுப்பு வெள்ளையாகவும் மாறி விடுகிறது. இதனால், தங்களுக்கு இன வெறித்தொல்லை ஏற்படுவதாகப் பெரும்பாலான நோயாளிகள் கூறுகிறார்கள்.

nema : நேமா : ஓர் இழைமம் தொடர்புடைய முன்னடைச் சொல்.

-nema : -நேமா : இனக்கீற்று களின் வளர்ச்சியில் இழைமம் போன்ற நிலை தொடர்புடைய பின்னொட்டுச் சொல்.

nematodes : நீளருளைப் புழுக்கள்; உருளைப் புழு; நூற்புழு; வட்டப்புழு : நீண்டு உருண்ட வடிவ முடைய புழுக்கள். இதன் இரு பாலினங்களும் குடற் குழாயில் காணப்படுகின்றன. இவற்றில் பலவகைகள் மனிதனுக்கு ஒட்டு உண்ணிகளாக உள்ளன. இவை இரு தொகுதிகளாகப் பகுக்கப் பட்டுள்ளன: 1. குடலில் மட்டுமே வாழும் புழுக்கள், கொக்கிப் புழுக்கள், சாட்டைப் புழுக்கள் இந்த வகையின. 2. பெரும் பாலும் திசு ஒட்டுண்ணிகளாக உள்ளன. (எடு) நரம்புச் சிலந்திப் புழுக்கள், யானைக் கால் நோய்ப் புழுக்கள்.

nemathelminthiasis : நீளருளைப் புழுத் திரட்சி : நீளருளைப் புழுக்கள் திரண்டிருத்தல்.

nematocide : நூற்புழுக் கொல்லி: நூற் புழுக்கள் எனப்படும் வட்டப்புழுக்களைக் கொல்லும் மருந்து.

nematode : வட்டப்புழு.

nematology : நூற்புழுவியல் : நூற்புழுக்கள் பற்றி ஆய்வு செய்யும் ஒட்டுண்ணியியலின் ஒரு பகுதி.

nembutal : நெம்புட்டால் : பென் டாபர்பிட்டோன் என்ற மருந்தின் வணிகப்பெயர்.

neo : புதிய.

neocerebellum : சிறுமூளை : சிறுமூளைக் கோளத்தின் பெரிய இடைமட்டப் பகுதி.

neocortex : சிறுமூளை மேலுறை: காத்தெலும்பு தவிர, மிக அண்மையில் உருவாகியுள்ள சிறு மூளை மேலுறை.

NeoCytamen : நியோசைட்டா மென் : ஹைட்ராக்கோ கோபாலமைன் என்ற மருந்தின் வணிகப் பெயர்.

neodymium : நியோடியியம் (Nd): பூமியில் கிடைத்தும் அரிதான தனிமங்களில் ஒன்று. அணுஎடை 144.

neogenesis : திசுமறு உயிர்ப்பு : திசு மறு உயிர்ப்புப் பெறுதல்.

neolalism : பொருளற்ற சொல் புனைவு : பொருளற்ற புதிய சொற்கள் புனைதல்.

neolithic : புதிய கற்காலம் : பண்பட்ட கருவிகள் பயன்படுத்தப்பட்ட கற்காலப் பிற்பகுதி சார்ந்த.

neologism (neology) : புதுச் சொற் புனைவு : சிந்தனைக் கோளாறைக் குறிக்கப் புதிதாகச் சொற்களை புனைந்து கூறுதல்.

neomembrane : இழைமத்திசு மென்படலம் : மூலையில் அடிப்பகுதியிலுள்ள நாட்பட்ட குருதிக் கட்டியில் மேலுள்ள விளைவினைவுடைய இழைமத்திசுவின் மெல்லிய படலம்.

Neo Mercazole : நியோமெர்க்காசோல் : கார்போமாசோல் என்ற மருந்தின் வணிகப் பெயர்.

neomycin : நியோமைசின் : நோயினால் வீக்கமடைந்த தோலைக் குணப்படுத்துவதற்கு வாய்வழி கொடுக்கப்படும் உயிர் எதிர்ப்புப் பொருள். சிலசமயம் குடல் நோய்களுக்கும் வாய்வழி கொடுக்கப்படுகிறது.

Neo Naclex : நியோநாக்ளெக்ஸ் : பாண்ட்ரோஃபுளுவாசைட் என்ற மருந்தின் வணிகப் பெயர்.

neonatal : புதிதாய்ப் பிறந்த; பச்சிளமை : ஆயுளின் பிறப்பு முதல் 28 நாட்கள் வரையுள்ள கால அளவு.

neonate : பச்சிளங் குழந்தை; பச்சிளங் குழவி.

neonatal period : குழவி மரணக் காலம் : ஒரு குழந்தையின் வாழ்நாளில் முதல் 28 நாட்கள். குழந்தை பிறந்த முதல் ஒரு மாதத்தில் ஏற்படும் குழந்தைகள் மரண வீதம்.

neonate : பச்சிளங்குழவி; பிறந்த பிள்ளை : பிறந்து 4 வாரங்கள் வரையுள்ள குழந்தை.

neonatologist : வாழ் மரபாய்வி யலறிஞர் : வாழ் மரபாய்வியலில் வல்லுநர்.

neonatology : குழவி ஆய்வியல்; குழந்தை மருத்துவ இயல் : பிறந்த குழந்தை பற்றிய அறிவியல் ஆய்வு.

neophilism : விசித்திர வாழ்க்கை: புதியவர்கள், பொருள்கள், காட்சிகள் ஆகியவற்றின் இயல்பு மீறிய விசித்திர வாழ்வு.

neoplasia : கழலை உருவாக்கம்; திசு மிகைப்பு; கட்டிகள் : சொற் பொருளின்படி இது புதிய திசுக்கள் உருவாக்கத்தைக் குறிக்கும். எனினும், மரபுப்படி இது கழலை உருவாக்கத்தில் நோயியல் செய்முறைகளைக் குறிக்கும்.

neoplasm : உடற்கட்டி; புது வளர்ச்சி; திசு மிகைப்பெருக்கம்; புதுப் பெருக்கம்; புற்று : புற்று நோயாகவுள்ள அல்லது புற்று அல்லாத ஒரு கட்டி.

neoplasty : உறுப்பு மீட்டாக்கம் : உடல் உறுப்புகளை அறுவை மருத்துவம் மூலம் மீட்டாக்கம் செய்தல்.

neoplastic : கழலை சார்ந்த : கழலை தொடர்பான அல்லது உயிரியல்பொருள் அடங்கியுள்ள.

Neosporin : நியோஸ்போரின் : பாலிமிக்கின் நியோமைசின், கிராமிசிடின் அடங்கியுள்ள, கண் நோய்க்கான சொட்டு மருந்து.

neostigmine : நியோஸ்டிக்மைன் : இயக்குதசை இயக்கத்தை மேம்படுத்துவதற்கான ஒரு கோலினேர்ஜிப் பொருள்.

neostriatum : வரிச்சவ்வு : வால் கருமையம் மற்றும் பெரு மூளைக் கருமையம்.

Nepenthe : துயர் மறப்பு மருந்து; மறதியூட்டல்; மன அமைதியூட்டல் : மனத்துயரை மறக்க வைக்கும் மருந்து. இது அபினிச் சாரம் போன்ற ஓர் அபினித் தயாரிப்பு.

nephralgia : சிறுநீரக வலி.

nephrectomy : சிறுநீரக அறுவை; சிறுநீரக நீக்கம்.

Nephril : நெஃப்ரில் : பாலித்தையாசைட் என்ற மருந்தின் வணிகப் பெயர்.

nephrectasia : சிறுநீரக இடுப்புக் குழி விரிவாக்கம் : சிறுநீரகத்தின் இடுப்புக் குழி விரிவடைதல்.

nephritic syndrome : சிறுநீரக நோய் : சிறுநீர்க் குருதிப் போக்கு, சிறுநீர்ச் சுரப்புக் குறைவு, மிகைக் குருதி அழுத்தம் போன்ற நோய்கள்.

-nephric : சிறுநீரகம் சார்ந்த : சிறுநீரகம் சார்ந்த நோயைக் குறிக்கும் பின்னொட்டுச் சொல்.

nephritic : சிறுநீரக அழற்சி : சிறுநீரகத்தில் ஏற்படும் வீக்கம்.

nephritis : சிறுநீரக வீக்கம்; சிறுநீரக அழற்சி : சிறுநீரகத்தில் ஏற்படும் வீக்கம், விரிவகற்சி போன்ற பல்வேறு நிலைகளின் ஒரு தொகுதியைக் குறிக்கம் சொல்.

nephroblastoma : சிறுநீரகக் கட்டி : வில்ம் கட்டி. குழந்தைகளிடம் சிறுநீரகத்தில் வேகமாக வளரும் கட்டி.

nephrocalcinosis : சிறுநீரகச் சுண்ணமாக்கம்; சிறுநீரகச் சுண்ணமேறல் : சிறுநீரகத்தினுள் சுண்ணமாக்குதல் நடைபெறும் பல்வேறு பகுதிகள்.

nephrocapsulectomy : சிறுநீரக உறை நீக்கம்; சிறுநீரகக் கூட்டு வெட்டு : சிறுநீரக மேலுறையை அறுவை-மருத்துவம் மூலம் நீக்குதல்.

nephrogenic : சிறுநீரக : சிறுநீரகத் திக வளரச் செய்யும் திறன். இது சிறுநீரகத்தில் தோன்றுகிறது.

nephrogram : சிறுநீரக ஊடுகதிர்ப்படம் : சிறுநீரகத்தின் ஊடுகதிர்ப்படம். ஊடு கதிரைக் காட்டக் கூடிய பொருளை நரம்பு வழியாகச் செலுத்தி இந்தப் படம் எடுக்கப்படுகிறது.

nephrography : சிறுநீரக ஊடுகதிர்ப்படம் எடுத்தல் : ஒப்பீட்டு ஊடகத்தை நரம்பு வழியாகச் செலுத்தி எடுக்கப்படும் சிறுநீரக ஊடு கதிர்ப்படம்.

nephrolithiasis : சிறுநீரகக் கல் நோய் : சிறுநீரகத்தில் கற்கள் இருத்தல்.

nephrolithotomy : சிறுநீரகக் கல் நீக்கம்; சிறுநீரகக்கல் எடுப்பு : சிறுநீரகத்திலுள்ள கற்களை அறுவை மருத்துவம் மூலம் அகற்றுதல்.

nephrology : சிறுநீரகவியல் : சிறுநீரகத்தைப் பற்றியும் அதில் உண்டாகும் நோய்கள் பற்றியும் சிறப்பாக ஆராய்தல்.

nephroma : சிறுநீரகக்கட்டி : சிறுநீரகத் திசுவில் உண்டாகும் ஒரு வகைக் கட்டி.

nephromegaly : சிறுநீரக மிகை வளர்ச்சி : சிறுநீரகத்தின் ஒன்றில் அல்லது இரண்டிலும் ஏற்படும் மிகை வளர்ச்சி.

nephron : சிறுநீரக வடிப்பி; சிறுநீரகக் கூறு : சிறுநீரகத்தின் ஓர் அலகு. இதன் எண்ணிக்கையைப் பொறுத்து, சிறுநீரகத்தின் அளவு அமையும். மனிதரின் சிறுநீரகத்தில் 10 இலட்சம் நெஃப்ரான்கள் காணப்படும். இது உடலின் நீர்க் கொள்ளளவைக் கட்டுப்படுத்துகிறது; சோடியம், பொட்டாசியம் போன்ற மின் பகு பொருள்களையும் கட்டுப்படுத்துகிறது. இரத்தத்தில் அமில, காரச் சமநிலையைப் பேணுகிறது. குளுக்கோஸ், அமினோ அமிலங்கள், பாஸ்பேட்,

பைகார்பனேட், புரதங்கள் ஆகியவற்றின் சரியான அளவைப் பேணுகிறது. யூரியா, யூரிக் அமிலம், கிரியாடினின் சல்ஃபேட் போன்ற கழிவுப் பொருள்களை அகற்றுகிறது. இயல்பான இரத்த உற்பத்திக்குத் தேவையான எரித்ரோப்பாய்டின் என்ற பொருளை உற்பத்தி செய்கிறது.

nephropathy : சிறுநீரக நோய் : குருதிநாள விரிவகற்சியினால் உண்டாகும் சிறுநீரக நோய்.

nephropexy : சிறுநீரகம் பொருத்துதல்; சிறுநீரகப் பொருத்தம் : மிதக்கும் சிறுநீரகத்தை அறுவை மருத்துவம் மூலம் பொருத்துதல்.

nephroplasty : சிறுநீரக ஒட்டுறுப்பு மருத்துவம்; சிறுநீரக அமைப்பு : சிறுநீரகத்தில் ஒட்டு உறுப்பு அறுவை மருத்துவம் செய்தல்.

nephroptosis : சிறுநீரக இடப் பெயர்ச்சி; சிறுநீரகச் சரிவு : சிறுநீரகம் இறங்கி இடம் பெயர்ந்திருத்தல். சில சமயம் மிதக்கும் சிறுநீரகத்தையும் இது குறிக்கும்.

nephropyosis : சிறுநீரகச்சீழ்; சிறுநீரகச் சீழ்மை : சிறுநீரகத்தில் சீழ் பிடித்தல்.

nephrorrhapy : சிறுநீரகப் பொருத்து மருத்துவம் : மிதவைச் சிறுநீரகத்தை அதன் இடத்தில் பொருத்து வதற்கான அறுவை மருத்துவம்.

nephrosclerosis : சிறுநீரகத் தமனித் தடிப்பு : வடுப்பட்ட, சுருங்கிய சிறுநீரகம். தமனித் தடிப்புச் சிறுநீரகங்களில் பொதுவாக இது காணப்படுகிறது.

nephroscope : சிறுநீரக ஆய்வுக் கருவி; சிறுநீரக நோக்கி : சிறுநீர்த்திசுக்களை நோக்குவதற்கான உள்ளூறுப்பு நோக்குக் கருவி. சிறுநீர் தொடர்ந்து கழிவதற்கும், அதனுடன் சேர்ந்து வரும் சேதாரப் பொருள்கள் வெளியேறுவதற்கும் இதில் வசதி செய்யப்பட்டுள்ளது.

nephrosis : சிறுநீரக நசிவு; சிறுநீரகக் கேடு : சிறுநீரகத்தில் வீக்கம் ஏற்படாமல் நசிவு ஏற்படுதல்.

nephrotic syndrome : சிறுநீரக நோய்; சிறுநீரக நோய்க்குறி தொகுப்பு; சிறுநீரகிய இணைப்போக்கு : இரத்த நிணநீர் முட்டை வெண்கரு குறைவதால் உண்டாகும் நோய். இதனால் சிறுநீரகங்களில் குறைந்த அளவு திசுவியல் மாற்றங்கள் ஏற்படுகின்றன. சிறுநீரக முடிச்சு நோய்களிலும் இது ஏற்படக்கூடும். இதனால் நீரிழிவு நோய் சிக்கலாகக் கூடும்.

nephrostomy : சிறுநீர்வடி குழாய்; நீரகத் துளையீடு : சிறுநீர்க்குழாயைத் தவிர்த்து, அடி வயிற்று மேற் பரப்புக்குச் சிறுநீரை வெளியேற்றுவதற்காகச் சிறுநீரகத்தில் ஒரு சிறிய குழாயைச் செலுத்துதல்.

அறுவை மருத்துவத்துக்குப் பிறகு சிறுநீர்க் குழாய் குணமடைவதற்காக இது கையாளப்படுகிறது.

nephrotomy : சிறுநீரகக் கீறல்; சிறுநீரக வெட்டு; சிறுநீரகத் துளையீடு : சிறுநீரகப் பொருளில் கீறலிடுதல்.

nephrototoxic : சிறுநீரக நச்சு : சிறுநீரக உயிரணுக்கள் செயற்படுவதைத் தடுக்கிற அல்லது அந்த உயிரணுக்களை அழிக்கிற நச்சுப்பொருள்.

nephrotoxin : சிறுநீரக நச்சுப் பொருள் : சிறுநீரகங்களுக்கான குறிப்பிட்ட அழிவுக் குணங்கள் உடைய ஒரு நச்சுப்பொருள்.

nephroureterolithiasis : சிறுநீரகக் கல்லடைப்பு : சிறுநீரகங்களிலும் சிறுநீர்க் குழாய்களிலும் கல்லடைப்புகள் இருத்தல்.

nephro ureterectomy : சிறுநீரக நாள அறுவை மருத்துவம்; சிறுநீரக நீர்க்குழல் எடுப்பு : சிறுநீரகத்துடன் சிறுநீர்க் கசிவு நாளத்தின் ஒரு பகுதியை அல்லது முழுவதையும் அறுவை மருத்துவம் மூலம் அகற்றுதல்.

nerve : நரம்பு : வெளிநரம்புக்கும் நரம்பு மையத்திற்கும் இடையில் துடிப்புகளை அனுப்புவதற்கு உதவும் இழைகளின் நீண்ட தொகுதி.

nerve, autonomic : ஆள்நரம்பு.

nerve, centre : நரம்பு மையம்.

nerve, knot : நரம்புத்திரள்.

nerve, cranial : தலை நரம்பு.

nerve, efferent : இயல் நரம்பு.

nerve, motor : இயக்க நரம்பு.

nerve, parasympathetic : சீரமை நரம்பு.

nerve, peripheral : புற நரம்பு.

nerve, sensory : உணர் நரம்பு.

nerve setur : நரம்புத் தையல்.

nerves : நரம்புணர்வு நிலை.

nervine : நரம்பூக்க மருந்து.

nervous : நரம்பு சார்ந்த; நரம்பிய; பதைப்பு : நரம்புகள் நிறைந்த நரம்புணர்வைப் பாதிக்கின்ற மென்மையான நரம்புகளையுடைய; நரம்புக் கோளா றுடைய.

nervousness : பதைபதைப்பு; பதற்றம் : எளிதில் மனஉளைச்சலும் எரிச்சலும் ஏற்படும் நிலை.

nervous system : நரம்பு மண்டலம் : நரம்புகளின் அமைப்பு.

nesidioblastosis : மிகையணுவளர்ச்சி : நீரிழிவு நோயுடன் தொடர்புடைய மிகையணுவளர்ச்சி உண்டாக்கும் உயிரணுத் திரட்சி.

nest : உயிரணுத்திரட்சி; கூடு : பறவையின் கூடுபோல் காணப்படும் உயிரணுக்களின் ஒருசிறிய திரட்சி.

nest cell : அணுக்கூடு.

nested nails : எலும்பு உட்புழை ஆணி : நீண்ட எலும்புகளின் உட்புழையில் இருபக்கமும் உள்ள ஓர் இணை ஆணிகள்.

net : இழைம வலை : ஒன்றோடொன்று பின்னிப் பிணைந்துள்ள இழைமங்களின் வலைப் பின்னல் போன்ற அமைப்பு.

net reproduction rate of one NRR : நிகர இனப்பெருக்க விகிதம் : ஒரு தாயின் இனப்பெருக்க காலத்திற்குள் ஒரு வாழும் மகள் மூலம் தாயை மாற்றாகக் கம் செய்தல்.

Nethraprin D span : நெத்ராப்ரின் டோஸ்பான் : இணைப்பு நோயில் (ஆஸ்த்மா) பயன்படும் மூச்சுக் குழாய் அடைப்பு நீக்க மருந்தின் வணிகப் பெயர்.

netilmycin : நெட்டில்மைசின் : ஜென்டாமைசினை எதிர்க்கக் கூடிய உயிரிகள் மீது செயற்படக்கூடிய அமினோ கிளைக் கோசைடுகள்.

nettle rash : காஞ்சொறி : ஒரு பொதுவான களைச் செடியான காஞ்சொறி முத்துக்களால் ஏற்படும் தடிப்புச் சொறி வேதனை.

network : வலையமைவு; பிணைப்பு.

Neufeld nail : நியூஃபெல்ட் ஆணி : V-வடிவுடைய நுணியுடைய ஓர் அங்கக்கோணல் ஆணி. பெருங்கால் எலும்புகளிடையே ஏற்படும் முறிவை பொருத்துவதற்கு இது பயன்படுத்தப்படுகிறது. அமெரிக்க அறுவைச் சிகிச்சை வல்லுநர் அலோன்சோ நியூஃபெல்ட் பெயரால் அழைக்கப்படுகிறது.

Neulactil : நியூலாக்டில் : பெரிசையசின் என்ற மருந்தின் வணிகப் பெயர்.

neural : நரம்பு சார்ந்த; நரம்பிய : நரம்பு மண்டலம் சார்ந்த.

neuralgia : நரம்புவலி; நரம்புக்குத்துவலி : நரம்பு மண்டலத்தில் ஏற்படும் வலி. நரம்பு உழைச்சல்.

neuralgic : தலைவலி சார்ந்த.

neurapraxia : வெளிநரம்புச் செயலிழப்பு; நரம்புச் செயல் தேக்கம் : வெளி நரம்பு இழைமங்களில் தற்காலிகமாக ஏற்படும் செயலின்மை. இது நகங்குதல் அல்லது நீண்ட கால அழுத்தம் காரணமாக உண்டாகிறது.

neurasthenia : நரம்புத் தளர்ச்சி நோய் : களைப்பு, சோம்பல், முயற்சியின்மை, படப்படப்பு, அதிக கூருணர்வு, காரணமின்றி எரிச்சல், அடிக்கடி உடல்

தளர்ச்சி ஆகியவை உண்டாகும். அரிதாக ஏற்படக்கூடிய ஒரு நோய்.

neurasthemic : நரம்புத் தளர்ச்சி சார்ந்த.

neuraxis : மூளை-முதுகுத்தண்டு அச்சு : மூளைத்தண்டும், முதுகுத் தண்டும் இணைந்திருத்தல். மூளை-முதுகுத்தண்டு அச்சு.

neurectoderm : நரம்பியல் திசு : நரம்புக் குழாய், நரம்புக் கொண்டை ஆகியவற்றிலிருந்து பெறப்படும் திசுக்கள்.

neurectomy : நரம்பு அறுவை மருத்துவம்; நரம்பெடுப்பு : நரம்பின் ஒருபகுதியை வெட்டியெடுத்தல்; நரம்பைத் துணித்தல்.

neurilemma : நரம்பிழையுறைச் சவ்வு; நரம்பிழைத் தகடு : முதுகந்தண்டு நாளத்தைச் சுற்றியுள்ள ஒரு நரம்பு இழைமத்தை மூடியுள்ள மெல்லிய புறச்சவ்வு.

neurilemmoma : நரம்பு உயிரணுக்கட்டி : கிட்டமைப்பில் ஷ்வான் உயிரணுக்களுக்கு ஒப்பான உயிரணுக்களிலிருந்து உண்டாகும் பொதியுறைபுள்ள உக்கிரமற்ற கட்டி.

neurine : நரம்பிழைமம் சார்ந்த.

neuritis : நரம்பழற்சி : நரம்பின் வீக்கம்.

neuroblast : நரம்பணு; நரம்பு மூலவணு : நரம்பு உயிரணு.

neurinoma : நரம்பு உறைக்கட்டி: நரம்பின் பொதியுறையில் உண்டாகும் கட்டி.

neurectomy : நரம்பு அறுவை.

neuritis : நரம்பு அழற்சி.

neuritis, alcoholic : மதுவிய நரம்பழற்சி.

neuritis, diabetic : நீரிழிவு நரம்பழற்சி.

neuro- : நரம்பு : நரம்பு அல்லது நரம்பு தொடர்பானவற்றைக் குறிக்கும் கூட்டுச் சொல்.

neuroablation : நரம்புத்திச அழிவு : நரம்புத்திச அழிபடுதல்.

neuroanatomy : நரம்பு மண்டல உட்கூறியல் : நரம்புமண்டலத்தின் உட்கூறியல்.

neuroanaesthesia : நரம்பு உணர்வு நீக்கம் : நரம்பியல் அறுவைச் சிகிச்சைக்கான உணர்வு நீக்கம்.

neuroarthropathy : நரம்பு மூட்டு நோய் : மைய நரம்பு மண்டல நோயுடன் இணைந்த மூட்டு நோய்.

neurobiology : நரம்புமண்டல உயிரியல் : நரம்புமண்டலம் பற்றிய உயிரியல்.

neuroblastoma : நரம்பணுக்கட்டி : நரம்பணுக்களில் உண்டாகும் உக்கிரமான கட்டி. இது பொதுவாக அண்ணிரகச்

சுரப்பி மச்சையில் உண்டாகிறது. இது பரிவு நரம்பு மண்டலத்தின் எந்தப் பகுதியிலும் உண்டாகலாம்.

neurocanal : முதுகுத்தண்டு மையப்புழை : முதுகுத்தண்டு வடத்தின் மையப்புழை.

neurocheck : நரம்பியல் சோதனை : நரம்பு பற்றிய சுருக்கமான கணித்தாய்வு.

neurocirculatory : நரம்பு-சுற்றோட்டம் சார்ந்த : சுற்றோட்டம் மற்றும் நரம்பு மண்டலம் தொடர்புடைய.

neurocoele : நரம்பு மண்டல உட்குழிகள் : மைய நரம்பு மண்டலத்திலுள்ள உட்குழிகள். இதில் மூளையின் குழிவுக் கண்ணறைகள், முதுகுத் தண்டின் மைய உட்புழை ஆகியவை உள்ளடங்கும். இவை நரம்புக் குழாயிலிருந்து தோன்றுகின்றன.

neurocranium : மண்டையோட்டுப் பகுதி : மூளையை மூடி உள்ள மண்டையோட்டின் பகுதி.

neurocrine : நியூரோக்கிரைன் : ஒரு வேதியியல் இடமாற்றுப் பொருள். நரம்புகளைப் பாதிக்கும் நாளமில் உட்குரப்பு நீர்.

neurocutaneous syndromes : நரம்பு-தோல் நோய்கள் : மூளை, தோல், கண் மற்றும் பிற மண்டலங்களைப் பாதிக்கும் நோய்

கள். நரம்பு நாய்க்கழலை, மூளைத் திசுக் காழ்ப்பு, வான் ஹிப்பிள்-லிண்டா நோய், ஸ்டர்ஜ்-வெபர் நோய், உறுப்பு ஒத்தியங்காமை போன்ற நோய்கள் இவற்றில் அடங்கும்.

neurocysticercosis : நரம்பியல் ஒட்டுண்ணி அழற்சி : முட்டைப் பருவ நாடாப்புமுவினால் உண்டாகும் நரம்பியல் ஒட்டுண்ணி அழற்சி நோய். இதில் சிறிய புடைப்பு நைவுப் புண் உண்டாகும்.

neurocytolysis : நரம்பு உயிரணு அழிவு : நரம்பு உயிரணு அழிதல்.

neuro dermatitis : நரம்புத் தோலழற்சி; நரம்பியத் தோலழற்சி : தோலில் தடிமனான படலங்கள் ஏற்படுதல். தடிப்பு கனமாக, எரிச்சல் அதிகமாகிறது. சொரிவதால் தோல் மேலும் தடிப்பாகிறது.

neurodiagnosis : நரம்பு நோய் நாடல் : நரம்பியல் கோளாறுகளைக் கண்டறிதல்.

neuroectoderm : நரம்பு கரு முளைப்புறத்தோல் : மைய மற்றும் வெளிப்புற நரம்பு மண்டலத்தை உருவாக்கும் கரு முளை புறத்தோல்.

neuroendocrine cells : நரம்பு நாளமில் சுரப்பு நீர் உயிரணுக்கள். புற மற்றும் அக நுரையீரல் காற்றுவழிகளின் பல்வேறு மண்டலங்கள் நெடுகிலும்

அடிப்புற சவ்வுடன் தொடர்பு கொண்டு அமைந்துள்ள நுரையீரல் சுரப்பு நீர் உயிரணுக்கள். இந்த உயிரணுக்களில் சில தங்கள் நுண்குடல்இழை நீட்சிகளுடன் உயிரணுச் சுவரின் உட்பகுதி இடைவெளிகள் நீண்டிருக்கும். இந்த உயிரணுக்கள் நீரில்லாத திசுப்பாய்மத்தில் சவ்வு சூழ்ந்த எலெக்டிரான் அடர்ந்த கொப்புளங்களைக் கொண்டிருக்கும். இவற்றை ஏபியூடி. உயிரணுக்கள், குல்சிட்ச்கி அல்லதுஃபேயர்ட்டெர் உயிரணுக்கள் என்றும் கூறுவர்.

neuroendocrine tumours : நரம்பு நாளமில் சுரப்பு நீர்க்கட்டிகள் : உக்கிரமாக மாறக்கூடிய ஒரு கட்டி வளர்ச்சி. இது நரம்பு நாளமில் சுரப்பு நீர்க்குணங்களையுடைய ஒன்று அல்லது அதற்கு மேற்பட்ட இயக்குநீர்களைச் சுரக்கிறது. இவை கரு முளை நரம்புக் கொண்டை உயிரணுக்கள் லிருந்து உருவாகின்றன. இவை ஏ.பி.யூ.டி கட்டிகள், புற்று போன்ற கட்டிகள், இன்சலினோமா, உடல் உள்ளூறப்பு கட்டிகள், குளுகாகோனாமா, சோலிங்கர்-எலிசன் நோய் ஆகியவை இதற்குச் சில எடுத்துக்காட்டுகள்.

neuroepithelial bodies NEB : நரம்புத் தோலிழைமப் பொருள்கள் : மூளைச் சுரப்பு-நீரை உற்பத்தி செய்யும் உள் நுரையில்

காற்று வழிகளில் காணப்படும் நரம்பு வலுவூட்டுக் கட்டமைப்புகள்.

neurocrine : நியூரோக்ரைன் : நரம்பு மூலம் கடத்தும் செயல் கொண்ட நியூரோக்கிரைன் விளைவுடைய பொருள்.

neuroepithelium : நரம்பு மேல் திசு : புறத்தூண்டுதல்களை ஏற்கும் புறத்தோல் உயிரணுக்கள்.

neurofibril : நரம்பு இழைமம் : நரம்பு உயிரணுவிலுள்ள இழைமக் கட்டமைப்பு.

neurofibromatosis : தோலடி வீக்கம் : நரம்புகளிலிருந்து மெதுவாக வளரும் மென்மையான பன்முகத் தோலடி வீக்கம்.

neurofibroma : நரம்பு நாரக் கழலை; நரம்புநார்ப் புத்து : நரம்புகளின் இணைப்புத் திசுக்களில் ஏற்படும் கட்டி.

neurogenesis : நரம்புத்திசு உருவாக்கம் : நரம்புத்திசு உருப்பெறுதல்.

neurogenic : நரம்புத்திசுவாக்கம்: நரம்புத் திசுவினுள் தோன்றுகிற அல்லது நரம்புத்திசு உருவாக்குகிறது.

neuroglia : மூளை ஆதாரத் திசு: மூளையையும் நரம்பு நாளத்தையும் தாங்குகிற திசுக்கள்.

neurography : நரம்பியக்க ஆய்வியல் : நரம்புகளின் இயக்காற்றலை ஆராய்ந்தறிதல்.

neuroglycopenia : நரம்பணுச் சர்க்கரைக் குறைவு; நரம்பியச் சர்க்கரை இறக்கம் : நரம்பணுக்களில் குளுக்கோஸ் (சர்க்கரை) குறைவாக இருத்தல். இது மூளை தவறாகச் செயற்பட உடனடியாகக் காரணமாகிறது.

neurohypophysis : நரம்பு தொங்குமடல் : கபச்சுரப்பியின் பிற்பகுதியிலுள்ள தொங்குமடல்.

neurohormone : நரம்பு இயக்குநீர் : நரம்புச் சுரப்பி உயிரணுவினால் அமைந்த ஒரு வேதியியல் முன்னோடிப் பொருள். அசிட்டிகோலின், டோப்பாமைன், னப்பிநெஃபிரின், மார்பின் நெஃபிரின், செரோட்டினின் போன்றவை இதற்கு எடுத்துக்காட்டு.

neuroleptics : நரம்புமண்டல மருந்துகள் : நரம்பு மண்டலத்தில் செயற்படும் மருந்துகள். இதில் முக்கியமான உளவியல் சமனமூட்டும் மருந்துகள் இதில் அடங்கும்.

neurologist : நரம்பியல் மருத்துவர்; நரம்பியலார்; நரம்பியல் வல்லுநர் : நரம்பியல் மருத்துவ வல்லுநர்.

neurology : நரம்பியல் : நரம்பு மருத்துவ இயல். நரம்பின், கட்டமைப்பு, செயல்முறை, நரம்பு நோய்கள், அந்நோய்களுக்கான மருத்துவம் பற்றி ஆராயும் துறை.

neurolysis : நரம்புத்திசு அழிவு: நரம்புத் திசுக்கள் அழிந்துபடுதல்.

neuroma (neuromata) : நரம்புக் கட்டி.

neuromuscular : நரம்பு-தசை சார்ந்த : நரம்பு மற்றும் தசையைக் குறிக்கிற.

neuromuscular : நரம்புத்தசை சார்ந்த.

neuromyasthenia : நரம்புத் தசை நலிவு : பெரும்பாலும் உணர்ச்சியினால் உண்டாகிற தசை நலிவு.

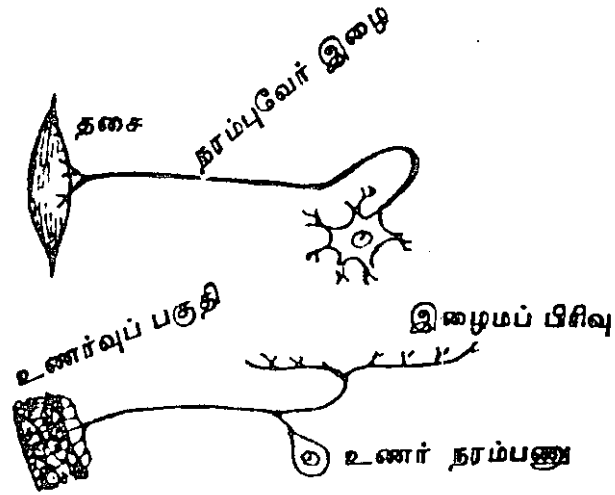
neuromyelitis : நரம்பு-முதுகுத் தண்டு அழற்சி : நரம்பு மற்றும் முதுகுத் தண்டு வீக்கம்.

neuromyopathy : நரம்புத்தசை நோய் : தசையை வழங்கும் நரம்பில் ஏற்படும் ஒரு நோய் காரணமாக உண்டாகும் தசை நோய்.

neuromyxofibroma : நரம்புக் கட்டி : ஓரளவு திண்மமான, மெதுவாக வளர்கிற, வலி உண்டாகாத கட்டி. இது கிடைமட்டத்தில் பரவும், செங்குத்தாக வளராது. இது முளை நரம்பு, நாவடி நரம்பு, பரிவு நரம்பு ஆகியவற்றில் உண்டாகும்.

neuronal : நரம்பணு சார்ந்த : ஒரு நரம்பணு தொடர்புடைய.

neurone : நரம்பணு; நரம்புக் கூறு: நரம்பு மண்டலத்தின் அடிப்படைக் கட்டமைப்பு அலகு. அது நரம்பு உயிரணுக்களுக்குத் துடிப்புகளை கொண்டு செல்கிறது.



நரம்பணு

neuronitis : நரம்பு அழற்சி : நரம்பில் அல்லது நரம்பு உயிரணுவில் ஏற்படும் வீக்கம். இது முக்கியமாக முதுகுத்தண்டு நரம்புகளின் உயிரணுக்களிலும் வேர்களிலும் உண்டாகும்.

neuropath : நரம்பு நோயாளி : அளவுக்கு மீறிய நரம்புணர்ச்சிக் கோளாறுடையவர்.

neuropathic : நரம்பு நோய் சார்ந்த; நரம்பு நோயிய : நரம்பு மண்டல நோய் தொடர்புடைய.

neuropathic arthropathy : திரிபு மூட்டு : பெரிதும் திரிபடைந்த மூட்டுகள். இதனை சார்க் கோட் மூட்டு என்றும் கூறுவர்.

neuropathist : நரம்பியல் வல்லுநர்.

neuropathology : நரம்பு நோயியல் : நரம்பு மண்டலம் தொடர்பான நோய்கள் பற்றிய மருத்தவத் துறை.

neuropathy : நரம்புக்கோளாறு : இயல்பு மீறிய நரம்புக் கோளாறு.

neuropathy, alcoholic : மதுவிய நரம்புக் கோளாறு.

neuropathy, diabetic : நீரிழிவு நரம்புக் கோளாறு.

neur, physicion : நரம்பியல் மருத்துவர்.

neuro-physiology : நரம்பியல் : நரம்பு மண்டலம் குறித்த உடலியல்.

neuropraxia : நரம்பிலுதல்.

neuroptic : மையநரம்பு-கண் சார்ந்த : மையநரம்பு மண்டலம் மற்றும் கண் தொடர்புடைய.

neuroplegia : நரம்பு வர்தம் : நோய், நரம்பு அல்லது நரம்பு மண்டல மருந்துகளின் விளைவு காரணமாக உண்டாகும் நரம்பு வர்தம்.

neuropore : நரம்புக் குழாய்த் திறப்பு : கருமுளை வளர்ச்சியின் தொடக்கநிலையில் நரம்புக்

குழாயின் ஒவ்வொரு முனையிலும் உள்ள திறப்பு.

neuropraxis : நரம்புக் கடத்தல் இடையீடு : நரம்பணு உடையாத வாறு நரம்புக்கடத்தலில் ஏற்படும் இடையீடு.

neuropeptides : மூளைச் சுரப்பு நீர் : மூளையில் தொடர்ச்சியாகச் சுரக்கும் வேதியியல் பொருள். இது மனப்போக்குகளுக்கும், மனநிலைமைகளுக்கும் காரணமானது என இப்போது கருதப்படுகிறது.

neuropharmacology : நரம்பு மருந்தியல் : நரம்பு மண்டலத்தைப் பாதிக்கும் மருந்துகள் பற்றி ஆராயும் மருந்துப் பொருளியலின் ஒரு பிரிவு.

neuro-physiology : நரம்பு மண்டல இயக்கவியல் : நரம்பு மண்டலம் பற்றிய உடலமைப்பு இயல்.

neuroplasticity : நரம்பு இயக்காற்றல் : நரம்பு உயிரணுக்கள் மறு உயிர்ப்புப் பெறுவதற்கான திறன்.

neuroplasty : நரம்பு அறுவை மருத்துவம்; நரம்பமைப்பு : நரம்புகளில் செய்யப்படும் அறுவை மருத்துவம்.

neuropsychiatry : நரம்பு உளவியல் மருத்துவம்; நரம்பு மருத்துவம் : நரம்பியலையும் உளவியல்

மருத்துவத்தையும் இணைத்து நோய்களுக்கு மருத்துவம் செய்தல்.

neuro-psychic : நரம்பு-உளவியல் சார்ந்த : நரம்பியல், உளவியல் இரண்டும் சார்ந்த பண்புகள்.

neuroradiology : நரம்பு ஊடுகதிரியல் : நரம்பு மண்டலம் தொடர்பான ஊடுகதிரியல்.

neurorrhaphy : நரம்புத் தையல்; நரம்புத் தைப்பு : அறுந்துபோன நரம்பின் இரு முனைகளையும் தையலிட்டு இணைத்தல்.

neurosarcoma : நரம்புத் தசைக் கட்டி : நரம்பு, இணைப்பு மற்றும் தசைத் திசுக்கள் அடங்கிய ஒரு உக்கிரமான கட்டி.

neuroscience : நரம்பு அறிவியல் : நரம்பியல், அது தொடர்பான நரம்பு உட்கூறியல், நரம்பு உடலியல், நரம்பு மருந்தியல், நரம்பு அறுவை மருத்துவம் போன்ற பொருட்பாடுகள் பற்றிய ஆய்ந்தறியும் அறிவியல்.

neurosecretion : நரம்பணுச் சுரப்பு : நரம்பணுவால் முனையத்திலிருந்து வெளிப்படும் ஒரு வேதியியல் பொருள்.

neurosecretory granule : நரம்பு சுரப்புக் குருணை : ஓர் அடர்த்தியான மையக் கருவுடைய குருணை. இது சிறு சவ்வுப்பை. இதனைச் சுற்றி தெளிவான இடைப்பரப்பு சூழ்ந்திருக்கியிருக்கும்

அதையும் சுற்றி ஒரு மெல்லிய விளிம்பு இருக்கும். இவற்றில் கால்சிட் டோனின், காஸ்டிரின், குளுக்காகோன் போன்ற பல்வேறு இயக்கு நீர் கள் அடங்கியிருக்கும்.

neurosis : மூளைக் கோளாறு; மனக்கோளாறு; நரம்பியம்; நரம்புத் தளர்ச்சி : நரம்புச் சிக்கலால் உண்டாகும் உள நிலைக்கோளாறு. மூளை நுண்ம அமைதிக் கோளாறு. இது நோயாளியின் சுற்றுச் சூழலில் ஏற்படும் அதிர்ச்சிகள், கவலைகள் காரணமாக உண்டாகிறது. இது பைத்திய நிலையிலிருந்து வேறுபட்டது.

neurosurgeon : நரம்பு அறுவை மருத்துவர் : நரம்பு அறுவைச் சிகிச்சையில் ஒரு வல்லுநர்.

neurosurgery : நரம்பு அறுவை மருத்துவம் : நரம்பு மண்டல அறுவைச் சிகிச்சை.

neuro-syphilis : நரம்புக் கிரந்தி.

neurotic : நரம்பு மருந்து; நரம்பியக்கச் சீரழி : நரம்பு மண்டலத் தைப் பாதிக்கும் மருந்து. நரம்புக் கோளாறுடையவர்.

neurotensin : மூளைச் சுரப்பு நீர்: குருதிநாள விரிவகற்சியைத் தூண்டுகிற ஒரு மூளைச் சுரப்பு நீர். இது, அடிவயிறு சார்ந்த இரைப்பைச் சுரப்பினையும், குடல் அசைவினையும் தடை செய்கிறது.

neurothekoma : நரம்பு உறை ஊனீர்ப்புற்று : நரம்பு உறை ஊனீர்ப்புற்று. இது குழந்தைப் பருவத்தில் தோல்-மேல் தோல் இடைவெளியில் உக்கிரமில்லாத கட்டியாக உண்டாகிறது.

neurotic : நரம்புக் கோளாறு உடையவர்.

neurotomy : நரம்பறுவை; நரம்பு வெட்டு : ஒரு சிரை உணர்விழப்புக்கான நரம்பு அறுவை மருத்துவம்.

neurotonic : நலிந்த நரம்பு மண்டல ஊக்குவிப்பு : பழுதடைந்த நரம்பு மண்டலத்தை ஊக்குவித்தல்.

neurotoxic : நரம்பு நஞ்சு; நரம்பு வழி நச்சு : நரம்புத் திசுக்களை அழிக்கக் கூடிய நச்சுப் பொருள்.

neurotoxin : நரம்பு நஞ்சு : நரம்பு தூண்டுதல் கடத்தலைத் தடை செய்கிற உயிரணு நச்சு.

neurotransmitter : நரம்புத் தூண்டல் ஊடகம் : மின் தூண்டலைக் கடத்தும் திறனுடைய முன் நரம்புத் தொடர்பு அணுவினால் வெளியிடப்படுகிற ஒரு வேதியியல் ஊடகம்.

neurotripsy : நரம்பு நசிப்பு : ஒரு நரம்பினை அறுவை மருத்துவம் மூலம் நசிப்புச் செய்தல்.

neutropenia : வெள்ளணுக் குறைபாடு : இரத்தத்தில் வெள்ளை அணுக்கள் குறைவாக இருத்தல். அதாவது, ஓர் அலகு இரத்தத்

தில் 500-க்குக் குறைவான வெள்ளணுக்கள் இருத்தல்.

neutrophil : பலமுனை கரு வெள்ளணு : இரத்தத்தில் பெருமளவிலுள்ள வெள்ளணுக்கள். இதிலுள்ள துகள்கள், வலுவான சிவப்பூதா நிறச் சாயப் பொருளாகவோ, வலுவான நீல நிறச்சாயப் பொருளாகவோ இருப்பதில்லை.

neurotrophyl : நரம்புத் திசுச் சத்து ஊட்டம் : நரம்பு மண்டலத்தின் ஆதிக்கத்திலுள்ள திசுவின் சத்து ஊட்டம்.

neurotropic : நரம்பு உறவுநிலை : நரம்பு மண்டலத்துடனான உறவு நிலை.

neurovascular : இரத்த நாளம் சார்ந்த : இரத்த நாளங்களுக்கு இரத்த மூட்டுகிற நரம்புகள் தொடர்புடைய.

neutral : நடுநிலைப் பொருள்; நடுநிலை : எந்த ஒரு பக்கமும் சார்ந்திராக நிலை. அமிலத்தையோ, காரத்தையோ சாராத நிலையிலுள்ள பொருள்.

neutralisation : மட்டுப்படுத்துதல்; நடுநிலையாக்கம் : செயலற்ற தாக்குதல்; வினைத் திறனைக் குறைத்தல்.

neutron : நியூட்ரான் : மின் இயக்கமில்லாத சிற்றணுத் துகள்கள். இது புரோட்டானுக்கு இணையான பொருண்மையைக் கொண்டு இருக்கும்.

neutropaenia : நியூட்ரோபில் அணுக்குறை : குருதியோட்டத்தில் பல முனைக் கரு வெள்ளணுக்கள் எண்ணிக்கையில் அளவுக்கு மீறிக் குறைவாக இருத்தல்.

neutrophilia : கருவெள்ளணுப் பெருக்கம் : குருதியோட்டத்தில் அல்லது உயிரணுக்களில் கரு வெள்ளணுக்கள் அதிகமாக இருத்தல்.

neutrotaxis : கருவெள்ளணுத் தூண்டல் : ஒரு பொருளினால் பல முனைக் கரு வெள்ளணுக்கள் தூண்டப்பெறுதல். இதன் தூண்டுதலால் இவை தன்னை நோக்கி அல்லது தன்னை விட்டு விலகிச் செல்லக் கூடும்.

neutralising antibody : தற்காப்பு மூல நலிவாக்கம் : பாக்டீரியாவுக்கு எதிரான தற்காப்புக்காகத் தாய் உயிரினால் உற்பத்தி செய்யப்படும் தடை காப்புப் புரதங்கள். இவை நுண்ணுயிரியின் பரவும் திறனைக் குறைக்கும் திறனுடையவை.

newborn : பிறந்த குழந்தை.

nexin : நெக்சின் : கண்ணிமை மயிரிலும் கசையிழையிலும் உள்ள நரம்பணுக்களின் இணை பிரியாப் பகுதியாகவுள்ள புரதம்.

nexus : இணைவு : சந்திப்பு. இரு உயிரணுக்களுக்கிடையிலான தொடர்பு.

Nezelof's syndrome : நெசலோஃப் நோய் : T-உயிரணு இல்லா திருத்தல், "B"- உயிரணுக்குறை பாடு, தற்காப்பு மூலங்கள் உற்பத்தியாகாதிருத்தல் போன்ற காரணங்களால் பிறந்த குழந்தைகளிடமும், படிப்படியாகக் கடுமையாக வளரும் நோய்கள். ஃபிரெஞ்சு மருத்துவ அறிஞர் சி. நெசலோஃப் பெயரால் அழைக்கப்படுகிறது.

NGU : சிறுநீர்ப் புறவழி அழற்சி : வெட்டையில்லாத சிறுநீர்ப் புறவழி அழற்சி.

NHS : தேசியச் சுகாதாரப் பணி.

niacin : நியாசின் : நிக்கோனிக் அமிலம். சமநிலை உயிரியல் ஆற்றல் உள்ள நிக்கோட்டினாமைடு. இது வைட்டமின்-B தொகுதியின் ஒரு பகுதி.

niacinamide : நியாசினாமைடு : உயிரியல் முறையில் வீரிய முடைய நிக்கோட்டினிக் அமிலத்தின் ஒரு வடிவமான நிக்கோட்டினாமைடு.

niacytin : நியாசிட்டின் : சோளத்தில் காணப்படும் நியாசினின் ஈர்க்க முடியாத ஒரு வடிவம்.

Nicholas procedure : நிக்கோலஸ் நடைமுறை : முழங்காலில் ஏற்படும் கடுமையான இணைப் பிழைக் காயங்களைக் குணப்படுத்துவதற்கு அறுவைச் சிகிச்சை நடைமுறை.

niclosamide : நிக்லோசாமைடு : முதிர்ச்சியடைந்த நாடாப்புழுவை வெளியேற்றும் மருந்து. இது ஒரு வேளைக்கு 2 கிராம் அளவுக்குக் கொடுக்கப் படுகிறது. இதை அருந்த பட்டினியிருக்கவோ பேதிக் கழிவு செய்யவோ தேவையில்லை.

nicotinamide : நிக்கோட்டினாமைடு : நிக்கோட்டினிக் அமிலத்திலிருந்து எடுக்கப்படும் வழி பொருள். நிக்கோட்டினிக் அமிலத்தின் குருதி நாள விரிவகற்சி மருந்தின் வினை தேவையில்லாத போது வைட்டமின் மட்டும் போதும் எனக் கொடுக்கப் படுகிறது.

nicotine : புகையிலை நஞ்சு; நிக்கோட்டின் : புகையிலிருந்து வடித்தெடுக்கப்படும் எண்ணெய் வடிவ நச்சுச் சத்து.

nicotinic acid : நிக்கோட்டினிக் அமிலம் : வைட்டமின் B கலவையில் இன்றியமையாத உணவுக் காரணிகளில் ஒன்று. இக்கலவையின் குருதிநாள விரிவகற்சி சினையானது கடுங் குளிரால் ஏற்படும் கன்னிய கைகால் கொப்புளங்களுக்கும் பயனுடையதாகும்.

nictitation : கண் கொட்டுதல்; இமையியக்கம்; இமைச் சிமிட்டல் : கண்ணிமைகளை தன் முயற்சியின் விரைவாக இமைத்தல். உள்ளிமைப்படலம் வேக

மாகத் திறந்து மூடியாடப் பெறுதல்.

nictating membrane : உள்ளிமைப் படலம் : பல உயிர்களில் உள்ளிமைப் படலம் முழுமையாக வளர்ந்து மூடிபோல் கண்ணை மூடியிருக்கும்.

NICN : மகப்பேற்றுக்கு பிந்திய தீவிர மருந்துப் பிரிவு.

nidation : கருப்பதிவு : கருப்பைப் படலத்தில் கருவைப் பதியவைத்தல்.

nidus : உகந்தஇடம்; பதிமையம்; தொற்று மிகைப் பகுதி : ஒரு நோயின் கருமையம். நச்சூட்டுமையம், நோய் தோன்றும் இடம்.

Niemann-Pick disease : நியமான்-பிக் நோய் : கொழுப்பு அழற்சி எனப்படும் குடும்ப நோய். இது பல்வேறு திசுக்களில் ஸ்பிங்கோமைவின் என்ற செரிமானப் பொருள் திரண்டிருத்தல். ஜெர்மன் குழந்தை மருத்துவ அறிஞர் ஆல்பர்ட் நியமான், ஜெர்மன் மருத்துவ அறிஞர் லுட்விக்கி ஆகியோர் பெயரால் அழைக்கப்படுகிறது.

Niemann-Pick disease : நியமான்-பிக் நோய் : கொழுப்பு அழற்சி எனப்படும் குடும்ப நோய். இது பல்வேறு திசுக்களில் ஸ்பிங்கோமைவின் என்ற செரிமானப் பொருள் திரண்டி

யிருத்தல். ஜெர்மன் குழந்தை மருத்துவ அறிஞர் ஆல்பர்ட் நியமான், ஜெர்மன் மருத்துவ அறிஞர் லுட்விக்க்பிக் ஆகியோர் பெயரால் அழைக்கப்படுகிறது.

night blindness : மாலைக்கண்; மாலைக் குருடு : குறைந்த ஒளியில் கண் தெரியாதிருக்கும் நோய். இது வைட்டமின் A பற்றாக்குறையினால் உண்டாகிறது.

night cry : உறக்கக் கீச்சொலி; இராக் கதறல்; உரத்தக் குரல் : உறக்கத்தின் போது ஏற்படும் கீச்சொலி. இடுப்பு நோய்களின் போது தளர்ந்த மூட்டுகளில் வலி உண்டாகும். இந்த ஒலி முனைப்பாகக் கேட்கும். இரவு நேரத்தில் அளவுக்கு அதிகமாக வியர்வை உண்டாதல். இது காச நோயின் (டி.பி) அறிகுறி.

Nightingale Ward : நைட்டிங்கேல் கூடம் : மருத்துவமனையிலுள்ள ஒரு செவ்வகமான நோயாளர் படுக்கைக் கூடம். இதில் 30-36 நோயாளிகளுக்கான படுக்கைகள், சன்னல் களுக்கிடையிலான சுவர்களின் நெடுகில் அமைக்கப்பட்டிருக்கும்.

nightmare : இரவு அரட்டு.

night soil : மலம், கழிகலம்.

nigral : நரம்பு உயிரணு : "சப்ஸ் டான்ஷியா நிக்ரா" என்பதன் நரம்பு உயிரணு.

nigilism : சூனியவாதம்/எதிர் மறுப்பு வாதம் : சமய ஒழுக்கத் துறைகளில் நடைமுறை நம்பிக்கைக் கோட்பாடுகள் அனைத்தையும் மறுக்கும் கொள்கை. அழிவுச் செயல்களில் ஈடுபடுதல்.

nigilistic delusion : சூனிய வாத மருட்சி : தான், மற்றவர்கள் உலகில் இல்லாமலிருக்கிறது அல்லது முடியப்போகிறது என்ற பொய்யான உணர்வு.

nikethamide : நிக்கெத்தமைடு : மூச்சடைப்பு மயக்கத்தின் போது பயன்படுத்தப்படும் மைய நரம்பு மண்டலத்தைத் தூண்டும் மருந்து. இதனை நரம்பு ஊசி அல்லது தசை மூலம் கொடுக்கலாம்.

Nikolsky's sign : நிக்கோல்ஸ்கி நோய் : தோலை இலேசாக அழுத்தினாலும், இயல்பான மேல் தோல், ஈரமான கையில் ரப்பர் கையுறை நகர்வதுபோல் நகர்தல். இது நீர்க்கொப்புளத் தோல் நோயின் அறிகுறியாகும்.

Nilodin : நிலோடின் : லுக்காந் தோன் என்னும் மருந்தின் வணிகப் பெயர்.

nipple : முலைக்காம்பு; காம்பு : மார்பகத்தின் மையத்திலுள்ள கூம்பு வடிவக் குமிழ். இதற்கடியில் பால் சுரக்கும் நாளங்கள் அமைந்திருக்கும்.

niridazole : நிதிடாசோல் : கடுமையான குருதி உறைகட்டி

நோய்க்குக் கொடுக்கப்படும் ஒரு மருந்து. இது வேளை மருந்தாகப் பகுக்கப்பட்டு 12 மணி நேர இடைவெளிகளில் கொடுக்கப்படுகிறது. புற நோயாளிகளுக்கும் இதைக் கொடுக்கலாம். இதை உட்கொள்வதால், சிறுநீர் அடர் பழுப்பு நிறத்திலிருக்கும் என்று நோயாளிகளை எச்சரிப்பது நல்லது.

nit : பேன் முட்டை; ஈறு : ஈர் ஒட்டுண்ணி இனவகைகளின் முட்டை.

nitinal : நிட்டினால் : நினைவு உலோகம். நிக்கலும் டைட்டேனியமும் இணைந்த உலோகக் கலவை. இது தனது பண்பியல்புகளை நினைவில் வைத்துக் கொள்கிறது. எடுத்துக்காட்டாக, ஒரு குறிப்பிட்ட வெப்ப நிலையில் ஒரு நிட்டினால் சுருள் தயாரிக்கப்பட்ட பின்னர் அது முறுக்கப்படுகிறது அல்லது அதன் வடிவு நீங்கும் அளவுக்கு நீட்டப்படுகிறது என்றால், அதே வெப்ப நிலைக்கு மீண்டும் சூடாக்கும்போது அது தனது பழைய சுருள் வடிவுக்கு மீண்டும் திரும்பிவிடும். இதனைப் பல்வேறு வகையில் பயன்படுத்தலாம். இதனைக் கொண்டு பற்குழிகளை நிரப்பலாம். வாதநோயைக் குணப்படுத்த உணர்வு பொருளாகப் பயன்படுத்தலாம். இன்றியமை

யாத் தமனிகளில் வலைச் சட்டங்களாகப் பொருத்தி குருதிக் கட்டுகளைத் தடுக்கலாம். விண்வெளி மற்றும் இராணுவப் பயன்பாடுகளுக்கும் இது ஏற்றது.

nitrazepam : நைட்ராஸ்பாம் : பென்சோடியாஸ்பைன் வகையைச் சேர்ந்த துயிலூட்டும் மருந்து. இந்த மருந்தை உட்கொள்ளும் சிலருக்கு விரிவான கனவுகள் தோன்றக் கூடும்.

nitro furantoin : நைட்ரோ ஃபுராண்டாயின் : கிராம் சாயம் எடுக்காத கிருமிகளால் விளையும் நோய்களின் நுண்மத்தடை மருந்து. சிறுநீர்ப்பை அழற்சியில் பயன்படும்.

nitrofurazone : நைட்ரோஃபுராசோன் : பாக்டீரியா எதிர்ப்பு மருந்து. இது வெப்ப மண்டலப் பயன்பாட்டுக்காகக் களிம்பாகவும் கரைசலாகவும் கிடைக்கிறது.

nitrogen : நைட்ரஜன் (வெடியம்): வாயு மண்டலத்திலுள்ள வாயு களில் ஐந்தில் நான்கு பகுதியாகவுள்ள வாயுத் தனிமம். இதனை மனிதர் நேரடியாகப் பயன்படுத்த முடியாது. எனினும் மண்ணிலும் பயறு இனச்செடிகளின் வேர்களிலும் உள்ள சில உயிரிகள், நைட்ஜனை நிலைப்படுத்தும் திறனுடையவை. இது புரதம் போன்ற பல்வேறு உயிரணுத் துணைப்பொருள்களுக்கும், புரத உணவுகளுக்கும் இன்றியமையாததாகும்.

nitrogen balance : நைட்ரஜன் சமநிலை : ஒருவர் அன்றாடம் உட்கொள்ளும் புரதத்திலிருந்து கிடைக்கும் நைட்ரஜன் அளவு, அவர் வெளியிடும் நைட்ரஜனுக்குச் சம அளவில் இருக்குமானால் அது நைட்ரஜன் சமநிலை எனப்படும். உட்கொள்ளும் நைட்ரஜன் வெளியேறும் நைட்ரஜனைவிடக் குறைவாக இருப்பின் அது எதிர்மறை நைட்ரஜன் சமநிலையாகும். சிறுநீரிலுள்ள யூரியா, அம்மோனியா, கிரியேட்டினின் ஆகியவை மூலமாக நைட்ரஜன் முக்கியமாக வெளியேறுகிறது. மொத்த நைட்ரஜனில் 10% மலத்தின் வாயிலாக வெளியேறுகிறது.

nitrogen dilution method : நைட்ரஜன் நீர்த்தல் முறை : நிலையான நுரையீரலின் கன அளவுகளை அளவிடும் ஒரு முறை.

nitroglycerin : நைட்ரோ கிளிசரைன் : கிளிசரால் டிரினிட்டிரேட் தொண்டை வலியைக் குணப்படுத்துவதற்குப் பயன்படுத்தக் கூடிய குறுகிய காலம் வினைபுரியக்கூடிய குருதி நாள விரிவகற்சி மருந்து.

nitrosamine : நைட்ரோசாமின் : புகையிலையில் காணப்படும் ஒருபற்றுத் தூண்டுபொருள்.

nitrosurea : நைட்ரோசூரிய : புற்று எதிர்ப்பு மருந்தாகப்

பயன்படுத்தப்படும் ஒரு காரமூட்டும் பொருள்.

nitrous oxide : நைட்ரஸ் ஆக்சைடு : இதனைச் சிரிப்பு வாயு என்றும் கூறுவர். வாயு வடிவ மயக்க மருந்தாகப் பயன்படுகிறது. இது நீலநிற நீளருளைகளில் கிடைக்கிறது.

nivaquine : நிவாக்குவின் : குளோரோக் குவின் என்ற மருந்தின் வணிகப் பெயர்.

Nobecutane : நோபிக்குட்டேன் : கரையக்கூடிய ஒரு செயற்கைப் பிசினின் வணிகப் பெயர். இந்தக் கரைசலைக் காயத்தில் தெளித்தால், அது ஒளி ஊருவக் கூடிய தீப்பற்றாத நெகிழ்வுப் படலமாக மாறுகிறது. இது காற்றும் நீராவியும் உட்புக அனுமதிக்கிறது. ஆனால், பாக்டீரியா உட்புக வழிவிடாது.

Noble's plication : நோபின் தோல் மடிப்பு : உதரஉறை இணைப்புகளை விடுவிக்கவும், மீண்டும் இணைப்புகள் ஏற்படும்போது தடை எதுவும் ஏற்படாமல் இருக்கும் வகையில் நெளவரியாகத் தையலிடுவதற்குமான செயற்பாட்டு நடைமுறை.

Nocardia : நோக்கார்டியா : ஆக்சிஜன் உள்ள இயங்கும் தன்மை இல்லாத கதிர்வீச்சுப் பாக்டீரியாகளில் ஒருவகை. இவற்றில் விண்மீன் வடிவ நோக்கார்டியா,

பித்தளை நிறமுடைய நோக் கார்டியா என்பவை நோய் உண்டாக்கக்கூடியவை. ஃபிரெஞ்சு கால்நடை நோயியலறிஞர் எட்மண்ட் - நோக்கார்ட் பெயரால் அழைக்கப்படுகிறது.

nocardiosis : நோக்கார்டியா நோய் : நுரையீரல்கள், நரம்பு மண்டலம் தொடர்புடைய நோக்கார்டியா பாக்டீரியா வினால் உண்டாகும் ஒரு நோய்.

nociceptive : வலியூக்கி : வலியை அதிகமாக்கும் அல்லது பரப்பும் திறனுடைய.

nocturia : இரவில் சிறுநீர் கழிதல்.

nocturnal : இரா.

node : முண்டு; கணு.

nodule : நரம்புக் கரணை; கழலை நுண் கணு : நரம்புக் கரணை.

Noguchia : நோகுச்சியா : இமை இணைப்படலத்தில் காணப்படும் கிராம்-எதிர்ப்படி கசையிழையுடைய நுண்கம்பிகள். ஜப்பானிய பாக்டீரியாவியலறிஞர் ஹிடேயோ நோகுச்சியா பெயரால் அழைக்கப்படுகிறது.

Noludar : நாலுடர் : மெத்திப் பிரிலோன் என்ற மருந்தின் வணிகப் பெயர்.

noma : திசு அரிப்பு நோய் : தசையமுகல் அழற்சி வாயமுகல் நோய். வாய்-முகத்திசுக்களில்

ஏற்படும் கடுமையான தசையமுகல் பல நுண்ணுயிரியல் மற்றும் அழற்சிப் புண்ணுடைய நோய். இது ஊட்டச்சத்துக் குறைபாடுள்ள குழந்தைகளிடம் காணப்படுகிறது. இந்நோய் ஆழமான திசுக்களை மிகவேக கமாக அரித்து, எலும்புளும் பற்களும் வெளியே தெரியும் படி செய்கிறது.

nomenclature : பெயர்த்தொகுதி: அறிவியல் எதிலும் பயன்படுத்தப்படும் பெயர்களின் ஒரு தொகுதி முறை.

Nomina Anatomia : மருத்துவப் பெயர்க் களஞ்சியம் : உடர் உட்கூறியல் பற்றிய மருத்துவப் பெயர்களின் சொற்களஞ்சிய ஏடு. இதனை பன்னாட்டு உடல் உட்கூறியல் பேரவை தயாரித்து உள்ளது.

nominal aphasia : பெயர் மறதி : பொருள்களின் பெயர்களைக் குறித்துரைப்பதற்குத் திறன் இன்மை.

nomogram : நோமோகிராம் : அறியப்படாத நிலையளவுருக்களின் மதிப்பினை வரைபட முறையில் கணிக்கும் வகையில் வகைசெய்யப்பட்ட அளவித் திட்டங்களின் ஒரு வரிசை.

non-cirrhotic portal fibrosis : இறுக்கமற்ற கல்லீரல் நார்த்திசு அழற்சி : இறுக்கமற்ற உள்ஈரல்

சிரைமிகையழுத்தம் ஏற்பட ஒரு முக்கியமான காரணம். இது இரைப்பை-குடல் குருதிப் போக்கு, மண்ணீரல் விரிவு ஆகியவற்றுடன் சேர்ந்து காணப்படும். இதில் ஏற்படும் இரத்தப் போக்கினைக் கட்டுப்படுத்த வேண்டும்.

non-compliance : நோயாளி ஒத்துழையாமை : சிகிச்சை நடைமுறைக்கு அல்லது சீருணவு ஆலோசனைக்கு நோயாளி ஒத்துழைக்கத் தவறுதல்.

non-composmentis : மனச்சீர்கேடு : சீர்கெட்ட மனம்.

non-conductor : கடத்தாப் பொருள் : கடத்துதிறன் இல்லாத ஒரு பொருள்.

non-disclosure : தகவல் மறைப்பு: தொடர்புடைய தகவல்களை மறைத்துவைத்தல்.

non-disjunction : இனக்கீற்றுப் பிரியாமை : உயிரணுப் பிளவின் போது இனக்கீற்று பிரிவினையாகத் தவறுதல். இதனால், இரு இனக்கீற்றுகளும் ஒரே மகவு உயிரணுவில் போய்ச் சேர்கின்றன. இதன் காரணமாகப் பல மரபணுக் கோளாறுகள் ஏற்படுகின்றன.

non-essential amino acids : தேவையிலா அமினோ அமிலங்கள் : இடைக்கும் அடிமூலக்கூறுகளிலிருந்து உடலில் அமினோ அமிலம் எதனையும் செயற்கையாக உண்டாக்குதல்.

non-esterfied fatty acids : நீர் நீக்கா கொழுப்பு அமிலங்கள் : நீரகற்றி கிளிசராலுடன் இணைக்கப்படாமல், கடைச்சிறுகுடலில், ஸ்டீரியிக் மற்றும் பால்மிட்டிக் அமிலங்களாக ஈர்த்துக்கொள்ளப்படும் கொழுப்பு அமிலங்கள்.

non-gonococcal urethritis : சிறுநீர்வடிகுழாய் அழற்சி : சிறுநீர்வடிகுழாய் வீக்கம். இது மேகவெட்டை நோய் உண்டாக்கும் பாக்டீரியா அல்லாத உயிரிகளினால் இது உண்டாகிறது. இதில் நீர்க்கடுப்பு, சீழ் நீரிழிவு போன்ற நோய்களின் அறிகுறிகளும், மேக வெட்டை நோய் போன்ற அளவில் அதைவிடத் தீவிரம் குறைந்த அறிகுறிகளும் காணப்படும்.

non-Hodgkin's lymphoma : அணுத்திசு நோய் : நிண அணுத்திசுக்களில் ஏற்படும் நோய் அணுவியல் நச்சு எதிர்ப்பு மருந்துகள் இதற்குப் பயனுடையவை ஆனால் நோய்க்கு முன் உட்கொள்ளுதல் நல்லதன்று.

non-vigravida : ஒன்பதாம் கர்ப்பம்: ஒன்பதாவது முறையாகக் கருத்தரித்திருக்கும் ஒரு பெண்.

non-infective : தொற்றில்லாத.

non-insulin dependent diabetes mellitus (NIDDM) : இன்சலின் சாரா நீரிழிவு நோய் : இன்சலின் தேவைப்படாத இரண்டாம் வகை (type-II நீரிழிவு நோய்).

non-intoxicating : போதையிலா.

non-ionising radiation : அயனியிலாக் கதிர்வீச்சு : மின்காந்தக் கதிர்வீச்சு. இதில் அணுக்களை அயனியாக்குவதற்குப் போதுமான ஆற்றல் இல்லாத ஃபோட்டான்கள் இருக்கும்.

non-invasive : நோய் பரவாமருத்துவச் செயல்முறை : தோலில் ஊடுருவாத அல்லது உடலுக்குள் புகாத ஒரு மருத்துவச் செயல்முறை. நோய் பரவாத நடைமுறை.

nonipara : ஒன்பது குழந்தை பெற்ற தாய் : ஒன்பது தடவைகள் பெற்ற ஒரு பெண்.

non-motile : அசைவிலா.

non-myelinated : மச்சையில்லா நரம்பு இழைமம் : 'மையலின்' என்ற வெண்ணிறக் கொழுப்புப் பொருள் அடங்கியிராத (மச்சையில்லாத) நரம்பு இழைமங்கள்.

non-parametric : புள்ளியியல் முறைசார்ந்த : மக்கள் தொகைப் பகிர்மானம் குறித்துக் கட்டுப்படுத்திய அனுமானங்கள் தேவைப்படாத புள்ளியியல் முறைகள்.

non-photochromogen : நீளருளைப் பாக்கீரியா : வெளிறிய மஞ்சள் நிறமியை உற்பத்தி செய்யத் திறனில்லாத, பொது மாதிரியில்லாத நீளருளைப்

பாக்கீரியாக்களின் ஒரு குழுமம். இதில் ஒளிபட்டால், வண்ணம் அடர்த்தியாவதில்லை.

non-proprietary name : உடைமையுரிமையிலாப் பெயர் : ஒரு மருந்தின் அல்லது சாதனத்தின் வேதியியல் அல்லது பொதுவியல்பான பெயர். இது உடைமையுள்ள அடையாளப் பெயர் அல்லது வணிகக் குறியீட்டிலிருந்து வேறுபட்டது.

non-protein : அல்புரதம்; புரதமல்லாத.

non protein nitrogen (NPN) : தம் சாரா நைட்ரஜன் : புரதம் அல்லாத மற்ற நைட்ரஜன் பொருள்களிலிருந்து பெறப்படும் நைட்ரஜன், (எ.டு.) யூரியா; யூரிக் அமிலம்; கிரியேட்டினின் அம்மோனியா.

non-Q-wave infarction : கியூ-அலை சாரா திசுமாள்வு : நாளமில்லாத துணைச் சுரப்பு நெஞ்சுத் தசையழிவு. இதில் டி-அலை மாற்றங்களுடன் சேர்ந்து இயல்பு மீறிய எஸ்டி பகுதி குழிவு.

non-self : அன்னியக் காப்புமூலம்: உயிரிக்கு அன்னியான காப்புமூல அமைப்பான்கள். இந்த அமைப்பான்கள் தாதுநீர் அல்லது உயிரணு ஊடக ஏமக் காப்புமூலம் ஒழிக்கப்படுகின்றன.

non-sense mutation : டி.என்.ஏ மூல மாற்றம் : முதிர்ச்சியடை

யாத முன்னோடி ஆர்.என்.ஏ மூலக்கூறில் ஏற்படும் ஒற்றை டி.என்.ஏ மூல மாற்றம்.

nonsense syndrome : தவறான பதில்கூறும் நோய் : எளிமையான கேள்விகளுக்குக்கூடத் தவறான பதில்களை ஒருவர் கூறும் நிலை.

nonspecific urethritis : சிறுநீர்ப் புறவழி அழற்சி : வெட்டையில்லாத சிறுநீர்ப்புறவழி அழற்சி.

non-stress test : மன அழுத்த மின்மைச் சோதனை : முதிர் கருவின் ஆரோக்கியத்தைப் பாதிப்பின்றிக் கண்காணித்தல். முதிர் கரு அசைவின் அதிர் வெண், இதயத்துடிப்பின் மிகை வேக அளவு, இதயத் துடிப்பு, துடிப்புக்குத் துடிப்பு மாறுபடுதல் ஆகியவற்றைக் கண்காணித்தில் இதில் அடங்கும். இது நச்சுக்கொடிக் குருதிநாளமண்டலத்தின் ஆரோக்கியத்தைக் கணித்தறிய உதவுகிறது.

non-striated muscle : அணிச்சைத் தசை : உள்ளூறுப்புகளின் செயல்களைக் கட்டுப்படுத்துகிற மென்மையான (அணிச்சை) தசைகள்.

non-tuberculous mycobacterial disease : காசநோய் சாராத நீளருளைப் பாக்டீரியா நோய் : காசநோய் சாராத நீளருளைப் பாக்டீரியாவினால் உண்டாகும்

மருத்துவ நோய். இது கடுமையான நுரையீரல் நோய்கள், கழுத்து நிணநீர்க்கரணை வீக்கம், தோல் மற்றும் மென் திசு நோய்கள், நடு நரம்பு நோய்கள் வடிவில் இருக்கலாம்.

non-ulcer dyspepsia : அழற்சிப்புண் அல்லாத அசீரணம் : கடும் அழற்சிப்புண்ணாதல் இல்லாதிருக்கையில் சீரணப்பாதைப்புண் உண்டாகும் நிலை. இதனை, அகநோக்குக் கருவியில் இழைம அழற்சி, முன் சிறுகுடல் சீதச்சவ்வு அரிமானங்கள் என்ற நோய்களாகக் காணலாம்.

non-union : இணையா எலும்பு முறிவு : ஒன்பது மாதங்களுக்கு மேலாக இணையாமலிருக்கும் எலும்பு முறிவு.

non-verbal : வாய்மொழியில்லாத செய்தித்தொடர்பு : சொற்களைப் பயன்படுத்தாமல் செய்திகளைத் தெரிவித்தல்; செய்தித்தொடர்பு; உடல்மொழி.

non-viable : கையறு நிலை : சுதந்திரமாக இயங்கமுடியாத நிலை.

Noone's syndrome : 'நூன் நோய்: போலி மூளைக்கோளக்கட்டி. இதில் உள்மண்டையோட்டு வீக்கமும், கண்குமிழ் அழற்சியும் காணப்படும்.

Nonne-Milroy's disease : நோன்-மில்ராய் நோய் : நிணநீர் நாளம் விரிவடைவதன் காரணம்

மாக காலில் வீக்கம் ஏற்படும் குடும்ப நோய். அமெரிக்க மருத்துவ அறிஞர்கள் மாக்ஸ் நோன், வில்லியம் மில்ராய் ஆகியோர் பெரால் அழைக்கப்படுகிறது.

Noonan's syndrome : நூனான் நோய் : இனக்கீற்று சாராத டர்னர் நோய். அமெரிக்க குழந்தை மருத்துவ அறிஞர் ஜாக் குலின் நூனான் இதனை விளக்கியுரைத்தார். இது டர்னர் நோய்க்கு இணையாக ஆண்களுக்கு ஏற்படும் நோய். இதில் காதுகள் தாழ்ந்திருக்கும்; கழுத்தில் தோல் இழைமம் பொதிந்திருக்கும்; பிறவியிலேயே இதய நோய் உண்டாகும்; சில சமயம் கடுமையான மனவளர்ச்சிக் குறைபாடு ஏற்படும்.

noradrenaline : நோராட்ரினலைன்: நோரெப்பினெஃப்ளரன்; ஆட்ரினலைன் இல்லாத என்-மெதில் குழுமம். இது ஒரு பரிவு நரம்புக் கடத்தி.

norcuron : நார்குரான் : வெக்குரோனியம் என்ற மருந்தின் வணிகப் பெயர்.

norethandrolone : நோரொத்தாண்டிரோலோன் : உயிர்ச்சத்து இயற்கை இயக்குநீர்.

norethisterone : நோரெத்திஸ்டிரோன் : சில ஆண்டிரோஜன்

செயல்புடைய புரோஜெஸ்டிரோன்.

Norflex : நாரஃபிளக்ஸ் : ஆர்ஃபோனாட்ரின் என்ற மருந்தின் வணிகப் பெயர்.

norfloxacin : நூர்ஃபுளோக்சாசின்: சிறுநீர்க் குழாய் நோய்களைக் குணப்படுத்துவதற்கும் பயன்படுத்தப்படும் ஒரு குயினோலோன் பாக்டீரியா எதிர்ப்புப் பொருள்.

norgestrel : நூர்கெஸ்டிரல் : வாய்வழிக் கருத்தடை மருந்தாகப் பயன்படுத்தப்படும் ஒரு புரோஜெஸ்டிரோன்.

norm : நியமம் : இயல்புநிலை அளவு. ஒரு குறிப்பிட்ட குழுமத்துக்கான ஒரு தரநிலை அளவு.

norma basalis : மண்டையோட்டு அடித்தளம் : தாடை நீக்கப்பட்ட மண்டையோட்டின் அடித்தளத்தில் உட்புறப்பரப்பு.

normal : இயல்பு நிலை : 1. உடலின் ஆரோக்கியமான இயல்பான நிலை. பொதுத் தட்ப வெப்ப நிலை. 2. நீரில் கரைந்த, கிருமி நீக்கிய சோடியம் குளோரைடன் 0.9% உப்புக் கரைசல். இது குருதியை ஒத்த அணு எண்ணுடையதாக இருக்கும்.

normoblast : கருமைய முன்னோடி சிவப்பணு : இயல்பான வடிவளவுள்ள கருமையங் கொண்ட

இரத்தச் சிவப்பணுக்கள். இது சிவப்பணுக்களுக்கு முன்னோடி.

normocapnic : இயல்பு கார்பன் டையாக்சைடு : குருதியில் இயல்பான அளவில் தமனி கார்பன் டையாக்சைடு இருத்தல்.

normochromia : இயல்பு வண்ணம் : குருதிச் சிவப்பணுக்கள் இயல்பான வண்ணத்தில் இருத்தல். குருதி நிறமிபோதி அளவில் இருக்கும் நிலை.

normoglycaemia : இயல்புக் குருதிச் சர்க்கரை : குருதியில் சர்க்கரை இயல்பான அளவில் இருத்தல்.

normocyte : இயல்புச் சிவப்பணு: இயல்பான வடிவளவுள்ள இரத்தச் சிவப்பணு.

normoglycaemia : இயல்புச் சர்க்கரை : இரத்தத்தில் இயல்பான அளவில் சர்க்கரை இருத்தல்.

normokalaemia : இயல்புக் குருதிப்பொட்டாசியம் : குருதியில் பொட்டாசியம் இயல்பான அளவில் இருத்தல்.

normotension : இயல்பு அழுத்தம்; இயலழுத்தம் : இயல்பான அளவு இரத்த அழுத்தம்.

normothermia : இயல்பு வெப்பம் : உடலிலுள்ள இயல்பான அளவு வெப்பம். இது மிகை வெப்பம், குறை வெப்பம் இரண்டுக்கும் வேறுபட்டது.

normotonic : இயல்புத் தசைத்திசு: தசைத்திசு இயல்பான அளவு வலிமை, விறைப்பு, இயக்கத் திறனுடன் இருத்தல்.

Norplant : நார்ப்பிளாண்ட் : லீவோ நார்கெஸ்டிரால் என்ற மருந்தின் வணிகப் பெயர்.

Norri's disease : நோரி நோய் : பாலியல் தொடர்புடைய பரம்பரைக் குருடு நோயின் ஓர் அரிதான வடிவம். இது திரிபான விழித்திரை காரணமாக உண்டாகிறது. டேனிஷ் கண் மருத்தவ அறிஞர் கார்டான் நோரி பெயரால் அழைக்கப்படுகிறது.

northern blotting : வடமுனைக் கறை : கடல்பாசி பகையில் இருந்து நைலான இழை மத்துக்கு ஆர்.என்.ஏ-ஐ மாற்றுகிற நடமுறை.

nortriptyline : நார்ட்ரிப்டிலின் : அமிட்ரிப்டிலின் போன்றதொரு சோர்வகற்றும் மருந்து.

nortryptiline : நூர்ட்ரிப்டிலின் : மனச்சோர்வின்போது பயன்படுத்தப்படும் மூச்சுழற்சி சோர்வு நீக்க மருந்து.

Norwalk virus : நூர்வால்க் கிருமி: இரைப்பை-குடல் அழற்சியை கொள்ளை நோயாகப் பரப்பும் காதருகு சுரப்பிக் கிருமி. இது அமெரிக்காவில் ஓகியோ மாநிலத்

திலுள்ள நூர்வால்க் நகரில் முதலில் கண்டறியப்பட்டது.

nose : மூக்கு : முகத்தின் மையப் பகுதியில் புறம் நீட்டிக்கொண்டிருக்கும், முகர்வுணர்வு உறுப்பாகப் பயன்படும் உறுப்பு. இதன் உட்குழிவுகள் திறந்திருப்பதால், உட்கவாசிக்கும் காற்று உட்செல்லும்போது அந்தக் காற்று வெதுவெதுப்படைகிறது; ஈரமடைகிறது; வடிகுட்டப்படுகிறது.

noso : நோய்ப்பகுப்பாய்வு சார்ந்த: நோய்ப் பகுப்பாய்வு தொடர்புடைய இணைப்புச் சொல்.

nosocomial : மருத்துவமனை நோய் சார்ந்த.

nosography : நோய் விளக்கம் : நோய்களின் முறைப்படியான விளக்க வருணனை.

nosology : நோய் பகுப்பாய்வியல்.

nostalgia : தாயக நாட்டம்; ஊர் நோய் : வீட்டு நினைவு மனப்பாங்கு பழங்கால நாட்டம்.

nostrils : மூக்குத் துளைகள்; மூக்கு ஓட்டை; நாசித்துளை : மூக்கின் முன்பக்கத் திறப்பு வாயில்கள்.

nostrum : கைம்மருந்து; மருந்து: உரிமம் பெறாமல் தயாரிக்கப்படும் போலி அல்லது இரகசிய மருந்து.

nosy : பெருமூக்கு.

notch : பிளவு; வெட்டு.

notching : விலா எலும்பு வரித்தடம் : மார்பு ஊடுகதிர்ப்படங்களில் விலா எலும்புகளின் முன்புறத்தில் காணப்படும் சிறு வரித்தடங்கள். இவை பெருந்தமனியின் பின்னாலுள்ள இழைநாளக் குறுக்கத்தின் போது காணப்படும்.

notch sign : ஊடுகதிர் ஒளிக் கோடு : ஒரு குறுகிய நோய்கோட்டிலான ஊடுகதிர் ஒளிக் கோடு. இது நன்கு வரையறுத்த கட்டவட்ட நுரையீரல் திரட்சியை ஊடுருவிச் செல்கிறது. இது உக்கிரமான குருணைக்கட்டி நிலைமைகளில் காணப்படுகிறது.

note : குறிப்பு; அறிவிப்பு.

note-taking : குறிப்பெடுத்தல் : நோய் என்னவென்று காட்டும் நோய்வரலாற்றையும் உடலியல் குறிகளையும் துல்லியமாகப் பதிவுசெய்தல்.

nothing by mouth : வாய்வழி உண்ணாமை : ஒரு நோயாளி வாய்வழியாக உணவு, பானம் அல்லது மருந்து எதனையும் உட்கொள்ளக்கூடாது என்ற அறிவுறுத்தும் அறுவைச் சிகிச்சைக்கு உள்ளாக இருக்கும் நோயாளிக்கு அவரது உணவுக் குழாய் முற்றிலும் காலியாக இருக்க வேண்டும் என்பதற்காக இவ்வாறு அறிவுறுத்தப்படுகிறது.

Nothnagel's syndrome : நூத்னாகல் நோய் : மூளை நடுத்தண்டு நோய். இதில் நடுமூளையின் மேற்கூரையில் நைவுப்புண் உண்டாகும். ஜெர்மன் மருத்துவ அறிஞர் வில்ஹெல்ம் நூத்னாகல் பெயரால் அழைக்கப்படுகிறது. கண் முடக்குவாதம், மூளைத் தள்ளாட்டம் போன்ற அறிகுறிகளுடன் உடற்கட்டி உண்டாகும்.

notifiable diseases : அபாய அறிவிப்பு நோய்கள் : பொதுச் சுகாதாரத்துக்குக் கடும் அபாயம் விளைவிக்கக்கூடியவை எனக் கருதப்படும் தொற்றக் கூடிய நோய்கள் என எச்சரிக்கை விடுக்கத்தக்க நோய்கள்.

notification : அறிவிக்கை; நோய் அறிவிப்பு : ஒரு தொற்று நோய் கண்டுபிடிக்கப்படுமானால், அதனை உடனடியாக உள்ளூர்ச் சுகாதார அதிகாரிகளுக்கு அறிவிக்க வேண்டும். அந்த நோய் பரவுவதைத் தடுக்க அவர்கள் உடனடி நடவடிக்கை எடுக்க இது உதவும்.

notalgia : முதுகுவலி : முதுகில் ஏற்படும் வலி.

notochord : முதுகுத்தண்டு : முதுகெலும்புக்கு மூல அடிப்படை எலும்பாக அமையும் முதுகெலும்புத் தண்டு.

nourish : சத்துாட்டம் : உயிர் வாழ்க்கைக்கு இன்றியமையாத ஊட்டச் சத்துகளை அளித்தல்.

nourishment : சத்துாட்டுதல்; ஊட்டம் : 1. சத்துாட்டம் அளிக்கும் செயல். 2. உயிருள்ள உயிரிகளின் வாழ்வுக்கும் வளர்ச்சிக்கும் ஊட்டம் அளிக்கும் ஒரு பொருள்.

Novocaine : நோவோக்கேயன் : புரோக்கேயன் என்ற மருந்தின் வணிகப் பெயர்.

Noxyl flex : நாக்சில் ஃபிளக்ஸ் : நாக்சிட்டியோலின் என்ற மருந்தின் வணிகப் பெயர்.

noxytiolin : நாக்சிட்டியோலின் : பாக்டீரியாக்களுக்கான ஒரு கரைசல் மருந்து நோயுற்ற சவ்வுப்பைகளில் தெளிக்கப் பயன்படுத்தப்படுகிறது.

NSU; (Non specific urethrites) : சிறுநீர்ப் புறவழி அழற்சி : வெட்டையில் பாத சிறுநீர்ப் புறவழி அழற்சி.

nucha : பிடரி : கழுத்தின் பின் புறம்.

nuclear : கருமையம் சார்ந்த : கருமையம் தொடர்பான அல்லது அதனை ஒத்திருக்கிற.

nuclear cytoplasmic ratio : திசுப் பாய்ம விகிதம் : திசுப் பாய்ம விகிதம் கரு மையங்கள், உக்கரமான உயிரணுக்களில் உள்ளது போல், அவற்றுடன் இணைந்து வரும் திசுப் பாய்மத்தைவிட வீத அளவில் அதிகமாக இருக்கும்.

nuclear family : கருமையக்குடும்பம் : பெற்றோர்கள், அவற்றின்

நேரடி மரபணுச் சந்ததிகள் அடங்கிய கருமையக் குடும்ப அலகு
nuclear magnetic resonance (NMR) : அணுக் காந்த ஒலியலை அதிர்வு : காந்த ஒலியலை அதிர்வு உருக்காட்சியாக்கம்.

nuclear medicine : அணுவியல் மருத்துவம் : ஊடுகதிர் ஓரகத்தனிமங்களை நோய்களைக் கண்டறியவும், நோய்க் சிகிச்சைக்கும் பயன்படுத்துகிற மருத்துவத் துறை.

nuclear roundness factor : கருமைய வட்டக் காரணி : குறுக்கு வெட்டில் முழுமையான வட்டத்தைக் காட்டும் கருமையத்தின் அளவு. அணுவியல் ஒழுங்கினம் அதிகரிக்கும்போது உண்டாகும் உக்கிரமான நிலைமை.

nuclease : நியூக்ளியேஸ் : நியூக்ளிக் அமிலங்களை நீரால் பகுப்பதை ஊக்குவிக்கும் ஒரு செரிமானப் பொருள். இதில் டிஎன்எஸ், ஆர்.என்.எஸ் என்ற செரிமானப் பொருள்கள் அடங்கியிருக்கின்றன.

nucleated : உட்கருவுடைய : ஒன்று அல்லது அதற்கு மேற்பட்ட உட்கருவைக் கொண்டுள்ள.

nucleic : நியூக்ளிக் மீச்சேர்மம் : பென்டோஸ் (சர்க்கரை) பாஸ் போரிக் அமிலம், பூரின், பைராமிடைன் (நைட்ரசு அமிலங்கள்) ஆகியவை அடங்கிய சிக்க

லான வேதியியல் கட்டமைப்பைக் கொண்டுள்ள நியூக்ளியோட்டைடு, டி.என்.ஏ அல்லது ஆர்.என்.ஏஇன் அமிலமீச்சேர்மம்.

nucleolar : நியூக்ளியோலார் : நியூக்ளியோலஸ் தொடர்புடைய.

nucleolus : நியூக்ளியோலஸ் : உயிரணுவின் கருமையத்தினுள் இருக்கும் ஒரு சிறிய வட்டத்திரட்சி. இது நியூக்ளியோ புரத உற்பத்தியுடன் தொடர்புடையது.

nucleoproteins : அணுக்கருப் புரதங்கள் : உயிரணுக்களின் உட்கருவில் காணப்படும் புரதங்கள். இதில் உட்கரு அமிலத்துடன் இணைந்த ஒரு புரதம் இருக்கும். இது சிரனைத்தின் போது உடைந்து வளர்சிதை மாற்றம் பெற்று யூரிக் அமிலம் சிறுநீர் வழியாக வெளியேறும்.

nucleorrhesis : உயிரணுக்கூறு பாடு : உயிரணுக் கருமையம் பிரிவுறுதல்.

nucleosidase : நியூக்ளியோசிடேஸ் : நியூக்ளியோட்டைடுகளை பூரின் அல்லது பைரிமிடின் மூலங்களாக நீரால் பகுப்பதை ஊக்குவிக்கும் ஒரு செரிமானப் பொருள்.

nucleoside : நியூக்கிளியோசைடு : பூரின் அல்லது பைரிமிடின் மூலம் உடைய சர்க்கரையின் (ரிபோஸ் அல்லது டியாக்சிரிபோஸ்) ஒரு கூட்டுப்பொருள்.

nucleosome : நியூக்ளியோசோம் : இனக்கீற்றுக்களுடன் தொடர்பு உடைய தீவிர ஆதாரப் புரதங்களின் ஒரு திரட்சி.

nucleotidase : நியூக்ளியோட்டிடைஸ் : நியூக்ளியோட்டைடுகளை பாஸ்போரிக் அமிலமாகவும், நியூக்கியோசைடுகளாகவும் நீரால் பகுப்பதை ஊக்குவிக்கும் ஒரு செரிமானப் பொருள்.

nucleotide : நியூக்ளியோட்டைடு : டி.என்ஏ. ஆர்.என்.ஏ என்ற நியூக்ளிக் அமிலங்களின் அடிப்படை அலகு. இவை பூரின் அல்லது பைரிமிடின் மூலம் (ஏ-அடினைன், டி-தைமின், யூ-யூராசில், ஜி-சுவானைன் அல்லது சைட்டோசைன்), பென்டோஸ் சர்க்கரை (ரிபோஸ் அல்லது டியாச்சிரிபோஸ்) ஒரு பாஸ்பேட் குழுமம் ஆகியவற்றினால் உருவானவை.

nucleotoxic : உட்கரு நச்சு : உயிரணு உட்கருவிலுள்ள நச்சுத் தன்மை. இது வேதியியல் பொருள்களையும், நோய்க்கிருமிகளையும் குறிக்கும்.

nucleus : உட்கரு; அணுக்கரு : உயிரணுவின் உட்பகுதி. இதில் நிறக்கோல்கள் (குரோமோசோம்) மரபணுக்கள் அடங்கி இருக்கும்.

nuclide : நியூக்ளைடு : அணுவின் ஒருவகை. இது அதன் கருமை

யத்தின் அமைப்பின் பண்பினை உடையது. புரோட்டான்கள், நியூட்ரான்கள் ஆகியவற்றின் எண்ணிக்கை இந்தப் பண்பினை நிர்ணயிக்கிறது.

null cell : பயனிலா உயிரணு : எலும்பு மச்சையில் உருவாகும் ஒரு நிணநீர் வெள்ளைக் குருதி அணு. இதில், 'டி' மற்றும் 'பி' வெள்ளைக் குருதி அணுக்களின் பண்புகள் இராது. இவை இது இயற்கைக் கொல்லி அல்லது என்கே உயிரணுக்கள் எனப்படும்.

nullipara : மலடி; ஈனாத்தாய்; பேற்றிலி : குழந்தை பெறாத ஒரு பெண்.

null hypothesis : பயனிலாப் புனைவுகோள் : கணிப்புகளில் காணப்படும் வேறுபாடுகளை அல்லது மாறுபாடுகளைக் கூறும் புனைவுகோள். இது அங்கொன்றும் இங்கொன்றுமான ஆதாரங்களிலிருந்து உருவாக் கப்படுகிறது. இந்தப் பயனிலாப் புனைவு கோள் தள்ளுபடி செய்யப்படும்போது குழுமங்களிடையே கண்டறியப்படும் வேறுபாடுகள், தற்செயலாக மட்டுமே நிகழாதவை எனக் கருதப்படும்.

nulligravida : கருவுற்றப் பெண் : ஒரு குழந்தையை ஒருபோது கருத்தரிக்காத ஒரு பெண்.

nulliparity : குழந்தை பிறவா நிலை : குழந்தை எதுவும் பிறக்காத நிலை.

null phenotype : பயனிலாஃபெனோடைப் : ஒரு புரதத்தின் நேரிணையான மரபணு, மரபுவழி உயிரணுக்களில் குறைபாடுடையதாக அல்லது இல்லாமல் இருத்தல். இது '0' குருதிக் குழுமத்தில் உள்ள சிவப்பணுவை உள்ளடக்கியது.

numbness : மரமரப்பு; உவர்வின்மை : பழுதுபட்டதோல் உணர்வு, புலனுணர்வு நரம்புகள் நெடுகிலும் தூண்டல்கள் பரவுவது தடைபடுதல் காரணமாக உணர்ச்சிப்பகுதியாக அல்லது முழுமையாக அற்றுப்போதல்.

nummular : நாணய வடிவம் : 1. நாணயத்தின் வடிவில் உள்ள. 2. நைவுப்புண்கள் போன்ற செதிலுடைய தோல்படை உள்ள தோல்நோய். 3. நாணயத்தை ஒத்தவட்டத் தகடுகளில் உள்ள கோழைச் சளி.

Nupercaine : நூப்பர்க்கேயன் : சிங்கோக்கெயன் என்ற மருந்தின் வணிகப் பெயர்.

nurse : செவிலி : நோயாளிகளைக் கவனிக்கும் ஆள்; பிறந்த குழந்தையை அல்லது இளம் குழந்தையைக் கவனித்துக்கொள்ளும் ஒரு பெண் குழந்தைக்குப் பால் கொடுத்தல்.

nursery : வளர்வகம்; வளர்ப்பிடம்; மழலையகம்.

nursemaid's elbow : செவிலிப் பெண் முழங்கை : ஆரத்தலைப்பின் அரைகுறை மூட்டுப்பிசகு.

nurse's aide : செவிலி உதவியாளர் : படுக்கை விரித்தல், உணவு பரிமாறுதல் போன்ற மருத்துவம் சாராத சேவைகளைச் செய்வதற்கு மருத்துவமனைகளில் அமர்த்தப்பட்டுள்ள பயிற்சி பெற்ற பெண்.

nursing : நோயாளர் பேணுதல் : 1. நோயாளிகளைப் பேணிக்கத்துவருதல். 2. குழந்தைகளுக்குத் தாய்ப்பால் கொடுத்தல்.

nurture : ஊட்டி வளர்ப்பு : வளரும் குழந்தைகளுக்கு உணவு ஊட்டி, பேணி, கவனித்து வளர்த்தல்.

nutration : தலையாட்டம்; தலையாடல் : கட்டுப்படுத்த முடியாமல் தலை ஆடுதல்.

nutmeg-liver : நோயுற்ற ஈரல்.

nutrient : ஊட்டசத்து; ஊட்டம்; ஊட்டு : ஊட்டச் சத்தாகப் பயன்படும் பொருள்.

nutriment : சத்துணவு : ஊட்டச் சத்து மிகுந்த உணவு.

nutrition : உணவூட்டம்; ஊட்டச் சத்து; ஊட்டம் : திசுக்களின் உயிர் வாழ்வுக்கும், வளர்ச்சிக்கும், பழுதடைந்த திசுக்களைப் பழுது பார்ப்பதற்கும் ஒட்டுமொத்தமாகத் தேவைப்படும் சத்துள்ள உணவு.

nutritional : உணவு ஊட்டம் சார்ந்த : உணவின் தரம் தொடர்புடைய.

nutritional deficiency : உணவு ஊட்டக் குறைபாடு : உணவில் ஊட்டச் சத்துகள் குறைவாக இருத்தல்.

nutritional odema : ஊட்டக் குறைவு வீக்கம் : ஊட்டச் சத்துக் குறைபாட்டினால் உண்டாகும் உடல் வீக்கம்.

nutritionist : உணவியல் வல்லுநர்.

nutritious : ஊட்டமான.

nutritiva : ஊட்ட உணவு.

nucterohemeral : இரவுபகல் சார்ந்த : பகல்-இரவு தொடர்பு உடைய.

nux vomica : எட்டிக்காய் : நரம்பூக்கி மருந்தாகப் பயன்படும் "எட்டிச்சத்து" (ஸ்டிரைக்னின்) எடுக்கப்படும் எட்டி மரத்தின் கொட்டை.

nyctalga : இரவு வலி : இரவு நேரத்தில் ஏற்படும் வலி.

nyctalopia : மாலைக் குருடு; இரவுக் குருடு; மாலைக் கண்; நிசிக் குருடு : இருட்டில் மட்டும் தெளிவாக பார்வை தெரியாது.

nyctophobia : இரவுக்கிலி; இருள் அச்சம்; நிசிமருட்சி : இரவு நேரத்திலும், இருட்டிலும் ஏற்படும் இயல்பு மீறிய அச்சம்.

nycturia : இரவுச் சிறுநீர்க்கழிவு : இரவில் அடக்க முடியாமல் சிறுநீர் கழித்தல்.

Nydrane : நிட்ரேன் : பெக்லாமைட் என்ற மருந்தின் வணிகப் பெயர்.

nymph : முட்டைப் புழுக்கூடு : ஒட்டுத் தோடுடைய இணைப்புடலி உயிரினங்கள் சிலவற்றின் வாழ்க்கைச் சுழற்சியில், முட்டைப் புழுவுக்கும், முதிர்வு நிலைக்கும் இடைப்பட்ட ஒருநிலை.

nymphectomy : அல்குல் அறுவை மருத்துவம் : உறுப்புப் பொருமல் பெண்குறியை துண்டித்து எடுத்தல்.

nymphae : அல்குல் சிறு உதடு; சிற்றிதழ்; சிற்றுதடு : புறப் பிறப்பு உறுப்பின் உதடு (இதழ்) சிறிதாக இருத்தல்.

nymphomania : மகளிர் கழிகாமம்; பாலுறவு வேட்கை; காமமகள் : ஒரு பெண் அளவுக்கு மீறி காமஉணர்வு கொண்டிருத்தல்.

Nystaform : நிஸ்டாஃபார்ம் : பூஞ்சண எரிச்சலுக்குப் பூசப்படும் களிம்பு மருந்தின் வணிகப் பெயர்.

nystagmoid : கண்விழித் திறம்பாடு : கண்விழி ஊசலாட்ட நோயை ஒத்திருக்கிறது. குறுகிய காலம் நீடிக்கும் ஒழுங்கற்ற கண் விழிநடுக்கம். இது இயல்பான ஆட்களில் முழுமையான கிடைமட்டத் திறம்புதல்.

nystagmus : அதிர்கண்; ஆடுகண்; கண் விழி ஊசலாட்ட நோய்; விழி நடுக்கம்; கண் நடுக்கம் : கண்விழிகள் ஓயாமல் ஊசலாடும்

நிலையிலுள்ள கண்ணோய்; சுரங்கத் தொழிலாளர்களுக்கு உண்டாகும் கண்ணோய்.

nystatin : நிஸ்டாட்டின் : இரு திரிபுக் காளான். நோய்க்கான பாலியோன் என்ற பூஞ்சான எதிர்ப்புப் பொருள்.

nystatin : நிஸ்டாட்டின் : தொண்டை அழற்சியைக் குணப்படுத்துவதற்கான பூஞ்சண வளர்ச்சியைத் தடுக்கிறது.

Nysten's law : நிஸ்டென் விதி : ஃபிரெஞ்சுக் குழந்தை மருத்துவ அறிஞர் பியர்நிஸ்டென் வகுத்த ஒருவிதி. இதன்படி, அசை போடும் தசைகளில் மரண விறைப்பு முதலில் ஏற்பட்டு தலையிலிருந்து கீழ்நோக்கிய பரவி, இறுதியில் பாதத்துக்கு இறங்குகிறது.

Nyxis : துளையிடல் : ஊடு உருவுதல்; துளையிடுதல்.



O antigen : "ஓ" காப்பு மூலம் : பாக்டீரிய கொழுப்புப் பன்முகச் சர்க்கரைப் புரதக் காப்பு மூலம். இது குடற்காய்ச்சு பாக்டீரியாவை குருதி வடி நீரியல் முறையில் வகைப்பாடு செய்யப் பயன்படுத்தப்படுகிறது. ஏ, பி, ஓ குருதிக்கு குழுமத்தின் ஏ, பி காப்பு மூலங்களுக்கான குருதிச் சர்க்கரைக் குறைபாட்டுகான முன்னோடி.

oat cell carcinoma : புல்லரிசி உயிரணுப்புற்று : புறப்படல நுரையீரல் உயிரியல் பொருள் உக்கிர வளர்ச்சி. இது சளிச் சவ்வின் கீழடி ஊனீர் நாளங்கள் நெடுகிலும் பரவுகிறது. நுரையீரல் புற்றுகளில் மூன்றில் ஒரு பகுதி இந்த வகையைச் சேர்ந்தது. இதை முன் கணிப்பு செய்வது கடினம். ஏனென்றால், அறுவை மருத்துவம் முன் கணிப்புக்கு உதவுவதில்லை. அதேபோன்று, வேதியியல் ஆய்வு முறையும், ஊடுகதிர் ஆய்வுமுறையும் முன் கணிப்புக்கு உதவுவதில்லை. ஏனெனில், மருத்துவம் தொடங்குவதற்கு முன்னரே புற்றுக் கட்டி நன்கு பரவிவிடுகிறது.

oath : உறுதிமொழி.

obese : பருமன்.

obesity : உடல் பருமன்; கொழுமை; பரு உடலமை : அளவுக்கு மீறிய கொழுப்புக் காரணமாக உடல் மட்டுமீறித் தடிமனாக இருத்தல். உடலின் எரியாற்றல் தேவைகளுக்கு அதிகமாக உணவு உண்பதால் இது உண் டாகிறது. உடலின் எடை/உயர வீதத்தின் அடிப்படையில் பருமன் அளவை அளவிடலாம்.

obdormition : மரமரப்பு : உணர்வு நரம்பின் மீது மிகை அழுத்தம் காரணமாக கை அல்லது காலில் உள்ளதிர்வு ஏற்பட்டு உணர்வற்றுப்போதல்.

Ober's test : ஓபர் சோதனை : இடுப்பெலும்புக்குழாய், நீட்டுத் தசைமுகவுறை ஆகியவற்றின் முறிவைக் கண்டறியும் சோதனை. இது இளம்பிள்ளை வாதத்தில் இந்த முறிவு ஏற்படுகிறது. அமெரிக்க எலும்பு மருத்துவ அறிஞர் ஃபிராங்க் ஓபர் பெயரால் அழைக்கப்படுகிறது.

obex : இதயக்கீழறைப் பின்வரம்பு: நான்காவது இதயக் கீழறையின் பிற்பகுதி வரம்பெல்லை. இது மத்திய குழாயின் தொடக்கத்தைக் குறிக்கிறது.

objective : புறநோக்கு; பார்க்கக் கூடிய; உணரத்தக்க; குறிக்கோள்:

நோயாளி உணர்ச்சி சாராமல் மற்றவர்கள் நோக்கும் தன்மையில்.

objective lens : காண் வில்லை.

obligate : உயிர் வாழ்திறன் மாற்றிலா: ஒரு குறிப்பிட்ட சூழ்நிலைகளில் மட்டுமே உயிர் வாழ்வதற்கான திறம்பாடு. எடுத்துக் காட்டாக, ஒரு பிணைப்பு ஒட்டுண்ணி, ஓர் ஒட்டுண்ணியாக அல்லாமல் வேறுவிதமாக உயிர் வாழ முடியாது.

obligatory : கடப்பாடு.

obliquity : சரிவு.

oblique : உள்-புறத்தசைகள் : புறத்தேயும், உள்ளேயும் உள்ள கோணல்-சாய்வு வடிவத்தசைகள்.

OBS : கரிம மூளை நோய்.

obscenity : அருவருப்பு; ஆபாசம்.

obsession : மனஅலைக்கழிப்பு: ஒருவர் மறக்க நினைத்தாலும் மனதில் நிறைந்து இடையறாது அலைக்கழிக்கும் எண்ணம், தூண்டல் அல்லது உருக்காட்சி.

observations : கூர்நோக்கு : அறிவியல் தகவல்களின் பெருந்தொகுதியின் முக்கியக் கட்டமைப்பு அலகுகள்.

obessional neurosis : அலைக்கழிப்பு மூளைக்கோளாறு; விரும்பா உளவியக்கம்; பித்து நரம்பியம் : நோயாளியிடம் அவர் விரும்பாமலே வேண்டா நினைவுகள்

தோன்றி அவரை அலைக்கழித்தல். இந்நினைவுகளை அகற்ற அவர் விரும்பினாலும், அவரது விருப்பத்திற்கு எதிராக இந்த எண்ணங்கள் இடைவிடாமல் தோன்றி அவருக்கு மனவேதனை உண்டாக்கும். ஒருவர் ஒரே செயலைத் திரும்பத் திரும்பச் செய்து கொண்டிருப்பது இவ்வகையைச் சேர்ந்த இன்னொரு கோளாறு. அடிக்கடி கையைக் கழுவுவதும், கதவுப்பிடியை எப்போதும் பிடித்துக் கொண்டிருப்பதும் இவ்வகையைச் சேர்ந்தவை. குற்றவுணர்வு இதற்குப் பெரும்பாலும் காரணம். சேக்ஸ் பியரின் 'மாக்க்பெத்' நாடகத்தில் அரசனைக்கொன்ற கணவனுக்கு உடந்தையாக இருந்த மாக்க்பெத் சீமாட்டி தன் கையில் இரத்தக் கறை படிந்திருப்பதாக எண்ணி அடிக்கடி கைகழுவும் மன நோய்க்கு ஆளாவதாகச் சித்திரிக்கப்பட்டிருக்கிறது.

obsessive-compulsive : அலைக்கழிவு வல்லந்தம் : மன உளைச்சலிலிருந்து விடுபடுவதற்காக அடிக்கடியும், சடங்கு முறையிலும் சில செயல்களை ஒருவர் செய்யத் தூண்டுகிற இடைவிடாத எண்ணங்கள் இருக்கும் கோளாறு. இது சில முச்சுழற்சி மனச்சோர்வு அகற்றும் மருந்துகளால் குணமடைகிறது.

obsession : வெறியுணர்வு : தருக்க முறையான முயற்சிகள்

மூலம் நனவு நிலையிலிருந்து அடியோடு நீக்க முடியாதிருக்கிற தடுக்கமுடியாத எண்ணத்துடன் அல்லது உணர்வுடன் கூடிய மனநிலை.

obstetrician : தாய்மை மருத்துவர்; மகப்பேறு மருத்துவர்; பேற்றியல் வல்லுநர் : மகப்பேற்று மருத்துவ வல்லுநர்.

obstetrics : தாய்மை மருத்துவம்; பேற்று மருத்துவம் : மகப்பேறு தொடர்பான மருத்துவ இயல்.

obstructed labour : தடைபடும் மகப்பேற்று வலி : இயல்பான முறையில் மகப்பேறு நடைபெற இயலாதிருக்கிற ஒருநிலை.

obstructed hernia : தடைபட்ட குடலிறக்கம் : இரத்தவோட்டம் தடைபடாமல் குடல் தடைகளை உண்டாக்கும் மேலும் குறுக்க முடியாத குடலிறக்கம்.

obstruction : அடைப்பு; தடை.

obstruction, intestinal : குடல் அடைப்பு.

obstruction, pyloric : வாயில் அடைப்பு.

obturator : எலும்புப் புழையடைப்பு; அடைப்புத் தட்டு; மூடி : ஓர் இடைவெளியை மூடிக் கொள்ளும் அடைப்பு. வயது வந்தவரிடையே மூன்று எலும்புகளின் இணைவாக உருவான இடுப்பு எலும்பின் இரு திறப்பு

களும் தசைகளினாலும் தசைநார்கள்னாலும் மூடப்பட்டுவிடுதல்.

occipital : பின் மண்டை எலும்பு சார்ந்த பின்உச்சிய : தலையோட்டின் பின்புறமுள்ள எலும்பு. இதிலுள்ள பெரிய துவாரத்தின் வழியாக முதுகந்தண்டு செல்கிறது.

occipitalis : பிடரிப்பின்தசை : பிடரித் தசையின் பின்பகுதி.

occipitalization : பிடரி எலும்பு இணைப்பாக்கம் : கழுத்தெலும்புக்கும் பிடரிக்கும் இடையிலுள்ள எலும்புக் கூட்டிணைப்பு.

occipitobregmatic : பிடரி எலும்பு சார்ந்த : பிடரிக்கும் முன் தலைக்கும் இடையிலுள்ள எலும்பு சார்ந்த.

occipitocervical : பிடரி-கழுத்து சார்ந்த : பிடரி மற்றும் கழுத்து தொடர்புடைய.

occipitofrontal : பிடரி-முகம் சார்ந்த : பிடரியும், முகமும் தொடர்புடைய.

occipitofrontalis : பிடரிப்புடைப்பு: மண்டையோட்டின் உச்சியை மூடியிருக்கும் மெல்லிய அகலமான தசைகளின் இணையில் ஒன்று. இதில் தசைப்பட்டையினால் இறைக்கப்பட்ட ஒரு பிடரிப்புடைப்பை அடங்கியுள்ளது.

occipitomenal : பிடரி-முகவாய்க் கட்டை சார்ந்த : பிடரியும், முகவாய்க் கட்டையும் சார்ந்த.

occipitoparietal : பிடரி-உச்சி சார்ந்த : பிடரி மற்றும் மண்டையுச்சி எலும்புகள் அல்லது மூளையின் தொங்குதசை தொடர்புடைய.

occipitotemporal : பிடரி-பொட்டெலும்பு சார்ந்த : பிடரி மற்றும் பொட்டெலும்புகள் தொடர்புடைய.

occipitohalamic : பிடரிப்பொட்டெலும்பு, மூளை நரம்பு சார்ந்த : பிடரிப் பொட்டெலும்பு, மூளை நரம்பு தொடர்புடைய.

occiput : பின்தலை; பிடரி : மண்டையின் பின்பகுதி.

occlusal : திறப்புவாயில் அடைப்பு சார்ந்த : மேற்பற்களுக்கும் கீழ்த்தாடைக்குடைமிடையிலுள்ள பிணைப்பு போன்று ஒரு திறப்பு வாயின் அடைப்பு தொடர்பான.

occlusion : உள்துளை நிரப்பு; குழல் அடைப்பு; மூடல்; மூடுகை நாளங்களின் அல்லது இரத்த நாளங்களின் உள்துளையை அடைத்தல். பல் மருத்துவத்தில் கடைவாய்ப்பற்களின் புழையை அடைத்தல்.

occlusion, coronary : இதயத் தமனி அடைப்பு.

occult : மறை.

occupation : செய் தொழில்.

occupation, diseases : தொழிலிய நோய்.

occupancy : நோயாளர்-படுக்கை விகிதம் : மருத்துவமனையில் உள்ள படுக்கைகளின் எண்ணிக்கைக்கும் தினமும் சிகிச்சைக்கும் வரும் நோயாளிகளின் எண்ணிக்கைக்குமிடையிலான சராசரி விகிதம்.

occupational therapy : (தொழில் முறை) பணிவரி மருத்துவம்; தொழிலிய நோய் : அன்றாட வாழ்க்கையின் அனைத்துத் துறைகளிலும் உச்ச அளவு செயல்திறனையும், சுதந்திரத்தையும் எட்டும் வகையில், குறிப்பிட்ட நடவடிக்கைகள் மூலம் உடலியல் மற்றும் உடலியல் சிகிச்சையளித்தல்.

ochrometer : தந்துகிக் குருதி அழுத்தமானி : தந்துகி இரத்த அழுத்தத்தை அளவிடுவதற்கான ஒரு கருவி.

ochronosis : புரதவளர்சிதை மாற்றக் கோளாறு : உடலில் உள்ளார்ந்துள்ள புரத வளர்சிதை மாற்றக்கோளாறு. இது அல்காப்டோன் சிறுநீர்ப் பொருள்கள் படிந்த, உடல் திசுக்களின் அடுக்குப்படிவு உண்டாக்குகிறது. ஒருபடித்தான அமிலம் இருத்தல் காரணமாக கண்காதுகளில் வெண்மை நிறம் உண்டாதல், மூட்டு வீக்கம், சிறுநீர் கரு நிறமாதல் உண்டாகிறது.

Ochsner clasping test : ஆஷ்னர் பிடிப்புச் சோதனை : கைகள் பற்றிப் பிடிக்கும்போது ஆள்

காட்டி விரல் நீட்சியடையாமல், சுட்டுநிலையிலேயே இருத்தல். இது நரம்பு முடக்கு வாதத்தால் ஏற்படுகிறது. அமெரிக்க அறுவை மருத்துவ வல்லுநர் ஆல்பர்ட் ஆஷனர் இதனை விவரித்துக் கூறினார்.

Octapressin : ஆக்டாபிரசின் : பிரிலோக்கெய்ன், ஃபெலிப் பிரசின் இரண்டும் கலந்த கலவை மருந்தின் வணிகப் பெயர்.

Octipara : எட்டுக் கருக்குழந்தைப் பெண் : உயிர்வாழக்கூடிய எட்டுக் குழந்தைகளைக் கருவில் கொண்டிருக்கும் ஒரு பெண்.

octopamine : ஆக்டோபாமின் : போலிப்பரிவு அமின்; இது ஒரு பொய்யான நரம்பு ஊடு கடத்தி.

octreotide : ஆக்டிரியோட்டைடு: அமினோப்புரத இயக்குநீரை ஒத்த ஒரு செயற்கைப் பொருள் இது வளர்ச்சி இயக்குநீருடன் மிகுந்த ஒப்புமையுடையது. இது அகற்சி நோயுடைய நோயாளிகளிடம் குருதிவடிநீர் வளர்ச்சி இயக்குநீரைக் குறைத்து, நோய் அறிகுறிகளிலிருந்து விடுவிக்கிறது.

ocular : கண்ணுக்குரிய; விழியின்; கண் சார்ந்த : பார்வை சார்ந்த.

oculentum : கண் களிம்பு; அஞ்சனம்; கண் மை : கண்ணோய்க்குப் பயன்படும் களிம்பு மருந்து. கருவியில் பொருத்தப்படும் விழிக்கண்ணாடிச் சில்லு.

ocularist : செயற்கை விழியாக்குநர்.

oculist : கண் மருத்துவர் : கண் மருத்துவ வல்லுநர்.

oculocardiac reflex : இதயத் துடிப்பு முரண்பாடு : கண்ணில் அல்லது கண் அருகில் எழுகிற பலவகைத் தூண்டல்கள். இதனால், இதயத் துடிப்பு வீதத்தில் அல்லது ஒத்திசைவில் முரண்பாடுகள் உண்டாகின்றன.

oculocephalic reflex : கண்-தலை நோய் அனிச்சைச் செயல்: மூளைத்தண்டின் ஒருங்கிணைப்பைத் தீர்மானிக்கிற ஒரு சோதனை. நோயாளியின் தலை திடீரென ஒருபக்கம் அசைந்து, பின்னர் மறுபக்கம் அசையும் போது கண்கள் பொதுவாகத் தலை அசைவுக்குக் காலந்தாழ்ந்து அசையும். கண்கள் மெல்ல மெல்ல நடுமையநிலைக்கு வரும். மூளைத்தண்டின் எதிர்ப்புறத்தில் நெய்ப்புண் ஏற்படும்போது கண்கள் நடுமையத்துக்குத் திரும்பாமல் கண்பார்வை இழப்பு உண்டாகிறது.

oculogyration : கண்விழி நிலைப்பாடு : கண்விழி அதன் முன்பின் அச்சினைச் சுற்றி வடிவில் சுற்றி, கண்கள் மேலும், பக்கவாட்டிலும் நிலைப்பாடு கொள்ளாதல்.

oculomotor : கண்ணியக்க நரம்பு; கண்ணியக்க : மூன்றாவது மண்டை

யோட்டு நரம்பு. இது கண்களை அசைத்து, மேல் இமையை அளிக்கிறது.

oculonasal : கண்மூக்கு சார்ந்த.

Oddi's sphincter : ஆடித்தசைச் சுருக்கம் : பொதுவான பித்தக் குழாய், கணையக்குழாய் இரண்டின் திறப்பு வாய்தகை முன் சிறுகுடலினுள் சுருங்கியிருத்தல். இத்தாலிய மருத்துவ அறிஞர் ரக்கரோ ஆடி என்பார் இதனை விவரித்துக் கூறினார்.

odds ratio : அபாய விகிதம் : அபாயக் காரணிக்கும் வெளிப்பாட்டுக்குமிடையிலான தொடர்பின் வலிமையை அளவிடுதல். இது தொடர்புறு அபாயத்துடன் நெருங்கிய தொடர்புடைய.

odontalgia : பல்வலி, பல் உளைச்சல்.

odontexesis : பல் மெருகேற்றும்: பல்காரையை அகற்றி பல்லுக்கு மெருகேற்றுதல்.

odontitis : பல் அழற்சி : பல் எகிறில் ஏற்படும் வீக்கம். இதனால், பல் அளவுக்கு மீறி விரிவடைதல்.

odontoblast : பல்லடிக் கூழ் உயிரணு : பல்லில் டென்டின் படிவதும், பல்மேற்பரப்பில் கூழ்ப்பொருள் உருவாவதும் தொடர்புடைய உயிரணு.

odontoclast : பல்வேர் உயிரணு: விழுகின்ற பல்லின் வேர்களை

ஈர்த்துக் கொள்வதற்குக் காரணமான உயிரணு.

odontodysplasia : அதீத பல் வளர்ச்சி : பல் வளர்ச்சியில் ஏற்படும் மட்டுமீறிய நிலைமை. இது இனாமல், டென்டின் உருவாக்கத்தில் குறைபாட்டைக் காட்டுகிறது.

odontogen : ஆடோன்டோஜன் : பல் டென்டின் உருவாக்கத்துடன் தொடர்புடைய பொருள்.

odontic : பல் சார்ந்த.

odontoid : பல் போன்ற; பல்லுரு; பல்லணைய.

odontology : பல் மருத்துவவியல்; பல்லியல்.

odontoma : பல்கட்டி; பல்புத்து : பற்களின் கட்டமைவுகளில் உண்டாகும் கட்டி.

odontotherapy : பல்நோய் மருத்துவம்; பல் மருத்துவம்.

odour : நெடி; வாடை; மணம்.

odourless : நெடியிலா.

odynophagia : உணவுக் குழாய் வலி : உணவை விழுங்கும்போது ஏற்படும் வலி. உணவுக்குழாய் அழற்சி, வாய் அழற்சி போன்ற நிலைமைகளில் இது ஏற்படுகிறது.

oedema : இழைம அழற்சி; நீர்க் கோவை; வீக்கம் : இழைமங்களில் உண்டாகும் நீர்க்கோவை. இது பல காரணங்களால்

உண்டாகும். இது இரத்தத்தில் ஏற்படலாம். இதய நுரையீரல் மண்டலங்களிலும் சிறுநீரக மண்டலத்திலும் ஈரலிலும் உண்டாகலாம்.

oedema, cardiac : இதய வீக்கம்.

oedema, nutritional : ஊட்டக் குறை வீக்கம்.

oedema, renal : நீரகநலி வீக்கம்.

oedema, pulmonary : நுரையீரல் வீக்கம்.

oedipus complex : ஈடிப்பஸ் உணர்வு; தந்தையை வெறுத்த தாய்ப்பாச மிகைப்பு : உளவியலின்படி எதிர்பாலராகிய பெற்றோரிடம் பிள்ளைகளுக்கு உள்ளார்ந்து இருப்பதாகக் கருதப்படும் அடங்கிய உள்ளுணர்ச்சி. தாயிடம் மகனுக்குள்ள இந்த உட்செறிவான பற்கள்.

oesophageal : உணவுக் குழாய் சார்ந்த; இரைக் குழல் சார்ந்த : உள்ளுணர்வு, தந்தைமீது அவனுக்குப் பொறாமையைத் தோற்றுவிக்கிறது. இதனால் அவன் உணர்ச்சிப் போராட்டத்திற்கு ஆளாகிறான். இதனைத் தனது குழந்தைப் பருவப் பாலுணர்வு என்ற கோட்பாட்டில் உளவியலறிஞர் ஃபிராய்டு விளக்கி உள்ளார். ஆண் குழந்தைகளிடம் இந்த உணர்வு இருப்பது இயல்பு என்று அவர் கூறியுள்ளார்.

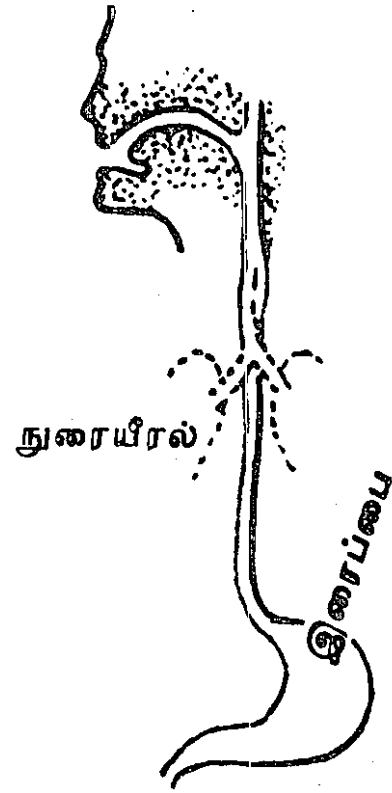
oesophageal Arteria : உணவுக் குழாய் வளர்ச்சி.

oesophagectasis : உணவுக் குழாய் அழற்சி; உண்குழல் ஊதல்.

oesophagectomy : உணவுக்குழாய் அறுவை மருத்துவம்; உண்குழல் எடுப்பு : உணவுக் குழாயின் ஒரு பகுதியை அல்லது அதனையும் முழுவதுமாகத் துண்டித்து எடுத்தல்.

oesophagitis : இரைக் குழல் அழற்சி; உணவுக் குழாய் அழற்சி: உணவுக் குழாய் வீக்கம்.

oesophagus : உணவுக்குழாய்; உண் குழல் : தொண்டையை கடந்து இரைப்பைக்குள்



உணவுக்குழாய்

செல்லும் குழாய் இது 23செ.மீ. நீளம் உடையது.

oesophagos copy : உணவுக் குழாய் கருவி; உணவுக் குழாய் நோக்கி; உண்குழல் காட்டி : உணவுக் குழாயினுள் செலுத்தி உள்ளூறுப்புகளைப் பார்க்கக் கூடிய கருவி.

oesophagotomy : உணவுக்குழாய் அறுவை; உண்குழல் அறுவைத் திறப்பு.

oesophagus : உணவுக்குழாய் : தொண்டையைக் கடந்து இறைப் பைக்குச் செல்லும் உணவுக் குழாய்.

oestrodial : கருஅண்ட சுரப்புநீர்: கருஅண்ட நுண்ணுறை உயிரணுக்களில் சுரக்கும் நீர். இது நுரையீரலினால் ஊஸ்டிரோனாகவும், ஊஸ்டிரியோலாகவும் மாற்றப்படுகிறது.

oestrogen : கருப்பை இயக்குநீர்: கரு அண்டத்தில் சுரக்கும் இயக்குநீர்கள் பேற்றுமைக்காலம் முழுவதிலும் இவை சிறுநீரிலும் வெளியேறும்.

Ogden plate : ஆக்டென் தகடு : வடுப்பள்ளங்கள் உடைய நீண்ட உலோகத்தகடு. இது நீண்ட எலும்பு முறிவுகளை இணைக்கப் பயன்படுத்தப்படுகிறது.

Ogilvie's syndrome : ஆக்ளிவி நோய் : குடல் விரிவாக்கத்தி

னால் உண்டாகும் கடுமையான போலி குடல்தடை. பிரிட்டிஷ் மருத்துவ அறிஞர் வில்லியம் ஆக்ளிவி பெயரால் அழைக்கப்படுகிறது.

Ogston's line : ஆக்ஸ்டான் வரி: தொடையெலும்பின் புடைப்புக்கும் எலும்புமுனை முடிச்சுவரையுள்ள ஒரு வரி. ஸ்காட்டிஷ் அறுவை மருத்துவ அறிஞர் அலெக்சாண்டர் ஆக்ஸ்டான் பெயரால் அழைக்கப்படுகிறது.

Ohis bed : ஓகிலோ படுக்கை : தீவிர மருத்துவப் பிரிவிலுள்ள குழந்தைகளுக்கான திறந்த பக்கமுடைய படுக்கை. குழந்தையின் உல்வெப்ப நிலையைப் பேணுவதற்கான சாதனங்களையும் வசதிகளையும் குழந்தையைச் சுற்றி வைப்பதற்கு இதில் போதிய இடவசதி அமைந்திருக்கும்.

oid-oid disease : ஆய்ட்-ஆய்ட் நோய் : கசிவுத்தோல் அழற்சியும், படை நோய் இரண்டும் இணைந்த நோய்.

ointment : களிம்பு : மருந்து நெய்.

old tuberculin : பழைய காச நோய்க் கிருமி (OT) : இயல்பு நீக்கிய ஒரு கலவைப் பொருள். துண்காச நோய்க் கிருமியிலிருந்து உண்டாகும் பெரும் எண்ணிக்கையிலான நுண்ணுயிரி காப்பு மூலங்கள். இது காச நோய்க் கிருமிச் சோதனையில் பயன்படுத்தப்படுகிறது.

oleander : அலரி : கார்டியாக் கிளைக்கோசைடு கொண்டுள்ள ஒரு நச்சுப் புதர்ச்செடி.

olecranon : முழங்கை முனை; முன்கை எலும்பு பிதுக்கம் : முழங்கைப்பகுதியிலுள்ள முன்கை அடியெலும்பு, உடலின் மையத்தை நோக்கித் துருத்திக் கொண்டிருத்தல். முன்கை நீண்டிருக்கும் போது புயளலும்பின் பள்ளத்தினுள் பொருந்தி இருத்தல்.

olestra : ஒலெஸ்டிரா : 'சுக்கோஸ்' என்ற சர்க்கரை, டிரைகிளிசரைடுகள் ஆகியவற்றின் மீச்சேர்மம். இது உறிஞ்சிக் கொள்ளப்படுவதில்லை. இது போலி கொழுப்பு போல் செயற்படுகிறது. இதன் விளைவாக கொழுப்பு குறைந்த அளவில் உட்கொள்ளப்பட்டு, அதனால், மொத்தக் கலோரிகளின் அளவு குறைகிறது.

oleo-vitamin : ஒலியே-வைட்டமின் : மீன் ஈரல் எண்ணெய் அல்லது உண்ணத்தக்க தாவர எண்ணெய். இதில் ஒன்று அல்லது அதற்கு மேற்பட்ட கொழுப்பில் கரையும் வைட்டமின்கள் அடங்கியுள்ளன.

oleum ricini : விளக்கெண்ணெய் : ஆமணக்கு விதையிலிருந்து எடுத்த எண்ணெய்.

olfaction : நுகர்வுணர்வு / மோப்பம் / மணம் உணர்தல் : வாசனை அறியும் உணர்வு.

olfactories : நுகர்; நுகர்வுறுப்புகள்: முகர்வுணர்வுக்குரிய உறுப்புகள்.

olfactory : நுகர்வுணர்வு சார்ந்த; நுகர்ச்சி; மோப்ப; நாசி சார்ந்த.

oligaemia : குருதிக்குறைபாடு; குறை குருதி : இரத்தத்தின் மொத்த அளவு குறைவாக இருத்தல்.

oligodendroglia : நரம்புசாரா உயிரணுக்கள் : புறத்தோலில் உண்டாகும் நரம்புசாராத உயிரணுக்கள். இவை மைய நரம்பு மண்டலத்தின் மூளை ஆதாரத்திசுவின் ஒரு பகுதியாகிறது.

oligohydramnios : கருந்திரவக் குறைபாடு; குறைநீர்ப் பனிக்குடம்.

oligomenorrhoea : சீரற்ற மாதவிடாய்; மாதவிடாய் குறை ஒழுக்கு : மாதவிடாய் உரிய காலத்தில் நிகழாதிருத்தல். மாதவிடாய் இயல்பான காலச் சுழற்சிக்கு மேற்பட்டு 35 நாட்களுக்கு மேலும் நீடித்தல்.

oligophrenia : மன வளர்ச்சிக் குறைபாடு; உள வளர்ச்சிக் குறை: மன வளர்ச்சி இயல்புக்குக் குறைவாக இருத்தல்.

oligosaccharide : ஒலியோ சாக்கரைடு : ஒற்றை சாக்கரைடு அலகுகளில் சில எண்ணிக்கையிலான ஒரு கூட்டுப்பொருள்.

oligospermia : விந்தணுக் குறைபாடு; விந்தணுக் குறை; விந்துக் குறைவு : ஆணின் விந்தில் விந்த

ணுக்களின் எண்ணிக்கை குறைவாக இருத்தல்.

oliguria : சிறுநீர்ச் சுரப்புக் குறைவு; குறைச் சிறுநீர்; நீர்ச் சுண்டி; நீர்க் குறை.

olophonia : பேச்சுக் குறைபாடு : குரல் நூண்கள் திரிபடைந்திருப்பதால் ஏற்படும் பேச்சுக் குறைபாடு.

Omega sign : ஒமேகா குறியீடு : முகம் சுளிக்கும்போது புருவத்தைச் சுருக்கும் தசை நிலையாகச் சுருங்குவதால் உண்டாகும். சுரிப்புப் புருவத்துடன் கூடிய முகபாவம். இது, மனச்சோர்வுடைய நோயாளிகளிடம் காணப்படும்.

omentectomy : வபை மடிப்பு அறுவை மருத்துவம் : வபை மடிப்பு முழுவதையும் அல்லது அதன் பகுதியை வெட்டி எடுத்தல்.

omentopexy : வபை-திசு இணைப்பு: வபை மடிப்பினை திசு எதனுடனும் பொருத்துதல் பக்கக் குருதியோட்டத்தை ஏற்படுத்த இது செய்யப்படுகிறது.

omentum : வபை மடிப்பு : குடல் போன்ற மற்ற வயிற்று உறுப்பு சுளுன் இரைப்பையை இணைக்கும் வபை மடிப்பு.

omnifocal : இருநோக்குக் கண்ணோடி : கிட்டப் பார்வை தூரப்பார்வை இரண்டுக்கும்

பயன்படக்கூடிய ஒரு மூக்குக் கண்ணாடி. இது உள்ள படிக்கும் பகுதி மாறுபடும் வளைவாக இருக்கும்.

omnipotence : பேராற்றல் : எல்லாம் வல்ல தன்மை வாய்ந்த, மிக உயர்வாகவும், சக்தி வாய்ந்ததாகவும் கருதப்படும் தலைசிறந்த பொருள். அகப்புற மூல இயல்பின் பிற அம்சங்களை மறுத்தல். இது ஒரு பித்தனின் தற்காப்பு போன்றது.

Omnopon : ஒம்னோப்போன் : பாப்பாவெரேட்டம் என்ற மருந்தின் வணிகப் பெயர். இதில் 50% மார்ஃபின் அடங்கி உள்ளது.

omoplate : தோள் பட்டை எலும்பு.

omphalitis : தொப்புள் அழற்சி; உந்தி அழற்சி : தொப்புளில் ஏற்படும் வீக்கம்.

omphalocoele : குடல் துருத்தம்: உந்திக்குழியின் அடிவயிற்றுச் சுவரிலுள்ள ஒரு குறைபாட்டின் வழியாக பிறவியிலேயே குடலின் ஒரு பகுதி துருத்திக்கொண்டிருத்தல்.

omphaloma : உந்திக் குழிக் கட்டி: உந்திக் குழியில் ஏற்படும் கட்டி.

omphalotomy : கொப்பூழ்க் கொடியைப் பிரித்தல்.

Ompholith : உந்திக் குழிக்கல் : முடி, அழுக்கு, செதிலுறவு

ஆகியவை மயிர்ப்பை சுரப்பு நீருடன் கலந்து திரண்டிருக்கும் ஒரு கலவை. இது உந்திக் குழியில், பழுப்புநிற அல்லது கருப்பு நிறக் கல்லாக இருக்கலாம்.

onchocerca : யானைக்கால் நோய்ப் புழு : யானைக்கால் நோய் உண்டாக்கும் புழுக்களில் ஒருவகை.

onchocerciasis : யானைக்கால் புழுபீடிப்பு : யானைக்கால் நோய்ப் புழு மனிதரைப் பீடித்தல். தோலுக்கடியிலுள்ள இணைப்புத் திசுக்களில் இதன் முதிர்ந்த புழுக்கள் அடர்ந்திருக்கும். கூட்டுப்புழுக்கள் கண்ணில் நுழையுமானால் ஆற்றுக் குருடு நோய் உண்டாகும்.

onchogenic : கட்டி உண்டாக்கும் கிருமி : உயிரணுக்கள் உக்கிரமான உருமாற்றத்தை உண்டாக்கும் திறனுடைய கட்டி ஏற்படுத்தும் நோய்க்கிருமி; அல்லது டி.என்.ஏ. கிருமி; அல்லது ஆர்.என்.ஏ. கிருமி.

oncogene : ஆன்கோஜென் : புற்று மரபணுக்கள் போன்ற உக்கிரமான உருமாற்றத்தைத் தூண்டக்கூடிய, மேலாதிக்கத்துடன் செயற்படக்கூடிய மாற்றியமைத்த மரபணுக்கள். இவை ஆன்கோஜெனிக் ஆர்.என்.ஏ. கிருமிகளிலிருந்தும், இயல்பான மரபணுக்களிலிருந்தும் உருவிக் கப்படுகின்றன.

oncogenes : புற்று மரபணுக்கள்: கூட்டுப்படுத்த முடியாத புற்று நோய் வளர்ச்சியைத் தூண்டும் வகையில் ஒரு உந்து பொருளினால் தூண்டப்படுவதாகக் கருதப்படும் மரபணுக்கள்.

oncogenic : கழலை உண்டாக்குகிற.

oncology : உயிர்ப் பொருளியல்; புத்தாக்கவியல் : உயிர்ப் பொருளினை அறிவியல் மருத்துவ முறையில் ஆராய்தல்.

oncolysis : உயிர்ப்பொருள் அழிவு; புத்தாக்கமுறிவு : உயிர்ப் பொருள்களை அழித்தல்; சில சமயம் கட்டியின் வடிவளவைக்குறைக்கப் பயன்படுகிறது.

oneosphere : திசுக்கட்டிப்புழு : முதுகெலும்புப் பிராணிகள் மற்றும் முதுகெலும்பில்லாய் பிராணிகளின் திசுக்களில் உள்ள நாடாப் புழுவின் கூட்டுப்புழு நிலை.

Oncovin : ஆன்கோவின் : வின்கிரிஸ்டின் என்ற மருந்தின் வணிகப் பெயர்.

one eyed : ஒற்றைக் கண்.

one-eyed vertebra : ஒற்றைக் கண் முள்ளெலும்பு : இடுப்பு நரம்பு முள்ளெலும்புக் காம்பு ஒரு பக்கமாக அழிந்துபோதல். இதனை முதுகெலும்பு உடலின் உறுப்பிடை மாற்றத் தசைப் புற்றின் வரைபடத்தில் காணலாம்.

onion bulbs : வெங்காயக் குமிழ்கள் : கருமையான நரம்பிழை உறையழிவில் புறநரம்புகளில் காணப்படும் பகுதிவாரி நரம்பிழை உறையழிவு. இதில் 'ஷ்பான்' உயிரணுக்கள் வெங்காயத் தோல் போன்று செதிளடுக்காக அமைந்திருக்கும்.

onlay : ஒட்டிணைப்பு : ஓர் உறுப்பின் அல்லது கட்டமைப்பின் மீது பொருத்தப்படும் ஒட்டிணைப்பு. உள்துளை பரப்பு முழுவதையும் மூடும் வகையில் நீட்டிக்கப்படும் அகற்றுப்படத் தக்க பகுதி செயற்கைப் பல் தொகுதி.

onset : தொடக்கம்.

onychial (whitlow) : நகச்சுற்று; நக அகற்சி; நகப்படுவன் : நகத்தைச் சுற்றி ஏற்படும் கடுமையான வீக்கம் சில சமயம் இந்த வீக்கம் நகத்திற்கு அடியிலும் பரவி, சீழ் வைத்து நகம் விழுந்து விடும்படி செய்யும்.

onychodystrophy : நக உருத்திரிவு : விரல் நகங்களின் அல்லது கால் நகங்களின் உருத்திரிவு அல்லது நிறமாற்றம்.

onychocrypsis : உள்நக வளர்ச்சி; திருகு நகம்; மறை நகர்: நகம் தசைக்குள் உள்நோக்கி வளருதல்.

onycholysis : நகத் தளர்ச்சி; நக நெகிழ்ச்சி : கால் நகம் அல்லது

விரல், நகம், நகப்படுகையில் இருந்து நீக்கிவிடுதல்.

onychomycosis : பூசண நகச் சுற்று; நகப்பூசணம் : நகங்களில் ஏற்படும் பூஞ்சண நோய்.

onyongnyong fever : மூட்டு வலிக் காய்ச்சல் : கிழக்கு ஆஸ்திரிக்காவில் கொசுவால் பரவும் ஒரு வகை நோய்க் கிருமியினால் உண்டாகும் ஒருவகைக் காய்ச்சல். இது முதன் முதலில் 1959இல் வடமேற்கு உகாண்டாவில் கண்டறியப்பட்டது.

oocyte : முதிராச்சினை : முதிராத சூல் முட்டை.

oogamous : கரு உயிர்ச் சேர்க்கை தோற்றம் : ஆண்-பெண் கரு உயிர்மச்சேர்க்கையின் விளைவாக இனப்பெருக்கம் ஏற்படுத்துகிற.

oogamy : பாலின இனப் பெருக்கம் : ஆண் பெண் கரு உயிர்மச்சேர்க்கையால் இனப்பெருக்கம் உண்டாதல்.

oogenesis : கருவுயிர்த் தோற்றம்; கரு அணு தோற்ற வளர்ச்சி: பெண் அண்டத்தில் பெண்கரு உயிரணுக்கள் தோன்றி உருவாதல்.

ookinete : மலேரிய ஒட்டுண்ணிக் கரு : கொசுவின் உடலில் உள்ள மலேரிய ஒட்டுண்ணியின் கரு வுற்ற வடிவம்.

oophorectomy : பெண் அண்டச் சுரப்பி (ovary) அறுவை; அகற்றல்;

அண்டைப்பை வெட்டு : பெண் அண்டச்சுரப்பி அகற்றல்.

oophoritis : அண்டப்பை அழற்சி: பெண் அண்டச் சுரப்பியில் ஏற்படும் வீக்கம்.

oophoron : கருமுட்டைப் பை.

oophorosalingectomy : கருப்பை குழாய்; கருவண்ட அறுவை; கருப்பைக் குழல் எடுப்பு : கருவண்டப்பையையும் அதனுடன் இணைந்த கரு வெளியேறும் குழாயையும் வெட்டியெடுத்தல்.

oophorosalingitis : கரு அண்டம்-கருக்குழாய் வீக்கம் : கரு அண்டம், கருவெளியேறும் குழாய் இரண்டிலும் ஏற்படும் வீக்கம்.

oosperm : முதிர்வுச் சினை : முதிர்வுற்ற சூல் முட்டை.

ooze : ஒழுக்கு; கசிவு.

opacity : மழுங்கல்; ஒளி புகாமை; ஒளி புகாத்தன்மை : ஒளி ஊடுருவிச் செல்லவிடாத தன்மை.

open amputation : திறந்தருவை உறுப்பு நீக்கம் : தோல் மூடி இல்லாமலே நேரடியாக உறுப்பைத் தறித்தெடுக்கும் உறுப்பு நீக்க முறை.

open bite : திறந்த நிலைக் கடித்தல் : முன்பக்கப் பற்கள், தாடையின் இரு பகுதிகளில் எதனுடனும் பொருந்தி அமைந்த இயல்பு திரிந்த பல் அமைப்பு.

open heart surgery : திறந்த நிலை இதய அறுவை மருத்துவம்: இதயம் தற்காலிகமாக நிறுத்தப் பட்டு அதன் செயல்முறையை ஓர் எந்திர இறைப்பான் மூலம் எடுத்துக்கொண்டு இதயத்தில் அறுவை மருத்துவம் செய்யும் ஓர் நடைமுறை.

open pneumothorax : திறந்த நிலை நுரையீரல் உறை காற்று நோய் : மார்புச் சுவரில் ஒரு திறந்த நிலைக் காயம் காரணமாக நுரையீரல் உட்குழிவில் காற்றழுத்தம் ஏற்படுதல்.

operable : அறுவை மருத்துவம் உகந்த நிலை : குணப்படுத்துவதற்கு அல்லது நிவாரணமளிப்பதற்கு அறுவை மருத்துவம் அளிப்பதற்கு உகந்ததாக உள்ள நிலை.

operant : துலங்கல் வீதம் : குறிப்பிட்ட புறத்தூண்டல் எதுவுமில்லாமல் ஒரு குறிப்பிட்ட வீதத்தில் நிகழ்கிற துலங்கல் எதுவும்.

operating microscope : அறுவை நுண்ணோக்காடி : நுண்ணிய திசுக்களிலும் குருதி நாளங்களிலும் அறுவை மருத்துவம் செய்யும் போது அவற்றை உருப்பெருக்கிக் காட்டும் பூதக் கண்ணாடி.

operation : அறுவை மருத்துவம்; அறுவை : உடலில் ஓர் உறுப்

பில் அறுவை மருத்துவம் செய்யும் நடவடிக்கை.

operating room : அறுவை மருத்துவ அறை.

operating table : அறுவை மருத்துவ மேசை.

operating theatre : அறுவை மருத்துவ பேரவை.

operation, caesarean : சீசரிய அறுவை.

operation, sterilisation : கருத்தடை அறுவை.

Operidine : ஆப்பெரிடின் : ஃபெனோப்பெரிடின் என்ற மருந்தின் வணிகப் பெயர்.

operon : பொதுத் தொடர்பு மரபணு : பாக்டீரியாவிலுள்ள, ஒரு பொதுவான ஓர் இயக்க மரபணுவையும், தொடர்புடைய செயல் முறையைக் கொண்ட கட்டமைப்பு மரபணுவுடன் நெருங்கிய தொடர்புடைய இனக்கீற்றின் ஒரு கூறு.

ophthalmia (ophalmitis) : கண்ணோய்; கண்ணழற்சி : கண்ணில் ஏற்படும் வீக்கம். கண்ணுளைச்சல்.

ophthalmia, moonatorum : சிசு கண்ணழற்சி.

ophthalmiatrics : கண் நோய் மருத்துவவியல்.

ophiasis : வழக்கைப் பரவுதல் : மயிரிழப்புப் பட்டைகள்,

உள்ள படியான முடி எல்லைக் கோட்டினுள் முக்கியமாகப் பொட்டெலும்பு மற்றும் பின் உச்சி மண்டலத்துக்குள் நீண்டிருத்தல்.

ophthalmencephalon : பார்வை மண்டலம் : விழித்திரை, பார்வை நரம்பு, முளையின் பார்வைச் சாதனம் ஆகியவை அடங்கிய தொகுதி.

ophthalmic : கண்ணோய் மருந்து; கண் சார்ந்த : கண்ணோய் போக்கக் கூடிய மருந்து. கண்ணழற்சி கண்டுள்ளது; கண்ணில் வீக்கம் ஏற்பட்டுள்ளது.

ophthalmitis : கண்ணழற்சி.

ophthalmodynamometry : விழித்திரை அழுத்த அளவீடு : விழித்திரைத் தமனி அழுத்தத்தை அளவிடுதல்.

ophthalmologist : கண் மருத்துவர்; கண் இயல் வல்லுநர் : கண்ணோய் மருத்துவ வல்லுநர்.

ophthalmology : கண் மருத்துவம்: கண்ணோய்களைக் கண்டறிதல், அவற்றைக் குணப்படுத்துதல் பற்றிய ஆய்வியல். கண்ணோயியல்.

ophthalmoplegia : கண்தசைவாதம் : கண்ணை இயக்கும் ஒன்று அல்லது அதற்கு மேற்பட்ட தசைகளில் ஏற்படும் வாத நோய்.

ophthalmoscope : கண் உள் விழி உள்நோக்கி; கண்சோதனைக் கருவி; விழி உள்நோக்கி; கண்ணுள் காணல் : கண்ணின் உட்புறத்தைப் பரிசோதிப்பதற்காக ஓர் ஆடியும், ஒளிவிளக்கும் அமைந்துள்ள ஒரு கருவி.

ohphtalmotonometer : கருவிழி அழுத்தமானி; கண்ணழுத்த அளவையமானி : கருவிழிக்குள் நீரழுத்தத்தை அளவிடுவதற்கான ஒரு கருவி.

opiate : அபின் தூக்க மருந்து : அபின் போன்ற தூக்க மருந்து; அபின் கலந்த நோவகற்றும் மருந்து; அபின் கலந்து மயக்க மூட்டும் மருந்து.

opioid peptides : அபினி பெப்டைடுகள் : உள்முக மயக்க மூட்டும் அபின் கலந்த மயக்க மூட்டும் மருந்துகள். இவை இயற்கையான பன்முகப் பெப்டைடு நரம்பு கடத்திகள். இவை வலியை உணர்தல், அழுத்த விசைத் துலங்கல், பசியை முறைப்படுத்துதல், உறக்கம், நினைவாற்றல், கல்வி கற்றல் ஆகியவற்றுடன் தொடர்புடையவை.

opisthotonos : உடல் நீட்சி : நரம்பிசிவு நோயாளிகளுக்கு உடல் அளவுக்கு மீறி நீட்சி; விரைத்தல். அப்போது அவரது பாதங்களும், தரையும் மட்டுமே ஆதாரமாக இருக்கும்.

opisthotonus : உள்வளைந்த முதுகு.

Optiz-Frias syndrome : ஒபிட்ஸ்-பிரியாஸ் நோய் : சிறுநீர்க்குழாய் உருத்திரிப்பு, தொண்டைக் குழி அடைப்பு போன்ற நோய்கள். இவை மிக அரிதாக ஏற்படும் மரபுவழி நோய்.

opium : அபினி; கஞ்சா; கம்புகம்: கஞ்சாச்செடி விதையிலிருந்து எடுக்கப்படும் உலர்ந்த சாறு. இதில் மார்ஃபின், கோடைன் வெடியக் கலப்புப் பொருள்கள் அடங்கியுள்ளன. நோவகற்றும் மருந்தாகப் பயன்படுகிறது. மார்பினைவிட இது அதிக மலச்சிக்கலை உண்டாக்கும். அபினிச் சாரமாகவும் பயன்படுகிறது.

Opoidine : ஒப்பாய்டின் : பாப்பா வெர்ட்டம் என்ற மருந்தின் வணிகப் பெயர்.

Oppenheim's reflex : ஒப்பன் ஹைம் இயக்கம் : பாதம் சிறிதளவு பின்புறம் வளைந்து, பெரும்பாலும் நீண்டிருத்தல். பெர்லின் நரம்பியலறிஞர் ஹெர்மன் ஒப்பன் ஹைம் பெயரால் அழைக்கப்படுகிறது.

opponens : எதிர்ப்புத்தசை : கட்டை விரலின் தசை எதிர்ப்புறமாகத் திரும்பியிருத்தல். சுட்டுவிரல் நுனியால் கட்டை விரல் நுனியைத் தொடுவதன்

மூலம் இது சோதித்தறியப் படுகிறது.

opportunists : சந்தர்ப்பவாதி : பழுதுபட்ட தாய் உயிர்த் தற் காப்புச் செயல்முறைகளின் வாய்ப்பு வழிகளைச் சாதகமாகப் பயன்படுத்திக் கொள்பவர்.

opportunistic infections : சந்தர்ப்பவாதத் தொற்று நோய்கள் : ஆரோக்கியமான ஒருவரிடம் அரிதாகநோய் உண்டாக்குகிற. ஆனால், நோய்த் தடைக் காப்பு முறை பலவீனமாக உள்ளவர்களிடம் அடிக்கடி நோய் உண்டாக்குகிற உயிரிகளினால் ஏற்படும் நோய்கள். ஏமக்காப்பு நோய் (எயிட்ஸ்) போன்ற நோய்கள் இதற்குச் சான்று.

opsin : ஊடு சவ்வுப் புரதம் : விழித்திரை நுண்கம்பிகள் மற்றும் கூம்புகளின் ஊடு சவ்வுப் புரதம்.

opsoclonus : கண் சுரிப் பிழுப்பு: கண்களின் கலந்திணைந்த, ஒழுங்கற்ற, ஒரு சீராக இல்லாத, சுரிப் பிழுப்பு உடைய அசைவுகள்.

opsomania : தனி உணவு மோகம்: சில சிறப்பான உணவுக் கான மோகம்.

opsonic : நிணநீர்த்திறன் : நோய் நுண்மங்களை நிணநீர் அணுக்கள் எனிதில் ஈர்த்துக்கொள்ளும் செயலைச் செய்யும்.

opsonin : நோய் நுண்ம எதிர்ப்பு விளை பொருள் : நோயாளியின் உடம்பினுள் அழிந்த நோய்க் கிருமிகளைச் செலுத்துவதால் உண்டாகும் பொருள்.

opsonic index : நிணநீர்த்திறன் குறியீட்டெண் : நோயணுக்களை ஈர்த்துக் கொண்டு உடலை நோய்களிலிருந்து தடுக்கும் ஆற்றலுள்ள நிணநீரணுக்கள். பாக்டீரியா போன்ற அயற் பொருள்களை உள்ளே கொண்டு செல்வதற்கு எவ்வளவு திறன் வாய்ந்தனவாக இருக்கின்றன என்பதைக் குறித்துக் காட்டும் பரிசோதனை மூலம் கிடைக்கும் குறியீட்டெண்.

opsonization : துகள் உயிரணுச் சூழ்தல் : துகள் சூழ் உயிரணு சூழ்தலுக்கு பாக்டீரியாவும் பிற உயிரணுக்களும் உட்படுமாறு செய்தல்.

optic : கண்சார்ந்த; பார்வை சார்ந்த : கண்பார்வைக்குரிய.

opticrophy : பார்வை நரம்பு சூம்புதல்.

optic chiasma : பார்வைச் சந்தி : பார்வைச் சிலுவை.

optic disc : பார்வை வட்டு.

optic nerve : பார்வை நரம்பு.

optic neuritis : பார்வை நரம்பு அழற்சி.

optical : கண்ணுக்குரிய/பார்வைக் குரிய : கண் பார்வைக்கும் ஒளிக்

கும் இடையிலான தொடர்பு சார்ந்த; ஒளியியல் சார்ந்த; பார்வைக்கு உதவி புரியும் வகையில் அமைந்த.

optical aberration : ஒளிக்கோட்டம்; பார்வைத் திரிபு : ஓர் ஆடியிலிருந்து வரும் ஒளிக்கதிர்கள் தவறாகக் குவிதல்.

optical illusion : விழிக்காட்சி மயக்கம் : பொய்த்தோற்றம்.

optician : மூக்குக்கண்ணாடி வல்லுநர்; பார்வை வல்லுநர் : பார்வை ஒளிக்கோட்டத் தவறுகளைச் சரிசெய்யும் மூக்குக் கண்ணாடிகளை பரிந்துரைக்கும் வல்லுநர். மூக்குக்கண்ணாடி செய்பவரையும், மூக்குக்கண்ணாடி விற்பவரையும் இது குறிக்கும்.

opticokinetic : கண்ணசைவு சார்ந்த : கண்ணின் அசைவு தொடர்புடைய.

optics : ஒளியியல்; கண்ணொளியியல் : ஒளிக்கதிர்கள் பற்றியும் கண்பார்வையுடன் அவற்றின் தொடர்பு குறித்தும் ஆராயும் அறிவியல்.

optimax : ஆப்டிமாக்ஸ் : அமினோ அமிலமும், டிரிப்டோஃபான் பிரிடாக்சின் அஸ்கார்பிக் அமிலம் அடங்கிய வைட்டமினும் கலந்த ஒரு கலவை மருந்தின் வணிகப்பெயர்.

optimism : எழுச்சி மனப்பான்மை : இனிமை நம்பிக்கை;

ஒங்கு நம்பிக்கை எதிலும் நன்மையே எதிர்பார்க்கும் மனப்போக்கு.

optimum : உகந்த சூழல்; சரியான : உயிர் வாழ்வதற்கு பெரிதும் சாதகமான சூழ்நிலை.

optometer : விழிக்காட்சித் திறன்மானி : விழிக்காட்சித் திறன் எல்லையளவை அளவிடும் கருவி.

optometrist : பார்வை அளவீட்டாளர் : விழிக்காட்சித்திறன் எல்லையை அளவிடுவதில் பயிற்சி பெற்றவர்; மூக்குக்கண்ணாடி, பிற பார்வைச் சாதனங்களை அளவிட்டுக் குறித்துக் கொடுப்பவர்.

optometry : விழிக்காட்சித் திறன் அளவீடு; பார்வை அளவையியல் : விழிக்காட்சித் திறனை அளவிடுதல்.

orabase : ஓராபேஸ் : சிலேட்டு மப் படலத்திலுள்ள நைவுகளைப் பாதுகாக்கும் கூழ் பொருளின் வணிகப்பெயர்.

Oradexon : ஓராடெக்ஸோன் : டெக்சாமெத்தாசேசன் என்ற மருந்தின் வணிகப் பெயர்.

oral : வாய் சார்ந்த; வாய் வழி : வாய் வழியான.

orange peel skin appearance : ஆரஞ்சுத் தோல் தோற்றம் : மார்பகப் புற்றை மேல் மூடியுள்ள தோலில் உள்ளது போன்ற ஆரஞ்சுப் பழத்தோல் தோற்றம்.

orange person syndrome :

ஆரஞ்சுத்தோல் நோய் : தோலுக்கு நிற மூட்டும் ரிஃபாபிசின் மிகைப்படுவதால் உண்டாகும் அரிதாக பக்கவிளைவு. அடர் ஆரஞ்சு நிற உடல் திரள்கள் இதில் ஈரல் செயல் முறைகள் அளவுக்கு மீறியதாக இருக்கும்.

Orap : ஓராப் : பிமோசைட் என்ற மருந்தின் வணிகப் பெயர்.

oraserrate : கண்வாயில் ரம்ப விளிம்பு; வாள் முள் வாயில்.

Oratrol : ஓராட்ரோல் : டைகலோர் ஃபினாமைட் என்ற மருந்தின் வணிகப் பெயர்.

Orbenin : ஆர்பெனின் : குளோக் சாசிலின் என்ற மருந்தின் வணிகப் பெயர்.

orbicular : கோள வடிவுடைய; வளைய : உருண்டையான அல்லது வட்ட வடிவுடைய.

orbicularis : திறப்பு சூழ்தசை : ஒரு திறப்பினைச் சுற்றியுள்ள தசை. கண்ணை இருக்கமாக மூடுவதற்கு உதவுகிற கண் சார்ந்த தசை. உதடுகளைக் குவிப்பதற்கு உதவும் தசை.

orbicular muscle : துளை சுருக்கும் தசை.

orbit : கண்குழி : கண்விழியையும் அதன் இணைப்புகளையும் உள்ளடக்கிய எலும்புக் குழி.

orbitale : கண் குழியின் தாழ் நிலைப் புள்ளி : கண்குழியின்

கீழ் விளிம்பு நெடுகிலுமுள்ள மிகத் தாழ்நிலைப் புள்ளி.

orbital cellulitis : கண்குழி திசு அழற்சி.

orchidectomy : விரை அறுவை; விரை நீக்கம்; விரை எடுப்பு; விரையகற்றல் : விரையினை வெட்டி எடுத்தல்.

orchiopexy : அண்ட விரை அறுவை மருத்துவம் : இறங்க முடியாத விரையை அண்ட கோசத்தினுள் அறுவை மருத்துவம் மூலம் பொருத்துதல்.

orchioschirrhus : அண்ட விரைக் கெட்டியாதல் : கட்டி உண்டாவதால் அண்ட விரை கடினமாதல்.

orchis : விரை : ஆணின் விரைக் கொட்டை.

orchitis : விரையழற்சி : விரைக் கொட்டை வீக்கம்.

order : வரிசை முறை : நிகழ்வுகள், விதிகள், ஒழுங்கு முறை விதிகள், நடைமுறைகள் ஆகியவற்றின் ஒழுங்கு அல்லது வரிசை முறை.

organ : உறுப்பு : ஒரு குறிப்பிட்ட பணியைச் செய்கிற உலின் உறுப்பு எதுவும், உறுப்பு மாற்றத்துக்கான சில திசுக்களை நீண்ட காலத்துக்குச் சேமித்துவைக்கும் ஒரு சேமக் கலம்.

organelle : தனியுறுப்பு : உயிரணுவில் இழைமத்துடன் இணைக்கப்பட்டுள்ள ஒரு குறிப்பிட்ட உறுப்பு.

organic : உறுப்பு சார்ந்த; உறுப்பியல்: உடல் உறுப்புக்குரிய; உயிர்ப்பொருள் சார்ந்த; கரிமப் பொருள்களாலான.

organism : உயிரி; உயிரணுத் தொகுதி; உயிரினம்; உயிர்ப்பொருள்; உயிர் கரு; உறுப்பி : ஒரு வாழும் உயிரணு அல்லது உயிரணுக்களின் தொகுதி. ஒருயிர் போல் இயங்கும் உறுப்பமைதியுடைய உயிர்.

organ of Corti : கோர்ட்டி உறுப்பு: கேட்பதற்குரிய உண்மையான உறுப்பு. இது இத்தாலிய உடல் கூறியலறிஞர் ஆர்ஃபான்சி கோர்ட்டி பெயரால் அழைக்கப்படுகிறது. இது செவியின் சுருள் வளையினுள் உள்ள ஒரு திருகு சுருள் கட்டமைப்பு. இதில் ஒலி அதிர்வுகளால் தூண்டப்படும் முடி உயிரணுக்கள் அடங்கியிருக்கும். இவை, நரம்புத் தூண்டுதல்களாக மாற்றப்பட்டு கேட்பு நரம்பின் சுருள் வளைப் பகுதி மூலமாக மூளைக்கு அனுப்பப்படுகின்றன.

organogenesis : கருப்பை உற்புருவாக்கம் : கரு உருவாக்க வளர்ச்சியின்போது உறுப்புகளும் உறுப்பு மண்டலங்களும் உருவாகி வெவ்வேறு வடிவங்களைப் பெறுதல்.

organoid : செயற்கை உறுப்பு : ஓர் உறுப்பின் இரத்த நாள மற்றும் சுரப்புத் திறம்பாடுகளைக் காட்டும் செயற்கை உறுப்பு.

organopexy : உறுப்புப் பொத்துதல் : ஓர் உறுப்பு அதற்குரிய இடத்திலிருந்து பிரிந்துவரும் போது, அதனை அந்த இடத்தில் அறுவை மருத்துவம் மூலம் பொருத்துதல்.

organotherapy : சுரப்பிப் பொருள் நோய் மருத்துவம் : விலங்குகளின் அகச் சுரப்பிகளின் தயாரிப்புப் பொருள்கள் அல்லது அவற்றின் எடு பொருள்கள் மூலம் நோயைக் குணப்படுத்துதல்.

orgasm : புணர்ச்சிப் பரவசநிலை; பாலுணர்வுப் பொங்கல் : புணர்ச்சியின் உச்சக்கட்ட உணர்ச்சிப் பரவசநிலை. உணர்ச்சித் துடிதுடிப்பு; புணர்ச்சியிடைத் துடிப்பு நிலை.

oriental sore : கீழ்த் திசைப் புண்; வெப்பக் கொப்புளம் : வெப்ப மண்டலங்களிலும், வெப்ப மண்டலம் சார்ந்த பகுதிகளிலும் தோலில் உண்டாகும் வெம்புண்.

orientation : சூழ்நிலை அறிவு; இட-திசையுணர்வு : மனக் கோளாறின்போது நோயாளி தான் இருக்கும் இடத்தையும், காலத்தையும் தெளிவாக அறியுந்திறனுடனிருத்தல். எடுத்துக்காட்டாக, அவர் சரியான தேதியைக் கூறுவார்.

orifice : துளை; ஓட்டை; நுழைவழி; திறப்பு : புழைவாய்; துவாரம்; வாயில்; திறப்புவழி.

orificeanal : மலவாய்.

origin : தோற்றுவாய்; தொடக்கம்; எடுப்பு : ஒன்றன் பிறப்பிடம்; தொடக்கம்; மூலாதாரம்.

ornithinaemia type I : இனக்கீற்று நலிவு வகை I : தன் இனக்கீற்று நலிவு நிலை. இது "HHH" நோயுடன் சேர்ந்து காணப்படும்.

ornithinaemia type II : தன் இனக்கீற்று நலிவு வகை II : கண்விழி படலம் மற்றும் விழித்திரை ஆகியவற்றின் சுழல் உடல் நலிவு (ஹோகா நோய்) நோயுடன் இணைந்து காணப்படும் நிலை. இதனால் மெல்ல மெல்லப் பார்வை இழப்பும், கிட்டப்பார்வையும், மாலைக்குருடும் உண்டாகும்.

ornithine : ஆர்னித்தின் : அமினோ அமிலங்களில் ஒன்று. யூரியாவைப் பகுத்துக் கிடைக்கும் ஆர்ஜினினிலிருந்து பெறப்படுகிறது.

ornithosis : பறவை நோய் : இது மிகக்கடுமையான, பொதுவாகப் பரவும் பறவை நோய். இது மனிதருக்கும் தொற்றும். இது கிளிக்காய்சல் மூலம் உண்டாகிறது. இது இன்ஃபுளுயென்சா நோய் போன்றது. இதனை டெட்ராசைக்ளின் அல்லது

எரித்திரோமைசின் மூலம் குணப்படுத்தலாம்.

orofacial : வாய்-முகம் சார்ந்த : வாய், முகம் தொடர்புடைய.

orogenital : வாய்; பிறப்புறுப்பு சார்ந்த : வாய், பிறப்புறுப்புப் பகுதி தொடர்பான.

orolingual : வாய்-நாக்கு சார்ந்த : வாய், நாக்கு தொடர்புடைய.

oromandibular-dystonia : வாய்-நாக்கு அனிச்ச இயக்கம் : வாயும் நாக்கும் தானாக இயங்குதல்.

oronasal : வாய்-மூக்கு சார்ந்த : வாய், மூக்கு தொடர்புடைய.

oropharynx : அண்ணத் தொண்டைப் பகுதி : மென் அண்ணத்துக்கும் குரல்வளை மூடிக்கு மிடையிலுள்ள தொண்டைப்பகுதி.

orphenadrine : ஆர்ஃபெனாட்ரின் : பார்க்கின்சன் நோயில் பயன்படுத்தப்படும் பித்த நீருக்கு எதிரான மருந்து. தூக்க மருந்துகளினால் ஏற்படும் பார்க்கினான் நோயை இது குறைக்கிறது.

orrhodiagnosis : குருதி வடிநீர் நோய் நாடல் : குருதி வடிநீர் மூலம் நோயைக் கண்டறிதல்.

ORS : வாய்வழி நீர்மக் கரைசல் : வாய்வழி கொடுக்கப்படும் நீர் கலந்த கரைசல்.

ORT : வாய்வழி நீர்ம மருத்துவம்.

othochromatic : இயல்புநிறம் : இயல்பான நிறம் கொண்டிருத்தல்

அல்லது இயல்பாகக் கறை படிதல்.

orthodeoxia : தமனி ஆக்சிஜன் குறைபாடு : நிமிர்ந்த நிலையில் இருக்கும்போது தமனி ஆக்சிஜன் செறிவு குறைதல்.

orthodiagraphy : இதயநிழல் படியெடுப்பு : இதயத்தின் நிழலை துல்லியமாகப் படியெடுத்தல்.

orthodontics (orthodontia) : பல்சீரமைப்பியல் : பற்கள் தாறுமாறாக அமைவதைத் தடுத்துச் சீர்படுத்தும் பல் மருத்துவத்தின் ஒரு பிரிவு.

orthodontist : பல்சீரமைப்பு வல்லுநர் : பல் சீரமைப்பில் துறைபோகிய ஒரு பல் மருத்துவ அறிஞர்.

orthodox sleep : எற்புடை உறக்கம் : ஒவ்வொரு உறக்கச் சுழற்சியின்போதும் ஏறத்தாழ ஒரு மணி நேரம் நீடிக்கும் தூக்கம். இதில் வளர்சிதை மாற்ற வீதமும், அதனால் ஆக்சிஜன் நுகர்வளவும் குறைவாக இருக்கும்.

orthokinetic : உணர்வு நரம்புத் தூண்டல் : தசைகள், தசை நாண்கள் ஆகியவற்றின் உணர்வு நரம்பு முனைகளைத் தூண்டி விடுவதற்காகப் பயன்படுத்தப்படும் தூண்டுதல் உத்திகள்.

orthomyxoviruses : கோளக்கிருமிக் குடும்பம் : இன்ஃபுளுயென்சா நோய்க்கிருமிகள் உள்

ளடங்கலாகப் பெரிய, கோளவடிவ நோய்க்கிருமிகளின் ஒரு குடும்பம்.

orthopaedics : முடநீக்கியல்; எலும்பியல் : உடல் இயக்கத்தைப் பாதிக்கும் அனைத்து நிலைகளையும் சீர்படுத்துவதற்கான அறுவை மருத்துவப் பிரிவு.

orthopaedic traction : முடநீக்க இழுவை : ஒரு நோயாளியை எடைக் கற்களுடன் கட்டிய சுயிறுகள் சுப்பிகளுடன் இணைத்துப் பராமரிக்கும் ஒரு நடைமுறை. இதில் ஓர் உறுப்பின் அல்லது உடற் பகுதியின் மீது இழுவிசையைச் செலுத்தி எதிர் இழுவிசைப் பேணப்படுகிறது.

orthopaedy : அங்கக்கோணல் அறுவை மருத்துவம் : உடல் உறப்புக் கோணல்களைச் சீர்படுத்துவதற்கான அறுவை மருத்துவம்.

orthopaedist : முடநீக்கியல் வல்லுநர்.

orthopercussion : எலும்பு மூலந்தட்டுதல் : தட்டுக்கொட்டுமானி விரலின் முனையைத் தனி எலும்பில் மூலந்தட்டுதல். இதில் மார்புச் சுவருக்குச் செங்குத்தாக விரலை வைத்துத் தட்டப்படுகிறது.

orthopnoea : கிடக்கை மூச்சுத் திணறல்; குந்து மூச்சு : நிமிர்ந்து

உட்கார்ந்தால் குணமாகக்கூடிய மூச்சுத் திணறல் நிலை. படுத்தால் மிகைப்படும் மூச்சுத்திணறல்.

orthopnoeic position : எளிய சுவாச நிலைப்பாங்கு : சுவாசத்தை எளிமையாக்கும் உடல் நிலைப்பாங்கு. இதில், நோயாளி, உட்கார்ந்து கொண்டு, கைகளை மேசை மீது ஊன்றி முன்புறமாக வளைகிறார்.

orthopsia : அந்திப்பார்வைத் திறன் : அந்தி நேரத்தில் பொருள்களைப் பார்ப்பதற்கான திறன்.

orthoptic : கண்ணோயியல் சார்ந்த

orthoptics : கண்ணோயியல்; மாறுகண்; வாணக்கண் மருத்துவம் : மாறுகண் நோயில் தசை சமநிலையின்மையை ஆராய்ந்து குணப்படுத்தும் ஆய்வியல்.

orthoreovirus : குடல்-சுவாசக் கோளாறு : மிக அரிதாக ஏற்படும் குடல் அழற்சி மற்றும் மேல் சுவாசக் கோளாறு.

orthosis : உடல் ஊன நீக்கி : உடலில் ஊனமாகவுள்ள பகுதியில் பொருத்தப்படும் ஒரு சாதனம் ஊனத்தை நேர் செய்தல்.

orthostatic : நிமிர் விறைப்பு : நிமிர்ந்து நிற்பதால் உண்டாகும் உடல் விறைப்பு நிலை.

orthotics : முடநீக்கக் கருவியியல் : உடலில் ஊனமாகவுள்ள பகுதியில் பொருத்தப்படும் சாதனங்கள் பற்றி ஆராய்ந்து,

அவற்றைத் தயாரிப்பது பற்றிய அறிவியல் ஆய்வு.

orthotist : முடநீக்கக் கருவியல் வல்லுநர்.

orthotolidine test : குளோரின் அளவீட்டுச் சோதனை : நீரில் தனியாகவும், இணைந்தும் இருக்கும் குளோரின் அளவை அளவிடும் சோதனை.

orthotonus : விறைப்பு நோய் : நரம்பிசிவு விறைப்பினால் உடலில் ஏற்படும் வளையாத விறைப்பான நிலை. இது நரம்பிசிவு நோய், ஸ்டிரிக்னைன் நஞ்சு ஆகியவற்றில் காணப்படும்.

Orthoxine : ஆர்த்தோக்சின் : மெத்தோக்சைஃபெனிராமின் என்ற மருந்தின் வணிகப் பெயர்.

orthopsia : அந்திசந்தி தெளிவுப்பார்வை : பிரகாசமான சூரிய ஒளியைவிட விடியலில் அல்லது அந்தியில் பார்வை அதிகத் தெளிவாகத் தெரிதல்.

Ortner's syndrome : ஆர்ட்னர் நோய் : ஈரிதழ்த் தடுப்புக் கறக்கத்தில் எதிர்த்திசை திரும்பும் குரல்வளை நரம்பில் முடக்குவாதம் ஏற்படுவதால் உண்டாகும் குரல் கம்மல். விரிவாகக் கமடைந்த இடது இதய வாயில் மூலம் நரம்பு அழுத்தப்படலாம்.

Ortolani click : ஆர்ட்டோலானி கிளிக் : பந்துக் கிண்ணக் குழிவுக்குள் திரும்புகிற தொடை

யெலும்பின் தலைப்பகுதி உண்டாக்கும் ஒலி. மரபுவழி இடுப்புப் பிறழ்வுக்குச் சான்றாகத் தீர்மானிப்பதற்குப் பயன்படுத்தப்படும் சோதனை. இத்தா லிய எலும்பு அறுவை மருத்துவ வல்லுநர் மாரியஸ் ஆர்ட்டோலானி பெயரால் அழைக்கப்படுகிறது.

Ortolani's sign : இடுப்பு இடப் பெயர்வுச் சோதனை : மகப்பேற்றுக்குப் பிறகு, இடுப்பு இடம் பெயர்ந்திருக்கிறதா என்பதைக் கண்டறிவதற்கான சோதனை.

Orudis : அருடிஸ் : கெட்டோப் ரோஃபென் என்ற மருந்தின் வணிகப் பெயர்.

os : கருப்பை வாய்; துளை : குழிவான பை போன்ற ஒரு உறுப்பு புழை போன்ற மற்றொரு உறுப்புகள் நுழை வாயில் வாய்; திறவு பாதை. பெண்ணின் கருப்பை வாய்க்குழாய்.

os, external : புறத்துளை.

os, internal : உட்துளை.

oscillation : ஊசலாட்டம் அலைவு; கீரசைவு : இருமுனைகளுக்குமிடையே இங்குமங்கும் அசைதல் அல்லது ஊசலாடுதல்.

oscillograph : மின் ஊசலாட்டப் பதிவு கருவி : மின் ஊசலாட்டங்களைப் பதிவு செய்வதற்கான ஒரு சாதனம்.

oscillometry : ஊசல் அளவை : ஒரு தனிவகை ஊசல்மானியைப்

பயன்படுத்தி ஊசலாட்டத்தை அளவிடுதல்.

os calcis : குதிகால் எலும்பு.

osgood-Schlatter's disease : ஆஸ்குட்-ஷிலேட்டர் நோய் : முன்கால் எலும்புப் புடைப்பில் ஏற்படும் வீக்கம். இதில் முழங்காலுக்குச் சிறிது கீழேயுள்ள எலும்பு மேட்டில் மென்மையான, அதைப்பான வீக்கம் காணப்படும். அமெரிக்க எலும்பு மருத்துவ அறிஞர் ராபர்ட் ஆஸ்குட், ஜூரிக் அறுவை மருத்துவ அறிஞர் கார்ல் ஷிலேட்டர் ஆகியோர் பெயரால் அழைக்கப்படுகிறது.

Osler's nodes : ஆஸ்லர் கரணைகள்; ஆஸ்லர் கணுக்கள்: விரல்கள், கால்விரல்கள், உள்ளங்கை, உள்ளங்கால் ஆகியவற்றின் தசைகளில் ஏற்படும் சிறிய வேதனை தரும் பகுதிகள். பாக்டீரியாவினால் உண்டாகும் குலையணைச் சவ்வு வீக்கத்தின் போது குருதிக்காற்றுக் குமிழ்களினால் ஏற்படும் கரணைகள்.

Osler-Weber-Rendu syndrome: ஆஸ்லர்-வெபர்-ரெண்டு நோய்: குருதிப்போக்குத் தந்துகி விரிவாக்க நோய். லண்டன் மருத்துவ வல்லுநர் ஆஸ்லர் ஃபிரடரிக் வெபர், ஃபிரெஞ்சு மருத்துவ அறிஞர் ஹென்றி ரெண்டு ஆகியோர் பெயரால் அழைக்கப்படுகிறது. இந்த நோய் மரபு

வழி வரக்கூடியது. இதனால், தோலிலும், சளிச்சவ்வு இழை மத்தில் சிவப்பு முதல் செங்கரு நீலம் வரையிலான நிறமுடைய நைவுப் புண்கள் ஏற்படும். விரிவாக்கமடைந்த மெல்லிய நாளங்களிலிருந்து இரத்தப் போக்கு உண்டாகும்.

osmolar : ஊடுபரவல் சார்ந்த : ஒரு கரைசலின் ஊடுபரவல் செறிவு தொடர்புடைய.

osmolar gap : ஊடுபரவல் திறன் வேறுபாடு : அளவிடப்பட்ட ஊடுபரவல் திறனுக்கும், கணக்கிடப்பட்ட ஊடுபரவல் திறனுக்கும் மிடையிலான வேறுபாடு.

osmolality : ஊடுகலப்புத் திறன்: ஒரு கிலோகிராம் கரைசலில் உள்ள ஊடு கலப்புப் பொருள்களின் (அஸ்மால்) எண்ணிக்கை.

osmole : ஊடு கலப்பு அலகு : சவ்வூடு (ஊடுகலப்பு) அழுத்தத்தின் திட்ட அளவு அலகு. இது ஒரு கரைவத்தின் கிராம் மூலக் கூற்று எடையை அது கரைசலில் சிதைவுறுகிற துகள்களின் அல்லது அயனிகளின் எண்ணிக்கையினால் வகுத்துக் கிடைக்கும் ஈவுக்குச் சமம்.

osmology : ஊடு கலப்பியல் : முகர்வு உணர்வு பற்றிய அறிவியல்.

osmometer : ஊடுகலப்பு அளவுமானி : ஊடுகலப்பு விசையை அளவிடுவதற்கு அல்லது முகர்

வுத்திறனின் கூர்மையை அளவிடுவதற்குப் பயன்படும் சாதனம்.

osmophilic : ஊடுகலப்பு இணைவுத் திறன் : மிக அதிகமான ஊடுகலப்பு அழுத்தத்தையுடைய கரைசல்களின் இணைவுத்திறன்.

osmoreceptor : ஊடுகலப்பு ஏற்பான் : ஊடுகலப்பு அழுத்தத்தில் அல்லது நறுமண உணர்வில் ஏற்படும் மாறுதல்கள் காரணமாகத் தூண்டப்படும் உணர்வு ஏற்பார்.

osmotherapy : ஊடுகலப்பு மருத்துவம் : ஊடுகலப்புச் சரிவு வாட்டம் மூலமாக மூளையிலிருந்து நீரை உறிஞ்சி, மூளை நீர்க்கோவையைக் குறைப்பதற்கு அளவுக்கு மீறிய ஊடுகலப்பு அழுத்தமுடைய கரைசல்களை உட்செலுத்துதல்.

osmosis : ஊடுகலப்பு; சவ்வூடுபரவல்; ஊடு கசிவு; ஊடுபரவல் : துளைகள் உள்ள இடைத்தடுப்புகள் வழியாகத் திரவங்கள் பரவித் தம்முள் கலக்கும் தன்மை.

Ospolot : ஆஸ்போலாட் : சல்தியாம் என்ற மருந்தின் வணிகப் பெயர்.

osmotic agent : ஊடுகலப்பு ஊக்கி : ஓர் உயிரணுச் சவ்வி லிருந்து இன்னொரு சவ்வுக்கு திரவம் பாய்வதைத் தூண்டு

வதற்குப் பயன்படுத்தப்படும் ஒரு பொருள்.

osmotic diuresis : ஊடு கலப்பு மிகைச் சிறுநீர்ப்போக்கு : சிறுநீரக நுண் குழல்களிலுள்ள, உறிஞ்சத்தக்கதாக இல்லாத பொருள்கள் இருப்பதால் ஏற்படும் மிகைச் சிறுநீர்ப்போக்கு.

osmotic ragility : ஊடுகலப்பு நலிவு : 0.45%, 0.3% வலிமையுள்ள உப்புநீரிலுள்ள இயல்பான சிவப்புக் குருதியணுச் சிதைவு. பரம்பரைக் கோணச் சிவப்பணு அழிவில் இது அதிகரிக்கிறது. தாலசேமியா, மஞ்சள் காமாலை, அரிவாள் உயிரணுச் சோகை, இரும்பு மருத்துவம் ஆகியவற்றில் இது குறைகிறது.

osmotic pressure : ஊடுகலப்பு அழுத்தம் : கரைப்பான் ஒரு தனியறைக்குள் இடம் பெயர்வதைத் தடுப்பதற்கான அழுத்தம். இதில், கரைப்பானுக்குள் ஊடுருவிச் செல்லக்கூடிய சவ்வின் மீதான கரை பொருளின் செறிவு அதிகமாக இருக்கும். ஆனால் கரை பொருள் மீது இராது. இது ஊடுகலப்புத் திறனாக அளவிடப்படுகிறது.

osseous : எலும்பான; எலும்புப்பண்பு; எலும்பு சார் : எலும்பினாலான; எலும்பு போன்ற; எலும்பு உட்கொண்ட; எலும்பாகி விட்ட; எலும்புக்கூடுள்ள.

ossicles : சிறு எலும்பு; சிற்றெலும்பு; நுண் எலும்பு :-உடம்பி

லுள்ள சிறு எலும்பு குறிப்பாக நடுக்காதில் உள்ள சிற்றெலும்புகள்.

ossicles, ear : காது நுண்எலும்பு.

ossification : எலும்பாக்குதல்; எலும்பு இணைப்பு; எலும்பாக்கம்: குருத்தெலும்பு முதலிய சிறிய எலும்புகளை சுடினமான எலும்புகளாக மாற்றுதல்; எலும்புகளைக் கெட்டிப்படுத்துதல்.

ossification center : எலும்பு மையம்.

osteitis : எலும்பழற்சி : எலும்பு வீக்கம்.

osteoarthritis : எலும்பு மூட்டு வீக்கம்; கீல்வாதம் : உயவு நீர்ம முள்ள மூட்டுகளின் மேற்பரப்பு களில் ஏற்படும் காயம் அல்லது நோய் காரணமாக உண்டாகும் சீர்குலைவு மூட்டு வீக்கம்.

osteoarthropathy : மூட்டு-எலும்பு நோய் : மூட்டுகளிலும் எலும்புகளிலும் ஏற்படும் ஒரு நோய்.

osteoarthrosis : மூட்டுத்திருகு கூருள் : வீக்கம் ஏற்படாமல் மூட்டு திருகிக் கொள்ளுதல்.

osteoblast : எலும்பு உயிரணு எலும்பாக்கத் திசு : எலும்பை உருவாக்கும் உயிரணு.

osteoblastic tumours : கேடய இலக்கு நீர்க்கட்டிகள் : துணைக் கேடய இயக்கு நீர் போன்ற செயலுடன்கூடிய பொருள் களினால் உண்டாகும் கட்டிகள்.

osteoblastoma : நாளக்கட்டி : எலும்பில் ஏற்படும் ஒரு சிறிய உக்கிரமற்ற நாளக் கட்டி.

osteochondritis : எலும்பு அழற்சி; மெல்லெலும்பு அழற்சி; குருத்தெலும்பழற்சி : குருத்தெலும்பு போன்ற மெல்லெலும்புகளில் ஏற்படும் வீக்கம். பொதுவாக நச்சுத் தன்மையில்லா நிலைமையைக் குறிக்கும்.

osteochondroma : எலும்புக் கட்டி; குருத்தெலும்பு மிகைக் கட்டி : எலும்பு போன்ற உக்கிரமல்லாத கட்டி.

osteochondromatosis : மூட்டுச் சவ்வுப்படல நோய் : மூட்டு உறைச் சவ்வுப் படலத்தில் அரிதாக ஏற்படும் நோய். இந்தப் படலத்தின் மேல் மடிப்புகள் ஊசலாட்டமடைந்து குருத்தெலும்பில் மாற்றம் உண்டாகிறது. இவை சுதந்திரமாக அசையும் உறுப்புகள் போல் தனிமைப் பட்டுவிடுகின்றன.

osteochondropathy : குருத்தெலும்பு நோய் : எலும்பையும் குருத்தெலும்பையும் பாதிக்கும் நோய்.

osteochondrosis : எலும்பு இணைப்பு மைய நோய் : குழந்தைகளின் எலும்பு இணைப்பு மையத்தில் உண்டாகும் ஒரு நோய். இதில் திசு அழிவைத் தொடர்ந்து புத்துயிர்ப்பு ஏற்படும்.

osteoclasia : எலும்புத்திசு அழிவு; எலும்புத் திசுக்கள் உறிஞ்சிக் கொள்ளப்பட்டு அழிக்கப்படுதல்.

osteoclasia : எலும்பை முறித்தல்; எலும்புத் திசுச் சிதைவு : நீண்ட எலும்புகளின் உருத்திரிபுகளை சீர் செய்வதற்காக ஒரு எலும்பை வலுக்கட்டாயமாக வளைத்தல் அல்லது அரை குறையாக முறித்தல். குணப்படுத்தக் கூடிய எலும்பு முறிவு.

osteoclast : எலும்பு அழிப்பு உயிரணு : தேவையில்லாத எலும்பைக் கரைத்து விடுகிற அல்லது அகற்றி விடுகிற எலும்பு உயிரணு.

osteoclast-like giant cell : அரக்க உயிரணு : எலும்புத்திசு போன்ற அரக்க உயிரணு. இதில் ஏராளமான சிவப்பூதாச் சாயக் குருணை அல்லது ஒரு சீர்மையான திசுப்பாய்மம் அடங்கியிருக்கும். இதில் ஏறத்தாழ நூறு ஒரு சீர்மையான முட்டை வடிவ உட்கருக்கள் இருக்கும்.

osteoclastoma : எலும்பு அழிப்பு உயிரணுக்கட்டி; எலும்பழிப்புற்று: எலும்பு அழிப்பு உயிரணுக்களில் ஏற்படும் கட்டி. இது பெரும்பாலான ஒரு நீண்ட எலும்பின் முனையில் உண்டாகும். இது உக்கிரமானதாகவோ உக்கிரமற்றதாகவோ இருக்கலாம்.

osteocranium : முதிர் கருக்கபாலம் : எலும்பாக்கத்தின் பல்

வேறு நிலைகளில் காணப்படும் முதிர்கருக் கபாலம்.

osteocyte : எலும்பு உயிரணு; எலும்புத் திசுவணு.

osteodystrophy : எலும்பு பிறழ் வளர்ச்சி : எலும்பு இயல்பு திரிந்து வளர்தல்.

osteochondroma : எலும்புக் கட்டி : ஒரு எலும்பினுள் உள்ள ஒரு உக்கிரமல்லாத எலும்பு மற்றும் குருத்தெலும்புக் கட்டி.

osteofibrochondrosarcoma : எலும்பு-திசுக்கட்டி : எலும்பு, குருத்தெலும்பு, இழைமத் திசுக்கள் ஆகியவற்றாலான ஒரு உக்கிரமான கட்டி.

osteofibroma : எலும்பு-திசு வீக்கம் : எலும்பிலும் இழைம திசுவிலும் ஏற்படும் ஒரு கட்டி.

osteofluorosis : எலும்புக் கடினமாதல் : எலும்பில் ஏற்படும் மாறுதல்கள். இதில் நீண்ட காலம் ஃபுளோரைடுகளை உட்கொள்வதன் காரணமாக எலும்புக் கடினமாதல் ஏற்படும்.

osteogenesis : எலும்பு உருவாதல்; எலும்பாக்கம்; எலும்பு வளர்ச்சி.

osteography : எலும்பு வரைவு நூல்; எலும்பு விளக்கம் : எலும்பு களைப் பற்றி விளக்கம் வரைவுகள்.

osteology : எலும்பியல் : எலும்பு களைப் பற்றி ஆராயும் இயல்.

osteolysis : எலும்பு கரைதல் : நோய், தொற்றுநோய், குருதிக்குறைபாடு காரணமாக எலும்பு சிதைவுற்று கரைந்து போதல்.

osteolytic : அழிவுறுத்தும் எலும்பு; எலும்பு நசிவு : எலும்புகளில் படியும் அழிவுறுத்தும் படிவுப் பொருள்.

osteoma : எலும்புத் திசுத் திரள் கட்டி; எலும்புக் கட்டி : நெருக்கமான திசுக்களில் உண்டாகும் உக்கிரமல்லாத கட்டி.

osteomalacia : எலும்பு நலிவு நோய்; எலும்பு மென்மை நோய்: வயதுவந்தவர்களுக்கு தாவர உப்பு நீக்கத்தினால் எலும்பு மென்மையடைதல். பொதுவாக வைட்டமின்-D பற்றாக்குறை, போதிய அளவு சூரிய ஒளி படாதிருத்தல் காரணமாக இது உண்டாகிறது.

osteomyelitis : நினைவெலும்பு வீக்கம்; எலும்பு மச்சை அழற்சி : எலும்பு மச்சையில் ஏற்படும் வீக்கம்.

osteon : எலும்பு அலகு : நெருக்கமாக இணைந்த எலும்புக் கட்டமைப்பின் ஓர் அடிப்படை அலகு.

osteopaenia : எலும்பு திரட்சி நலிவு : எலும்புப் பொருள் இணைப்பு வீதம் குறைவதால் எலும்புத் திரட்சியில் ஏற்படும் நலிவு.

osteopath : வர்ம மருத்துவர்; எலும்பு நோயியலார் : தசை மற்றும் மூட்டுகளைப் பிடித்து விடுவதால் நோய் நீக்கும் வர்மப் பிடி மருத்துவர்.

osteopathy : எலும்பு நோயியல்; வர்ம மருத்துவம்; எலும்பு மருத்துவம் : தசையைப் பிடித்து விட்டு நோயைக் குணப்படுத்தும் வர்மப்பிடி மருத்துவ முறை.

osteoperiostitis : எலும்புச் சவ்வு வீக்கம் : ஓர் எலும்பிலும் அதன் எலும்புச் சவ்வினும் ஏற்படும் அழற்சி.

osteopetrosis : எலும்பு முறிவு நோய்; தடியெலும்பு மெலிவு நோய் : இதனை ஆல்பெர்ஸ் ஷோன்பெர்க் நோய் என்றும் கூறுவர். எலும்பு பதங்கெடும் நோய். இதனால் எலும்பு மிகவும் அடர்த்தியாகி, எளிதில் முறிந்து விடும். இது ஒரு பிறவி நோய்.

osteophone : எலும்புவழி ஒலி பர வல்; எலும்பு வழி; ஒலி கடத்தல் : காது எலும்பின் வழியாக உட்காதினூள் ஒலி அலைகள் செலுத்துதல்.

osteophyte : மூட்டுக் குதிமுள் : மூட்டு மேற்பரப்புகளின் விளிம்புகளில், எடுத்துக்காட்டாக எலும்பு மூட்டு வீக்கத்தின் போது ஏற்படும் குதிமுள் அல்லது புறவளர்ச்சி.

osteoplasty : எலும்பு மறு உருவாக்க அறுவை : எலும்பை மறு உருவாக்கம் செய்வதற்கான அறுவை மருத்துவம்.

osteoporosis : எலும்பு நலிவு நோய்; எலும்பு மெலிவுறல்; எலும்புப் புரை : கால்சியம் படிவுகளை ஏற்றுக்கொள்ளும் எலும்புப் புரதப் பொருள் கொஞ்சம் கொஞ்சமாக இழக்கப்படுவதால், எலும்பிலிருந்து கால்சியமும், பாஸ்பரமும் அளவுக்கு மீறி ஈர்த்துக் கொள்ளப்படுவதன் காரணமாக எலும்பு அடர்த்தி குறைதல். இதனால் முதுகு வளையும்; எலும்பு நலியும்; சிறிதளவு அழுத்தம் ஏற்பட்டாலும் எலும்பு முறிவு ஏற்படும். இது, பெண்களுக்கு மாதவிடாய் நின்றவுடனேயும், 75 வயதுக்கு மேற்பட்ட பெண்களுக்கும் ஏற்படும். கால்சியம், வைட்டமின்-D குறைபாடு காரணமாக இது உண்டாகிறது.

osteosarcoma : எலும்புத் தசைக் கட்டி : எலும்பிலிருந்து வளரும் ஒரு தசைக்கட்டி.

osteosclerosis : எலும்பு அடர்த்தி; எலும்பு கடினமாதல் : எலும்பின் அடர்த்தி அல்லது கெட்டித்தன்மை அதிகமாதல்.

osteosynovitis : மூட்டு உறை அழற்சி : மூட்டு உறைச்சவ்வினும், அடுத்துள்ள எலும்புகளின் எலும்புத் திசுக்களினும் வீக்கம் ஏற்படுதல்.

osteotabes : எலும்பு மச்சை உயிரணு அழிவு : குழந்தைகளின் எலும்பு மச்சையிலுள்ள உயிரணுக்கள் அழிந்து போதல்.

osteotome : எலும்பு உளி; எலும்பு வெட்டி : எலும்பினை வெட்டுவதற்குப் பயன்படும் ஒரு கருவி. இது உளி போன்றது ஆனால் இதன் இரு வெட்டு முனைகளும் சாய்வாக இருக்கும்.

osteotomy : எலும்பு வெட்டு; எலும்புப் பகுப்பு : எலும்பினைப் பகுத்து, இருமுனைகளும் பொருந்துமாறு மறுபடியும் இணைத்தல்.

ostomy : திறப்பு வாயில் : 'புதிய திறப்பு வாயில்' என்பதைக் குறிக்கும் ஒரு பின்னொட்டுச் சொல். சிறு நீர்ப்பையிலிருந்து சிறுநீர் கழிவதற்கு அல்லது இரைப்பையிலிருந்து குடல் வழியே மலங்கழிவதற்கு வசதியாக அறுவை மருத்துவம் மூலம் ஒரு திறப்புவாயில் ஏற்படுத்தும் நடைமுறை.

ostium : குழாய் வாயில்; குழல் ஓட்டை; துளை; துவாரம் : குழாய் வழியின் திறப்பு வாயில்.

Ostwald coefficient : ஆஸ்ட்வால்ட் குணகம் : ஒரு கரைப்பானின் ஓர் அலகு கன அளவில் கரைகிற வாயுவின் அளவு. கரைசல் உண்டாகிற வெப்ப நிலையிலும், அழுத்தத்திலும்

இது அளவிடப்படுகிறது. இந்த முறையை ரஷிய-ஜெர்மன் இயற்பியல் வேதியியல் அறிஞர் வில்ஹெல்ம் ஆஹ்ட்வால்ட் கண்டுபிடித்தார்.

otalgia : காதுவலி; காது எலும்பு வலி; செவிக்குத்து.

otitis : செவி அழற்சி : காதில் ஏற்படும் வீக்கம். வெளிச் செவிக்குழாயின் தோலில் உண்டாகும் வீக்கம்.

Othello syndrome : ஒத்தெல்லோ நோய் : உண்மைக்கு மாறாக தன் மனைவி தனக்குத் துரோகம் செய்வதாக மனதில் ஏற்படும் ஐயத்தினால் உண்டாகும் ஒரு மருட்சி நோய். இது பெரும்பாலும் ஆண்களையே பாதிக்கிறது. பொதுவாக இதற்கு முந்திய உளவியல் நோய் அறிகுறிகள் எதுவும் காணப்படுவதில்லை.

otic : செவிசார்.

otitis, external : புறச் செவியழற்சி.

otitis, internal : அகச் செவியழற்சி.

otitis, media : நடுச்செவியழற்சி.

otoencephalitis : மூளை அழற்சி: மூளையில் ஏற்படும் வீக்கம். வீக்கமடைந்த நடுக்காதிலிருந்து ஒரு நீட்சிபோல் இது ஏற்படும்.

otolaryngology : காது, மூக்கு, தொண்டை நோயியல்; செவி மிடற்றியல் : காது தொண்டை அமைப்பு, செயற்பணி நோய்கள்

பற்றி ஆராயும் அறிவியல் காது. தொண்டை தனித்தனி இயல் களாகவும் உள்ளன.

otoliths : காதுச் சுண்ணகப் படிவு; செவிக்கல் : உள்காதின் திருக்கு மறுக்கான துளைச் சவ்வில் நுண்ணிய சுண்ணக நீற்றுப் பொருள் படிதல்.

otologist : காது மருத்துவர்; செவியியலார் : காது மருத்துவ இயல் வல்லுநர்.

otology : செவிநோயியல்; செவியியல் : காதின் அமைப்பு; அதன் பணிகள், அதில் ஏற்படும் நோய்கள் பற்றி ஆராயும் அறிவியல்.

otomycosis : புறச்செவி பூஞ்சண நோய்; செவிப்பூசண நோய் : புறச்செவி இடுக்கில் உண்டாகும் பூஞ்சண நோய்.

otopalatodigital syndrome : காது-அண்ணம்-விரல் நோய் : மண்டையோடு-முகத்திரிபு, உடல் குறுக்கம், குட்டை உருவம் ஆகிய ஏற்படும் X-தொடர் புடைய கோளாறு.

otorhinolaryngology : காது-மூக்கு-தொண்டையியல்; செவிநாசி மிடற்றியல் : காது, மூக்கு தொண்டை ஆகியவற்றின் அமைப்பு, அவற்றின் பணிகள் அவற்றில் உண்டாகும் நோய் பற்றி ஆராயும் அறிவியல் இவை ஒவ்வொன்றும் தனித்தனி இயலாகவும் இயங்குகிறது.

otorrhoea : காதுச்சீழ்; செவி ஒழுக்கு : புறச்செவி இடுக்கிலிருந்து வெளியாகும் சீழ்.

otosclerosis : காது எலும்புத் திண்மை; செவிக் கடினம் : காது எலும்பு திடமாதல்; புது எலும்பு உருவாகி படிப்படியாகச் செவிட்டுத்தன்மை உண்டாதல்.

otoscope : செவி ஆய்வுக் கருவி; செவி காட்டி : உள் காதினைப் பரிசோதனை செய்வதற்குரிய சாதனம்; செவிப்புலன் வாயிலாக உடல் பரிசோதனை செய்வதற்கான கருவி; நாடியறி கருவி.

otoscopy : உட்செவி ஆய்வு : புறக்கேட்புக் குழாய், செவிப் பறைச் சவ்வு ஆகியவற்றிலுள்ள ஆழமான பகுதியை, தலைக்கண்ணாடி, காது உட்குழிகாட்டு கருவி மூலமாக நன்கு ஒளிபாய்ச்சி ஆராய்தல்.

ototoxic : காதுக்கு நச்சு; செவிக்கு நச்சு : காதில் நச்சுவினை நிகழ்தல்.

ouabaine : உவாபின் : நெஞ்சுப் பை கிளைக்கோசைட், டி ஜாக் கினைப்போல், இதயத்தை உறுதிப்படுத்தும் விளைவுடையது.

Ouch-Ouch disease : ஊச்-ஊச் நோய் : சிறுநீரக எலும்புப் பிறழ்வு வளர்ச்சியின் ஒரு வடிவம். இதில் எலும்பில் வலி உண்டாகும். தொழிற்சாலை மாசுப்

பொருள்களினால் கெட்டுப் போன மீனை உட்கொள்வதால் காட்மியம் அதிகமாகத் திரள்வதன் காரணமாக ஜப்பா னியப் பெண்களிடம் இந்நோய் உண்டாவதாகக் கண்டறியப்பட்டுள்ளது.

Ouchterlony double diffusion : ஊசுடெர்லோனி இரட்டைப் பரவல் : காப்பு மூலமும், தற்காப்பு மூலமும் ஒன்றையொன்றை நோக்கிப் பரவுவதற்கு அனுமதிக்கிற திண்மக்கரைசல் பரவல். சுவீடன் பாக்டீரியாவியலறிஞர் ஆர்ஜான் ஊசுடெர்லோனி பெயரால் அழைக்கப்படுகிறது.

outbreak : நோய் திடீர் பரவல் : ஒரு குறிப்பிட்ட பகுதியில் ஒரு நோயின் அல்லது நோய் நிலையின் நிகழ்வுகள் திடீரென அதிகரித்தல்.

out-patient : புறநோயாளி : மருத்துவமனைக்கு வந்து சென்று மருத்துவம் பெறும் நோயாளி.

outcome : விளைபயன் : ஒரு வினையாற்றலினால் விளையும் பயன். ஒரு நோய்ச் சிகிச்சையின் முடிவில் அல்லது ஒரு நோய் செயல்முறையின் இறுதியில் ஏற்படும் நிலை.

outer : வெளிப்பக்க; புற.

outfit : கலத் தொகுதி.

outflow : வெளிப்பாய்வு : ஒரு தூண்டல் வெளிப்புறமாகப் பாய்தல்.

outlet : வடிகால் : ஒரு பொருள் வெளிச் செல்லக்கூடிய ஒரு திறப்பு வழி.

out-patient : வெளி நோயாளி.

output : விளைவளவு : செய்பொருள் ஆக்க அளவு. உடலிலிருந்து இழக்கப்படும் அளவிடத்தக்க திரவங்களின் அளவு.

ova : சூல் முட்டைகள்; கரு உயிரணுக்கள்; சினை முட்டை : புது உயிராக உருவாகும் பெண் கரு உயிரணுக்கள்.

oval : முட்டை வடிவ.

ovalocytes : முட்டை வடிவ குருதியணு : சிவப்புக் குருதியணுக்களில் காணப்படும் முட்டை வடிவ உயிரணுக்கள். இது குருதிச்சோகை, தாசேமியா, பரம்பரை முட்டை வடிவ சிவப்பணுக்கள் கொண்ட நோயாளியிடம் பழுப்பு மையங்களில் மிக அரிதாகக் காணப்படும்.

oval window : முட்டை வடிவச் சன்னல் : உள்காதுக்குச் செல்லும் நடுக்காதின் சுவரில் ஏற்படும் முட்டை வடிவத்துளை.

overbite : மேற்கவிந்த பல் : கீழ்வரிசைப்பற்கள் மேல்வரிசைப்பற்கள் செங்குத்தாகப் படிந்திருத்தல்.

overdenture : பல் நீக்கம் : பல் தொகுதியை முழுவதற்கும் அல்லது பகுதியாக அகற்றுதல்.

மேம்பட்ட ஆதரவும் உறுதிப் பாடு அளிப்பதற்காக எஞ்சியுள்ள வேர்கள் பல் தொகுதியைத் தாங்கி நிற்கும்.

overdose : மிகை மருந்தளவு : ஒரு மருந்தினை அல்லது நோவகற்றும் மருந்தினைப் பரிந்துரைக்கப்பட்ட அளவுக்கு மிக அதிகமாக உட்கொள்ளுதல்.

overhang : தொங்குபொருள் : பல்லை நிரப்பும் பொருளின் மிகையான அளவு. இது இணைவுடைய பல் குழிவு விளிம்புக்கு அப்பால் நீட்டிக்கொண்டிருக்கும்.

ovarious : முட்டையுள்ள.

ovariotomy : கருவக அறுவை : பெண் கருப்பையை அகற்று வதற்கான அறுவை மருத்துவம்.

ovaritis : அண்டகோச அழற்சி.

overjet : பல் துருத்தம் : மேற்பற்கள், கீழ் பற்களுக்கு அப்பால் கிடைமட்டத்தில் துருத்திக் கொண்டிருத்தல்.

ovary : கரு அண்டம்; சூல் சுரப்பி; முட்டைப் பை : கருப்பையின் பிற்பகுதியில் இருபுறமும் அமைந்த துள்ள இரு சிறிய முட்டை வடிவச் சுரப்பிகள்.

overlap syndrome : மேற்கவிதல் நோய் : நோய்கள் ஒருங்கிணைந்திருத்தல். இணைவுத்திக நோய்கள், குரோன் நோய், நைவுப் புண், பெருங்குடல்

அழற்சி, பார்க்கின்சன் நோய் தசையமூகல், குருதி நாள அழற்சி, பல தமனி அழற்சி, சர்க்-ஸ்டிராஸ் நோய் ஆகியவை இணைந்திருத்தல்.

overcompensation : முரட்டு நடத்தை : ஒருவர் தன்னிடமுள்ள குறைபாட்டினை மூடிமறைப்பதற்காகக் கையாளும் ஒருவகை நடத்தை முறை. எடுத்துக்காட்டாக, அச்சம் அடைந்த ஒருவன், திமிராக அல்லது தற்புகழ்ச்சியுடன் அல்லது சண்டைக்கு வருவது போன்ற முரட்டுத்தனமாக நடந்துகொள்வான்.

ovulation : சூல் முட்டை வெளியேற்றம்; சினை முட்டை விடுப்பு; சூல் வெளிப்பாடு : கரு அண்டத்தில் கருச்சத்து முதிர்ச்சியடைந்து வெடித்து சூல் முட்டையாக வெளி வருதல்.

overlearning : மிகைக்கற்றல் : முற்றிலுமாகத் துறை போவதற்குத் தேவைப்படும் அளவை விட அதிகமாகத் திரும்பத் திரும்பக் கற்றல்.

overload : மிகைப் பளு : அசைவதற்கு அல்லது செய்முறைப்படுத்துவதற்கு ஒரு மண்டலத்தின் திறனுக்கு அதிகமான பளு.

overshoot alkalosis : மிகைக்கார நோய் : பைகார்பனேட்டை குளிகையாக விரைவாக உட்செலுத்துதல் காரணமாக,

லாக்டிக் அமிலமும், கெட்டோ அமிலமும் பைக்கார்பனேட்டா ஆக்சிகரமாகும் போது லாக்டிக் அசிடோசிடிலும், கெட்டோசிடோசிடிலும் இது காணப்படும்.

overtone : மிகைத்தொனி : ஒரு கம்பி, ஒரு சரம், ஒரு வாய்க் கட்டை அல்லது மரச் சலாகையின் பாதிப் பகுதிகளின் அதிர்வினால் உண்டாகும் தொனி.

overuse syndrome : மிகைப் பயன்பாட்டு நோய் : தசை நாண்மண்டலம், குருத்தெலும்பு-எலும்புசார்ந்த திசுக்கள் மீது திரும்பத்திரும்ப விசைத் தாக்கம் ஏற்படுவதால் உண்டாகும் கடுமையான அதிர்ச்சி. இதனால் பாதிக்கப்பட்ட மூட்டு, எலும்புகள், இணைப்பிழைகள் ஆகியவற்றில் வீக்கம், வலி அல்லது செயலின்மை ஏற்படும்.

overweight : மிகை எடை : வயது, உயரம், உடல்வாகு ஆகியவற்றுக்குப் போதிய கழிவு செய்யப்பட்டபின்பு, உடல் எடை இயல்புக்கு அதிகமான அளவில் இருத்தல். உகந்த எடைக்கு 20% அதிகமாக இருந்தால் அது மிகை எடையாகும்.

ovum : சினை முட்டை; அண்டம்.

owl eye appearance : ஆந்தைக்கண் தோற்றம் : சுரப்பிக் காய்ச்சல் போன்ற நோயை உண்டாக்

குகிற தேமல் கிருமிக் குடும்பத்தைச் சேர்ந்த டி.என்.ஏ உடைய நோய்க்கிருமிகளினால் உண்டாகும் நோயில் காணப்படும் உள்துகள். இந்தக் கிருமிகளால் பாதிக்கப்பட்ட தோலிழைம உயிரணுக்கள் எடுப்பாக விரிவடைந்தும், குருதிச் செவ்வணுக்களில் அளவுக்கு மீறி உள்துகள்கள் மருந்தும், ஒரு எடுப்பான முழுத்தாமெலும்பினால் சூழப்பட்டும் காணப்படும்.

oxacillin : ஆக்சாசிலின் : பென்சிலினேஸ் எதிர்ப்புச் சக்தியுடைய ஒரு பென்சிலின் நோய் நுண்ம எதிர்ப்புப் பொருள். இது வட்ட பாக்டீரியாக்களை உண்டாக்கும் பென்சிலினேஸ் மூலம் ஏற்படும் கடுமையான தொற்று நோய்களைக் குணப்படுத்தப் பயன்படுகிறது.

oxalate : ஆக்சாலேட் : ஆக்சாலிக் அமிலத்தின் ஓர் உப்பு. பசளைக்கீரை, 'ருபார்ப்' என்ற செடி, தேயிலை போன்ற உணவாக உட்கொள்ளத்தக்க உணவுப் பொருள்களில் ஆக்சாலேட் உப்பு மிகுதியாக உள்ளது.

oxalic acid : ஆக்சாலிக் அமிலம் (வெல்லக்காடி) : நச்சுத்தன்மை வாய்ந்த புளிங்காடி (அமில) வகை.

oxaluri : வெல்லப் படிகச் சிறுநீர்: கால்சியம் ஆக்சாலேட் என்ற வெல்லப் படிகங்கள் அடங்கிய

சிறுநீர் வெளியேறுதல். இது வயிற்று மந்தத்துடன் (உணவு செரியாமை) தொடர்புடையது.

oxazepam : ஆக்சாஸ்பாம் : பென்சோடியாஸ்பாம் என்ற மென்மையான உறக்க மருந்து.

oxethazine : ஆக்சித்தாசைன் : வயிற்றுப் புளிப்பகற்றும் மருந்தில் அடங்கியுள்ள உறுப்பெல்லை உணர்வு நீக்கி. உணவுக் குழாய் அழற்சி; நெஞ்செரிச்சல், பிளவுக் குடலிறக்கம் ஆகியவற்றின் மருத்துவத்தில் பயன்படுகிறது.

ox-eye : பெருங்கண்; அகல் விழி: கண்விழி விறைப்பு நோய்.

Oxford tube : ஆக்போர்ட் குழாய் : தலை கீழான L-வடிவான குரல் வளை திறந்துள்ள ஒரு துளை. வாயிலிருந்து மூச்சுக் குழாய் வரையிலும் செலுத்தும் வகையில் இது அமைந்துள்ளது. தலை முழுவதுமாக வளைந்திருந்த போதிலும், இது கோட்ட முறுவதைத் தடுக்கிறது.

oxidant : ஆக்சிகரணப்-பொருள்: ஓர் ஆக்சிகரணப் பொருள். இது ஆக்சிஜனைக் கொண்டிருக்கும். அந்த ஆக்சிஜனை மிக எளிதாக வழங்கும்.

oxidase : ஆக்சிடேஸ் : ஆக்சிஜன் (உயிர்வாயு) உற்பத்தியை அதிகமாக்கும் ஒரு செரிமானப் பொருள் (என்சைம்) ஆக்சிஜன் ஏற்றும் நொதி.

oxidation : ஆக்சிகரணம்/உயிரக இணைவு; உயிர் வளியேற்றம்; உயிரியமாக்கல் : ஆக்சிஜனோடு இணையும் அல்லது ஆக்சிஜனேற்றம் நடைபெறும் நிலை, ஓர் அணுவில் நேர்மின்னேற்றங்கள் அதிகரிப்பதை அல்லது இரு ஹைட்ரஜன் அணுக்கள் குறைவதை அல்லது ஆக்சிஜன் இணைவதை இது குறிக்கும். ஆக்சிகரணம் ஏற்படும்போது, ஓர் ஏற்பு மூலக்கூறு குறையும். இது வளர்சிதை மாற்றத்தின் ஒரு பகுதி. இதனால் எரியாற்றலில் வெளிப்படுகிறது.

oximeter : ஆக்சிஜன்மானி : இதயத்திலிருந்து குருதி கொண்டு செல்லும் நாளமாகிய தமனியிலுள்ள இரத்தத்தில் ஆக்சிஜன் பூரிதமடைந்திருக்கிறதா என்பதை அறிய காதுடன் இணைக்கப்படும் ஒரு கருவி.

oxprenolol hydrochloride : ஆக்சுப்பிரனோலால் ஹைட்ரோ குளோரைடு : மட்டுமீறிய இரத்தக் கொதிப்பின்போது (மிகை இரத்த அழுத்தம்) பயன்படுத்தப்படும் மருந்து.

oxtriphylline : மூச்சுக் குழல் விரி வாக்க மருந்து : மூச்சுக் குழாய் விரிவாக்க மருந்தாகப் பயன்படும் ஒரு பொக்குள வழிப் பொருள்.

oxycel : ஆக்சிசெல் : ஆக்சிஜனேற்றிய உயிரணுப் பொருளின்

வணிகப்பெயர். குருதியணுப் பற்றாக்குறையின்போது பயன்படுத்தப்படுகிறது. இதனைத் திசுக்கள் ஈர்த்துக் கொள்கின்றன.

oxycephaly : கூம்பு மண்டை : திரிபான வடிவத்தில் உள்ள மண்டையோடு. இது உச்சி மற்றும் வகிட்டு இணைவுகள் உரிய காலத்துக்கு முன்னதாகவே மூடிக் கொள்வதால் உண்டாகிறது. இதனால், தலை விரைவாக மேல்நோக்கி வளர்ந்து, அதற்கு நீண்ட, குறுகிய, கூம்பு வடிவத்தைக் கொடுக்கிறது.

oxygen : உயிரியம்; ஆக்சிஜன்; உயிரகம்; பிராணவாயு; உயிர்வளி: நிறமற்ற மணமற்ற வாயுத் தனிமம். உயிர்களுக்கு இன்றியமையாத சுவாச வாயு. இது வாயு மண்டலத்தில் 20% உள்ளது. மருத்துவத்தில் நீள்கொள் உருளைகளில் மிகுந்த அழுத்தத் துடன் வாயுவாகப் பயன்படுத்தப்படுகிறது.

oxygen, cylinder : உயிர் வளி உருளை.

oxygenation : ஆக்சிஜனேற்று தல்; உயிரக மூட்டுதல்; பிராண வாயு ஊட்டுதல்; உயிர்வளியேற்றுதல் : உயிர்ப்பு மூலம் இரத்தம் முதலியவற்றுக்கு ஆக்சிஜன் செறிவுட்டுதல்.

oxygenator : செயற்கை நுரையீரல் : இதய அறுவை மருத்து

வத்தின் போது பயன்படும் செயற்கை ஆக்சிஜனூட்டக் கருவி.

oxyhaemoglobin : ஆக்சிஜனேற்றிய குருதிப் புரதம் : ஆக்சிஜனேற்றிய குருதி உருண்டைப் புரதம் (ஹேமோகுளோபின்).

oxyhood : ஆக்சிஜன் முகடு : குழந்தையின் தலையில் பொருந்தக்கூடிய ஒரு பிளாஸ்டிக் முகடு. இது புறத் தூண்டுதல் இல்லாமல் குழந்தை சுவாசிப்பதற்கு மாறாத செறிவுடைய ஆக்சிஜனை வழங்குகிறது.

oxymel : தேம்புளிக்காடி : புளிக் காடியுடன் தேன் கலந்த பானம்.

oxymetazoline : ஆக்சிமெட்டாசோலின் : மூக்குக் குருதி நாள சுறுக்க மருந்து. மூக்கடைப்பின் போது இதனால் உடனடியாகக் குணம் தெரியும் ஆனால், இந்தக் குணம் குறுகியகாலமே நீடிக்கும். இதனை அடிக்கடிப் பயன்படுத்தினால் எதிர்க் குருதித் திரட்சி ஏற்படும் அபாயம் உண்டு.

oxymetholone : உயிர்ப் பொருள் ஊக்கி : உயிர்ப் பொருளாக்கு தற்குரிய ஒரு கூட்டுப்பொருள்.

oxymetry : ஆக்சிஜன் அளவீடு : குருதியிலுள்ள ஆக்சிஜன் அளவை, குருதியின் மாதிரியை எடுத்து, காதுக் குழாயுடன் அல்லது விரல் நுனியுடன்

இணைந்துள்ள ஒரு சாதனத்தைப் பயன்படுத்தி அளவிடுதல்.

oximeter : ஆக்சிஜன்மாணி : குருதியிலுள்ள ஆக்சிஜன் செறிவளவை அளவிடவதற்குப் பயன்படும் ஓர் ஒளி-மின்னியல் சாதனம். இதில் ஒரு குறிப்பிட்ட அலை நீளங்களில் குருதி மீது ஒளி பாய்ச்சப்படுகிறது. பிரதிபலிக்கப்படும் அல்லது கடத்தப்படும் ஒளியின் அளவு அளவிடப்படுகிறது.

oxymon-2000 : நாடி அளவு கருவி : உடலின் நாடித் துடிப்பையும் ஆக்சிஜன் பற்றியும் அறிய உதவும் கருவி. அறுவை மருத்துவம் மூலம், அவசர மருத்துவப் பிரிவிலும் இது பயன்படுகிறது. மின் தடை ஏற்பட்டாலும் 2 மணி நேரம் வரை இதிலுள்ள மின்கலம் இயங்கும் நேரம், நாடித்துடிப்பு விகிதம் ஆகியவை அச்சாகி வெளிவரும். இதில் ஆட்காட்டி விரலை நுழைத்ததுமே அவரது நாடித்துடிப்பு அளவு படத்தில் தெரிந்துவிடும்.

oxypertine : ஆக்சிபெர்ட்டைன் : நரம்புக்கோளாறு, முரண் மூளை நோய் ஆகியவற்றில் பயன்படும் உறக்க மருந்து.

oxyphenbutazone : ஆக்சிஃபென்புட்டாசோன் : வீக்கத்தைத் தணித்து நோவகற்றக்கூடிய அல்லது மூட்டு வீக்

கத்தைப் போக்கக் கூடிய ஒரு மருந்து. இது நச்சுத் தன்மையுடையதாகையால், ஒரு களிம்பாகப் பயன்படுத்தப்படுவது நீங்கலாக வேறெதற்கும் இப்போது பயன்படுத்தப்படுவதில்லை.

oxyspec : ஆக்சிஜன் குழாய்ச்சாதனம் : ஓர் ஆக்சிஜன் சாதனம். இதில் ஆக்சிஜன் குழாய், மூக்குக் கண்ணாடியின் ஒரு கனமான விளிம்புடைய சட்டகத்தில் மறைத்து வைக்கப்பட்டிருக்கும்.

oxytetracycline : ஆக்சிடெட்ராசைக்ளின் : வாய்வழிக் கொடுக்கப்படும் ஓர் ஆற்றல் வாய்ந்த உயிர் எதிர்ப்பொருள். கடுமையான நோய்களின்போது நரம்பு வழி ஊசி மூலம் செலுத்தப்படுகிறது. இதை நீண்டகாலம் பயன்படுத்தினால் பல பின் விளைவுகள் உண்டாகக்கூடும்.

oxytocic : துரிதமகப்பேற்று மருந்து; பேறு விரைவு மருந்து; கருப்பை ஊக்கி : கருப்பையைச் சுருங்கச் செய்து பிள்ளைப் பேற்றை விரைவுப் படுத்தக் கூடிய மருந்து.

oxytocin : ஆக்சிட்டோசின் : பின்புறக் கபச்சுரப்பு இயக்கு நீர்களில் (ஹார்மோன்) ஒன்று. பால் சுரப்பு நாளங்களில் தசையைச் சுருங்கச் செய்து, பால் சுரக்கும் படி செய்கிறது. சிண்டோசினான் என்ற கபச்சுரப்பு நீர்த்தயாரிப்பு, கருப்பையைச்

சுருங்கச் செய்கிறது. எனவே, இது மகப்பேற்றுக்கப் பின்னர் ஏற்படும் குருதிக்கசிவை நிறத்தப் பயன்படுகிறது.

oxyuris : நூல்பூச்சி; நூல் புழு; கீரிப் பூச்சி : நீளுருளைப் புழு வகையில் ஒன்று. இது பொதுவாக 'நூல் புழு' எனப்படும்.

ozone : ஓசோன்; கமழி; செறி உயிரக ஓதை (O₃) : ஆக்சிஜனின்

(பிராணவாயு) அணுத்திரிபுவடிவங்களில் ஒன்று. ஆற்றல்வாய்ந்த ஆக்சிகரணப் பண்புகளைக் கொண்டது. இதனால், நோய்க் கிருமி தடை மருந்தாகவும், தொற்றுத்தடை மருந்தாகவும், பயன்படுகிறது. இது நுரையீரல் மண்டலத்தில் எரிச்சலையும், நச்சுத்தன்மையையும் உண்டாக்கக்கூடியது.

P

P : ப்பீ : இனக்கீற்றின் குறுங்கிளை, புரோட்டான், பிசோ ஆகியவற்றைக் குறிக்கும் குறியீடு.

P24 antigen : P24விளைவியம் : எய்ட்ஸ் நோய்க்குக் காரணமான மனித ஏமக்குறை வைரஸின் டைப் 1 (HIV-1) உள்ளீடு விளைவியம்.

pacemaker : இதயத் துடிப்புச் சீரமைவுக் கருவி; இதய முடுக்கி; வேக மூட்டி : உடலில் ஓடும் இரத்தத்தைச் சுத்தப்படுத்தி, இரத்த ஓட்டத்தைச் சீர்படுத்துவது இதயம். இதயத்தில் மேலறைகள் இரண்டும், கீழறைகள் இரண்டும் உள்ளன. அசுத்த இரத்தம் முதலில் இடது மேலறைக்கு வந்து, அங்கிருந்து இடது கீழறைக்குச் சென்று, அங்கு அழுத்தப்பட்டு நுரையீரலுக்குச் சென்று, அங்கு ஆக்சிஜன் பெற்று தூய்மையடைகிறது. தூய்மையடைந்த இரத்தம் வலது மேலறைக்கு வந்து, அங்கிருந்து வலது கீழறைக்குச் சென்று அங்கு அழுத்தப்பட்டு மகாதமனி வழியாக உடலின் மற்றப் பகுதிகளுக்குச் செல்கிறது. மேலறைகளும், கீழறைகளும் சீரான ஒரே வேகத்தில் இயங்

கும்போது இரத்த ஓட்டம் சிராக இருக்கும் வேகமே இதயத்துடிப்பு இந்த வேகத்தைச் சீர்படுத்த இதயத்தில் இயற்கையாகவே 'சினோட்ரியல் நோட்' (Sino-atrial node) என்ற அமைப்பு உள்ளது. நரம்பு உயிரணுக்களாலான இந்தச் சிறிய திசுப் பகுதி இதய இடது மேலறைச் சுவரில் இருக்கிறது. இதிலிருந்து எழும் துடிப்பு மேலறைகளும், கீழறைகளும் ஒரே சீராக இயங்க உதவுகிறது. இது சரியாக வேலை செய்யாதபோது, இதய இரத்த ஓட்டம் பாதித்து இதயக்கோளாறு ஏற்படுகிறது. இந்தக்கோளாறைச் சரிசெய்து இதயத் துடிப்பைச் சீராக்குவதற்கு இந்தச் செயற்கைக் கருவி பொருத்தப்படுகிறது. இதில் விதியம் அயோடினாலான மின்கலம் உள்ளது. இதன் எடை 40 கிராம் இருக்கும். மார்பில் இதயம் இருக்கும் பகுதியின்மீது சிறிய அறுவை மருத்துவம் செய்து, இக்கருவி தசைப்பகுதிக்குள் வைக்கப்படுகிறது. இதிலுள்ள மிக நுண்ணிய கம்பி (வயர்) இதயத் தசைப் பகுதியுடன் இணைக்கப்படுகிறது.

இதில் உள்ள மின்கலம் மூலம் கம்பி தூண்டுதல் பெற்று இதயத் துடிப்பைச் சீராக்குகிறது. இக் கருவி பொருத்தப்பட்ட சில நாட்களில் நோயாளிகளின் இதயம் மீண்டும் தானாகவே தன் பணியைத் தொடங்கிவிடும். இக்கருவி 10 ஆண்டுகள் வரை வேலை செய்யும்.

pacehionian corpuscles : பேக்கி யோனியன் மெய்மங்கள் : இத்தாலிய உடற்கூறியிலாளர் ஏபேக்கியோனியின் பெயரைப் பெற்ற சிலந்திச் சவ்வின் விரல் துருத்தங்கள்.

pachyblepharon : திண் கண்ணிமை; தடி இமை : கண்ணிமைகள் திண்மையாக இருத்தல்.

pachycephalia : திண் மண்டை; தடி மண்டை : திண்மையான மண்டையோடு.

pachycephaly : தடிமண்டை : கபால எலும்புகள் இயல்புக்கு மீறித் தடித்தநிலை.

pachyehilia : திண் உதடு; தடி உதடு : உதடுகள் திண்மையாக இருத்தல்.

pachydermatocoele : தடித் தோல்பை : 1. மிகுந்து தொங்கும் தோல் மடிப்புகள். 2. பெரும் நரம்புநார்க் கட்டி.

pachydermia : திண் தோல்; தடித்தோல்; சொரணையின்மை;

ஊறுணர்ச்சியின்மை : தோல் திண்மை பெற்றிருத்தல் ஊறு உணர்ச்சி இல்லாதிருத்தல்.

pachydermoperiostosis : தடித் தோல் என்பு சுற்று : இயல்புக்கு மீறித் தடித்த தோலின் இயல்பான மடிப்புகள், தலைத் தோல், முகத்தோலின் மிகுந்த சுருக்கங்கள், கை, கால் உறுப்பு களின் சேய்ம எலும்புகள் தடித்தல் மற்றும் தடித்த விரல்கள்.

pachydermy : தடித்தோல் : தைராய்டு குறைவீக்கத்தில் உள்ள புரதம் மிகுந்த மியூசின் அல்லது பிட்யூட்டரி மிகை நோயிலுள்ள நெகிழா இணைத் தின்குவிப்பால் விலங்குத்தோல் போன்ற தோலடித் தடிப்பு.

pachyleptomeningitis : தடி மூளை உரையழற்சி : மூளை மற்றும் தண்டு வடத்தின் முருட்டுச் சவ்வும் மற்றும் மென் சவ்வும் அழற்சி.

pachymeningitis : மூளைச் சவ்வுழற்சி : மூளையையும், முதுகுத் தண்டையும் சூழ்ந்து கொண்டு இருக்கும் உறுதியான மேல் சவ்வில் ஏற்படும் வீக்கம்.

pachyperostitis : எறும்பு தடித்தல்; நீள் எறும்பு அழற்சித் தடிப்பு; தடி என்பு சுற்றழற்சி : நீள் எலும்புச் சுற்றுச்சவ்வழற்சியின் விளைவாக பாதிக்கப்பட்ட எலும்புகள் தடித்தல்.

pachyperitonitis : தடி வயிற்றுள் ளுறையழற்சி : வயிற்றுள்ளுறை அழற்சியுற்றுத் தடித்தல்.

pachysalpingoovaritis : தடி, கருப்பைக் குழல் அண்டகவழற்சி: கருப்பைக்குழல் மற்றும் அண்டகம் நாட்பட்ட அழற்சியால் தடித்தல்.

pachytene : தடிப்பட்டை : குன்றற் பிரிவின் நிலைப்படி நிலையில் அமைப்பொத்த இனக்கீற்றுக்கள் இணையாவது முழுமையடைந்துள்ளது. அவை ஒன்றுடனொன்று பின்னிப்பிணைந்து நெடுக்கில் பிளந்து, நன்கு பின்னிப் பிணைந்த நிறமியன் தொகுதியாதல்.

pachyvaginalitis : தடியுறையழற்சி : விரையுறை அழற்சியுற்றுத் தடித்தல்.

pachyvaginitis : தடியோனியழற்சி : யோனியின் நாட்பட்ட அழற்சியால் யோனிச் சுவர்கள் தடித்தல்.

pacing : இதய முடுக்கி : இயல்பான இதய இயக்க முறையை நிலைப்படுத்தப் பயன்படும் மின்துடிப்புச் சீரமைவி.

pacinian corpuscles : பசினி மெய்மங்கள் : இத்தாலிய உடற் கூறியலாளர் ஃபிலிப்போ பசினியின் பெயராலமைந்த குறிப்பாக தோலிலுள்ள பெரும் உறையமைந்த தொடு உணர்வு ஏற்பிகள்.

pack : கட்டு : 1. உடலை ஒரு போர்வை அல்லது விரிப்பில் வைத்துச் சுற்றிக்காட்டுதல். 2. ஒரு குழிவறையை பஞ்சு அல்லது மென்வலைத் துணி கொண்டு நிரப்புதல்.

package insert : மருந்து விவரத்தாள் : ஒரு அறிவுறுத்தப்பட்ட மருந்துப் பொருளுடன் தரப்படும் பொருள் பற்றிய முழு விவரங்களைத் தரும் குறிப்புத்தாள்.

packed cell volume : அடர்ந்த சிவப்பணுப் பருமானம்.

packed red cells : சிவப்பு வடிவணு : ஒருபை இரத்தத்தில் பெருமளவு நீர்ப்பகுதி நீக்கப்பட்ட சிவப்பணுக்களின் ஓரளவுத்திரள்.

pad : திண்டு : 1. ஒரு பகுதி அல்லது உறுப்பை அழுத்த அல்லது அழுத்தம் நீக்கப் பயன்படும், ஒரு மென்பொருள் திண்டு. 2. சதை போன்ற கொழுப்புதிறன்.

pad sign : திண்டமை குறி : பேரியம் உணவு எக்ஸ்ரே படத்தில், கணையத் தலைப்புற்றால் முன்சிறுகுடல் வளைவு திண்டமைந்து தோன்றும் குறி.

paediatric : குழந்தை மருத்துவத் தொடர்புடைய.

paediatrician (paediatrist) : குழந்தை மருத்துவர்; குழந்தை

மருத்துவ வல்லுநர் : குழந்தைகளின் நோய்களைக் குணப்படுத்துவதில் வல்லுநர்.

paediatrics : குழந்தை மருத்துவம் : குழந்தைகளின் நோய்களைக் குணப்படுத்தும் மருத்துவமுறை.

pagetSchroetter syndrome : கழுத்துப் பட்டை நரம்புக் குருதியுறை நோய் : கழுத்துப்பட்டை எலும்புக்குக் கீழுள்ள நரம்பில் ஏற்படும் குருதியுறைவு (குருதிக் கட்டு) நோய். இளைஞர்களுக்கு வலிப்பின்போது ஏற்படுகிறது.

paget's disease : எலும்பு நலிவு நோய் (பேஜட் நோய்) : காரத்தன்மையுடைய ஃபாஸ்பேட்டுகள் செரிமானப்பொருள் அதிகமாவதால், எலும்பு மிக விரைவாக உருவாகும். இதனால், உடல் உயரம் குறுகிவிடும். உறுப்புகள் திரிபடையும். தலை பருத்துவிடும். முள்ளெலும்பு (தண்டெலும்பு) நலிந்துவிடும். நரம்புக் கோளாறுகள் உண்டாகும். இந்நோயாளிகள் முக்கியமாக எலும்புக் கழலைக்கு ஆளாகிறார்கள். செவி நரம்பு பாதிக்கப்படுமானால் கேட்கும் ஆற்றல் குறைகிறது. 'கால்சிட் டோனின்' என்ற மருந்து இதற்குப் பயன்படுகிறது.

painful crisis : வலிமிகு சிக்கல்கள் : வெட்ட அரிவாளணுச்

சோகையில் தோன்றும் தீவிர ஆபத்தான நிலைகளில் ஒன்று. அரிவாளணுக்கள் சிதைந்து, தந்துகிகளில் குருதித் தேக்கத்தால் பகுதியழிவு நேர்தல். இதனை தீவிர தசையெலும்பு வலி, வேற்றிட உறுப்பு வலி, இரத்தக்கோழை, சிறுநீரில் இரத்தம், இரத்தக் கசிவால் கருமலம், நரம்புமண்டல நோய்க் குறிகள் தோன்றுகின்றன.

painful fat syndrome : வலிமிகு கொழுப்பு நோயியம் : (வயதுக்கு வந்த) இளம் பெண்களில், கொழுவிக்கம் காரணமாக நாட்பட்ட இருகால் வீக்கமும் தொடுவலியும்.

painful red leg syndrome : வலிமிகு செங்கால் நோயியம் : தோல் வெப்பநிலை 32° சென்டிகிரேடுக்கு மேல் போவதால் மிகுஉணர் நிலையால், ஓரிட நாளவீக்கமும், எரிப்பு உணர்வு, கை, கால் உறுப்புகளின் புறப்பரப்பு சிவத்தல் போன்றவை ஏற்படுதல்.

pain receptors : வலி உணர் அரும்புகள்.

Paget's disease of the breast : மார்பக பேஜட்நோய் : உள்ளிருக்கும் மார்பக உள்நாளப் புற்றுடன் சேர்ந்து காணப்படும், மார்புக் காம்புகளின் நீர்வடியும் கரப்பான்புண் நோய் நிலை.

pain : நோவு; வேதனை; வலி : ஒரு இடத்தில் ஊசி குத்துவது போன்ற அல்லது பரவலான மிதமான மிகவும் (தொந்தரவான) துன்பம் தரும் உணர்வு.

pained : நோவளிக்கும்.

Pain reliever : வலி குறைப்பி.

paried organs : இணை உறுப்புகள் : கண்கள், சிறுநீரகங்கள், பாலினச் சுரப்பிகள் மற்றும் நுரையீரல்கள் போன்ற உடலிலுள்ள இரண்டாக உள்ள உறுப்புகள்.

palate : அண்ணம் : மேல்வாய்ப் பகுதி.

palatine : அண்ணம் சார்ந்த; அண்ண : மேல்வாய் சார்ந்த.

palatine bones : அண்ண எலும்புகள் : பல்லண்ணத்தை உருவாக்கும் இரண்டு எலும்புகள்.

palatopharyngoplasty : அண்ணம், தொண்டை சீர் அறுவை : மிகுந்து தொங்கும் சீதச்சவ்வை மெல் அண்ணம், தொண்டையிலிருந்து நீக்கும் அறுவை மருத்துவ முறை.

palatoplasty : அண்ணச்சீர் அறுவை : அண்ணம், மறு சீரமைப்பு அறுவை மருத்துவம்.

palato quadrate : மேல்தாடை.

paleocerebellum : பரிணாம முன்நிலைச் சிறுமூளை : அசை

வியக்கம், சமநிலை ஆகியவற்றோடு தொடர்புடைய தண்டு வட சிறுமூளை நரம்பிழைகளைக் கொண்ட சிறுமூளை அரைக்கோளத்தின் உட்பக்கப் பகுதியும் கொண்ட, சிறுமூளையின் உட்பகுதி.

paleocortex : பரிணாம முன் நிலைப் புறணி : பெருமூளைப் புறணியின் மூச்சியக்கப் புறணிப் பகுதி.

paleopathology : பழைய நோயியல் : பழங்காலத்தில் இருந்து பாதுகாக்கப்பட்டு வரும் பிண உடல்களின் நோய் நிலைகளை ஆராய்தல்.

palfium : பால்ஃபியம் : டெக்ஸ் டிரோமோராமைட் என்ற மருந்தின் வணிகப் பெயர்.

palingenesis : மரப்புப் பண்புரு வாக்கம் : மூதாதையர் பண்புகள் மாற்றமடையாமல் அப்படியே உருவாதல்.

palinopsia : தூண்டல் நின்ற பிறகும் தொடர்ந்திருக்கும் பார்வையுணர்வு.

pallesthesia : ஒரு எலும்புத் துருத்தத்தின்மேல், ஒரு அதிரும் ஒலிக் கவட்டை வைப்பதால் உடலின்மேல் அல்லது உடலருகில் உண்டாகும் ஒலியதிர்வுகளை உணரும் திறன்.

palliation : கடுமைத் தணிப்பு : நோயின் கடுமையை மட்டுப்படுத்துதல்.

palliative : நோய்த் தணிப்பு மருந்து; வலி நீக்கி; நோய்க் குறி நீக்கல் : நோயை மட்டுப்படுத்த உதவும் மருந்து. இது நோயைத் தணிக்குமேயன்றிக் குணப்படுத்தாது.

pallidotomy : மூளை இணைப்பு இழை அறுவை : மூளைத் தண்டுவடப் புறணிக்கும் தனி வரிப்பள்ளத்திற்குமிடையிலான இணைப்பு இழைகளை அறுவை மருத்துவம் மூலம் துண்டித்தல். இது பார்க்கின்சன் நோயில் நடுக்கத்தைக் குறைக்கச் செய்யப் படுகிறது.

palm : உள்ளங்கை; அங்கை : அங்கை வரை மூடும் கையுறை; அங்கை அகலம் ஏறத்தாழ 10 செ.மீ. உள்ளங்கை நீளம் ஏறத்தாழ 20 செ.மீ.

palmar : உள்ளங்கை சார்ந்த; அங்கைய : உள்ளங்கையிலுள்ள.

palmate (palmated) : உள்ளங்கை வடிவான : உள்ளங்கை வடிவில் உள்ள.

palmitic acid : பால்மிட்டிக் அமிலம் : பெரும்பாலான எண்ணெய்களிலும், கொழுப்புகளிலும் காணப்படும் ஒரு 16 கரிய செறிவுக் கொழுப்பமிலம்.

palpable : தொட்டுணரக்கூடிய; தொட்டறியும்; தொட்டுணர் : புலன்களால் எளிதில் உணரத்

தக்க; உள்ளத்தால் அறியக் கூடிய.

palpation : கைச் சோதனை; தொட்டறிதல்; தொட்டுணர்தல்; தொட்டாய்தல் : மருத்துவத்தில் கையால் தொட்டுப் பரிசோதனை செய்தல்.

palpebra : கண்ணிமை; இமைகள்

palpebral : கண்ணிமை சார்ந்த; இமைக்கண் சவ்வு : கண்ணிமைக்குரிய.

palpitation : நெஞ்சுத் துடிப்பு; மாப்புப் படபடப்பு : கடுமுழைப்பு, நோய் கவலை காரணமாக ஏற்படும் அளவுக்கு மீறிய நெஞ்சுத் துடிப்பு.

palsy : முடக்குவாதம்; வாதம் : உடல் உறுப்புகள் முழுதும் செயலற்றுப்போதல்; உணர்வு கெடுதல்.

paludrine : பாலூட்ரின் : புரோகு வானில் என்ற மருந்தின் வணிகப் பெயர்.

pamaquin : பாமாக்குவின் : முறைக்காய்ச்சல் (மலேரியா) நோய்க்கு எதிராகப் பயன்படுத்தப்படும் ஒரு செயற்கை மருந்து. இது கொய்னாவுடன் அல்லது குளோக்குவினுடன் சேர்த்துக் கொடுக்கப்படுகிறது.

pamergan : பாமர்கள் : பெத்தி டின் புரோமெத்தாசின் இரண்டும்

கலந்த ஒரு கலவையின் வணிகப் பெயர். இது மருத்துவச் சிகிச்சைக்கு முன்பு கொடுக்கப் படுகிறது.

panadol : பனாடோல் : பாராசிட்-டாமோல் என்ற மருந்தின் வணிகப் பெயர்.

panagglutinin : அனைத்துத் திரட்டி : எல்லா மனித இரத்த வகைகளின் இரத்தச் சிவப் பணுக்களை ஒட்டித் திரளச் செய்யும் ஒட்டுத்திரள் எதிர் மியம்.

panagraphy : எக்ஸ்ரே கருவிக் குள்ளும், படகேசித்தாடையைச் சுற்றிலும் வைத்து படமெடுத்து ஒரு தாடையில் உள்ள எல்லா பற்களையும் ஒரு படத்தில் பார்த்தல்.

panarthritis : முழு மூட்டு வாதம்; மூட்டு அழற்சி; முழு மூட்டழற்சி: ஒரு மூட்டின் அனைத்துக் கட்டமைப்புகளிலும் ஏற்படும் வீக்கம்.

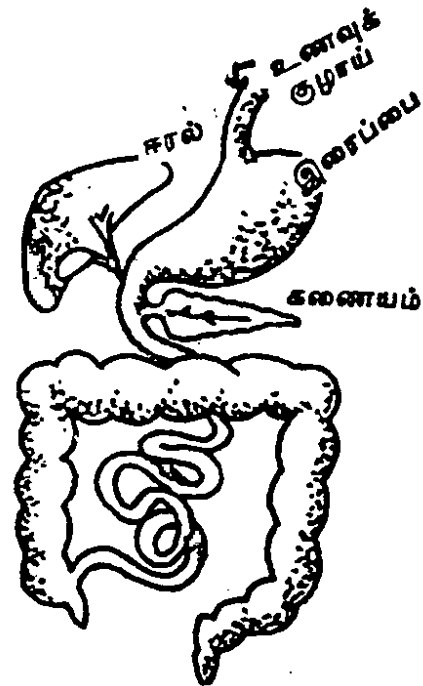
pancake omentum : அடையுரு வயிற்றுள்ளுறை : எந்த ஒரு புற்றுநோயும் பரவலாக ஊடுருவிப் பரவியதன் காரணமாக, வயிற்று உள்ளுறை மிகவும் தடித்துக் கடினமாதல்.

pancarditis : இதய அழற்சி; முழு இதய அழற்சி : இதயத்தின் எல்லாக் கட்டமைப்புகளிலும் உண்டாகும் வீக்கம்.

Pancoast's tumour : பேன் கோஸ்ட் கட்டி : நுரையீரலின் உச்சி மடலைப் பற்றிய மூச்சுக் குழாய்ப் புற்று மேல்நோக்கி வளர்ந்து அப்பக்க மேற்கை நரம்புப் பின்னலையும் கழுத்துப் பரிவு நரம்புச் சங்கிலித் தொகுதியையும் தாக்குதல்.

pancolectomy : முழுப்பெருங்குடல் நீக்கம் : முழுப்பெருங்குடலையும் அறுவை நீக்குவதோடு, பின் சிறுகுடலில் துளையுண்டாக்கி வெளிக்கொணர்தல்.

pancreas : கணையம் : இரைப்பையின் அருகிலுள்ள, செரி



கணையம்

மானத்திற்குரிய நீர் சுரக்கும் ஒரு சுரப்பி. இது நாக்கு போன்ற வடிவுடையது. இதன் தலைப் பகுதியை முன் சிறு குடல் சூழ்ந்திருக்கும். இதன் வால்பகுதி மண்ணீரலைத் தொட்டுக் கொண்டிருக்கும். இது சுமார் 18 செ.மீ. நீளமும், சுமார் 100 கிராம் எடையும் உடையது. இதில் இன்சலின் என்ற இயக்கு நீரும் (ஹார்மோன்) சிறு குடலில் கொழுப்புகளையும் செரிமானப் பொருள்கள் அடங்கிய கணைய நீரும் சுரக்கின்றன.

pancreatectomy : கணைய அறுவை; கணைய எடுப்பு; கணைய துணிப்பி : கணையத்தை முழுவதுமாக அல்லது அதன் ஒரு பகுதியை அறுத்து எடுத்து விடுதல்.

pancreatic : கணையம் சார்ந்த.

pancreatic digestion : கணையச் செரிமானம்.

pancreatic extract : கணையச் சாரம்.

pancreatic function test : கணைய இயக்கச் சோதனை : இதில் லாவின் குழாய்கள், இரைப்பைக்குள்ளும், முன் சிறுகுடலின் இரண்டாம் பகுதிக்குள்ளும் செருகப்படுகிறது. முன் சிறுகுடலின் உயிர்ப் பொலியை பகுப்பாய்வு செய்து, கணையச் சுரப்பியின் பல்வேறு இயக்கு நீர்த் தூண்டுதல்களின் விளைவுகள் அளவிடப்படுகின்றன.

pancreatic juice : கணைய நீர்.

pancreaticoduodenostomy : கணைய முன் சிறுகுடல் துளைப்பு; கணைய நாளத்தை முன் சிறு குடலில் வேறொரு இடத்தில் ஒட்டியிணைத்தல்.

pancreatin : கணைய நீர்மம் : கணையத்திலிருந்து எடுக்கப்படும் செரிமானப் பொருள்களின் (என்சைம்) ஒரு கலவை. கணைய நோய்களுக்குப் பயன்படுத்தப்படுகிறது.

pancreatitis : கணைய அழற்சி : கணையத்தில் உண்டாகும் வீக்கம். இந்நோயை அறிய இரத்தத்திலும் சிறுநீரிலும் உள்ள 'லிப்பேஸ்' அளவு பயன்படுகிறது.

pancreatoduodenectomy : கணையமுன் சிறுகுடல் அறுவை நீக்கம் : கணையத்தின் தலைப் பகுதியையும் அத்துடன் அதைச் சுற்றியுள்ள முன் சிறு குடல் வளைவையும் அறுத்து நீக்குதல்.

pancreozymin : கணையச் சுரப்பு ஊக்கி : முன்சிறுகுடல் சவ்வுப் படலத்தில் சுரக்கும் ஓர் இயக்குநீர் (ஹார்மோன்). இது கணையச் செரிமானப்பொருள்கள், குறிப்பாக, அமிலேஸ், சுரப்பதைத் தூண்டுகிறது.

pancrex : பாங்கிரக்ஸ் : கணைய நீர்மத்தின் (பாங்கிரியாட்டின்) வணிகப் பெயர்.

pancuronium : தசைத் தளர்த்தி : மயக்கம் கொடுக்கும்போது துணை செய்யப் பயன்படுத்தப்படும் இயக்குதசை தளர்விக்கும் மருந்து.

pancystitis : முழுப்பையழற்சி : சிறுநீர்ப் பையின் சுவர் முழுவதையும் பாதித்துள்ள அழற்சி.

pancytopenia : குருதி அணுக்குறை; முழு உயிரணுக்குறை : இரத்தத்தில் சிவப்பணுக்கள், துகள் வெள்ளணுக்கள், தட்டணுக்கள் குறைவாக இருக்கும் நிலை. எலும்பு மச்சையின் செயற்பாடு மட்டுப்படுத்தப்படும்போது இது உண்டாகிறது.

pandemic : பெருங்கொள்ளை நோய்; பகுதி முழுவதும் பரவு நோய்; பாரிய நோய் : ஒரு நாடு முழுவதும் அல்லது உலகம் முழுவதும் பரவும் பெருங்கொள்ளை நோய்.

Pandy's test : பேன்டியின் சோதனை : ஹங்கேரி நாட்டு மன நல மருத்துவர் கால்மேன் பேன்டியின் பெயரிடப்பட்ட இச்சோதனையில், மூளை தண்டுவட நீரிலுள்ள குளாபுலின் புரதமிருப்பதை, 7% ஃபீனால் சேர்ப்பதால் ஏற்படும் கலங்கல் நிலையால் அறிவது.

panencephalitis : முழுமூளையழற்சி : மூளையின் சாம்பற் பொருள், வெண்பொருள்

இரண்டின் பாதிப்பால் ஏற்படும் மூளையழற்சி.

panendoscopy : முழுப்பகுதி அக நோக்கி : உணவுக்குழல், இரைப்பை, முழு சிறுகுடல் எல்லாவற்றையும் ஒரு தடவை சோதனையின்போதே இழைக்காட்சி அகநோக்கியால் காணுதல்.

Paneth's cells : பேனெத் அணுக்கள் : ஜெர்மானிய மருத்துவர் ஜோசஃப் பேனெத்தின் பெயரைப் பெற்ற, சிறுகுடல் குழல் சுரப்பிகளின் புறத்தோலிய இழைமத்திலுள்ள இயோசின் நிறத் துணுக்குகளைக் கொண்ட பெரும் அணுக்கள்.

panhypopituitarism : முழுப்பிட்டியூட்டரிக்குறைசுரப்பி : முன்பகுதிப்பிட்டியூட்டரிசுரப்பின் அழிவால், எல்லா முன்பிட்டியூட்டரிச் சுரப்பிகள் இல்லாமல் போவது அல்லது குறைவாக இருக்கும் ஒரு நிலை.

panhysterectomy : முழுக்கருப்பை நீக்கம் : கழுத்துப் பகுதியும் சேர்த்துக் கருப்பை முழுவதையும் அறுத்து நீக்குதல்.

panhysterosalpingectomy : முழு கருப்பை, கருப்பைக்குழல் அறுவை நீக்கம் : கருப்பை, கருப்பைக் கழுத்து மற்றும் கருப்பைக் குழல் அனைத்தையும் அறுத்து நீக்குதல்.

panic attack : திகில் தாக்கம் : தானியங்கி நரம்பியக்க விளைவுகளும் பேரச்ச உணர்வு மிகுதியோடு கவலையும் திடீரென்று விட்டுவிட்டு தீவிரமாகத் தாக்குதல்.

panniculectomy : கொழுபடல அறுவை நீக்கம் : உடல் பருமனானவர்களில் வயிற்றுக் கொழுப்பை அறுத்து எடுத்தல்.

panniculitis : கொழுபடல அழற்சி : வயிற்றுமுன் சுவரின் தோலடிக்கொழுப்பழற்சி.

pannus : விழி வெண்படலச் சுருக்கம்; மரை படலம் : விழி வெண்படலம் குழாய்போல் சுருக்கமடைதல். இது பெரும்பாலும் இமைப்படல எரிச்சலுடன் தொடர்புடையது.

panography : அகல்பரப்புப்பட வரைவு : ஒரே படத்தில், முழு பத்தொகுதியையும் முழுமையாகக் காட்சி பெற பயன்படுத்தும் எக்ஸ்ரே படமெடுக்கும் தொழில்நுட்பம்.

panopthalmitis : விழித் திசு அழற்சி; முழுக்கண்ணழற்சி : கண்ணிழியின் திசுக்கள் அனைத்திலும் ஏற்படும் வீக்கம்.

panosteitis : எலும்பு வீக்கம் : எலும்பு மச்சை, எலும்புத் திசு, எலும்புகளை மூடியுள்ள சவ்வு போன்ற எலும்பின் அமைப்பான்கள் அனைத்தும் வீக்கமடைதல்.

pant : மூச்சுத் திணறல்.

pantigridle syndrome : கணுக்கால் வீக்கம் : இறுக்கமான குறுங்கால் சட்டை அணியும் பெண்கள் உட்கார்ந்தே ஒரு நாள் வேலை செய்தபிறகு, அவர்களின் கணுக்கால்களில் ஏற்படும் வீக்கம்.

pantothenic acid : பேண்டோத் தெனிக் அமிலம் : வைட்டமின் 'பி' தொகுதியின் ஒருகூறு.

PAO : உச்ச அமில உற்பத்தி.

pO₂ : நுரையீரல் தமனி ஆக்சிஜன் பூரிதம் : நுரையீரல் தமனி ஆக்சிஜன் பூரிதம் மற்றும் அழுத்தம்.

papain : பேப்பையின் : புரதங்களையும் பாலிபெட்டைடுகளையும் (அமைனோபுரதங்கள்) நீராய் பகுப்பு செய்ய கிரியா ஊக்கியாகப் பயன்படும், ஒருவகை பப்பாளியிலிருந்து கிடைக்கும் புரதப்பிளப்பு நொதி.

Papaincolaou test : பெப்பானி கோலோ சோதனை : பேப் தடவுகை கிரேக்க அமெரிக்க மருத்துவர் ஜார்ஜ் பெப்பானி கோலாவல் விவரிக்கப்பட்ட சோதனை. கருப்பைக் கழுத்தின் செதிளணுப்புற்று மற்றும் பிறழ் வளர்ச்சியையும் கண்டு பிடிக்க, கருப்பைக் கழுத்துச் சீதத்தின் மாதிரி எடுத்து அணுச் சோதனை செய்தல்.

papovaviridae : பெப்போவா வைரிடா : புற்றுண்டாக்கும் ஆற்றல் அடங்கிய பெப்போவா வைரஸ்கள். பேப்பில்லோமா வைரஸ்கள், பாலியோமா வைரஸ்கள் மற்றும் சிமியன் வைரஸ் 40 (SV40) இவ்வகையில் அடங்கும்.

Pappenheimer bodies : பேப்பன் ஹீமர் மெய்மங்கள் : அமெரிக்க உயிர்வேதியியலாளர் பெயரால் அழைக்கப்படும் செவ்வணுக்களிலுள்ள சிறு இரும்புள்ள நில நிறமேற்றும் துணுக்குகள்.

pap test : புற்றநோய்ச் சோதனை: கழுத்துப் பகுதியிலுள்ள புறப்படல் உயிரணுக்களின் ஒரு திரளை எடுத்துச் சாயமேற்றி, நுண்ணோக்காடியில் பரிசோதனை செய்து, தொடக்கநிலைப் புற்றுநோய் இருக்கிறதா என்பதைக் கண்டறிவதற்கான சோதனை.

papaveretum : அபினிக் கலவை: 50% மார்ஃபின் அடங்கியுள்ள அபினி வெடியகக் கலப்புப் பொருள்களின் கலவை.

papaverine : பாப்பாவெரின் : அபினி வெடியகக் கலப்புப் பொருள்களில் சற்று முக்கியத்துவம் குறைந்த ஒரு பொருள்; இசிப்பு, ஈளை நோய், வெளிச் செல்குழாய்க் கோளாறுகள் ஆகியவற்றில் தளர்ச்சியூட்டும் மருந்தாகப் பயன்படுகிறது.

papilla : காம்புக் குமிழ் சதைக் காம்பு; நுண்காம்பு; சிம்பு; முளை: காம்பு போன்ற நுண்ணிய முகிழ் போன்ற உறுப்பு.

papillitis : சதைக் காம்பு வீக்கம்; நுண்காம்பு அழற்சி : ஃபினாசிட் டின் என்ற மருந்தை அளவுக்கு மீறி உட்கொண்டால், சிறுநீரகத்தில் சதைக்காம்பு வீக்கம் ஏற்படலாம்.

papillary muscle : அடுக்குத் தசை : சிம்புத் தசைகள்.

papilloedema : கண்குமிழ் அழற்சி; வட்டு வீக்கம் : கண்குமிழில் ஏற்படும் இழைம அழற்சி. இது உள்மண்டையோட்டில் அழுத்தம் அதிகரித்திருப்பதைக் குறிக்கும்.

papilloma : கண்குமிழ்க் கட்டி; சிளைக்கும் கட்டி; நுண்காம்புக் கட்டி : சுரப்பியல்லாத கழுத்துப் புறப்படலப் பகுதியில் உண்டாகும் இலேசான கட்டி.

papillomatosis : தோல் கட்டி : தோலில் அல்லது சளிச்சவ்வில் ஏற்படும் உக்கிரமற்ற வளர்ச்சி. இதனை லேசர்மூலம் அகற்றலாம்.

papule : கொப்புளம்; பரு : தோலில் ஏற்படும் சிறிய வட்ட வடிவப் பரு.

papulopustular : கொப்புளம் சார்ந்த; சீழ்க்கொப்புளம் : கொப்புளங்கள், சீழ்க்கொப்புளங்கள் சார்ந்த.

paraaminobenzoic acid : பாராமினோபென்சாயிக் அமிலம் : சூரிய ஒளியிலிருந்து புறவூதாக்கதிர்களை வடிகட்டும் அமிலம். இது களிம்பு அல்லது கழுவு நீர்ம வடிவிலும் கிடைக்கிறது; இது வெயிலிலிருந்து பாதுகாப்பளிக்கிறது.

paraaminosalicylic acid (PAS) : பாராமினோசாலிசிலிக் அமிலம் : காசநோய்க்கு எதிராகப் பயன்படுத்தப்படும் மருந்து. ஐசோனியாசிட் அல்லது ஸ்டிரப்டோமைசின் மருந்துடன் சேர்த்துக் கொடுக்கப்படுகிறது.

paraesthesia : கீழுடம்பு உணர்விழப்பு : உடம்பின் கீழ்ப்பகுதி உணர்விழப்பு.

paraortic : பெருந்தமனி அருகிலுள்ள : இதயத்திற்கு இடது மேலறையிலிருந்து புறப்படும் பெருந்தமனி என்ற இரத்தக் குழாயின் அருகில் இருப்பது.

paraortic body : மகாதமனிப்பக்க மெய்மம் : வயிற்றுமகாதமனிப்பக்கத்தில் அமைந்து உள்ள சிறுகுரோமேட்டின் திகத்திரள்களில் ஒன்று.

parabiosis : பர உயிர் இரட்டைகள் : 1. ஒட்டிப்பிறந்த இரட்டைக் குழந்தைகள் போல் இரு உயிர்கள் ஒன்றிணைதல். 2. கடத்து திறனும் கிளர்திறனும்

தற்காலிகமாக தடைப்பட்டு இருத்தல்.

paracentesis : வடிதுளையிடல் : உடற்குழிவறை ஒன்றை வெளியிலிருந்து ஒரு ஊசியால் அல்லது ஒரு துளைக்கும் கருவியால் துளைத்து உள்ளிருக்கும் நீரை, நோயறிவதற்காக அல்லது மருத்துவத்துக்காக வெளியிலெடுக்கும் முறை.

paracetamol : பாராசிட்டாமோல் : ஒரு மென்மையான நோவகற்றும் மருந்து. இது வீக்கத்தைக் குறைப்பதில்லை. முடக்குவாதங்களுக்கு இது பயன்படாது. இதனை அதிக அளவில் உட்கொண்டால் நுரையீரலுக்குக் கடுஞ்சேதம் விளையும்.

parachute mitral valve : வான்குடையுரு ஈரிதழ் தடுக்கிதழ் (வால்வு) : ஈரிதழ் வால்வின் இரு சிற்றிதழ்களின் தசை நாரிழைகள் இடது இதயக் கீழறையின் காம்புருத்த தசைகளில் செருகியிருப்பதால் குருதியோட்டத்துக்குத் தடை ஏற்படுத்தல்.

paraclinical : மருத்துவம் சார்ந்த மருந்தியல் : நோய்க்குறியியல், நுண்ணுயிரியல், சட்ட மருத்துவவியல் போன்ற ஒரு மருத்துவப் படிப்புக் காலத்தில் பாதி நிலையில் படிக்கும் பாடங்கள்.

paracodol : பாராக்கோடால் : கோடைன் கலந்த பாராசிட்

டோமால் என்ற கரையக்கடிய மாத்திரைகளின் வணிகப் பெயர்.

paradigm : கருத்துரு நிலை : கருத்துரு விளக்கக் கொள்கையை ஒத்திசையும் தரவுகள் சேர்வதால், ஒரு குறிப்பிட்ட உயிர்வேதியியல் தத்துவத்தின் பரவலாக ஏற்றுக் கொள்ளப்படும் விளக்கங்கள் ஏற்றுக் கொள்ளப்படுதல்.

paradoxical sleep : கனவு உறக்கம் : உறங்கும் நேரத்தின்போது விரைவான கண்ணசைவுகள் ஏற்படும்; அப்போது கனவுகள் உண்டாகின்றன.

paraesthesia : மிகை ஊறுணர்வு : மட்டுமீறிய தொடு உணர்வு.

paraffin : நிலமெழுகு கன்மெழுகு : களிமண்ணுடன் கல்லெண்ணெயைக் கலந்து கிடைக்கும் மெழுகு. திரவ நில மெழுகு பேதி மருந்தாகப் பயன்படுகிறது. வெண்ணிறமான மென் நிலமெழுகு களிம்பு மருந்தாகப் பயன்படுகிறது. திண்ணிய நிலமெழுகு வாதங்களுக்குப் பூச்சி மருந்தாகப் பயன்படுகிறது. நிலமெழுகு எண்ணெய் விளக்கு எரிக்கவும், மசகுப் பொருளாகவும் பயன்படுகிறது.

paraffinoma : மெழுகுருக்கட்டி : தொடர்ந்து மெழுகு படிவதால்

உண்டாகும். (குருளை) திசுக் கட்டி.

paraformaldehyde : பாராஃபார் மல்டிஹைட் : இறந்தவர் உடற் குழாய்களில் இருக்கும் சிறு குழல்களில் நோய் நுண்மம் நீக்கவும், அறைகளை தொற்றுத் தடை நீக்கம் செய்யவும் பயன்படும் திடப்பொருள்.

paragesic : பாராஜெசிக் : நோவகற்றும் ஒரு கலவைப் பொருளின் வணிகப் பெயர். இது, வலியுண்டாக்கும் மேல் மூச்சடைப்புக்குப் பயன்படுகிறது.

paragonimiasis : பாராகோனி மஸ்மொய்ப்பு : பாராகோனிமஸ் இனம் சார்ந்த ஒட்டுண்ணிப் புழுத்தாக்கம். நுரையீரலில் வெஸ்டர்மனை தாக்கத்தால் ஏற்படும் நீர்க்கட்டிகளால் கோழையில் குருதி வெளியாவதோடு விரல் முனைகள் தடித்தல், கல்லீரலும் மூளையும் பாதிக்கப்படலாம். மருத்துவம் செய்ய பிரேசிகுவிண்டால் மருந்து தரப்படுகிறது.

paragonimus : பேராகோனிமஸ் : நுரையீரல் வாழும் ஒட்டுண்ணிக் கொக்கிப் புழுக்கள் இனத்தில் அதிகமாகக் காணப்படுவது பேரா கோனிமஸ் பெஸ்டெர் மனை என்னும் இனமாகும். அவற்றின் முட்டைகள் இருமல் சளி அல்லது மலத்தின்

வழியாக வெளியேற்றப்படுகின்றன. அந்த முட்டைகளிலிருந்து தண்ணீரில் முட்டைப்புழுக்கள் வெளிப்பட்டு புது நீர்நத்தைகளில் நுழைகின்றன. நத்தையிலிருந்து வெளிப்படும் முட்டைப்புழு நண்டுகளில் நீர்க்கட்டி வடிவம் பெறுகின்றன. அந்த நிலையில் அவை அப்படியே அல்லது சரியாக சமைக்காமல் உண்பவர்களை புழுக்கள் மொய்க்கின்றன.

parahaemophilia : குருதி ஒழுக்கு நோய் : குருதியுரைகாரணி 2 ஹவால் பரம்பரை குருதி ஒழுக்குத்தன்மை.

parainfluenzavirus : ஊனீர் நோய்க் கிருமி : ஊனீர் நோய்க் கிருமிகளில் ஒன்று. இது மேல்மூச்சுக் கோளாறினை உண்டாக்குகிறது வைரஸ் கிருமிகளில் ஒருவகை.

parakeratosis : தோல் அசைக்கரு முன்படலப் பாவல்.

paralalia : பேச்சொலி பிறழ்வு; பிதற்றல் : ஒரு எழுத்தை வழக்கமாக மாற்றி உச்சரிக்கும் பேச்சுக் குறை.

paraldehyde : பாரால்டிஹைட் : தூக்கமுட்டும் இயல்புள்ள ஒரு திரவம். குளோரால் ஹைட்ரேட் போன்ற குணமுடையது. ஆலிவ் எண்ணெய்க் கரைசை

லாக வாய்வழியாகவும் நரம்பூசி வழியாகவும் கொடுக்கப்படுகிறது. இப்போது இது அரிதாகவே பயன்படுத்தப்படுகிறது. விலங்குகளுக்கு மயக்கமுட்டப் பயன்படுகிறது.

parallergy : பர ஒவ்வாமை : ஒரு குறிப்பிட்ட ஒவ்வாமை ஊக்கிப்பொருளால் மிகுஉணர்வுக்கு ஆட்பட்டதால், எந்த ஒரு தூண்டலாலும் பாதிப்புக்கு உள்ளாகக்கூடிய உடலின் ஒவ்வாமை நிலை.

paralysis : முடக்குவாதம்; பக்கவாதம்; வாதம்; செயலிழப்பு; நரம்பு செயலிழப்பதன் காரணமாக உடலின் ஒரு பகுதி முழுமையாக அல்லது பகுதியாகச் செயலிழத்தல். இது உணர்வு நரம்பு சார்ந்ததாகவோ அல்லது இயக்கு நரம்பு சார்ந்ததாகவோ அல்லது இரண்டும் சார்ந்ததாகவோ இருக்கலாம்.

paralytic : வாதநோயாளி; வாத : முடக்குவாத நோய் உடையவர்; பக்கவாத நோயாளி; இயக்க ஆற்றல் இழந்தவர்.

paralyticileus : குடலியக்கக் குறை : வயிற்றறுவை, வயிற்றுள்ளுறையழற்சி பொட்டாசியக் குறைகுருதி நிலை போன்ற மின் அயனிப் பிறழ் நிலைகளில் குடலி அலைவியக்கம் குறைபடும் அல்லது தடைபடும் நிலை.

paramedian : மையம் சார்ந்த; மையத்தருகில் : மையப்பகுதி அருகிலுள்ள.

paramedian incision : நடுக் கோட்டுப் பக்கக்கீறல் : வயிற்று நடுக்கோட்டிலிருந்து 1-2.5 செ.மீ. தள்ளி செங்குத்தாகக்கீறி, நேர்த்தசையை வெளிப்பக்கம் தள்ளி வைத்தல்.

paramedic : துணைமருத்துவப் பணியாளர் : ஒரு விபத்திற்குப் பின் அவசர மருத்துவ கவனிப்பு அளித்து உயிர் மீட்கும் பயிற்சி பெற்ற ஆள்.

paramedical : மருத்துவஞ்சார் தொழில்; மருத்துவ உதவியாளர்: மருத்துவத் தொழிலுடன் தொடர்புடைய தொழில் முறைப் பயிற்சி, உடற்பயிற்சி, பேச்சுப் பயிற்சி, மருத்துவச் சமூகத்தொண்டு ஆகியவை இவ்வகையின.

paramenstruum : மாதவிடாய்க் காலம் : மாதவிடாய் தொடங்குவதற்கு முந்திய நான்கு நாட்களும் மாதவிடாயின் முதல் நான்கு நாட்களும் மாதவிடாய் காலம் எனப்படும்.

parametrium : கருப்பை இணைப்புத்திசு; கருப்பைப் பக்கம் : கருக்கையைச் சுற்றியுள்ள இணைப்புத் திசுக்கள்.

paramol : பாராமோல் : பாராசிட்லாமோல், டைஹைடிரோக்

கோடைன் இரண்டும் கலந்த கலவை மருந்தின் வணிகப் பெயர் இலேசான வலியைக் கட்டுப்படுத்த வாய்வழி உட்கொள்ளப்படுகிறது.

paramucin : பேராம்யூசின் : முட்டைப்பை நீர்க்கட்டியிலும் மற்ற நீர்க்கட்டிகளிலும் காணப்படும் பழச்சீனிப் புரதம். அது நீரில் கரைவதில்லை. ஆனால் டேன்னின் சேர்த்தால் அடியில் படிகிறது.

paramyxoviridae : பேராமிக்ஸோ மாநச்சுயிர்கள் : பேராமிக்ஸோமா நச்சுயிர், மார்பிலி நச்சுயிர், நியூமோ நச்சுயிர் போன்ற இனங்களை உள்ளடக்கிய ஆர்.என்.ஏ. நச்சுயிர் குடும்பம்.

paramyxovirus : பேராமிக்ஸோ நச்சுயிர் : மூச்சுப் பாதைத் தொற்றுகள், தட்டம்மை, புட்டாலம்மை ஆகிய நோய்களை உண்டாக்கும் பேராமிக்ஸோ நச்சுயிர் குடும்பத்தைச் சேர்ந்த ஓரின நச்சுயிர்.

paranasal : மூக்குக்குழி அருகில்; மூக்கருகில்; நாசிப்பக்கம்.

paraneoplastic : பரபுற்றுநிலை : ஒரு கட்டி அல்லது அதன் செய்மப் பரவல் திரளிலிருந்து தூரத்தில் திசுக்களில் உண்டாகும் மாற்றங்கள்.

paranephritis : சிறுநீரகப் பக்கத் திசுவழற்சி : 1. சிறுநீரகத்தைச் சுற்றியுள்ள இணைத்திசு அழற்சி. 2. அண்ணீரகச் சுரப்பி அழற்சி.

paranoia : திரிபுணர்வு; கருத்துத் திரிபுநோய்; துன்புறு மனநோய் : அறிவுப் பிறழ்ச்சியும், தருக்கியல் சித்தப்பிரமையும் ஏற்படும் ஒருவகை மனக்கோளாறு.

paranoid behaviour : ஐயுறவு நடத்தை : மற்றவர்கள் மீது ஐயுறவு கொள்ளும் செயல்கள்.

paranoid personality : அறிவு பிறழ் ஆன்மை : ஐயப்பாட்டு மிகு உணர்வு அல்லது வலியத் தாக்கும் இயல்புடைய ஒருவர்.

paranoidschizophrenia : ஐயுறவு முரண்முளை நோய் : மருட்சியும், மாயக்காட்சிகளும் அடிக்கடி ஏற்படும் ஒருவகை முரண்முளை நோய்.

paranomia : பெயர்மறதி : பார்க்கும் பொருள்களின் சரியான பெயர்களை நினைவில் வைத்துக் கொள்ள முடியாத பேச்சு முறை கோளாறு.

paranychia : நக அழற்சி (விரல் சுற்றி) நகச்சுற்று; நகத்தடி சீழ்க் கட்டி : விரல் நகத்தைச் சுற்றி ஏற்படும் வீக்கம். இது பாக்டீரியா வினால் அல்லது பூஞ்சணத்தினால் உண்டாகிறது.

paraoesophageal : உணவுக் குழாய் அருகில் : உண் குழல் பக்கம்.

parapertusis : பரிவுக் கக்குவான் : கடுமையில்லாத கக்குவான் இருமல் நோய்.

paraphimosis : ஆண்குறிமுகை சுருக்கமுத்தம் : இறுக்கமான நுனித்தோலை பின்னிழுக்கும் போது ஆண்டுகுறிமுகை சுருக்கமுத்தப்பட்டு வீக்கமும் வலியும் ஏற்படுகிறது.

paraphrenia : மருட்சிநோய் : முதியவர்களுக்கு உண்டாகும் ஒருவகை உளவியல் நோய். இதனால் ஒருவித மாயத்தோற்றம் (மருட்சி) பொதுவாகத் தான் விடாது உறுத்தப்படுவதாக ஒரு மருட்சி ஏற்படும்.

paraplast : பரகணியம் : 1. பிறழ் வளர்ச்சி. 2. ஒரு உயிரணுவின் முன்கணியம் (உயிர்க்கூழ்மம்).

paraplegia : கீழ் உறுப்புப் பக்கவாதம்; உடல் கீழ்பாதிவாதம்; கீழங்க வாதம் : உடலின் கீழ்ப்பகுதி உறுப்புகளில், குறிப்பாக மலக்குடல், சிறுநீர்ப்பை போன்ற வற்றில் ஏற்படும் பக்கவாத நோய்.

parapraxia : பரபிராக்சியா : பொருள்களை இடம் மாற்றி வைத்தால், சொல்பிறழ்ச்சி போன்ற பொருளுள்ள செயல்களை சரியில்லாமல் செய்தல்.

paraprotein : பரபுரதம் : இயல்பான பகுதியாயில்லாத, நோய்

நிலையில் இரத்தம் அல்லது சிறுநீரில் பெருமளவில் காணப்படும் பலவகை புரதங்கள்.

paraproteinaemia : பரபுரதக் குருதிமை : குருதிச்சீர் அணு நோய்களில் இரத்தத்தில் காணப்படும் இயல்பல்லாப் புரதங்கள்.

parapsoriasis : பரசெந்தடிப்பு : அவ்வப்போது பெரிதாகும் தழும்பில் நிலைபெற்ற நாள் பட்ட கரும்புள்ளி கொப்புள மாக செதிளான செந்தடிப்பு.

parapsycholgy : புறவுணர்வியல்: புலனுணர்வு கடந்த நோக்கு. தொலைவிலுணர்தல் போன்ற உளவியல் நிகழ்வுகள் பற்றி ஆராய்தல், புற உளவியல் துறை.

paraquat : பராக்குவாட் : ஒரு வகைப் புழுக்கொல்லி மருந்து. இதனை உட்கொண்டால், கால தாமதமாக நுரையீரல் ஈரற் குலை, சிறுநீரகம் ஆகியவற்றில் நச்சுத் தன்மை உண்டாகும். இதனால் படிப்படியாக நுரையீரல் காய்ச்சல் (நிமோனியா) ஏற்பட்டு மரணம் விளையலாம்.

pararectal : மலக்குடல் அருகில்.

parasitaemia : குருதி ஒட்டுண்ணி; ஒட்டுண்ணியம் : குருதியில் பரவி ஒட்டுண்ணிகள் நிறைந்திருத்தல்.

parasite : ஒட்டுண்ணி : மற்றொரு தாய் உயிரியிடமிருந்து உணவை உறிஞ்சிவாழும் ஒர் ஒட்டுயிரி.

parasitic diseases : ஒட்டுண்ணி நோய்கள் : ஒட்டுண்ணி உயிரிகளினால் உண்டாகும் நோய்கள்.

parasitic foetus : ஒட்டுயிர் முதிர்கரு : இரட்டைக் குழந்தை முதிர் கருக்களில் ஒன்றில் இதயம் உருவாகாமல் இயல்பான இரட்டைகளில் ஒன்றின் இரத்த சுழற்சியைக் கொண்டு உயிர் தரித்திருப்பது.

parasiticide : ஒட்டுயிர்க்கொல்லி; ஒட்டுண்ணிக் கொல்லி; ஒட்டுமுறி: ஒட்டுண்ணி உயிர்களைக் கொல்லும் மருந்து.

parasuicide : போலித் தற்கொலை: தற்கொலை செய்து கொள்ளப் போதுவதுபோல் போலியாக நடித்தல், மன நோயாளிகளாக இல்லாத ஆனால் மன உளைச்சலுக்கு ஆட்பட்ட இளைஞர்கள் இவ்வாறு செய்கிறார்கள்.

parasitism : ஒட்டுயிர் தாக்கம் : 1. ஒரு ஒட்டுயிர் மொய்ப்பு. 2. ஒம்பும் உயிரிடமிருந்து ஒட்டு உயிர் பலன் பெற்று இரு உயிர்களும் ஒன்றாக வாழும் உறவு நிலை.

paraspadias : ஆண்குறிப் பக்கத்துளையமைவு : சிறுநீர்த் தாரை

ஆண் குறித்தண்டின் ஒரு பக்கப் பகுதியில் திறக்கும் பிறவிக்கோளாறு.

parasympathetic nervous system : இணைப்பரிவு நரம்பு மண்டலம் : மைய நரம்பு மண்டலத்தைச் சேர்ந்த மண்டையோடு மற்றும் இடுப்புக்குழி இணை எலும்பு சார்ந்த நரம்புகள் சிலவற்றிலிருந்து வரும் தானியங்கும் நரம்பு மண்டலத்தின் ஒரு பகுதி.

parasympatholytic : துணைப்பரிவு நரம்புச் சமன மருந்து : துணைப்பரிவு நரம்பு மண்டலத் தூண்டுதலை சமனப்படுத்தும் மருந்து.

parasympatholytic : பக்க இணைப்பு: குன்றல் பிரிவின்போது இன நிறக் கீற்றுகள் பக்கம் பக்கமாக ஒன்றிணைதல்.

parasympatholytic : பர(பக்கச்)சுருக்கம்: வழக்கமான முறையான இதயத் துடிப்புக்குக் காரணமான இதயப் பகுதியைத் தவிர்த்த துணையதிக தூண்டல் மூலம்.

parathion : பாராத்தியான் : ஒரு கரிமப் பாஸ்பேட் வேளாண்மையில் ஒரு பூச்சிகொல்லி மருந்தாகப் பயன்படுகிறது. கோலினெஸ் டிராசுக்கு எதிராகத் தீவிரமாகச் செயற்படக்கூடியது. இதனாலேயே மனி

தருக்குக்கேடு விளைவிக்கக்கூடியது.

parathormone : பாராத்தோர்மோன் : துணைக்கேடயச் சுரப்பியில் சுரக்கும் ஓர் இயக்குநீர் (ஹார்மோன்). இது, இரத்தத்தில் கால்சியத்தின் அளவைச் சமனப்படுத்துகிறது.

parathyroid : பேராதைராயிடு : 1. தைராய்டு சுரப்பிக்குப் பக்கத்தில் அமைந்துள்ளது. 2. தைராயிடு சுரப்பிப் பொருளுக்குள் பொதிந்துள்ள அல்லது அதன் கீழ் ஓரம் அல்லது பின் பகுதியில் அமைந்துள்ள நான்கு சிறு நாளமில்லாச் சுரப்பிகளில் ஒன்று. கால்சியம், ஃபாஸ்பரஸ் வளர்சிதையத்தை ஒழுங்குபடுத்தும் பேராதைராயிடு இயக்குநீரை, அவை சுரக்கின்றன.

parathyroid glands : துணைக்கேடயச் சுரப்பிகள்; இணைத்தைராய்டுச் சுரப்பிகள் : கேடயச் சுரப்பியின் பின்புறப்பரப்பில் உள்ள நான்கு சிறியநாளமில்லாச் சுரப்பிகள். இது, பாராத்தோர்மோன் என்னும் இயக்குநீரைச் (ஹார்மோன்) சுரக்கிறது.

parathyroidectomy : துணைக்கேடயச்சுரப்பி அறுவை : துணைக்கேடயச் சுரப்பிகளில் ஒன்றை அல்லது அதற்கு மேற்

பட்டவற்றை அறுவை மருத்துவம் மூலம் வெட்டியெடுத்தல்.

parathyrotropic : பராதிராயிடு நூண்ம : பராதிராய்டு சுரப்பியைத் தூண்டும் (இயக்குநீர்).

paratope : பரபகுதி : எதிர் ஊக்கியோடு ஒட்டிக்கொள்ளும் எதிர்ப்பொருள் பகுதி.

paratracheal : மூச்சுக்குழாய் அருகில் : குரல்வளை அருகில்.

paratuberculosis : பரடியூபர்குளோசிஸ் : மைகோ பேக்டீரியம் டியூபர்குளோசிஸ் கிருமியால் அல்லாது உண்டாகும் டியூபர்குளோசிஸ் போன்ற நோய்.

paratyphoid : பரடைஃபாயிடு : சால்மொனெல்லா பாராடைஃபை 'ஏ' மற்றும் 'பி' கிருமிகளால் உண்டாகும் டைபாயிடு நோயின் மிதமான வகை.

paratyphoid fever : இளைக்குடற்காய்ச்சல் : குடற்காய்ச்சல் (டைஃபாய்டு) போன்ற ஒரு காய்ச்சல் நோய். இது குடற்காய்ச்சலைவிடக் கடுமை குறைந்தது; இதன் கால நீட்சியும் குறைவு. ஒரு வகை "சால்மொனெல்லா" என்ற நோய்க் கிருமியினால் உண்டாகிறது.

paraurethral : சிறுநீர்ப்புறவழி அருகில் : முத்திர ஒழுக்குக்குழாய் அருகில்.

paravaccinia : பேராவாக்கினியா நோய் : பசுக்களின் பால் மடியை பாதிக்கும் பேராவாக்கினியா வைரஸ் நோய்.

paravaginitis : யோனிப்பக்கத்திசு அழற்சி : யோனியின் பக்கங்களிலுள்ள திசுக்களின் அழற்சி.

paravaginal : யோனிக்குழாய் அருகில்; அல்குல் அருகில் : பெண்ணின் கருப்பை வாய்க்குழாயின் அருகில்.

paravertebral : தண்டுவடம் அருகில்; முள்ளெலும்புக்கருகில் : முதுகந்தண்டின் அருகில்.

paragoric (paragoric elixir) : சூட ஆபினித் தைலம் : சூடன், சோம்பு, சாம்பிராணி மணங்கள் ஊட்டப்பட்டு அபினி கரைந்த சாராயத்தினலான நோவகற்றும் மருந்து. பழைய காலத்தில் அதிகமாகப் பயன்படுத்தப்படுகிறது.

pareira : சிறுநீர் வேர் மருந்து : சிறு நீர்க்கோளாறுகளுக்குப் பயன்படுத்தப்படும் பிரேசில் நாட்டு வேர்ச்சரக்கு மருந்து.

parenchyma : சோற்றுத்திசு : சுரப்பிக் கருப்பொருள், ஓர் உறுப்பின் கருப்பொருள் அணுக்கள்.

parenteral : வாய்வழியல்லாத : செரிப்புமண்டல வழியாயல்லாமல் வேறு வழியில் உடலுக்குள், மருந்துகள், ஊட்டப் பொருட்கள் அல்லது மற்ற பொருட்களை செலுத்துவது.

parenteral fluid therapy : சிரை வழித் திரவ மருத்துவம்; ஊசி மூலம் மருந்தேற்றல் : இரைப்பை குடல் வழியாகப் போதிய ஊட்டச் சத்தினை அளிக்க இயலாதிருக்கும்போது, நெஞ்சுப்பைக்குள் குருதி கொண்டு செல்லும் குழாயாகிய சிரையின் வழியாக ஊட்டச் சத்தினைச் செலுத்தும் முறை. இதில், நோய் நுண்மம் நீக்கிய ஒரு கரைசல் இறக்கும் குழாயினை ஒரு பெரிய மையச் சிரையில் உள்ள செருகி சொட்டுச் சொட்டாகச் சத்துப்பொருள் உட்செலுத்தப்படுகிறது. வினாடிக்கு எத்தனை சொட்டு செல்கிறது என்பதை ஓர் இறைப்பான் கட்டுப்படுத்துகிறது.

paresis : அரைகுறை முடக்குவாதம்; தசைவாதம்; ஊனவாதம்; இயக்கக் குறைவு : தசை இயக்கத்தை மட்டும் தடைசெய்து, உணர்ச்சியைத் தடைசெய்யாத பக்கவாதம்.

paresthesia : பரஉணர்வு நிலை: தோலில் கூரிய கூச்ச உணர்வு.

ஊசியால் குத்துவது போன்ற உணர்வு.

parietal : உச்சி மண்டை எலும்பு: மண்டையோட்டின் உச்சிப்பக்கங்களுக்குரிய இணை எலும்புகளுள் ஒன்று.

parietal bone : மண்டையுச்சிப்பக்க எலும்பு : மண்டையோட்டின் பக்கங்களுக்குரிய இணை எலும்புகள்.

parietofrontal : மண்டையோட்டின் உச்சிப்பக்க : முன் தலை நெற்றி எலும்புகள், மூளை மடிப்புகள், பிளவுகள் தொடர்பான.

Parinaud's syndrome : பரிநாடு நோயியம் : ஃபிரெஞ்சு கண் மருத்துவர் ஹெச்பரினாடு பெயராலமமைந்த நடுமுளை நோய் நிலையால், விரும்பிய படி பார்வையிலேயோ அல்லது கீழோ திருப்பமுடியாத நிலை.

parite : பரிட்டே : தமனி நார் இறுக்கத்தில் தமனிக்குள்ள கொழுநார்ப்படிவு.

parity : பேற்றுமை : ஒரு பெண் பெற்றுள்ள குழந்தைகளின் எண்ணிக்கையைப் பொறுத்து அவளது தகுநிலை.

parkinsonism : பார்க்கின்சன் நோய் அசையா நடுக்கம் : உரு

மாற்றம் போன்ற மெய்ப்பாட்டினை உண்டாக்கும் ஒரு நோய். இதனால், ஓயாத உறுப்புகள் நடுக்கம், விரல்கள் உருள்வது போன்ற உணர்வு அறிகுறிகள் தோன்றும். போதைப் பொருளாலும் உண்டாகும். இது பெரும்பாலும் 40 வயதுக்கு மேற்பட்ட பிரிவினருக்கு ஏற்படுகிறது. காயம், நரம்பு நலிவு, நச்சுப் பொருள் தாக்கம் போன்றவற்றினாலும் இது உண்டாகலாம். மூளையின் ஒரு பகுதி பாதிக்கப்படுவதால் விளையும் நோய்.

Parkinson's disease : பார்க்கின்சன் நோய் : மெதுவாகப் பரவும் சிறு நடுக்கம், தசை பலவீனம் மற்றும் விரைப்பு நிலை விநோதமான நடை ஆகிய அறிகுறிகள் காட்டும் நாட்பட்ட நரம்புநோய். பிரிட்டிஷ் மருத்துவர் ஜேம்ஸ் பார்க்கின்சன் பெயரால் அழைக்கப்படுகிறது.

parnate : பார்னாட் : டிரானில் சைப்ரோன் என்ற மருந்தின் வணிகப் பெயர்.

paromomycin : பேரமோமைசின் : அம்பியாசிஸ் நோய் மருத்துவத்துக்குக் கொடுக்கப்படும் அமீனோகிளைக்கோசைடு வகை சேர்ந்த நோயுயிர் எதிர்ப்பிகள்.

parotid : காதுமுன்புறச் சுரப்பி.

paronychial : நகச்சுற்றி; நகத்தடி சீழ்க்கட்டி : நகப்படுகை சார்ந்த அல்லது நக ஓரத் திசுக்களின் அழற்சி சார்ந்த.

partial mastectomy : பகுதி மார்பக அறுவை நீக்கம் : மார்பகப் புற்று நோய்க்காக, தோல், சுற்றியுள்ள திசுக்களின் ஒரு பகுதி, அடியிலுள்ள தசைகளுடன் சேர்த்து மார்பகத்தை அறுத்து நீக்குதல்.

partial seizure : பகுதி நோய்ப்பிடிப்பு : மூளையின் ஓரிட இயல்பு மாறிய மின் வெளிப்பாட்டால், உடம்பின் அல்லது மனவியக்கப் பகுதி பாதிப்பு.

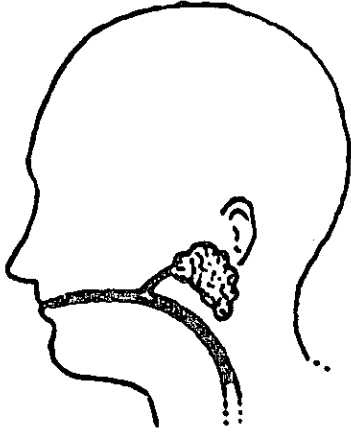
particle : துகள் : ஒரு பொருளின் மிகச் சிறிய பகுதி அல்லது துண்டு.

parotid : காதுமுன்புறச் சுரப்பி.

parotidectomy : காதருகுச் சுரப்பி அறுவை : காதருகுச் சுரப்பியை அறுவை மருத்துவம் மூலம் வெட்டியெடுத்தல்.

parosmia : நுகர்வுப் பிறழ்ச்சி; வேற்று முகர்வு; திரிபு நுகர்வு : முறை திறம்பிய நுகர்வு (மண) உணர்வு. பெரும்பாலும் மயங்கச் செய்யும் தன்மையுடையது.

parotid gland : காதருகுச் சுரப்பி;
எச்சில் சுரப்பி; கன்னச் சுரப்பி :



காதருகுச் சுரப்பி

காதின் இரு புறங்களிலும்
காதுக்கு முன் புறத்தில் சீழே
அமைந்துள்ள எச்சில் சுரப்பி.

parotitis : பொன்னுக்கு வீங்கி;
புட்டாளம்மை : காதருகுச்
சுரப்பியில் அல்லது எச்சில்
சுரப்பியில் ஏற்படும் அழற்சி.

paroven : பாரோவென் : டிராக்
செருட்டின் என்ற மருந்தின்
வணிகப் பெயர்.

paroxysm : வலிப்பு; இசிப்பு :
திடீரென ஏற்படும் தற்காலிக
வலிப்பு.

parot's nodes : நெற்றிப்புடைப்பு;
பிறவிக் கிரந்தி நோயின்போது
நெற்றி எலும்புகளில் ஏற்படும்
கரணைகள் (புடைப்புகள்).

parstelin : பார்ஸ்டெலின் :
டிரானில்சைப்ரோமின், டிரைஃ
புளுவோப்பாராசின் இரண்டும்
கலந்த கலவையின் வணிகப்
பெயர்.

parthenogenesis : கன்னியினப்
பெருக்கம் : பாலினக் கூட்டு
இல்லாமல் நடைபெறும் இனப்
பெருக்கம்.

partial pressure : ஓரளவு அழுத்
தம் : வாயுக்களின் ஒரு கலவை
யில் செறிவுக்கு வீத அளவில்
கொடுக்கப்படும் அழுத்தம்,
பகுதி அழுத்தம்.

parturient : மகப்பேறு சார்ந்த
பேற்று : பிள்ளைப்பேறு
சார்ந்த; கருவுயிர்ப்பு சார்ந்த.

parturiometer : கருப்பைச்
சுருக்கமானி : குழந்தை பிறப்பின்
போது கருப்பைச் சுருக்கங்களின்
வேகத்தை அளவிட உதவும் கருவி.

parturition : மகப்பேறு; பேறு; பிறப்பு;
பிள்ளைப்பேறு குழந்தைப்பேறு.

parulis : பருலிஸ் : பல் ஈறில்
எலும்புச் சுற்றுள் சீழ்க்கட்டி.

parvicellular : பர்விசெல்லூலர் :
சிறு அளவு உயிரணுக்களா
லான அல்லது தொடர்பான.

parvoviridae : பார்வோ நச்சுயிர் : நோய்தொற்றிய உயிரணுக்களின் உட்கருவில் ஒரு புரி டி.என்.ஏ. இரட்டிக்கும் வைரஸ்களின் குடும்பத்தில் பார்வோ நச்சுயிர்களும் டென்சோ நச்சுயிர்களும் அடங்கும்.

parvovirus : பார்வோ நச்சுயிர் : மனிதர்களிலும் விலங்குகளிலும் நோயுண்டாக்கும் தன்மை கொண்ட அடினோ நச்சுயிருடன் தொடர்புடைய அது மாதிரியான நச்சுயிர்களின் இனம். தொற்று செம்படை, சிவப்பணு உருவாக்கக்குறை சோகை, முதிர்கரு நீர் வீக்கம் மற்றும் முதிர்கரு மரணம் ஆகியவற்றை உண்டாக்குகிறது.

pascal : பாஸ்கல் (அளவு) : ஃபிரெஞ்சு அறிவியலாளர் பிஸெய்ஸ் பாஸ்கலின் பெயரிலுள்ள ஒரு ஸ்கூயர் மீட்டரில் ஏற்படும் அழுத்தத்தை நியூட்டன்களில் சொல்லும் அளவு.

passive exercise : உடற்பயிற்சி மருத்துவம் : தசைவலியை திரும்பப் பெற உடற்பயிற்சி மருத்துவம். உடலின் பிற தசைகளைக் கொண்டு அல்லது ஒரு கருவி அல்லது மருத்துவரால் அல்லது உதவியாளரால் செய்யப்படுவது.

passive movement : தானியக்க இயக்கம் தன்வினைச் செயல் :

(நம் காலை பிறர் நகர்த்துவது போன்று).

passive smoking : பிறர்புகை பிடித்தல் : பிறர் புகைக்கும் சிகரெட் அல்லது பிடியிலிருந்து வெளிப்படும் புகையை உள்ளிழுத்தல். அது மூச்சுப் பாதை கோளாறுகள், புற்று நோய் உட்பட உண்டாகும் ஆபத்தை அதிகரிக்கிறது.

pasteurella : பாஸ்ச்கரெல்லா நச்சுயிர் : பாஸ்ச்கரெல்லாசியே குடும்பத்தைச் சேர்ந்த கிராம் சாயம் ஏற்காத நோய்க்கிருமியினம் ஃபிரெஞ்சு வேதியியலார் மற்றும் நுண்ணுயிரியாளரான லூயி பாஸ்டியர் பெயரால் அழைக்கப்படும் பாஸ்ச்கரெல்லாமல்டோசிடா இதிலடங்கும்.

pasteurism : ஊசி மருந்து மருத்துவம் : அடுத்தடுத்து ஊசிக்குத்தி மருந்தேற்றுவதன் மூலம் நீர் வெறுப்பு நோய்கள் வராமல் தடுக்கும் அல்லது குணப்படுத்தும் முறை.

pasteurellosis : பாஸ்ச்கரெல்லா தொற்று : பாஸ்ச்கரெல்லா இனத்தைச் சேர்ந்த கிருமிகளால் தொற்று.

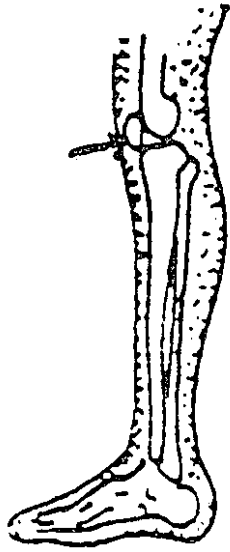
pasteurization : வெப்பத்தூய்மை; காய்ச்சித் தூய்மையாக்கல் : திரவப் பொருட்களை குறிப்பாகப் பால் போன்றவற்றைக் குடாக்குவதன் மூலம் அதில்

உள்ள கிருமிகளைக் கொண்டு தூய்மை செய்தல்.

past pointing : குறிதாண்டித் தவறல் : சிறுமுளை நோய் நிலைகளில் தூரத்தைக் கணிப்பதில் தவறுவதால் இலக்கைத் தவறவிடல்.

patau's syndrome : பட்டாவு (நோயியம்) நோய்த்தொகுதி : பிளவுதடு, பிளவண்ணம் விரல் மிகுதி, சிறுதலை, பிறவி இதய நோய் ஆகியவற்றை உண்டாக்கும் டிரைசோமி 13 எனும் மரபணுக்கோளாறு.

patella : கால்மூட்டெலும்பு; சில்லெலும்பு; சில்லு; முழங்காற்சில் :



கால்மூட்டெலும்பு

முழந்தாள் மூட்டுச் சில்லு. இது முக்கோணவடிவ எலும்பினாலானது.

patellar : கால்மூட்டுச் சில்லுக் குரிய.

paternity testing : தந்தைமைச் சோதனை : ஒரு குறிப்பிட்ட மனிதர், ஒரு குறிப்பிட்ட குழந்தையின் தந்தையா அல்லவா எனக் கண்டறிய டி.என்.ஏ. வரை உருப்பதிவைப் பயன்படுத்தல்.

patches : திட்டுகள்.

patch test : திட்டுச் சோதனை; பசைப் பட்டைச் சோதனை : தோளில் ஒட்டப்படும் பசைப் பட்டையினால் எதிர்வினை ஏதேனும் ஏற்படுகிறதா என்பதைக் கண்டறிவதற்காக நடத்தப்படும் தோல் சோதனை. சிவப்பு நிறமும், வீக்கமும் ஏற்படுமானால் ஒவ்வாமை உள்ளது என அறியலாம்.

patella : கால்மூட்டெலும்பு : முழந்தாள் மூட்டுச்சில்லு.

patellectomy : மூட்டுச்சில்லு அறுவை; சில்லெடுப்பு : மூட்டுச் சில்லை அகற்றுவதற்கான அறுவை மருத்துவம்.

patent : திறந்த : வெளிப்படையான; மேலீடாகத் தெரிகிற.

patent ductus arteriosus : திறந்த இதயத் துளை : குழந்தை

பிறந்த பின்பு, இதயத்தின் இடது அறைகளுக்கும், வலது அறைகளுக்கும்மிடையிலான தொடர்பு வழி மூடிக்கொள்ளத் தவறுவதால் இதயத்துளை ஏற்படுகிறது. இதனால் தூய இரத்தமும் கெட்ட இரத்தமும் ஒன்றாகக் கலந்து பல நோய்கள் உண்டாகின்றன. இதயத்தினுள் ஓர் இறங்கு குழாயைச் செலுத்தி, அதன் வழியே ஓர் 'இரட்டைக் குடை' சவ்விசைச் செருகி இத்துளையை அடைக்கலாம்.

paternal causes : தந்தை வழிக் காரணங்கள் : கருச்சிதைவுக் கான தந்தைவழிக் காரணங்கள்.

pathfinder : வழிகாண் கருவி : ஒரு குறுகிய சுருக்குப் புழை வழியாக உள் செலுத்தப்படும் ஒரு இழையுரு விரிப்பான். ஒரு பெரிய நுண்குழல் அல்லது உலோக விரிப்பானை செலுத்துவதற்கு அது வழிகாட்டியாய் உதவுகிறது.

pathobiology : நோய்க்குறி உயிரியல் : உயிரியல் செய்திகளை முன்னிலைப்படுத்தும் நோய்க்குறியியல்.

pathogen : பிணி யூக்கி; நோயுண்டாக்கும் நுண்ணுயிர்; நோயணு : நோய் தோற்றுவிக்கிற ஒரு பொருள். பொதுவாக, இது உயிருள்ள ஓர் உயிரியைக் குறிக்கும்.

pathogenesis (pathogeny) : நோய்த் தோற்ற முறை : நோய் தோன்றி, வளரும் முறை.

pathogenetic : நோயுண்டாக்கும்; நோய் உருவாக்கும்.

pathogenicity : நோயுண்டாக்கும் திறன் : நோயைத் தோற்றுவிக்கும் திறம்பாடு.

pathognomonic : நோய்ப் பண்பு; நோய் அறிவுறுத்து : நோய் இன்னதென்று காட்டுகின்ற தனிப்பண்பு.

pathognomy : உணர்ச்சி ஆய்வியல்.

pathologist : நோய்க்குறி ஆய்வாளர்; நோயறி வல்லுநர்; நோய்க்குறியியல் வல்லுநர்.

pathology : நோய்க் குறியியல்; நோயியல்; நோய்க்கூறு இயல் : நோய்க்கான காரணம், அதன் தன்மை பற்றி ஆராயும் அறிவியல்.

pathological fracture : நோய் வடைந்த எலும்பு முறிவு.

pathophobia : நோய்ச்சம்; நோய் மருட்சி : நோய் பற்றி அச்சங்கொள்ளும் ஒரு மன நோய்.

pathopsychology : மனநோய்க்குணஇயல் : மனநோயின் மனவியல்.

pathophysiology : இயல்பிலா உடலியல் : மனிதரின் இயல்பு மீறிய செயல்முறைகள் குறித்து ஆராயும் அறிவியல்.

pathway : பாதைவழி : 1. ஒரு பாதை அல்லது வழிமுறை. 2. தூண்டல்கள் தோன்றும் இடத்திலிருந்து சேரவேண்டிய இடத்துக்கு ஏந்திச் செல்லும் நரம்பணுக்களின் அச்சிழைத் திரள். 3. ஒரு கூட்டுப் பொருளிலிருந்து மற்றொன்றை உருவாக்கும் வேதியியல் மறுவினைகளின் வரிசை முறை.

patient : நோயாளர்; நோயர் : ஒருநோய் அல்லது பாதிப்பால் துன்பப்பட்டு, மருத்துவம் மேற்கொள்ளும் ஒருவர்.

patient compliance : நோயாளி இணக்கம் : ஒரு நோயாளி மருத்துவரின் ஆலோசனைக்கிணங்க, குறிப்பிட்ட மருந்தை குறிப்பிட்ட அளவில், குறிப்பிட்ட நேரத்தில், குறிப்பிட்ட வழியே உடலுக்குள் செலுத்துதல்.

patrilial : தந்தை வழி : தந்தை வழியாக வந்த.

patulous : திறந்த; விரிந்த.

Paul-Bunnell test : பால் புன்னல் சோதனை : அமெரிக்க மருத்துவர்களான ஜான்பால்வ மற்றும் வால்ஸ் புன்னல் பெயரால் மைந்த சோதனை. சுரப்பித் தொற்றுக் காய்ச்சலில் குருதி நீரிலுள்ள வேற்றுவினை எதிர்மியத்தைக் கண்டுபிடிக்கும் சோதனை.

Paul Mikulicz operation : பெருங்குடல் அறுவை : பெருங்குடலின் ஒரு பகுதியை இரு பகுதியாகக் கால இடைவெளியில் வெட்டியெடுக்கும் முறை. நோயுற்ற குடற்பகுதியை தோலுக்குப் புறத்தே வைத்து குடவின் இருவளைவுகளையும் பொருத்தி வயிற்றுச் சுற்றுச் சுவரை அதற்குமேல் அதைச் சுற்றிவைத்து, ஒரு கால இடைவெளிக்குப் பிறகு நோயுற்ற பகுதியை மட்டும் வெட்டி அகற்றி விடுதல்.

pavulon : பாவுலோன் : பான் குரோனியம் புரோமைட் என்ற மருந்தின் வாணிகப் பெயர்.

PCM : புரதக்குறைபாடு : புரதக் கலோரி ஊட்டச் சத்துக் குறைபாடு.

peak expiratory flow rate : சுவாசக் காற்று வீதம் : ஒரு வினாடி நேரத்தில் உட்கவாசிக் கப்படும் காற்றின் அளவை அளவிடுதல்.

pearl : பியர்ல் : 1. ஆவியாகும் அமைல் நைட்ரைட் கொண்ட ஒரு சிறு மெல்லிய கேப்சுல். அதை ஒரு கைக்குட்டையில் நசுக்கி உள்ளிழுக்க வேண்டும். 2. மூச் சுக்குழாய் ஆஸ்துமா நோயில் உண்டாகும் உருண்டு தடித்த சளித்திரள்.

peaud's orange : மார்பகத் தோல்; மார்பகத் தோல் புற்று : கடுமையான வீக்கம் அல்லது கடும் பிளவை ஏற்படும்போது மார்பகத்தின் மீது தோல் தோன்றுதல், நிணநீர் இழைம அழற்சியினால் முடியின் புழை வாய்கள் குழிகளாகத்தோன்றும்.

pecten : சீப்புரு : சீப்புப் போன்ற துருத்தங்களை அல்லது முனை களைக்கொண்ட ஒரு அமைப்பு.

pectin : பெக்டின் : ஆப்பிள் பழச்சதை அல்லது எலுமிச்சம் பழங்களின் தோலிலிருந்து பிரித்தெடுக்கப்படும் பழச் சர்க்கரை அமிலங்களின் பல்சேர்மம்.

pectoral : மார்பகம் சார்ந்த; மார்புடைய; நெஞ்சுசார் : நெஞ்சுக்குரிய; மார்பக நோய்க்குக் குணம் அளிக்கிற.

pectorilequy : மார்புக்குரலொலி: குரல் எதிரொலி மிகுந்து மார்பு அமைப்புகளின் வழியாகச் சென்று குரலொலியாகக் கேட்கப்படுதல்.

pectus : மார்பறை : மார்பக முன்கவர்.

pedal : பாதம் சார்ந்த; காலடி : காலடி உறுப்பு சார்ந்த.

pederasty : பையன்பால் வேட்கை : சிறு பையன்களில் மலப்புழை வழியாக உடலுறவு கொள்ளுதல்.

pedicel : காம்புச் சிறுகிளை : 1. காலடிமுனை; காலடித் தட்டு துணைமை. 2. காலணுவின் (ஆள்நிற்கும்மேடை) துருத்தம்.

pedicellation : காம்புருவாக்கம் : சிறுகாம்பு அல்லது காம்பு உருவாக்கம்.

pedicle : சிறுகாம்பு; மயிர்க்கால்; வேருரு : சுற்றுப்புறக் கட்டமைவுகளுடன் ஒரு கட்டியை இணைக்கும் குறுகிய உறுப்பு.

pedicular : பேன்சார்ந்த : 1. காம்பு சார்ந்த, 2. பேன் சார்ந்த.

pediculation : பேன் தொற்று : 1. காம்பு உருவாகும் வழிமுறை. 2. பேன்தாக்கம்.

pediculicide : பேன்கொல்லி : 1. பேன் ஒழித்தல். 2. பேன்கொல்லும் பொருள்.

pediculosis : பேன் நோய் : பேன்கள் மலிந்து உண்டாகும் நோய்.

pediculus : ஒட்டுண்ணிப் பேன்; சீலைப்பேன் : நோய்களைப் பரப்பும் முக்கியமான ஒட்டுண்ணிப் பேன் இனம்.

peeling : தோலுரிதல்.

pelizaeus Merzbacher disease: மரபு நலிவு நோய் : உளவியல் கோளாறுடன் தொடர்புடைய ஒரு மரபு வழி நலிவு நோய்.

pellagra : தோல் வெடிப்பு நோய்; தோல் வரட்சி; வரட்டுத்தோல் : வைட்டமின்-பி தொகுதி, புரதம் போன்ற ஊட்டச்சத்துக் குறை வினால் உண்டாகி, இறுதியில் மூளைக் கோளாறில் கொண்டு விடக்கூடும் தோல் வெடிப்பு நோய்.

pellet : குளிகை; வில்லை; கவளம்; நீர்வில்லை : சிறிய மாத்திரை.

pellicle : தோல்சவ்வு, மென்தோல் படலம் : 1. தோலின் ஒருமென் தண்டு. 2. நீர்மங்களின் பரப்பிலுள்ள மென்படலம்.

pelvicalyceal : வட்டில்புல்விசார் : சிறு நீரக வட்டில்கள், புல்லிகள் சார்ந்த.

pelvic cavity : இடுப்புக்குழி.

pelvicephalometry : இடுப்புக்கூட்டு தலையளவு : தாயின் இடுப்புக் கூட்டுக்கும் முதிர் கருத்தலைக்கும் உள்ள பொருத்த அளவு.

pelvic deformity : இடுப்புக்குழி குறைவு.

pelvic diaphragm : இடுப்புக்குழி விதானம்.

pelvic fascia : இடுப்புக்குழி மென்படலம்.

pelvic fin : இடுப்பெலும்பு.

pelvic floor : இடுப்புக்குழித்தளம்: மேலேயுள்ள இடுப்புக் குழிக்

கும், கீழேயுள்ள பெண் உறுப்புக்கும் இடைப்பட்ட பகுதிக்கு மிடையிலான ஒரு தசைப் பிரிவினை. இந்தத் தசை நலிவடையுமானால் சிறுநீர் அடக்க முடியாமை; கருப்பை நெகிழ்வு உண்டாகும் இழுப்பறை ஆதாரத்தசை.

pelvic girdle : இடுப்புக் குழி வளையம்; இடுப்பு வளையம்; இடுப்புக்கூட்டு வளையம் : இடுப்புக்குழி இணைப்பெலும்பு (புனிதளலும்பு), வால்பக்க முதுகெலும்பு என்ற இரு இடுப்பெலும்புகள் அடங்கிய இடுப்புக்குழி எலும்புக்கூடு.

pelvic infection : கருப்பைத் தொற்று.

pelvic pain syndrome (PPS) : இடுப்புக் குழி நோவு : பெண்களின் இடுப்புக் குழியில் ஏற்படும் வலி. இதற்கான நோயியல் காரணம் தெரியவில்லை. அதனால் இதைக் குணப்படுத்துவதற்கான சிகிச்சை இல்லை நோயின் தீவிரத்தைத் தணிக்க வலி நிவாரண மருந்துண்டு.

pelvic peritonitis : இடுப்புக்குழி அழற்சி : இடுப்புக்குழி வயிற்றுறை அழற்சி.

pelvic peritoneum : இடுப்புக் குழியுறை.

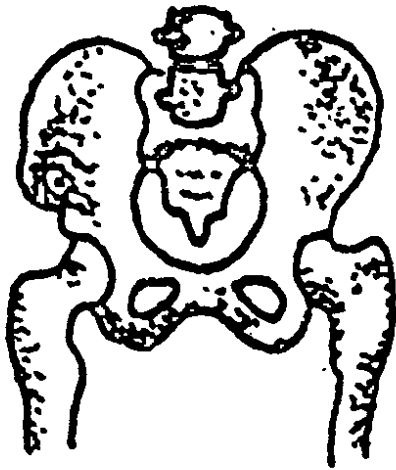
pelvifixation : இடுப்புறுப்பு நிலைப்படுத்தல் : மிதக்கும் இடுப்பு உறுப்பு ஒன்றை ஓரிடத்தில் நிலைத்துப் பொருத்தும் அறுவை.

pelvimeter : இடுப்புக்குழி மானி; இடுப்புக்குழி அளவி; இடுப்புக் கூட்டுமானி : மகப்பேறு மருத்துவ நோக்கங்களுக்காக, இடுப்புக்குழியின் விட்டத்தை அளவிடுவதற்கான ஒரு கருவி.

pelvimetry : இடுப்புக்குழி அளவீடு; இடுப்புக்குழி அளவை: இடுப்புக்குழியின் பரிமாணங்களை அளவிடுதல்.

pelviotomy : இடுப்புக்கூட்டு அறுவை : 1. பூப்புப்பிணைப்பில் கீறி, இடுப்பு வெளி வழியை பெரிதாக்குதல். 2. சிறுநீரக வட்டிலைக் கீறுதல்.

pelvis : இடை; இடுப்புக்குழி; இடுப்பு வளையம்; இடுப்புக்கூடு;



இடுப்புக்குழி

இடுப்பெலும்பு : கிண்ண வடிவி லான இடுப்பெலும்புக்குழிவு; இடுப்புக்கூடு; இடுப்புவளையம்.

pelvispondylitis : முதுகெலும்பின் இடுப்புப் பகுதியழற்சி : முதுகெலும்பின் இடுப்புப் பகுதியை பாதிக்கும் கீல்வாதம் போன்ற முதுகெலும்பழற்சி.

pemphigoid : நீர்க்கொப்புளத் தோல் நோய் : நீரழுத்த பெரும் நீர்க்கொப்புளங்களோடு கூடிய தோலின் செந்தடிப்பு நிற மாற்றம் தோன்றுதல்.

pemphigus : நீர்க்கொப்புளம்; தோல் கொப்புளம் : தோலில் ஏற்படும் நீர்க்கொப்புளநோய்.

penbritin : பென்பிரிட்டின் : ஆம் பிசிலின் என்ற மருந்து.

pendelluft : பெண்டெல்லஃப்ட் : மூக்கு, வாய், தொண்டை, குரல்வளை, மூச்சுக்குழாய்கள், மூச்சுநுண்குழல்கள் உள்ளிட்ட மூச்சுப்பாதையில் கண் நேர காற்று இயக்கம், வாயுப் பரி மாற்றத்தில் பங்கேற்பில்லை.

Pendred's syndrome : பென்ட் ரெட் நோயியம் : தைராய்டு இயக்குநீர் உருவாவதில் ஏற்படும் தடை காரணமாக தைராபிடு குறைக்கழலையை உண்டாக்கும் பிறவிக்கோளாறு. இத்துடன் காது கேளாமை

அல்லது செவிட்டு ஊமையும் இருக்கலாம்.

pendulous : தொங்கலான; ஊசலான : தொங்கி ஊசலாடுகிற.

pendulous abdomen : தொங்கல் வயிறு : அடிவயிறு முன்பக்கம் தொங்கலாக இருத்தல்.

Penectomy : பெனக்டமி : ஆண் குறித்தண்டு அறுத்து நீக்குதல்.

penem : பெனெம் : நோய் நுண்ணுயிரணுச் சுவரை பாதித்து செயலற்ற நிலையிலிருக்கும் நோய் நுண்ணுயிரை அளிக்கும் பீட்டாலேக்டம் குழுவைச் சேர்ந்த நோயுயிர் எதிர் மருந்து.

penetrance : ஊடுருவு நிலை : ஒரு பொருள் அல்லது பகுதிக்குள் ஏதோ ஒரு பொருள் உள்நுழையும் அளவு. 1. மாற்ற மடைந்த மரபணு அதனை உள்ளடக்கியவற்றுக்குள் குறிப்பிடத்தக்க விளைவினை, ஏற்படுத்தும் அளவு வீதம்.

penetrating ulcer : ஊடுருவு சீழ்ப்புண்; துளைக்கும் சீழ்ப்புண் : உறுப்பெல்லைக்குள் பரவி இரத்த நாளத்தை அரித்திடும் சீழ்ப்புண். இதனால், குருதி வாந்தி அல்லது கருங்கட்டி உண்டாகும்.

penetrating wound : ஊடுருவு காயம்; துளைக்கும் புண் : தோலுக்குள் ஊடுருவி திசுக்

களைக் காயப்படுத்தும் கூர்மையான ஆயுதத்தினால் உண்டாகும் ஆழமான காயம்.

penetrometer : ஊடுருவல்மானி : எக்ஸ்கதிர்களின் ஊடுருவும் திறனை அளக்கும் கருவி.

penicillamine : பெனிசிலாமின் : கன உலோக நச்சுட்டலைக் குணப்படுத்துவதற்குப் பயன்படும் ஒருவகைப் பெனிசிலின் பொருள். வில்சன் நோய், ஈய நச்சு ஆகியவற்றை இது குணப்படுத்துகிறது.

penicillic acid : பெனிசில்லிக் அமிலம் : பெனிசில்லியம் மற்றும் ஆஸ்பெர்ஜில்லஜ் ஆகியவற்றின் பல்வேறு இனங்களின் வளர்மங்களிலிருந்து பெறப்படும் நோயுயிர் எதிர்ப்பொருள்.

penicillin : பெனிசிலின் : பூஞ்சக் காளானில் முதலில் கண்டுபிடிக்கப்பட்டுச் சில நோய்க் கிருமிகளின் வளர்ச்சியைத் தடுக்கப் பயன்படும் மருந்து. கிராம் சாயம் எடுக்கும் பாக்க்டீரியாக்களினால் உண்டாகும் பல்வேறு நோய்களைக் குணப்படுத்த ஊசி மருந்தாகப் பயன்படுத்தப்படுகிறது. நோயின் கடுமையைப் பொறுத்துப் பல்வேறு அளவுகளில் இது பயன்படுத்தப்படுகிறது. பாக்க்டீரியாவினால் ஏற்படும் குலையணைச் சவ்வு வீக்கத்திற்கு மிக அதிக

அளவு (20,00,000 அலகுகள்) கொடுக்கப்படுகிறது.

penicillinase : பெனிசிலானேஸ் : பெனிசிலினை அழித்திடும் ஒரு செரிமானப் பொருள் (என்சைம்).

penicillin sensitive test : பெனிசிலின் ஒவ்வாமைச் சோதனை : பெனிசிலின் மருந்தினால் ஒவ்வாமை உணர்வு ஏற்படுகிறதா என்று கண்டறிவதற்கான சோதனை.

penicillium : பெனிசிலியம் : தூரிகைபோல் அமைந்த ஒரு வகைப் பூஞ்சக் காளான். இது உணவுப் பொருள்களில் நஞ்சுட்டக்கூடியது.

penicillus : பெனிசில்லஸ் : தூரியின் மயிரிழைகள் போன்று மண்ணீரலில் அமைந்துள்ள தமனி நுண்கிளைகளின் தொகுதி.

penidural : பெனிடுரால் : பென்சாத்தின் பெனிசிலின் என்ற மருந்தின் வணிகப் பெயர்.

penis : ஆண்குறி; மானி : ஆண்களின் கலவி உறுப்பு.

penotrane : பெனோட்ரான் : ஹைட்ராகாஃபென் என்ற மருந்தின் வணிகப் பெயர்.

pentaerythritol tetranitrate : பென்டாஎரித்திரிட்டோல் டெட்ராநைட்ரேட் : நெஞ்சுப்பைக்

குருதி நாள விரிவகற்சி மருந்து. இது 'மைக்கார்டால்' என்ற மாத்திரைகளாகக் கிடைக்கிறது.

pentadactyl : ஐவிரல்காரர் : கைகால்கள் ஒவ்வொன்றிலும் ஐந்து விரல்கள் மட்டுமே உள்ளவர்.

pentagastrin : பென்டாகாஸ்டிரின் : ஒரு செயற்கை இயக்குநீர் (ஹார்மோன்). இது நெஞ்சுப்பைச் செயற்பாட்டுச் சோதனையில் உச்ச அளவு அமிலம் சுரப்பதை ஊக்குவிக்கப் பயன்படுத்தப்படுகிறது. இது ஊசி வழியாகச் செலுத்தப்படுகிறது.

pentamidine : பென்டாமிடின் : செவிப்பறை அழற்சி, "காலா அசார்" என்ற கறுப்புக் காய்ச்சல் போன்ற நோய்களுக்குப் பயன்படுத்தப்படும் ஒரு செயற்கைக்கூட்டுப் பொருள்.

pentazocine : பென்டாசோசின் : மிதமான வலியை நீக்கப் பயன்படும் மருந்து, மட்டுமீறிய இரத்த அழுத்தத்தில் அல்லது தளர் நெஞ்சுத் துடிப்பில் இது ஊசி வழியாகவும், நரம்பு வழியாகவும், வாய் வழியாகவும் கொடுக்கப்படுகிறது. இது மார்ஃபினை விடச் சிறந்தது.

penthrane : பெந்த்ரான் : மெத்தாக்கிஃபுரான்.

pentobarbitone : பென்டாபார்பிட்டோன் : குறுகிய காலம்

செயற்படக்கூடிய பார்பிட் ரேட்டுகளில் ஒன்று. குழந்தைகளுக்கு மருத்துவச் சிகிச்சை தொடங்குவதற்கு முன்பு கொடுக்கப்படுகிறது.

pentose : பென்டோஸ் : தன் மூலக் கூறுகளில் ஐந்து கார்பன் அணுக்களைக் கொண்டுள்ள ஒற்றைச் சர்க்கரைச் சேர்மங்களில் ஒன்று.

pentosuria : சிறுநீர்ச் சர்க்கரை : சிறுநீரில் பென்டோஸ் (சர்க்கரை) இருத்தல். இது வளர்சிதை மாற்றக் கோளாறினால் உண்டாகலாம்.

pentothal : பென்டோத்தால் : தையோபென்டோன் என்ற மருந்தின் வணிகப் பெயர்.

peotillomania : ஆண் குறி இழுமனப் பிறழ்ச்சி : ஆண் குறியை எப்போதும் இழுத்துப் பார்க்கும் நரம்பு மனப்பழக்கம்.

peplos : பெப்லோஸ் : நச்சுயிர் பகுதிகளைச் சூழ்ந்துள்ள கொழு புரத உறை.

peppermint : தைலமணவில்லை : சிறந்த தைலமண மூட்டப்பட்ட இனிப்புத் திண்பண்டவில்லை.

pepsin : இரைப்பை என்சைம் : இரைப்பையில் சுரக்கும் சாற்றில் கலந்துள்ள புரதத்தைச் செறிக்கும் ஆற்றலுடைய நொதி.

pepsinogen : பெப்சினோஜன் : இரைப்பைச் சவ்வுப் படலத்

தின் உயிரணுக்களால் சுரக்கப்படும் ஒரு சைமோஜன். இது, ஹைட்ரோகுளோரிக் அமிலத்துடன் (இரைப்பை அமிலம்) அல்லது பெப்சினுடன் கலந்து இரைப்பை நொதியாக (பெப்சின்) மாறுகிறது.

peptic : சீரணப் பாதைப் புண்; குடற்புண்; இரைப்பைப் புண் : இரைப்பை நொதியுடன் (பெப்சின்) அல்லது சீரணத்துடன் தொடர்புடையது. பொதுவாக, இது சீரணப்பாதைப் புண்ணைக் குறிக்கிறது. இது பொதுவாக இரைப்பையில் அல்லது முன்சிறு குடலில் ஏற்படுகிறது. சில சமயம், கீழ் உணவுக் குழாயிலும் உண்டாகும்.

peptic ulcer : முன்சிறுகுடல்புண்.

peptidergic : பெப்டிடெர்ஜிக் : சிறு பெப்டைடு மூலக்கூறுகளை நரம்புக் கடத்திகளாகப் பயன்படுத்தும் இழைகளின் நரம்பணுக்களைக் குறிக்கிறது.

peptides : பெப்டைடுகள் : குறைந்த மூலக்கூற்று எடையுள்ள கூட்டுப் பொருள்கள் இவை நீரால் பகுத்தலின்போது இரண்டு அல்லது அவற்றுக்கு மேற்பட்ட அமினோ அமிலங்களை கொடுக்கின்றன. இவை டைபெப்டைடுகள், டிரைபெப்டைடுகள், பாஸிபெப்டைடுகள் ஆகும்.

peptidoglycan : பெப்டிடோக்ஸிகன் : பெரும்பாலான நோய் நுண்ணுயிர்களின் அணுச்சுவரின் முக்கியமான பகுதிக் கூறாக சர்க்கரை (சத்துக்களுடன்) இணைந்த பெப்டைடுகள் அல்லது அமைனோ அமிலங்கள் அடங்கு கூட்டுப்பொருள்.

peptococcus : பெப்டோகாக்கஸ் : மற்ற நோயுயிர்களுடன் இணைந்து செயல்பட்டு தொற்றுகள் உண்டாக்கும் கிராம் சாயமேற்கும் அவ்வளி கோளக்கிருமி.

peptogenic : பெப்டோஜெனிக் : 1. பெப்டோன்ஸ் தயாரிக்கும். 2. சீரணத்துக்கு துணை செய்யும்.

peptones : பெப்டோன்கள் : கரிநீரகங்களின் புத்துருவாக்கச் செரிமான நீரிலுள்ள எளிதில் கரையும் உறையாப் பொருள் கள். புரதச் சீரணத்தின் முதல் கட்டத்தில் ஓர் உள் புரதத்தின் மீது செயற்படும் இரைப்பை நொதி (பெப்சின்) அல்லது நொதி உண்டாக்கும் பொருள்.

peptonuria : பெப்டோன் சிறுநீர் : பெப்டோன் கலந்துள்ள சிறுநீர்.

perception : புலனுணர்வுப் பொருள்; உளவழி அறிதல் : புலனியல் காட்சிப் பொருள்.

peptostreptococcus : பெப்டோஸ்ட்ரெப்டோகாக்கஸ் : சந்தர்ப்பவாத தொற்றுண்

டாக்கும் நச்சுயிர்களாக செயல்படும், கிராம் சாயமேற்கும் அவ்வளி கோள நச்சுயிரினம்.

percept : புலனுணர்வுப் பொருள்; உளவழி அறிதல் : புலனியல் காட்சிப் பொருள்.

perception : பொறிக்காட்சி; புலனுணர்வு; கண்ணோட்டம்; உணர்ந்தறிதல் : புலனுணர்வு மூலம் ஏற்படும் உள்ளத்தின் புறக்காட்சி, புலனுணர்வு வாயிலாக ஒரு பொருளிலிருந்து இன் நொரு பொருளை வேறுபடுத்திக் காணுதல்; அவற்றின் மாறுபட்ட பண்புகளைக் கண்டறிதல் உணர்வறிவு.

perceptivity : உணர்வேற்புமை : உணர்வு பதிப்புகளை ஏற்கும் திறமை.

percolate : ஊடுருவி : 1. தூளான பொருள் ஊடாக நீர்மம் ஒன்றை கசிய அனுமதித்தல். 2. வடிகட்டிய அல்லது ஊடுருவிய நீர்மம்.

percolation : ஊடு பரவுதல்; ஊடுருவித்தல்; பொசிதல்; கசிதல் : நீர்மங்கள் வடிகட்டுவதைக் கடந்து கசிந்து ஊடு பரவுதல்.

per contiguum : பக்கத் தொடல் : தொற்று நோய் நிலை அல்லது புற்றுக்கட்டி ஒரு பகுதியில் இருந்து அடுத்துள்ள அமைப்புக்குப் பரவுவதுபோல் அடுத்தடுத்து தொடருதல்.

per continuum : தொடர்ச்சியாக: ஒரு தொற்று அல்லது புற்று நிலை, ஒரு பகுதியிலிருந்து அடுத்துள்ள பக்கத்துக்கு பரவுவது போல்.

percorten : பெர்க்கார்ட்டென் : டியாக்கிகார்ட்டோன் என்ற மருந்தின் வாணிகப் பெயர்.

percuss : தட்டியறிதல்.

percussion : தட்டுச்சோதனை; தட்டியுணர்தல்; தட்டல்; தட்டாய்தல்; தட்டுகை : நோய்த்தன்மையை பொதுவாக இடது கைவிரல் ஒன்றை நோயாளியின் தோலில் வைத்து, வலது கையின் நடுவிரலால் இடது கைவிரல்மீது தட்டப்படுகிறது. அப்போது எழும் ஒசையின் தன்மையை ஊன்றிக்கேட்டல்.

percussor : ஊடுதட்டி தட்டு கருவி : தட்டிப் பார்த்து நோயறிவதற்காக பயன்படுத்தப்படும் ஒரு ரப்பர் தலையுடைய சுத்தியைக் கொண்ட அமைப்பு.

percutaneous : தோலினூடே; தோல் வழி : தோலின் ஊடாகச் செயலாற்றுகிற.

perforation : துளையிடுதல்; துளைவிடல்; துளைத்தல்; துளை : இரைப்பை அல்லது குடற்சுவரின் தசை நார் சவ்வில் துளையிடுதல். அவசர அறுவை

மருத்துவத்தின் போது இவ்வாறு செய்யப்படுகிறது. குடுவைபோல் இருக்கும் உறுப்புச் சுவற்றில் துளையிடலாம்.

perforating ulcer : துளைப்புண்.

perfusion : நீர்மம் ஊடுசெல்தல்:

1. ஒரு உறுப்பு அல்லது திசுவின் நாளப்படுகை ஊடாக குருதி அல்லது வேறு நீர்மம் செல்லுதல். 2. ஒரு நீர்மத்தைக் கொட்டல். 3. ஒரு தமனிக்குள் ஊசி மூலம் ஊட்டப் பொருட் களை ஒரு உறுப்புக்குள் செலுத்துதல்.

perhexilline : பெர்ஹெக்சிலின் :

நெஞ்சுவலியைத் தணிக்கும் மருந்து. நெஞ்சுப்பைக் குருதி நாள விரிவகற்சி மருந்து.

periadentitis : சுரப்பித் திசு

அழற்சி : சுரப்பிகளைச் சுற்றியுள்ள மென் திசுக்களில் ஏற்படும் வீக்கம். இது கழுத்துத் தடிப்பினை உண்டாக்குகிறது.

periarterial : தமனி சூழ்ந்த;

தமனிச்சுற்று : இதயத்திலிருந்து குருதி கொண்டு செல்லும் நாளமாகிய ஒரு தமனியைச் சுற்றியுள்ள.

periarteritis : தமனிச் சுற்றுத்திசு

வழற்சி : ஒரு தமனியின் வெளியுறையின் அழற்சி.

periarthritis : தமனிப்புறத் திசு அழற்சி; தோள் இறுக்கம்; மூட்டுச் சுற்றழற்சி; தமனிச் சுற்றழற்சி : ஒரு தமனியைச் சூழ்ந்துள்ள திசு ஆகியவற்றின் புற உறையில் ஏற்படும் வீக்கம்.

periarticular : மூட்டு சூழ்ந்த; மூட்டுச் சுற்று : ஒரு மூட்டினைச் சுற்றியுள்ள.

peribronchiolitis : மூச்சு நுண் குழல் சுற்றுத்திசுவழற்சி : மூச்சு நுண் குழலைச் சுற்றியுள்ள திசுக்களின் அழற்சி.

peribronchitis : மூச்சுக்குழல் சுற்று அழற்சி : மூச்சுக்குழலைச் சுற்றியுள்ள திசு அழற்சி.

pericardiectomy : குலையுறை அறுவை; இதயச் சுற்றெடுப்பு : நெஞ்சுப்பையை மூடிக்கொண்டு இருக்கும் குலையுறை என்னும் சவ்வாகிய இதய வெளியுறையை அறுவை மருத்துவம் மூலம் அகற்றுதல். கடுமையான குலையுறை வீக்கத்தின்போது இவ்வாறு செய்யப்படுகிறது.

pericardiolysis : இதயச்சுற்று திசுப்பிரிப்பு : இதயச் சுற்றுறையின் சுவர்ப்படலத்துக்கும் உள்ளூறுப்புப் படலத்துக்கும் இடையுள்ள ஒட்டுத் திசுக்களை நீக்குதல்.

pericardiocentesis : குலையுறை நீர்வடிப்பு : குலையுறை ஊனீர்ப்

பை சுரப்பு நீரை உறிஞ்சு குழாய் மூலம் வெளிப்படுத்தல்.

pericarditis : குலையுறை அழற்சி; இதய வெளியுறை அழற்சி; இதயச் சுற்றுப்பை அழற்சி; இதய உறை அழற்சி : நெஞ்சுப்பையை மூடிக் கொண்டு இருக்கும் சவ்வின் வீக்கம்.

pericardium : இதய வெளியுறை; இதயச் சுற்று; இதய உறை : நெஞ்சுப்பையை மூடியிருக்கும் இரட்டைச் சவ்வுப்பை; குலையுறை இதயத்தைத் தொட்டுக் கொண்டிருக்கும் படலம் உட்கிடப்புறுப்புப் படலம் எனப்படும்.

pericardiophrenic : இதயச்சுற்றுறை இடைத்திரை சார்ந்த : இடைத்திரை மற்றும் இதயச் சுற்றுரை சார்ந்த.

pericardiostomy : இதயச்சுற்றுறைத் துளையிடல் : இதயச் சுற்றுறையில் துளை ஒன்று உருவாக்குதல்.

pericholangitis : பித்தநாள சுற்றுத் திசுவழற்சி : பித்தநாளங்களைச் சுற்றியுள்ள திசுக்கள் அழற்சி.

pericholecystitis : பித்தப்பை சுற்றத் திசுவழற்சி : பித்தப்பையைச் சுற்றியுள்ள திசுக்களின் அழற்சி.

perichondrium : குருத்தெலும்புச் சவ்வு; குருத்தெலும்பு சுற்றுச் சவ்வு : கணு நீங்கலாகக் குருத்தெலும்பு முழுவதையும் மூடிக் கொள்ளும் சவ்வு.

pericoric : பெருங்குடல் சூழ்ந்த : பெருங்குடலைச் சுற்றியுள்ள.

pericranium : மண்டையோட்டுச் சவ்வு; மண்டையோட்டுறை : மண்டையோட்டை மூடிக் கொண்டு இருக்கும் சவ்வு; மண்டையோட்டுப் புறச்சவ்வு.

pericyazine : பெரிக்கசையசின் : ஃபெனோத்தையாசின் வழிப் பொருள்; இது குளோர்புரோ மாசைனைவிட வலுவானது.

pericyte : சிறு தமனிசூழ் மின்திசு: தந்துகிச்சுவரின் வெளிப்பக்கத் துக்கு மிக அருகிலமைந்துள்ள ஒருநீளச் சுருங்கணு.

perisderm : மேந்தோலணுப் படலம் : முதிர்கரு மேந்தோலை மூடியுள்ள, ஒரு மெல்லிய தட்டை அணுப்படலம், குழந்தை பிறப்பதற்கு முன்பே மறைந்து விடுகிறது.

peridesmium : பெரிடெஸ்மியம்: ஒரு பிணையத்தை மூடியுள்ள இணைப்புத் திசுப்படலம்.

peridiverticulitis : புறப்பைச் சுற்றழற்சி : குடல்புறப்பையைச் சுற்றியுள்ள திசுக்களின் அழற்சி.

perienteritis : குடல் சுற்றழற்சி : குடலை மூடியுள்ள வயிற்றுள் ளுறையழற்சி.

perifollicular : மயிர் மூட்டுப்பை சூழ்ந்த : ஒரு மயிர்க்கால் நுண் சுரப்பியைச் சுற்றியுள்ள.

perifolliculitis : நுண் சுரப்புச் சுற்றழற்சி : மயிர் நுண்குரப்பி களைச் சுற்றுத் திசுவழற்சி.

perigastritis : இரைப்பைச் சுற்றழற்சி : இரைப்பை சுற்றியுள்ள வயிற்றுள்ளுறையழற்சி.

perihepatitis : கல்லீரல் சுற்றழற்சி: கல்லீரலைச் சுற்றியுள்ள வயிற்றுள்ளுறையழற்சி.

perikaryon : பெரிகரியோன் : 1. உயிர்க்கருவைச் சூழ்ந்துள்ள அணுக்(கூழ்மம்) கணியம். 2. அச்சிழை மற்றும் இழைமப் பிரிவுகளிலிருந்து முற்றிலும் வேறுபட்ட நரம்பணுவின் அணு மெய்மம். 3. பல்லுரு இழை தவிர்த்த, (வேர்க்) காழ்க் கருக்கள்.

perikymata : பெரிக்கைமாட்டா : புதிதாக முளைத்த பற்களின் சிப்பியின் மேல் காணப்படும் கணக்கற்ற குறுக்குக்கோட்டுக் குழிவுகள்.

perilabyrinthitis : பெரிலாபிரிந் திட்டீஸ் : உட்செவிவளைகுழல மைப்பைச் சூழ்ந்துள்ள திசுவழற்சி.

perilaryngitis : குரல்வளை சுற்றழற்சி : குரல்வளையைச் சூழ்ந்து உள்ள திசுக்களின் அழற்சி.

perilymph : உட்செவிப் புறநிணநீர்; சுற்று வடிநீர் : உட்செவியில் எலும்புத் துளைக்கும் சவ்வுத் துளைக்கும் இடையிலுள்ள நீர்மம்.

perilymphangitis : நிணநாளச் சுற்றழற்சி : ஒரு நிணநாளத்தைச் சூழ்ந்துள்ள திசுக்களின் அழற்சி.

perimetrium : கருப்பை மெல்லுறை; கருப்பை சீதப்படலுறை; கருப்பைபுறச் சவ்வு : கருப்பையை மூடியுள்ள நீரடங்கிய இரட்டைச் சவ்வுப்பை.

perimyelitis : மச்சைச் சுற்றழற்சி: 1. தண்டுவடத்தின் சிலந்தியுரு உரை மற்றும் உள்ளூறையழற்சி. 2. எலும்பின் மச்சைக் குழிவறையைச் சுற்றியுள்ள படல அழற்சி.

perimyositis : தசைச்சுற்றழற்சி : ஒரு தசையைச் சுற்றியுள்ள இணைப்புத் திசுவழற்சி.

perimysitis : தசையிழைநாருறையழற்சி : இயக்கு தசையிழைக் கட்டுகள் ஒவ்வொன்றையும் சுற்றியுள்ள நாருறை அழற்சி.

perimysium : நீளத்தசை சூழ் இணைப்புத் திசுப்படலம் : இயக்கு தசையிழைகளின் முதன்

மைக் கட்டுகள் ஒவ்வொன்றைச் சூழ்ந்துள்ள நாருறை.

perinatal : பேறுகாலம்; நான்கு வாரக்கரு : குழந்தை பிறப்பதற்கு முந்திய சில வாரங்களுக்கும், குழந்தை பிறந்த பிறகு சில வாரங்களுக்குமிடைப்பட்ட கால அளவு.

perinatology : குழந்தையியல் : முதிர்கரு மற்றும் புத்திளம் குழந்தையின் பிறப்புப்பின் கால கவனிப்புப் பற்றிய குழந்தை மருத்துவத்தின் சிறப்புப் பகுதி.

perineocoele : யோனிக்குழாய்ப் பிதுக்கம் : நேர்குடலுக்கும் சிறுநீர்ப்பைக்கும் அல்லது நேர்க்குடலுக்கும் யோனித்துளைக்கும் இடையே உள்ள (தொடையிடைப்) மறைவிடப் பகுதியில் தோன்றும் பிதுக்கம்.

perineometer : யோனிக் குழாய் அழுத்தமானி : இடுப்புக் குழித்தளத் தசைகள் சுருங்கும் வலிமையைப் பதிவு செய்வதற்காகப் பெண்ணின் கருப்பைவாய்க் குழாயினுள் (யோனிக் குழாய்) செருகப்படும் ஓர் அழுத்தமானி.

perineorrhaphy : விடப இணைப்பு அறுவை; மூலாதாரத் தைப்பு : கிழிந்த விடபத்தை (ஆசனம்) சீர்படுத்துவதற்கான அறுவை மருத்துவம்.

perineotomy : பிறப்புப் பாதை அறுவை; மூலாதார வெட்டு : பிறப்புப் பாதையில் அறுவை மருத்துவம் செய்தல்; மேல் வெட்டு அறுவை.

perinephric : சிறுநீரகம் சூழ்ந்த; சிறுநீரகப் புறம் : சிறுநீரகத்தைச் சுற்றியுள்ள.

perinephrium : சிறுநீரகச்சுற்றழற்சி : சிறுநீரகத்தைச் சுற்றியுள்ள கொழுப்பு, இணைப்புத் திசுக்களின் அழற்சி.

perineurium : நரம்புச் சுற்றழற்சி: ஒரு மையவிலகிய நரம்பின் தனித்தனி இழைக்கட்டுகளின் நாரூறை.

perineum : விடபம்; கழிவாய்ச் சூழல்; மூலத்தானம்; மூலாதாரம்; ஆசனம் : பெண்ணின் இடுப்புக் குழியின் வெளிவாய், பெண்புற வறுப்பு உள்ளிட்ட உடற்பகுதி இடுப்பெலும்பு முன்பாலப் பகுதிக்குக் கீழே தொடையின் இடைப்பகுதி.

period : 1. வழக்கமாக நடைபெறும் நிகழ்வுகள் அல்லது இயற்காட்சிகளுக்கிடையேயுள்ள நேரம். 2. பெண்களின் மாதப் போக்கு. 3. ஒரு நோய் அல்லது நோய் நிலை பாதிக்கும் நேரம்.

periodic breathing : இடைவெளி மூச்சோட்டம் : பிறந்த குழந்தைக்கு 5-10 வினாடி நேரம் மூச்சு நின்று மீண்டும் மூச்சு

வருதல், மீண்டும் மூச்சு வரும் போது குழந்தை நிமிடத்திற்கு 50-60 தடவை மூச்சுவிடும். இது 18-15 வினாடிகள் நீடிக்கும். மொத்தத்தில் நிமிடத்திற்கு 30-40 தடவை மூச்சோட்டம் நடைபெறும் விட்டுவிட்டு மூச்சு.

periodicity : பருவநிகழ்வு : வழக்கமாக குறிப்பிட்ட இடைவேளைகளில் திரும்பவரும் தன்மை.

periodontal : பற்புறம் சார்ந்த : பல்லைச்சுற்றி, பற்காழ் பற்றிய.

periodontics : பற்புறத்திசுவியல்: பற்களைச் சுற்றிலும் அமைந்து உள்ள திசுக்களைப் பற்றிய, பல் மருத்துவப் பிரிவுகளின் ஒரு பாடம்.

periodontitis : பற்புறத்திசுவழற்சி : ஈறுகளின் அழற்சி, பல் எலும்புச் சுற்றும் பற்குழி எலும்பும் காரையும் தேய்ந்தழிதல் போன்றவை நிகழும் பல்லைச் சுற்றிலுமிருந்து தாங்கும் திசுக்களின் நோய். இதனால், ஈறுகள் தேய்ந்து பற்கள் பிடிப்பிழந்து ஆடுதல்.

periodontal disease : பற்குழி நோய் : பற்குழித் திசுக்களில் ஏற்படும் வீக்கம். பல்லின் வேரைச் சுற்றியுள்ள சவ்வும், எலும்பும் படிப்படியாக நலிவுறுவதால் இது உண்டாகிறது.

periodontium : பற் புறத்திசுக்கள்: பற்களைச் சுற்றி லுமிருந்து தாங்கும் திசுக்கள். அவையாவன, ஈறுகள், பற்காரை, பற்கற்றுப் படலம் மற்றும் பல்சூழி எலும்பு.

periodontosis : பற்புறத்திசுத் தேய்வு : பற்புறத்திசுக்கள் தேய்ந் தழிவதால் பற்கள் ஆடுவதும் இடம்பெயர்வதும் நிகழ்தல்.

perionychia : நகமடிப்பு வீக்கம்; நகத்தடிச் சீழ்க்கட்டி : நகமடிப்பு களைச் சுற்றிச் சிவப்பு நிறமான வலியுண்டாக்கும் வீக்கம் ஏற் படுதல். நீரில் அதிக நேரம் புழங்கும் கைகளிலும், இரத்த வோட்டம் குறைவாகவுள்ள கைகளிலும் பெரும்பாலும் ஏற் படுகிறது. ஒரு வகைப் பூஞ்சணக் கிருமி இதற்குக் காரணம். முன்பு இந்தக் கிருமிகளைக் கட்டுப்படுத்தி வந்த உயிரிகளை ஒடுக்கிவிடும் உயிர் எதிர்ப் பொருள்களைப் பயன்படுத்து வதால் இப்போது உண்டாகிறது.

perioophoritis : (முட்டைப்) சூற்பைச் சுற்றழற்சி : முட்டைப் பையைச் சுற்றிலுமுள்ள திசுக் களின் அழற்சி.

perioperative : அறுவை மருத் துவக் காலம் : அறுவை மருத்துவம் நடைபெறுங்காலத்தையும், அறுவை மருத்துவத்துக்கு முந்திய பிந்திய காலங்களையும் உள்ளடக்கிய கால அளவு.

peripheral nervous system : புற நரம்பு மண்டலம்.

perioptometry : பார்வைப் பரப்புமானி : காட்சிப் பரப்பின் எல்லைகளை அளத்தல்.

perioral : வாய்த் தோல் அழற்சி; வாயைச் சுற்றி : வாயைச் சுற்றி உள்ள தோலில் ஏற்படும் செந் நிறச் சிதளுடன்கூடிய அழற்சி. வயதுவந்த இளம் பெண்களுக்கு இது பெரும்பாலும் உண்டாகிறது. முக ஒப்பனைப் பொருள்களைப் பயன்படுத்துவதால் இது ஏற் படுவதாகக் கருதப்படுகிறது.

periorbita : பற்குழிச்சுற்றுப்பகுதி: பற்குழி எலும்புகளின் என்புச் சுற்றுப்படலம் பற்குழிப்படலம்.

periosteomyelitis : எலும்பு மச்சைச் சுற்றழற்சி : எலும்புடன் என்பு சுற்றுப் படலம் மற்றும் எலும்பு மச்சையின் அழற்சி.

periosteum : எலும்புச் சவ்வு; எலும்புறை; எலும்புப் புறம் : எலும்புகளை முடியுள்ள சவ்வு. எலும்புகள் புதிதாக வளர் வதற்கு இந்தப் பாதுகாப்பு இன்றியமையாததாகும்.

periostitis : எலும்புச் சவ்வழற்சி; எலும்புறை அழற்சி : எலும்பு களை முடியுள்ள சவ்வில் ஏற் படும் வீக்கம்.

periostosis : எலும்பழற்சி : எலும்பு சுற்றுப்படலத்தில் இயல்பல்லாத எலும்புப்படிவு.

periotic : செவிச்சுற்று : 1. செவியை, முக்கியமாக உட்செவியைச் சுற்றியமைந்துள்ளது, 2. பொட்டெலும்பின் முகையுருப் பகுதி மற்றும் பொறைப் பகுதிகள்.

peripartum : பிறப்புக் காலம் : குழந்தை பிறக்கும் நேரம். இதனைப் "பேறுகாலம்" என்பர்.

periphacitis : விழிவில்லையுறையழற்சி : கண்ஒளிவில்லை மூடியுள்ள உறையின் அழற்சி.

peripheral : புற உறுப்புகள்; புற; புறத்திய; வெளிப்புற : ஓர் உறுப்பின் அல்லது உடலின் புற உறுப்புகள் சார்ந்த.

peripheral nervous system : வெளிநரம்பு மண்டலம்; புற நரம்பு மண்டலம்.

peripheral polyneuritis : புற நரம்பு சுழற்சி.

peripheral tissue : புறத்திசு.

periphery : புறப்பரப்பு, புற எல்லை : 1. ஒரு உடற்பரப்பின் வெளிப்பகுதி. 2. மையப்பகுதியிலிருந்து செல்லும் வழிப்பாதை.

periphlebitis : சிரைச்சுற்றழற்சி : ஒரு சிரையைச் சுற்றியுள்ள திசுக்கள் அல்லது சிரையின் வெளியுறையழற்சி.

periportal : கல்லீரல் சூழ்ந்த : கல்லீரல் சிரையைச் சுற்றியுள்ளது.

periproctitis : குதவாய் அழற்சி; மலக்குடல் வாய் அழற்சி; குதச்சுற்றழற்சி : மலக்குடலையும், குதவாயையும் சுற்றி ஏற்படும் வீக்கம்.

perirenal : சிறுநீரகம் சூழ்ந்த; சிறுநீரகத்தைச் சுற்றி; சிறுநீரகப்புறம் : சிறுநீரகத்தைச் சுற்றியுள்ளது.

perisalpingitis : கருப்பைக் குழற்சுற்றழற்சி : ஃபெல்லோப்பியன் (கருப்பைக்) குழலைச் சுற்றியுள்ள திசுக்களின் அழற்சி.

perisigmoiditis : வளைகுடலுறை அழற்சி : பெருங்குடலின் வளைவு மடக்கத்தைச் சுற்றியுள்ளது, வயிற்றுக் குழியுறை அழற்சி.

perisinusitis : சிரைப்பை திசு அழற்சி : ஒரு பைக்குழி குறிப்பாக முட்டு உறையின் சிரைப்பையைச் சுற்றியுள்ளது திசுக்களின் அழற்சி.

perispermatitis : விந்துவடச் சுற்றழற்சி : விந்துவடத்தைச் சுற்றியுள்ளது திசுக்களின் அழற்சி.

perisplanchnitis : உள்ளூறுப்புச்சுற்றழற்சி : உள்ளூறுப்புக்களைச் சுற்றியுள்ளது திசுக்களின் அழற்சி.

perisplenitis : மண்ணீரல் உறையழற்சி; மண்ணீரல் சுற்றழற்சி : மண்ணீரலிலும் அதையடுத்து கட்டமைவுகளிலும் உள்ள உறைகளில் ஏற்படும் வீக்கம்.

peristalsis : வயிற்றுத் தசை இயக்கம்; குடல் அலைவு; குடல் தசை அலைவு; அலைவியக்கம்: குடலிலுள்ள பொருள்கள் வயிறு நெடுகிலும் நகர்ந்து செல்லும் வகையில் குடலில் ஏற்படும் அசைவியக்கம் ஒரு தசைத் தளர்வு அலையைத் தொடர்ந்து இந்த அசைவு அலைவு தோன்றும். உணவுச் சாரம் எளிதில் செல்வதற்கு இசைவாக உணர்வற்ற வட்டா காரமான தன்னியக்கத் தசைச் சுருக்க அலைகள் உண்டாகும்.

peritectomy : மரைபடல நீக்கம்: மரைபடலத்தை சரிசெய்வதற்காக, பளிங்குப்படலத்தைச் சுற்றியுள்ள விழிவெண்(யிணைப்) படலம் பகுதியை அறுத்து நீக்குதல்.

peritendineum : தசைநாண் உறை : தசைநாண் இழைகளுக்கிடையே நீளும், தசை நாண் களை சூழ்ந்துள்ள நாணிழை உறைகளில் ஒன்று.

perithyroiditis : தைராயிடுசுற்றழ்ச்சி : தைராயிடு சுரப்பியைச் சூழ்ந்துள்ள உறை அல்லது திசுக்களின் அழற்சி.

peritomy : இமையிணைப் படல அறுவை, சுற்று வெட்டு : கண்ணின் கருவிழிப் படலம் சுருங்கிவிடாமல் தடுக்க கருவிழிப் படலத்தின் விளிம்பிலுள்ள இமையிணைப் படலத்தின் ஒரு பகுதியை வெட்டியெடுத்தல்.

peritoneum : வயிற்று உறுப்பு உறை(வபை); உதர உறை; வயிற்றுள்ளுறை : அடிவயிற்று உட்பகுதியைச் சூழ்ந்துள்ள நீரடங்கிய இரட்டைச்சவ்வுப்பை.

peritoneoscope : வயிற்றுக்குழி வறை நோக்கி : ஒரு முனையில் ஒளியையும் மறுமுனையில் பார்வை வில்லையையும் கொண்ட ஒரு மெல்லிய நீளமான அக நோக்கி. வயிற்றுச் சுவரில் ஒரு சிறுகீறல் செய்வதன் மூலம் வயிற்றுக் குழிவறையைப் பார்வையிட உதவி செய்கிறது.

peritoneoscopy : வயிற்றுக்குழி வறை நோக்கல் : வயிற்றுச் சுவர் ஊடாக ஒரு வயிற்றுக் குழி வறை நோக்கிக் கொண்டு வயிற்று உள்ளுறைக் குழி வறைக்குள் அடங்கிய உறுப்பு களைப் பரிசோதித்தல்.

peritoneotomy : வயிற்றுள்ளுறை வெட்டு : வயிற்று உள்ளுறையை அறுத்தல்.

peritoneovenous : வயிற்றுள்ளுறைச் சிரைய : வயிற்றுள்ளுறைக் குழிவரைக்கும் சிரை மண்டலத் துக்குமுள்ள இணைத்தொடர்பு.

peritonitis : வபை அழற்சி; வயிற்றறை உறை அழற்சி; உதரப் பையுறை அழற்சி : வயிற்று உறுப்பு உறையில் (வபை) ஏற்படும் வீக்கம்.

peritonsillar abscess (quinsy): தொண்டைச் சதை அழற்சி; தொண்டைச் சதை சுற்றுச் சீழ்க்கட்டி; தொண்டை வீக்கம்; உள்நாக்குப் பழுப்பு : தொண்டைச் சதையிலும், அதைச் சுற்றியுள்ள நெகிழ்வான திசுக்களிலும் ஏற்படும் கட்டி அழற்சி.

peritrichous : பெரிட்ரிகோஸ் : சுற்றிழை கொண்ட தனது வெளிப் பரப்பு முழுவதிலும் இழைகளை அல்லது கசையிழைகளைக் கொண்ட நுண் உயிர்.

perityphlitis : குடல்வாய் அழற்சி.

periumbilical : தொப்புள் சூழ்ந்த; உந்திச்சுற்று : தொப்புளைச் சுற்றியுள்ள.

periurethral : சிறுநீர் வழி உறை சார்ந்த : சிறுநீர் வழி உறையைச் சுற்றியுள்ள.

periurethralabscess : சிறுநீர் வழி உறை புறச் சீழ்க்கட்டி.

periurethritis : சிறுநீர்த்தாரைச் சுற்றழற்சி : சிறுநீர்த்தாரையைச் சுற்றியுள்ள திசுக்களின் அழற்சி.

perivaginitis : யோனிச்சுற்றழற்சி: யோனியைச் சுற்றியுள்ள பகுதிகளின் அழற்சி.

perivascular : குருதி நாளம் சூழ்ந்த; குருதிக் குழாய்க் சூழல்: ஒரு குருதிநாளத்தைச் சுற்றி உள்ள.

perleche : உதடு நக்குதல்; கோட்டு வாய்ப்புண் : உதடு சிதைவுறுதல், உதட்டில் பொருக்குப் படர்தல் காரணமாக உதட்டை நாக்கால் நக்கிக் கொண்டிருத்தல். இது தெற்றுப் பல், பாக்டீரியா நோய், வைட்டமின் பற்றாக்குறை, கை சூப்புதல் காரணமாக ஏற்படலாம்.

perivasculitis : நாளச்சுற்றழற்சி : ஒரு குருதி நாளத்தை சுற்றியுள்ள திசுக்களின் அழற்சி.

perivesicle : பைச்சுற்று : பையை குறிப்பாக சிறுநீர்ப்பையைச் சுற்றிலும்.

perivesiculitis : சவ்வுப்பைச் சுற்றழற்சி : விந்துப் பையைச் சுற்றிலுமுள்ள திசுக்களின் அழற்சி.

perixenitis : வெளிப்பொருள் சுற்றழற்சி : ஒரு திசு அல்லது உறுப்புக்குள் உள்ள வெளிப் பொருளைச் சுற்றிலுமுள்ள அழற்சி.

perilingual : நாவழி : நாக்கு வழியாக மருந்தைச் செலுத்துதல்.

permeable : ஊடுருவ இடம் தரும் : கரைசலிலுள்ள பொருள் அல்லது நீர்மங்கள் ஊடுசெல்ல அனுமதிக்கும்.

permeability : ஊடுருவும் தன்மை; ஊடுருவு திறன்; ஊடியல்பு : உடல் திரவங்களில் கரைந்து உள்ள பொருள்கள் உயிரணுக்களின் இழைமங்களின் அல்லது

உயிரணுப் படலங்களின் வழியே எந்த அளவுக்கு ஊடு ருவிச் செல்லக்கூடியவை என்ற திறன்.

permeation : ஊடுருவல் : ஒரு உறுப்பு, திசு அல்லது வெளி ஊடுருவிப் பரவுதல்.

pernio : பெர்னியோ : குளிரால் தோலில் குருதிக்கட்டி வீங்குதல்.

pernicious anaemia : கடுங் குருதிச் சோகை; உயிர் போக்கும் குருதிச்சோகை; கொடுஞ்சோகை: மரணம் விளைவிக்கக்கூடிய கடுமையான குருதிச் சோகை நோய்.

perniosis : குளிர்ப்பரு : கடுங் குளிர் காரணமாக உண்டாகும் தோல்பாதிப்பு. குளிர்படும் போது தசைச் சுரிப்பு ஏற்பட்டு இது உண்டாகும்.

perobranchius : கை ஊனம் : பிறவியிலிருந்தே முன்கைகள் ஊனமுற்ற ஒருவர்.

perochirus : விரற்குறை : பிறவியிலிருந்தே கை விரல்கள் அல்லது கால் விரல்கள் ஊன முற்ற ஒருவர்.

perocormus : உடற்குறை : பிறவியிலிருந்தே உடற்பகுதி ஊன முற்ற ஒருவர்.

perodactylus : பிரற்குறை : பிறவியிலிருந்தே கை விரல்கள் அல்லது கால்விரல்கள் ஊன முற்ற ஒருவர்.

peroidin : பெராய்டின் : பொட்டாசியம் பெர்க்குளோரேட் என்ற மருந்தின் வணிகப் பெயர்.

peromelia : உறுப்புத் திரிபு; பிறவி உறுப்புக் குறை; முடப் பிறவி : ஓர் உறுப்பு கோரமாகத் திரி படைந்திருத்தல்.

peroral : வாய்வழியே : சிறு குடல் உயிர்ப்பொருள் ஆய்வு போன்று வாய்வழி ஆய்வு.

peroxidase : பெராக்ஸிடேஸ் : பெராக்ஸைடிலுள்ள ஆக்ஸிஜனை, ஆக்ஸிஜன் தேவைப் படும் திசுவுக்கு மாற்றித் தர உதவும் இரும்பு பார்ஃபைரின் நொதி.

peroxide : பெராக்சைடு : ஹைட்ரஜன் பெராச்சைடு.

peroxisome : பெராக்ஸிசோம் : கல்லீரல் மற்றும் சிறுநீரக அணுக்களில் செறிந்துள்ள, பெராக்ஸிடேஸ், கேட்டலேஸ் மற்றும் டி-அமைனோ ஆக்ஸிடேஸ் கொண்ட படலம் சூழ்ந்த சவ்வுப்பைகள்.

Perphenazine : பெர்ஃபினாசின்: உறக்கமுட்டுதல், நோவகற்றும் மருந்து.

perprimam intentionem : முதல் நிலையிலே காயம் ஆறுதல்.

persantin : பெர்சான்டின் : டைப் பிரிடாமோல் என்ற மருந்தின் வணிகப் பெயர்.

perseveration : தொடர்தூண்டல் : ஒரு மூளை நோயின் காரணமாக ஒரு புதுத்தூண்டல் வந்த பிறகும், முன் தூண்டலுக்கு விளைவுகள் தொடருதல்.

persistent vegetative state : தொடர்ந்து மரம் போலிருநிலை : நோயாளி படுத்தபடுக்கையா யிருந்து எந்த உணர்வும் வெளிப்பாடும் இல்லாமல் உணவு தருவதை உண்டு மூச்சும், இதயமும் மட்டும் இயல்பாய் இயங்க மூளையின் உணர்வியக்கம் தொடர்ந்து இல்லாமல் இருப்பது. உயிரிருந்தும் இல்லாதது போன்ற நிலை.

persona : (பிறர்) ஆவனம் : ஒரு வரிடமிருந்து மற்றவர்களுக்கு வெளிப்படும் ஆளுமை.

personality : ஆளுமை; தன்மை; பண்பியல் தொகுப்பு : ஒரு மனிதரை வேறுபடுத்திக்காட்டும் அவரது பல்வேறு மனப்போக்குகள் மற்றும் குண இயல்புகள். தனிமனிதப் பண்புகளின் மொத்தத் தொகுதி.

perspiration : வியர்த்தல்; வியர்வை; இயல்பான வியர்வை: வியர்வைச் சுரப்பிகளிலிருந்து தோல் துளைகளின் வழியாக வியர்வை வெளியேறுதல்.

perthes' disease : தொடை நாளச் சிதைவு : தொடை சார்ந்த நோயில் சூழாய் நாளச் சிதைவு ஏற்படுதல். தொடை முனையில் திரிபு ஏற்பட்டு மூட்டிணைப்பு மாறுதல்கள் ஏற்படலாம்.

persuasion : அறிவுறுத்தி இணங்க வைத்தல் : அறிவுறுத்தி, அல்லது விவாதித்து, நடத்தை மாற்றத்தை ஏற்படுத்தல்.

perturbation : அமைதியின்மை : அமைதிக்குலைதல் அல்லது உணர்ச்சிக் கிளர்ச்சி.

pertussis : கக்குவான்; கக்கு இருமல்; கக்குவான் நுண்ணுயிர்: குழந்தைகளுக்கு ஏற்படும் ஒருவகை இருமல் நோய். இது ஒரு தொற்று நோய். கடுமையாக உள் மூச்சு வாங்கி ஈளை இருமல் ஒலி உண்டாகும்.

pertussoid : கக்குவான் இருமல்: 1. கக்குவான் இருமல். 2. கக்குவான் இருமலில் உள்ளது போன்ற இருமல்.

per vias naturales : இயல்பான வழிகளின் வழியாக.

pes : பாதம் போன்ற; அங்கால்; பாதம் : பாதம் போன்ற கட்டமைவு.

passary : அல்குல் வாயில் செருகும் சாதனம்; செருகு மருந்துக் குச்சி; புழை வில்லை : கருப்பையை நிலை பிறழாமல்

தாங்குவதற்காக அல்குல் வாயிலில் பெண்கள் பொருத்திக்கொள்ளும் கருவி; கருவை நிலைப்படுத்தும் குறிவாயினுள் கரையும் மருந்து. அல்குல் வாய்ப்புழை வழி மருந்து ஏற்ற பயன்படும் வில்லை.

pessimism : சோர்வு மனப்பான்மை; தோல்வி மனப்பான்மை; துன்பவுணர்வு : எதிலும் தீமையையே காணும் மனப்போக்கு; உலகில் அனைத்துமே தீயவை என்று கருதும் மனப்பான்மை.

pest : தொற்றுநோய்.

pest-house : தொற்று நோய் மருத்துவமனை.

pesticides : பூச்சிகொல்லி : பூச்சிகளைக் கொல்லும் மருந்துகள்.

pestilence : மாமாரி : மரணத்தை ஏற்படுத்துகிற ஒருவகை கொள்ளை நோய்.

PET : பெட் : போசிட்ரான் எமிஷன்டோமோகிராஃபியின் தலைப்பெழுத்துச் சுருக்கச் சொல். உயிருள்ள திசுக்களின் குறிப்பாக பெருமுளைப் புறணியில் ஏற்படும் உயிர் வேதியியல் மற்றும் நோய் நிலை இயல்பு மாற்றங்களைக் கண்டு பிடிக்க, ரேடியோ நியூக்லைடுகளைப் பயன்படுத்தும், உள்நுழையா படமெடுக்கும் செயல்முறை.

patechia : குருதி சொட்டுக் கசிவு; சிறு குருதி ஒழுக்கு; நுண்கசிவு : குருதிக் குழாய்களிலிருந்து இரத்தம் வெளிப்படும் சிறு பகுதி. தோலில் புள்ளி அளவில் இருந்து குண்டூசித் தலையளவு வரை இரத்தக் கசிவு. அழுத்தினாலும் நிறம் மாறாது சிவப்பாகவே இருக்கும்.

Peter's anomaly : பீட்டர் குறைபாடு : ஜெர்மன் மருத்துவர் ஆல்ப்ரெட் பீட்டர் பெயரால் அழைக்கப்படும் நோய்த் தொகுப்பு. கருவில் வளரும் கண்ணில் டெஸ்சிமெட் படலத்தில் இடைவெளி ஏற்படுவதால் பளிங்குப் படல நடுவில் குறையும் மற்ற கோளாறுகளும். இது முன்னறை நோயியல் எனவும் அழைக்கப்படுகிறது.

pethidine : பெத்திடின் : மூளையில் உணர்வின்மை உண்டாக்கி நோவகற்றும் ஒரு செயற்கை மருந்து. இது அறுவை மருத்துவத்துக்கு முன்பும் பின்பும் மார்ஃபினுக்குப் பதிலாகக் கொடுக்கப்படுகிறது. இதனை வாய்வழியாகவும் நரம்பு ஊசி மூலமும் செலுத்தலாம். இது இரத்தழுத்தத்தைக் குறைக்குமாகையால், இதனைக் கவனமாகப் பயன்படுத்த வேண்டும்.

pethilorfan : பெத்திலோர்ஃபான்: பெத்திடினும், லெவல்லோர்ஃ

பான் டார்ட்டிரேட்டும் கலந்த ஒரு தயாரிப்பின் வணிகப் பெயர். இது மயக்கத்தை எதிர்க்கக் கூடியது. இது உணர்ச்சியின்மையைப் பாதிக்காமல் மூச்சோட்டத் தாழ்வினைக் குறைக்கிறது.

Petit's triangle : பெட்டிட் முக் கோணம் : ஃபிரெஞ்சு அறுவை மருத்துவர் பெயரால் அழைக்கப்படும் முக்கோணப் பரப்பில் எல்லைகளாக புடை முகடும், முதுகுப்பரப்புத் தசையும் வெளிக் கோணத் தசையும் உள்ளன. இவ்விடை வெளி வழியாக முதுகுத்தண்டின் சீழ்க் கட்டி தோலுக்குள் துருத்தி நிற்கும்.

petroleum jelly : பெட்ரோலியம் : களிம்புகளில் பயன்படுத்துவதற்கான பெட்ரோலியத்திலிருந்து பெறப்படும் ஹைட்ரோகார்பன்களின் கூட்டு கொண்ட கூழ்மப்பொருள்.

petromastoid : பொறைமுகையுரு : பொட்டெலும்பின் முகையுருத்துருத்தம் மற்றும் பொறைப் பகுதி சார்ந்த.

petrooccipital : பொறைப்பிடரிசால் : பொட்டெலும்பின் பொறைப் பகுதி மற்றும் பிடரி எலும்புடன் தொடர்புடைய.

petrosal : பொறைப்பகுதி : பொட்டெலும்பின் பொறைப் பகுதியுடன் தொடர்புடைய.

petrositis : பொறையழற்சி : பொட்டெலும்பின் பொறைப் பகுதியழற்சி.

petrosphenoid : பொறை சூப்பு : ஆப்பெலும்புக்கும் பொட்டெலும்பின் பொறைப் பகுதிக்கும் தொடர்புடைய.

petrosquamous : பொறைச் செதிளூரு : பொட்டெலும்பின் செதிள்பகுதி மற்றும் பொறைப் பகுதியுடன் தொடர்புடைய.

petrous : பாறை போன்ற; பொட்டெலும்பு சார்ந்த : சல்போல் மிகவும் கடினமான பொட்டெலும்புப் பகுதி சார்ந்த.

Peutz-Jeghers syndrome : பியுட்ஸ்-ஜெகெர் நோயியம் : டச்சு மருத்துவர் ஜோஹேன் னெஸ் பியுட்ஸ் மற்றும் அமெரிக்க மருத்துவர் ஹெரோல்டுஜெகர்ஸ் இருவர் பெயரால் அழைக்கப்படும் நோய். இதில் வாயைச் சுற்றிலும் நிறப்புள்ளிகளும், பிறகு இடைச்சிறு குடல் சவ்வுக் கட்டிகளும் உள்ளன.

peyer's patches : திரள் நிணநீர்க்குருணைகள்; பேயர் திட்டு : சிறுகுடலில் நிணநீர்த் திசுக்களின் தட்டையான பட்டைகள். இது முக்கியமாக பின் சிறுகுடலில் காணப்படும். இது, குடற் காய்ச்சல் (டைஃபாய்டு)

நோய் தோன்றுமிடம். இவற்றைத் 'திரன் நிணநீர்க்கரணைகள்' என்றும் கூறுவர்.

peyronie's disease : பெய்ரோனி நோய் : பிரெஞ்சு அறுவை மருத்துவர் ஃப்ரேன் காய்ஸ் பெயர் கொண்ட நோயில் ஆண்குறியின் பிழம்பு இறுகியிருப்பதால் ஆண்குறி நார்சுட்டி சுருங்குதல்.

phacoanaphylaxis : விழிவில்லை ஒவ்வாமை : விழிவில்லைப் புரதம் வில்லை யுறையை விட்டு வெளியேறுவதால் ஏற்படும் மிகை உணர்வு.

phacocystectomy : விழிவில்லையுறை நீக்கம் : கண்புரை நோய்க்காக வில்லையுறையின் ஒரு பகுதியை அறுத்து நீக்குதல்.

phacocystitis : விழிவில்லையுறையழற்சி : விழிவில்லையுறையின் அழற்சி.

phacoemulsification : விழிவில்லை கூழாக்கி நீக்கல் : குறையெண் கேளா ஒலி அதிர்வுகளைக் கொண்டு புரைநோய் வில்லையை சிறுதுண்டுகளாக்கி கூழாக்கி உறிஞ்சி வெளியேற்றும் முறை.

phacolysis : விழிவில்லையை அறுவை மருத்துவம் மூலம் உடைத்து நீக்குதல்.

phacometachoresis : விழிவில்லையை இடமகற்றல்.

phacomatosis : புறத்தோற்கட்டி: புறத்தோலிலிருந்து உருவாகும் திசுக்களில் குறைகட்டிகள் தோன்றும் பிறவி நோய்களின் தொகுதி.

phacosclerosis : விழிவில்லை இறுக்கம்; கடினப்புரை : விழிவில்லை இறுகுதல்.

phacoscope : விழிவில்லை நோக்கி : பார்வைத்தகவமைவின் போது விழிவில்லையில் ஏற்படும் மாற்றங்களைக் காட்டும் கருவி.

phagocytin : விழுங்கணுப் பொருள் : பல்லுரு அணுக்கரு வெள்ளணுக்கணுக்களிலிருந்து பெறப்படும் கிருமியழிப்புப் பொருள்.

phagocyte : துகள் சூழ் உயிரணு; விழுங்கணு; நோய் தடுக்கும் நிணநீரணு : பாக்டீரியாக்களையும், மற்ற துகள் பொருள்களையும் சூழ்ந்து கொள்ளும் நிணநீர் உயிரணு; நோயணுக்களை ஈர்த்துக் கொண்டு உடலை நோய்களிலிருந்து காக்கும் ஆற்றலுள்ள நிணநீர் அணு.

phagocytosis : துகள் சூழ் உயிரணு சூழ்தல் : பாக்டீரியாவை அல்லது பிற துகள் பொருள்களைத் துகள் சூழ் உயிரணுக்கள் சூழ்ந்து அணுக்கள் ஈர்த்து உட்கொள்ளல்.

phagosome : துகள்படல சவ்வுப் பை : விழுங்கணுவுள்ளிருக்கும்

துகள் ஒன்றைச் சுற்றியுள்ள குடி படலம் சூழ் சவ்வுப்பை. பகுப்புநொதியும் நுண்குமிழியும் ஒட்டியிணைவதால் அது செரிக்கப்படும்போது அது ஸ்பேகோலை சோசோம் எனப்படும்.

phakoemulsification : பசைக் குழம்பாக்கம் : முதிர்ச்சியடைந்த கண்படிக ஆடி இழைகளைத் திரவமாக்குவதற்குப் புறஒலி அதிர்வு பயன்படுத்தப்படுகிறது. திரவமான ஆடிப் பொருள் பிறகு வெற்றிடத் துப்புரவுக் கருவி செய்வதுபோல் வெளியே உறிஞ்சி எடுக்கப்படுகிறது.

phalanges : விரல் எலும்புகள் : கை விரல்களின் அல்லது கால் விரல்களின் தனித்தனி எலும்புகள்.

phalanx : விரல் எலும்பு; விரலென்பு : 1. கை விரல் அல்லது கால் விரல்களுக்கான எலும்புகளில் ஒன்று. பெருவிரல் அல்லது கால்கட்டை விரலுக்கு இரண்டு. மற்ற விரல்களுக்கு இரண்டு எலும்புகள் உள்ளது. உள்ளங்கைக்கு அருகிலுள்ள அண்மைய, அடுத்து நடு, அடுத்து சேய்மைய என மூலிருந்து கீழாக பெயர் பெறுகின்றன. 2. உட்செவியிலுள்ள (கார்ட்டி) உறும்பின் வலைச் (சுரஸ்) சவ்வின், உள்வெளி

விரலணுக்களாலான தட்டுத் தொகுதிகளில் ஒன்று.

phallus : ஆண்குறி.

phantasm : எழுப்பா மனக்காட்சி: உண்மைத் தூண்டல்களால் எழுப்பப்படாத மனக்காட்சி.

phantom limb : மருள்தோற்ற வறுப்பு : உடலிலுள்ள ஓர் உறுப்பு வெட்டியெடுக்கப்பட்ட பின்னரும் அந்த உறுப்பு உடலில் இணைந்திருப்பதாகத் தோன்றும் உணர்வு. வெட்டியெடுக்கப்பட்ட உறுப்பிலிருந்து வலி உண்டாவதாகவும் தோன்றும்.

phantom pregnancy : போலிக் கர்ப்பம்; போலிக் கருத்தோற்றம்: குழந்தையில்லாத ஒரு பெண்ணிடம் குழந்தை பெறவேண்டும் என்ற தீராத வேட்கையினால், கருவுறுதலின் தொடக்க நிலை அறிகுறிகள் தோன்றுதல்.

phantosmia : பொய்நுகர்வுணர்வு: எந்த வெளித்தூண்டல்களும் இல்லாத நிலையில் உணரப்படும் நுகர்வுணர்வு.

pharm : மருந்து : மருந்தாக்கலை, மருந்துக்கடை, மருந்தாக்கத் தொழிலுக்குரிய, மருந்துப்பொருள் அடைவு நூல்.

pharmaceutical : மருந்தாக்க வியல்; மருந்தாக்கம் சார்ந்த; மருந்தாக்கிய : மருந்தாக்கம்.

மருந்து விற்பனைத் தொழில் தொடர்பான.

pharmaceutics : மருந்தாக்க வியல்; மருந்தாக்கியல்.

pharmacist : மருந்தாக்குநர்; மருந்து கலப்போர் : மருந்துக் கடைக்காரர், மருந்தாளுனர்.

pharmacogenetics : மருந்து விளைவு : மருந்துகளினால் உண்டாகும் பக்க விளைவுகள்.

pharmacoangiography : மருந்து செலுத்தி நாளவரைவு : நாள விரிப்பு அல்லது நாளச் சுருக்கப்பொருள்களை உட்செலுத்துவதன் மூலம் ஒரு நாளப் படத்தை நன்கு தெளிவாகப் பார்க்க முடியாது.

pharmacodynamics : மருந்தியக்கம் : ஒரு மருந்துப்பொருளின் ஒரு குறிப்பிட்ட செறிவளவு, அது செயல்படும் இடத்தில் ஏற்படும் விளைவுகளைக் கண்டறிதல்.

pharmacognosy : மருந்து மூல இயல் : இயற்கையில் கிடைக்கும் மருந்துகள், அவற்றின் குண இயல்புகள், அதன் மூலம் போன்றவற்றை விளக்கும் மருந்தியலின் பிரிவு.

pharmacokinetics : மருந்தடையும் மாற்றம்; மருந்து ஈர்ப்பியல் : உடலில் மருந்துகள் எவ்வாறு

ஈர்த்துக் கொள்ளப்படுகின்றன. எவ்வாறு பகிர்ந்தளிக்கப்படுகின்றன, எவ்வாறு வெளியேற்றப்படுகின்றன என்பதை ஆராய்தல்.

pharmacologist : மருந்தியல் வல்லுநர் : மருந்தியலில் படிப்புத்தகுதி பெற்ற ஒருவர், மருந்துகள் மற்றும் சிகிச்சைப் பொருள்களை மதிப்பிடவும், ஆராய்ச்சியும் மேற்கொள்பவர்.

pharmacology : மருந்தியல்; மருந்துப் பொருளியல் : மருந்துப் பொருள்கள் பற்றி ஆராயும் அறிவியல்.

pharmacopia : வாகட நூல்; மருந்தியல் முறை நூல் : மருந்துப் பொருள்களின் விவர நூல் தொகுதி.

pharmacopyschosis : மருந்து வழி மனநோய் : ஒரு மருந்து, ஆல்கஹால் அல்லது ஒரு நச்சுப்பொருளால் ஏற்படும் மனநிலைக் கோளாறு.

pharmacotherapy : மருந்து மருத்துவம் : நோய்களுக்கு மருந்துகளைக் கொண்டு மருத்துவமளித்தல்.

pharmacy : மருந்தகம்; மருந்தாக்க நிலையம் : மருந்துக் கடை, மருந்தாக்கக் கலை.

pharyngeal pouch : தொண்டைப்பை; தொண்டைக்குழி; தொண்

டைசார் : தொண்டையின் கீழ்ப் பகுதியை நோய்க் குறியியல் முறையில் விரிவாக்குதல்.

pharyngectomy : தொண்டை அறுவை : தொண்டையின் ஒரு பகுதியை அறுவை மருத்துவம் மூலம் அகற்றுதல்.

pharyngismus : தொண்டை இசிப்பு; தொண்டை தசையிசிப்பு.

pharyngitis : தொண்டை அழற்சி.

pharyngocele : அடித்தொண்டையில் (பை போன்ற) புழை.

pharyngoconjunctival fever : தொண்டை விழிவெண்படலக் காய்ச்சல் : குழந்தைகளில் அடினோவைரஸ், சில சமயம் காக்கேஸ்கிவைரஸால் ஏற்படும் தொற்றால் காய்ச்சல், தொண்டையழற்சி, விழி வெண்படல அழற்சி.

pharyngolaryngeal : தொண்டை குரல்வளை : தொண்டை மற்றும் குரல்வளை சார்ந்த.

pharyngomycosis : தொண்டைப் பூஞ்சைத் தொற்று : தொண்டையில் பூஞ்சைக் காளானால் தொற்று.

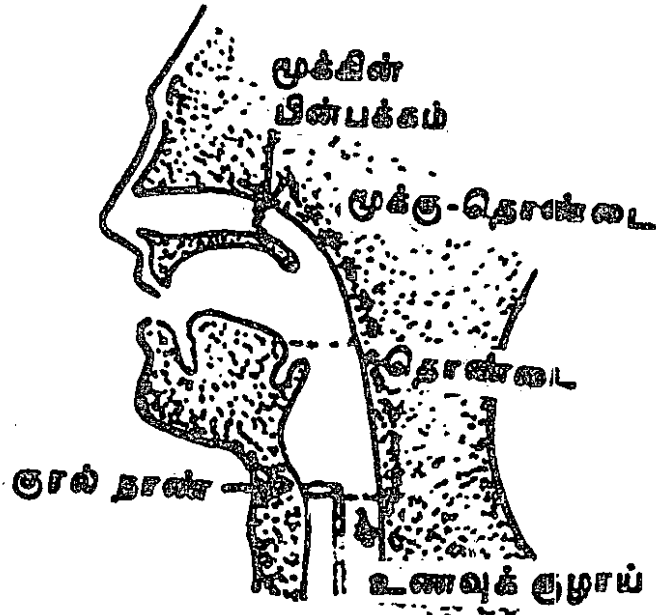
pharyngooesophageal : தொண்டை, உணவுக்குழல்சார் : தொண்டை மற்றும்

உணவுக் குழலுக்குத் தொடர் புடைய.

pharyngoplasty : தொண்டை ஒட்டு அறுவை : தொண்டையில் செய்யப்படும் இணைப்பு அறுவை மருத்துவம்.

pharyngotomy : தொண்டையழற்சி அறுவை; தொண்டைத் திறப்பு : தொண்டையில் உண்டாகும் அழற்சியைக் குணப்படுத்த சீழ்வடிக்கச் செய்யப்படும் மருத்துவம்.

pharynx : தொண்டை : உள் தொண்டை வாயின் பின்பகுதியிலுள்ள குழிவு. இது கூப்பு வடிவில் இருக்கும். இதன் நீளம் சராசரி 75 செ.மீ. இதன்



தொண்டை

கீழ்ப்பகுதியில் சளிச்சவ்வுப் படலப் பூச்சு இருக்கும். மேற்பகுதி உணவுக் குழாய்ப் பக்கமாகத் திறந்திருக்கும்.

phasal : ஃபாசல் : விதியம் கார்போனேட் என்ற மருந்தின் வணிகப் பெயர்.

phase : படிநிலை : 1. வளர்ச்சி அல்லது மாற்றம் ஏற்படும் போதுள்ள படிநிலைகளில் ஒன்று. 2. பல படித்தான தொகுதிகளிலிருந்து பிரிக்கப் படக்கூடிய ஒரு படித்தான பொருள். 3. இரண்டு அல்லது அதற்கு மேற்பட்ட நிகழ்வுகளுக்கிடையேயுள்ள கால நேரத் தொடர்பு.

phase contrast microscope : நுண் ணோக்கி மாறு பாட்டுப் படிநிலை : ஒளிவிலகல் அளவுகளிலுள்ள வேறு பாடுகளை ஒளித்திறன் வேறுபாடுகளாக மாற்றுவதன் மூலம் கட்டமைப்பு விவரங்களை நன்கு பார்க்க உதவும் நுண்ணோக்கி (உருப்பெருக்கி).

PHC : தொடக்கச் சுகாதாரக் கவனிப்பு.

phenacetin : காய்ச்சல் தடுப்பு மருந்து; ஃபெனாசெட்டின் : முன்பு நோவகற்றும் மருந்தாகப் பயன்படுத்தப்பட்ட மருந்து. இதனை நீண்டகாலம் பயன்படுத்தினால் சிறுநீரகங்கள்

சேதமடைவதால், இப்போது இதற்குப் பதிலாக பாராசிட்டா மோல் என்ற மருந்து பயன்படுத்தப்படுகிறது; காய்ச்சல் தடுக்கும் மருந்து.

phenazone : ஃபெனாசோன் : பெனாசெட்டின் போன்ற மென்மையான நோவகற்றும் மருந்து. இதன் நச்சு விளைவுகள் காரணமாக இது அரிதாகவே பயன்படுத்தப்படுகிறது.

phemazocine : ஃபெனாசோசின் : கடுமையான வலிகளுக்குப் பயன்படுத்தப்படும் ஒரு வீரியம் மிகுந்த நோவகற்றும் மருந்து.

phenazopyridine hydrochloride : ஃபெனாசோப்பைரிடின் ஹைட்ரோகுளோரைடு : சிறுநீர்க் குழாயில் ஏற்படும் நோவை அகற்றும் மருந்து. சிறுநீர்ப்பை அழற்சிக்குப் பயன்படுகிறது.

phenergan : ஃபெனர்கான் : புரோமித்தாசின் ஹைட்ரோ குளோரைட் என்ற மருந்தின் வணிகப் பெயர்.

phenethicillin : ஃபெனத்திசிலின் : ஓர் மருந்து, பென்சிலினுக்குப் பதிலாக வாய்வழி கொடுக்கப்படுகிறது.

phenindione : ஃபெனிண்டியோன் : இரத்த உறைவுக்கு எதிராக வாய்வழி கொடுக்கப்படும் மருந்து. குருதியுறைவுக் கோளாறு

களில் பெருமளவு பயன்படுத்தப் படுகிறது.

phenobarbitone : ஃபெனாபார் பிட்லோன் : காக்காய் வலிப்பு நோய்க்குக் கொடுக்கப்படும் பார்பிட்ரேட்டு என்ற மருந்து. இது நீண்ட நேரம் வேலை செய்யக்கூடியது.

phenocopy : ஃபெனோகாப்பி : ஒரு குறிப்பிட்ட மரபணுவின் காரணமான குணத்தை மிகவும் ஒத்துள்ள ஒரு தனிப்பண்பு தோன்றுதல். ஆனால் உண்மையில் அது சூழல் அல்லது பிற காரண விளைவுகளின் காரணமாக தோன்றுவதாகும்.

phenol : ஃபீனால்; ஃபீனைல் ஆல்கஹால் : தொற்று நீக்கியாகவும் கிருமி நீக்கியாகவும் பயன்படும் ஃபெனிக் அல்லது கார்பாலிக் அமிலம். அதன் 3-4 விழுக்காடு கரைசலை உட்கொண்டால் நரம்புகளை பாதிக்கும்.

phenolic disinfectants : ஃபெனால் தொற்று நீக்கிகள் : தொற்று நீக்கி மருந்தாகப் பயன்படும். ஃபெனால் வழிப் பொருள்கள் இதனைத் தோலும், நுரையீரல்களும் உறிஞ்சிக் கொள்ளும். இதனால் மஞ்சட் காமாலை உண்டாகலாம்.

phenology : உயிரி ஆய்வியல்.

phenolphthalein : ஃபெனால் ஃப்தலின் : மலமிளக்கி மருந்து.

phenothiazines : ஃபெனாத்தையாசின் : வீரியம் வாய்ந்த துயிலூட்டும் மருந்துகள். குளோர்புரோமாசின் இந்த வகையைச் சேர்ந்தது. மன அதிர்ச்சியைக் குறைக்கும்.

phenotype : ஃபெனோ வகை : பரம்பரை மற்றும் சூழல் காரணிகளால் தீர்மானிக்கப்படும் ஒரு உயிரில் காணப்படக் கூடிய எல்லா குண நலன்களும்.

phenoxybenzamine : ஃபீனாக்ஸி பென்ஜாமின் : இரத்தக்கொதிப்பை சிகிச்சை செய்ய தரப்படும் ஆல்ஃபா ஆட்ரீனெர்ஜிக் ஏற்புத் தடைப் பொருள்.

phenoxymethylpenicillin : ஃபெனாக்சிமெத்தில்பெனிசிலின் : வாய்வழி உட்கொள்ளப்படும் பெனிசிலின் மருந்து.

Phensuximide : ஃபென்சக்ஸிமைடு : (பெடிட்மால்) சிறு வலிப்பில் பயன்படுத்தப்படும் வலிப்பெதிர்ப்பு மருந்து.

phentermine : ஃபென்டெர்மின் : பசியைக் குறைக்கும் மருந்து.

phentolamine : ஃபென்டோலாமைன் : குண்டிக்காயிலிருந்து சுரக்கும் 'அட்ரினலின்' என்ற இயக்குநீருக்கு எதிரான பொருள்.

இரத்த அழுத்தம் அளவுக்குமீறி மாறுவதைக் கட்டுப்படுத்துவதற்கு அறுவை மருத்துவம் செய்யும் போது இது ஊசி வழியாகச் செலுத்தப்படுகிறது. அரிதாக வாய் வழியாகவும் கொடுக்கப்படுகிறது.

phenylacetic acid : ஃபீனைல் அசெட்டிக் அமிலம் : ஃபீனைல் அலனின் சிதை மாற்றப் பொருள். இது சிறுநீரில் தோன்றுவது ஃபீனைல் கீட்டோனூரியா எனப்படும்.

phenylalanine : ஃபெனிலாலானைன் : இன்றியமையாத அமினோ அமிலங்களில் ஒன்று.

phenylbutazone : ஃபெனில்புட்டாசோன் : வீரியத்துடன் ஒரு நேரம் செயற்படக்கூடிய ஒரு அழற்சியகற்றும் மருந்து. இதனால் நச்சு விளைவுகள் அடிக்கடி ஏற்படும். இது இப்போது முதுகெலும்புக் கண்ணி அழற்சிக்கு மருத்துவ மனையில் மட்டுமே பயன்படுத்தப்படுகிறது.

phenylephrine : ஃபெனிலெஃபிரின் : குருதிநாள இறுக்க மருந்து; அட்ரீனலின் போன்றது. ஆனால் அதைவிட உறுதியானது. இதனை தசை வழியாக ஊசி மூலம் செலுத்தலாம். இது பொதுவாகக் கண்சொட்டு மருந்தாகவும் (0.5-10%) மூக்குத் தெளிப்பு மருந்தாகவும் (0.25%) பயன்படுத்தப்படுகிறது.

phenylketonuria (PUK) : ஃபெனில்கெட்டோனூரியா : ஃபெனிலாலானைனின் வளர்சிதை மாற்ற எச்சப் பொருள்கள். இது சிறுநீரில் ஃபெனில் செட்டோன்களாக உள்ளது. உணவில் உள்ள ஃபெனிலாலானைனைனை டைரோசினாக மாற்றுகிற நுரையீரலிலுள்ள ஃபெனிலாலானைன் ஹைட்ராக்கிலேஸ் என்ற செரிமானப்பொருள் (என்சைம்) செயலிழப்பதன் காரணமாக இது உண்டாகிறது. இதனைப் பிறவியிலேயே கண்டுபிடித்து உரிய உணவு முறையைக் கொண்டாலன்றி, இதனால் மனக்கோளாறு ஏற்படும்.

phenytoin : ஃபெனிட்டாயின் : கடுமையான காக்காய் வலிப்பு நோய்க்குப் பயன்படுத்தப்படும் வலிப்பு நீக்க மருந்து, சில சமயம், ஃபெனோபார்பிட்டோனும் சேர்த்துக் கொடுக்கப்படுகிறது.

pheochromoblast : பழுப்பு மஞ்சள் கருவணு : இது வளர்ச்சியடைந்து பழுப்பும் மஞ்சளணுவாகிது.

pheochromocytoma : ஃபியோகுரோமோசெட்டோமா : அட்ரீனல் மச்சையின் தீங்கற்ற கட்டி அட்ரீனலின், நார் அட்ரீனலின் போன்ற இயக்குநீர்கள்

சுரப்பதால், உயிருக்கு ஆபத்து உண்டாக்கும் அளவு இரத்த அழுத்தத்தை இடையிடையே அதிகரிப்பதால், தலைவலியும், வியர்வையும், வேகத்துடிப்பு மான முக்குறிகளும் இரத்தக் கொதிப்பு நோயாளியிடம் உண்டாகிறது.

pheromone : இன ஈர்ப்புச் சுரப்பு: ஒரு உயிர் வெளிப்படுத்தும், தன் இனத்தைச் சார்ந்த ஒரு உயிரினத்தில் ஒரு விளைவை உண்டாக்கும் திறன்படைத்த இயக்குநீர்.

Philadelphia chromosome : ஃபிலடெல்ஃபியா இனக்கீற்று : நாட்பட்ட மச்சை வெள்ளணுப்புற்று நோயாளிகளில் காணப்படும் குறையுள்ள இனக்கீற்று. இனக்கீற்று 22இன் சேய்மநீள் இழை, இனக்கீற்றின் நீள் இழைக்கு மாற்றப்பட்டிருப்பது.

philtrum : ஃபில்ட்ரம் : உதட்டின் வெளிப்பரப்பில் நடுக்கோட்டுக் குழிவு.

phimosi s : மானி நுதி இறுக்கம்; உறை நீங்கா ஆண்குறி; முன்தோல் குறுக்கம்; நுனித்தோல் இறுக்கம் : மானி நுதி (லிங்கக் கவசம்) இறுக்கமடைதல். இதனால் அது சுருங்கி ஆண்குறியை மூடிக்கொள்ள இயலாது போகிறது.

pHisoHex : ஃபைசோஹெக்ஸ் : நோய் நுண்மத்தடை மருந்தாகவும், பாக்க்டீரியாவுக்கு எதிராகத்

தோலைச் சுத்தப்படுத்தும் மருந்தாகவும் பயன்படும் மருந்து. என்ட்கூஃபோன் என்ற சலவைப்பொருள் 3% ஹெக்சாகுளோரோஃபேன், லானோலின், கொலஸ்டெரோல்ஸ், பெட்ரோலாட்டம் ஆகியவற்றுடன் சேர்த்துப் பயன்படுத்தப்படுகிறது.

phlebectomy : சிரை அறுவை; சிரை நீக்கம் : இதயத்திற்குக் குருதியைக் கொண்டு செல்லும் சிரை என்னும் குருதிக்குழாயை வெட்டியெடுக்கும் அறுவை மருத்துவம்.

phlebitis : சிரை அழற்சி : இதயத்திற்குக் குருதி கொண்டு செல்லும் சிரை என்னும் குருதிக் குழாய் புறத்தோலில் ஏற்படும் வீக்கம்.

phleboclysis : சிரை கழுவல் : குளுக்கோஸ், சலைன் போன்ற நீர்மங்கள் சிரை வழியாக ஊசி மூலம் செலுத்துதல்.

phlebography : சிரைவரைவு : 1. சிரைத்துடிப்பைப் பதிவு செய்தல். 2. ஒரு நிறப்பொருள் ஊடகம் நிறைந்த சிரையை எக்ஸ்ரே படம் பிடித்தல்.

phlebolith : சிரைக்கட்டி; சிரைக்கடினமடைதல்; சிரைக்கல் : இதயத்திற்கு இரத்தம் கொண்டு செல்லும் சிரை என்னும் குருதிக்குழாயில் ஏற்படும் கட்டி.

phlebolithiasis : சிரைக்கல் : சிரைச் சுவரில் கால்சியத் துகள் பதிந்து வளருதல்.

phlebomanometer : சிரைமானி: சிரை இரத்த அழுத்தத்தை அளக்கும் அழுத்தமானி.

phlebosclerosis : சிரையிறுக்கம்: சிரைச் சுவர்களின் நாரிழை இறுக்கம்.

phlebostasis : சிரைத்தேக்கம் : 1. சிரைகளில் இரத்தம் மிகவும் மெதுவாகப் பாய்தல். 2. கால், கையறுப்புக்களின் சிரைகளை ஒரு அழுத்தப்பட்டை கொண்டு அழுத்துவதன் மூலம் சிரைவழி இரத்தம் இதயத்துக்குத் திரும்புவதை தற்காலிகமாகத் தடை செய்தல்.

phlebotomy : குருதி வடிப்பு; சிரைத் திறப்பு : மருத்துவ முறையில் குருதியை வடித்தல்.

phlebothrombosis : சிரைக் குருதிக்கட்டு; சிரைப்படிம உறைவு; உட்சிரைக் குருதி; உறை படிமம்: இதயத்திற்குக் குருதியைக் கொண்டு செல்லும் சிரை என்னும் குருதி நாளத்தில் ஏற்படும் இரத்த கட்டு. சிரையில் மெதுவாக குருதி பாய்வதால் இது உண்டாகிறது. பெரும்பாலும் படுத்த படுக்கையாக இருக்கும் நோயாளிக்கு இது உண்டாகிறது.

phlebotomist : குருதி வடிப்பு வல்லுநர் : குருதியை வடிக்கும் மருத்துவத்தில் வல்லுநர்.

phlebotomus : குருதியுறிஞ்சி : குருதியுறிஞ்சு பூச்சிரைக் குருதி வடிகாய்ச்சல், தோலில் லீஷ் மேனியாசிஸ் மற்றும் கருங்காய்ச்சல் போன்ற வியாதிகளை உண்டு பண்ணும் குருதியுறிஞ்சிக் குடிக்கும் பூச்சி வகைகளில் ஒரு இனம்.

phlegm : சளி; கோழை; கபம் : மூச்சுக் குழாயிலிருந்து வெளியேற்றப்படும் கபம்; சளி; கோழை.

phlegmagogue : சளி மருந்து : கபத்தை வெளிப்படுத்தும் மருந்து.

phlegmatic : மடிமை மனிதன் : எளிதில் செயற்படாத அல்லது எளிதில் உணர்ச்சிவயப்படாத மனிதன்.

phlegmon : அழற்சிக் கட்டி, பரு.

phlogistic : அழற்சியுடைய.

phlyctena : தீக்கொப்புளம் : முதல்நிலை தீப்புண்களில் ஏற்படும் ஒரு சிறுநீர்க் கொப்புளம்.

phlyctenule : இமை கொப்புளம்; நுண்குமிழ் : இமையிணைப்படலத்தில் அல்லது விழிவெண்படலத்தில் ஏற்படும் நுண்ணிய கொப்புளம்.

phobia : காரணமில்லா அச்சவுணர்வு; அச்ச நோய் மருட்சி; மருளியம் : நோய்த் தன்மையுடைய அச்சக்கோளாறு; வெறுப்புக்கோளாறு. எடுத்துக்காட்டு : இதயநோய் பற்றிய அச்சம்; புற்றுநோய் குறித்த அச்சம்.

phocomelia : கோர உறுப்புத் திரிபு; கை கால் வளர்ச்சியின்மை; கை-கால் உருப்பெறாமை : கைகளும், கால்களும் திரிபடைந்து கடல் நாய் (சீல்) போன்று தோற்றமளித்தல். 1960-களில், கருவுற்ற பெண்கள் தாலிடோமைடு என்ற மருந்துச் சந்தைக்குப் புதிதாக வந்த துயிலூட்டும் மருந்தை உட்கொண்டதால் குழந்தைகள் இத்தகை உறுப்புத் திரிபுடன் பிறந்தன.

phocodine : ஃபோக்கோடின் : இருமல் உண்டாகும் மையத்தைச் சமனப்படுத்தும் மருந்து. கோடைன் போன்ற குணமுடையது. சளியில்லாத வறட்டு இருமலுக்குக் கொடுக்கப்படுகிறது.

phonation : ஒலி செய்தல்; சொல்லொலி : குரல்வளை நாளங்களின் அதிர்வினால் உண்டாகும் ஒலி.

phonendoscope : உள்ளொலி பெருக்கி : கேட்பொலிகளை பெருக்கிக் காட்டும் ஒரு இதயத் துடிப்புமானி.

phoniatrics : ஒலியவியல் : பேச்சு மற்றும் பேச்சுப் பழக்கங்களைப் பற்றிக் கூறும் அறிவியல்

phonocardiography : இதய ஒலிவரைவியல் : இதயத்தின் ஒலிகளையும், முணுமுணுப்புகளையும் மின்னியல் பதிவுமூலம் வரைபடமாகப் பதிவு செய்தல். இதன்மூலம், கருவிலுள்ள குழந்தையின் இதயத்துடிப்பு வீதம், கருப்பைச் சுருக்கத்துடன் அதன் தொடர்பு ஆகியவற்றைத் தொடர்ந்து அளவிடலாம்.

phonomyoclonus : தசைத்துடிப்பொலி : கேட்பொலிக்கருவிமூலம் கேட்கமுடியக்கூடிய தசையிழைத் துடிப்புகள்.

phonomyography : தசையொலிப்பதிவு : தசை சுருங்கும் போது ஏற்படும் ஒலிகளைப் பதிவு செய்தல்.

phonostethograph : கேட்பொலிப்பதிவு கருவி : மூச்சியக்க ஒலிகளைப் பெருக்கிக் காட்டும் கருவி.

phonosurgery : ஒலிகீர் அறுவை: குரலின் தரம், தொனி, வளம் ஆகியவற்றை அதிகப்படுத்துவதற்காக குரல்நாண்கள் அவற்றை அடுத்துள்ள திசுக்களில் செலுத்தப்படும் அறுவை மருத்துவ முறை.

Phoparan disease : ஃபோப்பரான் வியாதி : இந்தியாவில் உள்ள லடாக் பகுதியிலுள்ள ஒரு இராணுவ தளமான ஃபோப் பரான் பெயரால் அழைக்கப்படும் வியாதி. இதில் ஆக்ஸி-ஜன்-குறை, வெள்ளணுமிகைக் குருதி, நுரையீரல் தமனி இரத்தக்கொதிப்பு, வலது இதயக் கீழறைப் பெருக்கம் மற்றும் சிறுநீரில் பெருமளவு புரதம் ஆகியவை காணப்படுகின்றன. இவ்வியாதி இமயமலையில் குடியேறியவர்களில் அந்த உயர்மட்ட தப்புவெட்ப நிலைகளுக்கு ஏற்ப உடல் பழக்கப்படுத்திக் கொள்ள முடியாததால் ஏற்படுகிறது.

phosphataemia : ஃபாஸ்ஃபேட் மிகைக் குருதி : குருதியில் கரியமிலஃபாஸ்ஃபேட்டுகள் அதிக அளவிலிருத்தல்.

phosphaturia : சிறுநீரில் ஃபாஸ்ஃபேட்; ஃபாஸ்பேட் நீரிழிவு: சிறுநீரில் அளவுக்குமீறிப் ஃபாஸ்ஃபேட்டுகள் இருத்தல்.

phosphene : விழித்திரை ஒளி வளையம் : கண்விழித் திரையில் எரிச்சல் ஏற்படுவதனால் கண் விழி அழுத்தப்படுவதன் காரணமாக ஏற்படும் ஒளி வளையங்கள்.

phosphodiesterase : ஃபாஸ்ஃபோடயெஸ்டெரேஸ் : சைக்ளிக்

அடினோசின் மோனோஃபாஸ்பேட்டை சிதைய வினையூக்கியாக செயல்படும் நொதி.

phospholine iodide : ஃபாஸ்ஃபோலின் அயோடைடு : கோலி நெஸ்டிராக்சு எதிரான ஒரு மருந்து.

phospholipid : ஃபாஸ்ஃபோலைப்பிடு : ஃபாஸ்ஃபரஸ் கொண்ட கொழுப்பி. அவை லெசித்தினும், ஸ்பிங்கோமையலினும் ஆகும். உயிரணுப் படலத்தின் கொழுப்புப் பகுதி பெரும்பாலும் ஃபாஸ்ஃபோலைப்பிடுகள் ஆகும்.

phosphonocrosis : குழித்தாடை: தீப்பெட்டித் தயாரிப்பில் ஈடுபட்டுள்ள தொழிலாளர்களுக்கு ஏற்படும் குழிவுத் தாடை; ஃபாஸ்ஃபரஸ் காரணமாக பற்கள் இற்றுப் போய் இந்தத் தாடையெலும்புச் சீரழிவு ஏற்படுகிறது.

phosphoric acid : ஃபாஸ்ஃபோரிக் அமிலம் : இது ஒரு கரைப்பான் ஆகும். அழிந்த திசு எச்சங்களை நீக்கப் பயன்படுத்தப்படும் ஒரு நீர்த்த கரைசல் ஆகும்.

phosphorus : ஃபாஸ்ஃபரஸ் (எரியம்) : எலும்பு, நரம்புத் திசுக்களின் முக்கிய அமைப்பானாக அமைந்துள்ள ஓர் அலோகத் தனிமம்.

phosphorylase : ஃபாஸ்ஃபோரி லேஸ் : 1. ஒரு கரியமற்ற ஃபாஸ் ஃபேட் தொகுதியை வேறொரு கரிய ஏற்பிக்கு மாற்றுவதில் ஈடுபடும் நொதியாகும். இந்த டிரேன்ஸ்ஃபெரேஸ். 2. ஃபாஸ் ஃபரை சிதைக்கும் வினையூக்கி யாக செயல்படும் நொதிகளில் ஒரு தொகுதி.

phosphorylation : ஃபாஸ்பேட் இணையாக்கம் : 1. ஒரு கரிய கூட்டும் பொருளுடன் ஃபாஸ் பேட்டை இணைத்தல். 2. ஏடி பியை ஏ(ட்)ட(ப்)பியாக ஃபாஸ் ஃபேட்டை இணைத்து மிகு திறன் ஃபாஸ்ஃபேட்டிணைப்பு களை உருவாக்குதல்.

photalgia : ஒளி நோவு; ஒளி வழிக் கண் வலி; ஒளிவலி : அதிக ஒளிபட்டால் கண்களில் உண்டாகும் வலி.

photoactivators : ஒளிச் செய லூக்கிகள் : வாய்வழி உட்கொள் ளும் பொருட்களால் ஒளியின் அழிப்பாற்றல் அதிகரித்தல்.

photoactive : ஒளிச்செயலுக்கும்: அல்ட்ராவயலெட் கதிர்வீச்சு அல்லது சூரிய ஒளிக்கு வேதி வினைப்பாடு.

photoallergen : ஒளி ஒவ்வாமை ஊக்கி : ஒளிக்கு ஒரு ஒவ்வாமை விளைவை ஏற்படுத்தும் ஒரு இடைப்பொருள்.

photoallergy : ஒளி ஒவ்வாமை : ஒளி மற்றும் சிலவேதிப் பொருள்களுக்கு முன்பே கூரு ணர்வுக்கு ஆட்பட்ட நிலை யில் அவற்றிற்கிடையே ஏற் படும் இடைவினையால் தாமத மாக ஏற்படும் தடுப்பாற்றல் வகைப்பட்ட ஒளி (ஒவ்வா மை)க் கூருணர்வு.

photochemical : ஒளி வேதி யியல் பொருள் : ஒளிபட்டு வேதியியல் வினைபுரியக்கூடிய வேதியியல் பொருள்.

photochemotherapy : ஒளி வேதி யியல் மருத்துவம் : நோயாளி யைப் புறவூதா ஒளிக்கு உட் படுத்தி மருந்தின் விளைவினை அதிகரித்தல்.

photochromogen : ஒளிநிறச் சன்னி : மைக்கோ பேக்டீரியம் கான்சாசியை போன்ற நுண் ணுயிர் ஒன்று வெளிச்சமிருக் குமிடத்தில் வளரும்போது உருவாகும் நிறமி.

photocoagulation : ஒளித்திரட்சி: மிகுதியாக குவிக்கப்படும் ஒளி யின் வெப்பவிளைவால் திக அழிதல்.

photocoagulation : ஒளிவழி உறைதல் : ஆற்றல் வாய்ந்த ஒளியை ஒருமுகமாகப் பாய்ச்சித் திகக்களை எரித்தல்.

photodynamic therapy : ஒளி இயக்க மருத்துவம் : பொருத்தமான ஒரு அலைவரிசையிலுள்ள ஒளிபடும்போது, ஒரு ஒளிக்கூருணர்விப்பான் செறிந்த புற்றணுக்கள் அழிக்கப்படும் மருத்துவ முறை.

photoendoscope : ஒளி உள் நோக்குக் கருவி : ஓர் ஒளிப் பதிவுக் கருவியில், உள்ளூறுப்பு நோக்குக் கருவியை இணைத்து, உள்ளூறுப்புகளைப் பார்த்து ஆராய்தல்.

photogenic : ஒளியுருவாக்கும் : 1. ஒளியை உண்டாக்கும். 2. ஒளியால் உண்டாகும்.

photolysis : ஒளிச்சிதைவு : ஒளியின் இயக்கத்தால் ஒரு வேதியக் கூட்டுப் பொருள் சிதைவுறுதல்.

photometry : ஒளி(மானி) அளவி: ஒளியின் ஆற்றலளவை அளத்தல்.

photomicrograph : ஒளிநுண்வரைபடம் : ஒரு நுண்ணோக்கியின் மூலம் ஒரு பொருளைப் பார்த்து எடுக்கப்படும் பெரிதாக்கப்பட்ட ஒளிப்படம்.

photophobia : ஒளியச்சம்; கண்கூச்சம்; ஒளி மருளியம் : கண்ணில் ஒளிபட்டால் தாங்கிக் கொள்ள முடியாத நிலை.

photoperiod : ஒளிக்கால (அளவு): ஒவ்வொரு நாளும் ஒரு உயிரி வெளிச்சத்துக்கு ஆட்படும் கால அளவு.

photopheresis : ஒளி மருத்துவம்: தோல் நிணப்புற்றுக்கு அளிக் கப்படும் மருத்துவ முறையில் ஒரு ஒளி இயக்க வேதிப் பொருள் உடலுக்குள் செலுத்தப்பட்ட பிறகு, இரத்தத்தை வெளியிலெடுத்து, ஒரு அல்ட்ராவயலெட் கதிர் வீச்சு மூலத்தின் வழி சுழன்ற பிறகு நோயாளிக்கு திரும்பச் செலுத்தப்படுதல்.

photophthalmia : ஒளிவழியழற்சி : பனிப் பார்வையிழப்பில் போல் கூர்மையான ஒளிபடுவதால் கண்ணில் ஏற்படும் அழல்வினை.

photopigment : ஒளி நிறமி : ஒளி முன்னிலையில் நிலைகுலையும் நிறமி.

photoprotection : ஒளிக்காப்பு : மீ(ப்புற) ஊதாக்கதிரொளியால் ஏற்படும் சேதத்திலிருந்து உயிரணுக்களைக் காப்பாற்றுதல்.

photopsia : ஒளியுணர்வு : விழித்திரை உறுத்தலின்போது ஏற்படும் வெளிச்சம் அல்லது ஒளிப்பொறி அல்லது நிறம் தோன்றுவது போன்ற உணர்வு.

photopsin : ஒளிப்புரதம் : விழித்திரைக் கூம்புகளில் உள்ள (அயோடாப்சின்) நிறமியின் புரதப் பகுதி.

photoptometer : ஒளிக்காட்சி மானி : ஒரு பொருளைக் காண்பதற்குத் தேவையான மிகக் குறைந்த வெளிச்ச அளவைக் கண்டறியும் கருவி.

photoreactivation : ஒளி மீள் செயலாக்கம் : முன்பு செயலிழந்த ஒரு செய்முறையை ஒளியின் மூலம் மீண்டும் செயல்படுத்தல்.

photoreceptor : ஒளியேற்பி : விழித்திரைத்தண்டுகளும் கூம்புகளும் போன்ற ஒளியால் கூருணர்வு பெறும் ஏற்பி.

photoretinitis : ஒளிவிழித்திரையழற்சி : சூரிய ஒளி அல்லது வேறு கூரொளிக்கு மிகுதியும் ஆட்படுவதால் ஏற்படும் விழியை எரிபுண்ணால் பார்வைக் கூர்மை குறைதல்.

photoscan : ஒளித்தேடுபடம் : (சின்ட்டிஸ்கேன்) உடலிலுள்ள ஒரு உறுப்பை ரேடியோ ஐசோடோப் கொண்டு உருப்படுத்தலின் பிரதிபிம்பம்.

photosensitive : ஒளியுணர்வு; ஒளிக்கூச்சம் : ஒளிபட்டதும் தூண்டுதல் பெறும் இயல்பு; கண்ணிலுள்ள நிறமிகள் இத்தன்மையுடையவை.

photosensitivity : ஒளிக்கூறு உணர்வு : சூரிய ஒளிபடுதலால் ஏற்படும் ஒரு தோல் தடிப்பு போன்ற இயல்பற்ற விளைவு.

photosynthesis : ஒளிஇணைப்பாக்கம் : தாவரங்களும் சில நுண்ணுயிர்களும், சூரிய ஒளியிலிருந்து குளோரோஃபில் நிறமி பெற்ற ஆற்றலைக்

கொண்டு, கரியமிலவாயுவையும் நீரையும் இணைத்து கார்போஹைட்ரேட்டை உருவாக்கும் செய்முறை.

phototherapy : ஒளி மருத்துவம்: செயற்கையான ஊதா ஒளி. பாய்ச்சி நோய் மருத்துவம் செய்தல். பிறந்த குழந்தைகளுக்கும், குறைமாதக் குழந்தைகளுக்கும் ஏற்படும் மஞ்சட் காமாலை நோயைக் குணப்படுத்த இந்த மருத்துவம் அளிக்கப்படுகிறது.

phototoxic : ஒளிநச்சு : ஒளிபடுவதால் ஏற்படும் தீங்கு தரும் விளைவு உண்டாக்குவது பற்றியது.

phototropism : ஒளியசைவு : ஒரு உயிரி, ஒளியை நோக்கி அல்லது ஒளியிலிருந்து விலகிச் செல்லும் அசைவு.

phren : உதரவிதானம் : வயிற்றின் உந்து தசை.

phreniclasia : உதரவிதான தசை செயலிழப்பு : இடைத்திரை நரம்பு ஒரு பற்றுக் கருவி கொண்டு நசுக்குவதால், இடைத்திரைத் தசை செயலிழத்தல்.

phrenicotomy : உதரவிதானப் பிளப்பு : உதரவிதானத்தின் ஒரு பகுதியைச் செயலிழக்கச் செய்யும் உதரவிதான நரம்புப் பிளவு.

phrenology : தலை அமைப்பியல்; கபாலவியல் : மண்டையோட்டின் வெளியமைப்பு மூலம் பல்வேறு உறுப்புகளின் வளர்ச்சியை ஆராயும் அறிவியல்.

phrenoplegia : உதரவிதான வாதம் : உதரவிதானம் செயலிழந்து போதல்.

phrenotropic : மருந்து உளவியல் விளைவு : சிலவகை மருந்துகள் மனத்தில் ஏற்படுத்தும் விளைவுகள்.

phrogen : காய்ச்சல் பொருள்.

phrogenic : காய்ச்சல் உண்டாக்கக்கூடிய.

phrynoderma : உலர்தோல்நோய்: வைட்டமின் ஏ அல்லது (தவளைச் சொறி) அவசிய கொழுப்பமிலங்களின் குறையால் தோலில் மயிர் வேர் காழ்ப்பொருள் மிகைப்பு.

phthalylsulphathiazole : தாலைல் சல்ஃபாதையாசோல் : உணவுக் குழலினால் குறைந்த அளவே ஈர்த்துக் கொள்ளப்படும் ஒரு சல்ஃபோனமைடு மருந்து முன்புகுடல்நோய்களின்போது, அடிவயிற்று அறுவை மருத்துவம் மூலம் பயன்படுத்தப்பட்டது.

phthirus : ஃப்தைரஸ் : பூச்சி மயிர்கள், கண்புருவங்கள், கண்ணிமை மயிர்களைத்தொற்றும், ஃப்தைரஸ் ப்யூபிஸ் உள்ளடங்கிய பேன் இனம்.

phthisis : ஈளை நோய்; காச நோய்; நுரையீரல் காசநோய் : நுரையீரல் காசநோயைக் குறிக்கும் ஒரு பழைய சொல்.

physiognomy : முக அமைப்பியல் : 1. முக அமைதி. 2. முகபாவரும் தோற்றமும்.

physeptone : ஃபிசெப்டோன் : மெத்தாடோன் என்ற மருந்தின் வணிகப் பெயர்.

physic : மருத்துவத் தொழில் : நோய் தீர்க்கும் கலை; மருத்துவம்; பண்டுவம்; மருந்து.

physician : மருத்துவர் : மருத்துவத்தில் தகுதி பெற்றவர்.

physioky : மருந்து போன்ற : மருந்தை நினைவூட்டுகிற.

physicochemical : இயற்பியல்-வேதியியல் சார்ந்த : இயற்பியல் மற்றும் வேதியியல் தொடர்பான.

physiology : உடலியல்; உடலியங்கியல்; உடலியக்கவியல் : உடலின் இயல்பான இயக்கம் பற்றி ஆராயும் அறிவியல், உடலின் இயற்கையான கட்டமைப்பு, அவற்றின் வழக்கமான செயல்முறை பற்றி ஆராய்தல்.

physiopathologic : இயல்நோய்க் குறியியல் : 1. உடலியங்கியல் மற்றும் நோய்க்குறியியல் பற்றியது. 2. ஒரு இயல்பான இயக்கத்தில்

நோயால் மற்றும் ஏற்படுவது பற்றியது.

physiotherapy : இயல் மருத்துவம்; உடற்பயிற்சி மருத்துவம் : உடலைப் பிடித்து விடுதல், தூயகாற்று, மின்சாரம் போன்ற இயற்கை முறைகளால் மருத்துவம் செய்யும் முறை.

physiotherapist : இயல் மருத்துவர்; மின் மருத்துவர் : பிடித்து விடுதல் போன்ற இயற்கை முறைகளால் நோய்களைக் குணப்படுத்தும் மருத்துவர்.

physique : உடற்கட்டு; உடலமைவு : உடலமைப்பு; உடலின் கட்டுக் கோப்பு.

physohaematometra : வளியக் குருதிக் கருப்பை : கர்ப்பப்பைக் குழிவறை வாயு மற்றும் குருதி வாய் நிறைந்துள்ள நிலை.

physophydrometra : வாயுநீர்ப்பை : கர்ப்பப்பைக் குழிவறை, வாயு மற்றும் சீர் நீர்மத்தால் விரிதல்.

physostigmine : ஃபைசோஸ்டிக்மைன் : கண்விழி விறைப்பு நோயில் சொட்டு மருந்தாகப் (0.5%-1%) பயன்படுத்தப்படும் மருந்து. சில சமயம் வாதநோய் எதிர்ப்பு மருந்தாகவும் பயன்படுகிறது.

physohorax : சுவாசப்பை உறைச் சீழ் நோய் : சுவாசப்பை உறையில் உண்டாகும் சீழ்நோய்.

phytobezoar : காய்கனியிழைப் பந்து : பழத்தோல், விதைகள் காய்கனியிழைகள் ஒன்றிணைந்து ஒரு பந்து போல் இரைப்பையில் உருவாதல்.

phytohaemagglutinin : தாவர குருதித் திரள்புரதம் : தாவரங்களிலிருந்து பெறும் ஒரு ஃபைட்டோமைட்டோஜென், சிவப்பணுக்களை ஒட்டித்திரள வைக்கிறது.

phytol : ஃபைட்டால் : குளோரோஃபில்லில் இருந்து பெறப்படும் நிறை செறிவூட்டப் பெறாத அவிஃபேட்டிக் ஆல்கஹால் வைட்டமின்-ஈ மற்றும் கேயை இணைப்புருவாக்கப் பயன்படுகிறது.

phytomenadione : ஃபைட்டோமினாடியோன் : வைட்டமின்-கே என்னும் ஊட்டச்சத்து, பிறந்த குழந்தைக்கு இரத்தக் கசிவு ஏற்படும் போதும் வைட்டமின்-கே பற்றாக்குறையின்போதும் கொடுக்கப்படுகிறது.

pia, pia mater : மூளை நாளப்படலம்; மூளை உள்ளுறை; மென்னுறை : மூளை வெளியுறைகளில் மிகவும் உள்ளார்ந்திருக்கிற செல்குழாய் நாளப்படலம். இது மூளையிலும், முதுகந்தண்டிலும் அடங்கியுள்ள பொருளுடன் நெருங்கிய தொடர்புடையது.

pica : மசக்கை; இயல்பிலா உணவு வேட்கை; கண்டது உண்ணல் :

கருவுற்றிருக்கும்போது சாம்பல் போன்ற அசாதாரணப் பொருள் களை உண்ண வேண்டுமென உண்டாகும் வேட்கை.

Pick's disease : பிக் வியாதி : நெற்றி மடலையும் பொட்டு மடலையும் பாதிக்கும், முன் முதுமை மனக்குழப்பம். செக் கோஸ்லோவேக்கிய மருத்துவர் அர்னால்டுபிக் பெயரைப் பெற்ற இந்நோயில் ஆளுமை மாற்றம் காணப்படுகிறது.

picolax : பிக்கோலாக்ஸ் : சோடியம் பிக்கோசல்ஃபேட் என்ற மருந்தின் வணிகப் பெயர்.

picornavirus : பிக்கார்னோருச்சுயிர் : மிகவும் சிறிய உறையிடம் கொண்ட நச்சுயிர்.

picric acid : பிக்ரிக் அமிலம் : தீப்புண், கரப்பான், அரிப்புப் புண்களுக்கு தடவப் பயன்படும் ட்ரைநைட்ரோஃபீனால்.

picrotoxin : பிக்ரோ நச்சு : பாப்பிட்யுரேட் நஞ்சு நிலையில் மைய நரம்பு மற்றும் மூச்சியக்கத் தூண்டியாக முற்காலத்தில் பயன்படுத்தப்பட்ட ஒரு கசப்புப் பொருள், அனாமிர்ட்டா காக்குலஸின் விதையிலிருந்து பெறப்பட்டது.

pieira : மயிர்பூஞ்சன நோய் : தாடி, மீசையின் பூஞ்சக் காளான் நோயில் பூஞ்சை உறை போன்ற சிறு கழலைத் திரள்களை உருவாக்குகிறது.

piesthesia : அழுத்துணர்வு : அழுத்தத் தூண்டல்களை அறிந்து கொள்ளும் உணர்வு.

piesimeter : அழுத்தமானி : அழுத்தத்தை தோலுணரும் கூருணர்வை அளக்கும் கருவி.

piezoelectric crystals : அழுத்த மின்படிகங்கள் : படிகங்கள் உருவிழக்கும்போது விளைவிக்கும் மின்னேற்றப் பகுதிப் பிரிப்பு.

pigeon chest (pigeon-breast) : குறுகல் மார்பு; கூட்டு மார்பு; புறாமார்பு : உருவத்திரிபாகக் குறுகலாக அமைந்த மார்பு. இதில் மார்பக எலும்புப் பகுதி முன்புறம் துருத்திக்கொண்டிருக்கும்.

pigeon fancier's lung : புறா நேசிகளின் நுரையீரல் : புறாவைச் சீர்ப்புரதங் மனிதர்களில் புறாக் கழிவுகளின் ஏற்படும் கூருணர்வால் விளையும் ஒவ்வாமைக் காற்று நுண்ணுறை அழற்சி.

pigment : நிறமி; தோல் நிறமி; வண்ணம் : உடலின் இயற்கை வண்ணப் பொருள்; சாயப் பொருள்.

pigmentary epithelium : நிறமி அடர் புறப்படலம்.

pigmentary layer : நிறமி அடுக்கு.

pigmentation : நிறமி அடுக்குப் படிவு; கரைப் படிப்பு : நிறமி

அளவுக்குமீறி அடுக்கடுக்காகப் படிதல்.

pigments bile : பித்தநீர் நிறமிகள்.

pill : மாத்திரை; குளிகை : விழுங்கக்கூடிய வகையில் அமைந்த திடமருந்து மாத்திரை.

piler : மூலநோய்.

pill-rolling : விரலுருட்டல் : பார்க்கின்சன் நோயில் பெருவிரல் மற்றும் சுட்டுவிரல் நுணியும் சேர்ந்து உருளும் அசைவு.

pillule : சிறுகுளிகை : சிறிய மாத்திரை.

pilocarpine : பைலோகார்ப்பைன் : கண்நீர் அழுத்த நோயில் கண்மணிச் சுருக்க மருந்தாகப் பயன்படும் கோலினொர்ஜிக் ஆல்கலாயிடு (காரகம்) பைலோகார்ப்பைன் இலையிலிருந்து பெறப்படுகிறது.

pilomotor nerves : சிலிர்ப்பு நரம்புகள் : மயிர் மூட்டுப்பையுடன் இணைந்த நுண்ணிய நரம்புகள், இவை மயிரை விறைப்பாக நிற்கச் செய்து தோல் சிலிர்ப்புத் தோற்றத்தை உண்டாக்குகிறது.

pimafucin : பிமாஃபூசின் : நாட்டாமைசின் என்ற மருந்தின் வணிகப் பெயர்.

pilonidal : முளையில் முடி : புறத்தோல் நீர்க்கட்டியில் அல்லது

ஒரு தோலின் ஆழ அடுக்கில் மயிர் வளர்வதைக் குறிப்பது.

pilosebaceous : மயிர்ச்சீபு : சீபச்சுரப்பிகள் மற்றும் மயிர் வேர்க்கால்கள் பற்றியது.

pilus : பைலஸ் : 1. ஒரு மயிர். 2. சில நுண்ணுயிர்களில் நுண்ணிய இழை போன்ற துணையுறுப்புகளில் ஒன்று.

pimelitis : முகவழற்சி : 1. கொழுப்புத்திசுவழற்சி. 2. விழிவெண்படலத்திசுவழற்சி.

pimple : முகப்பரு; குரு; பரு : முகத்தில் உண்டாகும் பரு.

pin and plate : ஊசியும் தட்டும் : தொடையெலும்புக் கழுத்து முறிவை சரிசெய்ய, கழுத்தில் ஊசியையும், தண்டில் தட்டுப்பகுதியையும் திருகிப்பொருத்தும் உள்நிலைப்படுத்தும் கருவி.

pincer nail : குறட்டு நகம் : நகப்படுகை குறுக்கு வளைவு அதிகமானதால், மிகுந்த வலியோடு, விரல்நுனி மென்திசு இழப்பும் நேர்கிறது.

pinch : நெரிப்பு : 1. பெருவிரல், சுட்டுவிரல்களுக்கிடையே, பற்கள் மற்றும் கருவியின் அலகுகள் இவற்றிடையே பொருள்களைப் பற்றும் முறை. 2. அழுத்துதல், சுருக்குதல் அல்லது கசக்குதல்.

pineal : நடுமுளை : 1. ஊசியலைக் கூம்பு போன்ற வடிவ முடைய. 2. பைனியல் சுரப்பி தொடர்பான. 3. ஆளானவர்களில் மண்டை எக்ஸ்ரே படத்தில் கால்சியமாதல் குறிப்பால் காட்டும் முளை இடவிலகல்கள்.

pineal body (pineal gland) : நடுமுளைச்சுரப்பி : மூளையின் நடுவில் மூன்றாவது குழிவின் பின்கூம்பு வடிவான சிறிய செம்பழுப்பு நிறச் சுரப்பி. இதன் செயல் என்ன என்பது இன்னும் அறியப்படவில்லை.

pinealoblastoma : பைனியலோபிளாஸ்டோமா : பெரும்பாலும் குழந்தைப் பருவத்தில் அல்லது இளம் நபர்களில் உண்டாகும் பைனியல் சுரப்பிக் கொடும்புற்று.

pinealocyte : பைனியலணு : ஒரு வெளுப்பு நிற அணுக்கூழ்மம் கொண்ட இயக்குநீர்களை உருவாக்கும் பைனியல் சுரப்பியின் முக்கிய உயிரணு.

pinealoma : பைனியல்கட்டி : ஒரு உறையிடப் பெற்ற பைனியல் சுரப்பிக் கட்டியால் வயதுக்கு வருமுன் பருவமடைதல்.

ping-ponging : பிங்-பாங் பந்து : இரண்டு நபர்களுக்குள் குறிப்பாக பாலுறவால் பரவும் டிரைக்கோமோனாஸ் வெஜினாலிஸ் தொற்று நோய் பரவுதல்.

முதல் நபர் குணடைந்தாலும் இரண்டாவது நபர் மூலம் மீள் தொற்றுப் பெறுவது பிங்பாங் பந்துடன் ஒப் பிடப்படுகிறது.

pinguicula : பின்கிக்குலா : விழி வெண்படலத்துக்கடியில் கருவிழி ஓரத்துக்கருகே, கொல்லாஜன் அழிவால் ஏற்படும் மஞ்சள் நிறத்தடித்த பரப்பு.

pink-eye : செங்கண் நோய் : மிக விரைவாகப் பரவும் செந்நிறக்கண் கோளாறு. குழந்தை நெருங்கிப் பழகும் உணவு வசதிகளுடைய பள்ளிகள், நீண்ட காலம் தங்கி மருத்துவம் பெறும் மருத்துவமனைகளில் முகத்துணிகளைப் புழங்குவதால் இது உண்டாகிறது.

pinna : காதுமடல்; வெளிக்காது; செவிமடல் : புறச் செவியின் அகன்ற மேற்பகுதி.

pinocytosis : பினோசைட்டோசிஸ் : உயிரணுக்கள் நீர்மத்தை உள்ளெடுத்து சிறுநீர்க் கொப்புளங்களை உருவாக்கும் முறை.

pinpoint : ஊசிமுனை : 1. ஒரு ஊசியின் முனை. 2. அந்த அளவுக்கு கண்ணின் பாவை மிகவும் சுருங்குதல்.

pinta : பின்ட்டா : டிரெப்போனீமா கெரட்டியம் எனும் சுருள் உயிரியால் உண்டாகும் பால்வினையாலல்லாத நோய்.

நேரடி சீதச் சவ்வுத் தோலுக்குள் புகுவதால் பரவுகிறது.

pioepithelium : கொழுப்புறத் தோலியம் : கொழுப்புக் குறுகோளங்கள் கொண்ட புறத் தோலியம்.

pipe : குழல் : தண்ணீர், வாயு அல்லது ஆவியை கொண்டு செல்லப் பயன்படும் உலோகம், மரம் அல்லது பிற பொருளாலான ஒரு வெற்று உள்ளிட உருளை.

piperacillin sodium : பிப்பராசிலின் சோடியம் : பல்வேறு வகையில் செயற்படக்கூடிய ஓர் உயிர் எதிர்ப்பொருள். நச்சுத் தன்மை குறைந்தது. பாக்டீரியா இதனை எதிர்ப்பது குறைவு.

piperazine citrate : பிப்பராசின் சைட்ரேட் : குழந்தைகளின் மலக் குடலில் உள்ள நூலிழை போன்ற கீரைக்கூச்சி என்ற புழு, உருண்டைப்புழு ஆகியவற்றுக்கு எதிராகக் கொடுக்கப்படும் வீரியம் மிக்க குடற்புழு அகற்றும் மருந்து.

pipette : நீர்ம அளவுக்கருவி : ஒரு கலத்திலிருந்தும் மற்றொரு கலத்திற்கு, நீர்மங்களை அளந்து மாற்றியுற்றப் பயன்படும் இரு புறமும் திறந்த ஒரு ஒடுக்கமான அளவிடப்பட்ட கண்ணாடிக்குழாய்.

pipril : பிப்ரில் : பிப்பராசிலின் சோடியம் என்ற மருந்தின் வணிகப் பெயர்.

pirenzepine : பைரன்செப்பின் : வயிற்றில் சீழ்ப்புண்ணைக் (அல்சர்) குணப்படுத்தும் உயிரணுக்களை உற்பத்தி செய்து அமில உற்பத்தியைக் குறைக்கக்கூடிய ஒரு மருந்து.

piriton : பிரிட்டோன் : குளோர்ஃபெனிராமின் என்ற மருந்தின் வணிகப் பெயர்.

piroxicam : பைரோக்சிக்காம் : வீக்கத்தைத் தணிக்கக்கூடிய ஒரு மருந்து.

Pirquet's test : பிர்குவெட் சோதனை : ஆஸ்திரிய குழந்தை மருத்துவர் செமென்ஸ் பிர்குவெட் பெயராலமைந்த, ஒரு ட்யூபெர்குலின் தோல் சோதனை.

pitch : தார்; கருவண்டல் : 1. ஒரு அணிவகுப்பில் வைத்தல் அல்லது நிலைநிறுத்தல். 2. அலைகள் உண்டாக்கும் அதிர்வுகளின் அலைவெண் பொறுத்து அமையும் ஒலியின்தரம். 3. நிலக்கரி வடித்திறக்கிய பின் உள்ள எச்சம்.

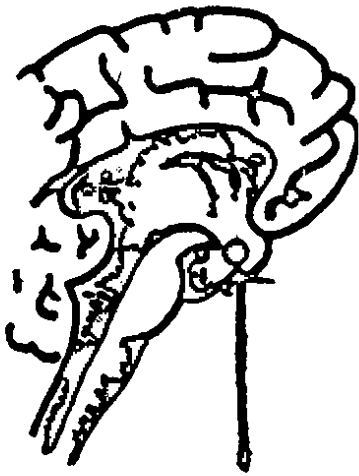
pitressin : பிட்ரெசின் : வாசோப்பிரெசின் என்ற அமினோபுரத மருந்து.

pit : அம்மைத்தழும்பு : அம்மை நோயினால் உடலில் உண்டாகும்

தழும்புக்குழி; உடம்பின் உட்பொள்ளல். குழித்தழும்பு.

pitting : குழியமைத்தல் :
1. தழும்பு காரணமாக வழக்கமாக உண்டாகும் ஒரு சிறுபள்ளம். 2. சிடைரின் துகள்கள் அல்லது ஹோவெல்-ஜாலி மெய்மங்கள் போன்ற அணுக்கூழும் உள்ள சேர்க்கைகளை வெளியேற்றும் மண்ணீரலின் செயல். 3. நீர் வீக்கத்தின் மேல் விரலை பலமாக அழுத்தியெடுத்தபின் சிறிது நேரம் தொடர்ந்து பள்ளமாயிருத்தல்.

pituitary gland (pituitary body) : கபச்சுரப்பி; குருக்கழலை; அடிமூளைச் சுரப்பி : உடல் வளர்ச்சிக்கு முக்கியமாக உதவுவதாகக் கருதப்படும் தூம்பற்ற மூளையடிச் சுரப்பி.

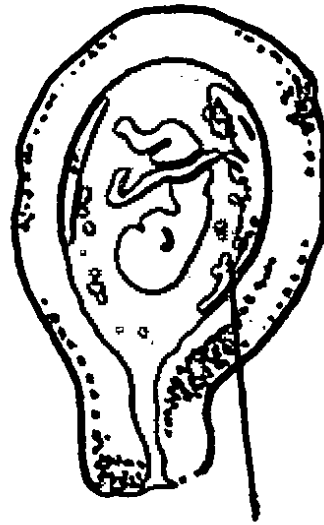


கபச்சுரப்பி

pityriasis : கரணைப் பொக்குளம்; தோல் கொப்புளம்; பொடுகு உதிர்வு : தோலில் ஏற்படும் கரணைச் சொறிப் பொக்குளம்; சிதல் சிதலாக உரியும் தோல் நோய்.

pityrosporum : பிட்டிரோஸ் போரம் : நொதியின் (ஈஸ்ட்) ஓர் இனம்.

placenta : நச்சுக்கொடி; கருக்கொடி; பனிக்குடம் : கருவுற்ற மூன்று மாதங்களில் கருப்பையின் உட்சவருடன் இணைந்தவாறு ஒரு செல்குழாய் போன்ற கட்டமைப்பு உருவாகிறது. இதன் வழியாகக் கருப்பைக்குழந்தைக்கு ஊட்டச்சத்தும், ஆக்சிஜனும் செல்கிறது. இதன் வழியாகவே கருக்குழந்தை கழிவுப் பொருள்களை வெளியிடுகிறது.



நச்சுக்கொடி

யேற்குகிறது. இயல்பான மகப் பேற்றின்போது குழந்தை பிறந்த ஒரு மணி நேரத்திற்குள் இது வெளியேறிவிடும். அவ்வாறு வெளியேறாத நச்சுக்கொடி, 'ஒட்டு நச்சுக்கொடி' எனப்படும். இது பொதுவாக, கருப்பையின் மேற்பகுதியில் ஒட்டிக்கொண்டு இருக்கும். இதனால் நச்சுக்கொடி முறிவு (அற்று விழுதல்) ஏற்படும்.

placentation : நச்சுக்கொடியமைவு; நச்சுக்கொடியிடல் : நச்சுக்கொடி உருவாகி இணைத்துக்கொள்ளும் நிகழ்முறை.

placebo : மருந்துப்போலி :
1. நோயாளியை திருப்திப்படுத்துவதற்காக எந்த மருந்து விளைவுமில்லாத, ஆனால் நோயாளி மருந்தென நம்பும் பொருளைக் கொடுத்தல்.
2. உயிர்களில் செயல் விளைவிக்கும் பொருளொன்றின் மருத்துவத் திறனறிய சோதனை செய்வதற்காக, எந்த மருந்து விளைவுமில்லாத பொருள் ஒன்றைப் பரிசோதனைக் கட்டுப்பாடாகக் கொடுத்தல்.

placental abruption : நச்சுக்கொடி முறிவு : மகப்பேற்று வலி எடுப்பதற்கு முன்பும், 28 வாரங்களுக்குப் பின்பும் யோனிக் குழாயில் இரத்தக்கசிவு ஏற்படுதல்.

placenta accreta : வேருன்றிய நஞ்சு : ஒட்டி இறுகிய நஞ்சு.

placentapreavia : முன்னிருக்கும் நஞ்சு; நச்சுக் கொடி முந்துநிலை.

placental insufficiency : நச்சுக் கொடிக் குறைபாடு; நஞ்சு திறக்குறை : நச்சுக்காடி போதிய அளவில் இல்லாதிருத்தல். இது தாய்க்குள்ள நோய் அல்லது மாதங்கடந்து கருமுதிர்வடைதல் காரணமாக உண்டாகலாம். இதனால், குழந்தை குறைமாதத்தில் பிறக்கக்கூடும்.

placentography : நச்சுக்கொடி ஊடுகதிர்ச் சோதனை : ஒளி ஊடுருவாத பொருளை ஊசி மூலம் செலுத்தி நச்சுக்கொடியை ஊடுகதிர் (எக்ஸ்-ரே) மூலம் பரிசோதனை செய்தல்.

plagiocephaly : பிளேஜியோ கெஃபாலி; கோணமண்டை : ஒரு பக்கம் முன்பக்கப்புடைப்பும் மறுபக்கம் பின் புடைப்பும் கொண்ட கோணல் மண்டை.

plague : கொள்ளை நோய்; பிளேகு : நோயுற்ற எலிகள் மூலம் விரைவாகப் பரவும் மிகக் கொடிய கொள்ளை நோய். எலிகளிடமிருந்து தெள்ளப் பூச்சி (உண்ணிகள்) மூலம். இது மனிதனுக்குப் பரவுகிறது.

plague-spot : பிளேகு மையம் : பிளேகு என்னும் கொள்ளை நோயினால் வீக்கம் உண்டாகும் இடம்.

planchet : பிளான்ச்செட் : கதிரியக்கப் பொருளைவைக்கப் பயன்படுத்தப்படும் ஒரு சிறு தட்டைக் கொள்கலம்.

planimeter : தளஅளவி : ஒரு தள உருவப்பரப்பை அளக்க அதனைச் சுற்றிலும் ஒரு டிரேசரை செலுத்தும் பொறியமைப்பு (தடங்காண்பி).

planing : தளமமைப்பு : 1. உருக் குலைந்த தோலை, சிராய்த் தெடுப்பதன் மூலம் மிக நுண்ணிய தழும்புடன், புறத்தொலியமைப்பை வளர்த்தல். 2. பல் மருத்துவத்தில் ஆழமாக பற்காரையெடுப்பு செய்முறை.

planned parenthood : திட்டமிட்ட குழந்தைப்பேறு : தங்கள் குழந்தைகளின் எண்ணிக்கையையும் குழந்தைப் பேற்றிடை வெளியையும் ஒழுங்குபடுத்த பெற்றோர் கைக்கொள்ளும் முறைகள்.

planoconcave : தளக்குழிய : ஒரு பக்கம் மட்டத்தளமாகவும் மறுபக்கம் குழிவாயுமுள்ள ஒரு ஒளிவில்லை பற்றிய.

planoconvex : தளக்குவிவு : ஒரு பக்கம் தட்டையாகவும் ஒரு புறம் மேற்குவிவும் ஆன கண்ணாடிவில்லை பற்றியது.

planorbis : சிலவகை இரத்த ஒட்டுண்ணிப்புழு இனங்களுக்கு

கிடை ஒம்புநர்களாகச் செயல்படும் புதுநீர் நத்தைகளில் ஒருவகை.

plant : தாவரம் : கார்பன்டை ஆக்ஸைடும் தண்ணீரும் சேரும் போது கார்போஹைட்ரேட்டுகளையும் ஆக்ஸிஜனையும் உருவாக்கும் குளோரோஃபில் கொண்ட ஒரு உயிர்ப்பொருள்.

plantar : உள்ளங்கால் சார்ந்த; அங்கால்; பாத : உள்ளங்காலுக்குரிய.

plantation : இடத்தில் பொருத்தல்: எலும்பு(ப்பற்) குழிக்குள் ஒரு பல்லைச் செருகுதல் அல்லது பொருத்துதல்.

plantigrade : தாள்; காலடி.

plaquenil : பிளாகுவினில் : ஹைட்ராச்சிகுளோரோக்குவின் என்ற மருந்தின் வணிகப் பெயர்.

plasmodia : ஒட்டுயிர் நுண்மம் : மலேரியா போன்ற முறைக் காய்ச்சலுக்குக் காரணமான ஒட்டுயிர் நுண்மம்.

plasm : உயிரியற் பொருள் : உயிர்மத்தின் ஊன்மம்.

plasma : குருதிநீர்; ஊனீர்; நிணநீர் : குருதி, குருதிநீர் ஆகிய வற்றின் திரவப்பகுதி. கருமையான தீப்புண்களில் நோயாளிக்குக் குருதிச் செறிவு ஏற்படும்போது இரத்தம் செலுத்தப் பயன்படுத்தப்படுகிறது. உலர்ந்த குருதிநீர் மஞ்சள் நிறத்தாளாக

இருக்கும். இதனைத் திரவமாக்கி உட்செலுத்தலாம். டெக்ஸ்டிரான் பிளாஸ்மோவின் போன்ற பல்வேறு குருதிநீர் மாற்றுகள் உள்ளன.

plasmablast : ஒருவகை பிரியாத உயிரணு முதிர்ச்சியடைந்து குருதி நீரணுவாக மாறுதல்.

plasmacyte : ஊநீரணு (குருதி நீரணு) : எலும்பு மச்சையிலும் இணைப்புத்திசுவினும் காணப்படும் எதிர்மியங்களை உருவாக்கும் ஆற்றல் படைத்த குருதி நீரணு.

plasmacytoma : ஊநீரணுப்புற்று: குருதி நீரணுக்களாலான ஒரு புற்றுக்கட்டி.

plasmacytosis : குருதிநீரணுப் பெருக்கம் : குருதியில் குருதி நீரணுக்கள் அதிகமான எண்ணிக்கையில் இருத்தல்.

plasmagel : கணிய இழுமம் : ஒரு அமீபாவிலுள்ள கூழ்மம் போன்ற உட்பொருளுடைய அகக்குழ்மத்தின் வெளிப்புறப் பகுதி.

plasmapheresis : குருதிநீர்ச்சீர்மம் (பிளாஸ்மானயனம்) : இரத்தம் உடலிலிருந்து எடுக்கப்பட்டு அதன் பகுதி பொருட்கள் பிரித்தெடுக்கப்பட்டு நச்சுப் பொருட்கள் வளர்சிதையப் பொருட்களும் எதிர்மியங்

களும் நீக்கப்பட்ட பிறகு மீதம் உள்ள பகுதி உடலுக்குள் திரும்பச் செலுத்தப்படும் செய்முறை.

plasma proteins : குருதிநீர்ப் புரதங்கள்.

plasmatherapy : குருதிநீர் மருத்துவம் : குருதியிழப்பால் தாக்கம் ஏற்பட்டுள்ள நிலையில் குருதி ஊநீர் பயன்படுத்தி மருத்துவம் அளித்தல்.

plasmalogamy : கணிகக் கலப்பு: உட்கருக்கள் இணையாமல் இரண்டு அல்லது மூன்று உயிரணுக்களின் அணுக்கூழ்மங்கள் ஒன்றியிணைதல்.

plasma volume extender : குருதிநீர் பெருக்க நீர்மங்கள் : உடல் நலத்தாக்கத்துக்கான ஊசியின் மூலம் செலுத்தப்படும் டெக்ஸ்டிரான் போன்ற மூலக்கூறெடை மிகு கரைசல்கள்.

plasmic (plasmatic) : ஊனீர் சார்ந்த : ஊன்மம் சார்ந்த.

plasmid : பிளாஸ்மிடு : தாளாத இரட்டிக்கும் அணுக்கூழ்மத்திலுள்ள பண்புக்கீற்றில்லாத வட்ட டி.என்.ஏ. மூலக்கூறு. குளோனிங்கில் நுண்ணுயிர் ஏந்திகளாக அது பயன்படுத்தப்படுகிறது. நோயுயிரெதிர்ப் பொருள் எதிர்ப்புக் காரணிகளின் குறியீடாக நுண்ணுயிர் களில் அவை காணப்படுகின்றன.

plasmin : பிளாஸ்மின் : ஒரு ஃபைப்ரினோலிசின்

plasminogen : பிளாஸ்மினோஜன் : பிளாஸ்மினின் முன்னோடி, சேதமடைந்த திசுவிலிருந்து வினையூக்கிகள் வெளிப்பட்டு, பிளாஸ்மினோஜனைப் பிளாஸ்மினாக மாற்ற ஊக்கு விக்கிறது.

plasmocyte : பிளாஸ்மோசைட் : எலும்புமச்சை, இணைப்புத் திசு மற்றும் சில சமயம் குருதி நீரில் காணப்படும் இயல்பு மாறிய வெள்ளணு. ஊநீரணு மச்சைப் புற்றில் பெருமளவில் காணப்படுவதாகும்.

plasmodium : ஒட்டுயிர் நுண்மம்: வெப்ப இரத்தப் பிராணிகளின் இரத்தத்திலுள்ள ஓரணு உயிர் ஒட்டுண்ணிகளில் ஒருவகை. இவை ஒட்டுத்தோடுடைய இணைப்புடலிகளின் இரத்தத்தை உறிஞ்சி தங்கள் பாலினச் சுழற்சியை முடித்துக் கொள்கின்றன. இவற்றின் நான்கு இனங்கள் மனிதரிடம் முறைக் காய்ச்சல் (மலேரியா) நோயை உண்டாக்குகின்றன.

plasmolysis : ஊன்ம உலர்வு; ஊன்ம நசிவு; அழிவு : நீரிழப்பால் உண்டாகும் ஊன்மச் சுருக்கம்.

plasmoptysis : ஊன்மப்பிதுக்கம்: உயிரணுவுக்குள் மிகுந்த ஊடு

பரவழுத்தம் காரணமாக உயிர் ரணுச் சுவர்கிழிந்து, ஊன்மம் வெடித்து வெளிவருதல்.

plastein : பிளாஸ்டைன் : தொடர்ந்து புரதங்களின் செரிப்பைப் புரதமழி நொதிகள் உண்டாக்கும் பாலிபெப்டைடுகள்.

plaster : சாந்துப்பொருள் : 1. சூடு படுத்தப்படும்போது தடவப் பயன்படுத்தும் திடப்பொருள், உடல் வெப்பத்தில் ஒட்டிக் கொள்ளக்கூடியதாகிறது. 2. உடலில் விளைவுகளை ஏற்படுத்துவதற்காக உடல்பரப்பில் மருந்துகளை தடவுவதற்காக பயன்படுத்தப்படும் தடவு பொருள்.

plastering : மருத்தவக்கட்டிடுதல்: மருத்துவக்கட்டுக் கட்டி மருத்துவம் செய்தல்.

plaster of paris : களிக்கல் தூள்: வார்ப்புக்குடுவையாகவும் காரை மண்ணாகவும் பயன்படும் களிக்கல் தூள்.

plastic : பிளாஸ்டிக் (வார்ப்பியம், குழைமம்) : 1. நெகிழ்வுடைய, வார்த்தப்படும் சக்திபடைத்த. 2. ஒரு குழிவறை அல்லது வார்ப்பு உருவமைக்க உதவும் ஒரு செயற்கை சேர்மப்பொருள்.

plastic surgery : ஒட்டுறுப்பு அறுவை; ஒட்டறுவை மருத்துவம்: உடலில் சேதமடைந்த பகுதியைச்

சீர்படுத்துவதற்கு ஆரோக்கியமான திசுவை மாற்றிப் பொருத்தும் அறுவை மருத்துவம்.

platelets : தகட்டணுக்கள்; குருதிவட்டுகள்; தட்டயங்கள்.

plastid : பிளாஸ்டைடு : தாவர அணுக்களில் காணப்படும் உயிரணுக்கூழ்ம உறுப்பகங்கள்.

plate : தட்டு : 1. ஒரு எலும்பின் மெல்லிய தட்டையான பகுதி. 2. நுண்ணுயிர்களின் வளர்மத்திற்குப் பயன்படும் ஒரு ஆழமற்ற மூடிகொண்ட தட்டு. 3. ஒருவளர்மத் தட்டில் நுண்ணுயிர்களை ஊசி மூலம் செலுத்துதல்.

plateletpheresis : தட்டணுச்சீர்மம்: ஒரு கொடையாளரின் குருதியில் இருந்து தட்டணுக்களை வெளியெடுத்துவிட்டு மீதமுள்ள இரத்தத்தை உடலுக்குள் திரும்பச் செலுத்தும் செய்முறை.

plating : வளர்சுளம் : ஒரு வளர்ம ஊடகத்துக்குள், நுண்ணுயிர்களை ஊசிமூலம் செலுத்துதல்.

platinic : பிளாட்டினிக் : நான்கு இணைதிறன் கொண்ட பிளாட்டினத்தை உள்ளடக்கிய கூட்டுப்பொருள்.

platinosis : பிளாட்டினோசிஸ் : பிளாட்டின உப்புக்களின் தொடர்பால் தோலிலும் மூச்சுப்பாதையிலும் ஏற்படும் ஒவ்வாமை மறிவினை.

platinous : பிளாட்டினஸ் : இரண்டு இணைதிறன் கொண்ட பிளாட்டினம் உள்ள ஒரு கூட்டுப்பொருள்.

platinum : பிளாட்டினம் : எளிதில் அரிக்கப்பட முடியாத ஒருகனமான வெள்ளி போன்ற வெண் உலோகம். அதன் குறியீடு Pt எனப்படும்.

platonic : ஆன்ம ஈர்ப்புடைய : பாலுறவுத் தொடர்பு இல்லாத இருவருக்குள் உள்ள நெருக்கமான தொடர்பு.

platybasia : தட்டைத்தளம் : மண்டையோட்டின் அடிப்பக்கம், கழுத்து முள்ளெலும்பின் மேல் அழுந்திப் பொருந்தியிருக்கும் உடற்கூடு.

platycoelous : தட்டைக்கோயலோஸ் : முதுகெலும்புடைய விலங்கினங்களில் போன்று வயிற்றுப்புறம் குழிந்தும், முதுகுப்புறம் குவிந்துமிருத்தல்.

platycephalous : தட்டைக்கபால்: 70-க்கும் குறைவான, செங்குத்துக் குறியீடு கொண்டு அகல மண்டையோடு.

platyhelminth : குடற்புழு : குடலிலுள்ள தட்டையான புழு.

platyhelminthes : தட்டைக்குடற்புழுக்கள் : ஒட்டுண்ணிப்புழுக்கள் மற்றும் நாடாப்புழுக்கள் உள்ளிட்ட தட்டைப்புழுக்களினம்.

play therapist : விளையாட்டு மருத்துவ வல்லுநர் : குழந்தைகளுக்கு விளையாட்டு மூலம் நோய் மருத்துவம் செய்யும் வல்லுநர்.

pledget : மருந்துப்பட்டைத்துணி: 1. நீரை உறிஞ்சிக் காப்பாற்ற பயன்படுத்தப்படும் உறிஞ்சுபருத்தி அல்லது வலைத்துணியான ஒரு சிறு அழுத்திக்கட்டுத்துணி. 2. மருந்துப் பொருட்களை தோலில் ஒரு பற்றுக்குறடால் பிடிக்கும் ஒரு சிறு பஞ்சுருண்டை.

plegophonia : பிளிகோபோனியா: குரல்வளை தட்டிப்பார்க்கும் போது கேட்கும் ஒரு கேட்பொலி.

pleiotropy : பிளியோட்ராஃபி : உறுப்புத் தொகுதிகள் அல்லது இயக்கங்கள் அல்லது மரபு முத்திரை போன்ற ஒன்றுக் கொன்று தொடர்பில்லாதது போன்ற இயல்பு நிலைகளில் ஒரு மரபணுவால் ஏற்படும் வெவ்வேறு விளைவுகள்.

pleochroic : பிளியோகிரோய்க்: பல்வேறு கோணங்களில் பார்க்கும்போது பல்வேறு நிறங்களைக் காண்பிக்கும் படிகங்களின் தன்மையைக் குறிக்கும்.

pleomorphism : பல்வேறு வடிவ நிலை : 1. ஒரு வாழ்வுச்சுழற்சியில், ஒன்றுக்கு மேற்பட்ட வடிவங்கள்

தோன்றுதல். 2. இரண்டு அல்லது அதற்கு மேற்பட்ட வடிவங்கள் உருவாகும் தன்மை.

pleoptics : பிலியோப்டிக்ஸ் : மங்கு பார்வையுள்ள கண்ணுக்குப் பயிற்சி கொடுத்து தூண்டும், கண் பயிற்சிகள்.

plerocercoid : பிலிரோசெர்காய்டு : மீனில் காணப்படும் டைஃபில்லோ போத்ரியம் லேட்டம் எனப்படும் நாடாப்புழுவின் முட்டடைப்புழு நிலை, மனிதர்களால் உண்ணப்படும் முழுவளர்ச்சியடைந்த புழுவாகிறது.

plessesthesia : பிலிஸ்செஸ்தீசியா : உடல்பரப்பின்மேல் இடதுகை நடுவிரலை வைத்து வலதுகை நடுவிரலை வைத்து அழுத்தித் தட்டுதல்.

plethora : குருதிமிகை; நிரம்பு நிலை : குருதி மிகையாக இருத்தல்; மிகு நிறைவு; செவ்வணு மிகை.

plethysmograph : குருதி அளவைக்கருவி; குருதிப் பாய்ச்சல் பரும வரைவி; வளி அழுத்தமானி : ஓர் உறுப்பில் பாயும் குருதியைத் துல்லியமாக அளவிடுவதற்கான ஒரு கருவி.

pleura : மார்புவரி; நுரையீரல் உறை; ஈரல்உறை : உள்ளூறுப்பு களைக் கவிந்து போர்த்திய

பால் குடி உயிர்களின் உள்வரிச் சவ்வுகள் இரண்டில் ஒன்று.

pleural effusion : நுரையீரல் உறை; நீர்க் கோப்பு.

pleural tumour : நுரையீரலுறைக் கட்டி.

pleurisy pleuritis : நுரையீரல் சவ்வழற்சி : மார்பு உள்வரிச் சவ்வில் ஏற்படும் வீக்கம். நுரையீரல் உறை சீழ் நோயுடன் இது தொடர்புடையது.

pleurocoele : நுரையீரலுறை வீக்கம் : 1. நுரையீரல் மற்றும் நுரையீரலுறைப் பிதுக்கம். 2. நுரையீரலுறைக் குழிவறைக் குள் சீர நீர்கோர்த்தல்.

pleurodesis : உள்ளூறுப்புப் பிணைப்பு : மண்டைப் பக்க எலும்பு உள்வரிச் சவ்வுடன் உட்கிடப்புறுப்புகள் ஒட்டிக் கொண்டிருத்தல் அயோடினாக்கிய வெளிமக்கன்மகியைப் பயன்படுத்தி இவ்வாறு ஒட்டிக் கொண்டு இருக்குமாறு செய்யலாம்.

pleurodynia : தசைவாத வீக்கம்; விலா எலும்பு வலி : கீல்வாதம் தொடர்பான தசைநாரின் வீக்கம்; மார்புத் தசை வாதத் தால் ஏற்படும் வலி நோய்.

pleurophepatitis : நுரையீரலுறை கல்லீரலழற்சி : நுரையீரலுறையும் கல்லீரலும் அழற்சியுறுதல்.

pleurolysis : நுரையீரல் சுவர்ப் படலப் பிரிப்பு : மார்புக்கூட்டு

உள்படலத்திலிருந்து நுரையீரலுறையின் சுவர்ப்படலத்தைப் பிரித்தெடுத்தல்.

pleuroparietopexy : நுரையீரல் சுவர்ப்படல ஒட்டு : நுரையீரலுறையின் உள்ளூறுப்புப் படலத்தையும் சுவர்ப்படலத்தையும் ஒட்டுவதின் மூலம், நுரையீரலை மார்புக் கூட்டுச் சுவருடன் நிலைநிறுத்துதல்.

pleuropericardial : நுரையீரலுறை சார்ந்த : நுரையீரலுறை மற்றும் இதயச் சுற்றுரை பற்றியது.

pleuropneumolysis : நுரையீரல் சுருங்கல் : ஒரு பக்கத்தில் ஒன்று அல்லது அதிக விலா எலும்புகளை வெட்டியெடுப்பதன் மூலம் நுரையீரல் சுருங்குதல்.

pleuropneumonia : குலைக் காய்ச்சல் ; மார்பு உள்வரிச் சவ்வழற்சியுடன் கூடிய குலைக் காய்ச்சல் நோய்.

pleuropulmonary : மார்பு வரி நுரையீரல் சார்ந்த : மார்பு உள்வரிச் சவ்வு, நுரையீரல் இரண்டையும் சார்ந்த.

pleuroscopy : நுரையீரல் உறையறை நோக்கியல் : நுரையீரலுறை நோக்கி ஒரு நுரையீரலுறை நோக்கி கொண்டு அல்லது ஒரு வளையக்கூடிய இழை ஒளி மூச்சுப் பிரிசுழல்நோக்கி கொண்டு நுரையீரலுறைப் பரப்பைப் பார்த்தறிதல்.

pleurothotonus : பக்கவளைப்பு: உடல் ஒரு பக்கமாக வளையும் படியான விரைப்பு இசிப்பு.

pleximeter : தட்டுக்கொட்டுமானி: ஒருஊடுதட்டுதலில் தட்டு சுத்தி அல்லது விரலால் தட்டுவதை உணர்வதற்காக உடற்பரப்பின் மேல்வைக்கப்படும் விரல் அல்லது கருவி.

plexopathy : பின்னல் கோளாறு : கைகளுக்கான அல்லது புடைத் திரிக நரம்புப் பின்னலை காயம் அல்லது கதிரியக்க மருத்துவம் அல்லது கொடும்புற்றுத்தாக்கத் தால் பாதிக்கப்படும் கோளாறு.

plexor : தட்டுக் கொட்டல் : நோயறிதலில் தட்டியறியும் போது தட்டுக்கொட்டு மானி யாகப் பயன்படுத்தப்படும் விரல் அல்லது சுத்தி.

plexus : பின்னலமைவு; பின்னல்; வலை : நாளங்களின் அல்லது நரம்புகளின் பின்னல் அமைவு.

plica : தோல் மடிப்பு; மடிப்பு : சவ்வின் மடிப்பு.

plica polonica : தலைமுடிச்சடைப் பிடிப்பு : நோய் காரணமாக ஏற்படும் தலை மயிரின் சடைப் பிடிப்பு.

plicotomy : மடிப்பறுவை : செவிப்பறையின்பின் மடிப்பை பிளந்து அறுவை மருத்துவம் செய்தல்.

plinth : பீடம் : உடற்பயிற்சி செய்யும் பொழுது நோயாளி உட்கார அல்லது படுக்கப் பயன்படுத்தும் மேசை அல்லது இருக்கை அல்லது சாதனம்.

ploidy : மடியமுடைமை : ஒரு உயிரணுவிலுள்ள (இலங்கை)த் தொகுதிகளின் இனக்கீற்று எண்ணிக்கை. ஒரு மடியம், இரு மடியம், மும்மடியம் என ஒன்று அல்லது இரண்டு அல்லது மூன்று இனக்கீற்று இணைகள் அழைக்கப்படுகின்றன.

plombage : ப்ளாம்பேஜ் : ஒரு நோயுற்ற நுரையீரலை சுருங்கச் செய்வதற்காக மார்புக் கூட்டுச் சுவரிலிருந்து நுரையீரலுறையின் சுவர்ப்படலத்தை உரித் தெடுத்து அந்த இடத்தை சிறிய பிளாஸ்டிக் உருண்டைகளைக் கொண்டு நிரப்பும் முறை.

plugger : அடைப்பான் : பற்குழிக் குள் ஒரு தங்கத்தகட்டிழை அல்லது ரசக்கலவையை நிரப்பு வதற்கு பயன்படுத்தப்படும் கருவி.

plumbism : ஈய நச்சுட்டு; ஈய நச்சேற்றம்.

plumbage : மெழுகு வைப்பு.

plumbum : காரீயம்; ஈயம் : உலோக ஈயத்தின் லத்தீன் பெயர்.

pluriceptor : பல்குழு ஏற்பி : காப்புப் புரதத்தோடு ஒன்றியினையும் இரண்டு தொகுதிகளுக்கு மேல் கொண்ட ஒரு ஏற்பி.

pluriparity : பலகர்ப்பம் : விளைவைப்பற்றியில்லாமல் உயிர்ப்பு நிலையை அடைந்துள்ள மூன்று அல்லது மேற்பட்ட கர்ப்பங்கள்.

pluripotent : பல திறன் : 1. பல்வேறு வகை உயிரணுக்களாக மாறிவளரும் தன்மை கொண்ட ஒரு கருவணு. 2. பல்வேறு செயல்களைச் செய்யும் திறமை உள்ள.

pluriresistant : பல எதிர்நிலை : பல்வேறு பொருள்கள், குறிப்பாக நோயுயிர் (கிருமி) எதிர்ப்பு மருந்துகளின் விளை எதிர்நிலை.

PMS : மாதவிடாய் முந்து நோய்.

pneumarthrogram : மூட்டுவளிய வரைபடம் : ஒரு உயவு மூட்டுக்குள் காற்றை ஊசிமூலம் செலுத்தி எடுக்கப்பட்ட எக்ஸ்ரே படம்.

pneumarthrography : மூட்டுக் காற்றுப்படவரைவு : உயவு மூட்டுக்குள் காற்றை ஊசிமூலம் செலுத்திய பிறகு எக்ஸ்ரே படமெடுத்தல்.

pneumatisation : காற்றூட்டம் : பொட்டெலும்பின் முகையுருத்துருத்தம் மற்றும் மூக்குப்பக்கக் காற்றறைகள் போன்ற எலும்பில், வளிநிறை குழிவறைகள் அல்லது உயிரணுக்களை உண்டாக்குவது.

pneumotocoele : நுரையீரல் வீக்கம் : 1. நுரையீரல் பிதுக்கம். 2. ஸ்டேஃபிலோகாக்கஸ் கிருமித்தொற்று நிமோனியாவில் நுரையீரல் திசுவுக்குள், ஒரு மென்சுவர் கொண்ட காற்றுக் குழிவறை. 3. விரைப்பையில் வளிவீக்கம்.

pneumatodyspnoea : நுரையீரல் மூச்சுத்திணறல் : மூச்சுப்பாதைக் கோளாறால் ஏற்படும் மூச்சுத்திணறல்.

pneumatology : வளியவியல் : காற்று மற்ற வாயுப் பொருள்களைப் பற்றி படித்தறியும் அறிவியல்.

pneumatograph : நுரையீரல் படவரைவி : மூச்சியக்கத்தால் மார்புச் சுவர் அசைவுகளைப் பதிவு செய்யும் கருவி.

pneumatometer : மூச்சுமானி.

pneumatotherapy : நுரையீரல் வளிய மருத்துவம் : 1. நுரையீரல் நோய்களுக்கு மருத்துவம். 2. இறுக்கப்பட்ட செறிவிழந்த

வாயுக்களால் உண்டாகும் நோய்களுக்கான மருத்துவம்.

pneumaturia : சிறுநீர்வாயு; சிறுநீர் வளிமம்; வளி நீரிழிவு : சிறுநீருடன் குடல் வாய்வு பிரிதல். இது சவ்வுப்பைப்புரை காரணமாக ஏற்படுகிறது.

pneumatype : வளிப்பதிவு : வாய்முடிய நிலையில் மூக்கின் வழியாக மூச்சு வளிவரும்போது ஒரு கண்ணாடியில் படும் ஈரப் பதிவு.

pneumoangiography : வளிநாள வரைபதிவு : ஒருநிறப்பொருள் ஊடகம் கொண்டு நுரையீரலின் நாளங்களை எக்ஸ்ரே படம்பிடித்துப் பார்த்தல்.

pneumobulbar : நுரையீரல் குமிழ் : முகுளத்திலுள்ள நுரையீரல் மற்றும் மூச்சியக்கமையம் பற்றிய.

pneumococcus : சீதசன்னிக் கிருமிகள் : இணை இணையாக அமைந்துள்ள புள்ளிக் கிருமிகள். இவை சீதசன்னியை உண்டு பண்ணுகின்றன.

pneumoconiosis : தூசு அழற்சி; தூசு வளி நோய் : தொழில் துறைப் பணிகளில் தொடர்ந்து தூசியைச் சுவாசிப்பதால் உண்டாகும் நுரையீரல் அழற்சி சில சமயம் காசநோயும் உண்டாகும்.

pneumocystis (carinii) : சீதசன்னி நுண்ணுயிரி : சீதசன்னி எனப்படும் சளிக் காய்ச்சலை உண்டாக்கும் ஒரு நுண்ணுயிர். இது பெரும்பாலும் குழந்தைகளையே பாதிக்கிறது. இதனால் உண்டாகும் வீதம் அதிகம்.

pneumocystography : நீர்ப்பை வளிய வரைவு : சிறுநீர்ப்பைக்குள் காற்றைச் செலுத்திய பிறகு செய்யப்படும் பைப்பட சோதனை.

pneumocyte : வளியணு : காற்று நுண்ணுறைச் சுவரணு. வகை 1 : மென்சவ்வு சுவரணு. வகை 2 : சர்ஃப்க்டன்ட்சுரக்கும் குருணையணு. வகை 3 : அரிதான, கூம்பு வடிவ.

pneumodynamics : மூச்சு இயக்கவியல் : மூச்சியக்கத்தில் பயன்படும் ஆற்றல் பற்றிய படிக்கும் அறிவியல் பிரிவு.

pneumoencephalogram : வளிய மூளை வரைபடம் : வளிய மூளை வரைபதிவின்போது, மூளையின் நீரறைகள் மற்றும் சிலந்தியுரு உறையடி வெளியின் எடுக்கப்படும் எக்ஸ்ரே படம்.

pneumoencephalography : வளிய மூளை வரைபதிவு : மூளை தண்டுவட நீரை வெளியில் எடுத்துவிட்டு, முதுகில் ஊசி

போட்டு காற்று அல்லது ஆக்சிஜனை செலுத்தி நீரனைகளையும், சிலந்தியுரு உறையடி வெளியையும் எக்ஸ்ரே படம் எடுத்தல்.

pneumogeneric : நுரையீரல் இரைப்பை சார்ந்த : நுரையீரல், இரைப்பை ஆகியவை தொடர்புடைய.

pneumogastric nerves : நுரையீரல்-இரைப்பை நரம்புகள்: மூளை நரம்புகளில் பத்தாவது இணை.

pneumogastrography : வளிய இரைப்பை வரைபதிவு : இரைப்பைக்குள் காற்றைச் செலுத்தி எக்ஸ்ரே படமெடுத்தல்.

pneumogram : வளிய வரைபடம் : 1. மூச்சியக்க அசைவுகளின் வரைபடப் பதிவு. 2. காற்று அல்லது வாயுவைச் செலுத்திய பிறகு எடுக்கப்பட்ட எக்ஸ்ரே படம்.

pneumography : வளிய வரைபதிவு : 1. நுரையீரல்களின் உறுப்புக் கூறு விளக்கம். 2. மூச்சியக்க அசைவுகளை வரைபடமாகப் பதிவு செய்தல். 3. காற்றை உட்கொண்ட செலுத்திய பிறகு ஒரு உறுப்பு அல்லது அதன் பகுதியை எக்ஸ்ரே படமெடுத்தல்.

pneumohaemothorax : வளிய குருதிமார்பு : நுரையீரலுறைக் குழிவறையில் வாயு அல்லது காற்றும் குருதியும் இருத்தல்.

pneumohydrothorax : வளிய நீரமார்பு : மார்பு நீர் வளிய வீக்கம். நுரையீரலுறைக் குழிவறையில் காற்று அல்லது வாயுவும் குருதியும் தேங்கியிருத்தல்.

pneumomassage : வளியத் தேய்ப்புத் தடவுகை : உட்கொண்ட செவியின் சிற்றெலும்புகளின் இயக்கத்திற்கு உதவும் செவிப்பறையை காற்றுத் தடவல்.

pneumomycosis : நுரையீரல் பூஞ்சண நோய் : நுரையீரலைப் பீடிக்கும் பூஞ்சண நோய்.

pneumomyelography : வளிய மச்சை வரைபதிவு : முதுகில் ஊசிபோட்டு தண்டுவடக் கால் வாய்க்குள் காற்றைச் செலுத்தி எக்ஸ்ரே படப் பதிவு.

pneumonectomy : நுரையீரல் அறுவை; நுரையீரல் நீக்கம்; நுரையீரல் வெட்டு; திறப்பு : நுரையீரலை அறுவை மருத்துவம் மூலம் வெட்டியெடுத்தல்.

pneumonia : சீதசன்னி; சளிக் காய்ச்சல்; நுரையீரல் காய்ச்சல்; நுரையீரல் அழற்சி : நுரையீரல் இழைமங்களின் ஒரு பகுதி அல்லது முழுவதும் வீங்கிய நிலை. இந்நோய் இரண்டு நுரையீரல்களையும் பாதித்தால் அது 'இரட்டை நுரையீரல் காய்ச்சல்' எனப்படும். ஒரு நுரையீரலைப் பாதித்தால் அது

'ஒற்றை நுரையீரல் காய்ச்சல்' எனப்படும்.

pneumonitis : நுரையீரல் திசு அழற்சி; மூச்சுப்பையழற்சி : நுரையீரல் திசுக்களில் ஏற்படும் வீக்கம்.

pneumonolysis : நுரையீரல் பிரிப்பு : மார்புக் குழிவறைச் சுவர்களுடன் நுரையீரலை இணைத்திருக்கும் திசுக்களை வெட்டிவிடுதல்.

pneumonoperitonitis : வளிய வயிற்றுள்ளுறையழற்சி : வயிற்றுள்ளுறைக் குழிவறைக்குள் வாயுவுடன் வயிற்றுள்ளுறையழற்சி.

pneumoperitoneography : வளியவயிற்றுள்ளுறை வரைபதிவு : வயிற்றுள்ளுறைக் குழிவறைக்குள் காற்றைச் செலுத்தி பின் வயிற்று உறுப்புக்களையும் வயிற்றுள்ளுறையையும் எக்ஸ்ரே படமெடுத்து பரிசோதனை.

pneumoperitoneum : வளிய வயிற்றுள்ளுறை : அகநோக்கிப் பரிசோதனையின்போது, வயிற்றுள்ளுறைக் குழிவறைக்குள் காற்று அல்லது வாயு இருத்தல்.

pneumoperitonitis : வளிய வயிற்றுள்ளுறையழற்சி : வயிற்றுள்ளுறைக் குழிவறைக்குள் காற்று அல்லது வாயு தேங்கிய வயிற்றுள்ளுறையழற்சி.

pneumopleuroparietopexy : நுரையீரலும் உறையும் சுவர்நிலை நிறுத்தம் : நுரையீரலையும் அதன் உறையையும் மார்புக் காயத்தின் ஓரத்தில் அறுவை மூலம் ஒட்டி வைத்தல்.

pneumopyelography : வளிய நீரகவட்டில் வரைபதிவு : சிறுநீரக வட்டிலுக்குள் காற்று அல்லது ஆக்சிஜன் செலுத்தி சிறுநீரக வட்டிலையும் சிறுநீர்க்குழலையும் கொண்ட எக்ஸ்ரே படம்.

pneumopyoperitoneum : சீழ் வளிய வயிற்றுள்ளுறை : வயிற்றுள்ளுறைக் குழியறைக்குள் வாயு அல்லது காற்றுடன் சீழ் தேங்குதல்.

pneumoradiography : வளிய எக்ஸ்ரே படப்பதிவு : காற்று அல்லது ஆக்சிஜனை செலுத்திய பிறகு ஒரு பகுதி எக்ஸ்ரே படப்பதிவு.

pneumotherapy : நுரையீரல் மருத்துவம் : 1. நுரையீரல் நோய்களுக்கு மருத்துவம். 2. அடர்த்தி குறைந்த உறைவித்த வாயுக்களால் உண்டாகும் நோய்களுக்கான மருத்துவம்.

pneumothorax : நுரையீரல் உறைகாற்று நோய்; உறைவளி நோய் : நுரையீரல் திசுக்களை அழுத்தும் வகையில் நுரையீரல் உறையில் காற்று அல்லது

வாயு நிறைதல். இது ஈளை நோயினால் (ஆஸ்துமா) உண்டாகலாம்.

pneumoventriculography : வளியமூளை நீரறைவரைபதிவு : மூளை நீரறைகளுக்குள் காற்றைச் செலுத்தி எக்ஸ்ரே படப்பதிவு.

PNI : உளவியல் நரம்பு நோய்த் தடுப்பியல்.

pock : பெரியம்மைக் கொப்புளம்.

pock monk : அம்மைத்தழும்பு.

pox : அம்மை; பெரியம்மை.

Poculum Diogenes : குழிய உள்ளங்கை : கைத்தசைகள் சுருங்குவதால் உள்ளங்கை கோப்பை போல குழிவு உண்டாதல், கிரேக்க தத்துவஞானி டயோஜீன்ஸ் பெயரைப் பெற்றுள்ளது.

podalic : காலடி : 1. காலடி தொடர்பான. 2. குழந்தை பிறப்பின் போது காலடியை பயன்படுத்துவது, குறிப்பாக காலடித் திசை திருப்பல்.

podencephalus : மூளை கருக் குழந்தை : துருத்திய மூளையின் பெரும்பகுதி மண்டையோட்டுக்கு வெளியிலிருக்கும் உருக்குறையுடைய முதிர்கரு.

podiatrist : காலடி மருத்துவர் : காலடிகளின் நோய்களுக்கு

மருத்துவம் செய்வதில் சிறப்புத் தகுதி பெற்ற மருத்துவர்.

podocyte : அடித்தட்டணு : சிறு நீரகத் திரணையின் பெளமன் உறையின் உள்வரியாயமைந்து உள்ள பல அடித்தகடுகளைக் கொண்ட மேற்றொலி அணுத் திரணை வடிப்பு வெளியேற இவ்வடுக்கில் இடைவெளிகள் உள்ளன.

pododynamometer : கால் தசை திறனளவி : கால் மற்றும் காலடித்தசைகளின் வலுவை சோதிக்கும் கருவி.

podophyllum : போடோஃபில்லம் : சில காம்புப் புற்றுகளின் மேல் தடவி மருத்துவம் செய்ய உதவும் மஞ்சள் குங்கிலியத்தின் உலர்ந்த வேர்களும் வேர்த்தண்டுகளும்.

poikiloderma : மிகைநிறத்தோல் : மெலிந்து நிறமி மிகுந்து பல வண்ணப் புள்ளிகளுடன் தோற்றமளிக்கும் தோல்.

poikilotherm : சூழல் வெப்பப் பிராணி : சூழல் வெப்பத்திற்கேற்ப உடல் வெப்ப நிலை மாறும் குளிர் இரத்தப் பிராணி.

point : புள்ளி : 1. ஓரிடம் அல்லது சிற்றிடம். 2. ஒரு பொருளின் கூர்முனை. 3. உடையப்போகும் சீழ்க்கட்டியின் மேல்முனை. 4. இட, நேர, அளவின் நிலை.

poise : சமநிலை : 1. ஒரு நீர்மத்தின் பாகுநிலை (குழைம நிலை)யளவு. ஒரு விநாடிக்கு ஒரு சென்டிமீட்டருக்கு எத்தனை கிராம்கள் எனுமளவு. பிரெஞ்சு உடலியக்கவியாளர் ஜீன்பாய்சியுஸ் பெயராலமைந்தது. 2. நிதானமான கருத்து அல்லது நடத்தையை கடைப்பிடித்தல்.

Poiseuille's law : பாய்சியுல்லின் விதி : ஃபிரெஞ்சு உடலியக்கவியலாளர் ஜீன்பாய்சியுஸ் வகுத்த விதி. சிறு குழல்களின் வழியே நீர்மங்கள் பாயும் வேகம், குழல்களின் அழுத்தம் மற்றும் ஆர அளவுக்கேற்ப மாறும். ஆனால் குழலின் நீளம், நீர்மத்தின் குழைமத்தின் அளவுக்கு நேர்எதிர் அளவில் மாறும்.

Poiseuille's space : வேகவெளி: தந்துகிச் சுவருக்கு அருகிலுள்ள வெள்ளணுக்கள் மெதுவாக நகருவதும், நடுவிலுள்ள சிவப்பணுக்கள் மிக வேகமாக நகரும் நிலை.

poison : நஞ்சு : ஒரு உயிரியை வழக்கமாக பாதிக்கும், காயப்படுத்தும் அல்லது கொல்லும் வேதிப்பொருள்.

poisoning : நஞ்சுட்டல் : நஞ்சால் விளையும் உடல் அறிகுறிகள். நஞ்சிருப்பதை அறியாததாலோ, விரும்பிச் செய்யாமலோ அல்லது விபத்தின் காரணமாக இருக்கலாம்.

poisonous : நச்சுத்தன்மைய : நஞ்சின் முதன்மைகளைக் கொண்ட.

polarimeter : ஒளிமுனைப்பாக்கமானி : ஒளி முனைப்படுதள சுழற்சி அல்லது முனைப்படும் ஒளியின் அளவை அளக்கும் கருவி.

polariscope : ஒளிமுளைநோக்கி: முனைப்பட்ட ஒளி அளக்கப் பயன்படும் கருவி.

polarity : முனை நிலை : 1. முனைகள் கொண்ட நிலை. 2. இரு துருவங்களின் நேரெதில் விளைவுகள் தென்படுதல். 3. உயிரணு உட்பொருட்கள் தொடர்புநிலை.

polarisation : முனைப்பாக்கம் : 1. முனைநிலை இருத்தல். 2. அதிர்வுகள் ஒரு தளத்தில் மட்டும் தோன்றும் ஒளிநிலை. 3. உடலில் நேர்மின் நிலையும் எதிர்மின் நிலையும் பிரிக்கப்படும் முறை. 4. தூண்டப்படக் கூடிய அணு ஒய்வு நிலையில் அணுப்படலத்தில் உள்ள மின் நிலை.

polarised : முனைப்படுத்தப்பட்ட: ஒரே நேரத்தில் நேர்மின், நிலை எதிர்மின் நிலை போன்ற ஒன்றுக்கொன்று எதிரான நிலைகள் அல்லது விளைவுகள் இருக்கும் நிலை.

poldine methylsulphate : போல் டின் மெத்தில்சல்ஃபேட் : உணவு உண்டவுடன் இரைப்பையில் அமிலம் சுரப்பதைக் கட்டுப் படுத்தும் மருந்து.

polio : இளம்பிள்ளை வாதம் : குழந்தைகளின் முதுகுத்தண்டின் சாம்பல்நிற உட்பகுதியில் ஏற்படும் அழற்சி. இது ஒரு வகை நோய்க் கிருமியினால் உண்டாகிறது. இந்த நோய்க் கிருமிகள், மலத்தில் காணப்படுகின்றது. உடலுக்குள் இவை எவ்வாறு புகுகின்றன என்பது தெரியவில்லை. இந்நோய் பெரியவர்களையும் பாதிக்கிறது.

polioencephalitis : மூளைவாத அழற்சி : பெரு மூளையில் ஏற்படும் வாத வீக்கம்.

poliomyelitis : இளம்பிள்ளை வாதம் : முதுகுத்தண்டின் சாம்பல் நிற உட்பகுதியில் ஏற்படும் அழற்சி, மூளைத் தண்டிலும், முதுகுத்தண்டிலும் உள்ள முன் பக்கக் கொம்புகளின் இயக்க நரம்பணுக்களை ஒரு கொள்ளை நோய்க் கிருமி தாக்குவதால் இது உண்டாகிறது. இளம் பிள்ளைக்கு ஐந்து வயதிற்குள் உரியவாறு சொட்டு மருந்து கொடுத்தால் இந்நோயிலிருந்து காப்பாற்றலாம்.

polio viruses : இளம்பிள்ளை வாதக் கிருமி : இளம்பிள்ளை வாதத்தை உண்டாக்கும் நோய்க் கிருமிகள். வைரஸ் நுண்ணுயிரி.

politzer's bag : போலிட்சர் பை : முன் தொண்டையிலிருந்து நடுக் காதுக் குழிவரையில் செல்லும் குழாயை உப்பச் செய்வதற்கான ஒரு ரப்பர் பை.

pollen : மகரந்தத்தூள் : பூச்சிகள் அல்லது காற்றால் பரவும் விதை செடிகளின் நுண் துகள்கள் காற்றில் பரவும் பல பூந்தாதுக்கள் ஒவ்வாமைக் காரணிகளாக செயல்படுகின்றன.

pollicization : சுட்டு விரல் குறுக்க அறுவை; கட்டை விரல் மாற்றம்: சுட்டு விரலைச் சுழற்றி, பெரு விரலின் நிலைக்குக் கொண்டு வருவதற்காகச் குறுக்குவதற்குச் செய்யப்படும் ஒருவகை அறுவை மருத்துவம்.

pollution : மாசுபடுத்தல் : அழுக்கான அல்லது நச்சுப் பொருட்கள் கொண்டு, அசுத்தமாக்கும் அல்லது தூய்மைகெடும் நிலை.

polya operation : இரைப்பை அறுவை : இரைப்பையின் ஒரு பகுதியில் செய்யப்படும் அறுவை மருத்துவம். போல்யா விளக்கியது.

polyadenitis : பல சுரப்பழற்சி : பல நிணக்கணுக்கள், குறிப்பாக கழுத்து நிணக்கணுக்களின் அழற்சி.

polyadenomatosis : பல சுரப்புக் கட்டி : பல சுரப்பு குறிப்பாக நாளமில்லா சுரப்புக் கட்டிகள்.

polyalgnesia : பலவிடவலி : ஒரு பகுதியின் ஒரு தூண்டுதல், பல பகுதிகளில் உணர்வுண்டாக்கல்.

polyandry : பலகணவருடைமை: ஒரே நேரத்தில் ஒன்றுக்கு மேற்பட்ட கணவர்களை வைத்துக் கொள்ளும் பழக்கம்.

polyarteritis : பல தமனி அழற்சி; தமனிகள் அழற்சி : பல தமனிகளில் ஏற்படும் வீக்கம். இதனால் பாதிக்கப்பட்ட நாளங்களில் வீக்கமும் குருதியுறைவும் ஏற்படுகிறது. மேற்கொண்டு சேதம் உண்டாகுமானால் இரத்தப் போக்கு ஏற்படுகிறது.

polyarthralgia : பல மூட்டு வலி: பல்வேறு மூட்டுகளிலும் உண்டாகும் நோவு.

polyarthritis : பலமூட்டு அழற்சி; மூட்டுகள் அழற்சி; பன்மூட்டழற்சி: பல மூட்டுகளில் ஒரே சமயத்தில் உண்டாகும் வீக்கம்.

polybactrin : பாலிபாக்டரின் : நியோமைசின் சல்ஃபேட் பாலிமிக்கின்-பி, பாசிட்ராசின் ஆகியவை கலந்த ஒரு கலவையின் வணிகப் பெயர். இது ஓர் உயிர்ப் பொருள் எதிர்ப்புத் தெளிப்பு மருந்து. காயங்கள், அறுவை மருத்துவக் காயங்களைக் குணப்படுத்தப் பயன்படுத்தப்படுகிறது.

polybasic : பல்கார : ஒரு காரத்துடன் சேரும் இரண்டு அல்லது மேற்பட்ட ஹைட்ரஜன் அயனிகளைக் கொண்ட அமிலம்.

polyblast : பல்கருவணு : அழற்சி வெளிப்பாடுகளில் காணப்படும் ஒரு உட்கரு கொண்ட விழுக்கணு.

polycarbophil : பல்கார்போஃபில்: பருப்பொருள் கொண்ட மலமிளக்கியை தயாரிக்கப் பயன்படும் நீரேற்கும் பொருள்.

polychemotherapy : பல்வேதியல் மருத்துவம் : மருத்துவத்தில் ஒரே நேரத்தில் பல வேதியல் பொருள்களைப் பயன்படுத்தல்.

polychromatic : பல்நிற : ஒன்றுக்கு மேற்பட்ட வண்ணங்களில் நிறமேற்றும் பல நிற திசுவியல் சாயங்கள்.

polychromatophil : பல்நிறமேற்பணு : பல சாயங்களால் நிறம் பெறும் ஒரு அணு குறிப்பாக குருதிச் சிவப்பணு.

polychromatophilia : பல நிறமேற்கும் நிலை : அமில, கார சாயப் பொருள்களில் நிறம் பெறும் அணுக்களின் தன்மை. 2. அமில, கார, நடுநிலை சாயங்களை ஏற்கும் தன்மையை வெளிப்படுத்தும் சிவப்பணு.

polycrotism : பல் சிறு துடிப்பு : ஒவ்வொரு நாடிப் பதிவின் இறங்கு கோட்டில் பல இரண்டாம் நிலை அலைகள் காணப்படும் வாய்ப்பு நிலை போக்கி.

polycystic : பல நீர்க்கட்டி : பல நீர்க்கட்டிகளையுடைய, சிறு நீரக நோய். இது பெரும்பாலும் நுரையீரல் கட்டிகளுடன் தொடர்புடையது.

polycythaemia : சிவப்பணுப் பெருக்கம்; சிவப்பணு மிகைப்பு; சிவப்பணு மிகை நோய் : இரத்தத்தில் சுற்றோட்டமாகச் செல்லும் சிவப்பணுக்களின் எண்ணிக்கை பெருகுதல். இது நீர்ம இழப்பு காரணமாக ஏற்படலாம். ஒரு பிறவி இதய நோயில் ஏற்படுவது போன்று, ஆக்சிஜனைக் கொண்டு செல்லும் திறனை அதிகரிப்பதற்காகவும் உண்டாகலாம்.

polydactyly : மிகைவிரல்; விரல் மிகைப்பு : கை-கால்களில் இயல்பான எண்ணிக்கைக்குக் கூடுதலாக விரல்கள் இருத்தல்.

polydipsia : பெருந்தாகம்; நீர்வேட்கை; வெகுதாகம் : அளவுக்குமீறித் தாகம் எடுத்தல்.

polydystrophy : பல் இணைப்புத் திசுக்குறை : இணைப்புத் திசுவில் பல்வேறு பிறவிக் கோளாறுகள் காணப்படும் நிலை.

polyene : பாலியீன் : ஆம்ஃபோ டெரிசின்பி மற்றும் நிஸ்டேட்டின் போன்ற பூஞ்சைக் காளான் எதிர்ப்பு மருந்துகள் போன்ற பல இரட்டைப் பட்டைகளைக் கொண்ட ஒரு வேதிப்பொருள்.

polyesthesia : பல் முனை உணர்வு : ஒரு முனைத்தூண்டல், பல முனைகளில் தொடுவது போன்ற உணர்வை ஏற்படுத்தும்படியான உணர்வுக் கோளாறு.

polygene : பல்மரபணு : ஒரு குணப்பாங்கில் பல மாறுதல்களை உண்டாக்க, ஒன்றாகச் செயல்படும் மரபணுத் தொகுதிகளில் ஒன்று.

polygenic : பல்மரபணுசார் : பலமுனைகளில் பல மரபணுக்களின் இடையீட்டுச் செயல்களால் விளையும் ஒன்றுக்கு மேற்பட்ட முனைகளில் மரபணுக்களின் இடையீடுகளால், ஒரு குணநிலை கட்டுப்படுத்தப்படுதல்.

polyglandular : பல்கரப்பு சார் : பல சுரப்பிகளை பாதிக்கும் அல்லது தொடர்புடைய.

polyglycolic acid : பாலிகிளைக் காலிக் அமிலம் : அறுவை மருத்துவத்தில் பயன்படும் பொருளைத் தயாரிக்கப் பயன்படும் கிளைகோலிக் அமில அன்ஹைட்ரைடின்மீச்சேர்மம்.

polygnathus : இணைத்தாடை இரட்டையர் : அளவு வேறு பட்ட ஒட்டிப்பிறந்த இரட்டை குழந்தைகளில் சிறியது, பெரிய குழந்தையின் தாடையில் ஒட்டிப் பிணைந்திருத்தல்.

polygraph : பல்வரைவு : 1. ஒரே நேரத்தில், இரத்த அழுத்தம், நாடித்துடிப்பு, மூச்சியக்கத்தை பதிந்து காட்டும் கருவி. 2. பொய் கண்டுபிடிப்புக் கருவி, உணர்வு வெளிப்பாடுகளின் குறியீடுகளான உடலியக்க மாற்றங்களைப் பதிவு செய்யும் கருவி.

polyhydramnios : மிகைக் கருச் சவ்வூர்மம்; வெகு நீர்ப்பனிக் குடம் : கருவை அடுத்துச் சுற்றியுள்ள சவ்வில் சுரக்கும் நீர்மம் அளவுக்கு அதிகமாகச் சுரத்தல்.

polykaryosome : பல்உட்கருவணு: ஹெர்பிஸ்சிம்ப்ளெக்ஸ் தொற்றால் தூண்டப்பட்ட செல்களின் ஒட்டிணைப்பால் உருவாகும் பல உட்கரு கொண்ட உயிரணு.

polylysine : பாலிலைசின் : ஒரு பெப்டை இணைந்த இருலைசின் மூலக்கூறுகளைக் கொண்ட ஒரு பாலிபெப்டைடு.

polymerase : பாலிமெரேஸ் : மீச்சேர்ம இணைவுக்கு உதவும்

நொதி (நியூக்ளியோடைடுகளை இணைத்து பல் நியூக்ளியோடைடுகளை உருவாக்குதல்) உதாரணம் ரிவர்ஸ் டிரான்ஸ் கிரிப்டேஸ் நொதி-ஹெச்.ஐ. வைரஸில் உள்ளது.

polymerisation : மீச்சேர்ம இணைப்பாக்கம் : பல எளிய கூட்டுப் பொருள்கள் ஒன்றிணைந்து அதிக மூலக்கூறெடை கொண்ட ஒரு பொருளை உருவாக்கல்.

polymicrobial : பல்நுண்ணுயிர் சார் : பல இன நுண்ணுயிரிகளில் காணப்படும் நிலை.

polymorphic : பல் உருகொண்ட: 1. பல வடிவங்களில் தோன்றும். 2. வளர்ச்சியின் வெவ்வேறு படி நிலைகளில் பல வடிவங்களில் காட்சி தரும்.

polymorphism : பல் உரு நிலை: 1. இரண்டு வடிவங்களில் தோன்றும் டிஎன்ஏ வரிசை நிலையில் ஒரு பகுதி. 2. ஒன்றுக்கு மேற்பட்ட வடிவில் தோன்றுதல்.

polymyalgia rheumatics : தசைக் கீல் வாதம் : முதியவர்களுக்கு ஏற்படும் ஒரு நோய். இதனால், தோள் பட்டைகளிலும் இடுப்புக்குழித் தசைகளிலும், முதுகந்தண்டிலும் கடும் வலி தோன்றும். காலை நேரத்தில்

தசைப்பிடிப்பும் உண்டாகும். இது சுன்னப் பொட்டெலும்பு நாடி அழற்சியுடன் தொடர்புடையது. இது கீல் வாயு மூட்டு வீக்கத்திலிருந்து வேறுபட்டது.

polymyoclonus : பல் தசைத் துடிப்பு : பல தசைகளும் ஒரே நேரத்தில் அல்லது வேகமாக ஒன்றுக்குப்பின் ஒன்றாக துடிக்கும் தசைச் சுருக்கத் துடிப்பு.

polymyositis : தசை நலிவு : பெரும்பாலும் நடுவயதில் ஏற்படும் தசை நலிவு நோய் தசையில் அழற்சி மாறுபாடுகள் ஏற்படுவதால் இது உண்டாகிறது.

polymyxin B : பாலிமைச்சின்-பி : கிராம்சாயம் எடுக்காத நோய்களுக்குப் பயன்படுத்தப்படும் ஓர் உயிர் எதிர்ப்பொருள். இதனைத் தசை வழி ஊசி மூலம் செலுத்தினால் வலியுண்டாகும் என்பதால், நரம்புவழி, மெல்லமெல்லக் கொடுக்கப்படுகிறது. காது, கண் நோய்களுக்கும் இதிலிருந்து மருந்து தயாரிக்கப்படுகிறது.

polyneural : பல்நரம்பிய : பல நரம்புகளுடன் தொடர்புடைய, பல நரம்புகளால் வழங்கப்படும் அல்லது பல நரம்பு பாதிப்பு.

polyneuritis : பன்முக நரம்பழற்சி; பல நரம்பழற்சி.

polyneuromyositis : பல்நரம்புத் தசையழற்சி : பல் நரம்பழற்சியும் பல்தசையழற்சியும் ஒன்றாக சேர்ந்து பாதித்த நிலை.

polyneuropathy : பல் நரம்புக் கோளாறு : ஒரே நேரத்தில் பல வெளிப்புற நரம்புகளை பாதிக்கும் நரம்புக் கோளாறு.

polyneuroradiculitis : பல் நரம்பு வேரழற்சி : நரம்பு வேர்கள், வெளிப்புற நரம்புகள், தண்டு வட நரம்பு முடிச்சுகளின் அழற்சி.

polyoma : கட்டிக்கிருமி : கட்டி உண்டாக்கும் கிருமிகளில் ஒன்று.

polyomavirus : பாலியோமா வைரஸ் : பாலியோமா வைரஸ் துணைக் கருடும்பத்தில் ஒரு உறுப்பு.

polyopia : நல்வடிவக்காட்சி பல் உரு பார்வை : ஒரே பொருளின் பல்வேறு உருக்காட்சிகள் தோன்றும் பார்வைக்கோளாறு.

polyotia : பல்காது : தலையின் ஒன்று அல்லது இரண்டு பக்கமும் மிகையான காது உள்ள ஒருவர்.

polyploidy : பன்மடியம் : சரியான எண்ணிக்கையிலான நிறக்கோல் (இனக்கீற்று) போல் பலமடங்கு கொண்ட உயிரணுக்கரு

polyp; polyous : சவ்வுக் கழலை; விழுது; சவ்வுக்கட்டி : சுருப்பை,

மூக்கு போன்ற சளிச்சவ்வுப் பரப்பு களில் உண்டாகும் கழலைக்கட்டி.

polypectomy : தொங்கு தசை அறுவை; விழுது நீக்கம்; விழுது எடுப்பு : தொங்கு தசையை அறுவை மருத்துவம் மூலம் அகற்றுதல்; விழுதுத் தடை நீக்கம்.

polypeptides : அமினோப் புரதங்கள் : நீரால் பகுக்கும்போது இரண்டுக்கு மேற்பட்ட அமினோ அமிலங்களைக் கொடுக்கும் புரதங்கள்.

polypharmacy : பன்முக மருந்து; பல மருந்து மருத்துவம் : ஒரே நோயாளிக்கு வாய்வழி உட்கொள்ளப்படும் பல மருந்துகளை எழுதிக்கொடுத்தல். இது நோயாளி மருத்துவரின் அறிவுரையைப் பின்பற்றாமல் போவதற்கு வழிவகுக்கும்.

polypoid : தொங்கு தசை போன்ற; விழுதுரு; விழுதனைய : தொங்கு தசையை ஒத்திருக்கின்ற.

polyposis : பெருங்குடல் தொங்கு தசை; விழுதியம் : பெருங்குடலில் ஏராளமான தொங்கு தசைகள் இருத்தல். இது பெரும்பாலும் மரபாக ஏற்படுகிறது. இது பொதுவாகப் பெருங்குடல் புற்றுக்கு வழி வகுக்கிறது. தொங்கு தசையை அகற்றுவதே இதைத் தடுப்பதற்குரியவழி.

polypectum : மலக்குடல் தொங்கு தசை.

polypous : காம்புக்கட்டி : ஒரு அல்லது பல காம்புடைக் கட்டிகளைக் கொண்ட தன்மையுடைய.

polypropylene : பாலிபுரோபிலின்: சவ்வு ஆக்சிஜனூட்டுக் கருவி மற்றும் அறுவை மருத்துவ வார்ப்புகளிலும் பயன்படுத்தப்படும் வெப்பத்திலுருகும் செய்பொருளான பாலிமெர்.

polyribosome : பாலிபோசம் : பெப்டைடு உருவாக்கத்தில் பங்குபெறும் செய்தியேந்தி ஆர்.ஏ.வால் இணைக்கப்படும் இரண்டு அல்லது மேலதிகரை போசம்கள்.

polysaccharide : சர்க்கரைக் சேர்மங்கள் ($C_6H_{10}O_5$) : பல்வேறு ஒற்றைச் சர்க்கரைச் சேர்மங்களைக் கொண்டுள்ள கார்போஹைட்ரேட்டுகள் மாச்சத்து, இன்சூலின், கிளைக்கோஜன், டெக்ஸ்டிரின், செல்லுலோஸ் ஆகியவை இவ்வகையின.

polyserositis : பன்முக நிணநீர்ச்சவ்வழற்சி : பல்வேறு குருதி நிணநீர்ச்சவ்வுகளில் உண்டாகும் வீக்கம். மரபணு முறையில் உண்டாகும் இவ்வகை அழற்சியை 'மத்திய தரைக்கடல் காய்ச்சல்' என்பர்.

polysomnography : பல் தூக்க வரைபதிவு : பல்வேறு படி

நிலைகளில் தூக்கம் வருநிலை, தூக்கப்பிரி நிலையளவு மூச்சு நிறுத்தல் ஆகியவை தொடர்ந்து ஈ.சி.ஜி., ஈ.ஈ.ஜி., ஈ.ஓ.ஜி., (மின் கண்வரை பதிவு) ஈ.எம்.ஜி., (மின்தசை வரைபதிவு) ஆகியவைகளைக் கண்காணிக்கப்படும் சோதனை முறை.

polysomy : பலநிறக்கோலிமை : இயல்பான ஒன்றிணையில் மேற்பட்ட எண்ணிக்கையில் நிறக்கோல்கள் இருத்தல்.

polyspermia : விந்துப்பெருக்கம் : இயல்புக்கு மீறி மிக அதிக அளவு விந்து நீர் சுரத்தல்.

polystyrene : பாலிஸ்டீரீன் : பல் (மருத்துவத்தில்) தளம் உருவாக்கப் பயன்படும் ஒரு ஸ்டீரீனை மீச்சேர்வ இணைவின் மூலம் தயாரிக்கப்படும் ஒரு கூட்டினைப் பொருளான (ரெசின்) பிசின் வகை.

polythiazide : பாலித்தயாசிடூ : சிறுநீர் சுழிப்பதை ஊக்குவிக்கும் மருந்து.

polyuria : மிகைச் சிறுநீர்ப்போக்கு; சிறுநீர் மிகைப்பு; சிறுநீர்ப்பெருக்கு : சிறுநீர் அளவுக்கு அதிகமாகக் கழிதல்.

Pomeroy sterilisation : போம ராய் கருத்தடை : வயிற்றைத்

திறந்து, கருப்பைக் குழல்களின் நடுப்பகுதியைக் கட்டிவெட்டும் முறைக்கு அமெரிக்க மகளிர் நோய் மருத்துவர் ஆர். போம ராயின் பெயர்.

Pompe's disease : போம்பே வியாதி : 1. கிளைக்கோஜன் சேர்ப்பு வியாதியின் இரண்டாம் வகை. 2. தசை வீக்கமும், மனக்கோளாறும் முக்கிய அறிகுறிகளாக இனம் குழந்தைகளில் விரைவில் மரணமடையச் செய்யும் நோய்.

pompholyx : தோல் கொப்புளம்; தோல் குமிழ்வு : தோலில் உண்டாகும் குமிழான கொப்புளம். இதனால் நமைச்சல் அல்லது எரிச்சல் ஏற்படும்.

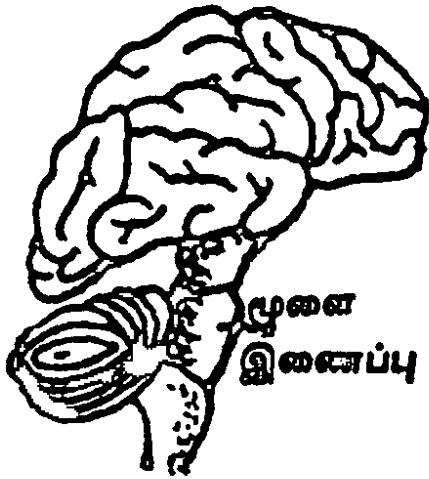
POMR : சிக்கல் சார்ந்த மருத்துவ வரலாறு.

Ponderax : பாண்டெராக்ஸ் : ஃ பெ ன் ஃ பு ளு ர ரா மி ன் ஹைட்ரோ குளோரைடு என்ற மருந்தின் வணிகப்பெயர்.

pons : திகப்பாலம்; முகுளம்; மூளைப்பாலம் : மூளையின் இரு பாதிகளையும் இணைக்கும் நரம்பிழைப் பட்டை.

ponstan : பான்ஸ்டான் : மெஃபி னாமிக் அமிலத்தின் வணிகப் பெயர்.

pons varoli : முளை இணைப்பு; நரம்புப் பாலம் : முளையின் இரு பாதிகளையும் இணைத்து



முளை இணைப்பு

முளையின் பல்வேறு பகுதிகளையும் இணைக்கின்ற நரம்பிழைத் தொகுதி.

pontiac fever : பாண்டியாக்காய்ச்சல் : சளிக்காய்ச்சல் (இன்ஃபுளுயென்சா) போன்ற ஒருவகைக் காய்ச்சல். இது நுரையீரல் தொடர்பானது அன்று.

popliteal : முழங்கால் பின்பகுதி சார்ந்த : முழங்காலின் பின்னாலுள்ள குழிவுக்குரிய.

popliteus : பின்கால் தசை; தசை; முழங்காலின் : துடையின் பிற்பகுதி சார்ந்த இடத்திலுள்ள ஒரு தசை. இது காலை மடக்கவும் சுழற்றுவதற்கும் உதவுகிறது.

poradenitis : பின்சிறுகுடல் அழற்சி : பின் சிறுகுடல் சுரப்பிகளில் வலியுடன் ஏற்படும் திரட்சி. அரையாப்புக் கட்டியின்போது இது உண்டாகிறது.

porcelain doll face : போர்செலெய்ன் பொம்மை முகம்: தைராயிடு குறை சுரப்பில் கிளைக்கோ அமைனோகிளைக் காண்கள் சேர்ந்துவிடுவதால், பெரியவர்களில் முகம் வீங்கி வெளுத்து மிக்ஸெடீமா எனும் அடிச்சவ்வு வீக்க நிலை.

pore : நுண்துளை/மயிர்க்கண்; சிறுதோல் ஓட்டை; புரை : வியர்வைச் சுரப்பிகளுக்குச் செல்லும் நாளங்களின் ஒரு வாய். தோல் மேற்பரப்பில் இவற்றை நுண்ணிய அடுக்குத் தசைகள் கட்டுப்படுத்துகின்றன. குளிரில் இது சுருங்கி அடைபட்டும் வெப்பத்தில் விரிவடைந்தும் இது நடைபெறுகிறது.

porencephalitis : குழிய முளை அழற்சி : முளைத் திசுவில் குழிவறைகள் உண்டாகும் முளையழற்சி.

porin : போரின் : கசிவுப் பாதையாகச் செயல்படும் கிராம் சாய மேற்காத கிருமிச் சுவர்களின் வெளிச் சவ்வினுள்ள வோல்ட்டேஜ் வாயிலமை சவ்வுச் செல்வழி.

poroma : போரோமா : 1. தோல் காய்ப்பு (தடிப்பு). 2. எலும்பு வெளி வளர்ச்சி. 3. வியர்வைச் சுரப்பிகளின் வாயில் தோலணுக் கட்டி.

porosis : போரோசிஸ் : 1. எலும்பு முறிவு சீர் வளரும் போது உண்டாகும் காய்ப்புக் கட்டி. 2. குழிவறையமைப்பு.

porphin : பார்ஃபின் : பார்ஃபைன்களின் அடிப்படையாக உள்ள டெட்ராபைரோல் உயிர்க்கரு.

porphobilinogen : பார்ஃபோபிலினோஜன் : ஹீம் இணைப்பாக்கத்தில் இடையில் உருவாகும் பொருள். தீவிர பார்ஃபைரின் சிறுநீரிய நிலையில் மிகுந்த அளவில் சிறுநீரில் காணப்படுகிறது.

porphyria : போர்ப்பைரின் வளர்சிதை மாற்றப்பிழை : போர்ப்பைரின் வளர்சிதை மாற்றத்தில் உள்ள உள்ளார்ந்த பிழை. இது பொதுவாக மரபுவழி உண்டாகும். இது நரம்பு மற்றும் தசைச்சிசுக்களில் நோய்க்குறி மாறுதல்களை ஏற்படுத்துகிறது. சில நோய்களில், மலம் அல்லது சிறுநீர் அல்லது இரண்டிலும் போர்ப்பைரின் இருக்கும்.

porphyrins : போர்ப்பைரின் : குருதிவண்ணப் பொருள் போன்ற

மூச்சுக்குழாய் நிறமி களுக்கு அடிப்படையாக அமைந்துள்ள ஒளியுணர்வுக் கரிமக் கூட்டுப் பொருள். யூரோபோர்ப்பைரின், காப்ரோபோர்ப்பைரின் ஆகியவை இயற்கையாகக் கிடைக்கும் போர்ப்பைரின்கள்.

porphyrinuria : சிறுநீர் போர்ப்பைரின் : சிறுநீரில் அளவுக்கு அதிகமாக போர்ப்பைரின் இருத்தல். இது வளர்சிதை மாற்றத்தில் ஏற்படும் உள்ளார்ந்த பிழையினால் உண்டாகிறது.

Porro's operation : போர்ரோ அறுவை : சிசேரியன் அறுவைக்குப்பின், கருப்பை, கருப்பைக்குழல்கள் மற்றும் முட்டைப்பைகளை நீக்கும் அறுவை மருத்துவத்துக்கு இத்தாலிய மகப்பேறு மருத்துவர் எடுவார்டோ போர்ரோவின் பெயரிடப்பட்டுள்ளது.

porta : கல்லீரல் பிளவு : கல்லீரலின் குறுக்கேயுள்ள பிளவு.

portal (vein) : கல்லீரல் சிரை : கல்லீரலுக்குக் குருதி கொண்டு செல்லும் குருதி நாளம்.

portahepatitis : கல்லீரல் சிரையழற்சி; ஈரல் வாயில் அழற்சி: கல்லீரல் சிரையில் ஏற்படும் வீக்கம்.

portal hypertension : கல்லீரல் சிரை மிகையழுத்தம்; ஈரல்

அழுத்த மிகைப்பு : கல்லீரல் சிரையில் அழுத்தம் அதிகரித்தல். இது பொதுவாக ஈரலரிப்பு காரணமாக உண் டாகிறது.

portal circulation : கல்லீரல் சிரை; இரத்தவோட்டம்; சுற்றோட்டம் : குடல், கணையம், மண்ணீரல், இரைப்பை ஆகியவற்றின் இரத்தம் இதயத்திற்குத் திரும்புவதற்கு முன்பு ஈரலில் சிரையினால் சேகரிக்கப்படுதல்.

portal vein : கல்லீரல் சிரை; வாயில் சிரை : கல்லீரலுக்கு இரத்தத்தைக் கொண்டு செல்லும் சிரை. இது 75 மி.மீ. நீளமுடையது. இது குடற் குழாய்ச் சவ்வுச் சிரைகள் ஆகியவை இணைந்து அமைந்தது.

portocaval : வாயில் பெருஞ்சிரைய : வாயில் சிரையையும் கீழ்ப்பெருஞ்சிரையையும் இணைக்கும் அறுவை மருத்துவத்தில் வாயில் சிரை மண்டலத்திலிருந்து இரத்தம் கீழ்ப்பெருஞ்சிரைக்கு திருப்பப்படுவதால் வாயிற்சிரை மிகையழுத்தம் குறைகிறது.

portoenterostomy : வாயிற்சிரை குடல் திறப்பு : பித்த நாள மின்மை கொண்ட ஒரு இளங் குழந்தையின் பித்தநீர் செல்ல வழியுண்டாக்கும் அறுவை முறை. இதில் நடுச்சிறு குடல், கல்லீரல் வாயிலுறுப்புகளுடன் அறுத்திணைக்கப்படுகிறது.

portography : வாயில்வரைபதிவு : மண்ணீரல் அல்லது வாயில் சிரைக்குள் ஒரு எக்ஸ்ரேயில் காணக்கூடிய நிற ஊடகப் பொருளை ஊசி வழியாக செலுத்தி வாயில் இரத்த சுழற்சியை எக்ஸ்ரே படப்பதிவு செய்தல்.

portosystemic : வாயில்-மண்டல : வாயில் மண்டல மற்றும் உடற்சிரை மண்டலங்களுக்கிடையேயான இணைப்புகள் பற்றியது.

port-wine naevus : போர்ட் ஓயின் நிறமறு : பிறவி நரம்பு நாளக்கோளாறு, தோலில் கரும்சிவப்பு-ஊதா மறுக்களாகத் தோன்றுதல்.

position : இருப்பு நிலை; இருக்கை; இருப்பிடம்.

positive pressure ventilation : ஆக்கமுறை அழுத்தக் காற்றூட்டம்; நேரழுத்த மூச்சோட்டம்: மூச்சு உள்வாங்குவதற்காக நுரையீரல்களில் ஆக்கமுறையில் காற்றழுத்தம் ஏற்படுதல். நுரையீரல் சுருங்குவதன் மூலம் மூச்சு வெளியேறுகிறது இயக்கழுத்தக் காற்றேற்றம்.

positron : போசிட்ரான்; நேர் மின்னேற்றி : மின்னணுவின் அதுபோன்ற எதிர்த் துகள். ஆனால் நேர்மின்னேற்றங் கொண்டது.

posseting : பத்தியப் பாலுட்டல்: குழந்தைகளுக்குக் கட்டிப் பாலைச் சிறிது சிறிதாகக் கொடுத்தல்.

postcardiotomy : இதய அறுவைக்குப்பின் : இதயத்திறப்பறுவைக்குப் பிந்திய காலம் பற்றியது.

postcaval : பெருஞ்சிரைப்பின் : கீழ்ப்பெருஞ்சிரைக்குப் பின்னுள்ளது பற்றியது.

postcentral : மையப்பின் : 1. மையத்துக்குப் பின்னால். 2. ரோலன்டோ பிளவுக்குப் பின்னால்.

Postericoid web : கிரைக்காய்டுப் பின்வலை : இரும்புக் குறை சோகையில், உணவுக்குழல் சீதச்சவ்வின் மடிப்பு ஒன்று விழுங்கும்போது கஷ்டமாக உள்ளது.

posterior : பின் : 1. புறம் அல்லது முதுகுநோக்கி. 2. பின் அமைந் துள்ள. 3. வால் நுனிப் பக்கம்.

posterior urethral valve : சிறுநீர்ப்புறவழிப் பின்புறத் தடுக்கிதழ் : பின்புறச் சிறுநீர்க்குழல் தடுக்கிதழ்கள்.

posteroanterior : பின்முன் : பின்னாலிருந்து முன்னாக அசைவு அல்லது பாய்தல் பற்றியது.

postanaesthetic : மயக்க மருந்தூட்டியபின்; உணர்வகற்றுப் பின்.

postanal : மலவாய்ப் பின்புறம்.

postcoital : புணர்ச்சிக்குப் பின் : கருத்தடை உறையைப் பயன்படுத்திப் பாலுறவு கொண்ட தன்பின்.

postconcussional syndrome : தலைமோதல் நோய்; தலைக் காயத்தின்பின் மயக்கம் : தலைக் காயம் ஏற்பட்டபின் ஏற்படும் தலைவலி. மயக்கம், மயக்க வுணர்வு போன்ற நோய்க் குறிகள்.

postdiphtheritic : தொண்டையடைப்பான் பின்னோய் : தொண்டையடைப்பான் நோய்த்தாக்குதலுக்குப் பிறகு உண்டாகும் உறுப்பு வாதம். மேல்வாய் உணர்வின்மை போன்ற நோய்க்குறிகள்.

posteruption : முளைத்துப்பின் : பல் முளைப்பதில் ஒரு படி நிலை. இதில் பல் அடைப்புத் தளத்தை அடைந்துள்ளது.

posthepatic : நுரையீரல் பின்புறம்; ஈரலின் பின்னால்.

postherpetic : அரையாப்புப் பின்புறம்.

posthitis : மானி நுதிவீக்கம்; மானி முனை அழற்சி.

posthumous : மரணத்தின்பின்; இறப்புக்குப்பின் : 1. தந்தை இறந்தபின் குழந்தை பிறத்தல்.

2. தாய் இறந்தபின், தாயின் வயிற்றிலிருந்து குழந்தையை அறுவை மருத்துவம் மூலம் வெளியில் எடுத்தல்.

postictal : வலிப்புப்பின் : ஒரு வலிப்பு அல்லது மூளைத் தாக்கத்தைத் தொடர்ந்து.

postload : பணிச்சுமைப்பின் : இதயவெளிப்பாடு மாற்றத்தினால் இதயத்துக்கு வேலை அதிகரித்தல்.

postmature : முதிர்ச்சிப்பின் : 42 வார கருவளர்ச்சிக்குப்பின் பிறந்த இளம் குழந்தையைக் குறிக்கும். 2. கணக்கிடப்படாத நாள்களுக்குப் பின் பிறந்த குழந்தை.

postmature baby : மாதங்கடந்த குழந்தை : எதிர்பார்த்த தேதிக்குப் பிறகு பிறந்த குழந்தை. 40 வாரங்களுக்கு அப்பாலும் வயிற்றிலிருந்து தாமதமாகப் பிறக்கும் குழந்தை.

postmenopausal : மாதவிடாய் நிறுத்தத்திற்குப் பின்.

postmortem : சடலப் பரிசோதனை; பிண ஆய்வு; பிணக் கூற்றாய்வு; மரணப் பின் ஆய்வு; இறப்புக்குப் பின் சடலத்தை அறுத்துப் பரிசோதனை செய்தல்.

postmyocardial infarction syndrome : மாரடைப்புப்பின் நோயி

யம் : தொடர்ந்து காய்ச்சல், இதய உறையழற்சி, நுரையீரலுறை நோய் ஆகியவை ஒரு மாரடைப்பு (இதயத் தசையழிவு)க்குப் பின் சில வாரங்கள் அல்லது மாதங்களில் தோன்றுதல், தற்காப்புத்தடுப்பாற்றல் காரணமாக இருக்கலாம்.

postnasal : மூக்குப் பின்புறம்; மூக்கின் பின்னால் : மூக்கிற்குப் பின்புறம் மூக்குத்தொண்டையில் அமைந்துள்ள.

postnatal : பேறுகாலத்திற்குப் பின்; பிறந்தவுடன்; பிறந்த பின் : குழந்தை பிறந்தபின் நிகழ்கிற.

postpallium : பேல்லியப்பின் : ரோலன்டோ பிளவுக்குப் பின்னுள்ள மூளைப்புறணியைக் குறிக்கும்.

postpartum haemorrhage : பேறு காலத்திற்குப்பின் இரத்த இழப்பு; பேற்றுக்குப்பின் ஒழுக்கு.

postoperative : அறுவை மருத்துவத்திற்குப்பின்; அறுவைக்குப் பிற்பாடு.

postpartum : பேறுகாலத்திற்குப் பின்; பேற்றுக்குப் பின்னர்.

postprandial : உணவுக்குப் பின்னர்.

postprimary tuberculosis : முதல்நிலைப்பின் டியூபர்குலோசிஸ் : முதல்நிலைத் தொற்றுக்குப்பின், மைக்கோபேக்டீரியம்

கிருமிக்கு எதிரான தடுப்பாற்றல் உருவான சில வாரங்களில் தோன்றும் டிபெர்குலோசிஸ்.

poststenotic : குறுக்கப்பின் : குறிப்பாக ஒரு தமனியில் குறுக்கப்பகுதி அல்லது சுருங்கிய பகுதிக் குதாரமாக.

postural : தோற்றம் சார்ந்த.

posture : தோற்ற நிலை; உடல் இருக்கை நிலை; தோரணை; இருப்பு நிலை : முழு உடலின் தோற்ற அமைப்பு அல்லது தோற்றத்தின் ஒரு பகுதி.

post urethral instillation : புறச் சிறுநீர் குழலைத் தாண்டி ஒழுக்குதல்.

postvaccinal : அம்மை குத்திய பின்.

potabla-6 : போட்டாப்லா-6 : பொட்டாசியம் பாராமினோ பென்சினேட் என்ற மருந்தின் வணிகப் பெயர்.

potassium chlorate : பொட்டாசியம் குளோரேட் : இலேசான நோய் நுண்மத்தடை. வாய் கழுவு மருந்துகளிலும், தொண்டைகழுவு நீர்மங்களிலும் பயன்படுகிறது. பொட்டாசியம் குளோரைடிலிருந்து வேறுபட்டது.

potassium chloride : பொட்டாசியம் குளோரைடு : பொட்டாசி

யத்திற்குப் பதிலாகப் பயன்படுத்தப்படும் கரைசல். தையாசைடு சிறுநீர்க் கழிவு மருத்துவத்தியிலும் பயன்படுத்தப்படுகிறது.

potassium citrate : பொட்டாசியம் சைட்ரேட் : சிறுநீரைக் காரத் தன்மையடையச் செய்கிறது. இன்னும் சிறுநீர்க்கட்டி முதலியவற்றில் பயன்படுகிறது. சல்ஃபோனாமைடு மருத்துவத்தின் போது சிக்கல்கள் ஏற்படாமல் தடுக்கப் பயன்படுகிறது.

potential : ஆற்றல் : 1. செய்யும் திறன் படைத்த உள்ளே மறைந்திருக்கும், இயலக்கூடிய. 2. ஒரு மின் ஆதாரத்திலுள்ள செயல்படும் திறனுள்ள, மின் அழுத்த நிலை.

potentiation : ஆற்றலூட்டம் : கூட்டிப் பார்ப்பதைவிட பெரிய அளவுடைய, ஒத்திசைவாற்றல்.

pottassium cyanide : பொட்டாசியம் சையனைடு : மிகக் கொடிய நஞ்சு வகை.

potassium deficiency : பொட்டாசியம் பற்றாக்குறை; பொட்டாசியம் குறைபாடு : மின் பகுப்புச் சமநிலை சீர்குலைதல். அளவுக்கு அதிகமான வாந்தியின்போது அல்லது வயிற்றுப்போக்கின்போது ஏற்படுகிறது.

சிறுநீர்ப் போக்கை அதிகரிக்கும் மருந்துகளை நீண்ட காலம் பயன்படுத்துவதாலும் உண்டாகலாம். குமட்டல், தசை நலிவு .இதன் அறிகுறிகள். இடையிடையே மாரடைப்பும் ஏற்படக்கூடும்.

potassium iodide : பொட்டாசியம் அயோடைடு : மூச்சுக்கிளைக்குழல் அழற்சியின் போது சளியகற்றும் மருந்தாகப் பயன்படுத்தப்படுகிறது. குரல்வளைச் சுரப்பி வீக்கத்தைக் குணப்படுத்தவும் பயன்படுகிறது.

potassium paraamino benzoate : பொட்டாசியம் பாராமினோ பென்சோயேட் : புறத்தோல் கழலைக்குப் பயன்படும் மருந்து. 3 கிராம் மாத்திரைகளை நாள் தோறும் நான்கு வேளை உணவுடன் வாய்வழியாகப் பல மாதங்கள் உட்கொள்ள வேண்டும்.

potassium perchlorate : பொட்டாசியம் பெர்க்குளோரேட் : கேடயச் சுரப்பியில் அயோடின் திரட்சியைக் கட்டுப்படுத்தும் மருந்து.

potassium permanganate : பொட்டாசியம் பெர்மாங்கனேட் : ஆற்றல்மிக்க தொற்றுத்தடை மருந்து. சுருஞ்சிவப்பு நிறமுடையது. மணம் அகற்றும் இயல்புடையது. காயங்களைக் கழுவும் கரைசலாகப் பயன்படுகிறது.

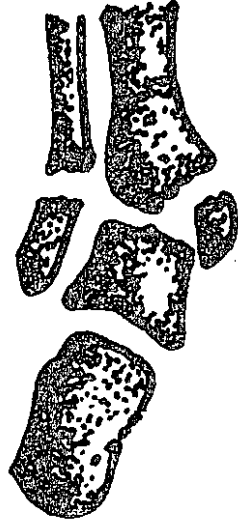
potency : வீரியம் : ஆற்றல்; சக்தி; வலிமை.

pott's disease : முதுகெலும்பு அழற்சி : முதுகந்தண்டு சொத்தையாதல்; முதுகந்தண்டுக் காசநோய். இதனால் முதுகெலும்பு இழைம அழுகல் ஏற்படுகிறது.



முதுகெலும்பு அழற்சி

pott's fracture : கணுக்கால் மூட்டுப்பெயர்வு : கணுக்கால் மூட்டு முறிந்து இடம் பெயர்தல். கணுக்கால் மூட்டுக்கு 75 மி.மீ. மேலேயுள்ள முன்கால் எலும்பின் கீழ்முனையிலும் சிம்பு காலின் வெளிப் புறத்திலுள்ள சிம்பு எலும்பிலும் முறிவு ஏற்படுதல். முன்கால் எலும்பின் கீழ்முனையிலும் சிம்பு காலின் வெளிப்புறத்தில்



கணுக்கால் மூட்டுப்பெயர்வு

உள்ள சிம்பு எலும்பிலும் முறிவு ஏற்படுதல். முன்கால எலும்பின் இடைச்சுத்தி எலும்பில் ஏற்படும் முறிவு.

potter's rot (potter's asthma; potter's bronchitis) : குயவர் நோய் : மண்பாண்டத் தொழிலாளர் களுக்கு மண் தூசியினால் உண்டாகும் கொடிய மார்ச்சளி நோய்.

poudrage : பொடிபூசுதல்; பொடி தூவுதல் : ஒரு நஞ்சல்லா உறுத்தும் தூளை, நுரையீரலுறையிடை வெளிக்குள் தூவி, நுரையீரலுறை ஒட்டவைத்தல்.

poultice: பத்துப் போடுதல் : ஒரு மெதுவான, ஈரமான, சூடான, கடுகு, ஆளிவிதை, சோப்பும எண்ணையும் கலந்த கலவை மாவை வினல் அல்லது வலைத் துணியடுக்குகளுக்குள் வைத்து

தோலின்மேல் பத்துப்போடுவதன் மூலம் அந்த இடத்தில் ஈரச் சூட்டு அல்லது உறுத்தலெதிர் நிலையை உண்டாக்குவது.

povidone iodine : போவைடோன் அயோடின் : அயோடனை விடுவிக்கும் ஒரு திரவம். இது, தோலிலும் சிலேட்டுமப் படலத்திலும் படும்போது அயோடின் மெல்ல மெல்ல விடுவிக்கப்படுகிறது. இதனால் இது அறுவை மருத்துவத்துக்கு முந்திய தோல் மருந்தாகவும், அலசிக் கழுவும் மருந்தாகவும் பயன்படுகிறது.

powder : தூள் : 1. நுண்ணிய தனித்தனி துகள்களின் திரட்சி. 2. ஓரளவு உலர்ந்த, நுண்ணிய தான பருப்பொருள். 3. அப்படிப்பட்ட தூளின் ஒரு அளவு.

power : திறன் : 1. ஆற்றல். 2. செயல் செய்யும் இயல் திறம். 3. வேலை நடக்கும் அளவு. 4. ஒரு ஒளிவில்லையின் பெரிதாக்கிக் காட்டும் அளவு. 5. நுண்ணோக்கி, ஒரு பொருளின் விட்ட அளவை பெருக்கிக் காட்டும் மடங்கு.

poxvirus : அம்மை நச்சுயிர் : பெரியம்மை, மாட்டம்மை, பால்பரு போன்றவற்றை உண்டாக்கும் ஈரிழை டி.என்.ஏ. கொண்ட பெரிய செங்கல் வடிவ நச்சுயிர்கள்.

PPS : இடுப்புக்குழி வலி நோய்.

PR : மலக்குடல் வழி : மலக்குடலை பரிசோதனை செய்வதற்காக அல்லது உடலுக்குள் பொருள்களைச் செலுத்துவதற்கான வழி.

practise (medical) : மருத்துவத் தொழில் : ஒருங்கிணைந்த நலவாழ்வுக்கான கவனிப்பை வழங்கும் மருத்துவத் தொழில் செய்தல்.

practitioner (medical) : மருத்துவத் தொழில் செய்பவர் : மருத்துவம் அல்லது அது சார்ந்த நலப்பணித் தொழில் செய்பவர்.

practolol : புரேக்டோலால் : இதயக்கீழறைத் துடிப்புக்கோளாறுகளின் மருத்துவத்துக்கு தரப்படும் மருந்து.

pragmatism : பயனீட்டுவாதம் : நடைமுறைக்கேற்பச் செயல்படுவதை வலியுறுத்தும் அணுகுமுறை.

pralidoxime : பிராலிடாக்ஸிம் : பூச்சிக்கொல்லி மருந்து நச்சுட்டலுக்கு சிகிச்சை தரப் பயன்படும் மருந்து. கோலினெஸ்டரேசை மீள் செயலாக்குவது.

prazosin : பிராசோசின் : மட்டுமீறிய இரத்த அழுத்தத்தை மட்டுப்படுத்தும் மருந்து. இது நேரடியான குருதிநாள விரிவகற்சி மூலமாக வெளி நரம்புகளில் விளைபுகிறது.

precancerous : புற்று நோய்க்கு முந்தி; புற்றுமுன் : புற்று நோய்க்கு முன்பு உக்கிரமில் லாமல் ஏற்படும் நோய்க் குறியியல் மாற்றங்கள். இந்த மாற்றங்களைத் தொடர்ந்து புற்று நோய் உண்டாகும் என்பர்.

precapillary : தந்துகிமுன்றிலை : ஒரு சிறு தமனி அல்லது சிறு சிரையின் கிளைகள் (தந்துகிகளாகப் பிரிவதற்கு முந்திய நிலை).

precipitate : மண்டிப்படிவு : 1. ஒரு கரைசலிலுள்ள பொருள், திடப்பொருளாக அடியில் படிகச் செய்தல். 2. படிவுப் பொருள். 3. மிக வேகமான நிகழ்வு, திடீர் மகப்பேறு போல.

precipitated labour : திடீர்ப்பேறுகாலம் : அவசரப் பேறுகாலம்.

precipitin : பிரிசிப்டின் : ஒரு காப்பு மூலத்துடன் சேர்ந்து ஒரு நோய்த் தடைக்காப்புத் தொகுதியை உண்டாக்கக்கூடிய ஒரு நோய் எதிர்ப்பொருள். இது பல நோய்களைக் கண்டறிய அடிப்படையாக அமைகிறது.

precipitinogen : பிரிசிபிட்டினோஜென் : ஒரு பிராணியின் உடலுக்குள் ஊசி மூலம் செலுத்தப்படுவதால் 3 குறிப்பிட்ட பிரிசிப்டின் தயாரிப்பை ஊக்கப்படுத்தும் விளைவியம்.

precipitum : மண்டல் : ஒரு பிரெசிபிடின் செயலால் உண்டாகும் ஒரு படிவு.

preclinical : மருத்துவ முன்நிலை; நோய் தோன்று முன்நிலை: 1. நோய் தோன்றுதவற்கு முன்னால். 2. உடல் கூறு இயல் உடலியக்கவியல், உயிர் வேதியியல் ஆகிய பாடங்களைப் படிக்கும் மருத்துவக் கல்வியின் முதல்நிலை.

precoecious : வயது மீறிய வளர்ச்சி.

preconscious : உணர்வு நிலைக்கு முற்பட்ட : முன் பட்டறிவுகளையும், நினைவுப் பதிவுகளையும் உணர்ந்து நினைவுக்குக் கொண்டு வரும் மனநிலை.

precordia : முன்மார்பு : கீழ் மார்புக்கூட்டின் முன் பரப்பும் மேல் வயிற்றுப் பகுதியும்.

precordial : இதயத்திற்கு முன்புள்ள : நெஞ்சப் பைக்கு அடுத்து முன்புள்ள.

precomu : முன்கொம்பு : மூளையின் பக்க நீரறையின் முன்நீட்டம்.

precostal : விலாவெலும்புக்கு முன்புள்ள : விலாவெலும்புகளுக்கு முன்புள்ள.

precuneus : ஆப்புமுன் : மூளை அரைக் கோளத்தின் உள்பரப்பில் ஒரு பிரிவு. இது பக்க நடு நுண்மடலுக்கும் ஆப்பு நுண்மடலுக்கும் நடுவில் உள்ளது.

precursor : முன்னோடி; முன்பொருள் முன்னோடி; முன்நிலை: 1. மற்றொன்றுக்கு முன்வரும் ஒரு பொருள். 2. மற்றொன்றிலிருந்து செய்யப்படும் ஒரு பொருள்.

predigestion : முற்செரிமானம் : உணவை உண்பதற்கு முன்னர் செயற்கையாக எளிதாகச் செரிமானமாகக் கூடியதாகச் செய்தல்.

predisposition : இயற்சார்வு நிலை : இயற்கையாகவே சில நோய்கள் பீடிப்பதற்கான அல்லது ஏற்படுவதற்கான நிலை.

prednisolone : பிரட்னிசோலோன் : இணைப்புத் திசு நோய்கள், நோய்த் தடைக் காப்புக் கோளாறுகள் போன்ற வற்றைக் குணப்படுத்தக் கொடுக்கப்படும் ஒரு செயற்கை இயக்குநீர் (ஹார்மோன்).

prednisone : பிரட்னிசோன் : நுரையீரலில் பிரட்னிசோலோனாக மாறும் மருந்து. இது பிரட்னிசோலோன் கொடுக்கப்படும் நோய்களுக்கே கொடுக்கப்படுகிறது.

preductal coarctation : முன்நாளச் சுருக்கம் : தமனி நாளத்துக்கு முந்திய பெருந்தமனிச் சுருக்கம். இதனால் உடலின் கீழ்பகுதி நீலம் பாரித்தல்.

preeclampsia : கர்ப்பகால வலிப்பு நோய்; பேற்றுக்கு முன்

மருட்சி; இளம் பேற்றுச் சன்னி : பெண்கள் கருவுற்றிருக்கும் காலத்தின் பிற்பகுதியில் சிறு நீர்ப் புரத நோய், மிகை இரத்த அழுத்தம், இழைம அழற்சி போன்றவை தோன்றும் நிலை. உடல் வீக்கம், சிறுநீரில் புரதம், இரத்தக் கொதிப்பு ஆகிய மூன்று நோய் நிலைகளின் கூட்டு நிலை. தொடர்ந்து அதிகரித்து கருவுக்கும் தாய்க்கும் ஆபத்து உண்டாக்குதல்.

preeruption : முளைமுன்நிலை : 1. பல்முளைக்கு முன்னால் 2. பல் முளை எலும்புக்குள்ளிருக்கும், பல் முளைப்பதற்கு முந்திய நிலை.

preexcitation : முன்இளர்நிலை : மேலதிக வழிப்பாதையின் வழியில் பரவும் தூண்டல்களால் இதயக்கீழறையின் ஒரு பகுதி முன்கூட்ட செயலூட்டப்படும் நிலை.

pregnancy : கர்ப்பம்; சூல்; கருவுற்ற நிலை; சினை படல் : கருப்பையில் குழந்தை கருவு யிர்த்திருக்கும் காலம். இது பெரும்பாலும் 40 வாரங்கள் அல்லது 280 நாட்கள் ஆகும்.

pregnandiol : பிரக்னேன்டியால்: பிராஜஸ்டிரோனிலிருந்து எடுக்கப்படும் சிறுநீரைச் சுரக்கும் பொருள்.

pregnanetriol : பிரெக்னேன்ட்ரியால் : உயிரியல் முறையில் செய

லற்ற சிறுநீரில் வெளிப்படும் வளர்சிதை மாற்றப் பொருளான 17-ஹைட்ராக்ஸி புரோகெஸ்டீராண் (கருவளர்ப்பி).

pregnant : கருவுற்ற; சூல் கொண்ட.

pregnyl : பிரக்னில் : கருப்பைக்கு வெளியில் விதைப்பை இறங்குங் காலம் இருக்கும்போது பயன்படுத்தப்படும் மருந்தின் வணிகப் பெயர்.

Preiser's disease : பிரெய்செர் வியாதி : முதுகுப்பட்டை எலும்பின் தொற்றிலா திசுவழிவு, ஜெர்மன் கதிர்ப்படவியலார், ஜார்ஜ் பிரெய்சரின் பெயரால் அழைக்கப்படுகிறது.

preleukaemia : வெள்ளணுப்புற்றுமுன்நிலை : குருதியில் அல்லது எலும்புச்சையிலுள்ள முதிர்ச்சியடையா அணுக்கள் எண்ணிக்கையில் மிகுந்து காணப்படுதல்.

preload : பளுமுன் : சுருங்குவதற்குமுன் இதயத் தசையின் நீட்சியளவு.

prelymphoma : முன்நிணப்புற்று: நிணவணுக்கள் திரண்டு நிணப்புற்றாக மாறக்கூடிய சூழ்நிலை.

premarin : பிரிமாரின் : மாதவிடர்ய் நிறுத்தக் கோளாறுகளுக்குக் கொடுக்கப்படும் மருந்தின் வணிகப் பெயர். இது வாய்வழி கொடுக்கப்படுகிறது.

premature : பருவமடையா; முதிர்வுறா : பருவ நிலை பெறா.

premature baby : குறைமாதக் குழந்தை; முற்றாக் குழந்தை : உரிய காலத்திற்குமுன் பிறக்கும் குழந்தை, குறைமாதக் குழந்தையின் எடை 2.5 கிராமுக்குக் குறைவாக இருந்தால் அதற்குத் தனி மருத்துவமளிக்க வேண்டும்.

prematurity : முதிராநிலை : 37 வார கருவுற்ற காலத்துக்கு முன்பாகவே பிறந்த குழந்தை முழு வளர்ச்சியடையாமலுள்ள நிலை.

premedication : மருந்துக்கு முன் மருந்து; முன்னோடி மருந்து; முன் மருந்து : ஒரு மருந்தைக் கொடுப்பதற்கு முன் கொடுக்க வேண்டிய மருந்து. எடுத்துக்காட்டாக, மயக்க மருந்து கொடுப்பதற்கு முன்னர் கொடுக்கப்பட வேண்டிய மருந்து. இவை உறக்க மூட்டும் மருந்துகள், எச்சில் சுரப்புத் தடுப்பு மருந்துகள் எனப் பல வகைப்படும்.

premelanosome : முன்மெலனோசம் : அடர்ந்த குருளை போன்ற உள்ளீட்டையும் கரிய அணுக்களின் குறுக்குக்கோடுகளையும் கொண்ட ஒரு நீள்வட்ட அமைப்பு.

premenarche : பூப்படையாமுன்.

premenstrual : முந்திய மாத விடாய்; மாத விலக்குக்கு முன்.

premolar : முன் கடைவாய்.

premolar tooth : முன் கடைவாய்ப்பல்; முன் கடைப்பல் : கடைவாய்ப் பல்லுக்கு முன்னுள்ள பல்; சுதுப்புப்பல்.

prenatal : பேறுகால முன்; பேற்றுக்கு முன்; பிறப்புக்கு முன்: பேறுகாலத்திற்கு முந்திய கடைசி மாதவிடாய்க்கும் குழந்தை பிறப்பதற்கும் இடைப்பட்ட காலம். இது பொதுவாக 40 வாரங்கள் அல்லது 280 நாட்கள் ஆகும்.

prenatal syphilis : பிறவிக் கிரந்தி.

prenylamine : பிரனிலாமைன் : குருதி நாள விரிவகற்சி மருந்துகளில் ஒன்று. இடது மார்பு வேதனைதரும் இதய நோயின் போது கொடுக்கப்படுகிறது.

preoperative : அறுவைக்கு முன்பு; அறுவை முன் : அறுவை மருத்துவத்துக்கு முன்பு.

preparalytic : வாதத்திற்கு முன்பு; வாத முன்னோடி : வாதநோய் ஏற்படுவதற்கு முன்பு பொதுவாக இளம்பிள்ளை வாதத்தின் தொடக்க நிலையைக் குறிக்கும்.

preparation : முன்னேற்பாடு; தயாராதல் : நோயளியை அறுவை மருத்துவத்துக்கு தயார் செய்தல், விளக்குவதற்கான மாதிரிப் பொருளை அமைத்தல் பயன்படுத்துவதற்காக மருந்தை தயார் செய்தல் போன்ற முன்னேற்பாடு.

prepatellar : முட்டுச் சில்லுக்கு முன் : கால்முட்டுச் சில்லுக்கு (முட்டுச்சிப்பி) முன்பு, இது மசகு நீர்ச்சுரப்பியைக் குறிக்கும்.

preperception : முன்உணர்நிலை: புலன்களைக் கொண்டு உணர்வதற்கு முந்தைய நிலை.

prepotent : மிகுதிறன் : பெற்றோர் இருவரில் ஒருவருக்கு பரம் பரைப் பண்புகளை குழந்தைக்கு வழங்கும் சக்தி அதிகமாக இருத்தல்.

prepubertal : பூப்புக்கு முன்; பருவமடையும் முன் : பூப்புப் பருவம் எய்துவதற்கு முன்பு.

prepuce : மானி நுதி; முன்தோல்; ஆண்குறி நுனியுறை : ஆண்குறி நுனிக் கவசம்.

presbiopia : வெள்ளெழுத்து; கிட்டப்பார்வைக் குறைவு; முதுமை பார்வைக் குறைவு; வெள்ளெழுத்து; சாளேசுரம்; முதுமங்கல் : கிட்டப் பார்வைக் குறை பெரும்பாலும் 45 வயதுக்கு மேல் ஏற்படுகிறது.

prescribe : மருந்துக்குறிப்பு : ஒரு மருந்துப் பொருளை, தயாரிப்பதற்கும் உட்கொள்வதற்குமான அறிவுரைகள் கொடுப்பது.

prescription : மருந்துச்சீட்டு; மருத்துவ மருந்துக் குறிப்பு; மருந்து வரைவு; மருந்தெழுத்து : தேவையான மருந்துகள் கொடுப்

பதற்கு மருந்துக் கடைக்காரருக்கு அறிவுறுத்தி மருத்துவர் எழுதக் கொடுக்கும் மருந்துப் பட்டியல்.

presenility : முதுமைக்கு முன் மூப்புக்கு முன் : முதுமை முன்னால் முதுமைக்கு முன்பு ஏற்படும் நிலை.

present : தோன்றல்; இருத்தல்; பார்வைக்கு வரல் : தோன்றுதல், முன்னிலையில் அறிமுகம் செய்தல், பரிசோதனைக்காகப் படுத்திருத்தல்.

presentation : பிறப்புத் தோற்றம்; கருக்குழந்தைப் பகுதி; பிறக்கும் போது தோற்றம் : இடுப்பெலும்பு விளிம்புக்குள் முதலில் நுழையும் கருப்பைக் குழந்தையின் பகுதி. இதனை வயிற்று வலியின்போது பரிசோதிக்கும் மருத்துவர் விரலால் தொட்டுப் பார்க்கலாம். இது உச்சந்தலையாக, முகமாக, கண்ணிமையாக, தோளாக அல்லது பிட்டமாக இருக்கலாம்.

preservative : பதனப்பொருள் : கெட்டுப்போகாமலிருப்பதற்காக உணவுப் பொருள்கள் அல்லது மருந்துகளுடன் சேர்க்கப்படும் ஒரு பொருள்.

pressor : அழுத்தி; குருதி அழுத்த மிகுபொருள்; அழுத்த ஊக்கி : இரத்த அழுத்தத்தை அதிகரிக்கும் ஒரு பொருள்.

pressoreceptor : அழுத்தம் ஏற்பி: பெருந்தமனி மற்றும் சுழுத்துப் புழையில் காணப்படும் இரத்த

அழுத்த மாற்றங்களைக் காட்டும் அழுத்த ஏற்பி.

pressure : அழுத்தம்; அழுத்தப் பகுதி; அழுந்திடங்கள் : உடலில் எலும்புகள் முனைப்பாகத் தெரியும் பகுதி படுக்கையில் அல்லது நாற்காலியில் இருக்கும் நோயாளிகளுக்கு இந்தப் பகுதிக்கு இரத்தம் செல்வது புற அழுத்தம் காரணமாகக் குறைந்துவிடும்.

pressure point : அழுத்தப்புள்ளி; அழுந்திடம் : இதயத்திலிருந்து குருதி கொண்டு செல்லும் நாளமாகிய ஒரு தமனி, ஒரு எலும்பின் மேலாகச் செல்லும் ஓர் இடம். இந்த இடத்தில் அழுத்தி, குருதிப் போக்கை நிறுத்தலாம்.

pressure sore : அழுத்தப்புண்; அழுந்து புண் : அழுத்தம் காரணமாக உண்டாகும் சீழ்ப்புண்.

presuppurative : சீழ்முன்நிலை : சீழ் உண்டாவதற்கு முன்னால் அழற்சிப் படிநிலைகளில் ஆரம்பநிலை.

presymptomatic : முன்அறிகுறி : ஒரு வியாதி வெளிப்படையாகத் தெரிவதற்கு முந்திய உடல்நிலை.

presynaptic : முன்சந்திப்பு : நரம்பிழைகளின் சந்திப்புக்கு முன் அமைந்துள்ள பகுதி சந்திப்புப்பிளவுடன் தொடர்புடைய நரம்பு வேரிழை வீக்க முடிச்சு.

presystole : இதயச் சுருக்கத்திற்கு முன் : குருதிநாளச் சுருங்கியக்கத்திற்கு அல்லது இதயத் தசைச் சுருங்கியக்கத்திற்கு முந்திய காலம்.

preurethritis : தாரையழற்சி முன்நிலை : தாரைத்துளையைச் சுற்றியுள்ள யோனிப் பகுதி அழற்சி.

prevalence : நோய்ப் பகுதி; நோய்பரவுநிலை : ஒரு குறிப்பிட்ட சமயத்தில் ஒரு பகுதி மக்கட் தொகுதியில் நோயால் பாதிக்கப் பட்டிருப்பவர்களின் அளவெண். இதை அறிய நோயாளிகளின் எண்ணிக்கையை, மக்கள் தொகையின் எண்ணிக்கையால் வகுத்தல்.

preventive : தடுப்பு நிலை : 1. முள்காப்பு. 2. ஒரு நோய் உண்டாகும் அபாய நிலையில் தடுக்கக்கூடிய ஒன்று.

preventive paediatrics : குழவி நோய்த்தடுப்பு மருத்துவம்.

prezonal : வெளிமுன் : கண் பின்னறையில் விழிக் கரும் படலத் துக்கும் தொங்கு பிணையத்துக்கும் இடையிலுள்ள இடம் தொடர்பான.

priapism : ஆண்குறி விறைப்பு; குறிவிறைப்பியம் : பாலுணர்வுத் தூண்டுதல் இன்றியே ஆண்குறி நீண்ட நேரம் விறைப்பாகி இருத்தல். நோயால் ஏற்படும் விறைப்பு.

prickly heat : வேர்க்குரு : வியர்வை நாள அடைப்பினால் தோலில்

தோன்றும் அரிப்புடன் கூடிய நுண் பருக்கள்.

prick test : குத்து சோதனை : நீர்த்த ஒவ்வாமைப் பொருளை தோலின் மேல் தடவி, தொற்று நீக்கிய ஊசியைக் கொண்டு மேற்றொலிப் பரப்பில் குத்தும் சோதனை, உடனடிக் கூருணர்வை அறிய செய்யும் சோதனை.

prilocaine : பிரிலோக்கெய்ன் : ஓர் உணர்வு நீக்கிச் செயற்கை மருந்து; கோக்கைனைவிட நச்சுத்தன்மை குறைந்தது. இதன் சில தயாரிப்புகளில் செல் குழாய் இறுக்கும் பொருள்கள் அடங்கியுள்ளன.

primaquine : பிரைமாக்குவின் : முறைக்காய்ச்சல் (மலேரியா) எதிர்ப்பு மருந்து. முறைக் காய்ச்சலுக்குக் காரணமான ஒட்டுயிர்க் கிருமியை நுரையீரல் இலிருந்து நீக்குவதற்குப் பயன்படுத்தப்படுகிறது.

primary amputation : முதல் நிலை உறுப்புத் துண்டிப்பு : அழற்சி அல்லது வீக்கம் இடையூறாக நிகழ்வதற்கு முன்னர் செய்யப்படும் முதற்படியான உறுப்புத் துண்டிப்பு.

primary complex : முதல்நிலைக் காசநோய்; காசநோய் தொற்று நிலை : ஒருவருக்கு முதற்படியாகக் காசநோய் ஏற்படுதல்,

பொதுவாக இது சுவாசப்பையில் (நுரையீரல்) உண்டாகும். இந்த நிலையில் இந்நோயை பெரும்பாலும் குணப்படுத்தி விடலாம்.

primary health care : தொடக்கச் சுகாதாரக் கவனிப்பு; முதற்படி நல்வாழ்வு பராமரிப்பு : முதல் நிலைச் சுகாதாரக் கவனிப்பு முறை. எல்லோருக்கும் இன்றியமையாத சுகாதார வசதிகள் கிடைக்கும்படி செய்வதற்காக உலகச் சுகாதார அமைவனம் வகுத்த திட்டத்தின்படி செயற்படும் மருத்துவக் கவனிப்பு முறை.

primary immunisation : முதல் முறை நோய்த்தடுப்பு.

primary sore : முதற்புண்.

primary syphilis : முதல் நிலைக் கிரந்தி.

primate : முதல்நிலை உயிரிகள் : மனிதன், வாலில்லாக் குரங்குகள், குரங்குகள், குரங்கினப் பாலுண்ணிகள் போன்றவற்றில் ஒன்று.

prime : முதல்நிலை : 1. கால வரிசையில் முதலாவது, முக்கியத்துவ வரிசையில் முதலாவது. 2. முழு நலம் மற்றும் பலம். 3. ஒரு மருந்தை அல்லது வேறொரு மருந்தைப் பெரிய அளவில் கொடுப்பதற்கு முன் செய்யப்படும் ஆரம்ப சோதனை.

primer : பிரைமெர் : நிரப்பு ஒரிமை டிஎன்ஏ வரிசையோடு இணையான சிறு குறை நியூக்கி யோடைடுப் பகுதி.

primidone : பிரைமிடோன் : வலிப்புக்கு எதிராகக் கொடுக்கப்படும் மருந்து. பொதுவாகக் கடுங்காக்காய் வலிப்புக்குக் கொடுக்கப்படுகிறது. எனினும் சிலசமயம் இலோசன காக்காய் வலிப்புக்கும் பயன்படுத்தப்படுகிறது.

primigravida : தலைச்சூலி; தலைக் கர்ப்பிணி; தலைப் பிள்ளைத் தாய்மை; தலைச்சான் கருவுற்ற தாய் : முதன்முதலாகக் கருவுற்றிருக்கும் பெண்மணி.

primipara : தலைக் கர்ப்பிணி; தலைப் பிள்ளைத்தாய்ச்சி; தலைச்சான் தாய்; முதற் பேற்றி : முதன் முதல் குழந்தை பெற்ற பெண்மணி.

prion : பிரையோன் : டிஎன்ஏ அல்லது ஆர்என்ஏ துணையின்றி இனப்பெருக்கம் செய்யும் ஆற்றலுள்ள நியூக்ளிக் அமிலம் அல்லாத புரதம். மெது நச்சுயிர் களின் தொற்றுண்டாக்கும் பொருள்.

prism : பட்டகை : பக்கங்கள் இணை வகங்களாகவும் முனைகள் ஒத்தவையாக, சமமாக இணைத் தளங்களாகவும் உள்ள ஒளி ஊடுருவும் திடப்பொருள்.

privacy : தனிமை; அந்தரங்கத் தன்மை : 1. ரகசியம். 2. மருத்துவர் நோயாளி உறவில் அந்தரங்க நிலையை மதித்தல்.

private practice : தனியாக தொழில் செய்தல் : மாநில உரிம (லைசன்ஸ்) விதிமுறைகளின் படி, மருத்துவர் அல்லது பல் மருத்துவர் தனியாகத் தொழில் செய்தல்.

privileged sites : சிறப்பிடங்கள்: குருத்தெலும்பு, பளிங்குப் படலம் போன்ற திசு ஒட்டு மிடத்தில் காப்பு விளைவு நடைபெறா இடங்கள்.

proaccelerin : புரோஆக்சி லெரின் : குருதி உறை காரணி 5 செயலூட்டம் பெறும்போது அது புரோதிராம்பினை திராம் பினாக மாற்றுவதை விரைவு படுத்துகிறது.

probability : நிகழக்கூடியதன்மை: சோதனையை எத்தனை முறை திரும்பிச் செய்தாலும் ஒரே மாதிரியான நேர்நிலை முடிவுகள் வருகின்ற வாய்ப்பு நிலை.

probenecid : புரோபினெசிடு : பெனிசிலின், பாரா அமினோ சாலிசிலிக் அமிலம் போன்ற சில கூட்டுப் பொருள்களைச் சிறு நீரகம் சுரப்பைத் தடுக்கும் ஒரு மருந்து. கீல் வாதத்தைக் குணப்படுத்துவதற்கு இது பயன்படுகிறது.

proband : முன்மாதிரி : பர்திக்கப் பட்ட ஒருவரிடம் துவங்கி ஒரு பரம்பரையை ஆய்வு செய்வது வரைபடம் உருவாக்குவது.

probang : நோயறிகம்பி : முனையில் ஒரு பஞ்சுப் பொருள் இணைக்கப்பட்ட ஒரு மெல்லியவளை கம்பியை பயன்படுத்தி குரல் வளையில் குறுக்கம் இருக்குமிடத்தை கண்டறிதல் மருந்து தடவவும் பயன்படும்.

probe : துழாவு கருவி : 1. குமிழ் முளைகொண்ட ஒரு மெல்லிய கம்பி, திறப்பு கொண்ட உடல் பகுதியில் துழாவிப்பார்க்கப் பயன்படுத்துவது. 2. டிஎன்ஏ ஆய்வுக்குப் பயன்படும் முக்கிய கருவி.

problem-based learning (PBL): சிக்கல் அடிப்படையான படிப்பு : ஒரு சிக்கலுக்கு தீர்வு காண்பதன் மூலம் அல்லது புரிந்து கொள்ள மேற்கொள்ளும் முறைகளின் விளைவாக கற்றறிதல்.

problem-based medical curriculum : நோய் நிலை அடிப்படையான மருத்துவக் கல்வி : அடிப்படை மருத்துவ அறிவியலையும் நோயாளியைப் பரிசோதிப்பதையும் ஒருங்கிணைத்த கல்விமுறை

problem-oriented medical record : பிரச்சினை அடிப்படையிலான மருத்துவப் பதிவேடு :

நோயாளியின் நிலையை அவர் உணர்ந்த வகையிலும் பரிசோதனையில் தெரிந்த வகையிலும் ஒழுங்கு செய்து, முறையாக பதியப்பட்ட மருத்துவப் பதிவேடு.

procainamide : புரோக்கைனாமைடு : புரோக்கைன் வழிப் பொருள்களில் ஒன்று தானியங்குத் தசைகளைத் தளர்ச்சியடையச் செய்வதற்குப் பயன்படுகிறது. இதனை வாய்வழியாகவோ, சிறிது சிறிதாக நரம்பு உணசி மூலமாகவோ கொடுக்கலாம்.

procaine : புரோக்கெயின் : ஒரு சமயம் மிகப் பெருமளவில் உறுப்பெல்லை உணர்ச்சி நீக்க மருந்தாகப் பயன்படுத்தப்பட்ட மருந்து நச்சுத்தன்மை குறைந்தது; மிகுந்த வீரியமுடையது. இப்போது இதற்குப் பதிலாக லிக்னோகைன் பயன்படுத்தப்படுகிறது.

procarbazine : புரோக்கார்பாசின் : நைட்ரஜன் மருந்துகளின் ஒன்று. கடுகுக் குழுமத்தைச் சேர்ந்தது. ஹாட்கின் நோய்க்குப் பயன்படுத்தப்படுகிறது.

proceroid : நாடாப்புழுவின் கூட்டுப்புழு : நாடாப் புழுவின் நீர் வாழ்க்கையில் முதல் கூட்டுப் புழுநிலை. கூட்டுப்புழு பொரித்தவுடன் ஒரு நீர்ப்பூச்சியால் உண்ணப்படுவதால் ஏற்படும் நிலை.

procerus muscle : புரோசிரஸ் தசை : மூக்குத் தோலிலிருந்து புறப்பட்டு, நெற்றியில் இணைந்து உள்ள தசை. இது சுண்புருவத்தை கீழே இழுக்கிறது.

process : முற்புடைப்பு; துருத்த வளர்வு : ஓர் உறுப்பின் புற வளர்ச்சி அல்லது புடைப்பு.

processor : உருக்காட்டு பொறி: மறைந்துள்ள உருவத்தை காணத்தகும். உருவமாக மாற்ற உதவும் தானியங்கிப் பொறி. இது சுதிர்ப்படவியலில் பயன்படுகிறது.

prochlorperazine : புரோக் குளோர்ப்பெராசின் : ஃபெனாத்தியாசின் மருந்துகளில் ஒன்று. உறக்க மூட்டக்கூடியது; வாந்தியைத் தடுக்கவல்லது. கடுமையான குமட்டலையும், வாந்தியையும் தடுக்கப் பயன்படுகிறது.

proclivitas : கருப்பை நழுவல்; கருப்பைத் தொங்கல் : கருப்பை முற்றிலுமாக நழுவி, யோனிக் குழாய் உட்பையினுள், ஆனால் உடல் மட்டத்திற்கு வெளியே அமைந்திருத்தல் கருப்பை இறக்கம்.

proctalgia : மலக்குடல் வலி : மலக்குடல் பகுதியில் உண்டாகும் வலி.

proctitis : மலக்குடல் அழற்சி : மலக்குடலில் ஏற்படும் வீக்கம். துகள் சவ்வுப் படலம் வீங்குவதால் இது உண்டாகிறது.

proctocoelectomy : குடல் அறுவை : மலக்குடலையும் பெருங்குடலையும் அறுவை மருத்துவ மூலம் வெட்டியெடுத்தல்.

proctocolitis : மலக்குடல்-பெருங்குடல் அழற்சி : மலக்குடலிலும் பெருங்குடலிலும் ஏற்படும் வீக்கம். பொதுவாக சீழ்ப்புண் உண்டாகும் வகை.

proctodeum : குதக்குழி : வளர் கருவின் பின்குடலின் இறுதிப் பகுதியில் புறத்தொலி வரியமைந்த பள்ளம். இதிலிருந்து குதத்துளையும் சிறுநீரிய செனிப்பி வெளித்துளையும் உருவாகின்றன.

proctologist : மலக்குடல் மருத்துவர் : பெருங்குடல், நேர்குடல் மற்றும் குதநோய்கள் மருத்துவத்தில் சிறப்புத் தகுதி பெற்றவர்.

proctology : மலக்குடலியல் : பெருங்குடல், நேர்குடல் மற்றும் குதநோய்கள் தொடர்பான சிறப்பு அறுவையியல்.

proctoparalysis : குதசெயலிழப்பு: குதச் சுருக்கு தசையின் செயல் இழப்பால், மலம் ஒழுகாதல்.

proctoscope : மலக்குடல் ஆய்வுக் கருவி; மலக்குடல் நோக்கி; மலக்குடல் காட்டி : மலக்குடலைப் பரிசோதனை செய்வதற்கான ஒரு கருவி.

proctosigmoiditis : மலக்குடல் வளைப்பெருங்குடல் அழற்சி; மலக்குடல் நெறியழற்சி : மலக்குடலிலும் வளைவுப் பெருங்குடலிலும் உண்டாகும் வீக்கம்.

proctostomy : குதத்துளை அறுவை : நேர்குடலில் செயற்கையாக ஒரு திறப்பை அறுவை மூலம் உண்டாக்கல்.

procyclidine : புரோசைக்ளிடின் : தசைச் சுரிப்பு நோய்த் தடுப்பு மருந்துகளில் ஒன்று. பார்க்கின்சன் நோயைக் குணப்படுத்தப் பயன்படுத்தப்படுகிறது. இது தசை விறைப்பைக் குறைக்கும். ஆனால் நடுச்சத்தைக் குறைப்பதில்லை.

prodexin : புரோடெக்சின் : வயிற்றுப் புளிப்பு அகற்றும் மாத்திரை மருந்தின் வணிகப் பெயர். இதில் அலுமினியம் கிளைசினேட் மக்னீசியம் கார்பொனேட் அடங்கியிருக்கிறது.

prodromal : நோய் முன்குறி : நோய்க்கு முந்திய அடையாளங்கள்.

proencephalus : மூளைத்துருத்தம் : நெற்றிப் பகுதியில் ஒரு பிளவின் வழியே மூளை துருத்தும் முதிர்கருவின் உருவக்குறை.

proenzyme : நொதிமுன்நிலை : 1. ஒரு நொதியின் செயலற்ற முன் நிலைப் பொருள். அதை செயல்பட செய்ய சில மாற்றம் தேவை. 2. சைமோஜென்.

proerythroblast : முதிரா செவ்வணு முன்நிலை : சிவப்பணுவளர்ச்சியில் முதலில் அறியப்படும் உயிரணு நிலை.

proerythrocyte : முதிராசிவப்பணு : ஒரு உட்கருவைக் கொண்ட முதிரா சிவப்பணு சிவப்பணுவுக்கு முந்திய வளர்ச்சி நிலை.

proestrus : பூப்புமுன்நிலை : பூப்படைவதற்கு முன், கர்ப்பப்பையின் உள்வரியும், (கருப்) சினைப்பையின் சுரப்புச் சிறுபைகளும் வளர்தல்.

professional : தொழிலாளநர் : 1. செய்தொழில் சார்ந்த 2. ஒரு குறிப்பிட்ட துறையில் சிறந்து செயல்படும் ஒருவர்.

profile : உருப்படிவம் : 1. நோயறி சோதனைகளின் தொகுதி ஒன்றுகொண்டு அடிநிலையை நிலைநாட்டி, பெருமளவு நோயறி செய்திகளை அறிதல். 2. எந்தவொரு பகுதிக்கும் பயன்படும் நலவாழ்வு கவனிப்பு பற்றிய தரவுகளின் குறுக்கு வெட்டுத் திரட்சி.

profilin : புரோஃபைலின் : தட்டணுக்களிலும் நிறமேற்கா வெள்ளணுக்களிலும் உள்ள ஒரு புரதம். புற்றுத் தோன்றுவதிலும், குருதி உறைகட்டி தோன்றுவதிலும் அணுத்தோற்ற மாறுதல்களை உண்டாக்க ஈடுபடும் ஆக்டின் இழைகளின் நீளத்தை ஒழுங்குபடுத்துகிறது.

proflavine : புரோஃபிளேவின் : ஒரு நோய் நுண்மத்தடை மருந்து. அக்ரிஃபிளேவின் என்ற மருந்தினைப் பெரிதும் ஒத்தது.

progeria : முதிராமுதுமை : குழந்தைப் பருவத்திலேயே, முன்கூட்டியே முதுமை மாற்றங்கள், வயதானவர்களில் காணப்படுவது போன்று பூப்புப் பருவத்திலேயே தோன்றி, 20 வயதிலேயே முதுமையால் மரணமடைதல்.

progestational : கர்ப்பத்திற்குச் சாதகமான : கருவுறுதலுக்குச் சாதகமான.

progesterone : புரோஜெஸ்டி ரோன் : கருப்பைக் குருதிப் போக்கினைக் குணப்படுத்தப் பயன்படுத்தும் இயக்குநீர் (ஹார்மோன்). கருச்சிதைவினைக் குணப்படுத்தவும் பயன்படுகிறது. தசைவழி ஊசிவழி செலுத்தப் படுகிறது.

progestin : புரோஜெஸ்டின் : புரோஜெஸ்டிரான் போன்று செயல்படக்கூடிய ஒரு இயல்பான அல்லது செய்முறை கூட்டுப் பொருள்.

progestogen : புரோஜெஸ்டோ ஜென் : புரோஜெஸ்டிரான் போன்று அதே மாதிரி விளைவுகளை உண்டாக்கும் ஒரு இயக்குநீர்ப் பொருள்.

proglottis : நாடாப் புழு : பாலுறவில் முதிர்ச்சியடைந்த நாடாப் புழுவின் பகுதி.

prognathic : தாடைத்துருத்தம் : 1. துருத்திக் கொண்டிருக்கும் தாடையைப் பெற்றிருப்பது. 2. ஒன்று அல்லது இரண்டு தாடைகளும் முன் துருத்தியிருத்தல்.

prognosis : முன்கணிப்பு; முன்னறிதல்; வருநிலை அறிதல் : ஒரு நோய் எப்போது குணமாகும் என்பது பற்றிய முன் கணிப்பு.

prognostic : முன்கணிப்பு : ஒரு நிலை எப்படி முடியும் என்று முன்கூட்டியே கணிக்க முயலும் ஒரு பகுத்தாய்வு முறை.

programmed killing : திட்டமிட்ட அழிப்பு : மூளையின் ஆரம்ப வளர்ச்சி நிலையில், மிகுதியாக உருவான நரம்பணுக்களை தேர்ந்தெடுத்து அழித்தல்.

proguanil : புரோகுவானில் : முறைக் காய்ச்சலுக்கு எதிரான ஒரு செயற்கை மருந்து.

proinsulin : இன்சலின் முன்நிலை: 'ஏ' மற்றும் 'சி' சங்கிலிகள் சி-பெப்டைடுடன் இணைந்து உள்ள, இன்சலின் உருவா வதற்கு முந்திய பொருள்.

projectile vomiting : குமட்டல் வாந்தி : கபாலத்துள் அழுத்தம் அதிகரிப்பதால், குமட்டல் வராமலே, உண்டாகும் வேகமான வாந்தி.

projection : பிறழ்ச்சி அறிவு முன் வீச்சு : இயல்பான மக்களிடம்

அவர்கள் அறியாமலேயே அமையும் ஒருவகை உளவியல் நேர்வு. இது மனநோய் அறிகுறி; முக்கியமாக அறிவுப் பிறழ்ச்சி. இந் நோய் கண்டவர்கள் தனது உணர்வுகளுக்கு மற்றவர்கள் காரணம் என்று குற்றஞ்சாட்டுவார்கள்.

prokaryon : புரோகேரியான் : உயிரணுவின் உட்கூழ் முழுவதும் இரைந்துள்ள உட்கருப்பொருள், அதைச் சுற்றி அணுப்படல மில்லை.

prolapse : உறுப்புப் பிறழ்ச்சி; கருப்பை நெகிழ்ச்சி; வெளித் தள்ளல்; பிதுக்கம்; சரிவு : உடலுறுப்புகள் இடம் பெயர்தல், கருப்பை நெகிழ்ச்சி அல்லது மலக்குடல் இடம்பெயர்வு.

prolapse uterus : கருப்பை நெகிழ்ச்சி; கருப்பைப் பிதுக்கம்.

prolapsus : உறுப்புப் பெயர்ச்சி : கருப்பை அல்லது மலக்குடல் இடம் பெயர்தல்.

proliferate : உயிரணுப் பெருக்கம் : உயிரணு பகுபட்டு எண்ணிக்கை பெருகுதல்.

proliferative phase : பெருகிப் பல்கும் நிலை : மாதப்போக்கு சுழற்சியில் முட்டை வெளி வருதற்கு முந்தியநிலை. முட்டையை உள்ளேற்க கருப்பை உள்வரி நன்று தடித்து தயாராதல்.

proliferous : பெருக்கநிலை : இனப்பெருக்க ஒரே மாதிரியான திசுவணுக்கள் எண்ணிக்கை அதிகரித்தல்.

promazine : புரோமாசைன் : துயிலூட்டும் மருந்துகளில் ஒன்று. மதுபானத்திற்கு அடிமையாகி இருப்பதைக் குணப்படுத்தவும் பயன்படுகிறது.

prometaphase : நடுநிலைமுன் : உயிர்மப் பிளவியக்கப் படிநிலையில் உட்கருப்படலம் சிதைவுற்று, நிறக்கூற்றுக்கள் நடுக்கோட்டுத் தகடு நோக்கி செல்தல்.

promethazine : புரோமித்தாசின் : பயண நோய்க்குப் பயன்படும் மருந்து. பயணத்திற்கு 2 மணி நேரத்திற்கு முன்பு இதை அருந்தலாம். இது 6-12 மணி நேரம் வேலை செய்யும்.

promonocyte : ஒற்றையணுமுன் நிலை : முதிரா ஒற்றையணு மற்றும் ஒற்றையணுவுக்கும் இடைநிலை உயிரணு.

promontory : புடைப்பு : 1. நடுச் செவியின் நீள்வட்ட சன்னலுள்ள மேலுள்ள புடைப்பு, நத்தை உருவின் அடித்திருப்பத்தைக் குறிக்கிறது. 2. முதல் திரிக எலும்பின் முன் மேல் விளிம்பு.

promoter : செயலூக்கி : 1. டி.என்.ஏ ஈரிழைத் தளத்தில் ஆர்.என்.ஏ பாலிமெரேஸ்கள்

கட்டுச் செய்து, மரபணுப் படியெடுத்தலைத் தூண்டுதல். 2. ஒரு செயலூக்கியை செயல்படுத்தும் பொருள்.

pronasion : மூக்கடிப்புள்ளி : நாசித்தடுப்புக்கோணம் மற்றும் மேலுதட்டுப் பரப்புக்கும் இடையிலுள்ள புள்ளியிடம்.

pronation : புறம்திருப்புதல் : குப்புற நிலையில் வைத்தல் அல்லது அந்த நிலைக்கு திரும்புதல்.

pronator : கைகவிழ்த்தசை; உட்புரட்டி; புறனுருட்டி : கையைக் கவிழ்த்து வைப்பதற்கு உதவும் தசை.

prone : முன்கவிந்த; புரளல்; குப்புற : முகங்கவிந்து படுத்திருத்தல்; நெடுஞ்சாண் கிடையாகக் குப்புறப்படுத்திருத்தல்.

pronephros : சிறுநீரக மூலம் : ஒரு முதனிலை சிறுநீரக நாளம் வழியாக கழிவுப் பைக்குள் வடிக்கும் ஒரு வரிசையமைந்த வளைவு நெளிவு நுண்குழல்கள் கொண்டு வளர்நிலை சிறுநீரகம்.

prong : கவர்முள் : 1. ஒரு கவைக் கோல் அல்லது அது போன்ற கருவியின் கூர்முனை. 2. ஒரு பல்லின் வேர் போன்ற கூம்பு போன்ற பொருள்.

pronometer : திருப்பல்மானி : முன்கையின் முன் திருப்பல் மற்றும் பின் திருப்பல் அளவைக் கண்டறியும் கருவி.

pronormoblast : இயல்பரும்பணு மூலம் : இயல்பு அரும்பணு வளர்ச்சியில் ஆரம்பநிலை. சிவப்பணு மூல வளர்நிலை.

pronucleus : உட்கருமூலம் : விந்தணு அல்லது கருவணுவில் கருவுறுத்தலின்பின் உள்ள உட்கருப் பொருள். ஒவ்வொன்றும் ஒரு தொகுதி (ஒற்றைப்படை) நிறக்கீற்றுகளைக் கொண்டது.

propantheline : புரோப்பந்தெலின் : இரைப்பை வாயில்நோய், உணவுப்பாதைப் (சீரணப்பாதை) புண் முதலிய நோய்களுக்குப் பயன்படுத்தப்படும் ஒரு செயற்கைக் கூட்டுப்பொருள். இது சில நோயாளிகளுக்கு வாய் உலர்வை உண்டாக்கும்.

propeptone : பெப்டோன்முன்நிலை : புரதம் சீரணிக்கப்படுவதில் பெப்டோனாக மாறும் போது இடைநிலைப் பொருள்.

properdin : பெர்டின்முன்நிலை : இறுதிநிலை பகுதிப் பொருள் களின் நிரப்புப் பொருளை செயல்படுத்தும் மாற்று வழியில் கலந்துகொள்ளும் ஊநீரின் குளோபுளின் பகுதி.

prophase : முன்படிநிலை : இழையுருப் பிரிவு அல்லது ஒடுக்க பிரிவின் முதல்படி நிலை. இதில் நிறக்கீற்றுகள் தடிமன் அதிகரித்து மையப்புரிபிளந்து செல்லின் ஒருமுனை நோக்கி இருகிளை மையப்புரிகள் நகர்கின்றன.

prophylactic : நோய்த் தடுப்பு மருந்து; முற்காப்பு; தடுப்பு முறை; நோய்த் தடுப்பு முறை; நோயைத் தடுக்கிற.

prophylaxis : முற்காப்பு; நோய்த்தடுப்பு; மருத்துவம்; நோய்த் தடுப்பு; தடைமுறை : நோய்த் தடுப்பு மருத்துவம்; நோய்த்தடுப்பு முயற்சி.

propionibacterium : முன் அணுத்துகள் : பால் பொருட்களில் காணப்படும் அழுகல் வளர், கிராம் சாயமேற்கும் நுண்ணுயிரிகள் இவை தோலிலும் குடல் பாதையிலும் உள்ளவை நோயுண்டாக்கக்கூடும்.

propranolol : பிரோப்ரேனலால் : நெஞ்சுவலி, இதயத் துடிப்பு வயக் கோளாறுகள் மற்றும் இரத்தக்கொதிப்பு சிகிச்சைக்குப் பயன்படுத்தப்படும் பீட்டா அண்ணீரேற்பித்தடை மருந்து.

proprietary name : வணிகப் பெயர் : மருந்தாக்க நிறுவனம் தான் தயாரிக்கும் மருந்துக்குக் கொடுக்கும் பெயர்.

proprioception : ஊடுணர்வு : உடலுக்குள்ளிருந்து எழும் உணர்வுத்தூண்டல்கள் கொண்டு சமநிலை மாற்றங்களையும் இருக்கை நிலை மற்றும் இயக்கங்களை அறிந்துணர்தல்.

proptosis : விழித்துருத்தம்; விழிப்பிதுக்கம் : விழி முன்புறமாகப் பிதுங்கி இருத்தல்.

propulsion : முன்விழுதல் : பार्கின்சன் வியாதியில் காணப்படும் நடக்கும்போது முன்பக்கம் விழுந்துவிடுவது போன்ற நிலை.

propylthiouracil : ஃபுரோஃபில் தையோராசில் : கேடயச் சுரப்பி இயக்கத்தை மட்டுப்படுத்துகிறது. சில சமயம் கேடய நச்சுச் சுரப்பி நோய்க்குப் பயன்படுத்தப்படுகிறது. அதி தீவிர கேடயச் சுரப்பு இயக்க நச்சுத் தன்மையைக் கட்டுப்படுத்தும்.

prosection : உள்ளூறுப்புக் கூறாய்வு : ஒரு பிணத்தை அல்லது ஒரு உடல் பகுதியை உடற்கூற்றுக் காட்சி விளக்கத் திற்காக பகுத்தாய்தல்.

prosodemic : ஆட்பரவல் : நேரடியாக ஒருவரிடமிருந்து மற்றவருக்குப் பரவும் நோயைக் குறிக்கிறது.

prosopopagus : முகமொட்டிய இரட்டையர் : சமமற்ற இரட்டைக் குழந்தைகளில் ஒன்று மற்றொன்றின் முகத்தின் மேல் பகுதியில் ஒட்டியிணைந்துள்ளது.

prospective study : வருவதையறிய சோதனை : ஒரு ஆய்வின் ஆரம்பம் முதல், சோதனை முடியும்வரை, நோயாளிகளில் அல்லது நலமுள்ளவர்கள் சந்திக்கும் மருத்துவ, சமூக, சூழல்காரணிகளால் ஏற்படும் பாதிப்பை சோதித்து அல்லது பரவு நோயியல் முறையில்

சோதனை முறை. 2. ஒரு நபர் களுக்கு நோய் நிலை பாதிப்பை அறிய விரும்பி சோதனையை துவக்கி நடத்தி முடித்தல்.

prostacyclin : புரோஸ்டாசைக்ளின் : குருதிநாளச் சுவர்களின் அக அடர்ப்படலத்தின் உயிரணுக்களினால் அமைந்த, இயற்கையாக உண்டாகும் ஒரு இயக்கப் பொருள். இது தகட்டணுக்கள் திரள்வதைத் தடுக்கிறது.

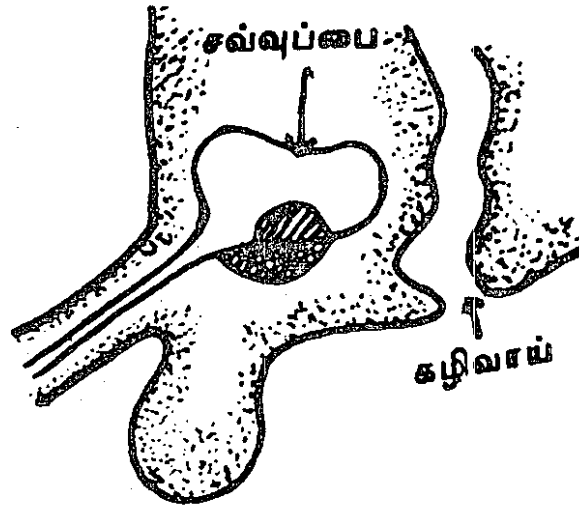
prostaglandins : புரோஸ்டாகிளாண்டின்ஸ்: முதலில் பிராஸ்டேட்

சுரப்பியிலிருந்து சுண்டுபிடிக்கப்பட்டது. இயக்குநீர்கள், வைட்டமின்கள், செரிமானப்பொருள் வினையூக்கிகள் ஆகியவற்றின் சில இயல்புகளைக் கொண்ட பொருள். உடல் திசுக்கள் அனைத்தும் ஏதேனும் புரோஸ்டாகிளாண்டினைக் கொண்டிருக்கிறது. தொடக்க நிலையில் கருச்சிதைவு செய்வதற்கும், ஈளை நோய்க்கும், இரைப்பை மிகை அமிலத்தன்மைக்கும் பயன்படுத்தப்படுகிறது.

prostanoid : புராஸ்டனாய்டு : புராஸ்டா

கிளாண்டின்கள், புராஸ்ட்னாயிக் அமிலம் மற்றும் திராம்பாக் ஸேன்கள் உள்ளிட்ட, அரக்கினாய்டிக் அமிலத்திலிருந்து பெறப்பட்ட பல்திறக்கூட்டு கொழுப்பு அமிலங்களின் தொகுதியிலொன்று.

prostate (gland) : சிறுநீர்ப்பை முன் வாயில் சுரப்பி : ஆண்பால் உறுப்புக்கு உடன் இணைவாக உள்ள சுரப்பித் திரள்களாலான பெருஞ்சுரப்பு.



இயல்பு நிலை

முதுமையில் விசிவடைதல்

சிறுநீர்ப்பை முன் வாயில் சுரப்பி

prostatectomy : சிறுநீர்ப்பை வாயில் சுரப்பி அறுவை : சிறுநீர்ப்பை முன் வாயில் சுரப்பியை அறுவை மருத்துவம் மூலம் அகற்றுதல்.

prostatic acid phosphatase : புரோஸ்டாட்டிக் அமில ஃபாஸ் ஃபாட்டேஸ் : சிறுநீர்ப்பை முன் வாயில் சுரப்பியினால் சுரக்கப்படும் விந்து நீர்மத்திலுள்ள ஒரு செரிமானப் பொருள்.

prostatic massage : முன்வாயில் சுரமபி அழுக்கம் : சிறுநீர்ப்பை முன்வாயில் சுரப்பியை அழுக்கி விடுதல். அழுத்தித் தடவுதல்.

prostatism : சிறுநீர்ப்பை முன் வாயில் சுரப்பி நோய் : சிறுநீர்ப்பை முன்வாயில் சுரப்பியில் ஏற்படும் நோய். சிறுநீர் அடைப்பு, சிறுநீர்க் கசிவு போன்றவை இதன் அறிகுறிகள்.

prostatitis : முன்வாயில் சுரப்பி அழற்சி : சிறுநீர்ப்பை முன் வாயில் சுரப்பியில் ஏற்படும் வீக்கம்.

prostatocystitis : சிறுநீர்ப்பை அழற்சி : சிறுநீர்ப்பை முன் வாயில் சுரப்பியிலும், ஆண்களின் சிறுநீர்ப்பையிலும் ஏற்படும் வீக்கம்.

prostheon : முன்முனை : மேல் தாடையின் பற்குழிவளைவின் கீழ்முனையின் நடுப்புள்ளி.

prosthesis : சீரமைவு அறுவை முறை; செயற்கை உறுப்புப் பொருத்தல்; கட்டுறுப்பு : ஊனங்களைச் செயற்கையாகச் சீரமைப்பதற்கான அறுவை முறை; உடம்பில் செயற்கை உறுப்புகளை இணைத்தல்.

prosthetics : செயற்கை உறுப்பு செய்தல், செயற்கை உறுப்பு அமைத்தலியல் : உடம்பில் செயற்கை உறுப்புகளை இணைக்கும் அறுவை மருத்துவப் பிரிவு.

prosthetic group : ஒட்டும் தொகுதி.

prostheter : செயற்கைப் பல்லியல்.

prosthetist : செயற்கை உறுப்பு வல்லுநர் : ஒரு முட நீக்கியல் அறுவை மருத்துவரின் அறிவுரைப்படி; செயற்கை உறுப்புகளையும் போன்ற மற்ற கருவிகளையும் வடிவமைத்து செய்து பொருத்துபவர்.

prosthokeratoplasty : கருவிழி இணைப்பு முறை : மனித அல்லது விலங்குத் திசுவாக இல்லாத ஒரு பொருளைக் கருவிழிப் படத்தில் பொருத்தும் அறுவை மருத்துவ முறை.

prostin : புரோஸ்டின் : மகப்பேறு இடுப்பு வலியைத் தூண்டு வதற்குகாகக் கொடுக்கப்படுபுரோஸ்டாகிளாண்டில்-E₂

அடங்கிய கரு நிலைப்படுத்தும் குறிவாயுள் கரையும் மருந்துகளின் வணிகப் பெயர்.

protamine sulphate : புரோட்டாமின் சல்ஃபேட் : எளிய கட்டமைப்புடைய ஒரு புரதம். ஹெப்பாரின் என்ற கல்லீரல் சுரப்பு நீருக்கு மாற்று மருந்தாகப் பயன்படுத்தப்படுகிறது. இதன் 1% கரைசலின் 1 மி.லி. அளவு 1000 அலகு ஹெப்பாரினின் விளைவுகளைச் செயலிழக்கச் செய்கிறது.

protamine zinc insulin : புரோட்டாமின் துத்தநாக இன்சலின் : இன்சலினின் கரையாத ஒரு வடிவம். புரோட்டாமின் (எளிய புரதம்), சிறிதளவு துத்தநாகம் ஆகியவை இணைத்து இது அமைகிறது. இது 24 மணி நேரம் வரை வேலை செய்யும்.

protease : புரத நொதிப்பு; புரோட்டீஸ் : புரதத்தைச் சீரணிக்கும் ஒரு செரிமானப் பொருள் (என்சைம்). இது புரதத்தைச் சிதைக்கும் செரிமானப் பொருள்.

protective : பாதுகாக்கும் : ஒரு பாதுகாப்பான சூழலை உண்டாக்கி, ஆபத்து அல்லது காயத்திலிருந்து காப்பாற்றும்.

protective isolation : பாதுகாப்புத் தனிமையாக்கம் :

தொற்று நோய்கள் எளிதில் பீடிக்கும் வாய்ப்புள்ளவர்கள் எனக் கருதப்படும் நோயாளிகளை நோய்த்தொற்றிலிருந்து பாதுகாப்பதற்காகப் புறத்தொடர்பில்லாமல் தனியாக ஒதுக்கி வைத்தல்.

protein calorie malnutrition (PCM) : புரதக் கலோரி ஊட்டக் குறைவு; புரத ஆற்றலுட்க் கேடு: போதிய சீருணவு இல்லாமையால். உடலில் கொழுப்புச் சத்தும், புரதச் சத்தும் குறைந்து ஏற்படும் ஊட்டச் சத்துக் குறைபாடு.

protein : புரதம் : நைட்ரஜனும் பிற இன்றியமையாத உயிர்ச் சத்துகளும் அடங்கிய ஊட்டச் சத்துப் பொருள். இவை விலங்கு மற்றும் தாவரத் திசுக்களில் உள்ளன. இவை அமினோ அமிலங்களினாலானவை. உடலின் வளர்ச்சிக்கும், பழுதடைந்த உறுப்புகளைச் சீர்படுத்துவதற்கும் இவை இன்றியமையாதவை. விலங்குப் புரதங்கள் மிகுந்த உயிரியல் மதிப்பு வாய்ந்தவை. இவற்றில் இன்றியமையாத அமினோ அமிலங்கள் அடங்கி உள்ளன. தாவரப் புரதங்களில் சில அமினோ அமிலங்கள் மட்டுமே உள்ளன. புரதங்கள் உடலில் நீரால் பகுக்கப்பட்டு அமினோ அமிலங்கள் உருவாகின்றன. இந்த அமினோ அமிலங்கள் புதிதாக உடல்

புரதங்களை உற்பத்தி செய்யப் பயன்படுத்தப்படுகின்றன.

proteinase : புரோட்டீனேஸ் : உள்ளிருக்கும் புரதங்கள் அல்லது பல்பெப்டைடுகளை, நீராற்பகுப்படைய செயலூக்கம் தரும், ஒரு புரதச் சிதைப்பு நொதி.

protein C : 'சி' புரதம் : குருதியுறை காரணிகள் 5 மற்றும் 8 ஆகியவற்றை செயலிழக்கச் செய்யும், திறன் வாய்ந்த உறை வெதிர்ப்பி.

proteinosis : புரதமிகை : திசுக்களில் அளவுக்கதிக புரதம் குவிந்திருத்தல்.

proteinuria : சிறுநீர்ப்புரதம்; புரத நீரிழிவு : சிறுநீரில் கருப்புரதம் இருக்கும் நோய்.

proteolysin : புரதச் சிதைவு; புரதப் பிளவு : புரதத்தின் செரிமானப் பிணைப்புகள் நீரால் பகுத்தல் மூலம் சிதைந்து பல சிறிய பிணைப்புகளாக உருவாதல்.

proteolyte : புரதச் சிதைவுப் பொருள் : புரதத்தைச் சிதைக்கும் பொருள்.

proteolytic enzymes : புரதச் சிதைவுச் செரிமானப் பொருள்கள்: புரதச் சிதைவை ஊக்குவிக்கும் செரிமானப் பொருள்கள் (என்சைம்கள்).

proteose : பிளவுக்கலவை : புரதங்களைப் பிளவுபடுத்தும்

பொருள்களின் ஒரு கலவை. இது புரதத்திற்கும் பெப்டோனுக்கும் இடைப்பட்ட பொருள்களைப் புரதத்தைப் பிளவுபடுத்துகிறது.

proteus : அணுவுடலி : ஒழுகு உடல் உடைய அணு உயிரினம்; அடிக்கடி மாறும் இயல்புள்ள வயிற்றுடலி. இது உடலில், குடல் குழாயில் உடலுண்ணிகளாக வாழ்கின்றது. காயங்கள், சிறுநீர்க்குழாய் நோய்கள் போன்றவற்றில் நோய்க்குக் காரணமாக அமைகின்றன.

proto : முதல் : 1. முதல்நிலை குறிக்கும் இணைவார்த்தை. 2. அதே தனிமங்கள் கொண்ட கூட்டுப் பொருள்களின் வரிசையில் கடைசியிலுள்ள ஒன்றைக் குறிக்கும் முன்னொட்டுச் சொல்.

protobiology : நுண்ணுயிரியல் : நுண்ணுயிர் வகைகளைப் பற்றிய படிப்பு சார்ந்த அறிவியல் பிரிவு.

protocol : ஆய்வின் படிநிலைக் குறிப்பு : ஒரு விசாரணைக்குப் பயன்படும் முறைகளின் விரிவான விளக்கம்.

proton : முன்னணு : எல்லா அணுக்களின் உட்கருவில் காணப்படும் நேர்மின்னேற்றத்துகள். ஒரு தனிமத்தின் அணுவெண்ணுக்கு ஈடான ஒரு அணுவின் உட்கருவிலுள்ள புரோட்டான்களின் (முன்னணுக்களின்) எண்ணிக்கை.

protopathic : உணர்வுக் குறைவு: ஊறுணூர்ச்சி குறைவாக இருக்கக்கடத்தும் உணர்வு நரம்புகளைக் குறிக்கும்.

protoplasm : ஊன்மம் (முன்கணியம்) : நீர், தாதுப்பொருள், கரிய கூட்டுப் பொருள்கள் அடங்கிய ஒரு உயிரணுவின் உயிர்ச்சத்துப் பொருள்.

protoplast : மூலமுதல் : 1. உள்ளடங்கிய படலமில்லாத உயிரணுவின் ஊன்மம் 2. மூலம்.

protospasm : முதல் சுரிப்பு : ஒரு பகுதியில் துவங்கி மற்ற பகுதிகளுக்குப் பரவும் சுரிப்பு (இசிவு).

prototype : மூலமுன் மாதிரி : ஆதி காலவகை ஒரு மூல மாதிரியிலிருந்து பின்வரும் பிரதிகள் உருவாதல்.

protozoa : ஓரணுவுயிர்; ஒற்றையணு உயிரி : நுண்ணிய ஓரணு உயிர்ப் பிரிவைச் சேர்ந்த உயிர்கள்; நோய்களை உண்டாக்கும் ஓரணு உயிர் நுண்மங்கள்.

protraction : முன்னீட்டல் துருத்தல்: பற்கள் அல்லது தாடையமைப்புகள் இயல்பான நிலைக்கு முன்பக்கமாக, துருத்திக் கொண்டிருத்தல்.

protractor : நீட்டிப்பான் : 1. பின்னிழுக்கும். தசைக்கு மாறாக ஒரு பகுதியை முன்னிழுக்கும் தசை. 2. காயங்களிலிருந்து வேற்றுப்

பொருள்களை வெளியிலெடுக்கும் கருவி.

protriptyline : புரோட்ரிப்டிலின் : சோர்வகற்றும் மருந்துகளில் ஒன்று. விரைவாக வேலை செய்யக் கூடியது. இது உறக்க மூட்டுவதில்லை.

proud flesh : தழும்பு : ஆறிவரும் புண்ணைச் சுற்றி வளரும் தசை.

protrusion : முன்துருத்தல் : 1. முன்னால் நீட்டியுள்ள அல்லது துருத்தியுள்ள நிலை. 2. கீழ்த் தாடை முன் துருத்திய நிலை.

provirus : வைரஸ்முன்நிலை : ஒரு ஏற்பு செல்லின் மரபணுத் தொகுதிக்குள் இணைந்துள்ள வைரஸ். செல்பிளவின் போது ஏற்பு செல்லின் வழித் தோன்றல்களுக்கு நேரடியாக ஏந்திச் செல்லப்படுகிறது.

provisional : தற்பொழுதைக்கான. 1. தற்காலிக, 2. கிடைத்துள்ள உடல்நிலையடிப்படையில் முடிவு. 3. சோதனையான.

provitamin : வைட்டமின் முன்பொருள்; முன்னுயிர்ச் சத்து; முன்வைட்டமின் : வைட்டமினுக்கு முன்னோடியான ஒரு பொருள். கரோட்டின், வைட்டமின்-ஏ ஊட்டச் சத்தாக மாற்றப்படுகிறது.

provocative tests : தூண்டும் சோதனைகள் : நோயின் அறிகுறிகளையும் உணர்ச்சுகளையும் தற்காலிகமாக அதிகரிக்க வைத்து நோயை உறுதியாக அறிய வடிவமைக்கப்பட்ட சோதனை.

proximal : அணுக்க நோக்கு; மையம் நோக்கிய; நெருங்கிய; அண்மைய : உடலின் மையத்தை நோக்கி அமைந்துள்ள.

proximity of blood : அணிமை உறவு : மிக நெருங்கிய உறவு முறை.

proximoataxia : மேற்பகுதி ஒத்திசையாமை : உறுப்புகளின் மேற்பகுதித் தசைகளின் ஒத்திசையாமை.

prozone : புரோசோன் : விளைவிய அல்லது எதிர்மிய அளவுக்கதிக நிலையால் குறிப்பாக ஒரு பிரெசிபிட்டின் மறுவினைகளில் உள்ள எதிர்மிய மிகையால், ஏமக்காப்பு மறுவினையின் செயலிழப்பு.

prune belly : வற்றிய வயிறு : வயிற்றுச் சுவர்த் தசைகள் இல்லாமையால், வற்றிய தோற்றம் கொண்ட ஒட்டிய வயிற்றுச் சுவர்.

prune belly syndrome : வயிற்று நலிவு நோய் : ஆண் குழந்தைகளின் அடிவயிற்றுத் தசைமண்டல் மெலிவடைந்து வயிறு வற்றிக் காணப்படும் நோய்.

pruned tree appearance : காய்ந்த மரத்தோற்றம் : மைய நுரையீரல் குருதி உறைகட்டியடைப்பில் நுரையீரல் தமனி வரைவுப்படத் தோற்றம்.

prurigo (pruritus) : அரிப்புக் கொப்புளம்; தோல் அரிப்பு நோய் சொறி : குழந்தைகளுக்கு அடிக்கடி ஏற்படும் தோல் அரிப்பு நோய்.

pruritus : தோல் அரிப்பு; அரிப்பு; நமைச்சல்.

Prussian blue : பிரஷ்ஷியன் நீலம் : ஜெர்மனியிலுள்ள பிரஷ்ஷியாவின் பெயரைக் கொண்டு ஒரு அடர் நீல நிறம் தோன்றுவதன் மூலம் தாமிரமிருப்பதைக் காட்டப் பயன்படும் ஒரு வேதியசாயப் பொருள்.

pseudoangina : போலி இதய வலி; இடது மார்பு பொய் வலி : இடது மார்பில் ஏற்படும் போலியான வேதனை. இதில் உண்மையில் இதய வலி ஏற்படுவதில்லை. கவலை கொண்டவர்கள் தங்களுக்கு இத்தகைய வலி இருப்பதாகக் கற்பனை செய்து கொள்கிறார்கள்.

psudoarthrosis : போலி மூட்டு: ஒன்றிணையாக எலும்பு முறிவின் காரணமாக உண்டாகும் போலிமூட்டு, முன்கால் எலும்பில் பிறவியில் ஏற்படுவதுண்டு.

pseudo bulbar paralysis : போலி நாக்கு வாதம்; போலி முகுள வாதம் : நாக்கின் ஒரு புறத்தைச்

செயலிழக்கச் செய்யும் வாத நோய். அடுத்தடுத்து ஏற்படும் தாக்குதல்களினால் மூளைக் கோளாறு ஏற்படக்கூடும்.

pseudo cholinesterase : போலி கோலினெஸ்டிராஸ் : குருதி நீரில் உள்ள நரம்புத் திசு அல்லாத மற்ற திசுக்களிலும் காணப்படும் ஒரு செரிமானப் பொருள்கள் (என்சைம்). இது நுரையீரலில் சேர்த்து இணைக்கப்படுகிறது.

pseudocrisis : போலி நெருக்கடி : உடலில் வெப்பம் விரைவாகக் குறைந்து ஒரு நெருக்கடிபோல் தோன்றுதல். இதனைத் தொடர்ந்து காய்ச்சல் அதிகரிக்கும்.

pseudo cyesi : போலிக் கர்ப்பம்; கருவுற்ற பொய்யுணர்வு; போலிச் சூல்.

pseudodiabetes : போலி பொய் நீரிழிவு : நாட்பட்ட சிறுநீரகச் செயலிழப்பில் போன்று குளுக் கோஸ் ஏற்புக்குறை காட்டும், கார்போஹைட்ரேட் மாற்றக் குறை.

pseudodiphtheria : டிப்தீரியா போலி : தொண்டை அடைப்பான் (டிப்தீரியா) போன்ற ஒரு நோய்.

pseudoglobulins : போலி உருளைப் புரதங்கள்.

pseudo hermaphrodite : போலி இருபால் இனப்பெருக்கச் சுரப்பி; போலி இருபாலி : ஒருவரிடம்

ஒரு பாலினத்தின் இனப்பெருக்கச் சுரப்பிகள் இருந்து, புற இனப் பெருக்க உறுப்புகள் எதிர்ப் பாலினத்தினுடையதாக இருத்தல்.

pseudojaundice : பொய்காமாலை : இரத்தத்தில் கெரோட்டின் மிகையால், காமாலை போன்று தோன்றும் தோல் நிறமேற்றநிலை.

pseudologia fantastica : கற்பனை நோய் : நம்ப முடியாத கற்பனைப் பொய்களைக் கூறி, அவற்றை வலியுறுத்தும் மனப் போக்கு. சில இசிப்பு நோயாளிகளிடமும் மனநோயாளிகளிடமும் இது காணப்படும்.

pseudolymphoma : நிணப் புற்றுப்போலி : நிணவணுக்களின் எண்ணிக்கை மிகுதியாக அமைந்த நிணமிகை வளர்ச்சி.

pseudomembrane : பொய்ப் படலம் : தொண்டைமன வாய்ப் பகுதியில், ஒரு மெல்லிய ஒட்டிய சாம்பல் வெள்ளைக் கசியை அகற்றினால் இரத்த ஒழுக்கு நிகழும். நிறமேற் காவணுக்களையும் திசுவழிவு எச்சங்களும் அக்கசிவிலுள்ளன.

pseudomeningitis : மூளையுறையழற்சிப் போலி : மூளையுறையழற்சியில்லாமல் மூளையுறையழல் போல் தோன்றும் நிலை.

pseudomenstruation : போலி மாதப்போக்கு : கர்ப்பப்பையின்

உள்வரியின் வழக்கமான மாற்றங்கள் இல்லாமல் வெளியாகும் கர்ப்பப்பை இரத்தப்போக்கு.

pseudomonas : போலிப் பாக்டீரியா : ஒரு பாக்டீரியா இனம். இது கிராம்சாயம் எடுக்காத சாயத் தாவரப் பொருள்.

pseudomucin : போலிப்பிசின் : சில சூல் சுரப்பி நீர்க் கட்டிகளில் காணப்படும் பிசின் அல்லாத ஊன் பசைப் பொருள்

pseudoparalysis : போலி வாத நோய் : நரம்பு மண்டல நைவு காரணமாக ஏற்படாத ஒரு வகைத் தசை ஆற்றல் குறைபாடு.

pseudoplegia : போலி நரம்பு வாதம் : உடல் நரம்புக் கோளாறு போன்று தோற்ற மளிக்கும் வாத நோய். ஆனால் இது இசிவு நோயினால் உண்டாவதாகும்.

pseudopolyposis : போலிப் பெருங்குடல் தொங்கு தசை : விரிவாகப் பரவியுள்ள மலக்குடல் வீக்கத்தினால் இது பெரும்பாலும் உண்டாகிறது.

pseudopuberty : பொய்பூப்பு : லெய்டிக் செல்கட்டியால் ஆண்ட குழந்தைகளில், ஆணுறுப்பு பெரிதாக வளர்ந்து, பூப்புமயிர் வளர்ந்த நிலை.

psittacosis : பறவை நோய்; கிளி நோய்; கிளிப்பிணி : கிளிகள், புறாக்கள் போன்ற பறவைகளிடமிருந்து மனிதருக்குத் தொற்றும் சீதசன்னி (சளிக் காய்ச்சல்) என்னும் நிமோனியா நோய்.

psoras : இடுப்புத் தசை.

psora : சிரங்கு.

psoralen : சோரலென் : இயற்கையாகக் கிடைக்கும் ஓர் ஒளி உணர்வுக் கூட்டுப் பொருள் இது புறவூதாக் கதிர்வீச்சுக்கு உட்படும்போது தோலில் கருநிறமிகளை அதிகரிக்கிறது. வெள்ளைத் தோல் நோய்க்குப் பயன்படுத்தப்படுகிறது.

psoriasis : சாம்பல் படை; நமட்டுச் சொறி; யானைச் சொறி; தடிப்புத் தோலழற்சி : மரபுவழி உண்டாகும் கடுமையான தோல் நோய். இதில் தோலில் ஏற்படும் தடிப்புப் பகுதிகளில் ஒட்டிக் கொண்டிருக்கும் செதிள்கள் உண்டாகின்றன. இது உடலின் எந்தப் பகுதியிலும் ஏற்படலாம். நீட்சிப் பரப்புகளில், குறிப்பாக முழங்கால் மூட்டு, முழங்கைப் பகுதிகளில் ஏற்படும். இஃது மன அழுத்த உளைச்சலினால் மிகைப்படக்கூடும்.

psoriatic arthritis : சாம்பல் படை மூட்டு வீக்கம் : சாம்பல் படை நோயாளிகளுக்கு ஏற்படும் வாத மூட்டு வீக்கம். சாம்பல் படை நோயாளிகளில் 3.5% பேருக்கு இது உண்டாகிறது.

psoriderm : சோரிடெர்ம் : சாம்பல் படை நோய்க்குப் பயன்படக் கூடிய, லெத்திசினும், கரி எண்ணெயும் (கீல்) கலந்த நிறமற்ற பொருள்.

psychic : உளம்; மனம்; உயிர்; ஆன்மா.

psychiatrist : மனநோய் மருத்துவர்; உள நோய் மருத்துவர் : உளவியல் நோய் மருத்துவர்.

psychiatry : மனநோய் மருத்துவம்; உள நோயியல் : உளவியல் நோய்களைக் கண்டுபிடித்துக் குணப்படுத்தும் மருத்துவமுறை.

psychic : உள்ளம் சார்ந்த; உள்ளத்தின் : உடலியல்பு கடந்து உள்ளம் சார்ந்த.

psychics : உள ஆய்வியல்.

psychoactive : மனநிலை பாதிக்கும் (மருந்து) : மனநிலை, நடத்தை, சிந்திக்கும் நிலை போன்ற இயல்பான மனவியக் கங்களை பாதிக்கும், மனக்கிளர்ச்சி மருந்துகள், அமைதியூட்டிகள் மற்றும் மாயத்தோற்றம் காட்டிகள் போன்ற மருந்துப் பொருள் பற்றியது.

psychoanalysis : உளவியல் கழுப்பாய்வு; உளப் பகுப்பியல்; உள ஆய்வு : உளநிலை, உணர்வு ஆகியவற்றை ஆய்வு செய்து நோய்களைக் குணப்படுத்தும் உளவியல் மருத்தவமுறை.

psycho-analyst : உளவியல் மருத்துவ அறிஞர்; உளப் பகுப்பாய்வாளர் : உள ஆய்வாளர்.

psychochemotherapy : உளவியல் வேதி மருத்துவம்; வேதி உள மருத்துவம் : உணர்வு நிலையில் நோய்க் குறியியல் மாறுதல்களை மேம்படுத்துவதற்கு அல்லது குணப்படுத்துவதற்கு மருந்துகளைப் பயன்படுத்துதல்.

psychodyama : உளவியல் நாடக மருத்துவம்; உள நாடகம் : நோயாளிகள் தங்கள் சொந்தச் சிக்கல்களை நாடகமாக நடத்திக் காட்டும்படி செய்து அவர்களுக்கு சிகிச்சையளிக்கும் ஒரு உளவியல் மருத்துவமுறை. இதில் குழு விவாதங்களில் நோயாளிகளைப் பங்கு கொள்ளும்படி செய்து, அவர்களை உட்கிடக்கையை வெளிப்படுத்துமாறு செய்யலாம்.

psychodynamics : உள ஆற்றல் ஆய்வியல்; உள இயக்கவியல் : உளவியல் செய்முறைகள், குறிப்பாக உளவியல் நடவடிக்கையில் காரணகாரிய அம்சங்கள் பற்றி ஆராயும் அறிவியல்.

psychogalvanometer : மன மின்னோட்டமானி : உணர்ச்சித் தூண்டல்களின் விளைவாக தோலில் தோன்றும் மின் தடை மாற்றங்களைக் கண்டறியும் ஒரு கருவி.

psychogenesis (psychogony) : மனத் தோற்ற வளர்ச்சி : மனத்தின் தோற்ற வளர்ச்சி; மனதில் சுருத்து உருத்தோற்றம்.

psychogenic : உளவியல் குறிகள்: உடம்பில் அல்லாமல் உள்ளத்தில் தோன்றும் உளவியல் குறிகள்.

psychological diseases : உளவியல் நோய்கள் : மனம் விளைவிக்கும் உடல் நோய்கள்.

psychological moment : உற்ற வேளை : மனத்தைத் திறம்படக் கவர்ந்து ஆட்படுத்துவதற்குரிய துல்லியமான காலக்கூறு.

psychogeriatric : மூப்பு உளவியல் சார்ந்த; முதியோர் உள மருத்துவம் : மூப்பியல் மருத்துவம் தொடர்பான உளவியல் சார்ந்த.

psychologist : உளவியலறிஞர் : மன இயல்புகளையும் இயக்கங்களையும், விளைவுகளையும் ஆராயும் அறிஞர்.

psychology : உளவியல் : உள இயல்பு நிலை, இயக்கங்களையும் விளைவுகளையும் ஆராயும் அறிவியல் துறை மருத்துவத்தில்

மனித நடத்தையை ஆராயும் துறை.

psychometry : உற்றறி பண்பாற்றல் : தொடுவதன் மூலம் பொருள்களின் அல்லது ஆட்களின் உள்ளியல்புகளை அறியும் ஆற்றல்.

psychomotor : உளவியல் தசை இயக்கம்; உளவியக்க : உள ஆற்றல் மூலம் தசைப் பகுதியை இயங்கும்படி செய்தல்.

psychoneurosis : தொடக்கச் சித்தப் பிரமை; உள நரம்பியம் : சித்தப் பிரமையின் தொடக்க நிலை.

psychopath : மனநோயாளி; உளப்பிறழ்வு; உளக்குழப்பம் : மனநிலை திரிந்தவர்; உளநோயாளி.

psychopathic personality : உளநோய் ஆளுமை : இடையறாத மனக்கோளாறு அல்லது உள்ள ஊமை. இந்த நோயாளிகள், முரட்டுத்தனமாகவும், பொறுப்பற்ற முறையிலும் நடந்து கொள்கிறார்கள். இதற்கு மருத்துவச் சிகிச்சை தேவை.

psychopathist : உளநோய் மருத்துவம்.

psychopathology : உளநோய் ஆய்வியல்; உள நோயியல் : இயல்பு மீறிய உளவியல் நோய்கள் பற்றிய ஆய்வியல்.

psychophysical : மனம் உடல்சார்: உடல் தூண்டல் மற்றும் உணர்வு விளைவுக்கிடையே உள்ள உறவுநிலைகள் பற்றியது.

psychopathy : உளவியல் நோய்; உளப்பிணி; உளவியல் மருத்துவம்: மனத்தைப் பீடித்திருக்கும் ஒரு நோய். இந்நோயாளிகளுக்கு மனமுதிர்ச்சியும், உணர்வு வளர்ச்சியும் குன்றியிருக்கும்.

psychopharmacology : மனக் கோளாறு மருந்து மருத்துவம்; உள மருந்தியல் : மனக்கோளாறு களுக்கு மருந்துகளைப் பயன்படுத்துதல்.

psychophysics : உடலுளத் தொடர்பியல்; உள இயற்பியல் : உடல் உணர்வுகளுக்கும் தூண்டுதல் களுக்குமிடையிலான தொடர்புகள் பற்றி ஆராயும் உளவியலின் ஒரு பிரிவு.

psychoprophylactic : உளநோய் தடுப்பு; உள முற்காப்பு : உள நோய்களைத் தடுப்பதற்கான மருத்துவ முறை.

psychosis : பைத்தியம்; கோட்டி; கிறுக்கு; உளப்பிணி; உளவியல் : உணர்வுகளுக்கு எதிர்ச் செயல் புரிதல், நினைவு கார்தல், செய்தித் தொடர்பு கொள்ளாதல், பொருள் கொள்ளாதல், முறையாக நடந்து கொள்ளாதல் ஆகியவற்றுக்கான திறமை குறைவாகவுள்ள ஆள்.

psychosomatic diseases : உளவியல் வழி நோய்கள்; உள வழி உடல் நோய்; உள உடலிய நோய்கள் : உளவியல் கோளாறு காரணமாக உண்டாகும் உடல் நோய்கள் மனக்கவலைகளினால் ஏற்படும் உடல் நோய்கள். தானியங்கும் நரம்பு மண்டலம் அளவுக்குமீறி இயங்குவதால் இது உண்டாகிறது. எடுத்துக் காட்டாக, குற்ற உணர்வு காரணமாக முகம் சிவக்கிறது.

psychosomimetics : மருட்சி மருந்துகள்; உளநோய் வினை : பைத்தியம் போன்ற அறிகுறிகளைத் தோற்றுவிக்கும் எல்எஸ்டி போன்ற மருட்சியூட்டும் போதை மருந்துகள்.

psychosurgery : மனநோய்க் கான அறுவை : மனநல வியாதி களை சரிசெய்ய வடிவமைத்து நடத்தப்படும் அறுவை மருத்துவம்.

psychotherapeutics : வசிய மருத்துவம் : வசியத்துயில் போன்ற வழிகளினால் மனநோய்க்கு மருத்துவம் செய்தல்.

psychotherapy : அரிதுயில் மருத்துவம்; உளவழி மருத்துவம்: வசியத்தின் மூலம் உறக்கமூட்டி நோய்களுக்கு மருத்துவமளித்தல்.

psychotic : மனநிலை பாதிப்பு : 1. மனநலக் குறைவால் பாதிக்கப் பட்ட அல்லது தொடர்புடைய,

2. மனநலக்குறைவுக்கான குண நிலைகளை வெளிப்படுத்தும் ஒருவர்.

psychotropic : மூளையணு விளைவு; மனநிலை மாற்றி : மூளை அணுக்களின் மீது குறிப்பிட்ட விளைவுகளை ஏற்படுத்துகிற பொருள்.

pterygium : இமை முனைத் திசு வளர்ச்சி; தசைப் படர்த்தி; விழிப் படலம் : விழி வெண்படலத்தை மூடிக்கொள்ளும் வகையில் இமையிணைப் படலத்தில் ஏற்படும் சிறகு போன்ற தசைப்படலம்.

pterygoid : தாடை முளை எலும்பு : வல்லண்ண எலும்பு களுக்குப் பின்னால் மேல்தாடையிலுள்ள இரட்டை முளை எலும்புகளில் ஒன்று.

pterygoid process : வல்லண்ண எலும்புகளுக்குப் பின்னால் மேல் தாடையிலுள்ள இரட்டை முளை எலும்புகளின் அமைப்பு.

ptosis : இமை தொய்வு; இமை வாதம்; இமை இறக்கம்; இமை இயங்காமை; இமைத் தொங்கல்: தசையின் பக்கவாதத்தினால் கண்ணின் மேலிமை கீழ் நோக்கித் தொங்குதல்.

ptyalin : உமிழ்நொதி; உமிழ்நீர் : எச்சில் மாச்சத்து இலேசான அமிலத் தன்மையுடையது. இது மாச்சத்தை டெக்ஸ்டிரி னாகவும், மால்ட்டோசாகவும் மாற்றுகிறது.

ptyalism : மிகை எச்சில்; எச்சில் பெருக்கு : எச்சில் அளவுக்கு அதிகமாகச் சுரத்தல்.

ptyalolith : எச்சில் அடைப்பு; எச்சிற்கல் : எச்சில் கரப்பி நாளத்தில் உண்டாகும் கல்லடைப்பு.

pubertas praecox : முதிராப் பாலியல் வளர்ச்சி; முன் அலர் பூப்பு : பருவம் வரும் முன்பு ஏற்படும் பாலியல் வளர்ச்சி.

puberty : பூப்புப் பருவம்; பெண்மையடைதல்; பூப்பு நிலை: இனப்பெருக்க உறுப்புகள் முதிர்ச்சியடையத் தொடங்கும் வயது.

pubes : பூப்பு மயிர்ப்பகுதி; அல்குல் : பூப்பு எலும்பை மூடியிருக்கும் மயிருள்ள பகுதி.

pubiotomy : இடுப்பெலும்பு முறிவு : உயிருள்ள குழந்தையை வெளிக்கொணர்வதற்காக இடுப்பு முன் எலும்பை முறித்தல்.

pubis : இடுப்பு முன் எலும்பு; அல்குல் எலும்பு : இடுப்புக்குழி எலும்பும் கூட்டின் முன்புள்ள மைய எலும்பாக அமைந்து உள்ள முன் எலும்பு.

public health : பொதுசுகாதாரம் : சமுதாய முயற்சிகளை செயல்படுத்துவதன் மூலம், நோய் தடுப்பு, வாழ்நாள் நீட்டிப்பு, நலவாழ்வுக்கு வழிவகுக்கும் கலை மற்றும் அறிவியல்.

pudental block : மறையறுப்பு உணர்ச்சி நீக்கம் : பாலினப் புற உறுப்பு போன்ற மறையறுப்பினை உறுப்பெல்லை உணர்ச்சி யகற்றும் மருந்து கொடுத்து உணர்விழக்கச் செய்தல். ஆயுதத் தால் குழந்தையை எடுக்கும் போது இவ்வாறு செய்யப்படுகிறது.

pudendum : புற உறுப்பு; பெண் பால் வெளியுறுப்பு : இனப் பெருக்கத்திற்கான பாலினப் புற உறுப்பு; முக்கியமாகப் பெண் களுடையது.

pudenz-Hayer valve : கபாலத் தடுக்கிதழ் : நீர் கொண்ட கபாலத்திலிருந்து நீரை வெளியேற்றுவதற்காக அறுவை மருத்துவம் மூலம் பொருத்தப்படும் ஒரு வழித் தடுக்கிதழ்.

puerile breathing : முணுமுணுச் சுவாசம் : முணுமுணு என்ற ஒலியுடன் குழந்தைபோல சுவாசிக்கும் கோளாறு.

puerperal : மகப்பேறு சார்ந்த : பிள்ளைப்பேறு சார்ந்த.

puerperal fever : பேறு காலக் காய்ச்சல்.

puerperal insanity : பேறு காலப் பைத்தியம் : மகப்பேறு கால (பிரசவம்) பைத்தியம்.

puerperal sepsis : மகப்பேற்றுச் சீழ்க்காய்ச்சல் : மகப்பேற்றுக்குப் பின் உண்டாகும் சீழ்க்காய்ச்சல்.

puerperium : மகப்பேற்றுப் பின் காலம்; மகப்பேற்றுக் களைப்புக் காலம் : மகப்பேற்றுக்குப் பின்பு வயிறு உட்கருள்தல் முடிவடைகிற 6-8 வார காலம்.

puff : திடீர் வேக மூச்சு (உள்ளிழுத்தல்) : உலர்பொடி உள்ளிழுப்பான்கள், அளவிட்டு உள்ளிழுப்பான்களை செயல்படுத்தி, திடீரென்று வேகமாக மூச்சிழுத்து மருந்தேற்றல்.

puffy tumour : மெத்தென்றகட்டி: எலும்புமச்சை அழற்சியால் பாதிக்கப்பட்ட நெற்றியெலும்பின் மேலுள்ள ஒரு அமுங்கக்கூடிய வீக்கம்.

pulmoaortic : நுரையீரல் பெருந்தமனிசார் : 1. நுரையீரல்கள், பெருந்தமனி சார்ந்த. 2. நுரையீரல் தமனி பெருந்தமனி சார்ந்த.

pulmoflator : நுரையீரல் விரி வாக்கி : நுரையீரலை உப்பச் செய்யும் கருவி.

pulmonary : நுரையீரல் சார்ந்த; நுரையீரல் வழி : நுரையீரல்கள் தொடர்பான; நுரையீரல்களில் உள்ள; நுரையீரல்களை உடைய; நுரையீரல் நோயினால் பீடிக்கப்பட்ட; நுரையீரல்களில் வலிமை இழந்த.

pulmonary artery : நுரையீரல் தமனி : இதயத்திலிருந்து நுரையீரல்களுக்குக் குருதி கொண்டு செல்கிற முதன்மைக் குருதிநாளம்.

pulmonary infection : நுரையீரல் நலிவு.

pulmonary oedema : நுரையீரல் நீர்க்கோவை; நுரையீரல் வீக்கம்: நுரையீரலில் உண்டாகும் நீர்த் தேக்கம்.

pulmonary sac : நுரையீரல்பை.

pulmonary tuberculosis : நுரையீரல் கபம்.

pulmonary vein : நுரையீரல் சிரை.

pulmonic : ஈளை மருந்து : நுரையீரல் நோய்க்குரிய மருந்து.

pulmotor : மூச்சூட்டக் கருவி : காற்று அல்லது ஆக்சிஜனை நுரையீரல்களுக்குள் செலுத்தி செயற்கை மூச்சூட்டத்தை தூண்டும் கருவி.

pulp : தசைக்கூழ்; பற்கூழ்; கூழ்; பசை : பல்லடித் தசைக் குழம்புப் பொருள், சில உறுப்புகளின் உட்பகுதியில் காணப்படும் மிக மென்மையான நீரியலான குழம்புப் பொருள்.

pulsatile : துடிப்பு சார்ந்த; துடிக்கும் : நாடித் துடிப்பு இயல்பு வாய்ந்த.

pulsation : நாடித்துடிப்பு; துடிப்பு உள்ள : ஒழுங்காக இயங்கும் இதயத் துடிப்பு.

pulse : நாடி/நாடித் துடிப்பு; துடித்தல் : இதயத்தின் இடது

சீழறை சுருங்குவதால் தமனிகளுக்குக் கடத்தப்படும் துடிப்பு; குருதிக் குழாய். அதிர்வு, மணிக் கட்டில் கை வைத்து இந்தத் துடிப்பை அறியலாம்.

pulseless disease : நாடியின்மை நோய் : கழுத்திலும், புயங்களிலும் நாடித் துடிப்பு இல்லாமலிருந்து தமனிகள் படிப்படியாக நலிவடையும் நோய்.

pulsimeter : நாடிமானி : நாடி ஆற்றலை அல்லது நாடித் துடிப்பு வீதத்தை அளவிட்டுக் காட்டும் கருவி.

pulsus alternans : ஏற்ற இறக்க நாடித் துடிப்பு : நாடித் துடிப்புகள் வலுவின்றியும், வலுவாகவும் மாறிமாறி ஏற்படுதல். இது இதயத்தின் இடது மேலறை நோயினால் உண்டாகிறது.

pulsus bigeminus : இரட்டை நாடித் துடிப்பு : சில நோய் நிலைகளில் உண்டாகும் இரட்டை நாடித் துடிப்பு அலகு. இது அளவுக்கு அதிகமாக மருந்து கொடுப்பதாலும் உண்டாகிறது.

pultaceous : கூழ் மருந்து : வீக்கத்திற்கான களி போன்ற மருந்து.

pulvis : தூள்; பொடி; சூரணம் மருந்துப்பொடி.

puke : வாந்தி.

puker : வாந்தி மருந்து.

pump : எக்கி : 1. அழுத்தம் அல்லது உறிஞ்சல் மூலம் வளியங்கள் அல்லது நீரங்களை கட(செலு)த்தும் கருவி. 2. இதயம், இரத்தத்தை இரத்தக் குழாய்களுக்குள் செலுத்துவது போல, காற்று அல்லது நீரத்தை ஒரு பாதை வழியாக அழுத்தத்துடன் செலுத்தல்.

punch : துளைப்பி : ஒரு பொருள் அல்லது திசுவில் ஒரு சிறு வட்டத்துளை போட உதவும் கருவி.

punch-drunk : குத்துமயக்கம் : குத்துச்சண்டை வீரர்கள் போல, தலையில் ஏற்படும் பல் வேறு காயங்களால் ஏற்படும் நினைவிழப்பு நோய்க்குறித் தொகுதி.

punched out : துளையிட்ட : பல்மச்சைப் புற்றில் சுதிர்ப் படத்தில், எலும்புகளில் துளையிடப்பட்டது போன்ற தோற்றம்.

puncture : துளை; கீறல்; கிழிசல்; துளையிடல் : கூர்மையான கருவியினால் ஏற்படுத்தப்பட்ட குத்துக்காயம். ஒரு திரவத்தை உட்செலுத்துவதற்காக உடலில் துளையிடுதல்.

PUO : காய்ச்சல் : காரணம் தெரியாத காய்ச்சல்.

pupil : கண்ணின் மணி/பாப்பா/பாவை : ஒளி புகுவதற்காக கண்ணின் விழித்திரைப் படலத்தின் மையத்திலுள்ள பாவை.

pupillary : கண்மணி சார்ந்த; பாவை சார்ந்த : கண்ணின் மணி தொடர்பான.

purgation : மிகு மல நீக்கம்; பேதி: மலக்கழிவு; குடல் துப்புரவாக்குதல்.

purgative : பேதி மருந்து; பேதி ஊக்கி; மலமிளக்கி : குடல் இளக்க மருந்து. மலத்தை வெளியேற்றிக் குடலைத் தூய்மைப்படுத்துகிற மருந்து.

purge : பேதி மருந்து; வயிற்றுப் போக்கு உண்டாக்கி : 1. பேதி மருந்து கொண்டு குடல் கழுவல். 2. குடல் கழுவப் பயன்படுத்தப்படும் (பேதி) மருந்து.

purine : பியூரின் : நைட்ரஜன் கொண்ட கூட்டுப் பொருள்களின் பெரும் தொகுதியில் ஒன்று. உணவிலுள்ள சில புரதங்கள் செரிக்கப்படும்போது இறுதியிலுள்ள பொருள்களாகும்; சிலவற்றை உடலே கூட்டி யிணைத்து உண்டாக்குகிறது.

purity : தூய்மை : உடல் துப்புரவு.

Purkinje cell : பர்கிஞ்சி அணு : போலந்து நாட்டு, உடல் இயங்கியலாளர், ஜோகன்ஸ் பர்கிஞ்சியின் பெயரால் அழைக்கப்படும் சிறுமூளைப் புறணியிலுள்ள பெரும் நரம்பணு.

Purkinje fibres : பர்கிஞ்சி இழைகள் : கட்டுக் கிளைகளின்

தொடர்புள்ள இதயத்தசை நார்கள், இதயக் கீழறை சுவர் களுக்குள் நீள்கின்றன.

purpura : ஊதாப்புள்ளி நோய்; இரத்தக் கசிவு : தோலின் மேல் கருஞ்சிவப்பு நிறப்புள்ளிகள் கொண்ட நோய். தந்துகிச் சுவர் களின் இணைப்பு பழுதடைவதால் அல்லது இரத்தத் தகட்டணுக்களின் தரம் அல்லது அளவு குறைவாக இருப்பதால் இது ஏற்படுவதாகக் கருதப்படுகிறது.

purpuric acid : பர்ப்யூரிக் அமிலம் : ஊதாநிற உப்புகள் கொண்ட அமிலம்.

purulence (purulency) : சீழ்க் கட்டு : சீழ்கட்டிய நிலை.

purulent : சீழ்க்கட்டிய; சீழ்நிலை: சீழ்க்கண்ட; சீழ் வடிகிற.

pus : சீழ் : சிலவகைக் கட்டிகளில் உண்டாகும் திரவம். இது பொதுவாக மஞ்சள் நிறமாக இருக்கும். இதில் திசுத்திரவமும், பாக்க்டீரியாவும், இரத்த வெள்ளணுக்களும் அடங்கியிருக்கும்.

pus cells : சீழ் அணுக்கள்.

pustule : சீழ்க்கொப்புளம் : சீழ் கொண்ட மறுப்போன்ற தசை வீக்கம்.

putrefaction : அழுகல்/பதனழவு; நொதித்தல் : உடல் உறுப்புகள் பாக்க்டீரியாவினால் சீழ்பிடித்து அழுகிப் போதல்.

putrescible : அழுகக்கூடிய : சீழ் பிடித்து அழுகுந் தன்மையுடைய.

putrid : அழுகிய; பதனழிந்த.

putrid fever : குடற்காய்ச்சல்.

putrid sore throat : நச்சுத் தொண்டைக்கட்டு.

putridity : அழுகல்.

PVD : வெளிச்செல் குழாய் நோய்.

pyaemia : சீழ் நச்சுக் குருதி : மூளை, சிறுநீரகம், நுரையீரல்கள், இதயம் போன்ற உறுப்புகளில் இரத்தப் பாக்க்டீரியாக்கள் தோன்றிப் பெருகி வளரும் ஒரு கடுமையான குருதி நச்சுட்டு நோய்.

pyarthrosis : மூட்டுக்குழிச் சீழ்; மூட்டுச் சீழ்.

pyelitis : சிறுநீரகக்குழி அழற்சி; சிறு நீரக நுண்குழல் நோய் : கர்ப்ப காலத்தில் சிறுநீரகக் குழியில் ஏற்படும் கிருமிகளின் தாக்கத்தினாலும் வரும்.

pyelolithotomy : சிறுநீரகக் கல் அறுவை : சிறுநீரக குழிக் கூட்டில் ஏற்படும் கல்லை அகற்றுவதற்குச் செய்யப்படும் அறுவை மருத்துவம்.

pyelonephritis : சிறுநீரகச் சீழ் அழற்சி; சிறுநீரகம்-குழி அழற்சி: சிறுநீரகக் குழியிலிருந்து சிறுநீரகத்தின் மேலுறைவரைப்

பரவும் ஒருவகைச் சிறுநீரக நோய்.

pyeloplasty : சிறுநீரக குழி ஒட்டுறுப்பு அறுவை : சிறுநீரகக் குழியில் செய்யப்படும் ஒட்டு உறுப்பு அறுவை.

pyelostomy : சிறுநீரக குழித் திறப்பு : சிறுநீரகக் குழிக்குள் திறப்பு ஏற்படுத்துவதற்காகச் செய்யப்படும் அறுவை மருத்துவம்.

Pygalionism : பிக்மேலியானியம் : கிரேக்கச் சிற்பி பிக்மேலியான், தான் வடித்த சிலை உருவையே காதலித்தது போன்று, தான் உருவாக்கிய ஒன்றின் மேலேயே காதல் கொள்ளும் கோளாறு நிலை.

Pyknic : தடித்த உடல் : சிறிய உருண்ட உறுப்புகள், முழுமுகம், குட்டைக்கழுத்து, தடித்து குண்டு உடல்போல் உள்ள உடலமைப்பு.

pyknolepsy : குழந்தைக் காக்காய் வலிப்பு : குழந்தைகளிடம் அடிக்கடி ஏற்படும் இலேசான வகைக் காக்காய் வலிப்பு. இது ஒரு நாளில் நூறு முறைக்கு மேலும் உண்டாகும். பெரும் இசிவின்மை.

pylephlebitis : கல்லீரல் சிரை அழற்சி : கல்லீரல் மண்டலச் சிரைகளில் ஏற்படும் வீக்கம்.

pylethrombosis : கல்லீரல் சிரைக் குருதிக்கட்டு : கல்லீரல் மண்டலச் சிரைகளில் அல்லது அதன் கிளைகளில் ஏற்படும் உள்தசைக் குருதிக்கட்டு.

pyloric stenosis : இரைப்பைக் காப்பு வாயில் சுருக்கம்.

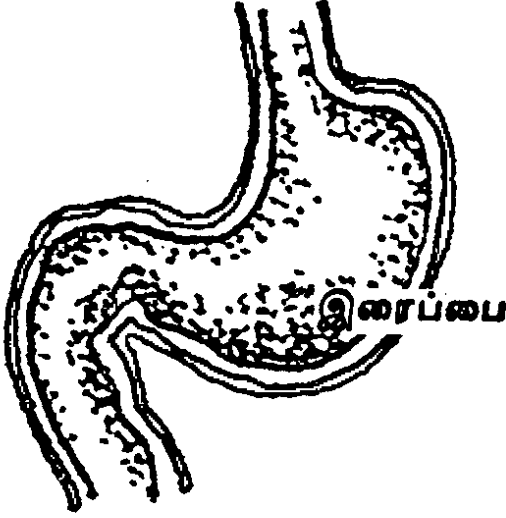
pyloroduodenol : இரைப்பைச் சிறுகுடல் சார்ந்த : இரைப்பைக் காப்பு வாயில் சுருங்கு தசை மற்றும் முன் சிறுகுடல் தொடர்பான.

pyloromyotomy : இரைப்பைக் காப்புத் தசை அறுவை : இரைப்பைக் காப்பு வாயில் சுருங்கு தசையை வெட்டியெடுத்தல்.

pyloroplasty : இரைப்பு வாயில் காப்புத் தசை அறுவை : இரைப்பை வாயில் காப்புத் தசையில் செய்யப்படும் ஒட்டுறுப்பு அறுவை மருத்துவம். வழியை அகலப் படுத்துவதற்காக இது செய்யப் படுகிறது.

pylorospasm : இரைப்பைக் காப்பு வாயில் இசிவு : இரைப்பைக் காப்பு வாயிலில் ஏற்படும் இசிப்பு. இது பெரும்பாலும் முன் சிறுகுடல் சீழ்ப்புண் காரணமாக உண்டாகிறது.

pylorus : இரைப்பைக் காப்பு வாயில்; சிறுகுடல் வாய் : இரைப்பையிலிருந்து முன் சிறு



சிறுகுடல் வாய்

குடலுக்குச் செல்லும் இடைவழிவாய்..

pyocolpos : யோனிக்குழாய்ச் சீழ்.

pyoderma : தோல்சீழ்நோய்.

pyodermia, pyoderma : தோல் இழைம அழற்சி : புறத்தோலுக்கு அடுத்துக் கீழுள்ள இழைமத்தில் ஏற்படும் கடுமையான அழற்சி நோய்.

pyogenesis : சீழ்க்கட்டுதல் : சீழ் உருவாதல்.

pyogenic : சீழ் சார்ந்த : சீழ்க் கட்டுதல் தொடர்பான.

pyolabyrinthitis : சீழ்ச் செவி வினை : செவிவளை அழற்சியில் சீழ் வைத்த நிலை.

pyometra : கருப்பைச் சீழ் : கருப்பையில் தங்கியிருக்கும் சீழ். இது நோய் காரணமாகக் கருப்பைக் கழுத்து வழியாக வெளியேற முடியாமல் தேங்கி இருக்கும்.

pyonephritis : சிறுநீரக சீழ்அழற்சி.

pyonephrosis : சிறுநீரகக் குழிச் சீழ் விரிவு : சிறுநீரகக் குழிச் சீழ் நிறைந்து விரிவடைதல்.

pyorrhoea : சீழ்ப் பல்நோய்; பல் வேர் சீழ் ஒழுக்கு; சீழ்வாய்: பல் நோய் காரணமாகப் பல்லிருந்து சீழ் வடிதல்.

pyosalpinx : கருக்குழாய்ச் சீழ்; சீழ் அண்டக் குழல் : அண்டத்திலிருந்து கருப்பைக்கு வரும் குழாயில் சீழ் கட்டியிருத்தல்.

pyothorax : மார்பு வரிக்குழிச் சீழ்; சீழ் மார்பகம் : மார்பு வரிக்குழியில் சீழ்க்கட்டியிருத்தல். நெஞ்சச் சீழ்.

pyrazinamide : பைராசினாமைடு: காசநோயைக் குணப்படுத்தக் கொடுக்கப்படும் விலையுயர்ந்த மருந்து. இது வாய்வழி கொடுக்கப்படுகிறது. இது கல்லீரலில் நச்சுத்தன்மை உண்டாக்கக் கூடியது. எனவே கவனமாக பரிசோதனைக்குப் பிறகே இது கொடுக்கப்படுகிறது.

pyretic : காய்ச்சல் சார்ந்த : காய்ச்சலைத் தூண்டுகிற.

pyrexia : காய்ச்சல்.

pyridine : பைரிடின் : திக நெய் வடிம மூலப்பொருள் வேதியியல் சோதனைக்கூடத்தில் பயன்படுத்தப்படும்.

pyridoxine : பைரிடாக்சின் : வைட்டமின்-பி6 என்ற உயிர்ச்சத்துப் பொருள். இது பூரிதமாகாத கொழுப்பு அமிலங்களுடன் அல்லது புரதங்களிலிருந்து பெறப்படும் செயற்கைக் கொழுப்புடன் சேர்த்துப் பயன்படுத்தப்படுகிறது. மசக்கையின் போது இது கொடுக்கப்படுகிறது.

pyriform : ஈட்டி உரு.

pyrimethamine : பைரிமெத்தமின்: முறைக் காய்ச்சல் (மலேரியா) நோய்க்கு எதிராகப் பெருமளவில் பயன்படுத்தப்படும் மருந்து. குழந்தைகளுக்கு மிகவும் ஏற்றது.

pyrogen : காய்ச்சல் விளைவிக்கும் பொருள்; காய்ச்சலூக்கி: காய்ச்சல் உண்டாக்கக்கூடிய பொருள்.

pyrogenetic : காய்ச்சல் விளைவிக்கிற : காய்ச்சலுக்குரிய; காய்ச்சல் உண்டாக்குகிற; உடல் வெப்பத்தை அதிகரிக்கிற.

pyrogenic : காய்ச்சல் சார்ந்த : காய்ச்சல் தொடர்பான.

pyrogenic contamination : காய்ச்சல் பொருளால் தூய்மைக்கேடு : காய்ச்சல் உண்டாக்கும் பொருளால் ஏற்படும் தூய்மைக்கேடு. சிரை வழி ஏற்றப்படும் திரவ மருந்துகளில் கலந்தால் காய்ச்சல் வரும்.

pyrogen test : காய்ச்சல் பொருள் சோதனை.

pyrolysis : வெப்பச் சிதைவு : (உடல்)வெப்ப நிலை அதிகரிக்கும் போது உயிர்ப்பொருட்கூறு அழுகல்.

pyromania : தீயிடுவெறி : தீவைக்க விரும்பும் கட்டுப்படுத்த முடியாத மனத்தூண்டல்கோளாறு.

pyrometer : வெப்பமானி : வெப்பத்தை அளக்கும் கருவி.

pyrrole : பிர்ரோல் : ஹீம் மற்றும் பார்ஃபைரின் ஆகியவற்றை கட்டும் பொருள்களை அளிக்கிற உடலில் காணப்படும் பல்அணுவளையப் பொருள்.

pyropericardium : இதய உறைச்சீழ்.

pyrascupe : காய்ச்சல் அளவி : குடு செய்யப்பட்ட ஒரு பொருளின் வெப்பத்தை அதன் ஒளியைச்

சூடாக்கப்படாத இயற்கைப் பொருளின் ஒளியுடன் ஒப்பிட்டுப் பார்த்து அளவிடும் கருவி.

pyruvic acid : பைருவிக் அமிலம்: குளுக்கோசின் காற்றிலா வளர்சிதை மாற்றத்தில் கிளைக்கோஜன் சிதைவின் இறுதி நிலைப் பொருள்.

pythogenesis : அழுகலில் தோன்றுவது : அழுகும் பொருளிலிருந்து உண்டாவது.

pytotherapy : செயற்கைக் காய்ச்சல் : செயற்கை முறையில் காய்ச்சல் உண்டு பண்ணுதல்.

pyrotoxin : காய்ச்சல் நச்சு.

pyroxicam : பைரோக்சிக்கம் : வீக்கத்தைப் போக்கி நோவுகளும் மருந்து.

pyuria : சிறுநீர்ச் சீழ்; சீழ் நீரிழிவு: சிறுநீரில் சீழ் போதல்.

PZI : பீ.இசட்.ஐ. : புரோட்டமின் சிஜின்க் இன்சலின்.

Q

Q band : க்யூபட்டை : ஒளிரும் நிறப்பொருளான க்வினாக்ரின் கொண்டு இனக்கீற்றுகள் நிறமேற்றப்படும்போது குறிப்பிட்ட இடங்களில் தோன்றும் ஒளிரும் பட்டைகள், டி.என்.ஏ., சுருளுக்குள் செருகுகின்றன.

Q fever : கியூ-காய்ச்சல் : ஆடு மாடுகளிடமிருந்து மனிதருக்குத் தொற்றும் ஒருவகைக் காய்ச்சல் நோய்.

QRS complex : க்யூஆர்எஸ் தொகுதி : இதய மின் வரைபடத்தில் ஒரு பகுதி. இதயக் கீழறைகளான வென்ட்ரிகிள்கள் சுருங்கும்போது தோன்றும் பகுதி முதலில் தோன்றும் எதிர்மின் திருப்பம் க்யூ, அடுத்து நேர்மின் திருப்பத்தால் மேல் நோக்கிய அலை ஆர், தொடர்ந்து வரும் எதிர்மின் திருப்பம் எஸ் ஆகும்.

QRS interval : க்யூஆர்எஸ் இடைநேரம் : இதயக்கீழறையான வென்ட்ரிகிள்களின் மின்முனைப்பியக்கம் மாறும் நேரம். இது இதய மின் வரைபடத்தில் க்யூ அல்லது வங்குவதிலிருந்து எஸ் அலை முடியும் வரையுள்ள நேரம். இதன் சராசரி அளவு 0.04 விநாடி முதல் 0.1 விநாடி வரை.

QS wave : க்யூஎஸ் அலை : இதயமின் வரைபடத்தில் நேரமை ஆர் இல்லாத முழுவதும் எதிர் (மின் திருப்ப) அலை மட்டும் கொண்ட க்யூஆர்எஸ் தொகுதி.

QT interval : க்யூடி இடைநேரம் : இதயமின் வரைபடத்தில் இதயக்கீழறை சுருங்கும் நேரம். க்யூ அல்லது வங்குவது முதல் டி அலை முடிவு வரை கணக்கிடப்படுகிறது. இது இதயமின் ஓட்ட முகப்பு மீள் திருப்பத்தைக் குறிக்கிறது.

quack : போலி மருத்துவன்; போலி அறுவையாளர்; அரைகுறை மருத்துவம் : மருத்துவ அறிவோ, பட்டறிவோ இல்லாமல், இருப்பதுபோல் நடிக்கும் ஒருத்தன்.

quackery : போலி மருத்துவம் : ஒரு நோய் நிலைக்கு குணம் தரும் பொருள், கருவி, அல்லது மருத்துவ முறை என பொய்யாகக் கூறுதல்.

quadrantanopsia : காற்குருடு : காற் பார்வையின்மை.

quadpack : நான்மடிப்பை : (நான்குபையமைப்பு) குழந்தைகளுக்கு குருதியேற்றம் செய்ய

ஏதுவான இரத்த சேமிப்பு பிளாஸ்டிக் பை. வெளிப் பைகள் மூன்று கொண்டது. கிருமி புகா வகையில் 500 மி.லி. முழு இரத்தத்தை சேமித்து அதை நான்கு 125 மி.லி. பகுதிகளாகப் பிரித்துவைக்க உதவுகிறது.

quadrate : நாற்கோண எலும்பு.

quadriceps : நான்கு தலைத் தசைகள் : தொடையிலுள்ள நீட்டத் தசையின் நான்கு தலைத்தசைகள். இது நான்கு பகுதிகளைக் கொண்டது.

quadrigeminal; quarigeminal : நாள் முகைகள் : நரம்பணுக்கள் குவியப் பெற்ற நடு முளையின் நான்கு மேடுகள்.

quadrigeminal pulse : நாற்றுடி நாடி : நான்கு துடிப்பும் ஒரு இடை வெளியும் உள்ள நாடி வகை.

quadripara (quartipara) : நான்காம் கருத்தரிப்பு : நாலுபெற்ற பெண்; நான்குமுறை கருத்தரித்து நாலு உயிருள்ள குழந்தைகளைப் பெற்றெடுத்த பெண்.

quadruped : நாற்கால் விலங்கு : நான்கு கால்களையுடைய விலங்கு; கைகளையும் கால்களையும் தரையில் ஊன்றிய நிலை.

quadruple vaccine : நாற்கூட்டு; மடங்கு அம்மைப்பால் : தொண்டை அடைப்பான்,

கக்குவான், இளம்பிள்ளை வாதம், வில்வாத சன்னி ஆகிய நோய்களுக்கு எதிராக நோய்த் தடுப்பு செய்வதற்கான அம்மைப் பால் மருந்து.

qualitative : பண்பு சார்ந்த; பண்புத்திறன் : பண்பு அடிப்படையிலான; பண்பு தொடர்பான.

quality : தரம்; பண்பு.

quantimeter : அளவுமானி : ஒருவருக்கு எந்த அளவு எக்ஸ் கதிர்களின் தாக்கம் உள்ளது என்று கணிக்கும் கருவி.

quantitative : அளவு சார்ந்த; அளவுத் திறன் : அளவுக்குரிய; அளவு தொடர்புடைய.

quantity : அளவு.

Quarantine : தொற்றுத் தடைக் காப்பு; ஒதுக்குக் கண்காணிப்பு; அடைமனை; நோயாளியை தனிமைப்படுத்தல் : பயணிகள், கப்பல் நோயாளிகள் ஆகியோரைத் தொற்றுத் தடைக் காப்புக்காக தனிமையில் வைக்கும் கால அளவு.

quarantine international : பேரடைமனை, பன்னாட்டு அடைமனை.

quartan : நான்கு நாள் முறைக் காய்ச்சல் : நான்கு நாட்களுக்கு ஒருமுறை வரும் காய்ச்சலுடன் கூடிய வலிப்பு நோய்.

quartan malaria : நான்கு நாள் முறைக் காய்ச்சல் : நான்காம்

நாள்தோறும் விட்டுவிட்டு வரும் மலேரியாக் காய்ச்சல் வகை.

quaternary : நாற்தனிம :

1. வரிசையில் நான்காவது.
2. நான்கு தனிமங்கள் அல்லது நான்கு அணுக்கள் சேர்ந்த ஒரு வேதியியல் பொருள்.

Quenu-Mayo operation :

குவெனு-மேயோ அறுவை : ஃபிரெஞ்சு அறுவை மருத்துவர் க்குவெனுவும் அமெரிக்க அறுவை மருத்துவர் மேயோவும் சேர்ந்து கண்டுபிடித்த அறுவை மருத்துவ புற்று நோயை குணப்படுத்த நேர்க்குடலையும் சுற்றியுள்ள நிணக்கணுக்களையும் வெட்டி யெடுத்தல்.

questran : குவஸ்டிரான் : எலுமிச்சை மணமுடைய கொலஸ்டிராமின் என்ற மருந்தின் வணிகப் பெயர்.

quickenig : கருத்துடிப்பு; கரு அசைவு : கருவில் குழந்தை உயிர்த்துடிப்பு நிலையடைதல். பொதுவாக 16-19 வார காலம்.

quicksilver : பாதரசம்.

Quick's test : குவிக்சோதனை : ஒரு படிநிலை புரோத்ராம்பின் சோதனை. அமெரிக்க மருத்துவர் ஆர்மான்ட் விளக்கிய சோதனையில் தீராம் போபிளாஸ்டின் மற்றும் கால்சியம் சேர்த்தபின் இரத்தம் உறைவதற்கான நேரம்.

Quick tourniquet test : குவிக் டூர்னிக் கேட் சோதனை : மேற்கையில் இரத்த அழுத்தக்கட்டுப் பட்டையை கட்டுவதன் மூலம் தோன்றும் கருஞ்சிறுப்பு தோற் புள்ளிகளைக் கணக்கிடும் சோதனை. மேற்கையில் இரத்த ஓட்டம் தடைபடும்போது தந்துகிகளின் வலுவின்மையைக் கண்டுபிடிக்கும் சோதனை.

Quiescent : அமைதியான அசைவின்மை : ஒரு நோய் அடங்கிக் கிடக்கும் நிலை; குறிப்பாக ஒரு தோல்நோய் இவ்வாறு இருக்கும் அமைதி காலம்.

quinacrine : குவினேக்ரின் : நாடாப்புழுநோய், நூல்புழு நோய் மருத்துவம் மற்றும் மலேரியாவை கட்டுப்படுத்தும் மருத்துவத்துக்கும் பயன்படுத்தப்படும் காரவகை மருந்துப் பொருள்.

quinabarbitone : கொய்னல் பார்பிட்டோன் : குறுகிய காலம் செயற்படும் ஒருவகைப் பார்பிட்டூரேட். இலேசான உறக்க மின்மை, மனக்கவலை நிலைகளில் பயன்படுத்தப்படுகிறது.

quinapril : குவினாப்ரில் : ஆஞ்சி யோடென்சின் மற்றும் நொதி தடுப்பு (ஏசிஈ இன்ஹிபிட்டர்) என்னும் வகை சார்ந்த குருதி அழுத்தத்துக்கான மருத்துவத்தில் பயன்படுத்தப்படும் மருந்து.

Quincke's pulse : குவின்க்(கே) நாடி; தந்துகி நாடி : இதய

அயோளர்ட்டிக் வால்வ் செயல் படா நிலையில், நகப்படுகையில் தந்துகிப் பரப்புகள் வெளிறியும் சிவந்தும் மாறிமாறித் தோன்றும் நிலை.

quinestrol : செயற்கைப் பெண்பால் இயக்குநீர் : செயற்கையான பெண்பாலின இயக்குநீர் (ஹார்மோன்). இது பால் சுரப்பதை மட்டுப்படுத்துகிறது.

quinoline : குவினோலின் : காய்ச்சல் எதிர்ப்பு மற்றும் கிருமி நீக்க குணங்களைக் கொண்ட க்வினின் அல்லது கரி எண்ணையிலிருந்து பெறப்பட்ட கார வகைப் பொருள்.

quirk : குயிர்க் : விந்தையான செயல், நடத்தை, ஆளுமை, ஏய்ப்புச் செயல், சொற்புரட்டு.

quinidine : கொயினிடின் : கொயினா போன்ற வெடியக் கலப்புடைய ஒரு வேதியியல் மூலப் பொருள் (காரகம்). இது இதயத் தமனித் தசையில் தனி விளைவினை உண்டுபண்ணுகிறது. சில சமயம் தமனி நாரிழையாக்கத்திலும் பயன்படுகிறது.

quinine : கொயினா : சிங்கோனாப் பட்டையிலுள்ள காரகப் பொருள் சிங்கோனாப்பட்டைக் காரகமடங்கிய மருந்து. ஒரு சமயம், முறைக் காய்ச்சலுக்குப் (மலேரியா) பயன்படுத்தப்பட்டது. பின்னர் இதற்குப் பதிலாக வேறு மருந்துகள் பயன்படுத்தப்படலாயின. இந்த

மருந்துகளுக்கு எதிராக முறைக் காய்ச்சல் எதிர்ப்பு ஆற்றல் பெற்றுவிட்டதால், இப்போது இது மீண்டும் பயன்படுத்தப்பட்டு வருகிறது.

quininism : கொயினா நோய் : தலைவலி, காதுகளில் ஓசைகள் எழுதல், ஓரளவு செவிட்டுத் தன்மை; கண்பார்வைக்கோளாறு; குமட்டல் போன்ற நோய்க் குறிகள் தோன்றுதல். கொயினாவை தொடர்ந்து பயன்படுத்துவதால் இவை ஏற்படுகின்றன.

quinsy : தொண்டை வீக்கம்; தொண்டை சீழ்க்கட்டி : உள் நாக்குப் பழுப்பு; உள் நாக்கு அழற்சி.

quotidian : நாள் முறைச் சன்னி : நாள்தோறும் விடாமல் வரும் காய்ச்சல்.

quotient : ஈவு : வகுத்து வந்த எண். அறிவுக்குறி எண் என்பது அறிவுத்திறன் அளவெண். சுவாச ஈவு என்பது, ஒரு குறிப்பிட்ட கால அளவின் போது உள்ளிழுக்கும் ஆக்சி ஜன் அளவுக்கும், வெளிவிடும் கார்பன்-டை-யாக்சைடின் அளவுக்கும் இடையிலான விகிதம்.

Q wave : குயூ அலை : இதயமின் வரை படத்தில் ஆர் அலைக்கு முன் தோன்றும் ஒரு சிறிய எதிர்மின் திருப்பம். இடது கீழறையிலிருந்து வலது கீழறைக்கும் கீழறையிடைத் தடுப்புச் சுவர் வழி ஏற்படும் இயக்கம்.

R

rabid : நாய் வெறி சார்ந்த : நாய் வெறி நோய் பீடித்த; நீர் வெறுப்பு நோய் கண்டுள்ள, வெறி கொண்ட.

rabies : வெறி நாய்க்கடி நோய் : நாய், பூனை, நரி, குருதி உறிஞ்சும் வெளவால் போன்ற பிராணிகள் வெறி கொண்டு கடிப்பதால் மனிதருக்குப் பரவும் ஒரு கிருமியினால் உண்டாகும் நீர் வெறுப்பு நோய் இது உலகெங்கும் ஏற்படும் நோய். இதைக் குணப்படுத்த தடுப்பூசி மருந்துகள் உள்ளன. நோய்க்கிருமி தொற்றியபின் நோய் வெளிப்படுமுன் எதிர்ப்பொருள் நீர்மம் கொடுக்கப்படும்.

race : இனம்.

rachialgia : முதுகெலும்பு வலி.

rachiodymia : முதுகுத் தண்டு வலி.

rachis (rhachis) : இறகு நடு நரம்பு (முருந்து); முதுகெலும்புத் தண்டு; முதுகந்தண்டு துணர் நடுக்காம்பு.

rachitic : மெலிவெலும்பு.

rachitis (rickets) : குழந்தை கணை : எலும்புருக்கி நோய்

எலும்பு நலிவு நோய். வைட்டமின் குறைவு நோய்.

radial : ஆரை நாடி; ஆரை : ஆரை நரம்பு; முன்கை ஆரை எலும்புக்குரிய.

radiation therapy : கதிர்வீச்சு மருத்துவம்.

radical : மூலஉறுப்பு (மூலவேர்); முழுமையான : சேர்மத்தின் அடிப்படைக்கூறாக அமைந்து, சேர்மத்தின் இயல்பான வேதியியல் மாற்றங்களின் போது மாறாமலே இருக்கும் தனிமம் அல்லது தனிம அணு அல்லது அணுக்களின் கூட்டம். ஓர் உறுப்பின் மூலவேர் சிலசமயம், ஓர் உறுப்பில் கண்ட நோய் உடல் முழுவதும் பரவாமல் இருக்க அறுவை மருத்துவம் மூலம் அந்த உறுப்பின் மூலவேர் அகற்றப்படுகிறது.

radicle : நரம்பு வேர்; சிறு குருதிக் குழாய் : நரம்பின் அல்லது நாளத்தின் வேர் போன்ற உட்பிரிவு.

radiectomy : பல்வேர் நீக்கல்.

radicular : வேருக்குரிய : பல், நரம்பு போன்றவற்றின் வேர் சார்ந்த.

radiculography : வேர் ஊடு கதிர்ப்படம் : முதுகந்தண்டு நரம்பு வேர்கள் ஊடுகதிர் (எக்ஸ்ரே) படம். இந்த வேர்களைக் கதிர் ஊடுருவாதவாறு செய்து, அந்த வேர்களின் ஊடு கதிர்ப்படம் எடுக்கப்படுகிறது. நெகிழ்ச்சியடைந்த இடை முதுகெலும்பு வட்டச் சில்லின் இடத்தையும், அளவையும் கண்டறிய இப்படம் எடுக்கப்படுகிறது.

radioactive : கதிரியக்கப்பொருள்; கதிரியக்க : அணுக்கரு மையம் உறுதியற்றிருப்பதால் வெப்பக் கதிர்களை வீசக்கூடிய பொருள். நுரையீரல் நோய்களை ஆராய கதிரியக்கத் தங்கம் பயன்படுத்தப்படுகிறது. கேடயச் சுரப்பி யில் (தையாண்டு) கதிரியக்க அயோடின் இருக்கிறது. இதனை அளவிட்டு அறியலாம்.

radiobiology : கதிரியக்க உயிரியல் : உயிருள்ள திசுக்களின்மீது கதிரியக்கத்தின் விளைவுகளை ஆராயும் அறிவியல்.

radiocaesium : கதிரியக்கச் சீசியம் : சீசியம் என்ற தனிமத்தின் கதிரியக்கத் தன்மை கொண்ட ஒரு வடிவம்; இது, நோய்களுக்கான கதிரியக்க மருத்துவத்தில் பயன்படுகிறது.

radiocarbon : கதிரியக்கக் கார்பன் : கார்பன் (கரியம்) என்ற தனிமத்தின் கதிரியக்க வடிவம்.

இது, வளர்சிதை மாற்றம் பற்றிய ஆராய்ச்சியில் பயன்படுகிறது.

radiogram : ஊடுகதிர் ஒளிப்படம்.

radiograph : ஊடுகதிர்ப்படம்; ஊடுகதிர் வரைபடம்; கதிர் வரைபடம் : ஊடுகதிர் (எக்ஸ்-ரே) ஒளிப்படம். ஊடுகதிர்களைக் கொண்டு ஒளிப்படம் எடுத்தல்.

radiographer : ஊடுகதிர் வல்லுநர்; ஊடு கதிர்ப்படப் பதிவாளர்; கதிர் வரைவாளர் : ஊடுகதிர் (எக்ஸ்-ரே) நோய்களைக் கண்டறிவதிலும், நோய் மருத்துவத்திலும் தகுதி பெற்ற வல்லுநர்.

radiography : கதிர் விரைவியல்; கதிர் வீச்சு ஒளிப்பட வரைவி; ஊடு கதிர்ப்படமெடுப்பு; ஊடு கதிரியம் : நோய்களைக் கண்டறிய ஊடுகதிர் (எக்ஸ்-ரே) ஒளிப்படம் எடுத்தல்; மருத்துவ ஆலோசனைப்படி, உக்கிரமான நோய்களுக்கு ஊடுகதிரைப் பயன்படுத்தி மருத்துவம் செய்தல்.

radioiodinated human serum albumin (RIHSA) : கதிரியக்க அயோடினேற்றிய குருதி நிணநீர்க் கருப்புரதம் : மூளை நைவுகளைக் கண்டறிவதற்கும், இரத்தம் மற்றும் குருதிநீர் அளவுகளைக் கண்டறிவதற்கும், சுற்றோட்ட நேரம், இதய வெளிப்பாடு ஆகியவற்றை அளவிடுவதற்கும் பயன்படுகிறது.

radioisotope : கதிரியக்க ஓரகத் தனிமம் : ஒரே அணு எண்ணுடன் வெவ்வேறு பொருண்மை எண்கள் (எடை) கொண்ட ஒரு தனிமத்தின் வடிவங்கள் கதிரியக்க ஓரகத் தனிம நுண்ணாய்வு மூலம் ஒரு குறிப்பிட்ட உறுப்பில் கதிரியக்க ஓரகத் தனிமம் உள்ளதா என்பதையும், அதன் அளவையும் கண்டறியலாம்.

radiologist : ஊடுகதிர்-கதிரியக்க மருத்துவர்; கதிரியலார் : ஊடுகதிர் (எக்ஸ்-ரே) மற்றும் அது போன்ற உருக்காட்சி உத்திகளைப் பயன்படுத்தி நோய்களைக் கண்டறியும் மருத்துவ வல்லுநர்.

radiology : ஊடுகதிர்-கதிரியக்க மருத்துவம்; கதிர் வீச்சியில்; கதிரியல் : ஊடுகதிர்களையும், அது போன்ற உருக்காட்சி உத்திகளையும் பயன்படுத்தி நோய்க்குறிகளைக் கண்டறிதல்.

radiopaque : ஊடுகதிர் ஊடுருவாத : ஊடுகதிர் (எக்ஸ்-ரே) ஊடுருவுவதைத் தடுத்து, ஊடுகதிர் படத்தில் உருவங்கள் தெரியும் படி செய்யும் பண்பு. பேரியம், அயோடின் கூட்டுப் பொருள்கள் இந்தப் பண்புகள் கொண்டவை. எனவே, இப் பொருள்கள் ஊடுகதிர்ப்படம் எடுப்பதற்குப் பயன்படுத்தப்படுகிறது.

radiophobic : ஊடுகதிர் தூக்கம்.

radioscopy : ஊடுகதிர் ஆய்வு.

radiosensitive : ஊடுகதிர் உணர்வுடைய : ஊடுகதிர்களினால் (எக்ஸ்-ரே) பாதிக்கப்படக்கூடிய, ஊடுகதிர்ச் சிகிச்சையினால் குணமாகக்கூடிய கட்டிகள்.

radiotherapy : ஊடுகதிர் மருத்துவம்; கதிரியக்க மருத்துவம் : நோய்களுக்கான சிகிச்சையில் ஒரு கோபால்ட் மூலத்திலிருந்து வெளிப்படும் கதிரியக்க ஆற்றலைப் பயன்படுத்தும் சிறப்பு மருத்துவ முறை. உடலின் ஒரு குறிப்பிட்ட பகுதியை, கவனமாக கட்டுப்படுத்தப்பட்ட நிலையில் அணுக்கதிர் வீச்சுக்கு உட்படுத்துவது.

radiotherapist : ஊடுகதிர்க் கதிரியக்க மருத்துவர் : புற்றுநோய் போன்ற நோய்களை ஊடுகதிர் மற்றும் பிற கதிரியக்க வடிவங்களைப் பயன்படுத்திக் குணப்படுத்தும் மருத்துவ வல்லுநர்.

radiotherapeutics (radiotherapy) : ஊடுகதிர் மருத்துவம்: ஊடுகதிர்க் கதிரியக்க மருத்தவ முறை.

radish bacillus : ரேடிஷ் பேசில்லஸ் : மண் மற்றும் காய்கறிகளிலிருந்து பெறப்படும் மைக்கோபேக்டீரியம் டெட்ரே எனும்

வகையினதான நோயுண்டாகக் காத கோல்வடிவ நுண்ணுயிர்.

radium : ரேடியம் (கதிரியம்) : இயற்கையாகக் கிடைக்கும் ஒரு கதிரியக்க உலோகத் தனிமம்; தார்வண்டல் திரள்களிலிருந்து கிடைக்கிறது. ஊடுகதிர்க் கதிரியக்க மருத்துவத்தில் அவ்வப்போது பயன்படுத்தப்படுகிறது.

radium therapy : ரேடியம் சிகிச்சை; கதிரிய மருத்துவம் : ரேடியத்தை (கதிரம்) அல்லது அதன் விளை பொருட்களைப் பயன்படுத்தி நோய் தீர்க்கும் முறை.

radius : முன்கை வெளி எலும்பு; ஆர எலும்பு : முன்கை வட்டச் சீர் எலும்பு; முன்கை ஆரை எலும்பு.

radon : ரேடியம் வாயு (கதிரம்) : கதிரியக்கத்தின் சிதைவால் உண்டாகும் வாயு வடிவக் கதிரியக்கத் தனிமம்.

radon seeds : ரேடியம் வாயு மாத்திரை : 'ராதோன்' என்ற கதிரியக்க ரேடியம் வாயு (கதிரம்) அடங்கிய மருந்து மாத்திரைப் பொதியுறை. ரேடியம் அணுக்களைச் சிதைத்து இந்த வாயு உண்டாக்கப்படுகிறது. இது ஊடுகதிர்க் கதிரியக்க மருத்துவமுறையில் பயன்படுத்தப்படுகிறது.

ragged red fibre disease : கிழிபட்ட செவ்விழை நோய் : கிழிபட்ட உட்குழிவறை கொண்ட இழைகளுடைய இயக்குதசையணுவின் வெளிப்பகுதியில் பெருமளவு உயிரணுக்கள் அழிந்துள்ள இழையன் தசை நோய்.

ralatex test : கீல்வாயு மூட்டு வீக்கச் சோதனை : இரத்தத்தில் கீல்வாயுக் காரணிகள் இருக்கின்றவா என்பதைக் கண்டறிவதற்கான சோதனை. இச்சோதனையிலிருந்து கீல் வாயு மூட்டு வீக்கத்திற்கான காரணத்தைக் கண்டறியலாம்.

rale : நுரையீரல் துடிப்பு; குழல் ஒலி : நுரையீரலில் உண்டாகும் நோய் காரணமாக ஏற்படும் நாடித் துடிப்பு.

Ramsay Hunt's Syndrome : காது மடல் அக்கி : மடலில் கடுமையான அக்கி நோய், அத்துடன் முகவாதமும் சுவையுணர்வின் மையும் சேர்ந்திருக்கும்.

random controlled trial : தொடர்பற்ற கட்டுப்படுத்தப்பட்ட சோதனை. ஒரு புதிய சிகிச்சை முறையை சோதனைக்குட்படுத்தும் திட்டம். இதில் தொடர்பற்ற முறையில் சோதனைக்குட்படுத்தப்படுவர்களுக்கு புது மருத்துவமும், மற்ற கட்டுப்

பாட்டுக் குழுவுக்கு மருந்தல்லா பொருளும் கொடுக்கப்படும்.

ranitidine : ரேனிடீடின் : இரைப் பை மிகு சுரப்புநிலைகளுக்கும் வயிற்றுப் புண்ணுக்கும் சிகிச்சையளிக்கத் தரப்படும் ஹிஸ்டமின் எச்2 ஏற்பியெதிர் மருந்து.

ranke complex : ரேன்க்கே தொகுப்பு : நடுமார்புப் பகுதியை வடிக்கும் அல்லது நுழைவாய், நிணக்கணுக்கள் பரவலாக சுண்ணக (கால்சிய) மயமாதலும் உறுப்புள் பொருள் சுண்ணகமயமாதலும் உள்ள நிலை.

ranula : அடிநாக்குக் கட்டி; நாவடி வீக்கம் : நாக்கின் அடியில், நாள் அடைப்பு காரணமாக உண்டாகும் நீர்க்கட்டி.

Ranvier's nodes : ரேன்வியர் கணுக்கள் : ஒரு நரம்பிழையின் மெயின் பொருளில் குறிப்பிட்ட இடைவெளிகளில் சுருக்கங்கள். இதை விவரித்தவர் ஃபிரெஞ்சு நோய்க்குறியியலாளரான லூயி ரேன்வியர் ஆவார்.

rap : வன்பாலூறவு; கற்பழித்தல்.

raphe : நாக்கு மடிப்பு; ஒட்டல் : நாக்கில் பின்பரப்பிலுள்ள ஒரு தையல் விளிம்பு; பொருத்துவாய்; கூடல் வாய்; மடிப்பு வாய்; நடு மடிப்பு.

rarefaction : எலும்பு நொய்மை; மென்மையாக்கம் : எலும்பு செறி

வின்றி நொய்மையாக இருத்தல். எலும்பு அடர்த்திக் குறைதல்.

ras genes : ரேஸ் மரபணுக்கள் : எலித் தசைநார்ப் புற்றில் முதலில் சுண்டறியப்பட்ட, ஆன்கோபுரோட்டீன்கள் அல்லது புரோட்டோஆன்கோ, புரோட்டீன்களை காண்பிக்கும் ஆன்கோஜீன்கள் மற்றும் புரோட்டோ ஆன்கோஜீன்களின் குழுவகை.

raspberry tongue : ரேஸ்பெர்ரி நாக்கு : செம்புள்ளி நச்சுக் காய்ச்சலில் காணப்படும் வீங்கிய வெண்சிம்புகளுடன் சிவந்து பளபளக்கும் நாக்கு.

raspberry tumour : ரேஸ்பெர்ரி கட்டி : தொட்டால் ரத்தம் கசியக் கூடிய காம்புடன் கூடிய ரேஸ்பெர்ரி பழம் போன்ற கட்டி. விடெல்லோ-குடல் நாளத்தின் மூடாத இறுதிப் பகுதியின் சீதச்சவ்வு துருத்துவதால் குழந்தைகளில் காணப்படும் தொப்புள் சுரப்பிக்கட்டி.

ratbite fever : எலிக்கடிக்க காய்ச்சல் : திருகுகருள் வடிவ நுண்ணுயிரியினால் உண்டாகும் மறுக்களிப்புக் காய்ச்சல்.

rational : அறிவுக்குப் பொருத்தமான : 1. காரண அடிப்படையிலான ஒரு செய்முறை அல்லது வழிமுறை தொடர்பான. 2. இயல்பான நடத்தை அல்லது நியாயவாதம்.

rationale : பகுத்தறிவுக்கோட்பாடு: ஒரு தரவை அல்லது நிகழ்வை விளக்கப் பயன்படும் பகுத்தறியும் முறை.

rationalizatoin : நியாயப்படுத்துதல் : ஒருவர் தனது நடத்தையை அந்நிகழ்ச்சிக்குப் பிறகு, பகுத்தறிவுக்கு அல்லது சமூகத்திற்கு ஏற்ற முறையில் நியாயப்படுத்துகிற உளவியல் பாங்கு.

raves : பிதற்றல்.

raw-loomed : எலும்பும் தோலுமான.

Raynaud's disease : ரேனாட் நோய் : விரல் தமனிகளின் தசையில் ஏற்படும் சுரிப்பு. இதனால், கைகால் விரல்களில் தோல் வெளிறிய நிறமாக அல்லது நீலநிறமாக மாறும். சிலசமயம் இளம் பெண்களுக்குத் தசையழுகல் நோய் உண்டாகலாம். கால் கை விரல்களுக்கு இரத்தவோட்டம் குறைவதால் ஏற்படும் நோய்.

reaction : மறுவிளைவு; மறுசெயல்; எதிர் விளைவு : வேதியியல் மாற்றம்; விளைவு; மறுதலிப்பு. எ-டு: லிட்மஸ் தாளுக்கு அமிலத்தால் அல்லது காரத்தால் ஏற்படும் விளைவு, மறுவினை; எதிர்செயல்.

reading disorder : வாசிப்புக்கோளாறு : ஒருவரது அறிவுத்

திறனைவிட மிகக் குறைவான படிக்கும் திறமையுள்ள ஒரு சொல்வளக் குறைபாடு.

Read method : ரீடமுறை : கிரான்ட்லி டிக்-ரீட் வடிவமைத்த இயல்பான குழந்தை பிறப்புக்கு உடல் மன தயாரிப்பு முறை.

reagent : விளைவிப்புப் பொருள்; வினையூக்கிப் பொருள் : எதிர்த்தாக்காற்றல் மூலம் சேர்மத் தின்பொருட்கூற்று கண்டறிய உதவும் பொருள்.

reality orientation (R.O.) : உண்மை உணர்த்தும் மருத்துவம்: குழப்பமும் மனச்சோர்வும் அடைந்த நோயாளிகளுக்கு அவர்களின் பெயர், நேரம், இடம், தேதி முதலியவற்றை அடிக்கடி நினைவுபடுத்தி அவர்கள் இயல்பு நிலையை உணரும்படி செய்யும் மருத்துவ முறை.

reality testing : மெய்யியல்புச் சோதனை : தனக்கு வெளியேயுள்ள உலகை முறையாக மதிப்பிட்டுத் தீர்ப்புக்கூறும் மனவியல்.

real time imaging : உண்மை நேர வடிவக்காட்சி : ஒரு வேகமான செய்முறை நிகழ்வினை நுண்நொடிகளில் காட்சியாகக் காணுதல். இதற்கு பி பிரிவை கேளா ஒலியியல் போன்ற மிக

விரைவான தகவல் உய்த்துணரும் செய்முறை தேவைப்படுகிறது.

rebreathing : மீள் மூச்சிழுப்பு : ஒரு மூடப்பட்ட வெளிக்குள் முன் மூச்சு விடும்போது வெளிப்படுத்திய வாயுவை உள்ளிழுத்தல்.

recalcitrant : முரண்வாத எதிர்ப்பு நோயாளி : மருத்துவத்துக்கு ஒத்துழைக்காமல் எதிர்ப்புத் தெரிவித்து முரண்டுபிடிக்கும் நோயாளி.

recall : நினைவு கூர்தல்; மீட்டறிதல் : நிகழ்ச்சிகளை நினைவில் வைத்துக்கொண்டு, தேவையானபோது நினைவுபடுத்திக் கொள்ளுதல்.

recannulation : வீரிய நிலைப்பாடு : ஒரு நாளத்தின் வீரியத்தை மீண்டும் நிலைநாட்டுதல். அடைத்திருக்கும் குழாயை சீர்செய்து திரவ ஒழுக்கு மீண்டும் ஏற்படச் செய்தல்.

receptaculum : 'தேக்கப்பை' கொழுப்புப்பை : முதல் வயிற்றுப்பக்க முதுகெலும்பின் முன்புள்ள மார்பக நிணநீர்க்குழலின் தொடக்கத்திலுள்ள பேரிக்காய் வடிவப் பை. இது குடலிலிருந்து சீரணித்த கொழுப்பை ஏற்றுக் கொள்கிறது.

receptive sensory aphasia : உணர்வுப் பேச்சிழுப்பு : கேட்கும்

சொற்களுக்கு எந்தப் பொருளும் கொள்ள முடியாமலிக்கும் மூளை சார்ந்த நோய். இந்நோயாளி சைகை, எழுத்து, ஒவியம் போன்ற செய்தித் தொடர்பு வடிவங்களைப் புரிந்து கொண்டாலும் பேசும் சொற்களைப் புரிந்து கொள்வதில்லை.

receptor : ஏற்பி : நரம்புத் தூண்டுதல்களை ஏற்று, அணுப்பக்கூடிய உணர்வு நரம்பு. வேதியியல் பொருள்கள், மருந்துகளை ஏற்றுச் செயல்படும் அணுப்பகுதி.

recessive : மரபியல்பு மறைவு; அடங்கிய; மங்கிய : மரபாகத் தோன்று பண்பியல்புகள் தலைமுறைக்குத் தலைமுறை குறைந்து கொண்டு வந்து இறுதியில் மறைந்துவிடுதல்.

recipient : பெறுநர்; ஏற்பான்; ஏற்பி.

Recklinghausen's disease : எலும்பழற்சி நோய் : துணைக்கேடயச் சுரப்பி அளவுக்குமீறிச் செயற்படுவதன் காரணமாக உண்டாகும் எலும்பழற்சி நோய். இதனால் எலும்புகளில் கால் சியம் குறைந்து நீர்க்கட்டிகள் உண்டாகும். தோலில் நிறப் புள்ளிகளும் ஏற்படும். இதனை 'ரெக்ளிங்க்ஹாசன் நோய்' என்றும் கூறுவர்.

recliner's reflux syndrome : மல ஒழுக்கு நோய் : முன்பக்க மலக் கழிவுச் செயல்முறையில் ஏற்படும் கடுமையான கோளாறு காரணமாக இது உண்டாகிறது. இந் நோயாளிகள், படுத்திருந்தாலும் தாழ்வான நாற்காலியில் சாய்ந்திருந்தாலும், எந்த நேரத்திலும் மலம் கசியும்.

recombinant DNA : ஒருங்கிணைப்பு டிஎன்ஏ : இரு வேறுபட்ட உயிரிகளின் மரபணு டிஆக்சிரிபோ நியூக்ளிக் அமிலத்தை (டிஎன்ஏ) வேதியியல் முறையில் ஒருங்கிணைக்கப்பட்ட டிஎன்ஏ இயல்பான மரபணுக்கள். இயல்புமீறிய மரபணுக்கள் ஆகியவற்றின் கட்டமைப்புகளையும் செயற்பணிகளையும் ஆராய்வதற்கு இது பயன்படுகிறது. நடைமுறையில் நோய்க்குறிகளைக் கண்டறிய பயன்படுத்தப்படுகிறது.

reconstructive surgery : மீட்டுருவாக்க அறுவை : ஒரு திசுவை அது முன்னிருந்த வடிவுக்கு மீண்டும் கொண்டுவர செய்யப்படும் அறுவை மருத்துவ முறை.

record : பதிவேடு : ஒரு நோயாளியின் கவனிப்பு தொடர்பான செய்தியை எழுத்தில் பதிவு செய்யப்பட்ட ஆவணம்.

recovery : உடல் நலமீட்டும் மீள்.

recovery room : அறை : அறுவை மருத்துவம் செய்யப்பட்ட நோயாளிகள் மயக்கம் தெளிந்து எழாத நிலையில், வார்டுக்கு கொண்டு செல்லப்படுமுன் மயக்கம் தெளிய கவனிப்பு தருவதற்கான அறுவை அரங்கத்துக்கு அருகிலுள்ள அறை.

recreational drug : மனமகிழ் மருந்து; இன்பமூட்டு மருந்து : தன் விருப்பமாக தன் இன்பத்துக்காக எடுத்துக்கொள்ளப்படும் மருந்துப்பொருள்.

recreation therapy : மனமகிழ் மருத்துவம்.

recrudescence : நோய்க்குறி மறுதோற்றம் : நோய்க்குறிகள் மீண்டும் கிளர்ந்தெழுந்து தோன்றுதல்.

rectilinear scanner : நேர்க்கோட்டு நுண்ணாய்வி : உறுப்பிலுள்ள கதிரியக்கத்தை கண்டறிந்து அதன் அமைப்புக் கூறக்காட்சியாக உருவாக்கும் கருவி.

reactivity : விளைவிப்பு ஆற்றல்.

reactor : விளைவிப்புக் கருவி.

rectal atresia : மலக்குடல் குறைவளர்ச்சி.

rectal bladder : மலக்குடல் பை : மலக்குடலினுள் சிறுநீர் நாளங்களைப் பொருத்துவதை இது குறிக்கிறது. சிறுநீர்ப்பைகளில் கடுமையான நோய் ஏற்படும் போது பெருங்குடல் இறுதிப் பகுதியில் கீறி செயற்கை நீர்ப்பை உண்டாக்கி நீர் போக்குக்கு வழி செய்யப்படுகிறது.

rectal thermometer : மயக்குடல் வெப்பமானி.

recta; varices : மூல நோய் : மலக்குடலில் ஏற்படும் மூல நோய்.

rectocele : மலக்குடல் நழுவல்; மலக்குடல் பிதுக்கம்; மலக்குடல் சரிவு; மலக்குடல் இறக்கம் : மலங்கழிக்கும் வாய்க்கு வெளிப்புறத்தில் அமைந்திருக்கும் வகையில் மலக்குடல் நழுவிருத்தல்.

rectosigmoidoscopy : நேர்வளைகுடல் நோக்கல் : வளைகுடல் அகநோக்கியைக் கொண்டு நேர்குடலையும் வளை பெருங்குடலையும் பரிசோதித்தல்.

rectoscope : மலக்குடல் ஆய்வுக் கருவி; மலக்குடல் நோக்கி; மலக்குடல் காட்டி : மலக்குடலைப் பரிசோதனை செய்வதற்கான கருவி.

rectosigmoid : மலக்குடல் சார்ந்த : மலக்குடல் மற்றும் பெருங்குடலின் எஸ் போன்று வளைந்த பகுதி தொடர்பான.

rectosigmoidectomy : மலக்குடல் அறுவை; மலக்குடல் நெளிஎடுப்பு : மலக்குடலையும், பெருங்குடலின் எஸ் போன்று வளைந்த பகுதியையும் அறுவை மருத்துவம் மூலம் அகற்றுதல்.

recto urethral fistula : மலக்குடல், சிறுநீர்ப் புற வழிப்புரை.

rectouterine : மலக்குடல்-கருப்பை சார்ந்த : மலக்குடல், கருப்பை ஆகியவை தொடர்பான.

rectovaginal : மலக்குடல்-யோனிக் குழாய் சார்ந்த : மலக்குடல், யோனிக் குழாய் ஆகியவை தொடர்பான.

rectovaginal fistula : மலக்குடல் யோனிக் புழை.

recto vesical : மலக்குடல்-சிறுநீர்ப்பை சார்ந்த : மலக்குடல், சிறுநீர்ப்பை தொடர்பான.

recto vesical fistula : மலக்குடல் சிறுநீர்ப்பை புரை.

rectum : மலக்குடல்; குதவாய் : பெருங்குடலின் அடிப்பகுதி. இது எஸ் போன்ற நெளிவுப் பகுதிக்கும், மலக்கழிவு வாய்க்குழாய்க்குமிடையில் அமைந்துள்ளது.

recumbent : சாய்நிலை : படுத்துக்கொண்டிருக்கும் நிலை; சாய்ந்திருக்கும் நிலை. பரிசோதிப்பதற்காகச் சாய்ந்திருக்கும் நிலை.

recuperation : குணமாதல்; மீட்சி பெறல் : நோயிலிருந்து மீள்தல்; இழந்த வலிமையை மீள்பெறுதல்.

recurrent : மீள் நிகழ்வு : 1. ஒரு கால இடைவேளைக்குப்பின் நோய் அல்லது அறிகுறிகள் மீண்டும் தோன்றுதல். 2. தனக்குத் தானே திரும்புதல்.

red blood cell : சிவப்பணு : நுரையீரலிலிருந்து உடல் திசுக்களுக்கு ஆக்ஸிஜனை இரத்தத்தின் மூலம் கொண்டு செல்லும் அப்ப உருவான உயிரணுக்கள்.

red blood corpuscles : சிவப்புக் குருதி அணுக்கள்.

red cell fragmentation syndrome : சிவப்பணு கூறுபடும் நோய்த் தொகுதி : இதய வால்வு நோய்கள், செயற்கை வால்வு பொருத்தல், தீவிர இரத்தக் கொதிப்பு அல்லது உறைகட்டி உறைவணுக் குறைசோகையின் போது, இரத்த நாளங்களுக்குள் சிவப்பணுக்கள் கூறுபட்டு அழிவும் இரத்தமழிச்சோகை.

red cell preservative : சிவப்பணுப்பதனப் பொருள் : இரத்தமேற்று நேரம்வரை, குருதி சிவப்பணுக்களின் தொகுதி ஒன்றை சிட்ரேட், ஃபாஸ்ஃபேட், டெக்ஸ்ட்ரோசம் அடினினும் போன்ற பதனப் பொருட்களைக் கொண்டு திரவ நிலையில் வைத்திருத்தல்.

redcorpuscles : இரத்தச் சிவப்பணுக்கள்.

Red cross international : பன்னாட்டுச் செஞ்சிலுவைச் சங்கம் : எங்கெல்லாம் மனிதர்கள் துன்பப்படுகிறார்களோ அங்கெல்லாம், துயர் நேராமல்காத்து, துயர்துடைக்கவும் பாடுபட்டு மனிதர்களுக்கு மரியாதையை உறுதி செய்து, உயிரையும் உடல் நலத்தையும் காப்பாற்றும் ஜெனீவாவை தலைமையிடமாகக் கொண்ட உலகளாவிய நிறுவனம்.

red degeneration : சிவப்பணு அழிவு : கர்ப்ப காலத்தில் கருப்பை தசைக்கட்டி மற்றும் நார்ப்கட்டியில் காணப்படும் திசுவழிவு.

red diaper syndrome : சிவப்பு உள்ளடை நோயியம் : இளம் குழந்தைப் பருவத்தில், ஒரு சிவப்பு நிறமியை உண்டு பண்ணும் செர்ரேசியாமார்

செசன்ஸ் எனப்படும் நோய்க் கிருமியால் உண்டாகும் அபூர்வமான வகை இரைப்பை குடல் அழற்சி.

red hepatization : சிவந்து கல்லீரல் போலாதல் : சிவப்பணுக்கள் வெளிக் கசிவாலும் ஃபைப்ரின் திரட்சியாலும் நுரையீரல் சிவந்து கல்லீரல் போலாதல். இது லோபார் நிமோனியா நோயின் இரண்டாவது நிலை.

red hot throat : வெம்மைச் சிவப்புத் தொண்டை : பல்வேறு நோய்த் தொற்றுகளால் தீவிர அழற்சியால் சிவந்து காணப்படும் தொண்டையின் வாய்ப்பகுதி.

red infarct : சிவப்புத் திகவழிவு : குருதிக்குறைவால் மூளை இரத்தமிழந்து ஏற்படும் நோய் நிலை.

red marrow : சிவப்பு மச்சை : பல எலும்புகளில் குழிவறைகளில் காணப்படும் சிவப்பு நாளப்பொருள். இரத்த ஓட்டத்துக்குள் சிவப்பணுக்களையும் வெள்ளணுக்களையும் தயாரித்து வெளியிடும் பொறுப்பு அதற்குள்ளது.

red nucleus : சிவப்பு உட்கரு : நடுமுளையின் பின் பகுதியில் காணப்படும் பெரும் மேடு.

reducing agent : ஆக்சிஜன் குறைக்கும் பொருள்.

reduction : ஆக்சிஜன் குறைத்தல் உயிர்வளிக் குறைப்பு : ஆக்சிஜன் வாயுவைக் (பிராணவாயு) குறைத்தல்; எலும்பு ஒருங்கிணைத்தல்.

Reed-Sternberg cell : ரீட்-ஸ்டென்பெர்க் உயிரணு : ஹாட்ஜ்கின் நோயில் காணப்படும், பல உட்கரு கொண்ட, பெரும் ரெட்டிகுலோ என்டோதீலியல் செல். ஆஸ்ட்ரியவைச் சேர்ந்த நோய்க்குறியிலாளர் கார்ல்ஸ்டென்பெர்க்கும், அமெரிக்க நோய்க்குறியிலாளர் டோரதிரீடு இருவர் பெயராலும் இந்த செல் பெயர் பெற்றது.

reentry : மறுநுழைவு : இதயப் பகுதி ஒன்றுக்குள் ஒரு தூண்டல் மீண்டும் வந்து அதை மறுபடி இயங்கச் செய்வது.

referred pain : ஏவு வலி : வலி உண்டாகும் ஆதார இடத்திலிருந்து தொலைவில் வலி ஏற்படுதல். எ-டு : தோள் பட்டை சார்ந்த வலி பித்தப்பை நோயில் உணரப்படுதல்.

reflection : பிரதிபலிப்பு : 1. பின்வளைதல். 2. ஒரு பரப்பிலிருந்து ஒளி அல்லது வேறுவகை ஒளியுமிழ் ஆற்றலைத் திருப்பி அனுப்புதல்.

reflectors : எதிரொலிப்பான்; ஒளிவாங்கி மீளனுப்பும் சாதனம்: தோல் பரப்பிலுள்ள ஒளிக் கதிர்கள் தோலுக்குள் நுழையாமல் வேறுதிசைகளில் திருப்பியனுப்பும், பொருள்கள். டைட்டானியம் டையாக்சைடு, டேன்னிக் ஆக்சைடு மற்றும் கேலமின் ஆகியவை உதாரணங்களாம்.

reflex arc : அனிச்சைச் சுற்று : உணர்வு நரம்பணுவின் ஒரு நரம்பியக்கப் பகுதி, ஒரு உணர்வுத்தூண்டலை தண்டுவடத்துக்கு அனுப்பி, அங்கு அது இயக்க நரம்பணுவுக்குச் சென்று அங்கிருந்து அனிச்சைத் தூண்டல் தொடர்புடைய தசை அல்லது சுரப்பிக்குச் செல்லுதல்.

reflex (reflex action) : அனிச்சை செயல்; இயல்நரம்பியக்கம்; மறிவினை : மனதினால் கருதப்படாமல், புறத்தூண்டுதல் நேரிடும் போது, நரம்புக்கிளர்ச்சிக்கிணங்கத் தன்னியல்பாகத் தூண்டப்படும் உள்ளூறுப்பு இயக்கச் செயல். எ-டு : தும்முதல்; கண்ணிமைத்தல்; இருமுதல்.

reflex emesis : அனிச்சை வாந்தி: தொண்டையின் சீதச் சவ்வை தொடுவதால் தூண்டப்படும் வாந்தி.

reflex hammer : அனிச்சைச் சுத்தியல் : அனிச்சை மறுவினையைக் கண்டறிய தசைகளை அல்லது தசை நாண்களைத் தட்டிப் பார்க்கப் பயன்படும் ரப்பர் தலைப்பகுதி கொண்ட தட்டும் சுத்தி.

reflux : பின்னொழுக்கு; பின்னோட்டம் : பின்னோக்கிய நீரோட்டம்.

refraction : ஒளி விலகல்; ஒளிக் கோட்டம்; கதிர்ச் சிதைவு : ஒளிக் கதிர்கள் மாறுபட்ட அடர்த்திகளையுடைய ஊடகங்கள் வழியே செல்லும்போது கோட்டமடைதல் இயல்பான கண்பார்வையில் ஒளிக்கதிர்கள் விழித்திரையில் சந்திக்கும் வகையில் கோட்டமடைகின்றன.

refractionist : பார்வைத்திறன் சோதனையாளர் : கண்ணிப்பரிசோதகர் கண்களின் பார்வைத் திறனைக் கணித்து பொருத்தமான சரிசெய்யும் ஒளிவில்லையைக் கண்டறிவதற்குப் பயிற்சி பெற்ற ஒருவர்.

refractometer : பார்வைத்திறன் அளவி : கண் ஊடகம் போன்ற ஒளிகடக்கும் பொருள்களில் ஒளிவிலகல் அளவை கணக்கிடும் கருவி.

refractory : படியாமை; முரண்டு பிடித்தல் : மருத்துவத்திற்கு உட்

பட மறுத்தல்; மருத்துவம் செய்துகொள்ள பிடிவாதமாக முரண்டு செய்தல்.

refractory error : ஒளி விலகல் அளவு : ஒளி விலகல் பிழையளவு.

refracture : மீள்முறிவு : முறிந்து பின்இணைந்த எலும்பு மீண்டும் உடைதல்.

refrigerator : குளிர்பதனப்பெட்டி.

regeneration : புத்துயிர்ப்பு; புத்துயிரளித்தல்; மீளமைப்பு : திசுக்களுக்குப் புத்துயிரூட்டிப் புதுவாழ்வளித்தல்.

regeneration of nerve : நரம்பின் புத்துயிர்ப்பு.

regimen : திட்டமுறை : நல வாழ்வுக்கான அல்லது சிகிச்சைக்கான, உணவு, உடற்பயிற்சி, வாழ்க்கை முறை ஆகியவற்றை முறைப்படுத்தல்.

regional ileitis : பின் சிறுகுடல் அழற்சி : சிறுகுடல் பின்பகுதியில் ஏற்படும் அழற்சி. இது பெரும்பாலும் வயதுவந்த இளையோருக்கு உண்டாகிறது. இதனால் பின்சிறுகுடலில் வீக்கத்துடன் புண் உண்டாகிறது. பெருங்குடல், மலக்குடல், மலங்கழியும் வாய் ஆகியவற்றிலும் இது ஏற்படலாம்.

registered medical practitioner: பதிவுபெற்ற மருத்துவர் : அங்கீ

கரிக்கப்பட்ட மருத்துவக்கல்வி நிலையத்தில் ஒரு முறையான கல்வி பயின்று, மாநில அல்லது தேசிய மருத்துவ கவுன்சிலில் பதிவு செய்துள்ள ஒரு மருத்துவத் தொழில் செய்பவர்.

regression : பின்னடைவு; சவலை; சிறுபிள்ளைத்தனம்; பிற்போக்கு : மனநோய் மருத்துவத்தில், உளவியல் வளர்ச்சியின் தொடக்க நிலைகளுக்குப் பின்னோக்கிச் செல்லுதல். அதாவது, மேன்மேலும் சிறுபிள்ளைத்தனமாக நடந்து கொள்ளுதல். மனத்தளர்ச்சியினால் ஏற்படும் பைத்தியத்தின்போது இது உண்டாகிறது. தாய்க்கு இன்னொரு குழந்தை பிறக்கும்போது இளங்குழந்தைகளுக்கு இது உண்டாகிறது. இந்தக் குழந்தைகளைச் சவலைப் பிள்ளைகள் என்பார்கள்.

regulation of respiration : மூச்சுக்கட்டுப்பாடு.

regurgitation : எதிர்ஒழுக்கு; பின்னேற்றம்; எதிர்க்களித்தல் : பின்னோக்கிப் பாய்தல். எ-டு : இரைப்பையிலுள்ள பொருள்கள் வாய்வழி வெளியேறுதல்.

rehabilitation : மறுசீரமைவு; மறுவாழ்வு : நோய் நலிவின் இயலாநிலைகளை அகற்றி முன்போல் வாழ்க்கை நடத்துவதற்கு உதவி புரிதல்.

rehydration : நீர் மருத்துவம் உடல் நீர்வறட்சி நீக்கல்.

reinfection : மீள்தொற்று : முதல்நிலைத் தொற்றிலிருந்து மீண்ட பின்னர் அதே நுண்ணுயிரால் மீண்டும் ஏற்படும் தொற்று.

reintegration : மீள் ஒன்றிணைப்பு: ஒரு மனநிலைக்கோளாறால் ஏற்பட்ட தொந்தரவுகளிலிருந்து மீண்டும் நன்கு ஒழுங்கமைந்து செயல்படுதல்.

reiter's syndrome : மூட்டு வலி (ரெய்ட்டெர் நோய்) : பெண்களுக்கு உண்டாகும் ஒருவகை மூட்டு வலிநோய். இமையிணைப்படல அழற்சி, மூத்திரக் குழாய் அழற்சி ஆகியவையும் இதனுடன் சேர்ந்து வருகிறது.

rejection : ஏற்க மறுத்தல்; திசுப் பொருந்தாமை : பொருத்தப்பட்ட திசுக்கள் அழிந்து படுவதற்கான செய்முறை. உடலில் ஒட்டு அறுவை மருத்துவம் மூலம் பொருத்தப்பட்ட உறுப்பினை உடல் ஏற்க மறுத்து விடுதல். திசுத் தள்ளுதல்.

rejuvenation : இளமையாக்கம் : மீண்டும் இளமையின் வலிவும் பொலிவும் பெறுதல்.

relapsing fever : மீள் காய்ச்சல்; மறுக்களிப்புக் காய்ச்சல் : உண்ணியினால் உண்டாகும்

ஒருவகை நோய். ஒரு வாரம் காய்ச்சல் இருந்து, மீண்டும் குணமாவது போல் தோன்றி, மறுபடியும் கடுமையாகக் காய்ச்சல் தோன்றுதல்.

relative bradycardia : ஒப்பிட்டு இதயக்குறை துடிப்பு : இயல்பாக, உடல் வெப்பநிலை அரை டிகிரி குறைந்தால் நாடித் துடிப்பு பத்துகூடும். ஆனால் இந்த நாடி-வெப்ப அளவுத் தொடர்புநிலை இல்லாதடைபாய்நு, மூளையுறை அழற்சி, மூளைச்சீழ்க்கட்டி, டெங்கு காய்ச்சல், கல்லீரல் அழற்சி, தீப்புண் நிலைகளில், உடல் வெப்ப நிலையோடு ஒப்பிடும் போது, நாடித்துடிப்பு குறைவான அளவில் உள்ளது.

relation : உறவு; திகு உறவு.

relative risk : ஒப்பீட்டு ஆபத்தளவு : ஒரு குறிப்பிட்ட பரம்பரை காரணி அல்லது சூழல் காரணியால் பாதிப்பு உள்ளவர்களிலும் இல்லாதவர்களிலும் ஒரு குறிப்பிட்ட நோய் தோன்றும் எண்ணிக்கை வீதம்.

relative tachycardia : அதிமிகை இதயத்துடிப்பு (கீல்வாதம்) : காய்ச்சல் தொண்டை அடைப்பான் க்ளாஸ்டிரிய தொற்றுகள் உருக்கி நோய் மற்றும் (தெராய்டு நச்சு நோய்) மற்றும் தைரோடாக்சிகோசிஸ்

போன்ற நோய்களில் உடல் வெப்பத்தால் ஏற்படுவதைவிட வேகமாக நாடிதுடிப்பது.

relax : தளர்த்துதல்; தளர்வு : தசை நரம்புகளைத் தளர விடுதல்.

relaxant : தசைத் தளர்ப்பு மருந்து; அழுத்தக் குறைப்பி; தளர்த்தி; நெகிழ்த்தி.

relaxation : தசைத் தளர்ப்பீடு; தளர்வுறல்; நெகிழ்வு.

relaxation therapy : தளர்வு மருத்துவம்.

relaxin : ரிலாக்சின் : பெண் கருப்பையில் சுரக்கும் நீர். இது கருப்பைக் கழுத்தினை மென்மையாக்கி தசை நார்களைத் தளர்த்தி குழந்தை பிறப்பதை எளிதாக்குகிறது.

releasing hormone : விடுவிக்கும் இயக்குநீர் (ஹார்மோன்) : ஹைப்போதாலமஹில் தயாரிக்கப்பட்டு, ஒரு இணைக்கும் சிரை வழியாக நேரடியாக பிட்யூட்டரி சுரப்பிக்குள் செலுத்தப்படும் பல பெப்டைடுகளில் ஒன்று.

relieve : நோய் விடுவி; நோய் நீக்கு.

REM : விரைவுக் கண் இயக்கம் : கனவு நிலையில் ஒரு இயக்கம்.

remedy : நோய்நீக்கி; பிணி நீக்கி: நோய் நீக்கிப் பொருள்; ஒரு

நோயை குணப்படுத்தும் அல்லது அதன் அறிகுறிகளிலிருந்து விடுவிக்கும் பொருள்.

remineralisation : மீள்கனிமமாக்கல் : உணவூட்டக் குறைபாடு அல்லது நோயால் இழந்த கனிமங்களை மீள் நிரப்ப்தல்.

remission : நோய் தணியும் காலம் குறைப்பு; தணிவு : காய்ச்சல் அல்லது வேறு நோய் தணிகிற கால அளவு.

renal : சிறுநீரகம் சார்ந்த; சிறுநீரகம்.

renal artery : சிறுநீரகத் தமனி.

renal calculi : சிறுநீரகக்கல்.

renal failur : சிறுநீரகச் செயலிழப்பு.

renal functions : சிறுநீரகச் செயற்பாடு.

renin : ரெனின் : சோடியம் இழப்புக்குப் பதிலாகச் சிறுநீரகத்திலிருந்து இரத்தத்திற்குள் செலுத்தப்படும் ஒரு செரிமானப் பொருள் (என்சைம்).

rennin : ரென்னின் : குழந்தைகளின் இரைப்பை நீரில் காணப்படும் பாலை உறைய வைக்கும் (தயாரிக்கும்) பொருள். இது கேசினோஜனைக் கேசினாக மாற்றுகிறது. இந்தக் கேசின், கால்சியம் அயனிகளுடன் சேர்ந்து கரையாத தயிராக மாற்றப்படுகிறது.

renogram : சிறுநீரக செயல்பதிவு: வெளிகதிரியக்க கண்டறி பெறிகளைக் கொண்டு சிறுநீரகத்தின் செயல்பாட்டை அளவிடுதல்.

renovascular hypertension : சார் இரத்த உயரழுத்தம் (RVH) : தமனி இறுக்கம், நார்த்தசைபிறழ்வளர்ச்சி அல்லது குருதி உறை பொருள் காரணமான சிறுநீரகத்தமனியடைப்பால் ஏற்படும் உயர்இரத்த அழுத்தம்.

reovirus : மூச்சுக் குடற்காய்ச்சல் கிருமி : மூச்சுக் குடற்காய்ச்சல் கிருமி என்று முன்பு அழைக்கப்பட்டது. இது ஆர்.என்.ஏ. கிருமிகள் அடங்கிய தொகுதியில் ஒன்று. இது கடுமையான நோய் எதனையும் உண்டாக்காமல் மூச்சுக் குழாயையும் குடலையும் பாதிக்கிறது.

repetition strain injuries : மறு நிகழ்வுத் திருகுக் காயங்கள் : முகுது வலி, ஒரு கையில் அல்லது இருகைகளிலும் அல்லது கால்களில் வலி ஆகியவை இதில் அடங்கும். பொருத்த மில்லாத அசைவுகள், இயக்க மில்லாத தசை நிலைமை, இடக்குமுடக்காக நின்று கொண்டு வேலை செய்தல் ஆகியவை இதற்குக் காரணம்.

replacement : மாற்றிப் பொருத்தல்; இழப்பீடு செய்தல் : இழக்கப்

பட்ட ஒரு பொருள் அல்லது பகுதிக்குப் பதிலாக அதே மாதிரி பொருள் அல்லது அமைப்பை பொருத்தல்.

replication : நேர்படியெடுத்தல் : (பிரதி)யெடுத்தல், இரட்டித்தல் அல்லது மறு உருவாக்கச் செய்முறை. ஒரு மூல டி.என்.ஏ. அமைப்பிலிருந்து, ஒரு வழித் தோன்றல் டி.என்.ஏ. மூலக்கூறை உருவாக்கும் செய்முறை.

repolarization : மறுமுனைமாறல்; மீள் முனைப்படல் : படல அணு அல்லது இழை மீள் முனைப்படும் செயல்முறை.

repositioning : மீள்இடம்வைத்தல் : ஒரு உடல் பகுதியை அல்லது உறுப்பை இயல்பான இடத்தில் திரும்ப வைத்தல்.

repression : உணர்வடக்கம்; உணர்ச்சி ஒடுக்கம்; செயல்தடை: இயற்கைத் தூண்டுதல்களை அடக்கி ஒடுக்குதல். அவா, உணர்ச்சி போன்றவற்றை உணர்வு நிலையிலிருந்து விலக்கி உள் மனதிற்குள் ஒடுக்கி வைத்தல். உணர்ச்சிகளும் சிந்தனைகளும் நடத்தை முறையை உருவாக்குவதாகப் ஃபிராய்டு கருதினார். இவற்றை ஒடுக்குவதால், அவை கனவுகளாகவும் நரம்பு நோய்க் கோளாறுகளாகவும் வெளிப்படுகின்றன.

reproduction : இனப்பெருக்கம்.

reproducibility : மீள்முடிவு தரும் தன்மை : ஒரு சோதனையை பல சந்தர்ப்பங்களில் திரும்பச் செய்முறைப்படுத்தும்போது ஒரே மாதிரி முடிவை காட்டும் தன்மையளவு.

reproductive history : மகப்பேறு முன் நிகழ்வு : கர்ப்பம், குழந்தைப்பேறு ஆகியவை பற்றிய ஒரு பெண்ணின் மகப்பேறு வரலாறு.

reproductive system : இனப்பெருக்க மண்டலம் : இனப்பெருக்கத்திற்காக அமைந்து உள்ள உறுப்புகளும் திசுக்களும் ஆண்களிடம் விரை, குருதிநாளங்கள், சிறுநீர்ப்பை முன்வாயில் சுரப்பி, விந்துப்பைகள், மூத்திர ஒழுக்குக் குழாய், ஆண்குறி, பெண்ணிடம் கருப்பை, கருப்பையிலிருந்து கரு வெளியேறும் குழாய்கள், யோனிக்குழாய் கருவாய் (குய்யம்) ஆகியவை இதில் அடங்கும்.

reproductory insanity : பேறு கால மனநோய்.

resection : அறுத்து நீக்குதல்; வெட்டி அகற்றல்; அரிதல்; வெட்டி ஒட்டல் : அறுவை மருத்துவத்தில் எலும்பு, குருத்தெலும்பு முதலியவற்றை சீவி நறுக்கி எடுத்தல்.

resectional surgery : அகற்றல் முறை அறுவை; வெட்டி ஒட்டல் அறுவை.

resectoscope : சிறுநீர்ப்பைத் திசு வெட்டு : சிறுநீர்ப்பை, புராஸ்டேட், சிறுநீர்த்தாரையில் உள்ள நோய்ப் பகுதிகளை அறுத்தெடுக்கும் அகநோக்கித் திசு வெட்டி.

resectotome : அறுத்து நீக்குக் கருவி; அரிவெட்டி : அறுத்து நீக்குவதற்குப் பயன்படுத்தப்படும் கருவி.

reserpine : ரிசர்ப்பின் : மட்டுமீறிய இரத்த அழுத்தத்தின் போது பயன்படுத்தப்படும் முக்கியக் காரகம். இது மற்ற மருந்துகளோடு கொடுக்கப்படுகிறது. இதனை நீண்ட நாள் பயன்படுத்தினால் கடும் மனச்சேர்வு நோய் உண்டாகும்.

reservoirs of infection : நோய்த்தோற்றப் பகுதிகள் : மனித உடலில் கைகள், மூக்கு, தோல், வயிறு ஆகியவை நோய் தோன்றும் பகுதிகளாகும். இவை சில சூழ்நிலைகளில் நோய்தோன்றும் இடங்களாக அமைகின்றன.

residency : உறைவிடப்பயிற்சி : ஓராண்டு உள்ளுறைபணி முடிந்த பிறகு ஒரு மருத்துவக் கல்விமனையில் தொழிற்பயிற்சி பெறும் முறையான மருத்துவப்

படிப்புத் திட்டகாலம், மூன்றாண்டு காலப்பயிற்சியாகுமிது.

residual : எஞ்சிய; எச்சப்பொருள்; மீந்த; தேங்கிய; எச்சம்: நுரையீரலில் வல்லந்தமாகக் காற்றை வெளியேற்றிய பிறகு எஞ்சியிருக்கும் காற்று; சிறுநீர்ப்பையில் சிறுநீர் கழித்த பிறகு எஞ்சியிருக்கும் சிறுநீர்.

resins : பிசின்கள்; ஒட்டுப்பசை : நீரில் கரையாத, திடமா, மணி உருவமற்ற கரிய மீச்சேர்மங்கள். இவை இயற்கையாகக் கிடைக்கும்; செயற்கையாகவும் தயாரிக்கலாம்.

resistance : எதிர்ப்பாற்றல்; எதிர்ப்பு; தடையாற்றல் : எதிர்க்கும் அல்லது தடுக்கும் ஆற்றல். உளவியலில், தன்னுணர்வற்ற எதிர்ப்பிலிருந்து உணர்வு நிலைக்குத் திரும்புவதைத் தடுக்கும் ஆற்றல். மருத்துவத்தில் ஒரு நோயை எதிர்த்துத் தாக்குப்பிடிக்கும் ஆற்றல்.

resolution : வீக்கம் முறைதல்; ஊமைவீக்க நீக்கம்; வீக்கத்தளர்வு: ஊமை வீக்கம், சீழ்வைக்காமலேயே மறைந்து விடுதல்.

resolutive : தசை கரைப்பான் : தசை கரைப்பு மருந்து. தசை கரைப்பு மேற்பூச்சு மருந்து; தசை கரைக்கும் ஆற்றல் கொண்ட.

resolvent : கரைப்பு மருந்து : கழலை முதலியவற்றைக் கரைக்கும் மருந்து கட்டிகளைக் கூறுபடுத்திக் கரைக்கும் மருந்து.

resonance : ஒத்த ஒலியெதிர்வு; ஒத்திசைவு : நன்கு அதிரும் ஒரு பகுதியைத் தட்டிப்பார்ப்பதால் கிடைக்கும் ஒலி.

resonium : ரெசோனியம் : பொட்டாசியத்தை ஈர்த்துக் கொள்ளக்கூடிய ஒரு செயற்கைப் பிசினின் வணிகப் பெயர். இரத்தத்தில் அளவுக்கு அதிகமாகப் பொட்டாசியம் இருக்கும் போது இது கொடுக்கப்படுகிறது.

resorcinol : ரிசோர்சினால் : தோலில் தேய்க்கும் பூச்சு மருந்து. முகப்பருவுக்குக் களிம்பாகவும், தலைப் பொடுகுக்குக் கழுவு நீர்மமாகவும் பயன்படுத்தப்படுகிறது.

resorption : மறுஉறிஞ்சல்; ஈர்த்துக்கரைத்தல்; மீள் உறிஞ்சுகை : மீண்டும் உறிஞ்சிக் கொள்ளும் செயல். எடு: எலும்பு முறிவைத் தொடர்ந்து என்புப் பொருளை உறிஞ்சிக்கொள்ளுதல்; பருவத்தில் விழுகிற பற்களின் வேர்கள் மறுபடி உள்வாங்கிக் கொள்ளுதல்.

respiraton : மூச்சோட்டம் (சுவாசம்); மூச்சு விடுகை; மூச்சு விடல்; மூச்சு : ஒருமுறை காற்றை உள்

வாங்கி வெளியே விடுதல். ஓர் உயிரணுவுக்கும் அதன் சுற்றுச் சூழலுக்குமிடையிலான வாயுப் பரிமாற்றம்.

respirator : மூச்சுக்கருவி (சுவாசக் கருவி); மூச்சுப் பொறி; மூச்சு இயக்கி : உட்கொள்ளும் காற்றின் மாசு அகற்றி வெதுவெதுப்பாக மூக்கும் வாயும் கவிந்து அணியப்படும் மெல்லிய வலை மூடிக்கருவி. நச்சு வாயுக் குண்டின் நச்சு ஆவியைத் தடுக்க அணியப்படும் வாய் மூக்கு வலைமூடி.

respiratory acidemia : மூச்சு அமிலப் பெருக்கம் : மூச்சு இயக்கத் தளர்வினால் குருதியின் அமிலத் தன்மை மிகுதியாதல்.

respiratory centre : மூச்சு மையம்.

respiratory distress : மூச்சுத் திணறல்.

respiratory function tests : மூச்சு இயக்கச் சோதனைகள் : சுவாச இயக்கத்தைக் கணித்தறிவதற்காக பல பரிசோதனைகள் கையாளப்படுகின்றன. உள்ளி மூக்கும் காற்றின் அளவு வெளியேறும் காற்றின் அளவு, ஒரு நிமிட நேரத்தில் மிக அதிகமாக உட்கவாசிக்கும் காற்றின் அளவு ஆகியவற்றைக் கண்டறிய இந்தச் சோதனைகள் செய்யப்படுகின்றன.

respiratory failure : மூச்சு இயக்கத் தோல்வி : நுரையீரல்கள் இரத்தத்தில் போதிய அளவு ஆக்சிஜனைற்றுவதற்குத் தவறுதல்.

respiratory syncytial virus (RSV) : பலகரு சுவாசக்கிருமி : பச்சிளங்குழந்தைகளுக்குக் கடுமையான சுவாச நோயை உண்டாக்கும் நோய்க் கிருமி. இது சில சமயம் மரணம் விளைவிக்கும்.

respiratory system : மூச்சு மண்டலம் : மூச்சை உள்ளிழுத்து வெளியிடுவதற்கு உதவும் உறுப்புகள். இதில் மூக்கு, மூக்குத் தொண்டை, குரல்வளை, மூச்சுக் குழாய்கள், நுரையீரல்கள் ஆகியவை இதில் அடங்கும்.

respiratory tract : மூச்சுவழி.

responaut : எந்திரச் சுவாச நோயாளி; பொறி மூச்சர் : நிரந்தரமாக மிகக் கடுமையான சுவாசவாத நோய் உடைய நோயாளி. இவர் சுவாசிப்பதற்கு எந்திர உதவி தேவை.

restenosis : மீள்குறுக்கம் : சரிசெய் அறுவை பிறகு மீண்டும் ஏற்பம் குறுக்கம்.

resting pulse : ஓய்வு நிலைநாடி: உடலும் உணர்வுகளும் ஓய்வாயிருக்கும்போது ஒருமனிதனின் நாடித் துடிப்பளவு.

restless leg syndrome : ஓயாக்கால்நோய் : கால் ஓயாமல் அசைந்து கொண்டேயிருக்கும் நோய். கால் எப்போது ஊர்ந்து கொண்டிருத்தல், மெல்ல மெல்ல நகர்தல், சொரிந்து கொண்டிருத்தல், குத்துதல் ஆகியவை இதன் அறிகுறிகள்.

rest pain : ஓய்வுவலி : ஒரு உறுப்பின் தீவிரமான குருதிக் குறை நிலையில், ஏற்படும் தீவிரமான, தொடர்ந்த, நிற்காத வலி, இரவிலும் நோயாளியை விழித்திருக்கச் செய்கிறது. இதற்கு உடல் நரம்புகளின் குருதிக் குறை மாற்றங்கள் காரணமாய் இருக்கக்கூடும்.

restraint : தடுப்புக்காப்பு : நடத்தைக் கோளாறு நோயாளிகள் நடமாட்டத்தைக் கட்டுப்படுத்தும் அமைப்பு.

restrictive disease : குறையளவு நோய்; விரிவுத்தடைநோய் : நுரையீரல்கள் அல்லது மார்புச்சுவர் விரிவதைத்தடுத்து அதனால் நுரையீரல் கொள்ளளவை, விரிதிறனைக் குறைக்கும் ஒரு மூச்சியக்கக் கோளாறு.

resuscitation : உயிர்ப்பித்தல்; மூச்சு முடுக்கல்; இதய இயக்கமீட்பு : இடிந்துபோன அல்லது அதிர்ச்சியடைந்த ஒருவருக்கு மீண்டும் புத்துயிர் கொடுத்தல். இதில் நோயாளியை மல்லாக்கப்

படுக்க வைத்து அவரது இதயப் பகுதியைப் பிடித்து விட்டு, இதயம் நின்றிருந்தால் அது இயக்குவிக்கப்படுகிறது. வாயில் வாயை வைத்தும், வாயை மூக்கில் வைத்தும், வாயை மூக்கிலும் வாயிலும் வைத்து மூச்சோட்டம் ஏற்படுத்தப்படுகிறது.

retained placenta : நஞ்சுத் தங்கல் : தங்கிப்போன நஞ்சு.

retardata : அறிவுத்திறன் குறைவு.

retardation : வளர்ச்சிக் குறைபாடு; குறைவளர்வு : ஏற்கெனவே வேகமாக அல்லது அதிவேகமாக நடைபெறும் வளர்ச்சியைத் தாமதமாக்குதல். வளர்ச்சியை அல்லது செய்முறையை நிறுத்துதல்.

retarded child : வளர்ச்சிக்குறைக் குழந்தை : முளை குறை வளர்ச்சிக் குழந்தை.

retching : குமட்டல்; வாந்தி முயற்சி : வாந்தி எடுப்பதற்காகக் குமட்டுதல்.

retention : கழிவுப்பொருள் தேக்கம்; கழிவுத் தேக்கம் : உடலில் கழிவுப்பொருட்கள் தேங்கியிருத்தல், சிறுநீர் வெளியேறாமல் தேங்கியிருத்தல்.

reticular : வலைச் சவ்வு : வலைப்பின்னல் போன்ற சவ்வு.

reticular formation : வலையுரு அமைப்பு : மூச்சு, இதயத் துடிப்பு, இரத்த அழுத்தம், உணர்வு நிலை ஆகியவற்றைக் கட்டுப்படுத்தும் மூளைத் தண்டுப் பகுதியிலுள்ள, ஒரு சிறு தடித்த நரம்பணுக்குவியல்.

reticulum : இரண்டாம் இரைப்பை : அசைபோடும் விலங்குகளின் இரண்டாவது இரைப்பை.

reticular pattern : வலையுரு பாங்கு : காற்று நிறைந்த ஈரல் நுண்ணறையைச் சுற்றியுள்ள வளை நீள்திட்டிகள் கொண்ட வலையமைப்பு. எக்ஸ்ரே படத்தில் திட்டிகளை, நுண்ணிய, நடுத்தரம், பருவெட்டான என வகைப்படுத்தலாம்.

reticulin : வலையுருப்புரதம் : வலைத்திசுவமைப்பின் இணைப்புத்திசுவிழுள்ள கரையாப்புரதம்.

reticulocyte : இளம் சிவப்பணுக்கள் : சுற்றோட்டமாகச் செல்லும் இளம் இரத்தச் சிவப்பணு. உயிரணு எலும்பு மச்சையாக வளரும்போது அதில் இருந்த உட்கருவின் சுவடுகள் இதில் இன்னும் அடங்கியிருக்கும்.

reticulocytopenia : வலையுருவணுக்குறைக்குருதி : இரத்தத்தில்

சுற்றும் வலையுருவணுக்கள் குறைந்த நோய்.

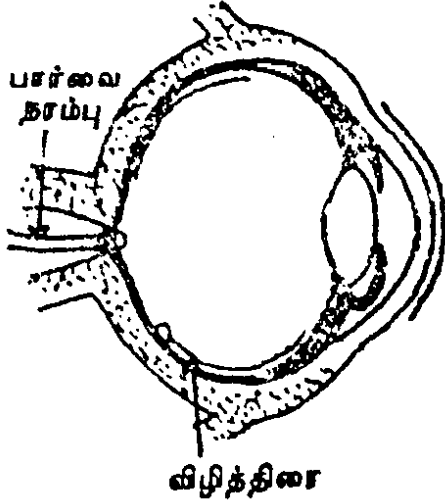
reticulocytosis : வலையுருணுமிகை; முதிரா சிவப்பணுமிகை : இரத்தத்தில் சுழலும் முதிரா சிவப்பணுக்களின் எண்ணிக்கை மிகுதல்.

reticuloendothelial system (RES) : குருதியோட்ட மண்டலம்: ஒரே மரபு வழியில் வந்த பரவலாக அமைந்த உயிரணுக்களின் மண்டலம். இது பல முக்கியமான செயல்களைச் செய்கிறது. இது நோய்க்கு எதிராகப் பாதுகாப்பளிக்கிறது. பித்தநீர் நிறமிகள் உருவாகாமல் தடுக்கிறது; சிதைந்துபோன பொருட்களை அப்புறப்படுத்துகிறது, எலும்பு மச்சை, கல்லீரல், ஈரல்குலை, நிண அணுத்திசு ஆகியவை இவற்றின் மையங்கள்.

reticuloendothelium : ரெட்டிகுலோஎன்டோதீலியம் : வலை உள்வரி மண்டலம் சார் அணுக்களைக் குறிக்கிறது.

reticulum : வலையுரு இழைத்திசு; கட்டிழைமம் : செல் (உயிரணு)க்களுக்கிடையேயான, ஒரு நுண்ணிய இணைப்புத்திசு விழைகளான வலையமைப்பு.

retina : விழித்திரை : கண் விழியின் பின் புறத்திரை கண் விழி



யின் ஒளியுணர்வுடைய உள் பூச்சுப்பகுதி.

retinitis : விழித்திரை அழற்சி : கண்விழித்திரையில் உண்டாகும் வீக்கம்.

retinoblastoma : விழித்திரைச் சவ்வுக் கட்டி; விழித்திரை முன்புற்று : விழித்திரையின் நரம்புச் சவ்வில் ஏற்படும் உக்கிரமான கட்டி. இது குழந்தைகளுக்கு மட்டுமே உண்டாகிறது. ஊஸ் டிராஸ்-டி என்ற செரிமானப் பொருள் குறைபாட்டினால் இது உண்டாகிறது.

retinography : விழித்திரை ஒளிப்படம்.

retinoid : ரெட்டினாய்டு : முகப்பரு, சொரியாசிஸ் (நமட்டுச் சொறி) போன்ற தோல் நோய்

களுக்கான சிகிச்சைக்குப் பயன்படும் வைட்டமின்-ஏ போன்ற ஒரு செய்முறை கூட்டுப் பொருள்.

retinopathy : விழித்திரை நோய்: விழித்திரையில் வீக்கம் உண்டாகாமல் ஏற்படும் நோய்.

retinoscope : விழித்திரை ஆய்வுக் கருவி; விழித்திரை நோக்கி; விழித்திரை காட்டி : விழித்திரையில் ஒளிவிலகல் பிழைகள் இருக்கின்றனவா என்பதைக் கண்டறியும் கருவி.

retinotoxic : விழித்திரை நச்சு : விழித்திரையில் ஏற்படும் நச்சு.

retirement syndrome : ஓய்வு நோயியம் : குறிப்பிட முடியாத தானியங்கி நரம்பு மண்டலக் கோளாறுகள், பலவீனம், ஈடுபாடின்றமை ஆகியவை ஏற்படும். ஓய்வுக்குப் பிறகு ஏற்படும். உடனடி அல்லது நாள்பட்ட தக்கமைவின்மை.

retractile : பின்னிழுவை : பின்னுக்கு இழுக்கக்கூடிய, நாக்கை உள்ளே இழுத்துக்கொள்ளுதல்.

retractor : இழுவைக் கருவி : உட்காயங்களைக் பார்க்கும் வகையில் காயத்தின் விளிம்புகளை இழுத்துப் பிடித்துக் கொள்ளும் அறுவைக் கருவி.

retrieval : மீட்டெடுப்பு : நினைவுப் பெட்டகத்தில் சேர்த்து வைக்கப்

பட்ட செய்திகளை மீண்டும் உணர்வுக்குக்கொண்டு வருதல்.

retrobulbar : பின் கண் விழி : கண்விழியின் பின் பகுதி சார்ந்த கண்விழியின் முன்புறமுள்ள ஒளியியல் நரம்பில் ஏற்படும் வீக்கம்.

retrocaecal : பெருங்குடல் பின்பகுதி : பெருங்குடல் வாய்ப்பின்பகுதி.

retroflexion : பின்வளைவு; பின்மடக்கம்; பின்மடங்கல் : பின்புறமாக வளைந்திருத்தல்.

retrognathia : தாடைப்பிள்ளைமைவு : ஒன்று அல்லது இரு தாடைகளும் நெற்றித்தள அளவுக்குப் பின்னேறியிருத்தல்.

retroocular : கண் பின்பகுதி.

retrograde : பின்போக்கு : பின்னோக்கிச் செல்லுதல்.

retrolental fibroplasia : ஒளிவில்லைப்பின் நாரிழைப் பொருக்கம்: புத்திளம் சிசுவுக்கு ஆக்சிஜன் செலுத்துவதால் ஏற்படும் வேறுபட்ட அளவு பார்வையிழப்பு.

retroperitoneal : வபையின் பின்பகுதி : வயிற்று உடற்பகுதி சூழ்ந்துள்ள நீரடங்கிய இரட்டைச் சவ்வுப் பையின் பின்புறப்பகுதி.

retroperitonitis : வயிற்றுள்ளுறைப்பின் அழற்சி : வயிற்றுள்ளுறைப்பின் திசு அழற்சி.

retropharyngeal : பின்தொண்டை : தொண்டையின் பின்பகுதி.

retropharyngeal abcess : பின்தொண்டைச் சீழ்க்கட்டி.

retroplacental : பின் நச்சுக்கொடி: நச்சுக்கொடியின் பின்பகுதி.

retroposition : பின்தள்ளல் : ஒரு அமைப்பு அல்லது உறுப்பு பின்பக்கம் தள்ளப்பட்டிருத்தல்.

retrospection : பின்காட்சி ஆய்வு : முன் நிகழ்ச்சிகளை நினைவு கூர்தல்.

retrospective falsification : முன்நினைவுப் பொய்யாக்கம் : ஒரு உண்மை திரும்ப நினைவுக்கு வரும்போது பொய்யான விவரங்களை நோயாளி சேர்த்துச் சொல்லுதல்.

retrosternal : பின்மார்பெலும்பு : மார்பெலும்புக்குப் பின்புறமுள்ள.

retrotracheal : பின் மூச்சுக்குழல்: மூச்சுக்குழலின் பின்புறமுள்ள.

retroversion : பின் சாய்வு; பின்கவிழ்தல் : கோளாறுடைய கருப்பை இடம்பெயர்ந்து பின்புறம் சாய்தல்.

retroverted gravid uterus : பின் சாய்வுக் கருக்கொண்ட கருப்பை: பின்புறம் சாய்ந்து திரும்பிய கருக்கொண்ட கருப்பை.

retrovirus : ரெட்ரோ நச்சுயிர்; ரெட்ரோவைரஸ் : ரிவர்ஸ்டிரான்ஸ் கிரிப்டேஸ் நொதி தன்னகத்தே கொண்ட ஒரு ஆர்.என்.ஏ. வைரஸ். ஒரு ஒம்பும் செல்லின் ஜீனோமுக்குள் நுழைந்து தனது சொந்த ஆர்.என்.ஏ.வை டி.என்.ஏ. ஆக மாற்றியமைத்து ஒம்பும் செல்லின் ஜீனோமோடு இணைந்து தனது மரபுவழிப் பண்புசார் செய்திகளை வெளிப்படுத்தல்.

revascularization : குருதிநாள மறுவளர்ச்சி : திசுவில் அல்லது உறுப்பில் இயல்பான இரத்தம் பாய்தல் தடைபட்டு, அந்தத் திசுவினுள் அல்லது உறுப்பினுள் இரத்த நாளம் மீண்டும் வளர்தல்.

reverse transcription : மாற்று படியெடுப்பு : வழக்கமாக டி.என்.ஏ தான் ஆர்.என்.ஏவாக மாற்றியமைக்கப்படுகிறது. ஆனால் இங்கு ஒரிழை ரெட்ரோவைரஸ் ஆர்.என்.ஏ. ஈரிழை டி.என்.ஏயாக ரிவர்ஸ்டிரான்ஸ் கிரிப்டேஸின் கிரியா ஊக்கி செயல்பாட்டால் பிரதியெடுக்கப்படுகிறது.

Reye syndrome : ஈர மூளை நோய் : மூளையில் ஈரக்கசிவும், பருத்த ஈரல் குலையும் உண்டாக்கும் நோய். இதில் மூளை நீர்க்கோவை ஏற்படுகிறது. ஆனால், கண்ணறை ஊடுருவல் ஏற்படுவதில்லை. ஈரல் குலையிலும், சிறுநீரகம் உட்பட மற்ற உறுப்புகளிலும் கொழுப்பு ஊடுருவிப் பரவுகிறது. இது சாலிசைலேட்டு மருந்து கொடுத்தல், சின்னம்மை ஆகியவற்றுடன் தொடர்புடையது.

rhabdomyolysis : இயக்குதசையழிவு : இயக்குதசை அழிபட்டு, இரத்தத்திலும், சிறுநீரிலும் மையோகுளோபின் (தசைப்புரதம்) தோன்றுதல்.

rhagades : உதட்டுத் தழும்புகள்: பிறவிக் கிரந்தி நோயின்போது உதடுகளில் ஏற்படும் நீண்ட தழும்புகள்.

rheology : ரியாலஜி : பொருள்களின் அமைப்புக் கோளாறு, ஓட்டம் ஆகியவற்றை ஆராயும் இயல்.

Rheomacrodex : ரியோமாக்ரோடெக்ஸ் : குறைந்த மூலக்கூற்று எடையுள்ள டெக்ஸ்ட்ரான் என்ற மருந்தின் வணிகப் பெயர். இது மாற்றிப் பொருத்திய சிரையில் குருதிக்கட்டைத் தடுக்கப் பயன்படுத்தப்படுகிறது.

Rhesus factor (RH-factor) : குருதி உறைக்காரணி : குருதியின் செங்குருமத்தில் காணப்படும் உறைபத்தை ஊக்குவிக்கும் கூறு. குருதியில் உறைமம் ஊக்குவிக்கும் கூறு செலுத்தப்படும்போது எதிர்ச்செயல்காட்டாத காரணி "எதிர் செயல்காட்டா உறைமக்காரணி" (RH-negative) எனப்படும். குருதியில் உறைமம் ஊக்குவிக்கச் செலுத்தப்படும்போது எதிர்ச் செயல்காட்டும் காரணி "எதிர்ச்செயல்காட்டும் உறைமக்காரணி" (RH-positive) எனப்படும்.

rhesus incompatibility, isoimmunisation : குருதி உறைமக்காரணி ஒவ்வாமை : எதிர்ச் செயல்காட்டாத உறைமக்காரணி (RH-negative) உடைய கருவை வயிற்றில் கொண்டிருக்கும்போது இந்தச் சிக்கல் எழுகிறது. குழந்தை பிறக்கும் போது, கருப்பைக் குழந்தையின் இரத்தமும் தாயின் இரத்தமும் கலக்கின்றன. அப்போது எதிர்ச் செயல்காட்டும் உறைமக்காரணியுடைய இரத்தத்திற்கு எதிரான உயிர்ப்பொருள்களைத் தாயின் உடல் உருவாக்குகிறது. அடுத்த குழந்தையும் எதிர்ச் செயல்காட்டும் உறைமக்காரணியுடைய குழந்தையாகக் கருவுறுமானால் அதன் இரத்தத்தைத் தாயின் உடலிலுள்ள

எதிர்ப்பொருள்கள் தாக்குகின்றன. இதனால், கடுமையான குருதி அணுச்சிதைவு உண்டாகும்.

rhesus system : ரீசஸ் அமைப்பு: C, D, E என்ற எழுத்துக்களால் குறிக்கப்படும் மூன்று மரபணுக்களையும் சிறிய எழுத்துக்களான c, d, e ஆல் குறிக்கப்படும் இணைப்பகுதியான மரபணுக்களையும் கொண்ட இரத்த வகை அமைப்பு.

rheum : வாத நீர் : கண்ணீர் வாயுறல் போன்றவற்றுக்குக் காரணமாக சிலேத்தும நீர்; கபம்; சளி.

rheumatic : வாத நோயாளி : வாதநோய் பீடிக்கப்பட்டவர்; வாத நோய் உண்டாக்குகிற; வாத நோய் சார்ந்த.

rheumatic fever : கீல்வாதக் காய்ச்சல்; வாதக் காய்ச்சல் : முடக்கு வாதக் காய்ச்சல்.

rheumatic walk : கீல்வாத நடை.

rheumatism : கீல்வாதம்; முடக்கு வாதம்; மூட்டு வாதம்; வாதம் : இணைப்புத் திசுக்களில் ஏற்படும் பல்வேறு நோய்களைக் குறிக்கும் சொல். இதனால் தசைகளிலும், மூட்டுகளிலும் வலியும் வீக்கமும் விறைப்பும் உண்டாகும்.

rheumatoid : போலிக் கீல்வாதம்: கீல்வாதம் போன்ற நோய்.

rheumatologist : முடவியல் மருத்துவர்; கீல்வாத மருத்தவ வல்லுநர் : கீல்வாத நோய்களைக் கண்டறிந்து, சிகிச்சை தரும் சிறப்பு மருத்தவர்.

rheumatology : கீல்வாதம் நோயியல்; முடவியல்; முடக்கு வாதவியல்; வாதவியல் : கீல்வாத நோய்கள் பற்றி ஆராயும் அறிவியல்.

rheums : வாத நோவுகள் : வாதத் தினால் உண்டாகும் வலிகள்.

rheumy : கபமுடைய : சளியுடைய.

rhinal : நாசித்துளை சார்ந்த.

Rh immune globulin : ஆர்ஹெச் இம்யூன்குளோபுலின் : குழந்தையின் Rh வகை D ஆன்டிஜென் (விளைவியம்)னுக்கு எதிரான தாயின் காப்பமைப்பைத் தடுக்கப் பயன்படுத்தப்படும் புரதச் செறிவு.

rhinitis : மூக்கழற்சி; நாசியழற்சி: மூக்குச் சிலேட்டுமப்படல வீக்கம்.

Rh incompatibility : ஆர்ஹெச் ஒவ்வாமை : மாறுபட்ட ஆன்டிஜென்களைக் கொண்ட இருவகை இரத்த அணுக்களில் ஒரு இரத்த வகையில் Rh காரணி இருந்து மற்றொரு இரத்த வகையில் Rh காரணி இல்லா மல் இருப்பதால்

ஒன்றுக் கொன்று ஒவ்வாத நிலை.

rhinology : மூக்கு நோயியல் : மூக்கினைப் பாதிக்கும் நோய்கள் ஆராயும் அறிவியல்.

rhinomycosis : ரைனோமைக் கோசிஸ் : மூக்கு சீதச்சவ்வின் பூஞ்சனத் தொற்று.

rhinopharyngeal : உள் மூக்கு வளை சார்ந்த.

rhinophyma : மூக்குத் தோல் கரணை; மூக்கு முனைக்கட்டி : மூக்கின் தோலில் ஏற்படும் கரணை விரிவகற்சி.

rhinoplasty : மூக்கின் குழைம அறுவை; மூக்கு ஒட்டு அறுவை: மூக்கின் கட்டமைப்பில் செய்யப்படும் ஒட்டு அறுவை மருத்துவம்.

rhinoplastic : மூக்கின் குழைம அறுவை சார்ந்த.

rhinorrhoea : மூக்குக் கசிவு; நாளியொழுக்கு : மூக்குச்சளி கழிதல்.

rhinoscopy : மூக்குச் சோதனை : மூக்கின் உட்பகுதியைக் கருவி மூலம் பரிசோதித்தல்.

rhinosporidosis : மூக்குப்பூஞ்சண நோய் : மூக்கு, கண்கள், காதுகள், குரல்வளை, அரிதாகப் பிறப்புறுப்புகள் ஆகிய

வற்றைப் பாதிக்கும் பூஞ்சண நோய்.

rhinovirus : தடுமன் நச்சுயிர்; தடுமன் கிருமிகள் : பொதுவான தடுமனை உண்டு பண்ணும் சுமார் 100 வகையான கிருமிகள். நாசி வைரஸ்கள்.

rhizotomy : முதுகந்தண்டு நரம்புப்பிளவு; வேர் நீக்கம் : முதுகந்தண்டு நரம்பின் பிற்பகுதி வேர்களை அறுவை மருத்துவம் மூலம் பிளவுபடுத்துதல்.

rhodopsin : விழித்திரை நிறமி : விழித்திரைக் கோல்களிலுள்ள பார்வைக் கருஞ்சிவப்பு. இதன் நிறம் இருட்டில் பாதுகாக்கப்படுகிறது. பகல் ஒளியில் இது வெண்மையாகிறது. வைட்டமின்-ஏ உயிர்ச் சத்தினைப் பொறுத்து இது அமைகிறது.

rhonchus : நுரையீரல் புற ஒலி; கீச்சு மூச்சு ஒலி : நுரையீரலின் புறத்தேயிருந்து வரும் ஒலி. இது இழைம அழற்சியினால் மூச்சுக்குழாய் வழியே காற்று செல்வது தடுக்கப்படுவதால் உண்டாகிறது.

rhubarb : பேதி மருந்து : ஒரு சீனச் செடியின் உலர்ந்த வேரிலிருந்து எடுக்கப்படும் பேதி மருந்து.

rib : விலா எலும்பு.

ribavirin : ரைபாவிரின் : டி.என்.ஏ. மற்றும் ஆர்.என்.ஏ.

வைரஸ்களுக்கும் எதிரான பெருமளவு நச்சுயிர் எதிர்ப்புத் தன்மையைக் கொண்டது.

riboflavin : ரிபோஃபிளேவின் : வைட்டமின்-பி உயிச்சத்தின் ஒரு கூறு. மேனியேர் நோய், வாய்ப்புண் போன்ற பல நோய்களுக்குக் கொடுக்கப்படுகிறது.

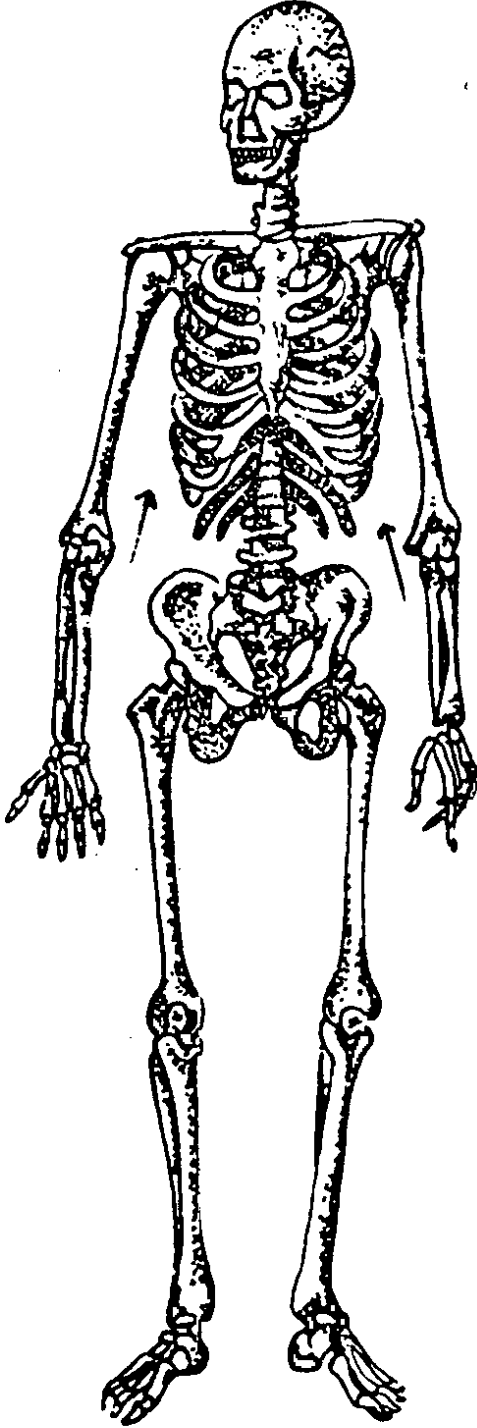
ribonuclease : ரிபோநுக்ளியேஸ்: ரிபோ நுக்ளிக் அமிலத்தின் மீச்சேர்மத்தைச் சிதைவிக்கும் ஒரு செரிமானப் பொருள். இதைச் செயற்கையாகவும் தயாரிக்கலாம்.

ribonucleic acid (RNA) : ரிபோ நுக்ளிக் அமிலம் : உயிருள்ள உயிரணுக்கள் அனைத்திலும் காணப்படும் நுக்ளிக் அமிலம். இதனை நீரால் பகுக்கும்போது அடினைன், கானின், சிஸ்டோசின், யூராசில், ரிபோஸ், ஃபாஸ் ஃபோரிக் அமிலம் ஆகியவை கிடைக்கின்றன. இவை புரத இணைப்பில் முக்கிய பங்கு வகிக்கின்றன.

ribonucleoprotein : ரைபோநியூக்ளியோபுரோட்டீன் : புரதமும் ஆர்.என்.ஏ.வும் சேர்ந்த கூட்டுப் பொருள்.

ribosomes : ரிபோசோம் : உயிரணுக்கள் அனைத்தினுள்ளும் வினையுக்கிகளை உண்டு பண்ணும் நுண்ணிய புரதம்.

ribs : விலா எலும்புகள் : மார்புக் கூட்டெலும்புகள். இவை 12



விலா எலும்புகள்

இணை எலும்புகளைக் கொண்டவை. மேலேயுள்ள ஏழு இணை எலும்புகள், மார்பெலும்புடன் இணைந்து உள்ளன. எஞ்சிய 5 இணை எலும்புகள் போலி விலா எலும்புகள்; இவற்றில் மூன்று இணைகள் மார்பெலும்புடன் இணைந்திருக்கவில்லை. ஆனால், குருத்தெலும்புகள் மூலம் பிணைந்துள்ளன. கீழே உள்ள கடைசி இரு இணைகள் மிதக்கும் விலா எலும்புகளாகும்.

rice bodies : அரிசியுருப்பொருட்கள் : ருமட்டாய்டு மூட்டழற்சி, லூப்பஸ் எரித்திமட்டோசிஸ், கீழ் மூட்டழற்சி மற்றும் உயவுக் குருத்தெலும்பாக்க நோயாளிகளின் மூட்டுகளில் உருவாகும். கொல்ல ஜீன் எனும் நார்ப்புரத்தாலான நீண்டு தடித்து நீள்வட்ட அல்ல வட்ட வடிவிலான அரிசி போன்ற திரள்கள்.

rice water stool : அரிசிக் குருணைக் கழிச்சல்; நீராக மலம்: வாந்தி பேதியின் போது (காலரா) அரிசிக் குருணைபோல் மலங்கழிதல். குடலின் புற

அடர்படலம் செதில்களாக உரிவதால் இந்த அரிசிக் குருணை வெளிப்படுகிறது.

Richter's hernia : ரிக்டெர் பிதுக்கம் : பிதுங்கிய ஒரு குடலின் சுற்றுவளைவுப் பகுதி நெரிக்கப் பட்டுள்ள நிலை. இது பொதுவாக தொடைப்பிதுக்கத்தில் நிகழ்கிறது. நோயாளிக்கு காற்றும் மலமும் பிரிவதால் இதைக் கண்டறிவதில் தாமதம் ஏற்படுகிறது. ஜெர்மன் அறுவை மருத்துவர் ஆகஸ்ட் ரிக்டெர் பெயரால் இது அழைக்கப்படுகிறது.

rickets : குழந்தைக்கணை; உயிர்ச்சத்துக் குறைநோய்; என்புருக்கி : குழந்தைகளுக்கு எலும்பு மென்மையடையும் நோய். வளர்சிதை மாற்றத்தில் கால்சியம், ஃபாஸ்பரம் குறைபாட்டினால் இது உண்டாகிறது. இது வைட்டமின்-டி உயிர்ச்சத்துக் குறைப்பாட்டுடன் தொடர்புடையது. ஆறு மாதம் முதல் 2 வயது வரையுள்ள குழந்தைகளுக்கு இது ஏற்படுகிறது. இதனால் பளு தாங்கும் எலும்புகள் வளைந்து விடும்; தலை வியர்க்கும்; முறை நசிப்பு உண்டாகும்.

Rickettsia : நச்சுக் காய்ச்சல் நுண்ணுயிரி : நச்சுக் காய்ச்சல்கள் (சன்னிக் காய்ச்சல்கள்)

உண்டு பண்ணும் ஒட்டுண்ணி நோய் நுண்ணுயிரிகள். இவை பாக்டீரியாக்களை விடச் சிறியவை; கிருமிகளைவிடப் பெரியவை. பல கீல்கால் அமைந்த உயிரினங்களின் குடல் நாளங்கள். இவை இயற்கையாக வாழ்கின்றன.

rickettsial diseases : கணைச் சூட்டு நோய்கள் : கணைச் சூட்டு வகையைச் சேர்ந்த நோய்கள்.

rickety : கணைச் சூட்டுக்குரிய : கணைச் சூட்டினால் பாதிக்கப்பட்ட.

rickety rosary : கணைச் சூட்டு வீக்கம் : கணைச் சூட்டு நோய் (குழந்தைகளை) பீடிக்கப்பட்ட குழந்தைகளின் விலா எலும்புகளிலும், விலா எலும்பு சார்ந்த குருத்தெலும்புகளிலும் ஏற்படும் கடுமையான வீக்கம் அல்லது புடைப்பு (கொம்மை).

rictus : வெடிப்பு.

rider's bone : சவாரிக்கட்டி : குதிரைச் சவாரியின்போது தொடையில் திரும்பத் திரும்ப ஏற்படும் இலேசான காயத்திலிருந்து முன்னிழுக்கும் இயல்புடைய தசைநாரில் தோன்றும் எலும்பு போன்ற திரட்சி (கட்டி).

ridge : தண்டெலும்பு; நீண்ட முகடு.

riedel's thyroiditis : ரைடல் கேடயச் சுரப்பிக் கழலை : கேடயச் (தெராய்டு) சுரப்பியில் ஏற்படும் கருமையான கழலை.

ridge-bone : தண்டெலும்பு.

Riedel's disease : ரீடெல்வியாதி (அகக்காழான தெராய்டு அழற்சி): மிகப்பெரிதாகாத நோயின் ஆரம்ப நிலையிலேயே கல் போன்று தடித்த கழலை மூச்சுக்குழலை அழுக்குகிறது.

Riedel's lobe : ரீடெல் மடல் : பித்தப்பை என தவறாகக் கருதக்கூடிய கல்லீரலின் வலது மடலின் நாவுருத் துருத்தம்.

rifampicin : ரிஃபாம்பிசின் : காச நோயைக் குணப்படுத்துவதற் குரிய ஒரு மருந்து. இது மற்றக் காசநோய் மருந்துகளுடன் சேர்த்துக் கொடுக்கப்படுகிறது. தொழு (குட்டம்) நோய்க்கும் இது பயன்படுத்தப்படுகிறது.

Rift valley fever : வெடிப்புப் பள்ளத் தாக்குக் காய்ச்சல் : கொசுவினால் பரவும் குருதி நாளக் காய்ச்சல்களில் ஒன்று.

right heart failure : வலது இதய செயலிழப்பு : இந்நிலையில் வலது கீழறையிலிருந்து குறைவான அளவே இரத்தம் வெளியேற்றப்படுகிறது. உடற்சிரைகளில் இரத்தம் தேங்கி அழுத்தம் அதிகமாயுள்ளது. நுரை

யீரல் வால்வுக்குறுக்கம், நுரை யீரல் பல் குருதியுறைக் கட்டி யடைப்பு, நாள்பட்ட நுரை யீரல் நோய் (கார் பல்மொனேல்) ஆகிய நோய்களில் வலப் பக்க இதயம் மட்டும் செயலிழக்கிறது. இடப்பக்க இதயச் செயலிழப்பே பொதுவாக இதற்குக் காரணமாகிறது.

right-to-left shunt : வல, இட தட மாற்றம் : இதயத்துக்குள் அல்லது நுரையீரலுக்குள் திசை திரும்பி, இரத்தம் வலப்பக்க மிருந்து இடப்பக்கம் பாய்கிறது.

right ventricle : இடது இதயக் கீழறை : வலது மேலறையிருந்து வரும் இரத்தத்தை ஆக்ஸிஜனேற்றிக்காக நுரையீரல் தமனிகள் வழியாக நுரையீரலுக்குள் செலுத்தும் மெல்லிய சுவருடைய இதயக்கீழறை.

rigidity : இறுக்கமான; விரைப்பான : 1. விரைப்புத்தன்மை. 2. எடுக்கப்படும் எல்லா முயற்சிகளுக்கும் எதிராக உறுதியான நிலையை மேற்கொள்ளுதல். 3. செயல் தசைகள், எதிர்செயல் தசைகள் உள்ளிட்ட, எல்லா தசைத் தொகுதிகளின் இறுக்கத் தன்மையும் தடைத்தன்மையும் ஒரே அளவில் அதிகரிப்பது. இது மூளையின் அடித்தள நரம்பணுத்திரைகளின் நோயின் அறிகுறியாகும்.

rigor : குளிர்நடுக்கம் (பளிப்பு);
விறைப்பு : காய்ச்சல் போன்ற
 நோய்களில் முன்னதாக வரும்
 திடர்க்குளிர் நடுக்கம். இதில்
 உடல் வெப்பநிலை திடீரென
 உயர்ந்து, வியர்வை வரும்வரை
 உயர்ந்த அளவில் இருந்து,
 படிப்படியாக வெப்பம் குறை
 கிறது.

rigor mortis : சாக்காட்டு
 விறைப்பு; மரண விறைப்பு :
 இறந்தபின் ஏற்படும் உடல்
 விறைப்பு.

rima : விரிசல்; வெடிப்பு; வெக்கை:
 இரு ஒத்திசைவான ஓரங்களுக்கு
 கிடையேயான குறுகிய நீண்ட
 திறப்பு.

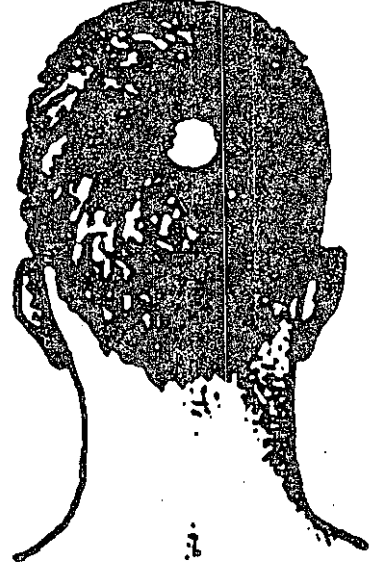rimactane : ரிமாக்டான் : காச
 நோயைக் குணப்படுத்தப் பயன்
 படும் ரிஃபாம்பிசின் என்ற
 மருந்தின் வணிகப் பெயர்.

rimaglottilis : குரல் தந்தி இடை;
 குரலியச் சந்து.

ring-bone : எலும்புக்கரணை;
 எலும்புக் கரணை நோய்.

ring-cartilage : குரல்வளைக்
 குருத்தெலும்பு.

ringworm : படர்தாமரை; படை;
 வளைப்புமு வெட்டு : தோலில்
 உண்டாகும் படர்தாமரை
 என்னும் படை நோய். இது
 ஒரு தொற்று நோய். இது



படர்தாமரை

வளையம் வளையமாக செதில்
 படலத்துடன் இருக்கும்.

risus sardonicus : இசிவு
 இளிப்பு; விரைப்பு முறுவல் : நரப்
 பிசிவு நோயின் வலிப்பு இளிப்பு.

ritualisation : வினைமுறை
 யாக்கம் : (மனநலம்) முதன்மை
 சமிக் கைச் செயலுக்குள் பரி
 ணாம வளர்ச்சி மூலம் சேர்ந்தி
 ணைந்த நடத்தைப் பாங்கின்
 செயல்முறை.

RNA : ஆர்என்ஏ : ரிபோநூக்ளிக்
 அமிலத்தின் சுருக்கப்பெயர்.

road to health : நலவாழ்வுக்கு
 வழி : குழந்தையின் வளர்ச்சி
 யையும் முன்னேற்றத்தையும்
 காட்சியாக்கித் தரும் வளர்ச்சி
 விளக்கப்படம்.

Robin Hood syndrome : ராபின் ஹூட் நோயியம் : பணக்காரர் களிடமிருந்து திருடி ஏழைகளுக்குக் கொடுத்த ஆங்கில மக்கள் கதாநாயகன் ராபின் ஹூட் பெயரால் இது அழைக்கப்படுகிறது. ஓரளவு நன்கு ஆக்ஸிஜனேற்றம் பெற்ற திசுக்களுக்கான இரத்த நாளம் இரத்த ஓட்டம் குறைந்து, குருதிக் குறைவான திசுக்களுக்கு அந்த இரத்தம் செல்வது.

Rocky Mountain spotted fever : மலைப்பாறைப் புள்ளிக் காய்ச்சல்: ஓட்டுண்ணிகளால் பரவும் ரிக்கெட்சியா ரிக்கெட்சியை எனும் கிருமிகளால் உண்டாகும் தொற்று நோயில் மணிக்கட்டுகளிலும் கணுக்காலிலும் சிறு இளஞ்சிவப்புப் புள்ளிகள் தோன்றுவதோடு, பகுதியை வடிக்கும் நிணக்கணுக்கள் வீங்குகின்றன. டெட்ராசைக்ளின் அல்லது குளோரோம்ஃபெனிகால் மருந்துகளால் நோய் குணமடைகிறது.

rod : கோல் : 1. ஒரு ஒல்லியான நேர் உருளை. 2. குறைவான வெளிச்சத்தையும் கண்டறிய, கண்ணைத் தகவமைக்கும் ரோடாப்சின் கொண்ட விழித்திரையிலுள்ள ஒளியுணரும் செல்கள்.

rod cell : கண்நுண்கம்பி : கண்ணிலுள்ள நரம்பு உயிரணு. இது

மங்கலான ஒளியில் தீவிரமாகச் செயற்படுகிறது. பிரகாசமான ஒளியில் கண்கூம்புகள் (கூம்புவடிவ நரம்பு முனைகள்) முனைப்பாகச் செயற்பட்டு, கண் நுண்கம்பிகள் செயற்படாதிருக்கும்.

rodent ulcer : கொறி விலங்குப்புண் : முகத்தில் அல்லது கபாலத் தோலில் ஏற்படும் அடி உயிரணுப் பிளவை அல்லது புரையோடும் புண்.

rods and cones : கண் நுண்கம்பிகளும் கூம்புகளும்; திரைக்கூம்பு.

Roentgen : ரான்ட்ஜென் : ஜெர்மன் நாட்டு இயற்பியலாளரான வில்ஹெல்ம் கோன்ராட் ரான்ட்ஜென் பெயரால் அழைக்கப்படும். எக்ஸ் அல்லது காமா கதிரியக்கத்துக்கு ஆட்படும் அளவுக்கான அனைத்துலக அளவீடு.

Roentgenogram : ஊடுகதிர் ஒளிப்படம்.

Roentgenography : ஊடுகதிர் ஒளிப்படக் காட்சியாய்வு.

Roentgen rays : ஊடுகதிர்; ரான்ட்ஜென் கண்டறிந்து நுண்ணுலைக் கதிர்.

Roentgenotherapy : ஊடுகதிர் நோய் நீக்குமுறை.

roller bandage : சுருள்கட்டு : வட்டக்கட்டுக்குப் பயன்படுத்த

தப்படும் ஒரு நீளமான இறுக்கிக் கட்டப்படும் பட்டைப் பொருள்.

romberg's sign : ரோம்பர்க்குறி: உடலுறுப்புகள் ஒத்தியங்க இயலாமல் இருக்கும் நிலையின் அறிகுறி, கண்களை மூடி, பாலங்களை ஒன்று சேர்த்து வைத்திருக்கும் போது உடல் ஆடாமல் நேராக நிற்க முடியா திருக்கும் நிலை இவ்வகையைச் சேர்ந்தது.

roof of the nose : மூக்கு மேல் தளம்; மூக்கின் முகட்டுத்தளம்.

root canal : வேர்க்கால்வாய் சொத்தை : மிகவும் சொத்தை யாகக் காணப்படும் பல். பல்லின் வேர்க்கால் வாயை திறந்து சுத்தம் செய்து தொற்று நீக்கி, ஊடுருவப்பட முடியாபொருள் கொண்டு அடைத்து மூடி சரி செய்ய வேண்டியிருக்கும்.

rooting reflex : தேடும் அளிச்சைச் செயல் : புத்திளம் குழந்தையின் கன்னம் தொட்டால் அல்லது வாயின் பக்கத்தில் தட்டினால், அப்பக்கம் தலையைத் திருப்பி உறிஞ்சிக் குடிக்கும் இயல்பான செயல் இவ்வளிச்சைச் செயல் 3 அல்லது 4வது மாதத்தில் மறைந்து விடுகிறது.

root of the nose : மூக்கு அடிப் பகுதி.

rose bengal : வங்காள ரோஜா : நோயுற்ற விழித்திரை, இமையணைப் படலத்தைக் கண்டறியப் பயன்படுத்தப்படும் ஒரு சாயப்பொருள். ஒரு நிறமி.

roseola : தட்டம்மைப் புள்ளி; செம்புள்ளி : விளையாட்டம்மை எனப்படும் தட்டம்மையின் ரோசாப்பூ போன்ற சிவந்தி புள்ளி. இது உடலில் கைகளிலும், முகத்திலும் தவிர மற்றப் பகுதியெங்கும் பரவி யிருக்கும்.

rose spots : ரோசாச்சிவப்புப் புள்ளிகள் : அழுத்தினால் வெளிரும் செந்தடிப்புப் புள்ளிக் கட்டி. டைபாயிடு காய்ச்சல் நோயின் முதல் வாரத்தில் தோல் நாளங்களில் வந்து சேரும் கிருமி உறை குருதித் துகள்களால் ஏற்படும் குவைய சீழ்மார்பு, மேல் வயிற்றுப் பகுதிகளில் காணப்படுகின்றன.

rostellum : வரிசையான கொக்கிகளமைந்த நாடாப் புழுத்தலையின் முன்பகுதி.

rotameter : ரோட்டாமீட்டர்; சுழல்விரைவுமானி : மயக்கம் கொடுக்கும் கருவிக்குள் உள்ள பாய்வேகத்தை வைத்து வாயுக்களை அளக்கும் ஒரு ஊசியால் வால் செயல்படும் அமைப்பு.

rotating tourniquet : சுழலும் அழுத்துபட்டை : நுரையீரல்

களில் இரத்தம் தேங்குவதை சரிசெய்ய, கைகால் உறுப்பு களில் இரத்தம் தங்கச் செய்யும், சுழல்வரிசையில் பயன்படுத்தப்படும், நான்கு அழுத்திக்கட்டும் பொறியமைப்புகளில் ஒன்று.

rotation : சுழற்சி : 1. ஒரு அச்சைச் சுற்றி சுழல்வது. 2. பல வகை மூட்டுகளில் ஏற்படும் நான்கு அடிப்படை இயக்கங்களில் ஒரு வகை.

rotator : சுழல் தசை; சுழற்றி : உறுப்பைச் சுழற்றும் தசைத் தொகுதி.

rotaviruses : இரைப்பை அழற்சி நச்சுயிர் : குழந்தைகளிடமும் பச்சிளங்குழந்தைகளிடமும் ஏற்படும் இரைப்பை அழற்சி நோய் தொடர்புடைய நோய்க்கிருமிகள்.

Roth's spots : விழி வெண்புள்ளி: விழித் திரையில் உண்டாகும் வட்டமான வெண்புள்ளிகள். சில நேர்வுகளில் குலையணைச் சவ்வு வீக்கம் காரணமாக ஏற்படுகிறது. குருதிக்குழாய் அடைப்பினால் இது தோன்றுவதாகக் கருதப்படுகிறது.

rotor syndrome : சுழலிநோயியம் : வாழ்நாளாகக் குறைக்காத மிதமான நோய்நிலை. பிலிருபின் உள்ளேற்புக் குறைவால், கல்லீரலுக்குள் இணைப்புக்

குறைவதனால் ஏற்படும், இணை மிகைபிலிருபின் குருதி நிலை கொண்ட தன் இனக் கீற்று ஆதிக்க நிலை.

rouleaux : சுருள் சிவப்பணுக்கள்; காசடுக்குச் சிவப்பணுக்கள் : நாணய அடுக்குப் போன்று இரத்தத்திலுள்ள இரத்தச் சிவப்பணுக்களின் வரிசை.

round cells : வட்ட அணுக்கள் : 10 முதல் 20 மைக்ரான் அளவுள்ள ஒரு வட்ட அல்லது நீள்வட்ட உயிர்க்கரு கொண்ட சிறுவெள்ளணுக்கள். நிண அணுக்கள், ஓர் அணுக்கள், குருதீச்சீர அணுக்கல், எபிதீலியாய் அணுக்கள் மற்றும் ஹிஸ்டியோசைட்கள் ஆகியவை இதில் அடங்கும்.

round ligament : உருளைப் பந்தகம் : 1. சுருப்பையின் முன்பரப்பிலிருந்து துவங்கி கவட்டை அரைக்கால்வாய் வழியாக பேரிதுழ்வரையுள்ள நார்த்தசைப் பட்டை. 2. தொடையெலும்புத் தசைக்கும், இடுப்பெலும்புக்குழிவின் குறுக்குப்பிணையத்துக்கும் இடையிலுள்ள வளைந்த நாரிழைப்பட்டை.

rounds : பார்வையில் : நோயாளியின் உடல் நிலையில் முன்னேற்றத்தை பதிவு செய்வதோடு, தற்பொழுதைய நிலையை

மதிப்பிட்டு, மருத்துவம் பலன் தந்துள்ளதா எனக் கண்டறிய ஒரு மருத்துவர் நோயாளிகளை படுக்கையில் சந்தித்துப் பார்த்தல்.

round window : வட்டச் சன்னல்: நடுச்செவியின் உட்பக்கச் சுவரிலுள்ள வட்டத்துளை நத்தை எலும்புப் பக்கம் திறக்கிறது.

roundworm : நாக்குப் பூச்சி (உருண்டைப்புழு); உருளைப்புழு; நாகப்பூச்சி : உலகெங்கும் காணப்படும் மண்புழு போன்ற புழுவகை. மனிதரிடம் ஒட்டுண்ணியாக வாழ்கிறது. மலத்தோடு வெளியேறும். இதன் முட்டைகள் உணவு வழியாக உட்சென்று, வயிற்றில் குஞ்சு பொரித்து திசுக்கள், நுரையீரல்கள், மூச்சுக் குழாய்களுக்குப் பரவி முதிர்ந்த புழுக்களாக மீண்டும் இரைப்பைக்கு வருகிறது. இது சில சமயம், வாந்தியுடன் வெளிவந்து அச்சம் உண்டாக்கும். இதன் படையெடுப்பு அதிகமானால் சீத சன்னி (சளிக்காய்ச்சல்) ஏற்படும்; குடல் அடைப்பும் உண்டாகும் இதைக் குணமாக்க பிப்பராசின் சிறந்த மருந்து.

Rous sarcomavirus (RSV) : கோழிக் கழலைக் கிருமி : கழலைகளை உண்டாக்கும் ஒரு வகைக் கோழிக் கிருமிகள் ரிபோநூக்ளிக் அமிலத் (RSV)

கழலைக் கிருமித் தொகுதியில் ஒன்று. இது பற்றி மிகுந்த ஆராய்ச்சிகள் நடைபெற்று உள்ள போதிலும் இக்கிருமிகளை மனிதக் கழலைகளிலிருந்து பிரித்தெடுக்க இன்னும் முடியவில்லை.

rovsing's sign : இடுப்புப் பள்ள அழுத்தம் : இடது இடுப்புப் பள்ளத்தில் ஏற்படும் அழுத்தம். இது, குடல்வால் அழற்சியின் போது, வலது இடுப்புப் பள்ளத்தில் வலி உண்டாக்குகிறது.

rubefaciens : சிவப்பாக்கும் மருந்துகள்; சிவப்பிப்பி : இரத்தவோட்டத்தை மிகைப்படுத்தி தோலைச் சிவக்கச் செய்கிற மேற்பூச்சுப் பொருள்.

rubber dam : ரப்பர் அணை : பல் மருத்துவ செய்முறையின்போது ஒன்று அல்லது மேற்பட்ட பற்களை விலக்கப் பயன்படுத்தும் மெல்லிய லேடக்ஸ் ரப்பர் தாள்.

rub : உராய்வு; உரசல் : உடலின் ஒரு பகுதி மற்றொன்றின் மேல் அசையும்போது ஏற்படும் உராய்வு.

rubor : வீக்கச் சிவப்பு : வீக்கத் தின்போது ஏற்படும் நால்வகை சின்னங்களில் ஒன்றான சிவப்பு நிறம்.

Ruffini's corpuscles : ரஃப்பினி மெய்மங்கள் : இத்தாலிய உடற் கூறியலாளர் ஏஞ்சலோ ரஃப்ஃபினியின் பெயரைப் பெற்று உள்ள, அழுத்தம், வெது வெதுப்பு ஆகியவற்றை உணர்வதோடு தொடர்புள்ள சில நரம்பு முடியுமிடங்கள்.

rum fits : ரம் வலிப்புகள் : நாட்டப்பட்ட குடிகாரர்களில் குடிப்பதை நிறுத்துவதால் ஏற்படும் வலிப்புகள்.

rumination syndrome : அசைபோடும் நோயியம் : மிக உடல் மெலிந்த சவலைக் குழந்தைகளில் அல்லது உணர்வு மற்றும் அறிவுக் குறைபாடுகள் உள்ளவர்களில் உணவை விழுங்கிய 10-15 நிமிடங்களில் உணவு பின்னேறி மேல் வருவதை வெளியில் துப்பிவிட்டு அல்லது மென்று முழுங்குதல்.

runner's knee : ஓட்டப்பந்தய வீரரின் முழங்கால் : வெகுதூர ஓட்டம் ஓடுபவரின் முழங்கால் மூட்டைத் தாங்கும் நார்த்திக இறுக்கத்தால் முழங்கால் மூட்டின் வெளிப்பக்கம் தோன்றும் வலி.

rupia : கிரந்தி மற்றும் யாஸ் எனும் தொற்றுத்தோல் நோயில் காணப்படும் மஞ்சள் பழுப்புப் பொருக்கு முடிய புண்கள்.

rusty lungs : தடித்த நுரையீரல்: ஹீமோசிடெரின் நிறமி நிறைந்த பெருவிழுங்கணுக்கள் குவிந்து பழுத்துத்தடித்த நுரையீரல்கள்.

rusty sputum : கெட்டியான கோழை; கெட்டி தொண்டைச்சளி: ஸ்ட்ரெப்டோகாக்கஸ் நிமோனியே கிருமியால் உண்டாகும் நிமோனியா நோயில் காணப்படும், கிருமிகள், இரத்தம், சீதம், அழிதிக கொண்ட கோழை.

S

SAARD : எஸ்ஏஆர்டி : மெதுவாக வேலைசெய்யும் மூட்டுவாத எதிர் மருந்துக்கான ஆங்கிலச் சொற்களின் முதலெழுத்துக் கூட்டு.

Sa : எஸ்ஏ(சா) : தமனிச் செறிவுக்கான சுருக்கச் சொல்.

Sabin vaccine : சாபின் தடுப்பு மருந்து : ரஷியாவில் பிறந்த அமெரிக்க நச்சுயிரியலாளர் ஆல்பெர்ட் சாபின் தயாரித்த இளம்பிள்ளை வாதத் தடுப்பு சொட்டு மருந்து.

sabot heart : காலணியுரு இதயம் : ஃபேல்லாவின் நாற்குறைநோயில், எக்ஸ்ரே படத்தில் காணப்படும் காலணி போன்ற இதயத் தோற்றம்.

Sabrazé's test : சேப்ரேஜின் சோதனை : 25 நொடிகளுக்கு மூச்சுப்பிடிக்கும் திறனை அளக்கும் மூச்சியக்க சோதனை. ஃபிரெஞ்சு மருத்துவர் ஜே. சேப்ரேஜ் பெயர் கொண்டது.

sabulous : பரலாந்த : மணல் போன்ற; பரல்போன்ற.

saccade : கண்துடிப்பு : பார்வையை ஓரிடத்திலிருந்து மற்றொரு இடத்துக்கு மாற்ற வேகமாக,

தானாக கண்கள் திரும்புதல். சிறுமூளை அரைக் கோளக் கோளாறுகளில் காணப்படுவது.

saccate : பைஉரு : 1. பை போன்ற; 2. நீர்ப்பை கொண்ட.

saccharase : சேக்கரேஸ் : சுக்ரோஸ் போன்ற டைசேக்கரைடுகளை டெக்ஸ்ட்ரோஸ் போன்ற மானோசேக்கரைடுகளாகப் பிளக்கத் தூண்டும் நொதி.

saccharide : சேக்கரைடு : மானோசேக்கரைடுகள் டைசேக்கரைடுகள் ஆலிகோசேக்கரைடுகள் மற்றும் பாலிசேக்கரைடுகள் போன்ற கார்போஹைட்ரேட்டுகள் வரிசையில் ஒன்று.

saccharides : சர்க்கரை : கார்போஹைட்ரேட்டுகளின் மூன்று முக்கிய வகைகளில் ஒன்று. கரும்பு வெல்லம்.

saccharin : இனிப்பி; சர்க்கரைப் பதிலி; இனிப்பூட்டி : சர்க்கரைக்குப் பதிலாகப் பெருமளவில் பயன்படுத்தப்படும் பொருள். இது வெல்லத்தை ஒத்தது. தித்திப்பு மிக்கது. நீரிழிவு நோயாளிகள் சர்க்கரைக்குப் பதிலாக இதனைப் பயன்படுத்துவர்.

saccharogalactorrhoea : சேக்கரோகேலக்டோரியா : பாலில்

லேக்டோஸ் சர்க்கரை மிக அதிகமாக சுரப்பது.

saccharoid : சர்க்கரை போன்ற பொருள் : சர்க்கரையை ஒத்த சிறு மணித் திரளான பொருள்.

saccharolytic : சர்க்கரைக் சிதைப்பான்; சர்க்கரை முறி : கார்போ ஹைட்ரேட்டுகளைச் (சர்க்கரை) சிதைக்கும் திறனுடைய பொருள்.

sacchromyces : சர்க்கரைநொதி: சர்க்கரையை நொதிக்கச் செய்யும் நொதிப் பொருள் (ஈஸ்ட்). ரொட்டி நொதி, சாராய நொதி ஆகியவையும் இதில் அடங்கும்.

sacchoropine : சேக்கரோபைன்: லைசினின் வளர்சிதை மாற்றத்தில் இடையில் உண்டாவது.

sacchorose : கரும்பு வெல்லம் : கரும்புச் சாற்றிலிருந்து தயாரிக்கப்படும் வெல்லம் (சுக்ரோஸ்).

saccharum : சேக்கரம் : சர்க்கரை.

sacculation : பைபோல் உப்புதல்; பையறை; நுண் பையாக்கம் : பல சிறு பைகள் தோன்றி உப்புதல்.

saccule : சிறுபை; நுண்பை; நுண்ணிய பை.

sacculocohlear : நுண்பைநத்தை எலும்பு சார் : காதின் நுண்பை மற்றும் நத்தை எலும்பு பற்றியது.

sacculotomy : நுண்பைத் துளைப்பு; உள்நிணநீர்வீக்கத்தை போக்க செவி நுண்பையில் துளையிடல்.

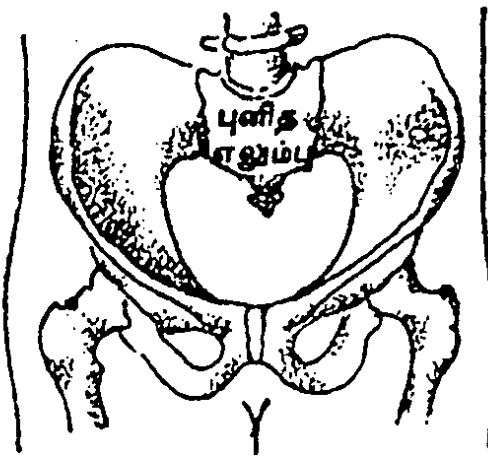
SACE : எஸ்ஏசிஈ : குருதி நீர் ஆஞ்சியோடென்சின் மாற்றும் நொதிக்கு சுருக்கப்பெயர்.

sacral : புனித எலும்பு சார்ந்த; திரிக : புனித எலும்பு எனப்படும் இடுப்புக்குழியின் இணைப்பெலும்பு தொடர்பான.

sacralgia : திரிகவலி : திரிக எலும்பில் வலி.

sacralisation : திரிகமாதல் : ஐந்தாவது கீழ்முதுகு முள்ளெலும்பு திரிக எலும்புடன் ஒட்டியிணைதல்.

sacral vertebra : புனித எலும்பு : இடுப்புக்குழி இணைப்பு



புனித எலும்பு

எலும்பாக செயல்படும் தண்டு வட எலும்பு.

sacrectomy : திரிக நீக்கம் : வசதியாக ஒரு அறுவை செய்வதற்கு திரிக எலும்பை வெட்டியெடுத்தல்.

sacrifice : பலியிடல் : உள்ளூறுப்பு களில் பரிசோதனைக்குத் தேவைப்படும் சோதனை பழி முறையின் பகுதியாக அல்லது பரிசோதனை முடிந்தவுடன், சோதனைச் சாலைப் பிராணிசனைக் கொல்லுதல்.

sacroanterior : திரிகமுன்(நீட்டல்): முதிர்கருவின் திரிக எலும்பு முன் நோக்கியிருத்தல்.

sacrococcygeal : திரிகப்புச்சு என்புசார் : திரிக எலும்பு, புச்சு எலும்பு சார்ந்த.

sacrococcygeus : திரிகப்புச்சுத் தசை : திரிக எலும்பிலிருந்து புச்சு எலும்பு வரை நீண்டுள்ள இரு சிறு தசைகளில் ஒன்று.

sacrocoxalgia : திரிக இடுப்பு வலி : திரிகப்புடை மூட்டில் வலி.

sacrocoxitis : திரிகக்கூபக அழற்சி: திரிகப்புடை மூட்டு அழற்சி.

sacrodynia : திரிகப்பகுதிவலி : திரிக எலும்புப் பகுதியில் வலி.

sacroiliac : புனித எலும்பு-பின் இடுப்பெலும்பு சார்ந்த : புனித எலும்பு-பின் இடுப்பெலும்பு தொடர்புடைய.

sacroiliitis : புனித எலும்பு மூட்டு அழற்சி : இடுப்புக்குழி இணைப்பு

எலும்பு மூட்டுகளில் உண்டாகும் வீக்கம்.

sacrolisthesis : திரிக நழுவல் : திரிக எலும்பு நழுவி, ஐந்தாவது கீழ் முதுகெலும்புக்கு முன்னால் உள்ள குறைபாடு.

sacrolumbar : புனித எலும்பு-இடுப்பு சார்ந்த : இடுப்புக்குழி இணைப்பு எலும்பும், இடுப்பும் தொடர்புடைய.

sacroposterior : திரிக பின்னி ருப்பு : முதிர் கருவில் திரிக எலும்பு பின்னிருத்தல்.

sacrosciatic : திரிக இடுப்புசார் : திரிக எலும்பு மற்றும் இருக்கை என்பு சார்ந்த.

sacrospinal : திரிகமுள்ள : திரிக எலும்பு மற்றும் முதுகெலும்புத் தண்டு சார்ந்த.

sacrotomy : திரிகவெட்டு : திரிக எலும்பின் கீழ்ப்பகுதியை வெட்டியெடுத்தல்.

sacrouterine : திரிககருப்பைசார்: திரிக எலும்பு மற்றும் கருப்பை சார்ந்த.

sacrum : புனித எலும்பு; திரிகம்; பிட்ட எலும்பு : இடுப்புக்குழி மூட்டு முக்கோண எலும்பு. வயிற்றுப் பக்க முதுகெலும்புக்கும் வால்பக்க முதுகெலும்புக்கும் இடையில் அமைந்து உள்ளது. இது ஒன்றாக இணைக்கப்பட்ட ஐந்து முள்ளெலும்புகளைக் கொண்டது.

sacrosalpinx : கருப்பைக்குழல் வீக்கம் : சுரப்புகள் தேங்கியதால் கருப்பைக்குழாய் விரிவடைதல்.

saddle nose : வக்கை மூக்கு; அழுந்த நாசி; சேண மூக்கு : மூக்குமேல் விளிம்பில் இடையே பள்ளம் உடைய மூக்கு இது பிறவிக் கிரந்திப் புண்ணின் அறிகுறி.

sadist : கொடுமை விருப்பக் காமன் : பிறருக்குக் கொடுமை செய்வதில் அல்லது பிறர்படும் துன்பம் கண்டு இன்பம் கொள்பவர்.

sadism : கொடுமை விருப்பம்; கொடுமைப் பாலுறவு; கொடு மனம் : மற்றவருக்கு அல்லது பாலுறவுக் கூட்டாளிக்கு வலி. வன்முறை போன்ற கொடுமை விளைவித்து அதில் இன்பம் காணும் கொடு வெறிக் காமம்.

sadness : துன்பநிலை : இயல் பான, துன்பமான அல்லது சோர்வான உணர்வுநிலை.

sadomasochism : பாலினக் கொடுமை வேட்கை : தீவிரமான அல்லது மிதமான நிலையி லுள்ள கொடுமை செய்வதில் விருப்பம் கொண்ட ஒருவரை முரணியல் பாலுணர்வு நிலை.

Saemisch's ulcer : சீமிஸ்ச் புண்: ஜெர்மன் கண் மருத்துவமனை எட்வின் சீமிஸ்ச்சின் பெயர் கொண்ட பளிங்குப்படலபடர ழற்சிப்புண்.

Safapryn : சேஃபாப்பிரின் : பாது காப்பான ஆஸ்பிரின் மருந்தின் வணிகப்பெயர். இது இரைப் பையில் இரத்தக் கசிவு உண் டாக்குவதில்லை.

safe blood : பாதுகாப்பான குருதி: நோய் தரும் கிருமிகளால் பாதிக்கப்படும் ஆபத்து இல்லை யென்று அறியப்பட்ட மனிதர் களிலிருந்து பெறப்பட்ட, நிறைந்த செவ்வணுக்கள் மற்றும் குருதிப் பொருட்கள்.

safe light : பாதுகாப்பான ஒளிக் கருவி : சரியாக உருவிளக்கப்படாத எக்ஸ்ரே படத்தில் புகை படாத அளவுக்கு ஒளியை வெளிப் படுத்தும் இருட்டறைக் கருவி.

safesex : பாதுகாப்பான உடலுறவு: ஆணுறைகளைப் பயன்படுத்தி உடலுறவு கொள்வதால் பால் வினை நோய்களிலிருந்து தன் னையும் தன் (உடலுறுவுத்) துணைவரையும் காப்பாற்றும் செயற்பழக்கம்.

safety pin bodies : காப்பூசி உடல லெய்மங்கள் : அரையாப்பு மணற்கழலை நோயில், பெரு விழுங்கணுக்களுக்குள் காணப் படும் டோனவன் மெய்மங்கள் வரிசைக்குப் பெயர்.

safflower oil : குசும்பப்பூ எண்ணை : குசும்பப்பூச்செடி விதைகளிலிருந்து எடுக்கப்படும் எண்ணை.

sagittal : அம்பு போன்ற; வகிட்டு: அம்பு வடிவுடைய மண்டையோட்டின் உச்சிக்கும் பக்கங்களுக்கும் உரிய எலிம்பிணைகள். அம்பு வடிவ இணைப்பு சார்ந்த.

sago : சவ்வரிசி : பனையின வகை செடியிலிருந்து மருந்து தயாரிக்கப்படும் மாவுப்பொருள்.

Sahli's method : சாஹ்லிமுறை : பெர்ன் மருத்துவர் ஹெர்மன் சாஹ்லியின் பெயராலமைந்த ஹீமோகுளோபின் அளவறியும் முறை. இரத்தத்தில் ஹைட்ரோகுளோரிக் அமிலத்தை சேர்த்து, ஹீமோகுளோபின் அமிலம் ஹெமேட்டினாக மாறுவதால் ஏற்படும் நிறமாற்றத்தை ஒரு, தரப்படுத்தப்பட்ட வண்ண அளவுகோலுடன் ஒப்பிடும் முறை.

Saint's triad : செயின்டின் முந்நோய் : துளைப்பிதுக்கம், பித்தக்கற்கள், சுவர்ப்பிதுக்க நோய் மூன்றும் சேர்ந்த நிலைக்கு தென்னாப்பிரிக்க அறுவை மருத்துவர் ஜே. செயின்டின் பெயர் தரப்பட்டுள்ளது.

salaam convulsion : சலாம் வலிப்பு : இளம் சிசுவின் தலையசைப்பு இசிவு. இரண்டுவயதில் மறையலாம் அல்லது மனவளர்ச்சிக் குறையுடன் தீவிர வலிப்பு நோயாக அதிகரிக்கலாம். மின்னல் வேகத்தலையசைப்புடன் உடல் பகுதியும் கைகளும் வளைவதும்

நிமிர்வதும், அரேபியர்கள் வணக்கம் சொல்வது அல்லது பிரார்த்தனை செய்வது போல் உள்ளது.

salbutamol : சால்புட்டாமோல் : காற்றுக் குழாய் (குரல்வளை) விரிவகற்சி மருந்து. ஐசோப்பிரிநாலினிலிருந்து எடுக்கப்படுகிறது.

salicin : மரப்பட்டை மருந்து : ஒருவகைக் கசப்பு மரப்பட்டையிலிருந்து எடுக்கப்படும் மருந்து.

salicyl : மரப்பட்டைச் சாறு : மரப்பட்டையிலிருந்து எடுக்கப்படும் மருந்துச் சாறு.

salicylamide : சாலிசிலமைடு : இலோசன நோவகற்றும் மருந்து, சாலிசைலேட் போன்று வினை புரியக்கூடியது. ஆனால், இரைப்பைக் கோளறை உண்டாக்காது.

salicylate : சாலிசைலேட் : மரப்பட்டையிலிருந்து எடுக்கப்படும் மருந்துக் காரம்.

salicylic acid : சாலிசிலிக் அமிலம் : பூஞ்சணங்களையும், பாக்டீரியாக்களையும் அழிக்கும் மருந்து. பல்வேறு தோல் நோய்களுக்குப் பயன்படுகிறது. புரைமுறையாகவும், வாத முறியாகவும் பயன்படும் மரப்பட்டை வகை மருந்துச் சாற்று அமிலம்.

salicylism : மரப்பட்டை அமிலத்தன்மை : மரப்பட்டை வகை மருந்துச் சாற்றின் அமிலத்தன்மை.

salicyluric acid : சேலிசிலூரிக் அமிலம் : சேலிசிலிக் அமிலம் அல்லது அதன் உப்புக்களை உட்கொள்வதால் சிறு நீரில் தோன்றும் கிளைக்கால் மற்றும் சாலிசிலிக் அமில கூட்டுப் பொருள்.

saline : உப்புநீர்; உப்பேரி; உவர்நீர்: உப்பு அடங்கிய பொருள். பேதி மருந்து உப்பு, உப்பு சார்ந்த.

saliva : உமிழ்நீர்; எச்சில் : உமிழ்நீர் சுரப்பிகளிலிருந்து சுரக்கும் நீர். இதில் நீர், சளி, தியாலின் அடங்கியுள்ளன.

salivant : எச்சிலூக்கி : எச்சில் சுரப்பதைத் தூண்டும் பொருள்.

salivary : எச்சில்சார் : எச்சில் சுரப்புத் தொடர்பான.

salivary calculus : உமிழ்நீர் கல்லடைப்பு; எச்சிற்கல் : உமிழ்நீர்ச் சுரப்பிகளில் ஏற்படும் கல் போன்ற தடிப்பு.

salivary glands : உமிழ்நீர்ச் சுரப்பிகள்; எச்சில் சுரப்பி : எச்சில் சுரக்கும் சுரப்பிகள்.

salivate : மிகை உமிழ்நீர் ஊறல் : வழக்கத்திற்கு மிகுதியாக வாயில் உமிழ்நீர் ஊறுதல்.

salivation : உமிழ்நீர் சுரத்தல் : 1. உமிழ்நீரைச் சுரக்கும் செயல். 2. உமிழ்நீர் மிகுதியாகச் சுரத்தல்.

salivation : மிகை எச்சில்; உமிழ்நீர் மிகைப்பு; உமிழ்நீர் ஊறல் :

வாயில் அளவுக்குமீறி உமிழ்நீர் சுரத்தல்.

salk vaccine : சால்க் வாக்கின் : கொல்லப்பட்ட இளம்பிள்ளை வாதக் கிருமிகளிலிருந்து தயாரிக்கப்படும் ஒரு எதிர்ப்பொருள். இது இளம்பிள்ளை வாத காப்புக்கான ஒரு தீவிரச் செயற்கைக் காப்புப் பொருள் ஊக்கியாகப் பயன்படுகிறது. இது ஊசிமூலம் செலுத்தப்படுகிறது.

salmonella : சால்மோனெல்லா : கிராம் சாயம் எடுக்காத நுண்கம்பிப் பாக்டீரியா வகை. இது ஒட்டுண்ணியாகப் பல விலங்குகளிலும், மனிதரிடமும் உள்ளது. இதனால் நோய்கள் ஏற்படுகின்றன.

salmonellosis : சால்மொனெல்லா தொற்று : சால்மொனெல்லா இனத்தைச் சேர்ந்து நுண்ணுயிரிகளால் தொற்று. டைபாய்டு காய்ச்சலுண்டாக்கும் சால்மொனெல்லா டைஃபை தவிர்த்த மற்ற வகைகளால் உண்டாவது.

salpingectomy : சுறுக்குக்குழாய் அறுவை; அண்டக் குழல் எடுப்பு: கருப்பையிலிருந்து கருமுட்டை கருப்பைக்கே கடத்தும் குழாயில் அறுவை மருத்துவம் செய்தல்.

salpingemphraxis : குழலடைப்பு: யூஸ்டேச்சியன் குழல் எனும் செவித் தொண்டைக் குழல் அடைப்பு.

salpingian : குழல்சார் : யூஸ்டேச் சியன் குழல் அல்லது ஃபெல் லோப்பியன் குழல் தொடர்பான.

salpingion : சால்பிஞ்சியான் : பொட்டெலும்பின் பொறைப் பகுதியின் மேல்முனையின் கீழ்ப் பரப்பில் உள்ளது.

salpingitis : கருக்குழாய் அழற்சி: அண்டப்பையிலிருந்து கரு முட்டை கருப்பைக்குக் கடத் தப்படும் குழாயில் ஏற்படும் கடுமையான வீக்கம்.

salpingo : சால்பிங்கோ : குழல் சார்ந்த எனும் பொருள் கொண்ட இணைப்பு வார்த்தை (வழக்கமாக ஃபெல்லோப்பியன் குழல் அல்லது சில சமயம் யூஸ்டேச்சியன் குழல்குறித்தது).

salpingocatheterism : குழாய்க் குள்குழல் செருகல் : யூஸ்டேச்சி யன் குழாய்க்குள், குழல் செலுத் துகை.

salpingocoele : குழல்வீக்கம் : ஃபெல்லோப்பியன் குழலின் பிதுக்கத் துருத்தம்.

salpingocycosis : குழல் கர்ப்பம்: கருப்பைக்குழாயில் கருவளர்தல்.

salpingography : கருப்பைக் குழல் வரைவு : ஒரு எக்ஸ்ரே கதிர் ஊடுருவ வண்ண ஊடகத் தை ஊசிமூலம் செலுத்தி, கருப் பைக் குழல்களை கதிர்ப்படப் பரிசோதனை செய்தல்.

salpinogolithiasis : குழற்கல் : ஃபெல்லோப்பியன் குழாயில் சுண்ண நீற்றுப்பொருள் தோன்றல்.

salpingolysis : குழல் விடுவிப்பு: ஃபெல்லோப்பியன் குழாய்க்கும் சுற்றியுள்ள திசுக்களுக்கும் இடையேயுள்ள தழும்புத் திசுவை அறுத்தெடுத்தல்.

salpingo-oophorectomy : கருக் குழாய்-கருப்பை அறுவை; அண்டக் குழல் கருப்பை (அண்டாசய) எடுப்பு : கருப்பை யிலிருந்து கரு வெளியேறும் கறுக்குக் குழாயையும், கருப் பையையும் வெட்டியெடுத்தல்.

salpingo-oophoritis : சினைப் பை-கருக்குழலழற்சி : ஒரு ஃபெல்லோப்பிய குழாய் மற்றும் ஒரு சினைப்பையழற்சி.

salpingo-oophorocoele : குழல் சினைப்பை வீக்கம் : ஒரு ஃபெல் லோப்பியன் குழாய் மற்றும் சினைப்பை கொண்ட பிதுக்கம்.

salpingopexy : குழல்நிலைப்பு : ஃபெல்லோப்பியன் (கருப்பை) குழலை அறுவை மூலம் நிலை நிறுத்தல்.

salpingopharyngeal : குழல் தொண்டைசார் : யூஸ்டேச்சியன் குழல் மற்றும் தொண்டை தொடர்பான.

salpingoplasty : குழற்சீரறுவை : பெண்களில் மலட்டுத்தன்மைக்

கான மருத்துவத்துக்காக மேற் கொள்ளப்படும் ஃபெல்லோப்பியன் (கருப்பைக்) குழலின் சீரமைப்பு அறுவை.

salpinogorrhaphy : குழல்தைப்பு: ஃபெல்லோப்பியன் (கருப்பைக்) குழலில் தையலிடல்.

salpingosalpingostomy : குழல்-குழல்துளை : ஒரு ஃபெல்லோப்பியன் (கருப்பைக்) குழலை மற்றொன்றுடன் இணைக்கும் அறுவைச் செயல்முறை.

salpingoscope : குழல்நோக்கி : தொண்டையின் மூக்குப் பகுதியையும், யூஸ்டேச்சியன் குழலையும் பரிசோதிக்கும் கருவி.

salpinogostenochoria : குழற் குறுக்கம் : யூஸ்டேச்சியன் குழலின் குறுக்கம் அல்லது ஒடுக்கம்.

salpinogostomy : குழந்துளைப்பு: ஃபெல்லோப்பியன் (கருப்பை) குழல் அடைபட்டுள்ள நிலையில் துளை செய்யும் அறுவைச் செயல்முறை.

salpinx : கருக்குழாய்; அண்டக் குழல் : முன் தொண்டையிலிருந்து நடுக்காதுக் குழிவரையில் செல்லும் குழாய் அல்லது கருப்பையிலிருந்து கருவெளியேறும் குழாய்.

salsalate : சால்சலேட் : வீக்கம் தணிக்கும் மருந்து. இது சாலி

சிலிக் அமிலத்தின் ஒரு கூறு. இது இரைப்பை நீரில் கரையாதது. இதனால் இது இரைப்பை எரிச்சலையும், அரிமானத்தையும் உண்டாக்குவதில்லை.

saltation : குதிப்பு இசிப்பு : 1. கோரியாவில் குதித்தல் அல்லது நடனமாடுதல். 2. (மரபணு) மாற்றம். 3. ஒரு நோயின் வளர்நிலையில் திடீர் மாற்றம்.

saltatory conduction : குதிப்புக் கடத்தல் : கொழுப்புறைகொண்ட நரம்பிழையின் வழியாக கடத்தப்படும் நரம்புத் தூண்டல்.

salf free diet : உப்பில்லா உணவு: நாள் ஒன்றுக்கு 500 மில்லிகிராம் அல்லது அதற்குக் குறைவான அளவு மட்டும் கொண்டு குறைசோடிய உணவு.

salt wasting disease : உப்பு இழக்கும் நோய்; உப்பு வெளியேற்றும் நோய் : சிறுநீரக நீர்க் கட்டி நோய், சிறுநீரடைப்பு நோய், நுண்குழலக்குடலநோய், அண்ணீரகப் புறணிக்குறை அல்லது இரைப்பைக் குடலநோய் உள்ளவர்களில் உடலிலிருந்து சோடியம் அளவுக்கு அதிகமாக வெளியேறுதல். நீரிழப்பையும், சிறுநீரக இயக்கம் மோசமடைவதையும் தடுக்க சோடியம் மற்றும் நீர் அதிகமாக இந்நோயாளிகளுக்கு தேவைப்படுகிறது.

saltpeter : சால்ட்டீட்டர் : பொட்டாசியம் நைட்ரேட்டுக்கு வழங்கும் பெயர்.

saluresis : உப்பிழிவு : சோடியம் மற்றும் குளோரைடு அயனிகள் சிறுநீரில் வெளியாதல்.

saluretic : உப்புக்கழிப்பான் : சிறுநீரில் சோடியம் வெளியேறுவதற்கு உதவும் பொருள்.

salutary : சுகந்தரும் : உடல்நலம் விளைவிக்கும், குணப்படுத்தும்.

salvarsan : வெட்டை மருந்து : வெட்டை நோய் தீர்க்கும் ஒரு மருந்து.

salve : களிம்பு மருந்து : புண்ணை ஆற்றக்கூடிய ஒரு களிம்பு மருந்து.

salvolatile : அமோனியாக்கரைசல் : மயக்கம் நீக்கும் மருந்தாகப் பயன்படும் நவச்சார ஆவிக் (அமோனியா) கரைசல். இது இனிய சுவையும் மணமும் உடையது. இதனை வீடுகளில் நலிவகற்றி நலமுட்டும் மருந்தாகப் பயன்படுத்துகிறார்கள்.

samaritans : நல்லிரக்கத் தொண்டர்கள் : விரக்தியடைந்து தற்கொலை செய்து கொள்ள முனையும் மனநோயாளிகள், தொலைபேசியில் தொடர்பு கொண்டால், அவர்களுக்கு எல்லா நேரத்திலும் உதவி புரியும் தன்னார்வ நட்புத் தொலைபேசித் தொண்டர்கள்.

sample : மாதிரி : 1. ஒரு தேர்ந்தெடுக்கப்பட்ட மக்கள் தொகையில் கண்டறிந்த செய்தி களிண்துணைத்தொகுதி. 2. முழுவதன் குணநலன்களையும் வெளிப்படுத்தும் ஒரு முழுப் பொருளின் பகுதி.

sampling : மாதிரியெடுத்தல் : முழுவதையும் பிரதி நிதிப்படுத்தும் ஒரு பகுதியைத் தேர்ந்தெடுக்கும் முறை. மாதிரியை வைத்து அளவெடுப்பதை வைத்து முழு மக்கள்தொகை பற்றிய எண்ணப்பதிவில் ஏற்படக்கூடிய தவறு.

sanatorium : உடல் நல நிலையம்; நலம் பேணும் மனை : நோயைக் குணப்படுத்தி உள நலம் பேணுகின்ற நிலையம்.

sanctuary : புகலிடம் : வளர்சிதை மாற்றச் சிதைவின்றி உடலில் ஒரு பகுதியிடத்தில் ஒரு மருந்து போய்க் குவிதல்.

sandfly : மணற்பூச்சி; மணல்ஈ; மணற்கொசு : மணற்பூச்சு காய்ச்சல் என்னும் நோயை உண்டு பண்ணுகிற சிறிய பூச்சி வகை.

sandpaper skin : உப்புக்காகிதத் தோல் : தைராயிடு குறைவில், தோல் தடித்தும் சொரசொரப்பாகவும் குளிர்ந்தும் வெளுத்தும் மயிர் குறைந்திருத்தல்.

sandwich vertebrae : இடையிட்ட முள்ளெலும்புகள் : எலும்பு

மெலிவு நோயிலுள்ளது போன்று, முள்ளெலும்பு முளைத்தகடுகள் தடிமன் மிகுந்தும், உடற்பகுதி இயல்பான நிலையிலும் முள்ளெலும்பிடை வெளிகள் பாதுகாக்கப்பட்டிருத்தல்.

sane : நல்லறிவு : தெளிந்த மன நிலை.

sanguicolous : குருதியுறை : ஒரு ஒட்டுண்ணி போன்று, இரத்தத்தில் உறையும்.

sanguifacient : இரத்த வளர் பொருள் : இரத்தச் சிவப்பணுக்கள் உருவாக்கத்தை மேம்படுத்தும் பொருள்.

sanguiferous : குருதிகொள் : இரத்தத்தைக் கொண்ட அல்லது கொண்டு செல்லும்.

sanguinariness : குருதிச்சோர்வு : இரத்தம் மிகுதியாகக் கசிந்து சிந்துவதால் உண்டாகும் சோர்வு.

sanguine : மிகைக் குருதி நோய் : இரத்தம் மிகையாக இருப்பதால் ஏற்படும் கோளாறு.

sanguineous : குருதி சார்ந்த; செந்நீரிய : இரத்தம் சார்ந்த; இரத்தம் உடைய; குருதி மிகைக் கோளாறுடைய.

santonin : எட்டி எண்ணெய் : எட்டி மரத்திலிருந்து எடுக்கப்படும் எண்ணெய். ஒரு சமயம் உருண்டைப் புழுவுக்கு (நாக்குப்

பூச்சி) எதிராகக் கொடுக்கப்பட்டது.

saponification : சவர்க்காரமாகல் : காரங்களுடன் சேர்த்துக் குடாக்குவதன் மூலம் சவர்க்காரமாகவும் கிளிசெராலாகவும் மாற்றுதல்.

sanguinopurulent : குருசீழ்க் குருதியை : இரத்தமும் சீழும் கொண்ட.

sanguisuga : குருதியறிஞ்சி; இரத்தம் உறிஞ்சி : ஒரு அட்டை அல்லது இரத்தம் உறிஞ்சி.

sanitarian : சூழல் தூய்மையாளர்; துப்புரவல்லுநர்; துப்புரவாளர் : நலவாழ்வுப் பயிற்சியாளர் துப்புரவு மற்றும் பொது சுகாதாரத்தில் பயிற்சி பெற்ற ஒருவர்.

sanitary : துப்புரவு; நலவாழ்வு சார் : 1. உடல் நலம் மேம்படுத்தும் அல்லது தொடர்பான. 2. அழுக்கில்லா சுத்தமான உடல் நலத்துக்கு உகந்த.

sanitation : சுகாதாரம் : நலவாழ்வுக்கு குறிப்பாக பொது சுகாதாரத்துக்கு ஏற்பான சூழ்நிலைகளை ஏற்படுத்துதல்.

sanitiser : தூய்மையாக்கி : கிருமித்தாக்க எண்ணிக்கையை பாதுகாப்பான அளவுக்குக் குறைக்கும் ஊடகம்.

sanity : மனநலம் : மனம், உணர்வுகள் மற்றும் நடத்தை நல்ல நிலையிலிருத்தல்.

SA node : புழைமேலறைக்கணு : இதயத்தின் புழைமேலறைக்கணு.

sap : உயிர்ச்சாறு : 1. உயிர்வாழ அவசியமான முக்கியமான சாறு. 2. கொஞ்சம் கொஞ்சமாக தளர்வடைதல் அல்லது வலிமையிழத்தல்.

saphena : தெளிவு பளிங்குச்சிரை: ஒரு பளிங்குச்சிரை வீக்கம், பெரும் பளிங்குச் சிரை துவங்குமிடத்தில் ஒரு சிரை வீக்கம்.

saphenectomy : பளிங்குச்சிரை நீக்கம் : பளிங்குச்சிரையை அறுவை செய்து நீக்குதல்.

saphenous : தெளிவு; பளிங்கு: பளிங்குச்சிரை அல்லது காலில் உள்ள பளிங்கு நரம்பு பற்றிய.

sapid : சுவையுடைய : சுவையான, சுவையுணர்வால் கண்டுபிடிப்பது.

sapophore : சுவைக்கூறு : ஒரு பொருளுக்கு சுவைதரும் மூலக்கூறுப் பகுதிப் பொருள்.

saporific : சுவைதரும் : சுவை அல்லது மணம் தரும்.

sapraemia : குருதிநச்சு : ஒரு நஞ்சு குருதியோடு சேர்ந்து உடலில் சுற்றோட்டமாகச் செல்வதால் உடலில் பொதுவாக உண்டாகும் நச்சுத்தன்மை. அழுகிய கரிமப் பொருள்களில் வாழும் தாவர உயிர்கள் சிதைவதால் இது உண்டாகிறது.

saprobe : கெட்டுநீர்வாழ் உயிர்மம்: ஒளிச் சேர்க்கைப் பொருள் இல்லாத பூஞ்சைக் காளான் போன்ற செத்து அழுகிய பொருள்களை சார்ந்து வாழும் உயிரி.

saprophilous : அழுகல்சார்உயிர்: அழுகிய பொருள்களில் வாழும்.

saprophyte : அழுகல் பொருள் நுண்மம் : அழுகிய கரிமப் பொருள் வாழும் தாவர நுண்ணுயிரிகள்.

saralasin : சாராலேசின் : இரத்தக்கொதிப்பு சிகிச்சைக்குப் பயன்படுத்தப்படும் ஆஞ்சியோடென்சின்-2 எதிர்ப்பொருள்.

sarcina : சார்சினா : மண்ணிலும் நீரிலும் வாழும் மைக்ரோகாக் காஸ்களின் குடும்பம் சேர்ந்த அழுகல் வாழ் உருள் நுண்ணுயிர் இனம்.

sarcitis : தசையழற்சி : தசைத்திசுவின் அழற்சி.

sarcomatous : சுரப்பு இணைப்புத் திசுப் புற்று : ஒரு சுரப்பியின் சதைக்கட்டி.

sarcoblast : தசைமுன்னணு : தசையணுவாக வளரப்போகும் ஆதியணு.

sarcomatous : இணைப்புத் திசு மேற்றொலிப்புற்று : இணைப்புத்திசுப் புற்று மற்றும் புறத்

தோலியப் புற்றுத் திசுக்களும் கொண்ட கொடும் புற்றுநோய்.

sarcocyst : சார்கோசிஸ்ட் (சதை நீர்ப்பை) : 1. சார்கோ சிஸ்டிஸ் இனம் சேர்ந்த ஓரணுவயிர் ஒட்டுண்ணி, 2. சார்கோசிஸ்டிஸ் தொற்றிய தசைகளில் காணப்படும் சிதல்கள் கொண்ட உருள் உடலம்.

sarcocystis : சார்கோசிஸ்டோசிஸ் : தசைகளில் காணப்படும் ஓரணுவயிர் ஒட்டுண்ணி இனம்.

sarcocystosis : சார்கோசிஸ்டிஸ் தொற்று : தசைநீர்க்கட்டிகளும் தசையழற்சியாகவும் வெளிப்படும் அல்லது அறிகுறிகளில்லாத சார்கோசிஸ்டிஸ் தொற்று.

sarcoid : நைவுப்புண்கள் : தோலிலும், நுரையீரலிலும், பிற உறுப்புகளிலும் உண்டாகும் நைவுப்புண்களின் ஒரு தொகுதி.

sarcoidosis : துகள் கழலை; காச நோய்த் தோற்றம் : துகள் கழலை நோய். இதன் நோய்க்காரணம் இன்னும் தெரியவில்லை. இதன் திசுவியல் தோற்றம் காச நோய் போல் தோன்றுகிறது. இது உடலின் உறுப்புகளைப் பாதிக்கிறது. பெரும்பாலும் தோலின் நிணநீர்ச் சுரப்பிகள் கையெலும்புகள் பாதிக்கப்படுகின்றன.

sarcolemma : தசைநார்ப்படலம்: வரித்தசைநாரின் ஊநீர்ப்படலம்.

sarcolysis : தசையழிவு : மென் திசுக்கள்.

sarcoma : இணைப்புத்திசுப்புற்று: தோல், சீதச்சவ்வு, தவிர்த்து, தசை, கொழுப்பு, எலும்பு, இரத்தக் குழல்கள் உள்ளிட்ட ஒரு திசுவில் வளரும் புற்று.

sarcoma (sarcomata) : கழலை; இணைப்புத் திசுப்புற்று; இழைமைப் புற்று : இணைப்புத்திசு, தசை, எலும்பு ஆகியவற்றில் ஏற்படும் உக்கிரமான வளர்ச்சி அல்லது கட்டி.

sarcomatosis : உடற்கழலை : கழலை உடலெங்கும் பரவியிருக்கும் நிலை.

sarcomatous : இணைப்புத்திசுப்புற்றுசார் : இணைப்புத்திசுப்புற்றின் இயல்பு கொண்ட அல்லது அது பற்றிய.

sarcomere : தசை இழைப்பகுதி: இரு இசட் தகடுகளுக்கிடையே வரிசையாயமைந்த மையோசின் மற்றும் ஆக்டின் இழைகள். தசையிழையின் சுருங்குபகுதி.

sarcomphalocoele : தொப்புள் சதைப்புற்று : தொப்புளின் சதைப்புற்று.

sarcoplasm : தசை நார்மம்; நிணச்சோறு : தசை நார்ப்பொருள்.

sarcoplast : தசைமுன் அணு : தசையிலுள்ள இடைத்திசுவணு, தசையாக மாறக்கூடியது.

sarcoptes : சிரங்கு ஒட்டுண்ணி: சிரங்கு உண்டு பண்ணும் ஒரு வகை ஒட்டுண்ணி.

sarcosis : பிறழ்சதை : இயல்புக்கு மாறிய அளவில் சதை உருவாதல்.

sarcosporidiasis : சார்கோஸ்போரியா தொற்று : தசையில் சார்க்கோஸ்போரிடியா எனும் ஓரணுவயிர்த் தொற்று.

sarcostosis : தசை என்பு ஆதல்: தசைத்திசு எலும்பாதல்.

sarcous : தசைசார் : தசைத்திசு அல்லது சதைத் தொடர்பான.

sargramostin : சார்கிராமோஸ்டின் : இரத்த உற்பத்தி மண்டலம் இயல்பு நிலைக்கு மீள்வதை துரிதப்படுத்தும், நவீன தொழில் நுட்பத்தின் மூலம் உருவாக்கப்பட்ட, குருணையணு பெருவிழுங்கணுக் குழுவைத் தூண்டும் காரணி.

sartorius : தையல் தசை : தொடையிலுள்ள தையல் தசை. இது ஒரு காலை மற்றொன்றின் மீது வளையச் செய்கிறது.

satellite : துணைச் சார்புக்கோள்: 1. ஒரு பெரும் அமைப்பைச் சுற்றியுள்ள ஒரு சிறு அமைப்பு.

2. ஒரு நடுப்புள்ளியைச் சூழ்ந்துள்ள, கட்டிகள், நோய்ப்பகுதிகள், பாங்குகள் அல்லது எக்ஸ்ரே படத்தில் காணப்படும் திடப்பகுதிகள். 3. ஒரு நிறக்கீற்றுடன் இணைந்துள்ள ஒரு நுண்மெய்மம்.

satellitism : துணைக்கோளியம்: ஸ்டேஃபிலோகாக்கை கிருமிகளுக்கருகிலுள்ள சில ஹீமோஃபிலஸ் வகைகள் போன்று, மற்ற தொடர்பில்லாத வகைக் கிருமிகள் தொகுதிக் கருகில் நன்றாக சில கிருமி வகைகள் வளரும் நிகழ்ச்சி.

satellitosis : சார்புக்கோளமைப்பு: நரம்பணுக்களைச் சுற்றி, குறிப்பாக அவை சிதைவுறும்போது, நரம்பு தாங்கு திசுவணுக்குவிப்பு.

satiety : மனநிறைவடைதல் : மனம் முழு நிறைவடைதல் குறிப்பாக வயிறு நிரம்பியதால் (உணவால்).

saturated : நிறைசெறிவடைந்த : 1. உள்ளூறிஞ்சப்படக்கூடிய அனைத்தையும் கொண்டிருக்கும். 2. ஒரு பொருளை இனியும் மேற்கொண்டு கரைக்க முடியாத அளவுள்ள கரைசல்.

saturnine : ஈயம் சார் : காரீயத்தால் உண்டாகும் அல்லது அது தொடர்பான.

Satyr ear : குதிரைக்காது : கிரேக்க புராணத்தில் கூறப்

படும் சிறு தெய்வங்களில் போன்று, காதுமடல் வழக்கம் போல உருட்டப்பட்ட அமைப்பும், கணுவுமின்றி வழக்கத்தை விட பெரிதாகப் புடைத்துள்ள பிறவிக் கோளாறு. (குதிரைக் காலும் மனித வடிவும் உடைய வனதெய்வக் குழுவில் ஒரு தெய்வம் போன்று).

satyriasis : காமவெறியின் : ஆண்களில், அளவுக்கதிகமாகவும் அடிக்கடியும் ஏற்படும் கட்டுப்படுத்த முடியா பாலுறவு ஆசை.

saucerisation : ஏந்துதட்டாக்கல்: 1. வடிப்பினை எளிதாக்க உண்டாக்கப்படும் குறைவு ஆழ்பள்ளம். 2. நார்த்தசைப் புற்றில் எலும்பும் பாதிக்கப்படும்போது எக்ஸ்ரே படத்தில், நீள எலும்புத் தண்டு போன்ற தட்டுருக்குறை.

sauna : வெப்ப அறை : மிகுந்த ஈரப்பதை மற்றும் மிதம் முதல் உயர் வெப்ப நிலைக்கு ஒருவரை ஆட்படுத்தும், மூடப்பட்ட பகுதி.

sausage link pattern : பண்ட இணைப்பாங்கு : வால்டென்ஸ்ட்ராமின், பெரும் குளோபுலின் புரதக் குருதி, மிகுபதை நோயியம், வளரா நீரிழிவு விழித்திரை பாதிப்பு, இரத்தக் கொதிப்பு விழித்திரை பாதிப்பு இரண்டாம் நிலையில் விழி மையத்தில் தமனிச் சிரை சந்திக்கு மிடத்தில் முழுவதும் துண்டு

களாக உள்ள, மிகவும் விரிந்து வளைந்து நெளிந்த விழித்திரைச் சிரைகள்.

saventrine : சாவன்டிரின் : இதயத்துடிப்பு வேகத்தை அதிகரிப்பதற்காகக் கொடுக்கப்படும் மருந்து. இது நீண்ட நேரம் வேலை செய்யக்கூடியது.

savlon : சாவ்லான் : அறுவை மருத்துவத்துக்கு முன்பு கழுவு நீர்மமாகப் பயன்படுத்தப்படும் நோய் நுண்மத் தடைப்பொருள். இதில் 1.5% குளோர் ஹெக்சிடினும் 15% செட்ரிமைடும் அடங்கியுள்ளது.

sawfish pattern : இரம்ப மீன் பாங்கு : இதயத்தசை மிகை வளர்ச்சிக் கோளாறில், இரத்த நாள வரைவுப் படத்தில் இடது முன் இறங்கும் இதயத் தமனிக் கிளையின் ஒழுங்கற்ற (சுருங்கலின் போது) குறுகியுள்ள தோற்றம்.

saw-tooth pattern : இரம்பப் பல் பாங்கு : 1. செம்பரத்தோல் நோயில் உயிர்திசுநுண்ணோக்கி ஆய்வில் அடித்தோல் மேந்தோல் சந்திப்பு ஒழுங்கற்றுத் தடித்துத் தோன்றுதல். 2. திசு வழிவு, குடல் பெருங்குடலழற்சி அல்லது குருதிக்குறை பெருங்குடலழற்சி ஆகியவற்றில் பேரியம் கொடுத்து எடுக்கும் பெருங்குடலின் கதிர்ப்படத்தில், ஒழுங்கற்று சிதறிக்

காணும் ஒளிப்பட உருகாட்டு ஊடகம்.

saxitoxin : சேக்ஸிடாக்ஸின் : டைனோஃப்ளாஜெல்லேட்களை உண்டு வாழும் கிளிஞ்சல்களில், குறியும் டைனோஃப்ளாஜெல்லேட்களால், கூட்டிணைத்து உருவாக்கப்படும், சக்திவாய்ந்த நரம்பு நஞ்சு.

Sayre's jacket : சேயரின் சட்டையுறை : அமெரிக்க அறுவை மருத்துவர் லெவிஸ் சேயரின் பெயர் கொண்ட, முதுகெலும்புத்தண்டை தாங்கிப்பிடிக்க அணியப்படும் பிளாஸ்டர் ஆஃப்பாரிஸ் உறை.

scabicide : சிரங்குமருந்து : சொறி, சிரங்கு உண்டுபண்ணும் பூச்சிகளை கொல்லும் மருந்து.

scabbard : வாளுறை : மார்பெலும்புப்பின் கழலையின் வெளி அழுத்தத்தினால் தட்டையான மூச்சுக்குழாய்.

scabies : சொறி சிரங்கு : ஒட்டுண்ணிக் கிருமியினால் ஏற்படும் தோல் நோய். கடுமையாகத் தொற்றக்கூடியது.

sacbrities : பக்குத்தோல் : தோலின் செதிள்நிறை சொரசொரப்பு நிலை.

scaffold : தாங்குசாரம் : ஒரு செயல்படும் தொகுதிக்கு அமைப்பு வகையாக ஆதரவு தரும் கட்டுமான அமைப்பு.

scala : ஸ்கேலா : உட்செவியின் நத்தையெலும்பின் மூன்று சுருள்சுழல்வழிகளில் ஒன்று.

scald : சுடுபுண் : ஆவியினால் உண்டான பொக்குளம்.

scalded skin syndrome : மேற்றோல் நலிதோல் : தோலின் மேல் தோல் படலம் அழுகல். அடியிலுள்ள அடித்தோல் அப்படியே உள்ளது. காய்ச்சலும் பொறிப்பும் மிகவும் மென்மையாக தோலும் உள்ளது. கொப்புளங்களில் தெளிந்த நீர்நிறைந்துள்ளது. ஸ்டேஃபிலோகாக்கையின் வெளி நஞ்சின் காரணமாக அது ஏற்படுகிறது.

scale : உரிதோல் : 1. தோலின் வெளிப்படங்களிலிருந்து சிறு காய்ந்த மெல்லிய பகுதி உரிந்து விழுவது. 2. பற்களைச் சூழ்ந்து உள்ள காறைப் படலம். 3. எடைபார்க்கும் கருவி. 4. அளவிடப்பட்ட அளக்கும் கருவி.

scalene : முக்கோணத்தசை : முதுகெலும்பையும் விலா

எலும்புகளையும் இணைக்கும் தசை.

scaleneotomy : முரணகத்தசை நீக்கம் : முரணகத் தசைகளில் ஒன்றை வெட்டியெடுத்தல்.

scalenotomy : முரணகத்தசை வெட்டு : முரணகத்தசைகளில் ஒன்று அல்லது அதிகமானவற்றை அறுத்து வெட்டுதல்.

scaler : பற்காரைநீக்கி : கறைகளையும் பற்களில் ஒட்டிப் படிந்துள்ள காரையையும் நீக்கப் பயன்படும் கருவி.

scaling : பற்காரை நீக்கல் : பல்லின் தலை அல்லது வேர்ப் பரப்புகளிலிருந்து ஒட்டிப்படிந்துள்ள காரை, ஊத்தை சுண்ணப்பொருள் ஆகியவற்றை நீக்கல்.

scall : சொறி; தோல் தடிப்பு நோய்: சொறி நோய் வகை, வன்சொறி, சிரங்கு, மென்சொறி கரப்பான் புண் ஆகியவை இவ்வகையின.

scalp : தலைத்தோல் : கபாலத்தோல்; உச்சி வட்டக் குடுமித்தோல்.

scalpel : அறுவைக்கத்தி.

scalpriform : முன்வாய்ப்பல் : உளிவடிவான முன் வாய்ப்பல்.

scalprum : பெருங்கத்தி : 1. பெரிய அறுவைக்கத்தி. 2. உள்ளழிந்த எலும்பை நீக்கும் பற்கருவி.

scammony : பேதிப்பிசின் : கடும் பேதி மருந்தாகப் பயன்படும் பிசின் வகை.

scan : நுண்ணாய்வு : ஒளி-நிழல் கருவிகள் மூலம் உடல் உறுப்பு களை நுண்ணாய்வு செய்தல்.

scanning : ஆய்ந்து நோக்கல்; துருவிப் பார்த்தல் : 1. கணினிப் பட வரைவு, கேளா ஒலிப்படம், காந்த மீளதிர்வுப் (எம்.ஆர்.ஐ) படப்பதிவுகளின் மூலம், உடற் கூறுப்பகுதி ஒன்றின் உருவைப் படமாகப் பெறும் முறை.

scanning speech : தெற்று வாய்: அணும உள்ளரிக் காழ்ப்பில் ஏற்படும் பேச்சுக் கோளாறு. இதில் பேச்சு தொடர்பின்றியும் மெதுவாகவும் இருக்கும்.

scapha : நாவாயுரு : செவி ஓரத்திற்கும் உள்ளூள்ள மேட்டுப்பகுதிக்கும் இடையிலுள்ள நீள்பள்ளம்.

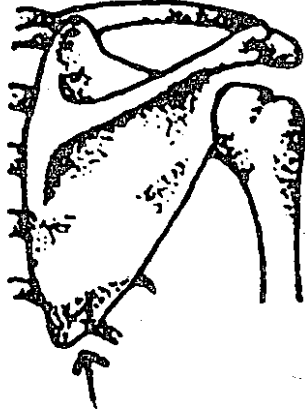
scaphocephaly : நாவாயுருத் தலை : படகின் அடிக்கட்டையைப் போல் நீண்டுள்ள தலைக் கோளாறு. நீளவாக்கில் ஒட்டியிணைந்ததால், நடுக்கோட்டில் மேடுடன் நீண்டு ஒடுங்கிய மண்டையோடு.

scaphoid : படகு எலும்பு; அங்கைப் படகெலும்பு : கணைக்கால்

எலும்பு, மணிக்கட்டு எலும்பு போன்ற படகு வடிவ எலும்பு.

scaphoid abdomen : படகு வடிவ அடி வயிறு.

scapula : தோள் பட்டை; தோள் எலும்பு; பட்டையெலும்பு : தோலி



தோள் பட்டை

லுள்ள பெரிய முக்கோண வடிவப் பட்டை எலும்பு.

scapulectomy : முதுகுப்பட்டையென்பு நீக்கம் : முதுகுப்பட்டையெலும்பு அறுவை நீக்கம்.

scapuloclavicular : முதுகுப்பட்டை காறையெலும்பு சார் : முதுகுப்பட்டை எலும்பு மற்றும் காறை எலும்பு தொடர்பான.

scapulohumeral : தோள்பட்டை மேற்கை இணைப்பு சார்ந்த.

scapulopexy : முதுகுப்பட்டை என்பு இடநிலைப்பு : முதுகுப்பட்டையெலும்பை அறுவை முறையில் இட நிலைத்தல்.

scapulo-radial : தோள் பட்டை முன்கை கட்டெலும்பு இணைப்புச் சார்ந்த.

scapulo-ulnar : தோள் பட்டை முன்கை உள்ளெலும்பு இணைப்புச் சார்ந்த.

scar : தழும்பு; வடு : தோலில் ஏற்பட்ட காயம் அல்லது புண் ஆறிய பின்பு உண்டாகும் தழும்பு.

scarification : பல்சிறுகீறல் : ஒரு கூர்முனை கொண்டு தோலில் பல சிறுகீறல் செய்தல்.

scarifier : கீறல்கருவி : பல் சிறுகீறல் செய்யப் பயன்படும் பல கூர்முனை கொண்ட கருவி.

scarlatina : செம்புள்ளி நச்சுக் காய்ச்சல்; செஞ்சிவப்பு : குழந்தைகளுக்கு முக்கியமாக உண்டாகும் காய்ச்சல். முதலில் தொண்டை நோய் ஏற்பட்டு பின்னர் காய்ச்சல் உண்டாகும். பின்னல் தோலில் செம்புள்ளிப் புண்கள் எழும்.

sacrllet fever : செங்காய்ச்சல் : செம்புள்ளி நச்சுக் காய்ச்சல்.

scarlat rash : செம்புள்ளி அம்மை: செம்புள்ளி அம்மை நோய் வகை.

scarlet red : செஞ்சாயம் : புண்கள், காயங்கள், சிராய்ப்புகள் ஆகியவற்றைச் சுத்தப்படுத்துவதற்கு ஒரு சமயம் பயன்படுத்தப்பட்ட சிவப்புச் சாயம்.

Scarpa's triangle : ஸ்கார்ப்பா முக்கோணம் : இத்தாலிய அறுவை மருத்துவரின் பெயர் கொண்ட தொடைமுக்கோணம்.

SCAT : ஸ்கேட் (எஸ்சிஏட) : ஆட்டனுத்திரள் சோதனை.

scathe : புண்.

scatole : மலநாற்றப் பொருள் : மலத்தின் நாற்றத்திற்குக் காரணமான டிரிப்டோஃபேனின் ஆக்ஸிஜனினைப்புப் பொருள்.

scatology : மல ஆய்வியல் : மலத்தைப் பற்றிய பகுத்தாய்வுப் படிப்பு.

scatocopy : மல ஆய்வு : மலத்தைப் பரிசோதித்தல்.

scattergram : பரவு வரைபடம் : எக்ஸ் மற்றும் ஒய் அச்சுகளில் குறிக்கப்படும் இரு மாறியல் மதிப்புருக்களுக்கிடையேயுள்ள உறவு நிலையைக் குறித்துக் காட்டும் வரைபடம்.

SCBU : குழந்தைகள் சிறப்புக் கவனிப்புப் பகுதி.

SCC : எஸ்சிசி : செதிளணுப் புற்று நோய்.

s cell : எஸ் உயிரணு : மேல் சிறு குடலின் சீதச் சவ்வினுள்ள செக்ரீட்டின் தயாரிக்கும் நாளமில்லா சுரப்பியணு.

schema : திட்டம் : 1. பெருட் சுருக்கம். 2. வகுப்பின் முக்கியப் பகுதிகள். 3. முன்கூட்டிய கோடிட்டுக் காட்டல். 4. ஒரு திட்டம் அல்லது வரைவுரு.

schick test : தொண்டையடைப்பான் சோதனை : ஒருவருக்குத் தொண்டையடைப்பான் (டிஃப்டீரியா) நோய் இருக்கிறதா என்பதைக் கண்டறிவதற்கான ஒரு சோதனை. இதில் புதிதாகத் தயாரிக்கப்பட்ட நோய் நஞ்சின் 2 அல்லது 3 மினிம் அளவு ஊசி மூலம் இடது புயத்தோலுக்கு அடியில் செலுத்தப்படுகிறது. இதே போன்று வலது புயத்திலும் செலுத்தப்படுகிறது. ஆனால் இதில் புரதத்தை அழிக்காமல் நோய் நஞ்சை அழிப்பதற்காக குருதி வடிநீர் 75 சென்டிகிரேடு வரை அல்லது 10 நிமிட நேரம் சூடாக்கப்படுகிறது. இடது புயத்தில் 25-48 மணி நேரத்தில் சிவப்பு வளையம் தோன்றும். நான்காம் நாள் இவ்வளையம் மிக உச்சநிலையை அடையும்; பிறகு இது படிப்படியாக மறைந்துவிடும். இந்த வினை நோய்த் தடைக்காப்பு இல்லா

மையைக் குறிக்கும். இவ்வாறு சிவப்பு வளையம் எதுவும் தோன்றாவிட்டால் அவருக்குத் தொண்டை அடைப்பானுக்கு எதிராகத் தடைக்காப்பு உள்ளது என்று அறியலாம்.

schildar's disease : நசிவு நோய்; சிதைவு நோய் : மரபுவழித் தோன்றும் இனச்சிதைவு நோய். இது மனவளர்ச்சிக் குறை பாட்டுடன் தொடர்புடையது (ஷில்ல்டர் நோய்).

schilling test : ஷில்லிங் சோதனை: மரணம் விளைவிக்கக் கூடிய குருதிச் சோகை இருப் பதை உறுதிப்படுத்துவதற்காக, கதிரியக்க வைட்டமின்-பி12 சத்துப்பொருள் ஈர்ப்புத்திறனை மதிப்பிடுவதற்கான சோதனை.

Schimmelbusch mask : ஸ்கிம் மெல்புஷ்ச் முகஅணி : ஜெர்மன் அறுவை மருத்துவர் கர்ட்ஸ் கிம் மெல்புஷ்ச் பெயரிடப் பட்ட ஆவி வடிவ உணர்வு நீக்கி மருந்துகளை உட்செலுத்துவதற்காக வலைத்து துணி தாங்கும் கம்பிச் சட்டம்.

Schiotz tonometer : ஸ்கியோட்ஸ் (ஜ்) அழுத்த தமனி : நார்வே நாட்டு கண் மருத்துவர் ஹெச். ஸ்கியோட்ஸ் பெயர் கொண்ட கருவி, வழக்கமான எடை பளிங்குப் படலத்தை அழுத்தும் போது ஏற்படும் கண் உள் அழுத்தத்தை அளக்கும் கருவி.

schindylesis : பிளவுமூட்டு : ஒரு எலும்பு மற்றொரு எலும்பின் பிளவுக்குள் பொருந்தும் மூட்டிணைப்பு.

schistocoelia : பிளந்த வயிறு : பிறவி வயிற்றுப் பிளவு.

schistocyte : பிளவணு : குருதியழவுரத்தசோகை, காயம், செயற்கை இதயவால்வுகள், பரவலான உள்நாள குருதியுறைவு, பேரணுச்சோகை போன்ற நோய்களில், உள்நாள மடிப்புகளில் காயம் அல்லது உயிரணு வலிவிழப்பு அதிகரிப்பால், இரத்தச் சிகப்பு அணுக்கள் துண்டுபடுதல்.

schistocytosis : பிளவணுப் பெருக்கம் : இரத்தத்தில் பிளவணுக்கள் அதிக எண்ணிக்கையில் காணப்படுதல்.

schistomelus : பிளவுறுப்புக்கரு: பிளந்த உறுப்புடைய முதிர்கரு.

schistosoma : நத்தைக் கிருமி : இரத்தத்திலுள்ள ஒட்டுண்ணிப்புழுக்களில் ஒருவகை. இது நன்னீரிலுள்ள நத்தைகள் மூலமாக மனிதரைப் பீடிக்கிறது.

schistosomiasis : நத்தைக் கிருமி நோய் : நன்னீரிலுள்ள நத்தைகள் வாயிலாக மனித உடலுக்குள் படையெடுக்கும் நோய் ஒட்டுண்ணிகளால் உண்டாகும் நோய். இது தோல்

அல்லது சிலேட்டுமப் படலம் வழியாக உடலுக்குள் நுழைகிறது. தனியொரு கிருமி உடலின் ஒரு பகுதியில் வாழ்ந்து, பல ஆண்டுகள் வரை முட்டையிடுகிறது. கீழ்த்திசை நாடுகளில் இது பெருஞ்சிக்கலாக எழுந்துள்ளது. குடிநீரில் குளோரின் சேர்த்தல், மனிதக் கழிவுகளை முறையாக அப்புறப்படுத்துதல், நன்னீரில் நந்தைகளை ஒழித்தல் ஆகியவற்றின் மூலம் இந்தச் சிக்கலுக்குத் தீர்வு காணலாம்.

schizamnion : பிளவுச்சவ்வரை : உள் உயிரணுத்திரளில் குழிவறை உருவாவதால் உண்டாகும் பனிக்குட உறை.

schizogony : பிளவுப்பிறப்பு : ஊன்மம் துண்டுகளாகி, உட்கரு பல பிளவுகளாகி பிளவுப்பிறப்பினங்களை உருவாக்கும் வகையில் பாலின வகையல்லாத கருவணுவுயிர் ஒட்டுண்ணி உருவாக்கம்.

schizophrenia : முரண் மூளை நோய்; மூளைச் சிதைவு; உளச் சிதைவு; புத்தி பேதம் : எண்ணம், உணர்வு, செயல் ஆகியவற்றில் தொடர்பு இல்லாமல் இருக்கும் ஒரு மூளைக் கோளாறு. இது அழிவுறுத்தும் கொடிய நோய். இதன் அறிகுறிகள் 20 வயதுகளில் தோன்றும். எனினும், இதற்கான வித்து கரு வளர்ச்சி

யின்போதே இடப்பட்டுவிடுகிறது. அப்போது தான் நரம்பு உயிரணுக்கள் வளர்ந்து, கிளை விட்டு, ஒன்றோடொன்று இணைகின்றன. மூளை முதலில் உருப்பெறும்போது, சில நரம்பணுக்கள், தவறான இடங்களில் குடியேறி, மூளையில் நிரந்தரமான அல்லது தவறான இணைப்புகளுடைய சிறுசிறு பகுதிகளை உண்டாக்குகின்றன. கருவுற்றிருக்கும்போது தாயை ஒரு நோய்க்கிருமி பீடித்தால், இந்தத் தவறான இணைப்புகள் முதிர்ச்சியடைந்து விடுகின்றன. உணர்ச்சியின்மை, அறிவு மழுங்கல், மருட்சிகள், அகக்குரல்கள் கேட்டல் போன்ற நோய்க்குறிகள் முக்கியமாகத் தோன்றுகின்றன. இந்த நோய்க்குறிகள் அவை நோயாளியின் வாழ்நாள் முழுவதும் கூடுவதும் குறைவதும் இருக்கும். கருவளர்ச்சியின் இரண்டாம் மும்மாதப் பருவத்தின்போது, நரம்பு உள்தகட்டின் மூலமாக மூளை உயிரணுக்கள் இடம்பெயர்வது முழுமையாக நடைபெறுகிறது. இது ஓரளவுக்கு மரபுவழி நோயாகும்.

schizophrenic : முரண் மூளை நோயாளி; புத்தி பேதித்த : முரண் மூளை நோய் கொண்டவர். இந்த நோயைக் குழந்தைப் பருவத்தில் கண்டறியலாம்.

இந்த நோய்க்கான 9 காரணங்களை 1961 ஒரு வல்லுநர் குழுவினர் வகுத்துரைத்துள்ளனர்.

schizoid : பிளவுநிலை : 1. பிளவு மனம் போன்ற இயல்பு. 2. பிளவுநிலை ஆளுமையை குணநலனாகக்கொண்ட பண்பியல்பு.

schilatter's disease : ஷிலாட்டர் நோய் : எலும்புக்கும் கருமூலமான வெண்ணீல நிறமுடைய கெட்டியான மணிப்பசைப் பொருளில் ஏற்படும் அழற்சி.

schlemm's canal : கருவிழி நிணநீர்க்குழாய் : விழி வெண்படலத்திற்கு அருகே, சூழ்ந்திருக்கும் கருவிழியின் சந்திப்பின் உட்பகுதியில் உள்ள நிணநீர்க்குழாய்த் தொகுதி.

scholz's disease : ஸ்கோல் நோய் : மரபு வழித் தோன்றும் இனச் சிதைவு நோய். இது மனவளர்ச்சிக் குறைபாட்டுடன் தொடர்புடையது.

shuffner's dots : ஷீஃப்னரின் புள்ளிகள் : ஜெர்மானிய ஒட்டுண்ணியியலாளர் வில்ஹெல்ம் ஷீஃப்னரின் பெயர் கொண்டவை வாக்ஸ் மலேரியா காய்ச்சலில் காணப்படும் புள்ளிகள் கொண்ட இரத்தச் சிவப்பணுக்கள்.

Schwann cell : ஸ்ஷ்ச்வான் அணு : ஜெர்மன் உடற்கூறியலார் தியோடார் ஸ்ஷ்ச்வான் பெயர்

கொண்ட வெளிப்பரப்பு நரம்பு மண்டல அணுக்களில் ஒன்று, புறப்பரப்பு நரம்பிழைகளுக்கு மற்றும் நரம்புறையும் உண்டாக்குவது.

Schwartz mastoidectomy : ஸ்ஷ்ச்வார்ட்ஸ் முகைய என்பு நீக்கம் : ஜெர்மன் செவியியலார் ஹெச் ஸ்ஷ்ச்வார்ட்ஸ் பெயராலழைக்கப்படும் நடுச்செவியைத் தொடாமல் கிடைக்கக் கூடிய எல்லா அணுக்களையும் முகையக் குழிவறையையும் அறுத்து நீக்கல்.

Schwartz sign : ஸ்ச்ஷ்வார்ட்ஸ் குறி : செவி இறுக்கத்தில் செவிப்பறையின் ஊடாகக் காணப்படும் ஒளிர் இளஞ் சிவப்பு நிறம்.

sciatic : இடுப்புசார் : இருக்கையென்பு அல்லது இடுப்பு சார்.

sciatica : இடுப்புச் சந்து வாதம்; இடுப்பு வலி : பிட்டம், பின் தொடை, பின்கால் தசை, பாதம் ஆகியவை சார்ந்த இடுப்புச் சார்ந்த நரம்புகளில் ஏற்படும் வலி.

scieropia : நிழற்காட்சி : பொருள்கள் அவற்றின் நிழலாகத் தெரியும் பார்வைக் கோளாறு.

scimitar syndrome : கொடுவாள் நோயியம் : அபூர்வமான நாளக் கோளாறில் நுரையீரல் சிரை

கள் வடிப்பதால் கீழ்ப்பெருஞ் சிரை; ஒரு வளைந்த (கொடுவாள் வடிவ) ஒளிப்பட உருவமாக, வலது இதய ஓரத்துக் கருகில் தோன்றுவது.

scintigraphy : கதிரொளி வீச்சு வரைவு : கதிர்ப்பட மருந்து கொண்டு உருவம் காணும் ஊடகத்தை உட்செலுத்தி கதிரியக்கப் பரவலின் இருபரிமான உருக்கள் தோன்றுவது.

scintillation : ஒளிவீச்சு : 1. ஒளிவீச்சு அல்லது ஒளிப்பொறியை ஒருவர் உணர்தல். 2. ஒரு படிக அல்லது நீர்ம கதிர்வீச்சு கண்டறி கருவியால் உள்ளேற் கப்படும் எக்ஸ் அல்லது காம்மா கதிர் வெளியிடும் ஒளி.

scintiscan : ஒளிவீச்சு பதிவுருள் : உட்செலுத்தப்படும் கதிர்வீச்சு மருந்துப்பொருள் பரவியிருப்பதை ஒளிப்படமாகக் காட்டும் துருவுபடப் பதிவு.

scintiscanner : ஒளி வீச்சு துருவு படக்கருவி : ஒளிவீச்சு பதிவு காட்டப் பயன்படும் கருவி.

scirrhous : நார்தசை கடினப்பட்ட; மகோதரம் : மார்பகத்தின் கடினமான புற்றுநோயின் திண்மையான இணைப்புத் திசுவில் கணிசமாக ஏற்படும் புற்று வளர்ச்சி.

scissor leg deformity : கத்திரிக் கால்; முட்டிக்கால்; கத்தரி நடை

முடம் : நடக்கும்போது கால்கள் கத்திரிபோல் குறுக்கே செல்லும் உருத்திரிபுக் கோளாறு இது இரட்டை இடுப்பு மூட்டு நோயினால் உண்டாகிறது.

sclera : விழி வெண்படலம்; வெள்விழி : வெண்விழிக் கோணத்தின் புறத்தோல். இது கருவிழிப்படலத்தின் முன்புறம் இணைகிறது.

sclerectomy : விழிவெண்படல நீக்கம் : விழிவெண்படலத்தின் ஒரு பகுதியை அறுத்து நீக்குதல்.

scleredema : இறுக்க வீக்கம் : ஒரு தீய்தொற்றினால் தோன்றும் வீக்கமும் தடிப்பையும் காட்டும் நிலை.

sclerema : விழி வெண்படலக் காழ்ப்பு : விழி வெண்படலத்தின் தோல், சவ்வுப் பொருள் படிவதால் கடினமடைதல்.

scleroblastema : உள்ளரிக் காழ்ப்பு அணு : கருத்திசுவி லிருந்து எலும்பு உண்டாதல்.

scleromalacia : விழிவெண்படல நலிவு : விழிவெண்படலம், திசுவழிந்து மென்மையாதல்.

scleriosis : காழ்ப்பு நோய் : இழைமக் காழ்ப்புக் கோளாறு.

scleritis : விழி வெண்படல அழற்சி : விழி வெண்படலத்தில் ஏற்படும் வீக்கம்.

sclerocorneal : விழி வெண் படலம் கருவிழி சார்ந்த : விழி வெண்படலம், கருவிழி ஆகிய தொடர்புடைய.

scleroderma : கெட்டிமேல்தோல்; இணைப்புத் திசுக் கடினமாதல் : கடினமான மேல் தோல் நோய். இதனால், தசை இயக்கம் குறையும்; விரல்கள் சுருங்கிவிடும்.

scleroma : இழைமக் காழ்ப்பு : இழைமக் காழ்ப்புக் கோளாறு.

scleromeninx : மூளையுறை : மூளை, தண்டுவடம் ஆகியவற்றை மூடியிருக்கும் சவ்வுறை.

scleromere : இறுக்க என்பு : எலும்புக்கூட்டின் முள்ளெலும்புத் துண்டு போன்ற ஒரே மாதிரியான துண்டுப்பகுதி.

scleromyxedema : தடிசீதச்சவ்வு வீக்கம் : கொப்புளங்களின் அடியில் தோல் தடித்து சீதச் சவ்வு வீக்கம்.

scleronyxis : நகக்காழ்ப்பு : நகங்கள் தடித்து இறுகியிருத்தல்.

sclerophthalmia : வெழிவெண்படலநோய் : விழிவெண்படல ஒளிபுகாநிலை பளிங்குப் படலத்துக்கும் பரவி, அதில் சிறு நடுப்பரப்பு மட்டும் ஒளிபுகும், பிறவிக் கோளாறு.

scleroprotein : காழ்மப்புரதம் : கரையா உள்ளமைப்புப் பொருட்

களை உற்பத்தி செய்யும் திறன் படைத்த புரதம்.

sclerosant : காழ்ப்பூட்டுபொருள்: சிரை நாளச் வீக்க சிகிச்சையில் பயன்படுத்தப்படும் வேதிப் பொருள். இதை சிரைக்குள் ஊசிவழியாக செலுத்தும் போது, அழற்சியுண்டாக்க இறுதியில் நார் மிகுந்து உள்ளிடத்தை மூடிவிடுகிறது.

sclerosis : அணும உள்ளரிக் காழ்ப்பு; நுரையீரல் கடினமான : ஒரு திசு அளவுக்குமீறிக் கெட்டிப்படுதல் அல்லது வீக்க மடைதல்.

scleroskeleton : தசையெலும்பாக்கம் : தசை நார்கள் எலும்பு போல் காழ்ப்புடையதாகுதல்.

sclerostenosis : காழ்மக்குறுக்கம் : குறிப்பாக ஒரு துளையைச் சுற்றியுள்ள திசுக்கள் இறுகிக் குறுக்குதல், சுருக்குதல்.

sclerostomy : விழிவெண்படல துளைப்பு : கண்மிகை அழுத்த நோய்க்கு மருத்துவம் செய்ய விழி வெண்படலத்தில் அறுவை மூலம் துளை செய்தல்.

sclerotherapy : இழைம நாளக் காழ்ப்பு மருத்துவம் : மூலநோய் அல்லது விரிநாளச் சிரைகளுக்கு மருத்துவம் செய்ய காழ்ப்பூட்டு பொருளை ஊசிவழி செலுத்தல்.

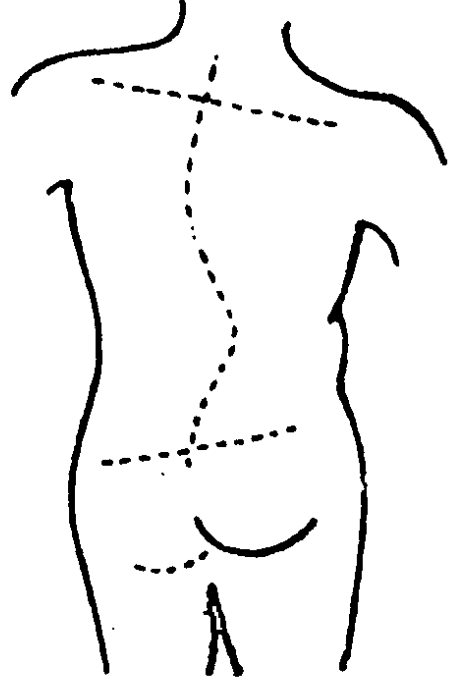
sclerotic : 1. கண்ணின் வெண் சவ்வு : வெண்விழிக் கோளத்தின் மேல்தோல். 2. இழைமக்காழ்ப்பு சார்ந்த : இழைமக்காழ்ப்புக் கோளாறு தொடர்பு உடைய.

sclerotome : விழிவெண்படல வெட்டுக் கத்தி : 1. விழிவெண்படலத்தை அறுப்பதற்கு பயன்படுத்தப்படும் கத்தி. 2. வளர் கருவின் முதுகுத் தண்டை நோக்கி நடுப்படைப் பகுதியிலிருந்து நகர்ந்து செல்லும் நடுப்பட்டை அணுக்களின் தொகுதி முதுகெலும்புகளாகவும் விலா எலும்புகளாகவும் வளரும்.

sclerotomy : விழி வெண்படல அறுவை : கடுமையான கண் விழிவிறைப்பு நோயைக் குணப்படுத்துவதற்காக வெள்விழிக் கோளத்தின் புறத்தோலைக் கீறிவிடுதல்.

scolex : நாடாப் புழுத்தலை; புழுத்தலை; தலைப்பகுதி : குடல் சுவரில் ஒட்டிக் கொண்டிருக்கும் நாடாப்புழுவின் தலை.

scoliosis : முதுகெலும்புப் பக்க வளைவு; பக்க வளைவு; வளை முதுகு : முதுகெலும்பு பக்க வாட்டில் வளைந்திருத்தல். இது பிறவியிலோ அல்லது பின்னரோ ஏற்பட்டதாக இருக்கலாம். முள்ளெலும்பு,



முதுகெலும்புப் பக்க வளைவு

தசைகள், நரம்புகள் ஆகியவை திரிபடைவதால் இது உண்டாகிறது.

scopolamine : ஸ்கோப்பர்லமின்: பல்வேறு தோட்டச் செடியினங்களிலிருந்து பெறப்படும் அசிட்டைல் கோலினுக்கெதிரான காரகம் ஹையோஸ்சின்.

scorbutic : சொறி நோயாளி : வைட்டமின்-சி உயிர்ச் சத்துப் பற்றாக்குறையினால் உண்டாகும் வயிறு வீக்கம். சொறிகரப்பான் போன்ற நோய்களினால் பீடிக்கப்பட்டவர்.

scordinema : கொட்டாவி : தலை கனத்துடன் கொட்டாவி விடு

தலும் நெளித்துக் கொள்ளு
தலும்.

scotomisation : திரை நோய்
தோற்றம் : திரைநோய் வளர்ச்சி
குறிப்பாக மனத்திரை நோயில்,
தன் முனைப்புணர்வால் மா
றான எந்த ஒரு பொருளையும்
கருத்தையும் மறுத்தல்.

scotodinia : தலைச்சுற்று;
மயக்கம்.

scotoma : பார்வைப் பரப்பில்
குறிப்பிட்ட குறைவு; திரை நோய்;
இருட்டிள்ளி : பார்வை பரப்
பெல்லையில் ஒரு குறிப்பிட்ட
பகுதி மறைப்பு.

scotophilia : இருள்வேட்கை :
இரவை, இருளை விரும்புதல்
முன்னுரிமையாக ஏற்றல்.

scotophobia : இருள்வெறுப்பு :
பகுத்தறிவுக் கொவ்வாமல்
இருள் கண்டு பயப்படுதல்.

scott's dressing : ஸ்காட் கட்டு
மருந்து : கற்பூரம், ஒலிவ எண்
ணெய், பாதரசம் தேனீமெழுகு
ஆகியவை அடங்கிய ஒரு
களிம்பு மருந்து. இதனைக்
கட்டித் துணிகளில் பூசி
வீங்கிய மூட்டுகளில் கட்டு
கிறார்கள்.

scour : குடல் கழுவுதல் : குடலை
நன்றாகக் கழுவுதல்.

scourge : கொள்ளை நோய்.

scout films : முன்னோட்டப்படம்:
ஒருமுறையான உருப்பதிவுப்
பட ஆய்வுக்குமுன் அதன்
அடிப்படையாக எடுக்கப்படும்,
ஒரு உடற்பகுதியின் முன்
னோட்ட எக்ஸ்ரே படம்.

scratch : கீறல்; கீறல்காயம் :
சிராய்ப்புக் காயம்.

scratching : சொரிதல் : நகத்தால்
பிறாண்டுதல்.

scrapie : ஆட்டு நோய்க்கிருமி :
வெள்ளாடுகள், செம்மறியாடு
கள் ஆகியவற்றிலிருந்து மனித
ருக்குத் தொற்றும் நோய்க்
கிருமி.

screen : திரை தேர்வுச் சோதனை:
1. சில நோய்கள் அல்லது சில
குணநலன்களைக் காண்பதற்
காக செய்யப்படும் சோதனை.
2. திரைப்படங்கள் அல்லது
குறுந்தட்டுகளைக் காட்டப்
பயன்படுத்தப்படும் தட்டைப்
பரப்பு. 3. எக்ஸ் கதிர்கள்
மற்றும் சூரியக் கதிர்களின்
தாக்க பாதிப்பிலிருந்து காத்துக்
கொள்ளப் பயன்படும் அமைப்பு.

screening : பார்வை மறைப்பு;
திரையிடல்; பொதுச் சோதனை :
படலத்தால் கண்பார்வை மறைதல்.

scrofula : கண்டமாலை : எலும்
பில் அல்லது நிணநீர்ச் சுரப்பி
யில் உண்டாகும் காசநோய்.

scrofuloderma : கண்ட மாலைப் புண் : எலும்பு அல்லது நிண நீர்ச் சுரப்பிகளின் கீழ், காச நோய்ப் புண்கள் காரணமாகத் தோலில் ஏற்படும் நெய்ப்புண்.

scrotoplasty : விரைப்பை சீரறுவை : விரைப்பையை மறு சீரமைக்கும் அறுவை.

scrotum : அண்டகோசம்; விரைப்பை : ஆண்களின் விரைப்பை.

scrub nurse : அறுவை உதவி செவிலியர் : தொற்று நீக்கிய அறுவை மருத்துவத்தில் கலந்து கொள்ளும் செவிலியர்.

scuff : பிடரி : கழுத்தின் பின்புறம்.

scurf : பொடுகு : தோல் பொருக்கு; உதிர்ந்தோலி; கழி தோல்; வங்கு; மேற்புறச்செதிள்.

scurvy : எதிர் வீக்கம் : வைட்டமின்-சி உயிர்ச்சத்துப் பற்றாக்குறை காரணமாக ஏற்படும் சொறிகரப்பான், பல் எகிர் வீக்க நோய். இதனால் சோர்வும் பல்லில் குருதிக்கசிவும் உண்டாகும்.

scurvy-grass : எகிர்வீக்க மருந்துச்செடி : வைட்டமின்-சி உயிர்ச்சத்துக் குறைபாட்டினால் உண்டாகும் எகிர்வீக்கக் கோளாறைக் குணப்படுத்தும் கடுகுக் குடும்பச் செடி.

scutiform : கேடயவுரு : கேடயத்தைப் போன்ற வடிவம் கொண்ட

scutum : முட்டுச் சில்லு : ஒட்டுண்ணிகளின் மேல்புறக் கவசத்தோடு.

searcher : தேடுகருவி : சிறு நீர்ப்பையில் கல் உள்ளதா எனக் கண்டறியும் ஒரு (உலோகக்) கருவி.

sebaceous : கொழுப்பு சார்ந்த; சர்ம மெழுகு.

sebaceous cyst : எண்ணெய்ச் சுரப்பி அடைப்பு : தோலிலுள்ள எண்ணெய் சுரக்கும் சுரப்பி அடைபடுதல்.

sebaceous duct : மயிர்ப்பை எண்ணெய்க்குழாய்.

sebaceous follicle : மயிர் மூட்டுப்பை.

sebaceous gland : மயிர்ப்பை எண்ணெய்ச் சுரப்பி; சர்ம மெழுகு சுரப்பி.

sebaceous humour : மயிர்ப்பை நெய்யம்.

seborrhoea : உச்சித் தோல் நெய்ப்பசை; மயிரடிச் சுரப்பு மிகைப்பு; மெழுகு ஊறல் : மயிர்க்கால் எண்ணெய்ச் சுரப்பிகள் அளவுக்கு அதிகமாகச் சுரப்பதால் உச்சிவட்டக் குடுமித் தோலில் உண்டாகும் நெய்ப்பசை.

sebum : மயிர்க்கால் எண்ணெய்; நெய்யம்; சர்ம மெழுகு : மயிர்க்கால் எண்ணெய்ச் சுரப்பிகளில்

இயற்கையாகச் சுருக்கும் எண்ணெய். இதில் கொழுப்பு அமிலங்கள், கொழுப்பு, இறந்த உயிரணுக்கள் அடங்கியிருக்கும்.

secobarbital : சீக்கோபார்பிட்டல் : தூக்க மூட்டியாகவும் அமைதிப்படுத்தியாகவும் பயன்படுத்தப்படும் குறுங்காலத்துக்கு செயல்படும் பார்பிட்டூரேட்.

second opinion : மறு அறிவுரை : நோய்காணல் சரிபாச அறிவுறுத்தப்பட்ட மருத்துவ முறை ஏற்றது தானா என மற்றொரு நலவாழ்வு ஆலோசகரிடம் பெறும்(டாக்டரின்) அறிவுரை.

secondary syphilis : இரண்டாம் நிலைக் கிரந்தி.

secondary immunisation : மறு முறை நோய்த் தடுப்பு.

secretagogue : சுரப்பூக்கி : 1. சுரப்பை ஊக்குதல் 2. சுரப்பை ஊக்குவிக்கும் பொருள்.

secretin : முன் சிறுகுடல் சுரப்பு நீர் : முன் சிறுகுடல் சவ்வுப்படலத்தில் சுரக்கும் ஓர் இயக்கு நீர் (ஹார்மோன்). இது கணையநீர் பெருமளவு சுரக்கத் தூண்டுகிறது.

secretion : சுரப்புநீர்; சுரத்தல் : உடலிலுள்ள ஒரு சுரப்பியில் சுரந்து, உணவுக்குழாய்க்கு அல்லது இரத்தத்திற்கு அல்லது புறத்தே செல்லும் நீர்மப் பொருள்.

secretagogue : சுரப்பூக்கி : மின்பகுப்புப் பொருளையும் நீர்மத்தையும் இரைப்பைக்குடல் சுரக்க ஊக்கும் பொருள்.

secretomotor : சுரப்பியக்க : சுரப்பைத் தூண்டும் (நரம்புகளை குறிக்கும்).

secretor : சுரப்பி : 1. உமிழ்நீர், இரைப்பைப் பாகு அல்லது விந்து நீரில், ஏபிஓ இரத்த வகைக்கான, விளைவியங்களை சுரக்கும் ஒருவர். 2. சுரப்பிகள் குறிப்பிட்ட பொருள்களை உற்பத்தி செய்யும் முறை.

secretory : சுரப்பித்தல் : ஒரு சுரப்பி, சுரப்பு நீரை சுரப்பிக்கும் செயல்.

sedation : சமனப்படுத்துதல்; அமைதியூட்டல் : உணர்ச்சியைச் சமனப்படுத்துதல்.

sedative : சமன மருந்து; அமைதியூட்டி : உணர்ச்சியைச் சமனப்படுத்தும் மருந்து; நோவ கற்றும் மருந்து.

sedentary : உடலியக்கமில்லா : 1. அதிகம் உட்கார்ந்த நிலை. 2. உட்கார்ந்து பொழுதை கழிக்கிற. 3. குறைவான உடற்பயிற்சியோடு வாழும் முறை.

sediment : படிவு; மண்டி; வண்டல்.

sedimentation rate : படிவு வேகம் : இரத்தச் சிவப்பணுக்கள் படிவுறும் வேகம்.

seed : விதை : 1. ஆண் இனப் பெருக்க நீர், விந்தணு. 2. புதிய தாவரங்கள் அல்லது பிராணிகள் உற்பத்தியாவதற்காக, தாவரங்கள் மற்றும் பிராணிகள் உண்டாக்கும் பொருள். 3. ரேடான் அல்லது ரேடியம் கொண்ட(கேப்சூல்) மருந்துறை.

segmentation : உடற்கூறு துண்டம்; துண்டுபடுத்தல் : 1. ஒரே மாதிரியான பகுதிகளாக பிளவுறுதல். 2. பெருங்குடல் பிளவு பெருங்குடலில் சுருக்க வளையங்கள் மெதுவாக உருவாவதும் விரிவடைவதும்.

segregation : தனிமைப்படுத்துதல்; பிரித்தல்; ஒதுக்கம் : மரபணுவியலின், இணை இனக்கீற்றுக்களை ஒன்றிலிருந்து ஒன்றைப் பிரித்து வைத்தல். சுருமுனை அணுக்களின் அணு இயக்க மாற்றத்தின்போது இவ்வாறு செய்யப்படுகிறது.

seizure : திடீர்நோய்ப்பிடிப்பு : 1. ஒரு நோய் திடீரென்று தாக்குவதும் மீண்டும் வருவதும். 2. மூளையிலிருந்து ஒரு மின் தூண்டல் உண்டாக்கும் நிகழ்ச்சி.

Seldinger needle : செல்டிங்கர் ஊசி : தமனிக்குள் குழலைச் செருகுவதற்குப் பயன்படும் ஊசி. ஊசியின் வழியாக ஒரு வழிகாட்டும் கம்பியைச் செலுத்தி பிறகு வழிகாட்டும் கம்பி வழியாக குழலைச் செலுத்து

தல். ஸ்வீடன் நாட்டு மருத்துவர் ஸ்பென் செல்டிங்கர் பெயர் கொண்டது.

selenomethionine : செலனோ மெத்தியோனைகள் : அமினோ அமிலமெத்தியோனைனில் இருக்கும் கந்தக அணுவுக்குப் பதிலாகக் கதிரியக்கச் செலினியத்தை மாற்றி வைக்கும் ஒரு ஊசி மருந்து. இது கணைய நோய்களைக் கண்டறியப் பயன்படுகிறது.

self-infection : தன்னோய் இழைப்பு; தன்னோய் தொற்றல் : உடலின் ஒரு பகுதியிலிருந்து இன்னொரு பகுதிக்கு நுண்ணுயிரிகளைத் தன்னையறியாமல் மாற்றுதல். இதனால் மற்ற பகுதியில் நோய் உண்டாகும்.

sella turcica : கபச் சுரப்பிக்குழி.

semantics : சொற்பொருள் ஆய்வியல் : சொற்களுக்கு பொருள் உருவானதைப் பற்றியும் அவற்றின் முக்கியத்துவம் குறித்த பாடம்.

semeiography : நோய்க்குறி விளக்கம் : ஒரு நோயின் உடல் தன்மைகளையும் அறிகுறிகளையும் உணர்குறிகளையும் பற்றிய விளக்கம்.

semeiotic : நோய்க்குறிதொடர்பான : 1. அறிகுறிகள் மற்றும் உணர்குறிகள் தொடர்பான.

2. நோய் இன்னதென்று குறிப்பிட்டுக் காட்டுகிற.

semen : விந்து (ஆண்கரு); விந்துநீர் : விந்துப்பைகளிலிருந்து சுரக்கும் விந்து நீர். இதில் பெண்கருமுட்டைக்குப் பொலிவுட்டும் விந்தணு உள்ளது.

semicircular canals : அரைவட்டக் குழல்கள் : உட்செவி வளையறுப்புகள்.

semicoma : அரைகுறைச் சன்னிமயக்கம்; அரை நினைவு.

semicomatose : அரைகுறைச் சன்னி மயக்குமுள்ள; மயக்குறும் நிலை : அரை மயக்கம் அல்லது அரை நினைவு மயக்கத்திலிருக்கும் நிலை.

semiflexion : பாதிமடக்கம் : மடக்கலுக்கும் நீட்டலுக்கும் இடைப்பட்ட உறுப்பின் நிலை.

seminuria : விந்துச்சிறுநீர் : சிறுநீரில் விந்து வெளியாதல்.

seminal : விந்து சார்ந்த : விந்து தொடர்புடைய. விதை போன்ற.

seminiferous : விந்து கொண்டு செல்கிற; விந்து நுண் குழல்கள்; விந்தேந்தி : விந்தினை உண்டாக்குகிற; ஆணின் கருவைக் கொண்டு செல்லுகிற.

seminoma : விரைக்கட்டி; விரைப்புற்றுக்கட்டி : விரையில் ஏற்படும் உக்கிரமான கட்டி.

semiology (semiotics) : நோய்க் குறியியல் : நோய்க் குறிகளை ஆராயும் அறிவியல்.

semipermeable : நீர்புகும் சவ்வு; நீர் ஊடுருவும் சவ்வு : கரைசலில் கரைபொருள் புகவிடாமல் கரை நீர்மம் மட்டும் புகவிடுகிற சவ்வு.

semiquantitative : அளவுக்குக் குறைவான : அளவினடிப்படையான முடிவுக்கு கொஞ்சம் குறைந்த ஒரு பொருளினளவு.

semisulcus : சிறுகுழிவு : ஒரு அமைப்பு அல்லது ஒரு எலும்பின் ஓரத்திலுள்ள ஓரளவான கோட்டுக் குழிவு.

semisupination : ஓரளவு முன் திருப்பல் : மல்லாந்து படுத்தலுக்கும் குப்புறப்படுத்தலுக்கும் இடையில் உள்ள நிலை.

semisynthetic : ஓரளவு கூட்டிணைந்த : ஒரு இயற்கைப் பொருளுக்கு விரும்பத்தக்க குணங்களை ஏற்படுத்த ஒன்று அல்லது அதற்கு மேற்பட்ட கூட்டிணைப்புப் படிநிலைகளால் உருவான ஒரு வேதியக் கூட்டுப்பொருள்.

Semon's law : சீமன் விதி : பிரிட்டன் நாட்டு தொண்டையியலார் ஃபெலிக்ஸ் சீமன் பெயரிட்டவிதிப்படி மீள்குரல் வளை செயலிழப்பு அதிகமாவ

தால் குரண்நாண் நடுநெருங்கு முன் நடுவிலகலை இழப்பது.

Semple vaccine : செம்பிள் தடுப்பூசி : பிரிட்டன் நுண்ணுயிரியலாளர் டேவிட் செம்பிள் பெயர் கொண்ட முயல்முளைத் தொற்றை ஃபீனால் கொண்டு, செயலிழக்கச் செய்ய தயாரிக் கப்பட்ட வெறி நாய்க்கடி நோய் தடுப்பூசி.

senescence : மூப்படைதல்; முதுமைக்கூர்வு; முதுகை : வயது முதிரும்போது உடலிலும் உள்ளத்திலும் இயல்பாக ஏற்படும் மாறுதல்கள். கிழத்தன்மையுறுதல்.

senile : முதுமைத்தளர்ச்சி; மூப்பு: வயது சென்றதன் காரணமாக ஏற்படும் முதுமைத் தளர்ச்சி.

senility : முதுமை : முதுமைத் தளர்வு. கிழத்தன்மை.

senna : நிலவாவிரை (சென்னா) : மலமிளக்கி (பேதி) மருந்தாகப் பயன்படுத்தப்படும் நிலவாவிரை என்னும் செடி இனம். இதன் இலைகளும் நெற்று களும் பேதி மருந்தாக இந்தியாவிலும், எகிப்திலும் பயன்படுத்தப்பட்டன.

Senokot : செனோக்கோட் : தரப்படுத்திய நிலவாவிரை (சென்னா) மருந்தின் வணிகப் பெயர்.

senopia : முதுமைப்பார்வை : விழிவில்லை உட்கருகாழ்ப்பு அதிகரிப்பதால் முதியவர்களில் கிட்டப்பார்வையில் முன்னேற்றம் தெரிதல். இறுதியில் அது உட்கருப்புரை உண்டாக்குகிறது.

sensation : உணர்வறிவு : உடலுக்குள்ளிருந்து வெளி மூலங்களிலிருந்தும் பெறப்பட்ட உணர்வுகளை உணர்ந்தறிதல்.

sense : உணர்வு : 1. உணர்வு, பொருட்களை அறியும் ஆற்றல். 2. நிறம் பொறுத்து நிற வேறுபாடுகளை அறியும் திறன். 3. மூட்டுணர்வு, தசையுணர்வு, இயக்க உணர்வு, செயப்பாட்டு இயக்கம், பாகுபடுத்தியுணர்தல்.

sensibility : உணர் திறன் : உணர்ச்சித் தூண்டல்களை உணரக்கூடிய திறமை.

sensible : புலனுணர்வு; புலனறி; புலனாகு : புலன்களால் உணரக்கூடிய தன்மை, உணர்வுள்ள.

sensitive : உணர்வுத் திறன் கொண்ட : 1. உணர்வுகளை உணரும் திறன். 2. தூண்டலுக்கு ஏற்பச் செயல்படுதல். 3. முன்பட்டறிவால் பாதிக்கப்பட்ட ஒருவர்.

sensitivity : உணர்ச்சித்திறன்; கூருணர்வு : மிகு உணர்வு, உணர்ச்சித் தன்மை; துச்ச உணர்வு.

sensitization : கூருணர்ச்சிப்பாடு: உணவு, பாக்கீரியா, தாவரங்கள், வேதியியல் பொருள்கள், மருந்துகள், ஊனீர் முதலியவற்றுக்கு ஒருவர் கூருணர்வுடையவராக இருக்கும்படி செய்தல்.

sensorineural : உணர்ச்சி நரம்பணு : உணர்ச்சி நரம்பணுக்கள் தொடர்புடையது. உணர்ச்சி நரம்பணுச் செவிடு என்பது நரம்புச் செவிடு எனப்படும்.

sensorium : உணர்வுமையம் : 1. உணர்ச்சி உறுப்பு. 2. உள்ள நினைவுநிலை.

sensory : உணர்ச்சி சார்ந்த (நரம்பு) : மூளைக்கும் முதுகந்தண்டுக்கும் தூண்டல்களைக் கொண்டு செல்லும் நரம்புகள்.

sensory (sensorial) : உணர்ச்சி மண்டலம் சார்ந்த; புலன் சார்; உணர் : உணர்வு மண்டலம் தொடர்புடைய; மூளை பற்றிய; புலன்கள் சார்ந்த.

sensory nerve : உணர்ச்சி நரம்பு; உணர் நரம்பு; புலன்சார் நரம்பு.

sensual : புலன்சார் : புலன் சார்ந்த இன்ப உணர்வு கொண்ட அல்லது தொடர் புடைய.

sentiment : உணர்ச்சி ஆர்வம்; பாச உணர்வு : சில ஆட்கள் அல்லது பொருள்களின்மீது

உள்ள உணர்ச்சி பூர்வமான பற்றார்வம். இது சுற்றுச்சூழல் அனுபவத்தால் அதிகமாகிறது.

sentinel clot : காவல் உறை கட்டி : ஒட்டியுள்ள குருதியுறை கட்டி அல்லது இரைப்பை சிறுகுடல் மேற்பகுதி உள்நோக்கியில் காணப்படும் வயிற்றுப்புண் பகுதியில் நன்கு தெரியும் குருதி நாளம்.

sentinel loop : காவல் வளையம்: திடீர் கணைய அழற்சியில், இரைப்பைக்குடல் மேற்பகுதி கதிர்ப்பட வரிசையில் காணப்படும், இடைச்சிறு குடலின் விரிந்த பகுதி.

sentinel node : வாயில் காவல் கணு : 1. இரைப்பைப்புற்று நோயில் சேய்மத் தாக்கத்தால், ஒரு தனியான பெரிதான இடது காறையெலும்பின் மேல் நிணக்கணு இருப்பது, கட்டி அறுத்து நீக்க முடியாத நிலையை காட்டுகிறது. 2. பித்தப்பை பொதுபித்த நாள சந்திப்பில் உள்ள பித்தப்பை நிணநீரை வடிக்கும் நிணக்கணு.

sentinel pile : வாயில் மூலம் : நாட்பட்ட குதப்பிளவின் கீழ் முனையிலுள்ள தோல்துண்டு.

sepsis : சீழ்த்தொற்று; குருதியில் நுண்ணுயிர் நஞ்சேறுதல்; சீழ்ப்பிடிப்பு; சீழ்மை : காயத்தில்

சீழ் உண்டாக்கும் உயிரிகளினால் ஏற்படும் சீழ் நச்சு.

septal abcess : பிரிப்புச் சுவர்க்கட்டி; இடைச் சுவர்க்கட்டி.

septan : வார (காய்ச்சல்) : ஏழு நாட்களுக்கு ஒருமுறை (வருகிற காய்ச்சல்).

septic : நச்சுட்டுப்பொருள்; நுண்ணுயிர் மடிவு : அழுகச் செய்யும் ஊறு நச்சு.

septic tank : நச்சுத்தடை மலக்குழி; அழுகு தொட்டி.

septicemia : குருதி நச்சுட்டு : குருதியோட்டத்தில் உயிர் வாழும் நோய்க் கிருமிகள் பெருக்கமடைதல்.

septoplasty : பிரிசுவர் சீரணுவை: மூக்குப் பிரிசுவர் மறுசீரமைப்பு அறுவை.

septostomy : பிரிசுவர்துளைப்பு: பிரிசுவரில் ஒருதுளையை அறுவை சிகிச்சையில் உண்டாக்குதல்.

septum : பிரிப்புச்சுவர்; இடைத் தடுப்பு; பிரிதிசை; இடைச்சுவர்; தடுப்பு : உறுப்பிடைத் தடுக்கு, எடு: மூக்கின் இருதுளைகளின் இடைப்பகுதி.

sequela : நோய்ப்பின்தளர்ச்சி; நோய்த் தாக்கம் பின் விளைவு : நோயின் பின் விளைவாக உண்டாகும் தளர்ச்சி நிலை.

எடு: அம்மை நோயினால் ஏற்படும் தழும்பு.

sequestrant : ஒதுக்கற்பொருள்: சிறுகுடலில் பித்த அமிலங்கள் உள்ளூறிஞ்சலைத் தடுத்துக்கட்டும், கோலிஸ்டிரமின் போன்ற ஒதுக்கப்பொருள்.

sequestration : பிரித்து ஒதுக்கல்: 1. சூழ்ந்துள்ள நல்ல திசுக்களிலிருந்து பிரிக்கப்பட்ட பகுதி. 2. சுழலோட்டத்தில் கலந்து கொள்ளாத இரத்த அல்லது அதன் நீரீழிப்பு.

sequestrectomy : இற்ற எலும்பு அறுவை; ஒதுக்கெடுப்பு : எலும்புக்கூட்டுத் தொடர்பற்று இற்றுப்போன எலும்பினை வெட்டியெடுத்தல்.

sequestrum : இற்ற எலும்பு; மடிந்த எலும்புத் துண்டு; ஒதுக்க எலும்பு; துண்டெலும்பு : எலும்புக்கூட்டுடன் தொடர்பற்று இற்றுப்போன எலும்பு.

sequoiosis : செக்குவோவின் நிலை : செம்மரத்தூள் போன்ற வெளிப்பொருள் ஒவ்வாமை யால் ஏற்படும் (நுரையீரல்) நுண்ணறையழற்சி.

serial passage : வரிசையாய் செலுத்துகை : ஏமக்காப்பு திறன் இருக்க வைத்து, உயிரியின் தீவிரத்தை மட்டுப்படுத்த, நோயுண்டாக்கும் உயிரியின்

துணைக்கு குழுக்களை பிராணிகள், திகவளர்ம அணுக்கள் அல்லது வளர்ச்சி ஊடகங்களின் வழியாக திரும்பத் திரும்ப செலுத்துகை.

sero-diagnosis : குருதி வடிநீர் நோய் ஆய்வு : குருதி வடிநீரைக் கொண்டு நோயைக் கண்டறிதல்.

seroenteritis : குடல் ஊநீர் உறையழற்சி : குடலின் ஊநீர் உறை அழற்சி.

serofibrinous : ஊநீர் இழைய : ஊநீரும், இழைமமும் சேர்ந்த ஊநீர் இழைம வெளிப்பாடு.

serogroup : ஊநீர்தொகுதி : பொதுவான விளைவியம் கொண்ட, கிருமித் தொகுதி.

serology : குருதி வடிநீரியல்; ஊநீரியல் : குருதி வடிநீர்களை ஆராயும் அறிவியல்.

seromuscular : ஊநீர்த்தசைய : குடலின் ஊநீர் மற்றும் தசையுறைகள் தொடர்பான.

seronegative : ஊநீர்மாறான : ஊநீர்ச் சோதனைகளில் சில வற்றில் நேர் எதிரான விளைவு தரும்.

seropositive : ஊநீர் நேரான : சில ஊநீர்ச் சோதனைகளில் நேரான விளைவைத் தருகின்ற.

seropurulent : ஊநீர் சீழ் சார்ந்த : ஊநீரும் சீழும் உடைய.

seroreaction : ஊநீர் விளைவு : ஊநீரில் அல்லது ஊநீர் தொடர்பான விளைவு.

serosa : ஊநீர்ச் சவ்வு : அடிவயிற்று உள்ளூறுப்புகளை முடியிருக்கும் வபைச் சவ்வு.

serosanguinous : ஊநீர்க்குருதிய : ஊநீரும் இரத்தமும் கொண்ட.

seroserous : ஊநீர் ஊநீர் : இரண்டு அல்லது மேற்பட்ட சீரச் சவ்வு தொடர்பான.

serositis : ஊநீர்ச் சவ்வு அழற்சி; சவ்வுப்படல அழற்சி : ஊநீர்ச் சவ்வில் ஏற்படும் வீக்கம்.

serosurvey : ஊநீர் ஆய்வு : ஒரு குறிப்பிட்ட நோய் தாக்கப் படக்கூடிய ஆபத்து உள்ளதா என தீர்மானிக்க ஆட்களில் செய்யப்படும் ஊநீர் சார்பான ஆய்ந்தறி சோதனை.

serotherapy : ஊநீர் மருத்துவம் : ஏமக்காப்பு ஊநீர் அல்லது நச்செதிரியை ஊசி மூலம் செலுத்தி தொற்றுக்கு மருத்துவம் அளித்தல்.

scrotum : விந்துச் சுரப்பி தாங்கி.

serotype : ஊநீர்வகை : ஒரு நுண்ணுயிரியின் வகையை அதனுள்ளிருக்கும் விளைவியங்களைக் கொண்டு தீர்மானித்தல்.

serous : ஊனீர் சார்ந்த; சவ்வுப் படலம்.

serous membrane : ஊனீர்ச் சவ்வு : உள்ளூறுப்புகளின் உள் வரியாகப் பொதிந்துள்ள ஊனீர் தோய்ந்த மெல்லிய சவ்வு.

serovaccination : ஊனீர்தடுப்பூசி: ஒரு மாற்றப்பட்ட அல்லது கொல்லப்பட்ட உயிரியை தடுப்பூசி மூலம் செலுத்தி பின்னர் செயலூக்க ஏமக்காப்பும், ஊனீரை ஊசி மூலம் செலுத்தி செய்ப்பாட்டு ஏமக்காப்பும் என கலப்பு ஏமக்காப்பு உண்டாக்கும் செய் முறை.

serpiginous : பாம்புப் படை : பாம்புபோல் சுருள்சுருளாகப் படரும் படைச்சுற்று நோய்.

serpigo : படை : படர்நோய்.

serratia : செராஷியா : மனிதர்களுக்கு நோய் உண்டாக்கக் கூடிய கிராம் சாயம் எடுக்காத ஒருவகை நோய் நுண்மம். இது மருத்துவமனைகளில் மிகுதியாக இருக்கும்.

serratus muscle : பந்தசை : விலா எலும்புகளிலிருந்து அல்லது முள்ளெலும்புகளிலிருந்து, தனித்தனி துண்டுகளாக கிளம்பும் பலதசைகளில் ஒன்று.

sertoli cells : செர்ட்டோலி அணுக்கள் : இத்தாலிய மருத்துவர் என்ரிஸ் செர்ட்டோலியின்

பெயர் கொண்ட, விரையின் செனிப்படுக்குகளை தாங்கும் அணுக்கள்.

sertoli tumour : செர்ட்டோலிக் கட்டி : பெண்ணிய இயக்குநீர்களை சுரக்கும், தீங்கற்ற விரைக் கட்டி.

serum : குருதி வடிநீர்; ஊனீர்; வடிநீர்; குருதிநீர் : உடலில் உணவிலிருந்து ஊறும் கொழுப்பு கலந்த வெள்ளை ஊனீர்; நோயைக் குணப்படுத்தும் பொருளாகப் பயன்படுத்தப்படும் விலங்கின் குருதி நிணநீர்.

serumlipids : குருதிக் கொழுப்புகள்.

serum sickness : கொப்புளக் காய்ச்சல் : நிணநீர் ஊசியால் ஏற்படும் கொப்புளக் காய்ச்சல்.

setpoint : நிலைப்புள்ளி : உடலின் கட்டுப்பாட்டு இயக்கங்களால் நிலைநிறுத்தப்படும் கட்டுப்படுத்தப்பட்ட மாறியல் மதிப்புருக்களின் குறியெண்.

sex : பாலினம்; பால் வேறுபாடு : ஆண்பெண் வேறுபாடு.

sex antagonism : பால் வேறுபாட்டு முரண்.

sex appeal : இனக்கவர்ச்சி : பால் வேறுபாட்டுக் கவர்ச்சி; பெண் பாலாரின் கவர்ச்சி.

sexduction : பாலினக்கடத்தல் : ஒரு உயிரணுவிலிருந்து மற்றொன்றுக்கு பாலினக் காரணகளால் நுண்ணுயிர் மரபணு மாற்றச் செயல்முறை.

sex instinct : பாலுணர்வு : பால் இயல்புகம்.

sexology : பாலியல் : பால் மற்றும் பாலினம் பற்றிய அறிவியல் படம்.

sexuality : பாலினத்தன்மை : பாலின வளர்ம வெளியிடு இயக்குநீரின் விளைவாக, இனப் பெருக்க ஆற்றல் மற்றும் மனிதப் பாலின வினைச் செயல் திறன்.

sezary cell : செஜாரி உயிரணு : பிரெஞ்சு தோல் மருத்துவர் ஏ. செசாரியின் பெயர் கொண்ட, ம்யூக்கோபாலி சேக்கரைடுகள் நிறைந்த பல நீரறைகள் கொண்ட டி நிணவணு.

sezary tumour : செசாரிக்கட்டி : டி தோலின் நிண அணுச்சுட்டி.

sex urge : பாலுணர்ச்சி வேகம் : இணை விழைச்சு எழுச்சி.

sex linked : பாலின மரபணுக்கள்: பாலின இனக்கீற்றுக்களில் அல்லது குறிப்பாக எக்ஸ் இனக்கீற்றுக்களில் (குரோமோசோம்) காணப்படும் மரபணுக்களைக் குறிக்கிறது. இவை இப்போது எக்ஸ் இனக்கீற்றுக்கள் எனப்படுகின்றன.

sexual reproduction : கலவி இனப்பெருக்கம்; பால் சார் இனப்பெருக்கம் : ஆண் பெண் கலவி மூலம் உண்டாகும் இனப்பெருக்கம்.

sexually transmitted disease : பாலுறவு நோய்கள் : பாலுறவு மூலம் பரவும் நோய்கள். முன்பு இவை மேக நோய்கள் என அழைக்கப்பட்டன.

shaft : தண்டு : நீள எலும்பிலுள்ள இருகுருத்து முனைகளுக்கிடையேயுள்ள ஒரு நீண்டகம்பு போன்ற அமைப்பு.

shagreen patch : மெருகுத்தோல் பத்து : குதிரைகளின் தோலிலிருந்து தயாரிக்கப்படும் பதனிடப்படாத தோலுக்கு ஒப்பிடப்படும், சதை நிறம் பெற்ற தடிமனான, முதுகிலும், கீழ்முதுகுத்திரிகப் பகுதியிலும் கொப்புளங்கள் நிறைந்துள்ள டியூபெரஸ் ஸ்கிளிரோசிஸ் நோய்.

Shahade-Shah technique : ஷா மற்றும் ஷா நுட்ப முறை : இந்திய அறுவை மருத்துவர்களால் அறிமுகப்படுத்தப்பட்ட முறையில், பூப்பு மேற்பகுதிக்குள் சிறுவிரலைச் செலுத்தி அதனையொட்டி ஒரு உலோகக்குழலை, கிழிந்த சிறுநீர்த் தாரைக்குள் (குழல்) செருகும் முறை.

sham feeding : புறப்பாலூட்டல்.

shape : வடிவம் : 1. உருவரை; வெளிஉருவம். 2. ஒரு குறிப்பிட்ட வடிவத்திற்கேற்ப அமைத்தல்.

shaping : மாற்றியமைத்தல் : புது நடத்தையை உருவாக்க செய்யப்படும் நடத்தை மாற்ற மருத்துவ முறை.

shear : கத்தரி : ஒரு பொருளின் தளங்களுக்கு இணையாக ஆனால் எதிர்த் திசையில் செலுத்தப்படும் அழுத்தம்.

shearing force : உராய்வு சக்தி : தாங்கப்படும் உடலின் பகுதி எதுவும், சாய்வாக இருக்குமானால், எலும்பின் அருகிலுள்ள ஆழமான திசுக்கள் தாழ்ந்த சரிவை நோக்கி நகர்கின்றன. அதேசமயம், உராய்வு காரணமாகத் தாங்கப்படும் பரப்புடன் தோல் தொடர்ந்து இருக்கும். இந்த உராய்வு ஈரம் காரணமாக அதிகரிக்கிறது. இரத்த நாளங்கள் நீட்டப்பட்டு கோணவடிவமாகின்றன. இதனால், ஆழமான திசுக்கள் நலிந்து, இழைம அழுகல் ஏற்படுகிறது.

sheath : உறை : குழலுறை, ஓடு அல்லது காப்புறை.

sheepskin : மயிர்க் கம்பளி : அழுத்தப் புண்கள் ஏற்படாமல் தடுப்பதற்காக இயற்கையான

அல்லது செயற்கையான மயிர்க் கம்பளிகள் பயன்படுத்தப்படுகின்றன. நோயாளி படுத்தபடுக்கையாக அல்லது நாற்காலியில் சாய்ந்து இருக்கும் போது இந்தக் கம்பளிகள் அழுத்தந்தாங்கும் பகுதிகளில் பரப்பி வைக்கப்படுகின்றன.

shelf life : காப்பு வாழ்நாள் : கழிப்பதற்குமுன், பொருத்தமான சூழ்நிலைகளில் ஒரு சிகிச்சைப் பொருள் அல்லது இரத்தப் பொருள் பாதுகாத்து வைக்கப்படும் காலநேரம்.

shelf operation : பந்துக்கிண்ண மூட்டு அறுவை : பிறவியில் உண்டாகும் இடுப்பு மூட்டுப் பெயர்வில் தொடை எலும்பின் பந்துக்கிண்ண மூட்டு பொருந்துகிற குழிவில் செய்யப்படும் அறுவை மருத்துவம். 7-8 ஆண்டுக்காலச் சிகிச்சை பலனளிக்காதபோது, இது செய்யப்படுகிறது.

shiatsu : ஷியாட்சு : மனிதத்தோலில் உட்புறமாக ஏற்படும் தவறான இயக்கத்தைச் சீர்படுத்துவதற்காகவும், குறிப்பிட்ட திசுக்களின் ஆரோக்கியத்தைப் பேணிக் குணப்படுத்துவதற்காகவும், கருவிகள் ஏதுமின்றி, பெருவிரல்கள், விரல்கள், உள்ளங்கை மூலம் செய்யும் கைவினை மருத்துவம்.

shifting dullness : இடமாறும் மந்தஒலி : ஒரு நோயாளி பக்கங்களில் திரும்பும்போது ஈர்ப்பு விசை காரணமாக வயிற்றுள்ளுறைக் குழிவறை, நுரையீரலுறைக் குழிவறையிலுள்ள நீர்மம் இடம்மாறும் நிலை.

shigella : ஷிகெல்லா : சீதபேதி விளைவிக்கும் சில நுண்ணுயிரிகள் அடங்கிய பாக்டீரியாவகை. கிராம் சாயம் எடுக்காத உருண்டைக் கிருமி. சீதபேதியைக் கொள்ளை நோயாகப் பரப்பும் கிருமிகளில் முக்கியமானது. இது உணவு, நீர்மூலம் பரவுகிறது.

Shigellosis : ஷிகெல்லாதொற்று: ஷிகெல்லா கிருமிகளால் ஏற்படும் தொற்று, கிருமி இரத்த சீதபேதி.

shin bone : முழங்கால் எலும்பு; கணைக்கால் எலும்பு : முன்கால் எலும்பின் மைய எலும்பு.

shingles : அரையாப்பு : இடுப்பைச் சுற்றிலும், உடம்பிலும் பயற்றம் பருப்பு அளவில் மென் குருக்களை அள்ளி இறைக்கும் நோய். நோய்க்கிருமி உணர்ச்சி நரம்புகளைத் தாக்குவதால் கரும்வலியுடன் இது உண்டாகிறது.

shin-splints : கால்எலும்புக்கட்டு: மிகவும் கடுமையான உடற்

பயிற்சியால் கால் எலும்புப் பகுதியில் வலி.

shivering : நடுக்கம் : வெப்பம் வெளிப்படுத்தும் தசைகளின் தானியங்கிச் சுருக்கம்.

shock : அதிர்ச்சி : கடுமையான காயம் அல்லது நோய் காரணமாக உண்டாகும் இரத்தவோட்டச் சீர்குலைவினால் ஏற்படும் நிலை. இரத்தத்தின் அளவு திடீரெனக் குறைவதால் இது உண்டாகிறது. இரத்த அழுத்தம் வீழ்ச்சியடைதல், நாடித் துடிப்பு அதிகரித்தல், பதற்றமடைதல், தாகமெடுத்தல், தோல் குளிர்ச்சியடைதல் இதன் அறிகுறிகள்.

short bowel syndrome : சிறுகுடல் நோயியம் : சிறுகுடலின் பெரும்பகுதியை வெட்டியெடுத்ததைத் தொடர்ந்து பல்வேறு ஊட்டக் குறைபாடுகள் ஏற்படுதல்.

short's syndrome : ஷார்ட் நோயியம் : பிரிட்டிஷ் இதய மருத்துவரின் பெயர் கொண்ட வியாதிப்புழை நோயியம்.

shoulder frozne : அசையாதோள் : மேற்கை உடம்புடன் சேருமிடத்தில் காரை எலும்பும் முதுகுப்பட்டை எலும்பும் சேருமிடத்தில் மூட்டுறையுடன் ஒட்டியிருத்தல்.

shoulder girdle : தோள்பட்டை தோல் வளையம் : ஒருபுறம் கழுத்துப்பட்டைக்கும் இன்னொரு புறம் தோள்பட்டை மேற்கை இணைப்புக்கும் இடைப்பட்ட பகுதி.

show : நன்னிக்குடம் உடைதல் : பிள்ளைப் பேறுக்கு முன்பு ஏற்படும் நீர்மக் கசிவு.

shredded appearance : கந்தைக் கீற்றுத்தோற்றம் : மிக அதிக வெப்பம் அல்லது குளிரால் பாதிக்கப்பட்ட (இயக்கு) என்புத் தசையில் திடப் பொருளாலான குறுக்குப்பட்டைகளுக்கிடையே வெளிப்பரப்புகள்.

shrinking lungs : குறுகும் நுரையீரல்கள் : சிஸ்டமிக் லூப்பாஸ் எரித்திமட்டோசிஸ் நோயில் இடைத்திரை உயர்ந்து, நுரையீரலுறை அடுக்குகள் ஒட்டியிணைந்து, நுரையீரல் திசு தட்டுப்போல் சுருங்கி, இடைத்திசு விளைவால் நுரையீரல்கள் அளவில் சிறுத்தல்.

shunt : தடமாற்றம் : இரத்தம் வழக்கமான பாதையில் செல்லாமல் தடம் மாறிச் செல்தல்.

sialagogue : உமிழ்நீர் பெருக்கி; உமிழ்நீர் ஊக்கி : உமிழ்நீர் சுரப்பதை அதிகரிக்கும் மருந்து.

sialitis : உமிழ்நீர் சுரப்பழற்சி : உமிழ்நீர் சுரப்பி, அல்லது உமிழ்நீர் நாள் அழற்சி.

sialoadenectomy : உமிழ்நீர் சுரப்பி நீக்கம் : ஒரு உமிழ்நீர் சுரப்பியை வெட்டியெடுத்தல்.

sialoadenotomy : உமிழ்நீர்சுரப்பி வெட்டு : உமிழ்நீர் சுரப்பியைக் கீறிவடித்தல்.

sialogram : உமிழ்நீர்ச் சுரப்பிப் படம் : உமிழ்நீர்ச் சுரப்பிகள், நாள்ங்கள் ஆகியவற்றின் ஊடுகதிர்ப்படம்.

sialolith : உமிழ்நீர்ச் சுரப்பிக்கல்; உமிழ்நீர்க் குழாய்க்கல் : உமிழ்நீர்ச் சுரப்பிகளில் அல்லது நாள்ங்களில் ஏற்படும் கல்.

sialometaplasia : உமிழ்சுரப்பு மாற்று வளர்ச்சி : உமிழ்நீர் சுரப்பிகளின் மாறான வளர்ச்சி.

sialoschisis : உமிழ்நீர்சுரப்புத் தடை : உமிழ்நீர் சுரப்பு தடையடுதல்.

sialosis : உமிழ்நீர் சுரப்பி வீக்கம் : உமிழ்நீர் சுரப்பிகள் வீங்கியிருத்தல்.

SIB : தற்காய நடத்தை : தனக்குத் தானே காயம் உண்டாக்கிக் கொள்ளும் நடத்தை முறை.

sibling : ஒரு தாய் மக்கள்; உடன் பிறப்பு : ஒரே தாய் தந்தையருக்குப் பிறந்தவர்களில் ஒருவர்.

sickle-cell : அரிவாள் உயிரணு.

sick building syndrome : கட்டிட வியாதி நோயியம் : பெரிய-

(மின்) ஆற்றல் மிகுந்த கட்டி
டங்களில் வேலை செய்பவர்
களுக்கு ஏற்படும் உணர்குறி
களின் தொகுதி. தலைவலி
களும், சோம்பலும், உலர்
தோலும், ஒவ்வாமை நுண்வளி
யறை அழற்சியும் அடிக்கடி
உண்டாதல்.

sick : நோயுற்ற : 1. நலமில்லா,
வியாதி, வியாதியால் துன்பப்
படுகிற, 2. வாந்தி உணர்ச்சி
உள்ள.

sick cell syndrome : நோயணு
நோயியம் : உயிரணுக்களில்
சோடியம் அளவு மிகுந்து,
பொட்டாசியம் அளவு
குறையும் தன்மை கொண்ட,
நாட்பட்ட சோர்வுறச் செய்யும்
வியாதிகளில் சோடியம் எக்கி
இயங்காநிலை.

sicklaemia : அரிவாளணுச்
சோகை : அரிவாளணுச்சோகை,
மற்றும் அரிவாளணுவில் காணப்
படும், புறநாள இரத்தத்தில்
அரிவாளரு சிவப்பணுக்கள்
காணப்படுதல்.

sickness : நோய்நிலை : உடல்
நலம் கெட்டநிலை.

sick sinus syndrome : நோய்ப்
புழை நோயியம் : படபடப்பு,
தலைசுற்றல்கள், உணர்விழப்பு

ஆகியவை உண்டாக்கும் பல
வகை இதயத் துடிப்புலயக்
கோளாறுகள் ஏற்படுத்தும்
புழை இதய மேலறை வியாதி.

side effect : பக்க விளைவு :
மருந்து கொடுப்பதால் விரும்
பிய மாறுதலுக்கு மாறாக வேறு
உடலியல் மாறுதல் ஏற்படுதல்.
எடுத்துக்காட்டாகத் தசைச்
சுரிப்புக் கோளாறுக்கு எதிரான
புரோப்பெந்தலின் என்ற
மருந்தினால், சில நோயாளி
களுக்கு வாய் உலர்தல் என்ற
பக்க விளைவு உண்டாகிறது.
மருந்துகளினால் ஏற்படும்
விரும்பத்தகாத விளைவுகளை
யும் இது குறிக்கும். சில
மருந்துகளின் பக்க விளைவுகள்
ஊகித்தறியக்கூடியவை. எடு:
மெப்பாக்கரின் என்ற மருந்தி
னால், தோலும் கண்களும்
மஞ்சளாகும்; சைக்ளோபாஸ்
ஃபாமைடினால் தலைமுடி
கொட்டும்.

sideroblast : சிடெரின் முன்னணு:
திகப்பாய்மத்தில் ஹீமோசி
டெரின் குருணைகள்கொண்ட
செவ்வணு முன்னணு.

sideroblastic anaemia :
சிடெரின் அரும்பணுச் சோகை :
இரும்புச் சத்துப் பயன்பாட்டுக்
குறைவால் ஏற்படும் வளைய

சிடெரின் முன்னணுக்களும், நிறக்குறை நுண்ணுச் சோகையும் உள்ள சிகிச்சையால் குணமடையா சோகை.

siderocyte : சிடெரின் குருணையணு : இரும்புச் சத்துக் குருணைகள் கொண்ட இரத்தச் சிவப்பணு.

sideromycin : சிடெரோமைசின்: இரும்புச்சத்து ஏற்பைத் தடை செய்து, நுண்ணணு வளர்ச்சியைத் தடுக்கும் (நோய்) உயிரி எதிர்ப்பி.


siderophore : சிடெரின் விழுங்கணு : ஹீமோசிடெரின் கொண்ட ஓர் உட்கரு விழுங்கணு.

siderosis : மிகைக்குருதி அயம்; இரும்பேற்றம் : இரத்தத்தில் அல்லது திசுக்களில் அயச்சத்து (இரும்பு) அளவுக்கு அதிகமாக இருத்தல். அயஆக்சைடு நுரையீரலுக்குள் செல்வதால் நுரையீரல் அழற்சி உண்டாகிறது.

siemens : சீமென்ஸ் : ஒரு ஓம் தடையுடைய உடலில் ஒரு வோல்ட்டுக்கு ஒரு ஆம்பியர் கடத்து திறன் குறிக்கும் அளவு.

Sievert : சீவெர்ட் : உள் ஏற்கப்பட்ட கதிர்வீச்சு ஆற்றலின் அளவுக் கணிப்பு.

sigmoid : 'எஸ்' எழுத்து வளைவு; 'S' உரு; இரட்டை வளைவுரு;



நெளிகுடல்

நெளிகுடல் : 'S' என்ற ஆங்கில எழுத்துப்போல் வளைந்துள்ள வடிவம்.

sigmoidectomy : வளைகுடல் நீக்கம் : வளை பெருங்குடலை முழுவதும் அல்லது ஒரு பகுதியை அறுத்து நீக்குதல்.

sigmoidoproctostomy : வளைகுடல் நேர்க்குடலிணைப்பு : வளைகுடலையும் நேர்க்குடலையும் அறுவை முறையில் இணைத்தல்.

sigmoidoscope : வளைகுடல் நோக்கி : குதத்துளைக்குள் ஒரு கடினமான குழல் வடிவ விரிப்புக் கருவி செலுத்தி வளைகுடலை (ஆய்ந்து) நோக்கல்.

sigmoidoscope : வளைவுப் பார்வைக் கருவி; வளைகுடல் நோக்கி; நெளி உட்காட்டி : மலக்குடலையும் பெருங்குடலின் 'S' வளைவுப் பகுதியையும் கண்ணால் பார்ப்பதற்கு உதவும் கருவி.

sigmoidostomy : குத அறுவை; வளைகுடல் திறப்பு; குதவாயமைப்பு : பெருங்குடலின் 'S' வளைவுப் பகுதியின் இறுதியில் கீறிச்செயற்கைக் குதம் உண்டாக்குதல்.

sign : நோய்க்குறி; தடையம்; அறிகுறி : ஒரு நோய் பீடித்திருப்பதை குறிக்கும் வெளிப்படையான அறிகுறி.

signa : மருந்துச் சிக்னா குறிப்பு : மருந்தளவு, எத்தனை முறை, கொடுக்கும் வழி ஆகியவற்றைக் குறித்தெழுதித் தரும் மருந்துக் குறிப்புச் சீட்டில் பயன்படுத்தும் சொல்.

signet ring cells : முத்திரை மோதிர அணுக்கள் : இரைப்பையின் நாராக்கப் புற்றுநோயிலுள்ள உட்கரு ஒரு பக்கம் தள்ளப்பட்ட சீதம் நிறைந்த கொடும் புற்றணுக்கள்.

significant : குறிப்பிடத்தக்க : 1. முக்கியமான. 2. புள்ளி விபர இயலில், தற்செயலாக நிகழ்ந்த முடிவுகள் எனும் வாய்ப்பு

சிறிதுமில்லாத, ஒரு வேறுபாடு, புள்ளிவிவர இயல்படி குறிப்பிடத்தக்கதென கருதப்படுவது.

silent gap : ஓசையில் இடைவெளி: உயர் இரத்த அழுத்தம் கொண்ட சில நோயாளிகளில் கேட்பொலியின் போது ஏற்படும் இடைவெளி. இந்த தவறை தவிர்க்க கேட்பு முறையில் இல்லாமல் தொட்டு உணர் முறையில் இரத்த அழுத்தம் அளக்க வேண்டும். அழுத்தப்பட்டடை காற்றிறக்கும்போது ஒலிகள் திடீரென்று மறைந்து, இரத்த அழுத்தம் மிகவும் குறைவான அளவுள்ளபோது மீண்டும் தோன்றுவது.

silicone : சிலிக்கோன் : நீர்மீது ஒட்டும் தன்மையில்லா ஒரு கரிமக் கூட்டுப்பொருள்.

silicosis : நுரையீரல் தூசு அழற்சி: உலோக அரைவை, கல்லுடைப்பு போன்ற தொழில்களில் ஈடுபட்டிருக்கும் தொழிலாளர்களுக்கு தூசி காரணமாக உண்டாகும் நுரையீரல் அழற்சி.

silicotuberculosis : சிலிக்கோடபி : நுரையீரல் காசநோயுடன் சிலிக்கோன் நோயும் சேர்ந்து இருப்பது.

silo-filler's disease : சிலோநிரப்புவோர் நோய் : சிலோவேலை செய்பவர்கள், நைட்

ரஜன் டையாக்ஸைடுக்கு ஆட் பும்போது ஏற்படும் நுரையீரல் பாதிப்பு. சிலோ (பசுந்தீவன பதனக்குழி).

silver nitrate : வெள்ளி நைட்ரேட் (சில்வர் நைட்ரேட்) : பாலுண்ணிகளுக்கு எதிராகப் பயன்படுத்தப்படும் சிறிய குச்ச வடிவ மருந்து. சில சமயம், கண்சொட்டு மருந்தாகவும் பயன்படுத்தப்படுகிறது. காயங்களில் பாக்கிரியா புண்கள் ஏற்படாமல் தடுக்க 0.5% கரைசலாகவும் பயன்படுகிறது.

sims position : சிம் இருக்கை நிலை : நோயாளி இடதுபக்கமாகப் படுத்து வலது முழங்காலும் தொடையும் மேலிழுத்து, இடது கை முதுகுப் பக்கமாக வைத்து மார்பு முன் நோக்கியுள்ள பாதி குப்புறப்படுத்துள்ள நிலை. பேதி மருந்து (எனிமா) கொடுப்பதற்காகவும், நேர்க்குடல் பரிசோதனைக்காகவும், கருப்பை உள்வரியைச் சுரண்டி நீக்கவும் பயன்படுத்தும் இருக்கை நிலை. அமெரிக்க மகளிர் நோயியலாளர் ஜேம்ஸ் மேரியான் சிம்ஸ்பெயரால் அழைக்கப்படுகிறது.

Simmond's disease : சிம்மாண்ட் வியாதி : செனிப்புறுப்புகள் அண்ணீரகம் மற்றும் தைராயிடு சுரப்பி செயல் இழப்பால்,

உடல்நலம் சீர்கெட்டு, முதிரா முதுமை பாதித்த, பிட்யூட்டரி சுரப்பி வளர்ச்சிக் கோளாறு நிலை.

simulation : போலிருத்தல்; போல் செய்தல் : ஒரு வியாதி அல்லது ஒரு அறிகுறி, மற்றொன்றைப் போலிருக்கும் நிலை.

simulator : போலக்காட்டி : எதிர்கொள்ளும் ஒரு சூழ்நிலை அல்லது நிலையைப் போன்று உருவாகும் ஒரு சூழ்நிலை அல்லது அமைப்பு.

sinew : தசைநாண்; தசைக்கட்டு: தசைநார்களை எலும்புடன் இணைக்கும் இழைமம்.

singer's nodes : சிங்கர் கணுக்கள் : குரலை அதிகம் பயன்படுத்துவதால் ஏற்படும் குரல் நாண்களில் நாரியக்கட்டி அல்லது காழ்ப்புக் கட்டியில் உள்ள சில நுண்கணுக்கள்.

sinisterocerebral : இடது பெருமூளைய : இடது பெருமூளை அரைக்கோளத்தில் அமைந்துள்ள அல்லது அது தொடர்பான.

sinography : புழைவரைவு : நிறப்பொருளை உட்செலுத்தி பைக்குழியை எக்ஸ்ரே படமெடுத்துப் பார்த்தல்.

sinoatrial : புழைஇதய மேலறைய: சிரைப்புழை மற்றும் இதய வலது மேலறை தொடர்பான.

sinus : எலும்பு உட்புழை; குழிப்பை; குழிவுப்புழை : மூக்கின் குறுகிய உட்புழை முகஎலும்பு களின் உள்ளறை.

sinusitis : காற்றறை அழற்சி; நெற்றி எலும்புப்புழை அழற்சி; எலும்புக் காற்றறை அழற்சி : மூளையின் மூக்கிணை எலும்புப்புழையழற்சி கோளாறு.

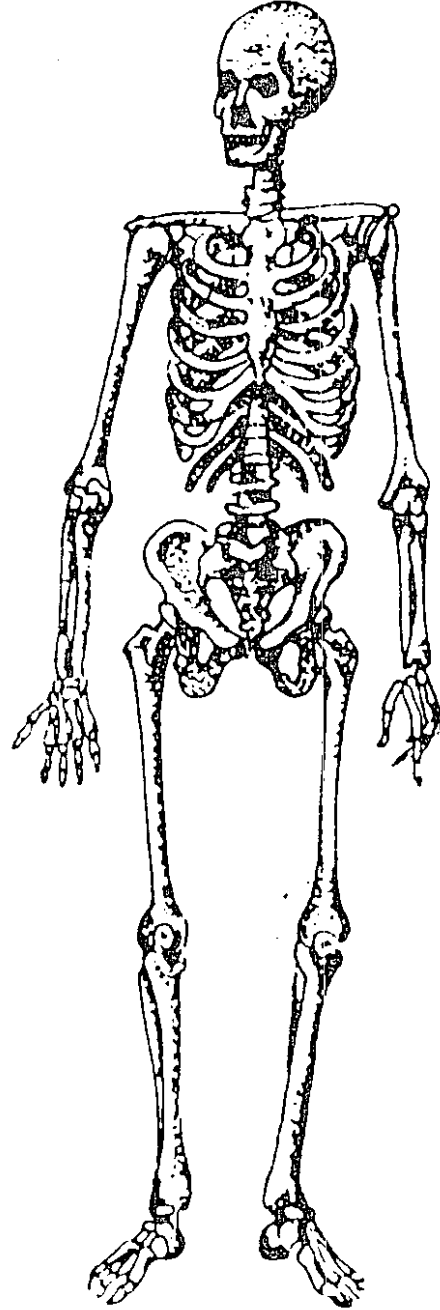
siphon : உறிஞ்சுகுழல் : ஒரு நீர்மத்தை உயர்மட்டத்திலிருந்து தாழ்மட்டத்திற்கு செலுத்தப் பயன்படுத்தப்படும், சமமற்ற நீளமுடைய இருகைகள் கொண்ட வளைகுழல். 2. உள் கழுத்துத் தமனி முடியும் எ வடிவப்பகுதி.

sitophobia : உணவு வெறுப்புக் கோளாறு : மருந்துப் பொருள் மருத்துவத்தால் உண்டான பசியின்மையால் உண்டாகும் விரும்பத்தகாத அறிகுறிகளால் உண்ணுவதற்குப் பயம்.

sitz-bath : இடுப்புக் குளியல்.

sjogren syndrome : சுரப்பு நீர்க் குறைபாடு : கண்ணீர்ச் சுரப்பிகள் உமிழ்நீர்ச் சுரப்பிகள் போன்ற சுரப்பிகளில் சுரப்புநீர் குறைவாக சுரத்தல். பெண் களுக்கு மாதவிடாய் நின்றபின் இது ஏற்படுகிறது. இதனால், இமையிணைப்படல அழற்சி, நாக்கு உலர்தல், குரல் கரகரத்தல் போன்றவை இதன் அறிகுறிகள்.

skeleton : எலும்புக்கூடு : இறந்த உடலின் தோல், தசை நீங்கிய எலும்பு உருவம்.



எலும்புக்கூடு

skatole : ஸ்கேட்டோல் : குடலில், புரதங்கள் டிரிப்டோஃபேன் சிதைவால் உண்டாகும் மீத்தைல் இன்டோல்

skene's glands : முத்திரக்குழாய்ச் சுரப்பிகள் : பெண்ணின் முத்திர ஒழுக்குக் குழாயின் வாயில் உள்ள இரு சிறிய சுரப்பிகள்.

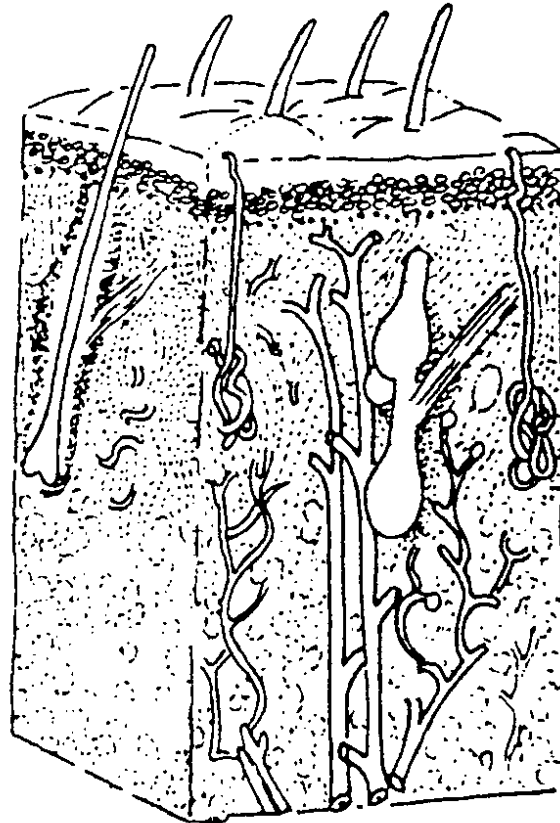skinfold measurement : தோல் மடிப்பு அளவிடல் : ஊட்ட அளவை அறிய வயிறு அல்லது மேற்கையின் பிடித்த தோல் மடிப்புத் தடிமன் அளவு.

skull : மண்டையோடு; கபாலம்; மண்டைக் கூடு : தலையின் எலும்புக் கட்டமைப்பு; தலையோடு.

skin : தோல்; சருமம்: உடலைப் போர்த்தி உள்ள மெல்லிய தோல் படலம். இது முக்கியமாக இரு படுகைகளை உடையது (1) மேற்படுகையாக அமைந்து உள்ள மேல்தோல் (எப்பிடெர் மிஸ்). 2. அடித்தோல் (டெர் மிஸ்). இது தோலின் அடிப்பகுதி இது மெய்த்தோல் எனப்படும்.

slant culture : சாய்வு வளர்மம் : ஒரு சாய்வுக் கோணத்தில் திட்பொருளாக அனுமதிக்கப்படும் சோதனைக்குழாயில் ஊற்றப்பட்ட கடற்கோரைக் கூழ் கொண்ட வளர் ஊடகத்தில் வளர்க்கப்பட்ட நுண்ணுயிர் வளர்மம்.

sleep : உறக்கம்; தூக்கம்; துயில்: மனிதருக்கு 24 மணி நேரச் சுழற்சியில் ஏற்படும் துயில் நிலை. ஓர் உறக்கச் சுழற்சியில், நடப்புமுறை உறக்கமும், முரண்



தோல்

துயிலும் அடங்கும். இவை ஒவ்வொன்றும் ஏறத்தாழ 60-90 நிமிடம் நீடிக்கும். ஒருவன் முழு ஓய்வு பெற்று நலன் பெறுவதற்கு இந்த இருவகை உறக்க நிலைகளும் முழுமை பெற வேண்டும்.

sleeplessness (insomnia) : உறக்கமின்மை.

sleepiness : உறக்கக் கலக்கம்.

sleeping draught : உறக்க மருந்து : தூக்கத்தைத் தூண்டும் குடி நீர்மம்.

sleeping sickness : உறக்க நோய் : ஆஃப்ரிக்காவில் பரவலாக நிலவும் ஒரு கொடிய நோய். ஒரு வகைக் ஈ கடியினால் ஏற்படும் நச்சு மூளையைப் பாதிப்பதால் இந்நோய் உண்டாகிறது.

sleep walking : உறக்கத்தில் நடத்தல்; துயில்நடை : உறக்கத்தில் நடக்கும் கோளாறு.

slim disease : தேய்வுநோய் : எய்ட்ஸ் நோயில் மிகத் தீவிரமான எடையிழப்பு.

slipped disc : வட்டச் சில்லுச் சரிவு : இடைத் தண்டெலும்பு வட்டச் சில்லு சரிந்திருத்தல்.

slough : தோல் பொருக்கு; அசுறு; அழுகல் படலம்; அழுகு தோல் : சட்டைபோன்று கழன்று

உதிர்ந்து விழும் மேலுரிப் போக்கு.

slow release drugs : தாமத மருந்துகள் : இரைப்பையில் கரையாமல், சிறுகுடலில் சிறிதுசிறிதாக விடுவிக்கப்பட்டு ஈர்த்துக் கொள்ளப்படும் மருந்துவகை. சில மருந்துகள் இப்போது அடித்தோல் வழியில் இணைக்கப்படுகின்றன. அங்கு அவை மெல்ல மெல்ல விடுவிக்கப்படும்.

slow virus : தாமத வைரஸ் கிருமி: நீண்ட நாட்களுக்குப் பிறகு நோய்க் குறிகளைத் தோற்றுவிக்கும் நோய்க் கிருமி. இவை வெளிப்படையாக நோய்க் குறிகளைக் காட்டாவிட்டாலும், உள்ளுக்குள் நோய்த் தொற்றுக்கு வேலைசெய்து கொண்டிருக்கும்.

sludge : குழைப்பொருள் : ஒரு நீர்மத்தில் திட அல்லது பாதித் திடப் பொருள்கள் தொங்கியிருத்தல்.

small intestine : சிறுகுடல் : இரைப்பையின் வாயிற் குறுக்குத் தசையில் துவங்கி, வயிற்றுக் குழிவறையின் நடு மற்றும் கீழ்ப் பகுதியில் சுருண்டு சென்று பெருங்குடலில் முடியும் உணவுப் பாதையிலுள்ள ஒரு நீண்ட குழல்பகுதி. இது முன் சிறுகுடல், இடைச் சிறுகுடல்,

கடைச்சிறுகுடல் என மூன்று பகுதிகள் கொண்டது.

smallpox : பெரியம்மை; வைசூரி: ஒருவித வைரஸ் நோய் கிருமியினால் ஏற்படும் நோய். ஓர் உலகளாவிய இயக்கத்தின் மூலம் இது ஒழிக்கப்பட்டது.

small stomach syndrome : சிறு இரைப்பை நோயியம் : இரைப்பை அறுவைக்குப் பிறகு சிறு அளவு உணவைத் தவிர எதையும் ஏற்க இயலாநிலை; சிறு கொள்ளளவு நோயியம்.

SMBG : குருதிச் சர்க்கரைத் தற்கணிப்பு : இரத்தத்திலுள்ள சர்க்கரையின் அளவைத்தானே கணக்கிட்டறிதல்.

smear : தடவுகை : ஒரு கண்ணாடிச் சில்லில் பொருளைத் தடவித் தயார் செய்து, நுண்ணோக்கி மூலம் ஆயப்படும் ஒரு மாதிரிப் பொருள்.

smegma : மாணி நுதிக் கசிவு; மாணித் தோல் சுரப்பு; ஆண்குறி மெழுகு : மாணி நுதித் தோல் மடிப்பிடைக் களிக் கசிவு.

smelling salts : முகர்வு உப்புகள்: நவச்சாரம் (அமோனியா) கலந்த முகர்வு உப்பு மருந்து.

smokers blindness : புகைபிடிப்போர் குருட்டுத்தன்மை: புகை பிடிப்போர் புகை நிக்கோட்டி

னிலுள்ள சயனைடு நஞ்சினை உட்கொள்வதால் உண்டாகும் பார்வை இழப்பு. சயனைடு வைட்டமின்-பி12 உயிர்ச் சத்தினை ஈர்ப்பதைத் தடுத்து நிறப்பார்வையை மங்கச் செய்கிறது.

smudge cell : உருவழி அணு : குரோமேட்டின் குவிந்த, உருண்ட உட்கருப்பகுதி எச்சங்கள் கொண்டு செம்பழுப்பு நிற உட்கருக்கிதைவுகளாக தோன்றும், உட்கரு கொண்ட இரத்தச் சிவப்பணுக்களும் சிதைந்த நிணவணுக்களும்.

smooth muscle : மென்தசை : குழிந்த உள்ளூறுப்புச் சுவர்களில் அமைந்துள்ள மென்தசையிழைகள் கொண்ட சுருங்குதல் சிறப்புத் திறன் பெற்ற உறுப்பு.

snare : கழலைக் கண்ணி; பொறி: கழலை அறுவை மருத்துவத்தில் பயன்படுத்தப்படும் கண்ணியிட்டு பிடித்துக் கொள்ளக் கூடிய கண்ணில் பொறி.

snore : குறட்டை : தளர்ந்த மெல்லண்ணத்தின் அதிர்வுகளால் தூங்கும் ஒருவர் வெளிப்படுத்தும் கொடுமையான இரைச்சலோசை.

snow : பனி; திட கார்புன்டையாக்சைடு : சிறிய அறுவை மருத்துவத்தில் திசுக்களை

உறுப்பெல்லைக்குள் உறையச் செய்வதற்குப் பயன்படுத்தப்படும் திடநிலை கார்பன்டையாக்சைடு.

snow blindness : பனிக்குருடு : கடுமையான இமை நடுக்கமும் மீன்தா உளியால் பளிங்குப் படல அழற்சி.

snuffles : மூக்குறிஞ்சல்; மூக்கொழுக்கு : மூக்குச் சளிச் சவ்வு அடைப்பினால் ஏற்படும் மூக்குறிஞ்சும் உணர்வு. அப்போது மூக்கிலிருந்து வடியும் சளியில் சீழ் அல்லது இரத்தம் கலந்திருக்குமானால் அது பிறவிக் கிரந்தி நோயின் அறிகுறியாக இருக்கலாம்.

socialisation : சமுதாயச் சார்பாதல் : ஒருவர் மற்றவர்களோடு அனுசரித்துப் பழகுவதற்கு ஏற்றபடி மாறுதல்.

social medicine : சமூக மருத்துவம் : நோயுண்டாக்கும் சமூக நிறுவனங்களின் தன்மைகளை கண்டறிந்து மாற்றியமைப்பது தொடர்பான மருத்துவ இயல்.

sociology : சமூகவியல் : மனித சமுதாயத்தின் வளர்ச்சி; இயல்பு, சட்டங்கள் ஆகியவை பற்றி ஆராயும் அறிவியல்.

sociomedical : சமூக மருத்துவவியல்; சமுதாய மருத்துவம் : மருத்துவத்தினால் ஏற்படும்

சமூகப் பாதிப்புகள் பற்றிய சிக்கல்களை ஆராய்தல்.

sociometry : சமூக நடத்தை யளவு : மனிதர்களின் சமுதாய நடத்தையை அளப்பது பற்றிக் கூறும் சமூக அறிவியல் பிரிவு.

sociopathy : சமூகவிரோதக் கோளாறு : சமூக விரோத ஆள்மைக் கோளாறு.

sociotherapy : சமூக மருத்துவம் : மனிதர்களுக்கிடையேயான உறவுநிலை மேம்படுத்தவும், சூழ்நிலை மாற்றியமைக்கவும் ஆலோசனை கூறும் மருத்துவ முறை.

socket : பொருத்துகுழி : 1. ஒரு பள்ளம் அல்லது குழிப்பகுதியில் அதற்கு தொடர்பான பகுதி ஒன்று பொருந்துவது. 2. மேல், கீழ் தாடைகளிலுள்ள குழிகளில் பற்கள் பொருந்தியிருத்தல்.

sodium acid phosphate : சோடியம் அமில பாஸ்பேட் : உப்புப்பேதி மருந்து; சிறுநீர்க் கழிவினைத் தூண்டக்கூடியது.

sodium benzoate : சோடியம் பென்சோயேட் : அமிலமாக்கக் கூடிய சிறுநீர்க்கழிவினை ஊக்குவிக்கக்கூடிய மருந்து.

sodium bicarbonate : சோடியம் பைக்கார்பனேட் : வயிற்றுப் புளிப்பு அகற்ற வீட்டில் சாதார

ணமாகப் பயன்படுத்தப்படும் மருந்து. நெஞ்செரிச்சலுக்கும் இது பயன்படுகிறது.

sodium chloride : சோடியம் குளோரைடு (சாதாரண உப்பு) : உடல் திசுவில் கலந்திருக்கும் உப்பு அதிர்ச்சியின்போதும், நீர்ம இழப்பின்போதும், இரத்த அழுத்த குறைவுக் காரணமாக நரம்பு வழியாகச் செலுத்தப்படுகிறது. உப்பு இழப்பு அதிகமாக ஏற்படும் அடிசன் நோயின்போதுவாய்வழி கொடுக்கப்படும்.

sodium citrate : சோடியம் சிட்ரேட் : காரத் தன்மையுடைய சிறுநீர்க் கழிவைத் தூண்டக் கூடிய மருந்து. சேமித்து வைக்கப்படும் இரத்தம் உறையாமலிப்பதற்கும் இது பயன்படுத்தப்படுகிறது. பாலுணவுகள் கெட்டியாகாமல் தடுப்பதற்கு இது பயன்படுகிறது.

sodium cromoglycate : சோடியம் குரோமோகிளைகேட் : ஈளை நோய்க்கு (ஆஸ்துமா) எதிராகப் பயன்படுத்தப்படும் உறிஞ்சு மருந்து.

sodium iodide : சோடியம் அயோடின் : இருமல் மருந்தாக அரிதாகப் பயன்படுத்தப்படும் மருந்து.

sodium perborate : சோடியம் பெர்போரேட் : நோய் நுண்மத்

தடைப் பண்புகள் கொண்ட நீர்க்கரைசல் மருந்து. வாய் கழுவு மருந்தாகப் பயன்படுத்தப்படுகிறது.

sodium picosulphate : சோடியம் பிக்கோசல்ஃபேட் : ஒரு பேதி மருந்து.

sodium propionate : சோடியம் புரோப்பியோனேட் : பூஞ்சண நோய்களில் காளான் கொல்லியாகப் பயன்படும் மருந்து. இது களிம்பாகவும், கூழாகவும், கழுவுநீர்மமாகவும், கரையும் மருந்தாகவும் கிடைக்கிறது.

sodium sulphate : சோடியம் சல்ஃபேட் : வீடுகளில் பெருமளவில் பயன்படுத்தப்படும் பேதி மருந்து. இதன் 25% கரைசல் காயங்களைக் கழுவப் பயன்படுகிறது. சிறுநீர்ச் சுரப்பின்மையின்போது இதன் 4.3% கரைசல் நரம்புவழி செலுத்தப்படுகிறது.

sodium tetradecyl sulphate : சோடியம் டெட்ராடெசில் சல்ஃபேட் : இழைமக் காழ்ப்புக் கோளாறின் போது ஊசி மருந்தாகக் கொடுக்கப்படும் திரவ மருந்து.

sodium valproate : சோடியம் வால்புரோயேட் : வலிப்பு நீக்கும் மருந்து.

soft palate : மெல்லண்ணம் : அண்ண எலும்புகளிலிருந்து

பின்பக்கம் உள் நாக்குவரை உள்ள வாயின் மேற்கூரையின் பின்பக்க தசைப்பகுதி.

soft sore : கிரந்திச் சீழ்ப்புண்; மேகப்புண்; மென்கிரந்தி : தொற்று மூலம் உண்டாகும் கிரந்தி நோயின்போது பிறப்புறுப்புகளில் ஏற்படும் தொடக்க நிலைச் சீழ்ப்புண்.

soft x-rays : மென்கதிர்கள் : நீள அலைவரிசையும் குறைவான ஊடுருவு திறன் கொண்ட.

solar : சூரிய : 1. சூரியன் தொடர்பான. 2. பெரும் பரிவு நரம்புப் பின்னலும், அதன் நரம்பு முடிச்சுகளும் அதிலிருந்து செல்லும் நரம்புகளும்.

solar plexus : உந்தி நரம்பு முடிச்சுவலை; மேல் வயிற்று வலை : அடிவயிற்று உறுப்புகளில் ஒரு குண்டிக்காய்ச் சுரப்பியிலிருந்து இன்னொன்றுக்குச் செல்லும் பரிவு நரம்புகள். இழைமங்கள் ஆகியவற்றின் வலைப்பின்னல் அமைப்பு.

solpadeine : சோல்பாடைன் : கோடைன், காரஃபீன் ஆகிய வற்றுடன் கூடிய கரையக் கூடிய பாராசிட்டாமால் என்ற மாத்திரைகளின் வணிகப் பெயர்.

soluble : கரையத்தக்க : கரையும் தன்மையுடைய.

solute : கரைவம்; கரைபொருள்: ஒரு கரைசலில் கரைந்துள்ள பொருள்.

solution : கரைசல் : ஒரு கரை பொருளைக் கொண்டுள்ள ஒரு திரவம். பூரிதக் கரைசல் என்பது, ஒரு திரவத்தில் ஒரு பொருள் எவ்வளவு அதிகமாகக் கரையக்கூடுமோ அவ்வளவு கரைந்துள்ள திரவமாகும். ஒரு கரைசல் பூரித மடைந்தபின் அதில் கரை பொருள் அதற்கு மேல் கரையாது.

solvent : கரைமம் (கரைப்பி); கரைப்பான் : மற்ற பொருள் களை (கரைவம்) கரைக்கும் ஆற்றலுள்ள நீர்மம்.

soma : உடல் : 1. மனதிலிருந்த வேறுபட்ட உடல். 2. உடல் திசுக்கள். 3. அணு உடலம்.

somasthenia : உடல்சோர்வு : நாள்பட்ட வலுவின்மையும், களைப்படையும் தன்மையும்.

somatesthesia : உடலுணர்வு : உடலொன்று இருப்பதை உணரும் நிலை.

somatic : உடல் சார்ந்த : உடற் கூறு தொடர்புடைய.

somatic death : உடம்பழிவு.

somatochrome : உடலணு : உட்கருவைச் சுற்றி நன்கமைந்த அணுஉடலம் கொண்ட நரம்பணு.

somatogenic : உடலில் தோன்றுகிற : உடம்பில் பிறக்கும் இயல்புடைய. உடலால் உதிக்கும்.

somatognosis : உடலறிவு : ஒரு வருடைய உடலும் செயல்படும் உறுப்புகளும் உள்ளதை உணரும் பொது உணர்வு.

somatology : உடலுயிரியல் : உயிருள்ள உடலைப் பற்றி ஆராயும் அறிவியல்; உடல் உள்ளுறுப்பியல்.

somatomedin : சொமட்டோமெடின்: திசுக்களுக்கும், வளர்ச்சி இயக்கு நீருக்கும் இடைப்பொருளாக செயல்படும் பெப்டைடு. மனித வளர்ச்சி இயக்குநீரின் தூண்டலின் விளைவாக கல்லீரலால் தயாரிக்கப்படுவது.

somatometry : உடலளவு : உடலிணை அளப்பது.

somatoplasm : உடற்கணியம் : உடலணுக்களிலுள்ள முன்கணியம் (பாய்மம்).

somatosensory : உடலுணர்வு சார்: தோல் மற்றும் அடித்திசுக்கள் பெறும் உணர்வுகள் தொடர்பான.

somatosexual : உடல், பாலின : உடல் தன்மைகள் மற்றும் பாலினத் தன்மைகள் இரண்டுக்கும் தொடர்பான.

somatostatin : சொமட்டோஸ்டேட்டின் : இன்சலின், கேஸ்ட்

ரின் ஆகியவற்றை சுரக்கத் தூண்டும், சொமட்டோடி ரோப்பின் வெளிவிடத்தூண்டும் இயக்குநீர் கீழ்த்தலைமம் மற்றும் கணைய டெல்டா அணுக்களால் தயாரிக்கப்படுகிறது.

somatostinoma : உடலணுப்புற்று : நீரிழிவு, பித்தக்கல் நோய், மலக்கழிச்சல் நோய்களில் முன்சிறுகுடல் சுவரில் காணப்படும் செயல்படா டெல்டா அணுப்புற்று.

somatotherapy : உடல் மருத்துவம்: உடல் கோளாறுகளுக்குத் தரப்படும் உயிரியல் மருத்துவம்.

somesthesia : உடலுணர்வு நிலை: உடலிருப்பதை உணரும் நிலை.

somite : உடற்கண்டம் : (இயக்கு) என்புத்தசைகள் (தசைத்துண்டம்) இணைப்புத்திசு (தோல் துண்டம், மற்றும் முள்ளெலும்புகள் (என்பு இறுக்கத் துண்டம்) ஆகியவையாக வளரும் சுருவிலுள்ள நடுப்பட்டை அணுக்களின் தொகுதி.

somniaambulance : உறக்க நடை நோய்; துயில் நடைநோய் : தூக்கத்தில் நடக்கும் மூளைக் கோளாறு.

somniaambulant : உறக்கநடையர்: உறக்கத்தில் நடக்கும் கோளாறு உடையவர்.

somniaambulism : உறக்கத்தில் நடத்தல்.

somnambulist : உறக்க நடை; துயில் இயக்கம்; தூக்க நடையர்: உறக்கத்தில் நடக்கும் இயல்பு; உறக்கத்தில் இயங்கத் தூண்டும் மூளைநிலை.

somniloquence (somniloquism): உறக்கப்பேச்சு : உறக்கத்தில் பேசும் பழக்கம்.

somnipathist : துயில் வசியமானவர் : துயில் வசியத்திற்கு உள்ளானவர்.

somnolence (somnolency) : உறக்க மயக்கம் : தூக்க மயக்க நிலை; உறக்கச் சடைவு.

somnolent : அரிதுயில் நிலையான : விழிப்பு நிலைக்கும் உறக்க நிலைக்கும் இடைப்பட்ட நிலையிலுள்ள.

somnolescend : அரைத்துயில் நிலையான.

somnolism : வசியத்துயில்நிலை.

soneryl : சோனரில் : பூட்டே பார்பிட்டோன் என்ற மருந்தின் வணிகப்பெயர்.

sonication : ஒலிச்சிதறல் : திடப்பொருள் கேளா ஒலியலைகளால் பாய்மத்தில் சிதறுநிலை.

Sonne dysentery : சோன்(னை) சீதபேதி : டேனிஷ் நாட்டு நுண்ணுயிரியலாளர் சி.சோன்(னெ) பெயராலழைக்கப்படும் ஷிகெல்லா சோன்ன கிருமி

களால் ஏற்படும் மிதவகை சீதபேதி.

sonitus : காதொலி : காதுகளில் கேட்கும் சப்தம் அல்லது கண்கண ஒலி.

sonograph : ஒலியலை வரைபடம்; ஒலி வரைபடம் : ஒலியலைகளை வரைபடமாகப் பதிவு செய்தல்.

sonometer : ஒலிமானி : செவிப்புல உணர்வுமானி.

soporific : ஆழ் உறக்க மருந்து; ஆழ்நிலைத் தூக்க ஊக்கி; உறக்க மூட்டி : ஆழ்ந்த உறக்கத்தைத் தூண்டுகிற ஒரு மருந்து.

sorbide nitrate : சோர்பைடு நைட்ரேட் : தொண்டை வீக்கத்தில் தாங்கும் திறனை அதிகரிக்கும் மருந்து.

sorbitol : சோர்பிட்டோல் : குழந்தைகளுக்கு ஊட்ட இயற்கையில் பழங்களிலிருந்து தயாரிக்கப்படும் சர்க்கரைப்பொருள்.

sordes : வாய்ப்பொருக்கு : நோயின்போது வாயில், முக்கியமாக உதடுகளில் ஏற்படும் உலர்ந்த பழுப்பு நிறப் பெருக்கு.

sore throat : தொண்டையழற்சி: அடினோ வைரஸ் அல்லது குருதியழிவு ஸ்ட்ரெப்டோகாக்கஸ் கிருமிகளால் உண்டாகும்,

தொண்டை, குரல்வளை மற்றும் தொண்டைச் சதைகளின் அழற்சி.

sotalol : சோட்டாலோல் : மட்டு மீறிய இரத்த அழுத்தத்திற்கு எதிரான மருந்து.

sotalol : சோட்டலால் : இரத்த அழுத்த சிகிச்சைக்குப் பயன்படும் பீட்டா (பிளாக்கர்) தடுப்பான்.

souffle : நாடியொலி : நாடி அதிர்வொலி; நாடி மொரு மொருப்பு. கருக்குழந்தையின் முணுமுணுப்பினால் இது உண்டாகலாம். கருவுற்ற நான்காம் மாதத்திலிருந்து இது ஏற்படலாம்.

sound : புண் ஆய்வுக் கருவி : ஒலியுண்டாக்கும் கருவியில் ஏற்படும் அதிர்வுகள் குழிப்புண்ணை ஆய்வதற்கான ஒரு சாதனம்.

source isolation : மூலத்தனிமையாக்கம் : நோய்களை மற்றவர்களுக்குப் பரப்பக்கூடிய நுண்ணுயிரிகளின் ஊற்றுக் கண்கள் எனக் கருதப்படும் நோயாளிகளை, அவர்கள் மூலம் அபாயகரமான நோய்கள் பரவாமல் தடுப்பதற்காகத் தனிமைப்படுத்தி வைத்தல்.

soya bean : சோயா மொச்சை; சோய அவரை : ஆசிய நாடுகளில் இறைச்சிக்குப் பதிலாகப் பயன்படுத்தப்படும் மிகவும்

ஊட்டச்சத்து வாய்ந்த பயற்றங்காய். இதில் மிக உயர்தரமான புரதம் அடங்கியுள்ளது. இதில் மாச்சத்து மிகக்குறைவு. நீரிழிவு நோயாளிகளுக்கான தயாரிப்புகளுக்கு மிகவும் ஏற்றது. தீவிர சைவர்களும், பசும்பால் ஒவ்வாமை உடையவர்களும் பசும்பாலுக்குப் பதிலாகப் பயன்படுத்தும் சோயாப் பாலில் சோயாப்புரதம் அடங்கியுள்ளது.

span : இடைநீளம் : வெளிவாங்கிய, நீட்டிய கையறுப்புகளில் நடுவிரல்களின் முனைகளுக்கிடையேயுள்ள தூரம் இயல்பாக அது உடலின் மொத்த உயரத்துக்கு சமமாகும்.

sparganosis : முதிராதட்டையணுப்பற்று : முதிரா தட்டைப்புழு மனிதரில், வழக்கமாக தோலடியில் வளரும் நிலை.

spasm : இசிவு; திடீர்ச் சுருக்கம்; விரைப்பு; பிடிப்பு : திடீர்வலியுடன் கூடிய கடுந்தசைச்சுரிப்புக் கோளாறு தானியங்கி தசைச்சுரிப்பு.

spasmodic : சுரிப்புத்தன்மைய : (தசைச்) சுரிப்புத் தன்மை கொண்ட

spasmolytic : இசிப்பு மருந்து : தசைச் சுரிப்புக் கோளாறுக்கு எதிரான மருந்துகள்.

spastic : தசையிறுக்கம்; விரைத்த; இசிப்பு நோயாளி : மூளை

இசிப்பு வாதத்துக்கு ஆட்பட்ட நோயாளி.

spastic paralysis : விரைப்பு வாதம்; திமிர் வாதம்; தசையிறுக்க வாதம் : தசைச் சுரிப்பினால் ஏற்படும் வாதம்.

spasticity : இசிப்புநிலை; விரைப்பு நிலை; பிடிப்பு நிலை : இசிப்பு நோய்க்கு ஆட்படும் நிலை.

spatula : தட்டைக் கரண்டி : களிம்பு மருந்துகளைப் பரவலாகப் பூசுவதற்குப் பயன்படும் அகன்று கத்தி போன்ற தட்டலகக் கரண்டி.

spatulate : தட்டைக் கரண்டி தடவல் : 1. தட்டையான மொன் னையான முனை கொண்ட, 2. தட்டைக் கரண்டி கொண்டு கலத்தல் அல்லது செய்முறை செய்தல்.

spavin : ஸ்பேவின் : குதிரை களில் கணுக்கால் எலும்பு மூட்டுகளின் நோய்.

special care baby unit (SCBU) : குழவித் தனிக்கவனிப்புப் பிரிவு : 700-2000 கிராம் எடையுள்ள பிறக்கும் குழந்தைகளைக் கவனிப்பதற்குத் தனித் தொழில் நுட்ப வசதிகள் அமைந்த தீவிர மருத்துவப் பிரிவு.

specialist : சிறப்பு மருத்துவர் : அறியப்பட்ட மருத்துவப் பிரிவு

ஒன்றில் திறமை வாய்ந்த ஒருவர்.

special senses : சிறப்பு உணர்வு மண்டலம்.

special ward : தனிக்கூடம்.

species : உயிரின வகை; சிறப் பினம்; இனம் : உயிரினங்களின் வகைப் பிரிவுகள், உயிரின வகை வேறுபாடுகள். "The species", "Our species" என்பது மனித இனத்தைக் குறிக்கும்.

specific : தனி நோய் மருந்து; தனி மருத்துவமுறை; குறிப்பிட்ட; தகு மருந்து குறித்த : குறிப்பிட்ட நோய்க்குரிய தனிப் பண்புகள், அவற்றுக்கான தனி மருந்து வகைகள்; அவற்றைக் குணப் படுத்துவதற்கானத் தனி மருத் துவமுறை.

specific anti-body : தனி எதிர்ப் புப் பொருள், தகு எதிர்ப் பொருள்: குறிப்பிட்ட எதிர்ப்புப்பொருள்.

specificity : சிறப்புத்தன்மை : 1. வினைப்படு பொருளை ஒரு நொதியின் தெரிந்தெடுக்கும் அளவு. 2. ஒரு விளைவியத்தை எதிர்மியம் நாடும் தன்மை.

specific medicine : தனிப்பிணி மருந்து : குறிப்பிட்ட நோய்க் குரிய பயனுறுதிவாய்ந்த மருந்து.

specimen : மாதிரிப்பொருள்; ஆய்வுப்பொருள் : சோதனைக்

காக பெறப்பட்ட பொருள் அல்லது ஏதாவதொன்றின் சிறு பகுதி அல்லது மாதிரி.

spectinomycin : ஸ்பெடிக்னோமைசின் : எதிர்ப்பாற்றல் வாய்ந்த நுண்ணுயிரிகளுக்கு எதிராகப் பயன்படுத்தப்படும் உயிரி எதிர்ப்பொருள். மேகவெட்டை நோயைக் குணப்படுத்தப் பயன்படுகிறது.

spectrometry : வண்ணப்பட்டையளத்தல் : ஒரு வண்ணப்பட்டை மானி கொண்டு ஒளிக்கதிர்களின் அலை நீளத்தைக் கண்டறியும் செய்முறை.

spectrophotometer : வண்ணப்பட்டை ஒளிஅளவி : ஒரு பொருள் அல்லது கரைசலால் கடத்தப்படும் குறிப்பிட்ட அலை நீளம் கொண்ட ஒளித் திறனை அளக்கும் கருவி.

spectroscope : வண்ணப்பட்டைக்கருவி; ஒளி முறிவு நோக்கி: ஒளி நிழற்பட்டை ஒளியை ஆராய்வதற்கான ஒரு ஆய்வு கருவி.

spectrum : வண்ணக்கற்றை; வண்ணப்பட்டை; நிறமாலை : 1. வெண்மை ஒளி பல வண்ணப்பட்டைகளாகச் சிதறல். 2. மருந்துப் பொருள்களின் திறனளவு.

speculation : ஊகம்.

speculum : உடற்குழி நோக்கி; அகற்சிக் கருவி; உட்காட்டி :

உடல் குழிவுகளை விரிவுபடுத்திக் காட்டும் கருவி; கண்ணை கற்சிக் கருவி.

speech : பேச்சு; பேச்சாற்றல் : வாய்வழி உரையாடல்.

speech mechanism : பேச்சுச் செயல்முறை : மூச்சு விடுதல். குரலொலி எழுப்புதல், ஒலித் தெளிவு, ஒலியலை எதிர்வு, சொல்லுருவாக்கம் ஆகிய செய்முறைகள் அடங்கிய பேச்சுச் செயல்முறை.

speech-reading : செவிடர் பேச்சறி முறை : பேசுபவரின் உதட்டு அசைவுகளைக் கவனித்துச் செவிடர்கள் பேச்சைப் புரிந்து கொள்ளும் முறை.

speech therapy : பேச்சு மருந்துவம்; பேச்சுத் திருத்த முறை; பேச்சுப் பயிற்சி மருத்துவம் : உளவியல் அல்லது உடலியல் குறைபாடுகள் அல்லது நோய் காரணமாகப் பேச்சுத்திறன் இழந்தவர்கள் மீண்டும் பேசுத்திறன் பெறுவதற்கு அளிக்கப்படும் மொழித்திறன் பயிற்சி.

sperm(spermatozoa) : விந்தணு; ஆண்கருவுயிர் நீர்மம் : பெண்கரு முட்டைக்குப் பொலிவூட்டும் ஆண் கருச்சத்து; ஆண்கரு உயிர்மம். ஒருமுறை வெளியேறும் விந்துநீர்மத்தில் விந்தணுக்கள் 6 கோடிக்கும்

குறைவாக
இருக்கு
மானால்
அந்த விந்
தணு கரு
ஊட்டும்
ஆற்றல்
இல்லாத
தாகும்
30 - 50
கோடி
விந்து
அணுக்கள்
இருந்தால்
அது
இயல்பு
நிலை.

spermary :
ஆண் கரு
மூலச் சுரப்பி;
ஆண் விதைக்
கழலை.



விந்து

spermatheca : விந்து வாங்கி.

spermatid : விந்து சார்ந்த; விரை:
ஆண் கருவுயிர் நீர்மத்துக்குரிய.

spermatid cord : விந்துக்குழாய்
விரை நாண்.

spermatidicidal : விந்தணுக்
கொல்லி; விந்தணு அழிப்பி :
ஆண் விந்தணுக்களைக் கொல்
லக்கூடிய.

spermatid : விந்தணு மூலம் :
விந்தணு மூல அணுவிவிருந்து

வந்த ஓரணு விந்தணுவாக
வளர்கிறது.

spermatoblast : விந்து மூலம்;
ஆண் கருவுயிர்மக் கருமூலம்.

spermatocoel : விந்துவீக்கம்;
விந்துக்கட்டி : விந்தணுக்கள்
கொண்ட விரைமேவி அல்லது
நீர்க்கட்டி.

spermatocyst : விந்துநீர்ப்பை :
1. விந்துப்பை, 2. விந்தணு வீக்கம்.

spermatocystotomy : விந்துப்
பை அறுவை : விந்துப்பை
களைக் கீறிவடித்தல்.

spermatocyte : விந்தணு முன்
அணு : விந்தணு மூலத்திலிருந்து
ஓரணு வளர்ந்து விந்தணு
வாகிறது.

**spermatogenesis (spermatog-
eny) :** விந்தணுவாக்கம்; விந்தாக்க
முறை : ஆண் கருவுயிர்மத்
தோற்றம்.

spermatogenous : விந்தாக்கம்
சார்ந்த.

spermatologist : விந்தாக்க
ஆய்வியலார்; விந்தாக்கவியலார்.

spermatology (spermology) :
விந்தணுவியல்; விந்தியல் :
ஆண் கருவுயிர்மம் பற்றி
ஆராயும் அறிவியல்.

spermatophore : விந்துறை :
ஆண் கருவுயிர்மம் அடங்கிய
சிதலுறை.

spermatorrhoea : மேக நோய்; விந்து ஒழுக்கு : ஆண் கருமக் கசிவுக் கோளாறு.

spermatozoa : விந்தணு.

spermatozoon : விந்து உயிரணு; வளர்ச்சியுற்ற விந்தணு; விந்து : இனப் பெருக்கத்திற்கு முதிர்ச்சியுடைய ஆண் கருவுயிர் உயிரணு.

sperm duct : விந்து நாளம்.

spermicidal cream : விந்தழிபசை.

spermicide : விந்து கொல்லி; விந்தணுக் கொல்லி மருந்து; விந்தணுக் கொல்லி : ஆண் விந்தணுவைக் கொல்லக்கூடிய ஒரு மருந்து.

spermicide cream : விந்தணு அழிப்புப்பசை.

spermatoblast (spermatoblast) : விந்து மூலம் : ஆண் கருவுயிர்மக்கரு மூலம்.

spermology : விந்தாக்க ஆய்வியல் : ஆண் கருவுயிர்ப்பைப் பற்றிய ஆய்வுத்துறை.

sphacelation : தசையழுகல் : தசையெலும்பு அழிந்து சிதைதல்.

sphenion : ஆப்புப்புள்ளி : மண்டையுச்சிப் பக்க எலும்பின் ஆப்பெலும்புக் கோணத்தில் ஒரு புள்ளி.

sphenoid : ஆப்பு எலும்பு : மண்டையோட்டு அடிப்புறக் கூட்டெலும்பு.

sphenoid bone : ஆப்பு எலும்பு.

sphenoidal sinus : ஆப்பெலும்புக் காற்றறை.

spherocyte : கோளச் சிவப்பணு; உருண்டை உயிரணு : கோளவடிவ இரத்தச் சிவப்பணு. இது இருபக்க உட்குழிவான சிவப்பணுக்களிலிருந்து மாறுபட்டது.

spherocytosis : கோளச் சிவப்பணு அழிவு : மரபுவழி வரும் ஒரு மரபணுக்கோளாறு. இது பிறவியிலேயே இருக்கலாம். ஆனால், இதன் அறிகுறிகள் ஆயுள் முழுவதும் வெளிப்படாமல் இருக்கலாம். சில சமயம், தற்செயலாக இரத்த சோதனை செய்யும்போது இது கண்டறியப்படுகிறது.

spheroid : கோளஉரு; கோளகம்: ஓரிட நரம்பணுவேரிழை, உருவழிந்த நுண்ணுறுப்புகள் நிறைந்து விரிதல்.

sphincter muscle : சுருங்குதசை; சுருக : புழைவாய்ச் சுரிப்புத் தசை.

sphincterolysis : பட்டைப்பிரிப்பு: முந்திசு ஒட்டு நிலையில், பளிங்குப் படலத்திலிருந்து விழிக்கரும் படலத்தை அறுவை செய்து பிரிக்கும் முறை.

sphincteroplasty : சுருக்கதசை சீரறுவை : ஓய் வடிவக்கீறலை 'வி' வடிவாக மாற்றுவதன் மூலம் சுருக்குதசையை அறுவை முறையில் சீரமைப்பு செய்தல்.

sphinterotomy : சுருங்கு தசை அறுவை : சுருங்கு தசையை அறுவை மருத்துவம் மூலம் பிளத்தல்.

sphingomyelinase :

ஸ்பிங்கோமைலினேஸ்: கொழுப்பு வளர் சிதை மாற்றத்திலும், சேமிப்பிலும் இன்றியமையாத ஒரு செரிமானப் பொருள் (என்சைம்).

sphingmogram :

நாடி அதிர்வுப் பதிவு.

sphygmogram :

நாடிப்பதிவு : நாடிப் பதிவுமானி கொண்டு

தமனித் துடிப்பை

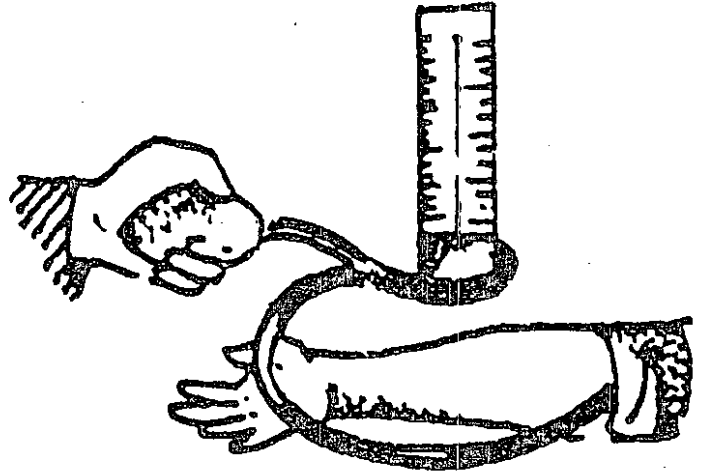
பதிதல்வளைவுப்பதிவில் திட ரென மேலெழுந்து திடரெனக் கீழிறங்கு அதன்பின் மெதுவாக இறங்கும்போது சிறு ஏற்றங்கள் காணப்படுதல்.

sphygmograph : நாடிப் பதிவு

மானி; நாடி வரைவி : நாடித் துடிப்பினைப் பதிவு செய்வதற்கு மணிக்கட்டில், நாடித் தமனி மீது பொருத்தப்படும் ஒரு கருவி.

sphingmology : நாடி அதிர்வியல் : நாடி துடிப்பினை ஆராயும் அறிவியல்.

sphygmotometer : குருதி அழுத்தமானி; குருதிக் குழாய் அழுத்தமானி; குருதி அழுத்தவியல்; நாடி அழுத்தமானி : இரத்த அழுத்தத்தை அளவிடுவதற்கான கருவி.



குருதி அழுத்தமானி;

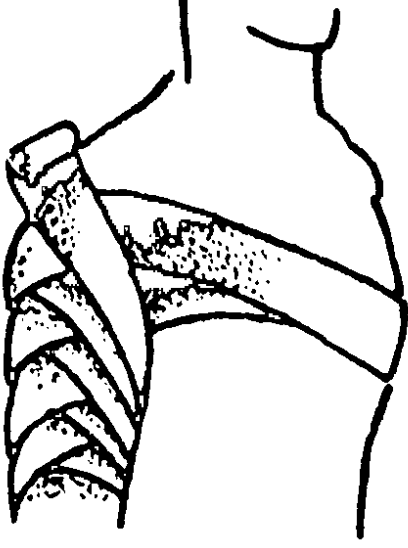
sphygmophone : நாடி ஒலிக் கருவி : நாடி அதிர்வொலியைக் காட்டும் கருவி.

sphygmoscope : நாடிநோக்கி : நாடித்துடிப்பை காணச் செய்யும் கருவி.

sphygmotometer : தமனிநெழிழ் மானி : தமனிச் சுவர்களின் நெகிழ் தன்மையை அளக்கும் கருவி.

sphygmus : நாடி; நாடித்துடிப்பு.

spica : வரிக்கட்டு; பட்டைத் திசுப் பின்னல்; உறை : புண்பட்ட



வரிக்கட்டு

இடத்தின் மீது திருகு சுற்றாகவும் எதிராகவும் வரிந்து கட்டும் துணிக்கட்டு.

spicule : எலும்புமுள் சிலாம்பு : ஊசி முன் வடிவுடைய சிறிய எலும்பு.

spider naevi : சிலந்தியுரு நுண் நாளங்கள் : ஒரு நடு நுண் தமனியும் பிரியும் கிளைகளும் கொண்ட சிறு சிவப்புப் புள்ளிகள். கல்லீரல் செயலிழப்பு, கர்ப்பம், பட்டினி, வாய்வழி கருத்தடை மாத்திரை எடுக்கும் போதும் முகத்திலும் கையுறுப்பு

களிலும் உடம்பின் மேல்பகுதியிலும் காணப்படும் அவற்றை அழுத்தினால் வெளிக்கின்றன.

spina bifida : நரம்புப் புழை அடைப்பின்மை; பிளந்த முள்; முதுகெலும்புப் பிளவு : நரம்புப் புழையில் குறிப்பாக இடுப்படி முக்கோண மூட்டெலும்புப் பகுதியில் முழுமையாக அடைப்பு ஏற்படாமல் இருக்கும் பிறவிக் கோளாறு.

spinal : முதுகந்தண்டு சார்ந்த : முதுகந்தண்டு தொடர்புடைய; முதுகந்தண்டுப் பகுதியில் மட்டும் உணர்வை நீக்கக் கொடுக்கப்படும் மருந்து. ஓர் உறுப்பெல்லை உணர்வு நீக்கக்கரைசல் மருந்தாகும்.

spinal canal : முதுகந்தண்டுப் புழை; தண்டு வடக்குழாய்.

spinal column : முதுகந்தண்டு.

spinal chord : தண்டுவடம் : முதுகந்தண்டுவடம்; தண்டக நாடி.

spinal fluid : தண்டுவட நீர்மம்.

spinalganglia : தண்டுவட முடிச்சுகள்.

spinal roots : தண்டுவட வேர்கள்.

spindle : ஒடுங்கியகம்பி : 1. நீண்டு ஒடுங்கிய அணு அல் லது அமைப்பு. 2. அணுப்பிளவின் போது, நிறக்கீற்றுகள் ஒழுங்கமைவுக்கும் இயக்கத்துக்கும் உதவும் நுண்குழல்கள் கொண்ட அமைப்பு.

spine : முதுகெலும்பு : முள்ளத் தண்டு; தண்டெலும்பு; முதுகந்தண்டு.

spinocerebrate : மூளை-தண்டு வடமுள்ள : மூளையும் தண்டு வடமும் உடைய.

spiramycin : ஸ்பைராமைசின் : சுருத்தரிப்பின் டாக்ஸோ பிளாஸ்மா தொற்றில், பயன்படுத்தப்படும் மேக்நோலைடு உயிரி எதிர்ப்பி.

spiration : மூச்சு விடல்.

spireme : சுருளியம் : நிறக்கீற்றுப் பொருளிலிருந்து (பிளவுப்பெருக்க) முதல்நிலையில் நூல் போன்ற உருவம் தோன்றல்.

spirillosis : ஸ்பைரில்லாதொற்று: இரத்தத்தில் ஸ்பைரில்லா கிருமிகள் இருப்பதால் உண்டாகும் நோய்.

spirillum : சுருள் நுண்ணுயிரி : திருகு சுருள் வடிவ நுண்ணுயிரிகளின் தொகுதி. இவை நீரில், கரிமப் பொருள்களில் காணப்படும். எலி போன்ற கொறிக்கும் பிராணிகளைப் பீடிக்கும். அவை மனிதரைக் கடிக்கும் போது எலிக்கடிக்காய்ச்சல் உண்டாகிறது.

spirit : சாராயம் : 1. ஆவியாகக் கூடிய அல்லது வடித்திறக்கிய ஒரு நீர்மம். 2. ஆவியாகக்கூடிய பொருள் ஆல்கஹாலில் கரைந்திருத்தல்.

spironolactone : ஸ்பைரோனோலேக்டோன் : சிறுநீரகத்தில் சோடியம் பொட்டாசியம் போக்குவரத்தில் ஆல்டோஸ்டீராணின் இயக்கத்தை எதிர்க்கும் ஆற்றல் கொண்ட கூட்டுப் பொருள்களின் தொகுதி.

spirochaeta : திருகு நுண்ணுயிர்; திருகு கிருமிகள்; சுருள் உயிரி : திருகு சுருள் வடிவுடைய நுண் கிருமிகள்.

spirochaetaemia : குருதி திருகுக்கிருமி : இரத்த ஓட்டத்தில் திருகு கிருமிகள் இருத்தல். இரண்டாம் நிலைக் கிரந்தி நோயின்போது இந்த வகை நோய்க்கிருமிகள் உண்டாகின்றன.

spirogram : மூச்சியக்க வரைவு.

spiograph : மூச்சியக்கமானி; மூச்சியக்க வரைவி : நுரையீரல்களின் இயக்கத்தைப் பதிவு செய்யும் கருவி.

spirometer : மூச்சுப்பைப்போள் மானி; மூச்சளவி; மூச்சுமானி : மூச்சுப்பையில் கொள்திறனைக் காட்டும் கருவி.

spirophore : செயற்கை மூச்சுக்கருவி : உயிர்த்துடிப்புத் தேங்கியிருக்கும்போது செயற்கையாக உயிர்ப்பூட்டுவதற்கான கருவி.

spirophore : செயற்கை மூச்சுப் பொறி.

spiroscope : மூச்சுளுவுமானி; நுரையீரல் காட்சிக் கருவி : நுரையீரல்களைக் கண்ணால் பார்ப்பதற்கு உதவும் கருவி.

spit : துப்புகை; உமிழ்.

spittle : நுரையீரல்கபம்; உமிழ்சளி; கோழை : நுரையீரலிலிருந்து கிருமியாக வெளிக் கொணரப்படும் பொருள், உமிழ்நீரையும்(எச்சில்) குறிக்கும்.

Spitz Holter valve : ஸ்பிட்ஸ் ஹோல்ட்டர் தடுக்கிதழ் : நீர் கொண்ட கபாலத்திலிருந்து நீரை வெளியேற்றுவதற்குப் பயன்படுத்தப்படும் தனிவகை தடுக்கிதழ்.

splanchnic : குடல் சார்ந்த; உள்ளூறுப்பு சார்ந்த; வயிறு சார்ந்த : குடல் தொடர்புடைய.

splachnicectomy : குடல் நரம்பு அறுவை; உள்ளூறுப்பு எடுப்பு : குடல் நரம்புகளை அறுவை மருத்துவம் மூலம் அகற்றுதல். இதனால் உள்ளூறுப்புகளுக்குப் பரிவுத் தூண்டுதல்கள் கிடைப்பதில்லை. இது மிக இரத்த அழுத்தத்தின்போது அரிதாகச் செய்யப்படுகிறது.

splanchnography : உள்ளூறுப்பு விளக்கம் : உள்ளூறுப்புகளைப் பற்றிய உடற்கூறு விளக்கம்.

splanchnology : குடலியல்; உள்ளூறுப்பியல் : மூளை, குடற்

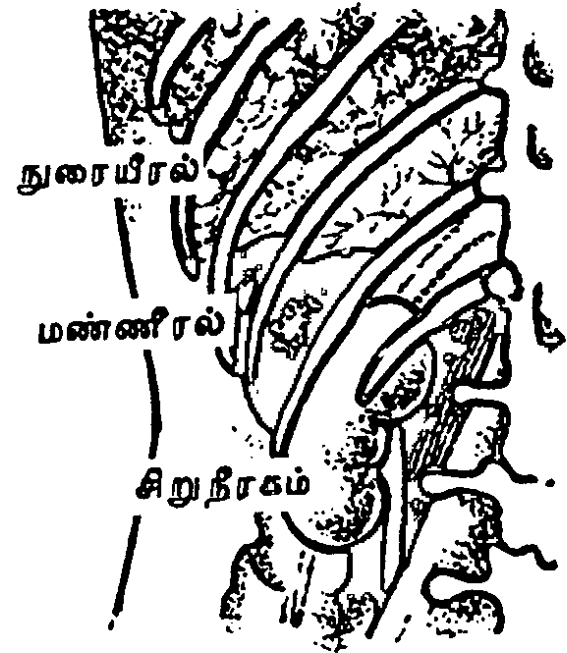
கொடி, இதயம், நுரையீரல் போன்ற உள்ளூறுப்புகளின் கட்டமைப்பு, செயல்முறை பற்றி ஆராயும் அறிவியல்.

splanchnoskeleton : உள்ளூறுப்புக்கூடு : உள்ளூறுப்புகளுடன் தொடர்புடைய உடலமைப்பு.

splanchnotomy : குடல் அறுவை: குடல் போன்ற உள்ளூறுப்புக்களில் அறுவை மருத்துவம் செய்தல்.

splashback : துருத்துதிசு : துப்பாக்கிக் குண்டு நுழைந்த காயத்திலிருந்து துருத்தும் திசு.

spleen : மண்ணீரல் : இரைப்பைக்குப் பின்புறம், கணையத்



மண்ணீரல்

தின் வால் பகுதியில், உதர விதானத்திற்குக் கீழேயுள்ள நிண அணுச்செல்குழாய் உறுப்பு.

spleen abscess : மண்ணீர்ச் சீழ்க்கட்டி.

splenic vein : மண்ணீரல் சிரை.

splenalgia : மண்ணீரல் நோவு; மண்ணீரல் வலி : மண்ணீரல் பகுதியில் ஏற்படும் வலி.

splenolgia : மண்ணீரல் நோவு சார்ந்த.

splenectomy : மண்ணீரல் அறுவை; மண்ணீரல் நீக்கம் : மண்ணீரலை அறுவை மருத்துவம் மூலம் அகற்றுதல்.

splenectopia : வேற்றிட மண்ணீரல் : மண்ணீரல் இடம் மாறியிருத்தல், மிதக்கும் மண்ணீரல்.

splenic : மண்ணீரல் சார்ந்த.

splenic pulp : மண்ணீரல் கூழ்.

splenic : மண்ணீரல் மருந்து : மண்ணீரல் நோய்க்கான மருந்து. மண்ணீரல் நோயாளி.

splenic fever : மண்ணீரல் காய்ச்சல்.

splenitis : மண்ணீரல் அழற்சி.

splenic : மண்ணீரல் வீக்கம்; மண்ணீரலில் ஏற்படும் வீக்கம்.

splenic : திமில்தசை : தலையை இயக்க உதவும் கழுத்தின் பக்கத்

திலும் பின்புறத்திலும் உள்ள தசை.

splenization : மண்ணீரலாக்கம் : மண்ணீரல் போன்ற பொருளாக உயிர்ப்புப்பையை மாற்றல்.

splenography : மண்ணீரல் வரைவு : நிற ஊடகம் ஒன்றை உடலுக்குள் செலுத்தி மண்ணீரலின் கதிர்ப்படமெடுப்பு.

splenoid : மண்ணீரல் சார்ந்த.

splenological : மண்ணீரல் ஆய்வியல் சார்ந்த.

splenology : மண்ணீரலியல் : மண்ணீரல் பற்றிய ஆராயும் அறிவியல்.

splenomegaly : மண்ணீரல் விரிவு; மண்ணீரல் பெருக்கம்; மண்ணீரல் உருப்பெருக்கம்; மண்ணீரல் வீக்கம்; பெரும் பிளவை : மண்ணீரல் விரிவடைதல்.

splenoportal : மண்ணீரல்-கல்லீரல் சிரை சார்ந்த : மண்ணீரல் மற்றும் கல்லீரல் சிரை தொடர்புடைய.

splenoportogram : மண்ணீரல்-கல்லீரல்சிரை ஊடுகதிர்ப்படம் : மண்ணீரல் மற்றும் கல்லீரல் சிரையின் ஊடுகதிர் வரைபடம். ஒளிபுகா ஊடகம் செலுத்தி இது எடுக்கப்படுகிறது.

splenorenal : மண்ணீரல்-சிற்று நீரகச் சிரைப்பின்னல் : மண்ணீர்

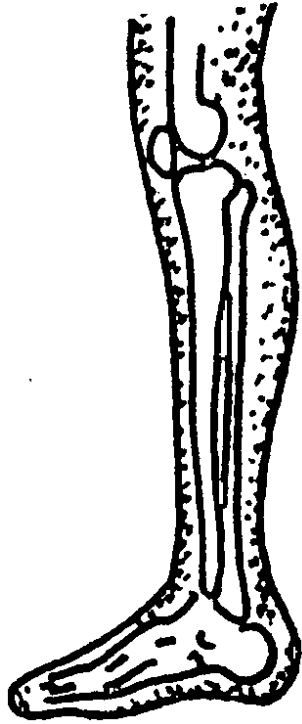
ரல் சிரையும் சிறுநீரகச் சிரையும் பின்னிப் பிணைந்திருக்கும் நிலை.

splenotomy : மண்ணீரல் அறுவை : மண்ணீரலைத்துண்டித்து எடுத்தல்; மண்ணீரல் உள்ளறுவை.

splicing : புரியிணைவு : டிஎன்ஏ ஆர்என்ஏ அல்லது புரதம் போன்ற நீண்ட மூலக்கூறின் புரிகள் வெட்டி மீண்டும் ஒன்றிணைதல்.

splint : முழந்தாளெலும்பு : சப்பை; சிம்பு.

splinter-bone : முழந்தாள் எலும்பு : மனிதரின் முழந்தாள் எலும்பு.



முழந்தாள் எலும்பு

splinter haemorrhage : சிம்பு குருதியொழுக்கு : காயம், செதிள்நோய், குறைதிடர் இதய உள்வரித்தொற்று, ஊசிப்புழு தொற்று மற்றும் மூட்டுவாத அழற்சியில் நகங்களுக்கடியில் சிறுகோட்டு இரத்த ஒழுக்கு.

splinting : சிம்புக்கட்டு : 1. சிம்பு வைத்தல். 2. சிம்புவைப் பயன்படுத்தி மருத்துவம், 3. இரண்டு மூன்று பற்களை சேர்த்து ஒரு உறுதியான அமைப்பை ஏற்படுத்த ஒரு நிலைத்த அமைப்பைப் பயன்படுத்தல், 4. ஒரு தசையின் இறுக்கம்.

splitting : பிரித்தல்; பிளத்தல் : 1. ஒரு பொருள் இரண்டு அல்லது அதிகப்பகுதிகளாகப் பிளத்தல். 2. மூலக் கூறைத் துண்டாக்கும் ஒரு கோவேலன்ட் பட்டையின் பிளவு. 3. ஒரு நன்கு தெரியப்பட்ட பாதிப்பை சிறு துணை வகைகளாகப் பிரித்தல்.

SPOD : ஊனமுற்றோர் உதவித் துறை : உடல் ஊன முற்றோருக்கு ஏற்படும் பாலுறவுச் சிக்கல்களில் உதவி புரியும் ஒரு துறை. இது ஊனமுற்றோர் மறு வாழ்வுச் சங்கத்தின் ஓர் அங்கம்.

spoke-bone : முன்கை எலும்பு.

spondyl (spondyle) : முதுகெலும்புக்கண்ணி : முதுகெலும்பின் தனிக்கண்ணி.

spondylitis : தண்டுவட எலும்பு அழற்சி; முதுகெலும்பு அழற்சி : தண்டெலும்பின் (முள்ளெலும்பு) ஒன்று அதற்கு மேற்பட்ட கண்ணிகளில் வீக்கம் உண்டாதல்.

spondylizema : முதுகெலும்பு இறக்கம் : கீழுள்ள எலும்பு தேய்ந்தழிந்துவிட்டதால் கீழ்நோக்கி இடம் விலகிய முதுகெலும்பு.

spondylolisthesis : முதுகெலும்பு முன் சாய்வு; முதுகெலும்பு முன்பிறழ்வு; முள்ளெலும்பு நழுவல் : வயிற்றுப் பக்க முதுகெலும்பு முன் புறமாக இடம் பெயர்ந்திருத்தல்.

spondylolysis : முதுகெலும்புக்குறை : முதுகெலும்பின் மூட்டிடைப் பகுதிக் குறைபாடு.

spondylopyosis : சீழ்முதுகெலும்பு : ஒன்று அல்லது அதிக முதுகெலும்பு உடலங்கள் சீழ்ப்பிடித்தல்.

spondyloschisis : முதுகெலும்புப் பிளவு : ஒன்று அல்லது மேற்பட்ட முதுகெலும்பு வளைவுகளில் பிறவிப் பிளவு.

spondylosis : முதுகெலும்புப் பிடிப்பு : 1. முதுகெலும்பு மூட்டுப்பிடிப்பு. 2. முதுகெலும்பின் ஒரு திசு அழிவு பாதிப்பு.

spondylosis deformans : தண்டு வட எலும்பு வீக்கம் : முது

கெலும்பு இடைத்தகடு நலிவுற்று, அத்தகட்டின் சுற்று விளிம்பில் புதிய எலும்பு உருவாதல்; இது பொதுவாக தண்டுவட எலும்பு வீக்கம் எனப்படும்.

spondylotomy : முதுகெலும்பு முறித்தல்.

sponge : உறிஞ்சு பொருள் : 1. நுண்கண் கொண்ட உறிஞ்சு பொருள். 2. சில நீர் வாழ் பிராணிகளின் உயிரணு உள்கூடு.

spondioblastoma multiforme : உக்கிர மூளைக்கட்டி : மிகவும் உக்கிரமுடைய விரைவாக வளரக்கூடிய மூளைக்கட்டி.

spondioplasm : பஞ்சுப்பாய்மம் : உயிரணுப் பொருளில் நுண்ணிழைகளின் வலையமைப்பு.

spongiosaplasty : உறிஞ்சிச் சீரமைப்பு : உறிஞ்சித் திசுவின் தன் சீரமைப்பால் புது எலும்பு உருவாகத் துணை செய்தல்.

spongiositis : உறிஞ்சித் திசுவழற்சி : ஆண் குறியின் உறிஞ்சிப்பிழம்பு அல்லது குடைவுப் பிழம்பு அழற்சி.

spore : கருவணு; சிதல் : கரு மூலம்; விதை மூலம்; விதை புது உயிராக வளரத்தக்க உயிர்ம நுண்மம்.

sporicidal : கருவணுக் கொல்லி: கருவணுவைக் கொல்லக்கூடிய.

sporogenesis : கருவணு உருவாக்கம் : கருவியல் நுண்மம் உருவாதல்.

sporoblast : கருவணு மூலம் : கருவணுவாக மாறுவதற்கு முன் கருவணுநீர்ப்பையாக ஆரம்ப நிலையில் வளர்தல்.

sporocyst : கருவணுநீர்ப்பை : 1. இனப்பெருக்க அணுக்களை கருவணுக்கள் கொண்ட நீர்ப்பை. 2. ஒட்டுயிர்ப்புவின் வாழ்வுச்சுழலின் முதல் இடை ஏற்பு யிரில் கருமுலை அணுக்கள் கொண்ட கரு மூல அணுப்பை. 3. முட்டை நீர்ப்பைக்குள்ளுள்ள ஓரணு உயிர்களின் சிலவற்றின் வாழ்க்கைச் சுழலில் ஒரு நிலை.

sporogony : கருமூல அணுவாக்கம் : கருமூல ஒருயிரணுவில் கருமூலவணு உருவாதல். கருவணுவுக்குள் பாலினமல்லாப் பிளவு.

sporoplasm : கருமூலக்கணியம் : கருமூல அணுக்களின் முன்கணியம்.

Sporothrix : ஸ்போரோதிரிக்ஸ் : பூஞ்சானப் புண்ணுண்டாக்கும் ஸ்போரோரைக்கம் சென்ஸ்கி உள்ளிட்ட பூஞ்சைக்காளானினம்.

sporotrichosis : பூஞ்சணப்புண் : ஒரு காயத்தில் பூஞ்சணம் படையெடுத்தல்.

sporule : சிறுகருவணு : சிறிய கருவியலணு.

sporulation : கருவணுநோய் நுண்மம் : கருவணு நோய் பாக்க்டீரியாக்கள் உருவாதல்.

spotted fever : மூளைஅழற்சிச் சன்னி; புள்ளிக்காய்ச்சல் : மூளை அழற்சிச்சன்னி நோய். இது கொள்ளை நோயாகப் பரவக் கூடியது.

spue : கக்கல்.

sprain : சுளுக்கு (சுளுக்குவீக்கம்); தசைப்பிறழ்ச்சி; பிசகு : ஒரு மூட்டினைச் சுற்றியுள்ள மென்மையான திசுக்களில் ஏற்படும் காயத்தினால் உண்டாகும் வீக்கம். இதனால், நிறமாற்றம், வீக்கம், வலி உண்டாகும்.

sprengel's shoulder deformity: ஸ்பிரெங்கல் தோள் திரிபு : பிறவியிலேயே தோள் திரிபடைந்து, தோள்பட்டை திரிபடைந்து, தோள்பட்டை நிரந்தரமாக அளவுக்கு மீறி உயர்ந்திருத்தல். இது பிறவி உறுப்புச் சீர்கேடுகளுடன் தொடர்பு உடையது. எ-டு: கழுத்துப் பக்க விலா எலும்பு இருத்தல் அல்லது முள்ளெலும்பு இல்லா திருத்தல்.

sprue : தொண்டை நோய்; செரியா சீதபேதி : வெப்ப மண்டலத் தொண்டை நோய். நாக்கு அழற்சி, செரியாமை, உடல் நலிவு, குருதிச்சோகை, கொழுப்பு

மலப்போக்கு ஆகியவற்றுடன் தொடர்புடையது.

spurious diarrhoea : போலி வயிற்றுப் போக்கு : திண்மமான மலத்துடன் சேர்ந்த திரவமலம் வெளியேறுதல். பெரும்பாலும் குழந்தைகளுக்கும் முதியவர்களுக்கும் இது ஏற்படுகிறது.

squamocolumnar junction : செதிள்மேலணுசந்திப்பு : தொண்டையின் மூக்குப் பகுதி, உணவுக் குழலிரைப்பைச் சந்தி, கருப்பைக் கழுத்து மற்றும் குதம் ஆகியவற்றில் ஏற்படும் செதிள்மேலணு அடுக்குகரப்பு, சுரப்பி மேல் அணு அடுக்காக மாறும் பகுதி.

squamoparietal : செதிள்கவர் பற்றிய : பொட்டெலும்பின் செதிள் பகுதி மற்றும் மண்டைப் பக்க எலும்பு தொடர்பான.

squatting : சம்மணமிடல் : நீலம் பாரிக்கும் இதய நோயுள்ள குழந்தை குறிப்பாக, ஃபேல் லோநால் நோய் நிலையில் திடீர் குருதி ஆக்ஸிஜன் குறைவில், மேற்கொள்ளும் நிலை. வல இட குருதிப் பாய்வைக் குறைத்து, உடல் நாளத் தடையை அதிகரித்து, நுரையீரல் குருதி ஓட்டம் அதிகரித்து மூச்சுத் திணறலைக் குறைக்கிறது.

squeezing technique : அழுத்தும் செய்முறை : ஆண்குறை முகைக்குக் கீழே அழுத்துவதன் மூலம் விந்து முந்துதலைத்தடுத்தல்.

squama : செதிள்(சிம்பு) : செதிள் போன்ற எலும்புப் பகுதி.

squamasal : செப்பை எலும்பு : செதிள் போன்ற செப்பை எலும்புப் பகுதி.

squamous : செதிள் படலம் : உடலின் புறப் பரப்புகளை மூடியிருக்கும் சுரப்பிகளற்ற செதிள் போன்ற புறப்படலம்.

squills : அல்லிப்பூண்டு : சிறுநீர் தூண்டும் மருந்தாகவும், பேதி மருந்தாகவும் பயன்படும் அல்லியினப் பூண்டு.

squint : மாறுகண் : ஒருக்கணிப்புக் கண்; பக்கவாட்டுப் பார்வை. கண்விழித் தசைகள் ஒருங்கிணைந்து இயங்காத காரணத்தால், இரு கண்களின் பார்வை அச்சுகளும் பொருள் புள்ளியில் சந்திக்காமல் இருத்தல்.

stability : நிலைப்பு; திடநிலை : மாற்றத்தைத் தடுக்கும் அல்லது நிலையாயிருக்கும் நிலை.

staccato speech : திக்குவாய் : சொற்களிடையே இடைவெளி விட்டுப்பேசுதல் அணும உள்ளரிக் காழ்ப்பு, மூளை

நோய் போன்றவற்றின்போது இது உண்டாகிறது.

stadium : நோயின் பருவம் : நோய் வளர்ச்சியில் ஒரு காலம் அல்லது படிநிலை.

stage : நோய்நிலை; படிநிலை : 1. நோயின் வளர்நிலையில் ஒரு பருவம். 2. கொடும் புற்றுப் பரவலின் பரவு மற்றும் விரிவு நிலை. 3. நுண்ணோக்கியில் பரிசோதனை செய்வதற்கான சில்தகடு வைக்கும் பகுதி.

staggers : தள்ளாட்டம் : அழுத்தத் தளர்வு நோயில் உண்டாகும் தலைசுற்றல் மற்றும் மனக் குழப்பம்.

staghorn calculus : மான்கொம்புக் கல் : சிறுநீரக வட்டில் புல்லிப்பகுதியை நிறைக்கும் விரிந்த மரக்கிளை போன்ற மக்னீசியம் அம்மோனியம் ஃபாஸ்பேட்டாலான சிறுநீரகக்கல்.

stagnant loop syndrome : குடல் வளைவுத் தேக்க நோய் : அறுவை மருத்துவத்தினால் ஏற்படுத்தப்பட்ட குடல் வளைவில் உட்பொருட்கள் தேக்கமடைதல். இதனால், பாக்கிரி யாக்களின் பெருக்கமும், உணவை ஈர்ப்பதில் இடையூறும் உண்டாகும்.

stain : நிறமி; சாயப்பொருள் : 1. திசு ஆய்வு மற்றும் நுண்ணுயிராய்வில் பயன்படும் சாயப்பொருள். 2. உயிரணுக்கள் மற்றும் திசு உட்பொருள்களை நிறமேற்ற சாயப்பொருளையும் மற்ற வினைப்பொருள்களையும் பயன்படுத்தும் செய்முறை.

stalagmometer : சொட்டு அளவி: ஒரு கொடுக்கப்பட்ட அளவு நீர்மத்தில் உள்ள சொட்டுகளின் எண்ணிக்கை அறியப் பயன்படுத்தும் கருவி.

stalk : கம்பு : ஒரு உறுப்பு அல்லது அமைப்புடன் இணைக்கும் ஒரு ஒடுங்கிய பகுதி.

stammer : திக்குவாய்; கொன்னல்.

stammerer : திக்குவாயர்.

stammering : திக்கிப் பேசுதல் : தயக்கத்துடன், ஒலிகளை திரும்பத்திரும்பக்கூறும் பேச்சுக் கோளாறு.

standardisation : தர அளவுப்பாடு; செந்தரம் : 1. ஒரு குறிப்பிட்ட திறனுடைய கரைசலை ஒப்பீட்டுக்காக பயன்படுத்தல். 2. ஒரு மருந்துப் பொருளின் தரத்தை உறுதி செய்தல்.

standstill : இயங்காநிலை; செயலற்ற நிலை : இயக்க நிறுத்தம்.

St. Anthony's fire : புனித அந்தோனிக் கனல் : எரிச்சல் உணர்

வும், பின்னர் கைகால் பகுதிகள் மரத்துப் போதலும், உடல் நடுக்கமும் ஏற்படும் ஒரு நோய். ஒட்டுயிர் நச்சுகளின் கலவையினால் இது உண்டாகிறது.

standstill : செயலிலா; இயக்கமில்லா.

staoedectomy : அங்கவடி செவிச் சிற்றெலும்பு அறுவை : செவி நோய்களின்போது அங்கவடி செவிச்சிற்றெலும்புகளை அறுவை மருத்துவம் மூலம் அகற்றுதல். உடலில் செயற்கை உறுப்பு இணைத்தல் மூலம் இந்தச் சிற்றெலும்புகளுக்குப் பதிலாக வேறு செயற்கை எலும்புகளைப் பொருத்தி இயல்பான கேட்புத் திறனை மீட்கலாம்.

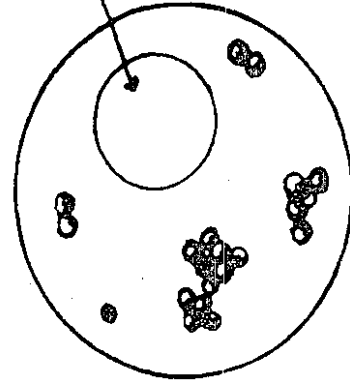
stapedial mobilization stapediolysis : அங்கவடி செவிச் சிற்றெலும்பு விடுவிப்பு : செவி நோய்களினால் செயலிழந்த அங்கவடி செவிச் சிற்றெலும்புகளை விடுவித்தல்.

stapedotomy : அங்கவடித் துளைப்பு : அங்கவடி எலும்பின் அடித்தட்டில் ஒரு சிறு துளை அறுவை மூலம் செய்தல்.

stapes : அங்கவடி செவிச் சிற்றெலும்பு : நடுக்காதிலுள்ள அங்கவடிவச் செவிச்சிற்றெலும்பு.

Staphylococcus : வட்ட பாக்டீரியா : காயங்களிலும் கழலை

சிவப்புக் குருதி நுண்ணுயிர்



வட்ட பாக்டீரியா

களிலும் நோய்த் தொற்று உண்டாக்கும் வட்டவடிவ பாக்டீரியாக்கு குழுமங்கள்.

staphyloiderma : ஸ்டேபிலோ காக்கஸ் தோல் தொற்று : தோலின் ஸ்டேபிலோகாக்கஸ் கிருமித் தொற்று.

staphylolysin : ஸ்டேஃபிலோலைசின் : ஸ்டேஃபிலோகாக்கஸ் கிருமி உண்டாக்கும் குருதியழிவுப் பொருள்.

staphyloma : கருவிழிப் பிதுக்கம்: கண்ணின் வெண்விழிக் கோணத்தின் புறத்தோல் வெண்விழி பிதுங்கியிருத்தல்.

staphylotomy : உள்நாவறுவை :

1. உள்நாக்கு அறுவை. 2. கண் துருத்தம் பகுதியை வெட்டி யெடுத்தல்.

stapler : தைப்புக் கருவி : தையல் போடாமல், குடல் பகுதியை இணைக்கும் ஓரளவு தானியங்கு கருவி.

starch : மாச்சத்து : உருளைக் கிழங்கு, அரிசி, சோளம் ஆகிய வற்றில் இருக்கும் கார்போ ஹைட்ரேட். கஞ்சிப் பசையிடு வதற்குப் பயன்படுத்தப்படுகிறது.

starvation : பட்டினி கிடத்தல் : உணவுண்ணாமல் நீண்ட நாட்களுக்கு இருப்பதால் உண்டாகும் ஊட்டக் குறைபாடும், எடையிழப்பும்.

stasis : 1. குருதியோட்ட நிறுத்தம்; தேக்கநிலை : இரத்தவோட்டம் தேக்கமடைதல். 2. மலத்தேக்கம் : இரைப்பை சரியாகச் சுருங்கி விரியாததால் ஏற்படும் மலச் சிக்கல்.

static : அசைவிலா.

statics : நிலையியல்.

statoacoustic : சமநிலை கேட்பு பற்றிய : சமநிலை மற்றும் கேட்டல் தொடர்பான.

statoconia : செவிக்கல் : செவிச் சிறுபை மற்றும் நுண்மையில் ஒட்டிக் கொண்டுள்ள கால்

சியம் கார்பனேட் மற்றும் புரதத் துகள்கள்.

STD : பாலுறவு நோய்கள் : பாலுறவு மூலம் பரவும் நோய்கள்.

statometer : கண்துருத்தமானி : கண்துருத்தமானி இயல்புக்கு மாறான கண்துருத்தத்தின் அளவை அறியும் கருவி.

status asthmaticus : நீடித்த ஈளை நோய்; தொடரும் இழுப்பு நோய்.

statu sepileptius : இடையறா வலிப்பு நோய்.

steal : தடமாறி குருதியோட்டம்.

steatorrhoea : கொழுப்பு மலப்போக்கு; கொழுப்பு மல பேதி: பல்வேறு ஈர்ப்புக் கோளாறினால், வெளிறிய, பெருத்த, பசையுடைய கெட்ட நாற்றமுடைய மலம் கழிதல்.

steatocele : அண்ட வாயு : விரைப்பை வீக்கம்.

steatoma : விதை வீக்கம் : பையிலுள்ள விதை வீக்கம்.

steatopygia : பிட்டக்கொழுப்புப்புடைப்பு.

steatorrhoea : மஞ்சல் பேதி.

stecomyia : முறைக்காய்ச்சல் கொசு : முறைக் காய்ச்சலை (மலேரியா) பரப்பும் ஒருவகைக் கொசு இனம், இந்த ஒட்டுயிர்

பெரும்பாலான வெப்ப மண்டல நாடுகளிலும், வெப்பமண்டலம் சார்ந்த நாடுகளிலும் காணப்படுகிறது.

stein-Leventhal syndrome :

துணைமை மாதவிடாய் தோன்றாமை : வாழ்க்கையின் இருபது அல்லது முப்பது வயதுகளில் உண்டாகும் மலட்டுத்தன்மை. இருபுறமும் அண்டப்பையில் பல நீர்க்கட்டி கருவகங்கள் மயிரடர்த்தி ஆகியவை தோன்றுதல். இது சில சமயம் ஆப்பு அறுவை மூலம் குணப்படுத்தப்படுகிறது.

stellate : விண்மீன்வடிவ : நட்சத்திர வடிவ, ரோசாவடிவ வரிசையமைவு, குப்ஃபெர் அணுக்கள் மற்றும் தாரசையணுக்கள் போன்ற விண்மீன் வடிவ உயிரணு.

Stellwag's sign : இமையாமை நோய் : இயல்புக்குமீறிக் கண் விழிபி துங்கியிருக்கும்போது, நோயாளி இயல்பான அளவு கண்ணிமைக்காமலும், கண்ணிமைகளை முழுமையாக மூடாமலும் இருக்கும் நிலை.

stem cells : மூல உயிரணுக்கள் : உடலிலுள்ள மற்ற உயிரணுக்கள் அனைத்திற்கும் தோற்றுவாயாக அமைந்துள்ள உயிரணுக்கள், எலும்பு, குருத்தெலும்பு, ஈரல் குலை, நரம்பு, குடல்நாளம், நுரையீரல், மயில் உயிரணுக்

கள் ஆகிய அனைத்தும் இந்த ஆதார உயிரணுக்களிலிருந்தே தோன்றுகின்றன. மனித மூல உயிரணுக்களைத் தனிமைப்படுத்தி, குறிப்பிட்ட உயிரணுக்களை ஆய்வுக்கூடத்தில் வளர்க்கலாம்; இவற்றை நோயுற்ற இரத்த, தசை, நரம்பு உயிரணுக்களுக்குப் பதிலாக மாற்று அறுவை மருத்துவம் மூலம் பொருத்தலாம்.

stemocardia : இடது பக்க மார்புவலி.

stenosis : குறுக்கம்; இரைப்பை காப்பு; வாயில் சுருக்கம் : முன் சிறு குடல் புண்ணைக் குணப்படுத்தும் போது வடுத்திசு உருவாகி இரைப்பை வாயில் காப்பு சுருங்குதல்.

stenothermal : வெப்பந்தாங்கு : உடல்வெப்பநிலையில் சிறிதளவு மாற்றங்களை மட்டும் தாங்கமுடிகிற.

stenothorax : குறுகிய மார்பு : ஒரு ஒடுங்கிய குறுகிய மார்புக் கூடு.

stepsin : ஸ்டெப்சின் : கொழுப்பை கொழுப்பு அமிலங்களாகவும், கிளிசரைனாகவும் பகுக்கக் கூடிய ஒரு பொருள். இது கணைய நீரில் உள்ளது.

stercobilin : ஸ்டெர்கோபிலின் : மலத்தின் பழுப்பு வண்ண

நிறமி. இது பித்தநீர் நிறமி களிலிருந்து தோன்றுகிறது.

stercobilinogen : ஸ்டெர்க்கோபிலினோஜன் : மலத்தில் வெளிப்படும் பொருள். நுண்ணுயிரிக் குழுமத்தால் ஒன்றிணைந்த பிலிருபினின் வளர்சிதை மாற்றத்தால் உண்டாகிறது.

stercoraceous (stercoral) : மலம் சார்ந்த : மலத்தைப் போன்ற.

stercoroma : மலக்கட்டி : இறுகிய மலம் பெருங்குடலில் நேர்க்குடலில் குவிந்து, வயிற்றுக்கட்டி போன்ற தோற்றம்.

stereoauscultation : திட்பக்கேட்பு : மார்பில் பல பகுதிகளில் வைத்து (ஸ்டெதாஸ்கோப்பின்) கேட்புக் கருவியின் இரு மார்புப் பகுதிகளைக் கொண்டு கேட்டல்.

stereoscope : திட்பக்காட்சிக் கருவி : ஒரு பொருளின் ஒன்று போன்ற இரு உருவங்களை இணைத்து. பொருட்களின் திடத்தின் மைய பரிமாணத்தை வெளிப்படுத்திக் காட்டும் ஒரு கருவி.

stereotactic : துல்லியமாய் இடமறியும் : 1. மூளைத் திசுவிழப்பு அறுவை தொடர்பான. 2. வெளியில் துல்லியமான இடமறியும் தன்மையுடைய.

stereotactic surgery : மூளைத் திசுவிழப்பு அறுவை : வாதம், பன்முக அணும உள்ளரிக் காழ்ப்பு. காக்கை வலிப்பு போன்ற நோய்களில் திசுக்களைக் கண்காணிப்பதற்கு அல்லது அழிப்பதற்கு மூளையில் ஒரு குறிப்பிட்ட இடத்தில் மின்முனைகளையும், துளைக்கருவி கொண்ட குழாய் கருவிகளையும், செலுத்துதல், இதனால் வலியைக் குறைக்கலாம்.

sterets : ஸ்டெரட்ஸ் : நோய் நுண்ம ஆய்வெடுப்புக் கசிவு நீர்மத்தின் வணிகப் பெயர். இதில் 70% ஐசோப்புரோப்பில் ஆல்ககால் அடங்கியுள்ளது. ஊசி குத்துவதற்கு முன்பு இதனைத் தோலில் தடவி காயவிடப்படுகிறது.

sterical : ஸ்டெரிக்கால் : மேற்பரப்பைச் சுத்தம் செய்வதற்கு மட்டும் பயன்படுத்தப்படும் கரையக் கூடிய கரியக்காடிக் கூட்டுப் பொருளின் வணிகப் பெயர்.

sterile : நுண்ணுயிரற்ற; மலடான: நோய் நுண்மங்கள் ஒழிக்கப்பட்ட இனப்பெருக்கத்திறனற்ற.

sterility : மலட்டுத்தன்மை; நுண்ணுயிரற்ற : இனப்பெருக்கத்திறன் இன்மை.

sterilization : நுண்ணுயிர் அகற்றல் ; கிருமி நீக்கம்; கருத்தடை அறுவை; மலடாக்கல் : நோய்க்

கிருமிகளை அழித்தல். கருத் தரிப்பதைத் தடுப்பதற்கான அறுவை மருத்துவம்.

sterilizer : கிருமி அழிப்புக் கருவி; கிருமி நீக்கி; தூய்மையாக்கி : நோய் நுண்மங்களை ஒழிக்கும் பொருள்.

sterimalgia : மார்புவலி.

sternodymus : மார்பொட்டு : முன்மார்புச் சுவரில் ஒட்டியிணைந்துள்ள ஒட்டிய இரட்டையர்.

sternomastoid : மார்பெலும்பு கூம்பு முனைத் தசை.

sternoclavicular : மார்பு-கழுத் தெலும்பு சார்ந்த : மார்பெலும்பு, கழுத்துப்பட்டை எலும்பு தொடர்புடைய.

sterno cleidomastoid muscle : கழுத்து வார்த்தசை : மார்பெலும்பு கழுத்துப்பட்டை எலும்பு இவற்றிலிருந்து எழுந்து, பொட்டெலும்பின் கூம்பு முனைப்புக்குள் செருகிக்கொள்ளும் ஒரு வார் போன்ற கழுத்துத் தசை.

sternocostal : மார்பு-விலா எலும்பு சார்ந்த : மார்பெலும்பும், விலா எலும்புகளும் தொடர்புடைய.

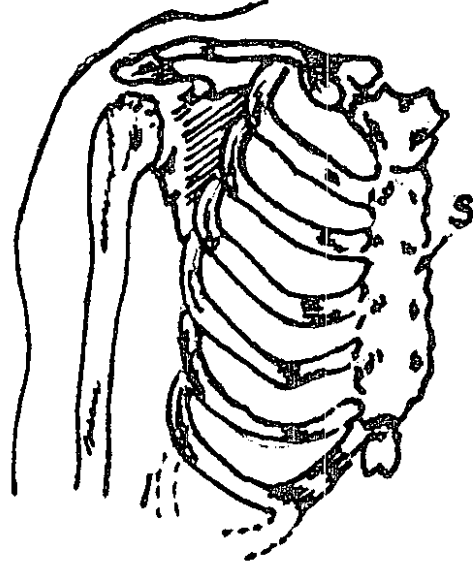
sternopericardial : மார்பெலும்பு இதயஉறை : மார்பெலும்பு மற்றும் இதயச் சுற்றுறை தொடர்பான.

sternothyroid : மார்புதையாட்டு பற்றிய : மார்பெலும்பு மற்றும்

தையாட்டு குருத்தெலும்பு அல்லது சுரப்பி தொடர்பான.

sternotomy : மார்பெலும்பு அறுவை : மார்பெலும்பை அறுவை மருத்துவம் மூலம் பிளத்தல்.

sternum : மார்பெலும்பு; மார்புநடு வெலும்பு : விலா எலும்புகளை இணைக்கும் மார்பு நடுவரை எலும்பு.



மார்பெலும்பு

sternutation : தும்மல்.

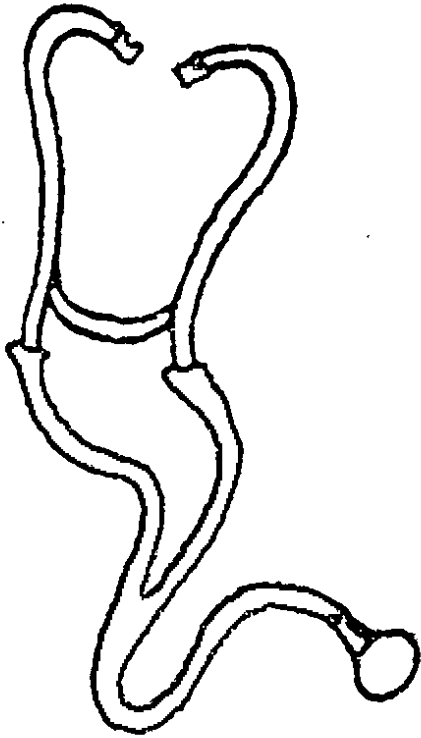
sternutative (sternutatory) : தும்மல் பொருள் : தும்மல் தூண்டும் பொருள்.

steroids : இயக்க ஊக்குநீர்; இயற்கை இயக்குநீர்கள் : கொழுப்புப் பொருளுடன் (கொலஸ்டிரால்) தொடர்புடைய இயற்கையாக ஊறும் வேதியியல் பொருட்களின் தொகுதி. இதில், பாலுறவு இயக்குநீர்கள் (ஹார்மோன்), அண்ணீரகப் புற உறுப்பு இயக்குநீர்கள், பித்தநீர் அமிலங்கள் போன்றவை அடங்கும்.

stertor : குறட்டை; ஓசை மூச்சு : உறங்கும்போது மூச்சு விடுகையில் குறட்டை விடுதல்.

stertorous : குறட்டைவிடும்.

stethoscope : மார்பளவி; இதயத்துடிப்புமானி; மார்பொலிமானி;



மார்பளவி

நாடிக்குழல்; மார்பு ஆய்வி : இதயத் துடிப்பினை ஆராய்வதற்கான கருவி.

stethogonimeter : மார்பு வளைவுமானி : மார்புக்கூட்டின் வளைவினை அளக்கும் கருவி.

stethograph : மார்பொலிவரைவி; மார்பியக்க வரைவி.

stethometer : மார்புவிரிவுமானி: மார்புக் கூட்டின் சுற்றளவு அல்லது விரிவளவை அளக்கும் கருவி.

stethoscopic : இதயத்துடிப்பு சார்ந்த.

stethoscopist : இதயத்துடிப்பு ஆய்வர்.

stethopolyscope : பலமுனை மலிபொலிமானி.

sthenic : இதய இரத்தக் குழாய் மிகு துடிப்பு.

stibocaptate : ஸ்டிபோகாப்டேட்: குடலில் நத்தைக் கிருமி நோயைக் குணப்படுத்துவதற்குப் பயன்படும் மருந்து.

stibophen : ஸ்டிபோஃபென் : குடலில் நத்தைக் கிருமி நோயைக் குணப்படுத்துவதற்கான கருமிளை (ஆன்டிமனி) கூட்டுப் பொருள்.

stethoscope : நாடிக்குழல்; இதயத்துடிப்பு மானி; மார்பு ஒலி

மானி; மார்பு ஆய்வி : இதயத் துடிப்பினை ஆராய்வதற்கான கருவி.

stethoscopy : இதயத்துடிப்பு ஆய்வியல் : இதயத்துடிப்பினை ஆராயும் அறிவியல்.

stethograph : மார்பு இயக் வரைவி.

stiff : விரைப்பான.

stiffneck : விரைப்பான கழுத்து.

stigma : கறை : 1. ஒரு நோயி ரூப்பதற்கான வெளித்தெரியும் சான்று. 2. தோலில் ஒரு புள்ளி அல்லது கறை.

stigmata : நோய்த் தழும்பு : நோயினால் உண்டாகும் தழும் புகள் அல்லது வடுக்கள்; பிறவி யிலேயே ஏற்படும் உருத்திருபு கள்; குறிகள்.

stilboestrol : ஸ்டில்போயஸ்டி ரால் : செயற்கைக் கருப்பை இயக்குநீர் (ஊஸ்டிரோஜன்) முன்வாயில் சுரப்பிப் புற்றுக்குக் கொடுக்கப்படுகிறது.

stillborn : இறந்து பிறந்த : செத்துப் பிறந்த.

still's disease : ஸ்டில்நோய் : பிரிட்டிஷ் மருத்துவர் சர் ஜார்ஜ்ஸ்டில் பெயர் கொண்ட இளம் பருவ மூட்டுவாத அழற்சி.

stimulant : கிளர்ச்சி மருந்து ஊக்கி; கிளரி; உந்தி : கிளர்ச்சி; யூட்டும் மருந்து; தூண்டி யெழுப்பும் உணவு; எழுச்சி யூட்டும் குடிவகை போன்றவை.

stimulate : செயலுக்கு தூண்டு : ஒரு உறுப்பு அல்லது அமைப் பின் இயக்கச் செயலை அதி கரித்தல்.

stimulation : தூண்டுவித்தல் : 1. உடல் அல்லது அதன் பகுதி களை இயக்கச் செயலை அதிகரிக்க எழுப்புதல். 2. தூண்டப்படும் நிலை.

stimulus : தூண்டுபொருள் உந்து: உயிர்த்தசை இயக்கத்தைத் தூண்டுகிற பொருள்.

sting : கொட்டு : 1. தோல் துளைப்பால் ஏற்படும் திடீர் கூர்வலி. 2. கொட்டும் உயிரியின் நச்சமைப்பு. 3. ஒரு காயத்தை ஏற்படுத்தும் உறுப்பு.

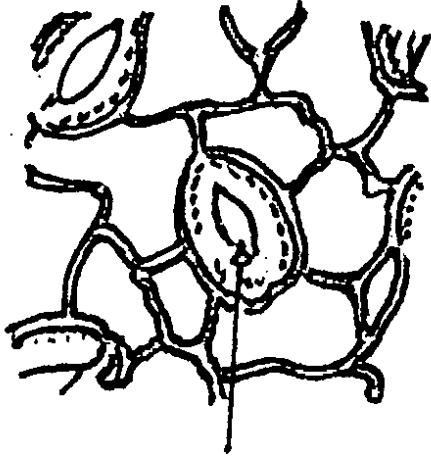
stitch : 1. விலரக் குத்தல் நோய் : உணவு உண்டவுடன் ஓடுவதால் உண்டாகும் பக்கவாட்டுக் குத்து வலி. 2. தையல் : தைத்து இணைத்தல்.

stoichiology : அடிப்படையியல் தனிமவியல் : திகக்களின் அணுப்பொருள்களின் இயக்க வியல்.

Stokes-Adams syndrome : குருதிமயக்கம் : குருதியழுத்தக்

குறைபாட்டினால் உண்டாகும் உணர்விழப்பு. இதய நாடி அடைப்புள்ள நோயாளிகளுக்கு இது ஏற்படுகிறது. இது கடுமையானால் நோயாளிக்கு வலிப்பு உண்டாகி உணர்விழந்து விடுவார்.

stoma : வாய்புழை : ஒரு புழை; திறப்பு.



வாய்புழை

stomach : இரைப்பை; அகடு; வயிறு : சீரணக் குழாயில் மிகவும் விரிவடைந்த பகுதி, உணவுக் குழாய்க்கும் சிறு குடலுக்கும் இடையில் அமைந்துள்ளது. இதன் சுவர், ஊனீர் மென்சவ்வு, தசை, சளிச்சவ்வு, அடிச்சளிச்சவ்வு ஆகிய நான்கு படலங்களின் உள்வரிப்பூச்சுகளைக் கொண்டது.

stomach-ache : வயிற்றுவலி.

stomach-cough : சிறுகுடல் அழற்சி இருமல்.

stomachalgia : வயிற்றுவலி : வயிற்றில் வலியுண்டாதல்.

stomach gastric ring : இரைப்பை நரம்பு வளையம்.

stomachics : செரிமான மருந்துகள்; பசியூக்கி; பசி தூண்டி : செரிமானத்திற்கு உதவுகிற மருந்துகள்.

stomach-tube : இரைப்பை தூய்மைக் குழாய்.

stomalities : வாய்ப்புண்; வாய் அழற்சி.

stomatology : வாய்நோய் மருத்துவவியல்.

stomal ulcer : புழைவாய்ப்புண்: இரைப்பை நடு சிறுகுடலிணைப்பிடத்தில் புண்.

stomatalgia : வாய்வலி : வாயில் உண்டாகும் வலி.

stomatitis : வாய்ப்புண்; வாய் அழற்சி : ரைபோஃபிளேவின் பற்றாக் குறையினால் வாயில் வெடிப்பு ஏற்பட்டு புண் அல்லது வீக்கம் உண்டாதல்.

stomatodeum : வாய் மூலம் : வாயும் மூக்குக்குழிவறையும் உண்டாகவிருக்கும் பொது வமைப்பு.

stomatodynia : வாய்நோவு : வாயில் வலியுண்டாதல்.

stomatognathic : வாய்த்தாடை சார் : வாயையும் தாடையையும் சேர்த்துக் குறிக்கும்.

stomatology : வாய் நோயியல் : வாய் மற்றும் அதன் நோய்கள் தொடர்பான மருத்துவப் பிரிவு.

stomatomenia : வாய்க்குருதி யொழுக்கு : வேற்றிட மாதப் போக்குபோல் தோன்றும் ஈறுகளில் இரத்தம் வடிதல்.

stomatomycosis : வாய்ப்பூஞ்சனத்தொற்று : வாய்க்குழிவறையின் பூஞ்சன நோய்.

stomocephalus : வாய்த்தலை : வாயும் தாடையும் அரைகுறையாக வளர்ந்துள்ள முதிர்கரு.

stomodeum : வாய்முதல் : வாயின் முன்பகுதியாக உருவாக யிருக்கும் கருவின் தலைமுனையிலுள்ள வெளி அணுப்படலக் குழிவு.

storm : புயல்நிலை : 1. அறிகுறிகள் மிகைப்படுத்தல். 2. ஒரு நோய் வளர் நிலையில் தீவிர திருப்பம்.

stomy : ஸ்டோமி : ஒரு திறப்பை உருவாக்கும் அல்லது ஒரு இடைத்தொடர்பு குறிக்கும் கூட்டுச் சொல்.

stone : கல் : உடலின் உள் உறுப்புகளில் ஏற்படும் கற்கள்.

இது கனிமப் பொருளின் சேர்க்கையால் திசுக்களுக்குள் உண்டாகலாம். கற்கள் நாளங்களில் நகரும்போது வலியும் அடைப்பும் நிகழும்.

stool : கழிமலம்; நரகல்; மலம்.

stove-in chest : விலா எலும்பு முறிவு; புதை குத்து மார்பு : மார்புக்கூட்டெலும்புகளில், முன்புறம் அல்லது பின்புறம் பல முறிவுகள் ஏற்படுதல் அல்லது அத்தகைய முறிவுகளின் கலவை.

strabismometer : மாறுகண் அளவி : மாறுகண் நிலையை அளக்கும் கருவி.

strabismus : மாறுகண் : கண்களால் ஒரிடத்தில் நிலைத்து நிற்க முடியாமை; ஒருக் கணிப்புப் பார்வை.

strabotomy : மாறுகண் அறுவை : ஒருக்கணிப்புப் பார்வையை சரி செய்ய, ஒன்று அல்லது மேற்பட்ட கண்தசைகள் அல்லது அவற்றின் தசை நாண்களை வெட்டுதல்.

straight leg raising test : காலை நேரே மேல்தூக்கும் சோதனை : இடுப்பு நரம்பு பாதிப்பில் நோயாளி நீட்டிய காலை மேலே தூக்குவதைத் தடுக்கும் வலி நிலை. பரிசோதிப்பவரின் கை கொண்டு நீட்டிய காலை

மேல் தூக்க முடியாததற்குக் காரணம் தண்டுவட நரம்பு வேர்கள் சிக்கிக்கொள்வதாகும்.

straight tubule : நேர் நுண்குழல்: விரைவில் வளைவிந்தணுக்குழலிருந்து விரைவலைச் செல்லும் ஒரு நாளம்.

strain : தசை நலிவு; திணறல்; மிகை முயற்சி : அளவுக்குமீறிய உடல் முயற்சி காரணமாகத் தசைகளில் ஏற்படும் நலிவு.

stramonium : ஊமத்தை : ஊமத்தைச் செடி; ஊமத்தை இலையிலிருந்து எடுக்கப்படும் கபநோய் மருந்து.

strangulate hernia : நெரிப்புப் பிதுக்கம் : பிதுக்கத்தில் ஏற்படும் நோய்.

strangulated : நெறிக்கப்பட்ட : மூச்சுக்குழாய் குறுக்கப் போதுமான காற்று செல்வதைத் தடுக்கும் நிலை அல்லது ஒரு பிதுக்கத்தில் சிரை வடிப்பை அடைக்கும் நிலை.

strangulation : நெரிப்புத் தடை முறுக்கம் : அழுத்தத்தின் மூலம் குருதியோட்டத்தைத் தடுத்தல்.

strangury : நீர்க்கடுப்பு; சொட்டுச் சிறுநீர் : சூடு பிடிப்பதனால் வலியுடன் சிறிதுசிறிதாக சிறுநீர் கழியும்நோய்.

stratified : அடுக்கமைவு : பல அடுக்குகளாக அமைக்கப்பட்ட.

stratum : படலம்; தோலடுக்கு : தோலின் புற அடல் படலம்.

எ-டு: சொரசொரப்புப் படுகை; வழவழப்புப் படுகை.

strawberry-mark : செம்மறு : மென் சிவப்பு நிறமான உடலின் நிலை மச்சம்.

strawberry tongue : செந்நாக்கு: நாக்கில் தசைப்பற்றுக்கள் செந்நிறச் சிறு முகிழ்கள் நீட்டிக் கொண்டிருத்தல். இந்தச் செம் படலம் நீங்கியதும் நாக்கு முற்றிய ஸ்டிராபரி என்ற சிவப்புப் பழம் போன்று சிவந்திருக்கும். இது செம்புள்ளி நச்சுக் காய்ச்சலின் அறிகுறி.

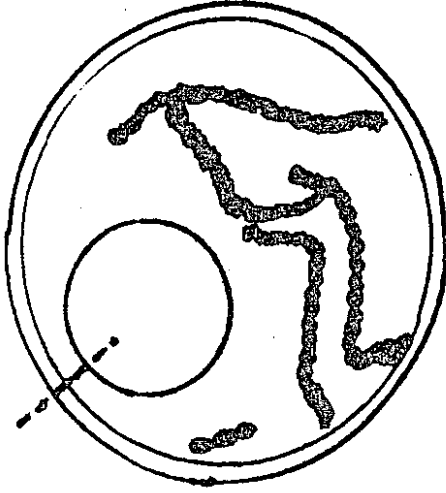
strephosymbolia : திருப்பிய தோற்றம் : கண்ணாடியில் தெரிவது போல் பொருட்கள் மறு தலையாகத் தோற்றம் தெரிவது.

Streptobacillus : சங்கிலி வரிசை கோல்வடிவக் கிருமி : ஸ்ட்ரெப் டோபேசில்லஸ் உருவை வெருவாக மாற்றக்கூடிய கிராம். சாயம் ஏற்காத நுண்ணுயிரி வகை.

Streptococcaceae : சங்கிலி வரிசை நுண்ணுயிரி : சங்கிலி வரிசையாக அல்லது இணையாகத் தோன்றும், கிராம் சாயம் ஏற்கும் கோளவடிவ நுண்ணுயிரிக் குடும்பம்.

streptococcaemia : சங்கிலிக் கிருமிக் குருதி : இரத்தத்தில் ஸ்ட்ரெப் டோகாக்கை இருப்பது.

streptococcus : சங்கிலிக்கிருமி:
கிருமிப் பிளப்புக்குப் பின்னரும்



சங்கிலிக் கிருமி

ஒட்டிக்கொண்டிருக்கும் நோய்க் கிருமி வகை. இது கிராம் சாயம் எடுக்கும் தன்மையுடையது. இது பல்வேறு நீளமுடைய சங்கிலித் தொடர்களாக அமைந்து இருக்கும். இவற்றில் 'லியூக்கோ சிடின்' என்ற வகை இரத்தத்தில் உள்ள வெள்ளணுக்களைக் கொல்லும்; 'ஹேமேலிசின்' என்ற வகை சிவப்பணுக்களைக் கொல்லும்.

stretch receptors : நெகிழ்வுணர்விகள்.

street virus : தெரு வைரஸ் : இயல்பான அல்லது மரபணு முறையில் மாற்றமடையாத வடிவில் உள்ள வைரஸ்.

strength : வலிமை.

streptodornase : ஸ்ட்ரெப்டோ டார்னேஸ் : சங்கிலி நுண்ம நொதி 'ஏ'வகை ஸ்ட்ரெப்டோ காக்கஸ் உண்டாக்கும் டிஎன்ஏ பிளக்கும் நொதி.

streptokinase : சங்கிலிக்கிருமி நொதி : சில வகைக் குருதிச் சங்கிலிக் கிருமிகளின் வளர்ச்சி யிலிருந்து கிடைக்கும் ஒரு செரிமானப் பொருள். தசை களுக்கிடையிலான கசிவு ஊனீரை விரைவாக அகற்று வதற்குப் பயன்படுகிறது.

streptolysin : ஸ்ட்ரெப்டோலைசின்: குருதியழிவு ஸ்ட்ரெப்டோகாக்கை உண்டாக்கும் ஹீமோலைசின்.

streptomyces : சங்கிலிப்பூஞ்சனம் : பல (நோய்) உயிரி எதிர்ப்பிகளுக்கு மூலமாக உள்ள ஆக்டினோமைசஸ் என்னும் வகை சார்ந்த மண்வார் நுண்ணுயிரி வகை.

streptomycin : ஸ்ட்ரெப்டோமை சின் : ஒரு வகை கிருமிகளி லிருந்து கிடைக்கும் கிருமி எதிர்ப்புப் பொருள். காச நோயைக் குணப்படுத்தப் பயன் படுகிறது.

stereognosis : திட்டப் உணர்வு அறிவு : கண்கள் மூடியநிலை யில் கையில் வைக்கப்பட்ட பொதுவான பொருள்களின் அளவு, உருவம், எடை, வடிவம்

அவற்றை உணர்ந்துபொருளை அடையாளம் காணும் திறமை. அது தொடு, இருக்கை, இயக்க உணர்வைச் சார்ந்தது.

stress : அழுத்தம்; அதிர்ச்சி; நெருக்கடி : மனநெருக்கடி அல்லது உளைச்சல் காரணமாக உடலில் ஏற்படும் தளர்ச்சி அல்லது தேய்மானம். இது உடலியல் அல்லது உளவியல் காரணமாக உண்டாகலாம்.

stretcher : தூக்குபடுக்கை : இறந்த, காயம்பட்ட, நோய்வாய்ப்பட்டவர்களை தூக்கிச் செல்ல உதவும் கருவி பொருள்.

striae : படுவரி; நிறமிக் கோடுகள்: அடிவயிற்றின் மேற்பரப்பில் ஏற்படும் படுகைக் கோட்டு வரி அடையாளம். கருவுற்றிருக்கும் போது அடிவயிற்றுத் தோல் நீட்சியடைவதால் இது உண்டாகிறது. முதலில் இது சிவப்பு நிறமாக இருக்கும்; பின்னர் வெள்ளி போல் வெண்மையாக மாறும்.

straited membrane : வரிச் சவ்வுப் படலம்.

striater muscle : வரித் தசை.

striatonigral : கரும்வரிக்கோடு: கரும்பொருளுடன் வரிக்கோடமைப்புகளின் தொடர்பைக் குறிக்கும்.

stricitition : குறைகொள்ளளவு : கரைபொருள் கரைப்பான் கலக்கும்போது இடைவினையால் மொத்தக் கொள்ளளவு குறைதல்.

stricture : குறுக்கம்; வழியடைப்பு; ஒடுக்கம் : நாடி நரம்பு நாளங்களில் திகத் தழும்பு அல்லது சுட்டி காரணமாக குழாய் வழி குறுகுவதால் உண்டாகும் நெரிசல் கோளாறு.

stricture rectam : மலக்குடல் சுருக்கம்.

stricture urethra : சிறுநீர்ப்புற வழி சிறுத்தல்.

stricturisation : உள்அளவு குறுக்கல் : உள்ளளவைக் குறுக்கும் செய்முறை.

strictureplasty : குறுக்கச் சீரறுவை : குடல் குறுக்கத்தை நெடுக்கில் கீறி குறுக்காகத் தைத்து, விரிவடையச் செய்யும் அறுவை.

stridor : கரகரப்பு மூச்சோட்டம்; மிகை மூக்கொலி; மூச்சிரைப்பு : இடுங்கிய வழியில் காற்று செல்வதால் உண்டாகும் கரகரப்பான ஒலியுடன் மூச்சுவிடுதல்.

string sign : கயிற்றுக்குறி : க்ரான் நோயில் எக்ஸ்ரே படத்தில் தெரியும்படியான நிறப் பொருளின் மெல்லிய கோடு.

striocerebellar : வரிவுடல சிறு மூளைய : சிறுமூளை மற்றும் வரிஉடலம் தொடர்பான.

strip : உரி : 1. ஒரு குழல் அல்லது கால்வாய் மேலாக வில்லை ஒட்டி உட்பொருட்களை வெளியேற்றல். 2. ஒரு சிரையை அதன் நெடுக்கு அச்சில் தோலடியில் வெட்டியெடுத்தல்.

stroke : மூளை வலிப்பு; மூளைவாதம்; தாக்கம் : மூளையில் இரத்த நாளத்தில் உண்டாகும் அடைப்பால் ஏற்படும் திடீர் வலிப்பு நோய். இதனால், ஒரு புறமாகச் செயலற்ற தன்மையூட்டும் வாத நோய் உண்டாகலாம்.

stroma : உயிரணுத்தாங்கி : உயிர்ம உட்பிழம்புக் கட்டமைப்புக்கூறு.

stromatosis : உட்பிழம்பு பற்று கை : கர்ப்பப்பைத் தசையில் உள்வரிப்பிழம்பு தீங்கில்லா முறையில் உட்செறித்தல்.

stromuhar : குருதியோட்ட அளவி : குருதியோட்டத்தை அளக்கும் கருவி.

strongyloides : குடல்புழு : மனிதரைப் பீடிக்கும் குடல் புழுக்களில் ஒரு வகை.

strongyloidiasis : ஸ்ட்ராங்கிலாய்டிஸ் பற்று கை : ஸ்ட்ராங்கிலாய்டிஸ், ஸ்டெர்கோராலின் எனப்படும் உருளைப்புழுப்

பற்று கை, அரிப்புத் தடிப்பு, வயிற்றுவலி, மலக்கழிவு, எடையிழப்புடன் தோன்றுதல்.

strontium : ஸ்டிரான்ஷியம் : ஒரு மஞ்சள்நிற அருகிய உலோகம். வேதியியல் பண்புகளில் கால்சியத்தை ஒத்தது. எலும்பில் உள்ளது. இதன் ஓரகத் தனிமங்கள் (ஐசோடோப்) உருத்திரிபுகளைக் கண்டறிய எலும்பை நுண்ணாய்வு செய்யப் பயன்படுகிறது.

strontium-90 : ஸ்டிரான்ஷியம்-90 : ஒரு கதிரியக்க ஓரகத் தனிமம் (ஐசோடோப்). ஓரளவு நீண்ட 'அரை ஆயுள்' (28 ஆண்டுகள்) உடைய எலும்புத் திசு உற்பத்தி குறைவாக இருக்கும் இடங்களில் இது எலும்புக்குள் இணைக்கப்படுகிறது. இது அணுக்கதிர் வீச்சின் மிக அபாயகரமான அமைப்பானாகும்.

strophanthine : ஸ்டிரோஃபாம் தைன் : இருதய தசை வலிமை யூட்டும் தாவர நச்சுப்பசை மருந்து. இது 'டிஜிட்டாலிஸ்' என்ற செடி மருந்து போன்றது. ஆனால், அதைவிட விரைவாகச் செயற்படக்கூடியது. சில சமயம் நரம்பு ஊசி மூலம் கொடுக்கப்படுகிறது.

struma : கழலை; கழுத்துக்கட்டி: பல்கேரியாவிலுள்ள ஸ்ட்ரு

மாந்திப் பகுதியில் இந்நோய் மிகுந் திருப்பதால் இப்பெயர்.

Strumpell-Marie disease : ஸ்ட்ரூம்பெல்-மேரி வியாதி : அடால்ஃப் ஸ்ட்ரூம்பெல் எனும் ஜெர்மன் மருத்துவர் மற்றும் ஃபிரெஞ்சு மருத்துவர் பியர் மேரியின் பெயர் கொண்ட முதுகெலும்பு மூட்டுப் பிடிப்பு அழற்சி.

strurite : ஸ்ட்ரூரைட் : மக்னீசியம், அமோனியம் ஃபாஸ்ஃபேட்டாலான சிறுநீர்ப் பாதைத் தொற்றுக் கல்.

stump : துண்டித்த உறுப்படி : வெட்டியெடுக்கப்பட்ட பிறகு மீதியுள்ள ஒரு உறுப்பின் அடிப்பகுதி.

stunting : வளர்ச்சிக் குறைதல் : நாட்பட்ட வியாதி அல்லது நெடுநாள் ஊட்டக் குறைபாட்டால் எடை அதிகமாகாமல் இயல்பான வளர்ச்சி இல்லா நிலை.

strychnine : எட்டிச் சத்து; எட்டிக்காய் : நரம்பு மருந்தாகப் பயன்படுத்தப்படும் நச்சு மருந்து. இது எட்டிக்காயி லிருந்து எடுக்கப்படுகிறது.

student's elbow : மாணவர் முழங்கை : பசை நீர்ச் சுரப்பி வீக்கம்.

stupe : ஒற்றடம்; நீர் ஒற்றடம் : மருத்துவமுறைப்படி ஒற்றடம்

கொடுத்தல். வலி நீக்குவதற்காக இவ்வாறு செய்யப்படுகிறது. எரிச்சலைத் தடுக்கக் கர்ப்பூரத் தைலம் சேர்க்கப்படுகிறது.

stupefacient : உணர்வுமயக்க மூட்டி : 1. உணர்வு மயக்கம் தூண்டுதல். 2. உணர்வு மயக்கம் உண்டாக்கும் பொருள்.

stupor : உன்மத்த நிலை; அரை மயக்கம் : செயலற்ற திகைப்பு நிலை; மதிமயக்க நிலை; உணர் விழந்த தன்மை; மந்த நிலை.

Sturge-Weber syndrome : தோல் புறப்படல அழற்சி : பிறவியில் உண்டாகும் தோல் புறப்படல அழற்சி நோய். இது மண்டையோட்டின் உள்ளேயிருக்கும் நாளங்களில் தந்துகி மாற்றங்களினால் ஏற்படுகிறது. இதனால், காக்கை வலிப்பு போன்ற மூளைநோய்கள் உண்டாகின்றன.

stutter : திக்குப் பேச்சு; திக்குதல்.

stuttering : தெற்றிப் பேசுதல் : சொல்லப்பட்ட வார்த்தையின் முதல் எழுத்தை திரும்பத் திரும்பத் திக்கிப் பேசும் பேச்சுக் குறைப்பாங்கு. 2. வியாதி இடையிடையே தீவிரமாதல்.

stye : கண் மயிர்க்கால் கட்டி; இமை வீக்கம்; கண்ணிமைக்கட்டி: கண்ணிமையில் உண்டாகும் சிறுகட்டி; இமை வீக்கம்; கண் கட்டி; இமைக் குரு.

stylelet : துருவுகம்பி : 1. ஒரு புழைக்குழல் அல்லது குழல் கருவிக்குள் உள்ளிட்டு விறைப் பாக்கும் அல்லது உள்வழியை சுத்தம் செய்யும் கம்பி. 2. மெல்லிய சலாகை.

stylo : மென்கம்பி; முனை : பொட்டெலும்பின் முள் எலும்புத் துருத்தம்.

stylohyoid : நாவடி முள்ளெலும்பு சார்ந்த.

styloid (styloid process) : பொட்டு முள்ளெலும்பு : பொட்டெலும்பின் புறநீளமான முள்ளெலும்பு.

styloiditis : முள்ளென்பழற்சி : முள்ளென்புத் துருத்த அழற்சி.

stylomastoid : முள்முகையென்புசார் : பொட்டெலும்பின் முள்ளெலும்புத் துருத்தம் மற்றும் முகையுருத்துருத்தம் தொடர்பான.

stylomaxillary : தாடை முள்ளெலும்பு சார்ந்த.

stylus : எழுத்தாணி; வரைவி : 1. கூர்கருவி, 2. துருவு கம்பி அல்லது மெல்லிய கம்பி அல்லது ஊசி கொண்டு விறைப்படையச் செய்தல், கால்வாயை சுத்தப்படுத்தல். 3. ஒரு குச்சி வடிவான முனை கொண்ட மருந்துப் பொருள்.

styptic : குருதி உறைவி; குருதி தடுப்பி; குருதி உறைப்பி : குருதி வடிவதை நிறுத்தும் மருந்து. குருதி ஒழுக்கு தடுப்பான்.

subacute : இடைநிலை; முனைப்புக்குறைவான : முனைப்புநிலைக்கும் நாட்பட்ட சீர்கேட்டிற்கும் இடைப்பட்ட நிலை குறைத் தீவிரம்.

subanal : மலவாய் அடுத்த : மலவாய்க்கு அடுத்துக் கீழுள்ள.

subarachnoid space : சிலந்திச் சவ்வு இடைவெளி : சிலந்திச் சவ்வுக்குக் கீழே, அதற்கும் மூளையின் அடிச் சவ்வுப் படலத்திற்குமிடையில் உள்ள இடைவெளி. இதில் மூளைத் தண்டுவட நீர்மம் அடங்கி உள்ளது.

subcapsular : உறையடி : உறைக் கடியில், பெருமூளை உறையை குறிக்கும்.

subclass : துணைவகை : இளக்குழுமத்துக்கு மேலான, ஒரு துணை வகையான, வகுப்புத் தொகுப்பு முறை.

subclavian : கழுத்துப் பட்டை அடியில்; காரையடி : கழுத்துப் பட்டை எலும்புக்கு அடியில் உள்ள.

subclinical : போதிய மருத்துவக் காரணம் இன்மை; நோய்க்குறி

தோன்றா : அடையாங் காணத் தக்க நோயை உண்டாக்கு வதற்குப் போதிய மருத்துவக் காரணம் இல்லாதிருக்கிறது.

subclone : துணைமுளைவாக : முளை வகையில் உருவாகும் மாற்றமடைந்த செல்லின் வழித் தோன்றல்.

subconscious : அரையுணர்வுத் தளம்; உள்மனம்; அடிமனம்; அகமனம் : அரையுணர்வுநிலை; உள்ளத்தின் அடியுணர்வுத் தளம்.

subconsciousness : அடியுணர்வுத்தன்மை : ஒருவர் உணர்ந்தறியாமல் மனம் செயல்படும் நிலை.

subcortex : புறணியடி : பெரு மூளைப் புறணிக்கு அடியில் உள்ள மூளையின் ஒரு பகுதி.

subcostal : விலா எலும்பின் அடியில்.

sub costal vein : கீழ்விலாச் சிகை.

sub-culture : கிருமி மறுவளர்ப்பு.

sab-cutaneous : தோலுக்கு அடியில்; தோலடி.

subdural : மூளை நடு உரைகீழ்.

suberosis : தக்கை நோய் : தக்கைத்தூள் மற்றும் பெனிசிலியம் போன்ற பூஞ்சைக் காளானின் பாதிப்பில் ஏற்

பட்ட, வெளிநிலை ஒவ்வாமை நுண்ணறையழற்சி.

subfamily : துணைக்குடும்பம் : ஒரு குடும்பம் மற்றும் ஒரு குழுவினத்துக்கு இடையே உள்ள வகுப்பு தொகுப்பு முறைப்பிரிவு.

subfebrile : சிறிது காய்ச்சலான : உடலின் வெப்ப நிலை சற்று கூடுதலாக இருக்கும்போது ஏற்படும் காய்ச்சல் உணர்வு.

subfrontal : நெற்றிமடலடி : நெற்றிமடலுக்கு அடியில் அமைந்துள்ள.

subglottic stenosis : குரல்வளையடிக் குறுக்கம் : தொடர்ந்து மூச்சுக் குழாயுள் குழல் செலுத்தலால், குரல் வளையின் கீழ்ப்பகுதி அல்லது மூச்சுக்குழலின் மேல்பகுதி ஒடுங்கியிருத்தல்.

subgrondation : எலும்படியிறக்கம் : மண்டையோட்டு எலும்பு முறிந்து ஒரு பகுதி மற்றொன்றுக்குக் கீழமைந்த நிலையிலுள்ள எலும்பு முறிவு.

subhyoid : உவையென்படி : உவையென்புக்குக்கீழ்.

sub-involution : கருப்பைச் சுருங்காமை : குழந்தை பிறந்த பின் குறிப்பிட்ட காலத்திற்குள் கருப்பை குறிப்பிட்ட அளவுக்குச் சுருங்காதிருத்தல்.

subjective : தன்னுணர்வு : மற்றவர்களுக்குப் புலனாகாமல், தன் உள்ளுணர்வால் உணர்ந்து அறிதல்.

subjective global assessment: சான்றுசார்முடிவு : கிடைக்கும் எல்லா சான்றுகளினடிப்படையில் மருத்துவர் முடிவு செய்து, அறுவை சிகிச்சைக்கு முன் தகுதிச் சான்றிதழ் தருதல்.

sublimate : பதங்கம்; ஆவி உறைபடிவு; வளிமமாதல் : சூடேற்றி பின்னர் கெட்டியாக ஆறவிடப்பட்ட பொருள்.

sublimation : பதங்கமாதல் : 1. ஒரு திடப்பொருள் நேரடியாக வளியமாதல். 2. முதல் நிலைத் தூண்டல், ஏற்கப்படக்கூடிய செயலாக மாறியமைதல்.

sublime : வளியமாக்கு : 1. சுவைத்து ஆவிநிலைக்கு கொண்டு வந்து பின் குளிரவைத்து கெட்டியாக்கு. 2. உணர்வுகளை விழித்தெழச் செய்தல்.

sublingual : நாக்கடியில்; நாவடி.

sublinguitis : நாவடியழற்சி : நாவடிச் சுரப்பியின் அழற்சி.

subluxation : அரைகுறை மூட்டுப் பெயர்வு; மூட்டு நழுவல்; மூட்டுப் பிசகுதல் : ஒரு மூட்டு அரைகுறையாக இடம் பெயர்ந்திருத்தல்.

submammary : முலையடி : மார்புச் சுரப்பிக்குக் கீழே.

submandibular : தாடையடி; தாடையின்கீழ்; கீழ் தாடையடி : கீழ்த் தாடைக்குக் கீழே.

submandibularitis : கீழ்த்தாடையடி அழற்சி : புட்டாலம்மையில் போல் கீழ் தாடையடி சுரப்பியை பாதிக்கும் அழற்சி.

submaxillary : கீழ்த்தாடை சார்ந்த; கன்ன எலும்படி : கீழ்த் தாடைக்கு அடியிலுள்ள.

submentovertical : தாடை நெடுக்கு அளவு : குழந்தை பிறப்பில் இமை முதலில் தோன்றும் போதுள்ள குழந்தைத் தலையின் நீட்டளவு.

submersion syndrome : மூழ்கல் நோயியம் : மூச்சிழப்பு, நீலம் பாரித்து, காய்ச்சலும் உள்ள நீரில் மூழ்கியது போன்ற நிலை.

submicron : நுணங்கணு : சிறப்பு நுண்ணோக்காடியில்லாமல் பார்க்க முடியா நுண்ணணு.

submucous : சளிச்சவ்வின் கீழ்; சளிச் சவ்வின் கீழிருக்கிற.

subnarcotic : அரைத்தூக்கமூட்டுகிற : ஏறத்தாழ தூக்க மயக்கம் ஊட்டுகிற; இளமறமறப்பூட்டுகிற.

subnasal : மூக்கடி : மூக்கின்கீழ் அமைந்துள்ள.

subnasale : நாசியடி : மூக்குப் பிரிசுவர், நடுக்கோட்டுத் தளத்தில் மேலுத்துடன் இணையுமிடம்.

subneural : நரம்புக்கணுவடி : நரம்புக் கணுவுக்கு அடுத்துக் கீழுள்ள நரம்படி.

subnormality : இயல்பு நிலைக்குக்கீழ் : இயல்பு நிலைக்குக் குறைந்த தன்மை. மன வளர்ச்சி முழுமை பெறாதிருக்கும் நிலை. இது மருத்துவச் சிகிச்சையினால் குணமாகி விடக்கூடியது.

suboccipital : பிடரியெலும்படி; பிடரியடி; பின் உச்சியடி : பிடரி எலும்பின் கீழுள்ள.

subocular : கண்ணடி : கண்ணின் கீழுள்ள கண்கோளத்தின் அடியில்.

suboesophageal : உணவுக் குழாயடி : உணவுக் குழாய்க்கு அடியிலுள்ள.

suborbital : கட்டுழியடி : கட்டுழியின் கீழுள்ள.

suborder : துணைவகுப்பு : வகுப்புக்கும் தொகுப்புக்கும் இடையிலுள்ள வகுப்பு தொகுப்பு வகை.

subperiosteal : எலும்புச் சவ்வடி; எலும்புப் புறவடி : எலும்புகளை மூடியுள்ள சவ்வுக்கு அடியிலுள்ள.

subpharyngeal : தொண்டையடி : தொண்டையின் அடியிலுள்ள.

subphrenic : உதரவிதானம் கீழ்; விதானவடி : உதர விதானத்திற்கு அடியிலுள்ள.

subphylum : துணையினம் : இனத்துக்கும், வகுப்புக்கும் இடைப்பட்ட வகுப்பு தொகுப்பு முறைவகை.

subpilose : சிறிது மயிர் மூடிய.

subpleural : நுரையீரல் உறையடி; நுரையீரல் உறைக்கு அடியில் உள்ள.

subretinal : கண்விழித்திசைகீழ்.

subsacral : குத எலும்பு முன் : மனிதரின் முக்கோணக் குத எலும்பின் முன்னுள்ள.

subscapular : தோள்பட்டை எலும்பு முன்.

subserous : நிணநீர்ச் சவ்வடி : நிணநீர்ச் சவ்வின் கீழுள்ள.

subspecies : துணைவகை : ஒரு வகைப் பிரிவுக்கும் கீழான வகுப்பு தொகுப்பு முறைப்பிரிவு.

subspinale : முள்ளடி : மூக் கெலும்பு முன் மற்றும் மேல் தாடை முகட்டுக்கும் இடைப்பட்ட மிகவும் பின்னமைந்த நடுக்கோட்டிடம்.

substance : பொருள்; பண்டம் : பருப்பொருள் அல்லது மூலக் கூறு அல்லது பிராணி அல்லது தாவர மூலக்கூறுகள் தொகுதி.

வடிவற்ற பொருளில் அமைப்புக்கூறுகள் பொதிந்திருத்தல்.

substantia alba : வெண்பொருள்: பெரும்பாலும் நரம்புகளாலான, மூளை மற்றும் தண்டு வடத்திலுள்ள வெண்பொருள்.

substernal : மார்பெலும்படி : மார்பெலும்புக்குக் கீழுள்ள.

substitution : மாற்று; பதிலீடு; பகரம் : ஒரு கூட்டுப்பொருளில், ஒரு அணு அல்லது குழுவுக்கு பதிலாக வேறொன்றினையிடுதல். 2. ஏற்றுக் கொள்ளப்பட முடியாத ஒன்றுக்கு பதிலாக ஏற்றுக் கொள்ளப்படக்கூடிய ஒன்றைக் கொள்ளும் அடிமன பாதுகாப்பு முறை.

substrate : நொதியுணவு வினைப்படு பொருள் : ஒரு நொதியில் வினைப்படுத்தப்படும் ஒரு குறிப்பிட்டபொருள்.

substructure : அடியமைப்பு : வெளிப்பரப்புக்கு அடியிலுள்ள ஒரு திசு அல்லது அமைப்பு.

subsultus : தசை நடுக்கம்; நடுக்கியக்கம் : நச்சுக் காய்ச்சல் (டைஃபாய்டு) போன்ற கடுங்காய்ச்சலின்போது, மணிக்கட்டின் தசைகளும் தசை நாண்களும் நடுக்கமுறுதல்.

subthalamus : தாலச்சு அடி; தாலமஸ் : பெருமூளைக் காம்பு,

தலைம அடி, நடுமூளை இவற்றுக்கிடையேயுள்ள இடைமூளை.

subthoracic : மார்புக்கூட்டடியில்.

subtribe : மரபுக்குழுவடி : மரபுக்குழுவுக்கும் இனத்துக்கும் இடைப்பட்ட வகுப்பு தொகுப்பு முறை வகை.

sub-vertebral : தண்டெலும்பின் கீழுள்ள.

subvolution : அடிதிருப்பல் : திசுக்கள் ஒட்டிக் கொள்ளாமலிருக்க, சீதச்சவ்வு மடிப்பு ஒன்றைமேல் திருப்பல்.

succimer : நச்சு மருந்து : குழந்தைகளில் காரீயத்தால் நஞ்சு நிலையுள்ளபோது, சிகிச்சைக்குக் கொடுக்கப்படும் வாய்வழி மருந்து.

succinate : சக்சினேட் : சக்சினிக் அமிலத்தின் உப்பு.

succinic acid : சக்சினிக் அமிலம்: டிரைகார்பாக்சிலிக் அமில வகையில் இடையிலுள்ளது.

succus (succulence) : உடல் திசு நீர்மம்; சாற்றுச் செறிவு; சாறு : சாறு தசைக் கண்ணிறுக்கத் தன்மை.

suck : உறிஞ்சு : 1. வாய் கொண்டு உள்ளிழுத்தல். 2. மார்பு உள்ளிழுத்தல்.

sucking wound : உள்ளடங்கிய காயம் : மார்புச் சுவர்க் காயம், நுரையீரலுறையை பாதித்து.

sucralfate : சுக்ரால்ஃபேட் : சுக்ரோஸ் ஆக்டா சல்ஃபேட் டின் ஒரு உப்புமூல அலுமினிய உப்பு. வயிற்றுப் புண்ணில் அது அமில சுரப்பை பாதிக்காது. ஆனால் நார்மூல அணுவை வளர்ச்சிக் காரணி மற்றும் புண்ணின் அடிப்பகுதியுடன் இணைந்து பெப்சின் மற்றும் அமிலம் தொடர்பைக் குறைக் கிறது.

sucrase : சுக்ரேஸ் : இரு சேக் கரைடுகளை ஒரு சேக்கரை டாகப் பிரிக்கச் செயலூக்கி யான ஹைட்ரோலேஸ்.

sucrose : சுக்ரோஸ்; சர்க்கரை : கரும்பு வெல்லம், கரும்பு சர்க்கரை, வள்ளி சர்க்கரை, மாப்பாகு ஆகியவற்றிலிருந்து எடுக்கப்படுகிறது. இது உடலில் நீரால் பகுத்தல் மூலம் டெக்ஸ்டிரோஸ் ஃபிரக்டோஸ் ஆகப் பகுக்கப்படுகிறது.

sucrosemia : சுக்ரோஸ்குருதி : இரத்தத்தில் சுக்ரோஸ் இருத்தல்.

sucrosuria : சிறுநீர்ச் சுக்ரோஸ்; சிறுநீர்ச் சர்க்கரை : சிறுநீரில் சுக்ரோஸ் இருத்தல்.

sudamina : வியர்க்குரு; வியர் வைக்கட்டி.

sudan blindness : சூடான் குருடு.

sudatory : புழுக்க மருந்து : வியர்வையூட்டும் மருந்து.

sudden death : திடீர் மரணம் : முன்பு பார்க்க உடல் நலத் துடனிருந்தவர், சில நிமிடம் அல்லது சிலமணி நேரத்துக்குள் நோய் வாய்ப்பட்டு இறத்தல்.

sudomotor : எச்சில் தூண்டு : உமிழ்நீர் சுரப்பிகளை தூண்டும்.

sudoriferous : வியர்வைச்சுரப்பி: வியர்வையை வெளிப்படுத்துகிற சுரப்பி.

sudorific : வியர்வை மருந்து : வியர்வையைத் தூண்டும் மருந்து.

suffocation : மூச்சுத் திணறல்; மூச்சடைப்பு.

suffusion : நைப்பு; மேற்படர்வு : 1. வெளியேறிவடிதல். 2. வெளிப் பரப்பு சிவத்தல். 3. ஒரு நீர்மத் தால் ஈரமடையும் நிலை.

sugar : சர்க்கரை : மருந்தின் சர்க்கரைப் பூச்சு; வெல்லச் சத்து; சர்க்கரைச் சத்துப் பொருள்.

sugar reaction : சர்க்கரை வேதியியல் மாற்றம்.

suggestibility : வசிய நிலை : வசியத்திற்கு ஆட்பட்ட நிலை; கருத்துத் தூண்டுதலுக்கு உட்

பட்ட தன்மை. இது குழந்தைகளிடம் மனவளர்ச்சிக் குறைபாட்டையும், வயது வந்தவர்களிடம் இசிவு நோயையும் உண்டாக்கும்.

suggestion : உளத்தூண்டுதல் : ஒருவர் தருக்க முறைக் காரணமின்றி ஒரு கருத்தை முழுமையாக ஏற்றுக் கொள்ளும்படி செய்தல். ஒரு நோயிலிருந்து மீள முடியாதென நம்பிக்கையிழந்திருக்கும் நோயாளியிடம் அவரது நோய் குணமாகி விடும் என்ற நம்பிக்கையை ஊட்டுதல், சூசிப்பித்தல்.

suicide : தற்கொலை : ஒருவர்தன் உயிரை தானே போக்கிக் கொள்ளும் செயல்.

suicidology : தற்கொலையியல் : தற்கொலைகளின் காரணங்கள், முன்னறிதல் மற்றும் தடுத்தல் பற்றிய பாடம்.

subactum : சல்பேக்டம் : பெனிசிலினை பாதுகாக்கும் பீட்டாலாக்டமேனஸ் தடுப்பி.

sulcus : கோட்டுக்குழிவு; வரிப்பள்ளம்; ஆழ்வடு : பிளவு குறிப்பாக மூளையில் உள்ளது அல்லது சிறுபள்ளம்.

sulfametopyrazine : சல்ஃபாமெட்டொப்பைராசின் : சிறுநீர்க்கோளாறுகளுக்குப் பயன்படுத்தப்படும் சல்ஃபோனாமைடு

என்ற மருந்து. இது நீண்டகாலம் வேலை செய்யக் கூடியது.

sulphacetamide : கல்ஃப்சிட்டாமைடு : கண் சொட்டு மருந்தாகவும் சிறுநீர்க் குழாய்க் கோளாறுகளுக்காகவும் பயன்படுத்தப்படும் ஒரு சல்ஃபோனாமைடு மருந்து.

sulphadiazine : சல்ஃபாடையாசின் : பல்வேறு நோய்களைக் குணப்படுத்தப்படும் ஓர் ஆற்றல்வாய்ந்த சல்ஃபோனாமைடுக் கூட்டுப்பொருள்.

sulphadimethoxine : சல்ஃபாடிமெத்தாக்கின் : சிறுநீர் நோயைத் தடுக்கப் பயன்படும் ஒரு சல்ஃபோனாமைடு மருந்து.

sulphadimidine : சல்ஃபாடைமிடின் : சல்ஃபோனாமைடு மருந்துகளில் ஆற்றல் மிகுந்ததும், நச்சுத் தன்மை குறைந்ததுமான மருந்து. இதன் பக்க விளைவுகள் மிகக்குறைவு, குழந்தை மருத்துவத்தில் மிகவும் பயன் உடையது.

sulphaemoglobinaemia : சல்ஃபேமோகுளோபினேமியா : இரத்தத்தில் சல்ஃபாமெத்தியாகுளோபின் சுற்றோட்டமாக ஓடும் நிலை.

sulphafurazole : சல்ஃபாஃபரசோல் : மூச்சுக்குழாய், சிறுநீர்க் குழாய் நோய்களில் முக்கிய

மாகப் பயன்படுத்தப்படும் ஒரு சல்ஃபோனாமைடு.

sulphamethazine : சல்ஃபாமெத் தாசின் : குழந்தை மருத்துவத் தில் மிகுதியாகப் பயன்படுத்தப் படும் சல்ஃபாடிமிடின் என்ற மருந்தின் வணிகப் பெயர்.

sulphamethizole : சல்ஃமா மெத்திசோல் : சிறுநீர்க்குழாய் கோளாறுகளில் பெரிதும் பயன்படும் சல்ஃபோனாமைடு.

sulphaemoglobin : சல்ஃப்ஹீ மோகுளோபின் : ஹைட்ரேஜன் சல்ஃபைடு மற்றும் ஃபெர்ரிக் நிலை இரும்பும் சேர்வதால் உண்டாகும் பஸ்கூட்டுப் பொரு ளான சல்ஃப்மெட்ஹீமோ குளோபின்.

sulphamethoxazole : டிரைமெ தாப்ரினிடன் : டிரைமெதாப்ரினிடன் சேர்த்து பயன்படுத்தப் படும் சல்ஃபானாமைடு தயாரிப்பு.

sulphasalazine : சல்ஃபாசாலசின் : குடல் அழற்சியைக் குணப்படுத்தப் பயன்படும் ஒரு சல்ஃபோனாமைடு மருந்து.

sulphobromophthalein : சல்ஃ போபுரோமோஃப்தலீன் : கல் லீரல் இயக்கச் சோதனைக்குப் பயன்படும், கந்தகம் மற்றும் ரோமின் சேர்ந்த கூட்டுப் பொருள்.

sulphonamides : சல்ஃபோனாமைடுகள் : நோய்க் கிருமிகளைக் கொல்லும் வேதியியல் பொருள்களின் தொகுதி. இது வாய்வழி உட்கொள்ளப்படுகிறது. இவை இரத்தத்தில் குறிப்பிட்ட அளவு செறிந்திருக்க வேண்டும். இவை வளர்சிதை மாற்றத்தை எதிர்க்கக் கூடியவை. ஃபோலிக் அமிலம் உருவாவதை இவை தடுக்கின்றன.

sulphones : சல்ஃபோன்கள் : டாப்சோன் போன்ற செயற்கை மருந்துகளின் ஒரு தொகுதி, தொழு நோய்க்கு இவை பயன்படுகின்றன.

sulphonylureas : சல்ஃபோனிலூரியாக்கள் : சல்ஃபோனாமைடு வழிப்பொருள்கள் கணையத் திலிருந்து கணையநீர் (இன்சலின்) சுரப்பதை அதிகரிக்கிறது. நீரிழிவு நோயில் கணையநீர் ஊசி போடுவதைத் தேவையற்ற தாக்குகிறது.

sulphur : கந்தகம் : கரையாத மஞ்சள் நிறத் தூள். ஒரு காலத்தில் சொறி சிரங்குக்குக் கந்தகச் சிரங்குக்குக் கந்தகக் களிம்பு மருந்தாகப் பயன்பட்டது. இன்றும் முகப்பரு போன்ற தோல் நோய்களுக்குக் கழுவுநீர்மங்களில் பயன்படுத்தப்படுகிறது.

sulphurated : கந்தகமூட்டப்பட்ட : கந்தகத்துடன் சேர்ந்த அல்லது கந்தகம் பொதியப்பட்ட.

sulphuric acid : கந்தக அமிலம் : தொழில் துறையில் பெருமளவில் பயன்படுத்தப்படும், மிகுந்த அரிமானத் தன்மை கொண்ட செறிவு மிக்க அமிலம். இதன் 10% கரைசல் குருதி உறைவுக்கு மிக அரிதாகப் பயன்படுத்தப்படுகிறது.

sulthiam : சுல்தியாம் : காக்கை வலிப்பு நோயில் வலிப்பை நீக்குவதற்குப் பயன்படுத்தப்படும் மருந்து.

sunburn : வேனிற்கட்டி; வெங்குரு : வெயிலினால் முகங்கன்றிச் சிவந்திருத்தல்.

sunray spiculation : சூரியக்கதிர் போன்ற முட்கதிர் தோற்றம் : என்புருவாக்கு திசுப்புற்றில் எக்ஸ்ரே படத்தோற்றம். என்பு சுற்றுரைக்கு செங்குத்தாக அமைந்த தடித்த இழை போன்ற முட்கதிர்போல் காட்சியளிக்கும் எலும்புச் சுற்றுறையின் மறிவினை.

sunscreen : சூரியகாப்பு : புற ஊதா கதிர் வீச்சிலிருந்து தோலை காக்கும் பொருள்.

sunstroke : கதிரவன் வெப்பத் தாக்கம்; வெயில் அதிர்ச்சி; வெப்பத்தாக்கு : வெயில் கடுமையினால் தாக்குண்டு மயக்க மடையும் நோய்.

superacute : திடீர்மிகை : மிகவும் திடீரென, மிகவும் தீவிரமான வெளிப்பாடுகளும், வேகமான முன்னேற்றமுடைய.

superalimentation : மிகைஉணவூட்டம் : பசிக்குத் தேவையானதைவிட அதிகமாக ஊட்டுதல்.

supercilium : கண்புருவம்.

super ego : மேல்மனம் : கீழ் மனத்தின் செயலை இடித்துரைத்தல் கட்டுப்படுத்தும் தன்மை வாய்ந்த மேல்மனம்.

superfamily : மிகைவகுப்பு : வகுப்புக்கும் தொகுப்புக்கும் இடைப்பட்ட தொகை வகைப்பிரிவு.

superfecundation (superfeta-tion/superimpregnation) : மிகைச்சூலுறவு; தொடர் பாலுறவுக் கருவுறுதல் : முன்பே சூல் கொண்டுள்ள நிலையில் மேலும் கருக்கொள்ளும் நிலை.

superfetation : மறுகருபதிப்பு : முதல்முட்டை ஏற்கனவே கருப்பைக்குள் பதிந்த பின்னால் இரண்டாவது முட்டை கருவுற்றுபின் வளர்தல்.

superficial : வெளிப்பரப்பு; மேற்பரப்பு; மேலெழுந்த : உடலின் வெளிப்பரப்புக்கு அருகில், மேலோட்டமான, ஆழமில்லாத.

superinduce : மிகுதூண்டல் : ஏற்கெனவே உள்ள ஒரு பொரு

ளுடன்கூட ஒன்றைக்கொண்டு வருதல் அல்லது தூண்டுதல்.

superinfection : மிகைத்தொற்று: உடலின் இயல்பான நுண்ணுயிர்க்குழுமம், பெரும்பாலும் உயிரி எதிர்ப்புகளால் வெகுவாகக் குறைந்தபின், சந்தர்ப்பவாத நுண்ணுயிர்களின் படை யெடுப்பால் ஏற்படும் தொற்று.

superinvolution : மிகுஉள்ளடங்கல் : குழந்தை பிறப்பிற்குப் பிறகு கர்ப்பப்பையின் அளவு மிகவும் குறைந்துவிடுதல்.

supernatant : மேல்மிதக்கும் : 1. வெளிப்பரப்பில் மிதக்கும். 2. மண்டிப்படிவுக்கு மேல் எஞ்சி உள்ள தெளிவான நீர்மம்.

superior : மேலான; மேலுடல் : உடல் உட்கூறியலில் மேல் இரு பகுதிகள்.

superiormeatus : மூக்குமேலிடுக்கு.

superior venacava : மேல்பெரும் சிரை.

supernatent fluid : மேல்தெளி திரவம்.

supernumerary : மேற்பொருள் எண்ணிக்கை மிகைப்பு; அளவிலா : குறிப்பிட்ட, வழக்கமான, வேண்டிய எண்ணிக்கைக்கு மேற்பட்ட.

supernumerancy tooth : மிகை பற்கள்.

superovulate : மிகுமுட்டைய : வழக்கமான எண்ணிக்கையை விட அதிகமான அளவில் முட்டைகள் உற்பத்தியாதல்.

superovulation : கருவணுப் பெருக்கம்.

superoxide : சூப்பர்ஆக்ஸைடு : அடர் அமில மூலக்கூறு (HO_2 ($\text{H}^+ + \text{O}_2^-$)) இதில் O_2 சூப்பர் ஆக்ஸைடு மூலக்கூறாகும். இது மிகவும் மறிவினை செயல் வடிவ ஆக்ஸிஜன் ஆகும்.

superparasite : ஒட்டொட்டு : ஒட்டுயிரின் ஒட்டுயிர்.

supersaturate : மிகுசெறிவு : இயல்பு நிலைக்கும் அதிகமான செறிவடைவு.

superscription : மருந்தெடு : மருந்துச் சீட்டில் முதலில் எழுதப்படும் குறியெழுத்து. எடுத்துக்கொள் அல்லது முறைப்பட்டியல்.

superstructure : மேல்கட்டமைப்பு : மேற்பரப்புக்கு மேல் உள்ள அமைப்பு.

supervascularisation : மிகை நாளப்பெருக்கம் : கதிரிக்க சிகிச்சையால் புற்று செல்கள் அழிவதைத் தொடர்ந்து இரத்த நாளம் (ஓட்டம்) அதிகரிப்பு.

supinate : அங்கை மலர்வி; மல்லாந்து : உள்ளங்கை மேலிருந்து மாறு திருப்பு.

supination : கை மலர்விப்பு; வெளிப்புரட்டல்; மல்லாத்துதல் : உள்ளங்கை மேற்புறம் இருக்கு மாறு கைவிரித்தல்.

supinator : படுக்கை நிலை; கைக்கீல்தசை : உள்ளங்கையை விரிக்க உதவும் தசை.

supine : மல்லாந்த; படுக்கை நிலை : உள்ளங்கை மேற்புறம் திரும்பியிருக்கு மாறு செயலற்றுப்படுத்திருத்தல்.

supportive bandage : ஏந்துகட்டு, தாங்கு கட்டு.

suppository : உள்வைப்பு; உட்கரை குளிகை; செருகு மருந்து; குதச்செருகு; மல விளக்கி : மலக்குடல், சிறுநீர்த்துளையுள்ளே நுழைந்து அங்கேயே கரைய விட்டு விடப்படும் கூருருளை அல்லது நீருருளை வடிவக்குளிகை.

suppressant : மட்டுப்பகுதி : 1. மட்டுப்படுத்தலைத் தூண்டுதல். 2. சுரப்பு அல்லது கழிப்பை தடுக்கும் பொருள்.

suppression : அழுக்கம்; அடக்கல்; அமிழ்த்தம் : நோய் வகையில் நோயின் போக்கினைத் தடுத்தல்; குருதிப் போக்கினை நிறுத்துதல்; உணர்ச்சி வகையில் உணர்ச்சியை அழுக்கி வைத்தல்.

suppressor cells : மட்டுப்படுத்தும் அணுக்கள் : டீ உதவும் அணுக்களின் செயலை குறைப்பதன் மூலம், விளைவிய விளைவுகளை தடுக்கும் டீ (சிடி8) நிண அணுக்கள்.

suppuration : சீழ்க்கட்டு; சீழாதல்; சீழ்ப்பிடித்தல்; சீழ்மயம் : சீழ்வைத்தல்.

suprabelge : மிகை துருத்தம் : பல்லின் மூடும் பரப்பு நோக்கி குவியும் பல்லின் தலைப்பகுதி.

supracerebellar : சிறுமூளைமேல்: சிறுமூளையின் மேற்பரப்புக்கு மேலாக.

suprachoroid : குருதிப்படல மேல் : கண்களிக் கருநீல குருதிப்படல வெளிப்பக்கம்.

supraclavicular : கழுத்துப் பட்டை எலும்புமேல்; காரை எலும்பின்மேல் : கழுத்துப்பட்டை எலும்புக்கு மேல்நிலையிலுள்ள.

supraclavicular fossa : காரை எலும்பு மேற்குழி.

supracondylar : எலும்பு முனை மேல்; முண்டுமேல் : எலும்பு முனைப் முண்டுப்பொருத்துக்கு மேலேயுள்ள.

supracostal : விலா எலும்புமேல்: விலா எலும்புக்கு மேலேயுள்ள.

supramaxillary : மேல்தாடை : மேல்தாடைக்கு மேற்பட்ட பகுதி.

supranuclear : உட்கருமேல் : 1. மண்டை நரம்புகள் அல்லது தண்டுவட நரம்புகளின் இயக்க நரம்பணுக்களின் தலைப்பக்க. 2. ஒரு உயிரணுவின் உட்கருவுக்கும் சேய்ம ஓரத்துக்கும் இடைப்பகுதி.

supraocclusion : பற்பொருத்து மேல்; பல்வரிசை : பொருத்து தளத்தையும் தாண்டி ஒரு பல்லின் நீண்டிருக்கும் நிலை.

supraorbital : கண்குழிமேல்; விழிக்குழிக்குமேல் : கண்குழிகளுக்கு மேலேயுள்ள.

suprarenal : சிறுநீர்ப்பை மேல்; அண்ணீரகம்; சிறுநீரகமேவி : சிறுநீர்ப்பைக்கு மேலுள்ள.

suprasternal : மார்பெலும்புமேல்: விலா எலும்புகளை இணைக்கும் மார்பு நடுவரை எலும்புக்கு மேலுள்ள.

supraversion : மேல்திருப்பம் : 1. மேல்பக்கம் திருப்புதல், 2. பல்வரிசை பொருத்துக்கோட்டுக்கு வெளியேயுள்ள பல், 3. இருகண்காட்சி மேலே இணைப் பியக்கம்.

supression : அடக்கல்.

supressor : செயல் ஒடுக்கி; வினை அடக்கி.

sura : கெண்டைக்கால்.

suraditos : பிறவிச் செவிடு.

suradity : கேட்புத்திறனில்லா.

sural : கெண்டைச் சதை : பின் காலின் கெண்டைச் சதைப் பகுதி.

suramin : சுரமின் : உறக்கசோய், யானைக்கால் நோய் ஆகிய வற்றில் நரம்புவழிச் செலுத்தப்படும் மருந்து.

surge : மிகுபாய்தல் : ஓரளவு நிலையான அடிப்படை அளவுக்கு மேல் அதிகமாக ஒரு பொருள் பாய்தல்.

surgeon : அறுவை மருத்துவர் : அறுவை சிகிச்சையில் சிறப்புப் பயிற்சி பெற்ற மருத்துவம் பயில் பவர். நோய், காயம், அங்கக் குறை ஆகியவற்றை அறுவை மூலம் அல்லது கைகள் கொண்டு சிகிச்சை செய்பவர்.

surgery : அறுவை மருத்துவம்; அறுவை; அறுவையியல் : உறுப்புத் திரிபுகள், காயங்கள் ஆகியவற்றை அறுவை மருத்துவம் மூலம் குணப்படுத்தும் மருத்துவம்.

surgical : அறுவை மருத்துவம் சார் : அறுவை மருத்துவம் தொடர்பான.

surgical catgut : அறுவைக் குடலியல்.

surgical emphysema : அறுவைக் காற்றடைவு; அறுவைக்

காற்றுத் திணிவு : அறுவை மருத்துவ மயக்கம் அல்லது காயத்தினைத் தொடர்ந்து தோலடித் திசுக்களில் காற்று நிரம்புதல்.

surgical ligature : அறுவை முடிச்சு.

surgical operation : அறுவை மருத்துவம்.

surgical suture : அறுவைத் தையல்.

sutra : குருதிக்குறை நோய் : வெப்பமண்டலக் குருதிக் குறை நோய்.

susceptible : மசிவியல்புடைய : 1. எளிதில் பாதிக்கப்படக்கூடிய அல்லது ஆட்படுகிற, 2. தடை குறைவான.

susceptibility : மசிவியல்பு : நோயினால் எளிதில் பாதிக்கப்படும் தன்மை. நோயை எதிர்க்க முடியாத நிலை.

suspended heart : தொங்கு இதயம் : இதயமும் மார்பும் பிரிந்து எக்ஸ்ரே படத்தில் நடு மார்பில் இதயம் தொங்குவது போல் தோற்றம். இதனால் உடல்நிலை எந்த குறிப்பிட்டத் தகுந்த பிரச்சினையில்லை.

suspension : இடைநிறுத்தம் : 1. எந்த ஒரு உயிர்ப்பியக்க தற்காலிக இடைநிறுத்தம். 2. ஒரு

உடல் பகுதியை தொங்கும் நிலையில் அசையாமலிருக்கும் ஒரு தொங்கும் ஆதரவைக் கொண்டு மருத்துவம் அளித்தல். 3. ஒரு திடப் பொருளின் துகள்கள் ஒரு நீரில் அல்லது மற்றொரு திடப் பொருளுடன் கலந்திருத்தல் கரைந்திருக்கவில்லை. அந்நிலையிலுள்ள ஒரு திடப்பொருள்.

suspensoid : கூழ்மத்தொங்கல் : கலந்துள்ள திடப்பொருள்கள் தொங்கியுள்ள நீர்மத்திலிருந்து தெளிவாக பிரித்தறிய முடிதல்.

suspensory : தொங்கு : 1. ஒரு பிணையம், தசை, எலும்பு போன்ற தாங்குப் பகுதி, 2. ஒரு பகுதியை தூக்கி நிறுத்தச் செய்யும் கட்டு அல்லது தொங்கல் கயிறு.

suspiraton : பெருமூச்சு; நெடு மூச்சு.

sustentacular cells : தாங்கணுக்கள் : மற்ற சிறப்பு நிலை அணுக்களைத் தாங்கும் வெளி அணு அடுக்குள்ள அணுக்கள்.

sustentaculum : தாங்கமைப்பு : மற்றொன்றைத் தாங்கும் அமைப்பு.

sutura : தையல்; மூட்டு : இரண்டு படல எலும்புகள் ஒரு நார் மூட்டில் இணையும் வகை.

suture : அறுவைத்தையல்; தையல் மூட்டு; இணைவு : அறுவை

மருத்துவத்துக்குப்பின் தையலிடுதல்; மண்டையோட்டுப் பொருத்துவாய்; எலும்புப் பொருத்துவாய்.

suturing technique : தையல் நுட்பம்.

suxamethonium : சக்ஸாமெத்தோனியம் : சிறிது காலமே செயல்படும் முனைப்படு நீக்கி தசைத் தளர்த்தி.

svedberg : ஸ்வெட்பெர்க் அளவு: ஸ்வீடன் நாட்டு வேதியியலாரும் நோபல் பரிசு பெற்ற வருமான தியோடார் ஸ்வெட்பெர் பெயராலமைந்து படிவுத் திறனளவு. இது மையவிலகல் கொண்டு தீர்மானிக்கப்படுகிறது.

swab : பஞ்சுத் துடைப்பான்; ஒற்றி; சுருணை; துடைப்பி : அறுவை மருத்துவத்தில் பயன்படுத்தப்படும் உறிஞ்சு பஞ்சுத் துடைப்புத் துண்டு.

swage : 1. ஒரு பகுதியில் குறிப்பாக உள்ள உலோகத்தை வடிவமைத்து அழுந்தப் பொருத்துகிற, 2. ஒரு தையல் பொருளை ஊசிக்குள் பொருத்தல்.

swallow : விழுங்கு : ஒரு பொருளை வாயிலிருந்து வாய்பின்புழை தொண்டை, உணவுக்குழல் வழியாக வயிற்றுக்குள் அனுப்புதல்.

swallowing : விழுங்குதல் : உணவுப் பொருள் வாயிலிருந்து

தொண்டை, உணவுக்குழல் வழியாக இரைப்பைக்குச் செல்லும் இயக்கத்தை செயல்படுத்தும் முதலில் விருப்பச் செயலாகத் துவங்கி அனிச்சைச் செயலாக முடியும் பலபடி நிலைகள் கொண்ட இயக்கம்.

swan-neck : வாத்துக் கழுத்து : தசைத் தொனியழிவு நோயில், தசையழிவின் காரணமாக விளைவான் மெல்லிய வளைந்த கழுத்து.

swarning : மொய்த்தல் : ஒரு வளர்ம ஊடகத்தில் நுண்ணுயிர்கள் பரவியிருக்கும் நிலை.

sweat : வியர்வை : வியர்வைச் சுரப்பிகளிலிருந்து வெளிப்படும் சுரப்பு நீர்.

sweat duct : வியர்வை நாளம்.

sweat gland : வியர்வைச் சுரப்பி.

sweating : வியர்த்தல்.

sweating leath : வியர்வைக் குளியல் : வியர்வை ஏற்படுவதற்காக மேற்கொள்ளும் குளியல்.

sweating-room : வியர்ப்பறை : வியர்வையை ஏற்படுத்தக்கூடிய அறை.

sweat test : வியர்வைச்சோதனை.

sweet's syndrome : ஸ்வீட் (நோயியம்) நோய்க்குறித் தொகுதி : காய்ச்சல், முகம்,

கழுத்து, காலுறுப்புகளில் வலியுடன் தடிப்புப் பத்துகள், வெள்ளணுப் பெருக்கத்துடன் தோன்றும் கோளாறு, கார்ட்டிக்கோஸ்டீராஸ்டீராய்டு சிகிச்சையில் சரியாகிறது. பிரிட்டிஷ் மருத்துவர் ஆர்.டி.ஸ்வீட் பெயராலமைந்தது.

swelling : வீக்கம் : 1. உயிரணுக்களின் எண்ணிக்கை அதிகரிக்காமல், உடலின் ஒரு பகுதி வழக்கத்தை விடப் பெரிதாகத் தல. 2. ஒரு மேடு.

swimmer's itch : நீந்துவோர் அரிப்பு : சில ஸ்கிஸ்டோசோம் புழுக்களின் முட்டைப் புழுக்கள் நிறைந்த நீரில் நீந்துபவர்களின் தோலில் கொப்புளங்கள் ஏற்படுதல்.

swimming pool granuloma : நீச்சல் குள குருணைக்கட்டி : கடற்கரைச் சூழலில் வேலை செய்பவர்களில் எம். மேரினம் உண்டாக்கும் தோலில் உள்ள குருணைக்கட்டி.

sycosis : கத்திப்பரு; நாவிதன் தோற்படை; முகச்சொறி : தாடைத் தோல் நோய்.

sycosis barbae : மயிர்க்கால் நோய்.

sycosis nuchae : பிடரித் தடிப்பு: கழுத்துப் பிடரியில் தோலில் ஏற்படும் தோல் தடிப்பு நோய்.

sylvatic plaque : காட்டுயிர்கொப்புளம் : காட்டெலி அல்லது அணில்களில் பரவியுள்ள, நெறிக்கட்டிய வீக்கத்தழும்பு.

sylvian aqueduct : சில்வியன் நீர்நாளம் : டச்சு நாட்டு உடற்கூறியலாளர் ஃப்ரான்காய்ஸ் சில்வியல் பெயர் கொண்ட மூளையிலுள்ள மூன்றாவது நீரறையிலிருந்து நான்காவது நீரறைக்குச் செல்லும் ஒரு ஒடுக்கக் கால்வாய்.

symballophone : ஒலிகளின் பக்கமறியப் பயன்படும் இருமார்புக் கோட்புப் பகுதிகளைக் கொண்ட ஒரு ஸ்டெதாஸ் கோப்.

sympiont : ஒருங்கொத்துவாழியிர் : மற்றொரு உயிருடன் ஒருங்கொத்து வாழும் உயிரி.

sympiosis : இணைவாழ்வு; கூட்டு வாழ்க்கை : உடலில் இரண்டு அல்லது அவற்றுக்கு மேற்பட்ட உயிரிகள் ஒன்றுக்கொன்று உதவிக் கொண்டும், நன்மை செய்து கொண்டும் இணைந்து வாழ்தல்.

symphepharon : இமை விழி ஒட்டல்; விழி இமை ஒட்டு நோய்; இணைவிமை : கண் விழியுடன் இமை ஒட்டிக் கொள்ளுதல்.

symbolia : தொடு அறிவுத்திறன்: தொடு உணர்வு கொண்டு பொருள்களை கண்டு அறியும் திறன்.

symbolism : குறியீட்டமர்வு : 1. நடைபெறும் ஒவ்வொன்றையும் தனது நினைவுகளின் குறியீடாகக் கருதும் இயல்பல்லாத மனநிலை. 2. உணர்வறியா நிகழ்ச்சிகளை உணர்நிலையில் மாற்று வடிவ பிரதியுருவாகத் தோன்றும் முறை.

symbolisation : உருவக வடிவ மாதல் : இரண்டு பொருட்களுக்கிடையேயான தொடர்பு அல்லது ஒற்றுமை காரணமாக, ஒரு கருத்து அல்லது ஒரு பொருள் மற்றொன்றாகத் தோன்றும் உணர்வில்லா செயல்முறை.

Syme's amputation : மேல் கணுக்கால் துண்டிப்பு : கணுக்கால் மூட்டுக்கு மேலே துண்டித்தல். செயற்கைகால் உறுப்பு பொருத்துவதற்கு இவ்வாறு செய்யப்படுகிறது.

Syme's operation : சைமின் அறுவை : ஸ்காட்லாந்து அறுவை மருத்துவப் பெயர் கொண்ட அறுவை முறை. 1. கணுக்காலுடன் சேர்த்து கணுவெலும்புகளையும் வெட்டியெடுத்தல். 3. சிறுநீர்த்தாரை வெளி அறுவை.

symmelus : உறுப்புகளின் தகரு: காலடிகளுடன் அல்லது இல்லாமல் உறுப்புகள் இணைந்த முதிர்கரு.

symmetry : இருபக்க இயைபு; சம அமைவு; சமச்சீர் : உடலின் இரு பக்கங்களிலும் உள்ள ஒத்த பகுதிகள் வடிவம், அளவு, இருக்கைநிலை ஒத்திருத்தல்.

sympathectomy : பரிவு நரம்பு அறுவை; பரிவு நரம்பு எடுப்பு : பரிவு நரம்பு மண்டலத்தின் ஒரு பகுதியை அறுவை மருத்துவம் மூலம் துண்டித்து எடுத்தல்.

sympathetic : பரிவு : 1. பரிவு நரம்பு மண்டலம் தொடர்பான. 2. பரிவால் உண்டாகும், பரிவு தொடர்பான.

sympathetic ganglion : பரிவு நரம்பு முடிச்சு.

sympathetic nerve : பரிவு நரம்பு.

sympathetic nervous system : பரிவு நரம்பு மண்டலம் : முதுகந்தண்டெலும்பின் மேல், கீழ்ப்பகுதிகளுக்கு முன்புறத்தில் உட்புறமாக நெருக்கமான நரம்புகளின் ஒரு தொகுதியினால் இணைக்கப்பட்டு பரவலாக அமைந்திருக்கும் நரம்புகளின் தொகுதி. இது தானியங்கும் நரம்பு மண்டலத்தின் ஒரு பகுதி. சூழ்நிலையின் தேவைகளுக்கேற்ப உடல் உடனடியாக வலுவான நடவடிக்கை எடுக்க உதவுவது. இம்மண்டலத்தின் முக்கிய பணி. எ-டு: அபாயம் நேரிடும்

போதும், மனக்கிளர்ச்சி ஏற்படும்போதும் செயற்பட தூண்டுவது இந்நரம்பு மண்டலமே யாகும். தானியங்கும் நரம்பு மண்டலத்தின் இன்னொரு பகுதி துணைப்பரிவு நரம்பு மண்டலமாகும். உடலினைப் பேணி வருவதற்கும், நிறைவு செய்வதற்கும் இது உதவுகிறது.

sympathetic pain : பரிவு நோவு: தொடர்புணர்ச்சியால் ஏற்படும் வலி.

sympathetic ophthalmia : பரிவுக் கண் நோய்.

sympathicotonia : பரிவு நரம்பு தொனி : தைராய்டு மிகை நிலையில் பரிவு நரம்பு மண்டலத் தொகுதியின் மிகை தொனி காரணமாக, நாளச் சுருக்கம், மிகை இரத்த அழுத்தம், கைகளில் நடுக்கம் தோன்றும் இயல்பு மிகுந்திருத்தல்.

sympathicotropic : பரிவாளர் : 1. பரிவு நரம்பு மண்டலத்துக்கு விருப்புணர்வை வெளிப்படுத்தும். 2. பரிவு நரம்பு மண்டலம் விரும்பும் ஒரு அமைப்பு அல்லது அதன் மேல் செயல்படும்.

sympathoadrenal : பரிவு அண்ணீரக : பரிவு நரம்பு மண்டலம் மற்றும் அண்ணீரக அகணி தொடர்பான.

sympathoblast : பரிவு அணு மூலம் : அண்ணீரக அகணியை

உருவாக்கும் நரம்பு முகடுத் திசுவிருந்து தோன்றும் உயிரணு மூலம்.

sympathogonia : பரிவு நரம்பு முதிரா அணு : பரிவு நரம்பு மண்டலத்தின் முழுமையாக முதிரா அணு.

sympathogonioma : பரிவு மண்டல முதிரா அணுக்கட்டி : பரிவு நரம்பு மண்டலம் வேறுபடுத்தப்படாத உயிரணுக்கள் கொண்ட கட்டி.

sympatholytic : பரிவு நரம்பு மாற்று : நரம்பு முடிச்சுப் பின்னிழைகளிலிருந்து தூண்டல் களை விளைவு உறுப்புகளுக்கு கடத்தப்படுவதை தடுக்கும் அல்லது எதிர்ப்பால், மென் தசைச் சுருக்கத்தையும் சுரப்பிகளின் இயக்கத்தையும் குறைக்கும்.

sympatholytic : பரிவு நரம்பு எதிர்ப்பு மருந்து : பரிவு நரம்பு மண்டலத்தின் விளைவுகளை எதிர்க்கும் ஒரு மருந்து.

sympathomimetic : பரிவு நரம்பு போன்ற : 1. பரிவு நரம்பு மண்டலம் ஏற்படுத்தும் விளைவுகள் போல் தோன்றும் விளைவுண்டாக்கும். 2. அது மாதிரி விளைவுண்டாக்கும் இயக்கி.

sympathy : பரிவுணர்வு : 1. உடலிலுள்ள இணையான உறுப்புகளில் ஒன்றின் பாதிப்பு மற்றொன்றில் விளைவை ஏற்படுத்த

துதல். 2. மற்றொருவரின் மனம் மற்றும் உணர்வு நிலையைப் பகிர்ந்து கொள்ளுதலும் உணர்வளவில் கவலைப்படுவதும்.

symphsiotomy : இடுப்புக்குழி அறுவை : இடுப்புக்குழியின் முன்பகுதியை வெட்டியெடுத்தல்.

symphysis : கூட்டுக்கணு; ஒருங்கிணைவு : எலும்புகளின் ஒருங்கிணைவு.

symport : ஒரு திசை இயக்கம் :
1. ஒரு உயிரணுப்படலம் ஊடாக இருபொருட்கள் ஒரே திசையில் செல்லும் முறை. 2. உடன்போக்கு.


symptom : நோய்க்குறி; அறிகுறி; உணர்குறி : நோயினை உணர்த்தும் அறிகுறிகள். நோயாளி தானே உணர்ந்து கொள்ளும் நோய்க்குறி தலைவலி. உடல் வெப்பநிலை, நாடித் துடிப்பு போன்றவை மருத்துவர் கண்டறியும் நோய்க் கிருமிகள்.

symptomatic : நோய்க்குறி ஆய்வியல்; நோய்க் குறியியல் :
1. உடலினுள் உள்ள நிலை இருப்பைக் குறிக்கும் காட்டும்.
2. குணப்படுத்தாமல் ஓரளவு சௌகரியத்துக்காக செய்யப்படும் மருத்துவம்.

symptomatology (symptomatics) : நோய்க் குறியியல் : நோய்க் குறிகள் பற்றி ஆராயும் அறிவியல்.

symptosis : தேய்வு; உடல் மெலிவு : குறிப்பிட்ட பகுதியோ முழு உடலுமோ தேய்தல்.

synapse, synapsis : நரம்பணுத் தொடர்பு முனை : அடுத்தடுத்துள்ள இரு நரபணுக்களிடையிலான தொடர்புமுனை.



நரம்பணுத் தொடர்பு முனை

synarthrosis : மூட்டுப்பிணைப்பு: அசையாமூட்டு, உயவுக்குழி வறையில்லா மூட்டு.

syncanthus : ஒட்டிய வழி : கண் குழி அமைப்புகளோடு விழிக் கோளம் ஒட்டியிருத்தல்.

syncephalus : ஒரு தலை இரட்டையர் : ஒரு தலை, ஒரு முகம், நான்கு காதுகள் கொண்ட ஒட்டிப் பிறந்த இரட்டையர்.

synchiria : இருபக்க தூண்டல் : உடலின் ஒரு பக்கத் தூண்டல் இரு பக்கங்களுக்கும் அனுப்பப்படும் உணர்வு நிலைக்கோளாறு.

synchondrosis : குருத்தெலும்பு இணைப்பு : ஒரு குருத்தெலும்பு மூட்டில், ஒரு படிசுக் குருத்து அல்லது நார்த் குருத்தெலும்பு இணைப்புப் பொருளாயிருத்தல்.

synchronism : இணை நிகழ்வியல் : இரண்டு அல்லது அதிக நிகழ்வுகள் ஒரே நேரத்தில் ஏற்படுதல்.

synchrony : இணை நிகழ்வு : ஒரே நேரத்தில் இரு நிகழ்ச்சிகள் நடைபெறுதல் அல்லது இரு நிகழ்வுக்கிடையே குறிப்பிட்ட இடைவெளி இருத்தல்.

synchysis : தீப்பொறிக் கண்ணோய்; பளிங்கு நீர்மை : கண்ணிழிக் குழியிலுள்ள பளிங்கு போன்ற திண்ம நீர்மம் சிதைவுற்றுத் திரவமாதல்.

syncitium : இணைப்பணு : உயிரணுக்கள் இணைவதால் உண்டாகும் பல உட்கரு கொண்ட உயிர்க்கூழ்மத் திரள்.

syncliticism : 1. முதிர் கருத்தலை மற்றும் இடுப்புத் தளங்களுக்கிடையேயுள்ள இணைநிலை. 2. இரத்த அணுக்களின் உயிர்க்கருவும் உயிர்க்கூழ்மமும் இயலபாக ஒரே நேரம் முதிர்ச்சியடைதல்.

synclonus : இணைச்சரிவு : பல தசைகளின் நடுக்கம் அல்லது துடிப்பிசிப்பு.

syncope : குருதி மயக்கம்; உணர்விழப்பு; மயக்க நிலை; மூர்ச்சை :

இரத்த அழுத்தக் குறைவினால் ஏற்படும் உணர்விழப்பு.

syncytium : பல கருவுள் உயிர்ம அணு : கருவுயிர்கள் பலப்பல அடங்கியிருந்தும் ஒரே உயிர்மமாக அமைந்து செயலாற்றும் ஊன்மத்திரள்.

syndactyly, syndactylism, syndactylia : வாத்து விரல்; இணை விரல் : வாத்தின் கால் விரல்கள் போன்று விரல்கள் இடைத்தோலால் ஒன்றுபட்டு இணைந்திருத்தல்.

syndectomy : துண்டுவெட்டல் : பளிங்குப் படலத்தைச் சுற்றிலும் ஒரு வட்டத் துண்டாக இமையிணைப் படலத்தை வெட்டியெடுத்தல்.

syndesmography : மூட்டு இயல் விவரவுரை : எலும்பு இணைப்புத்தசை நாண் பற்றிய ஆய்வியல் விவரவுரை.

syndesmology (arthrology) : மூட்டுஇயல் : எலும்பு இணைப்புத்தசை நாண் பற்றி ஆராயும் அறிவியல்.

syndesmosis : எலும்புத்தசை இணைப்பு : எலும்புத் தசை நாண் இணைப்பு.

syndesmotomy : பிணைய வெட்டு: பிணையத்தை அறுத்துப் பார்த்தல்.

syndrome : நோய்க் குறித் தொகுதி; நோயியம்; இணைப் போக்கு : ஒரு நோயைக்காட்டும் குறிகள், அடையாளங்கள், உணர்வுகள் ஆகியவற்றின் தொகுதி. இவை அனைத்தும் ஒன்று சேர்ந்து உடலிலுள்ள ஒரு குறிப்பிட்ட கோளாறைக் காட்டுகின்றன. எ-டு: மிகுந்த உடல் வெப்பம், தொண்டை வீக்கம், மெதுவான நாடித் துடிப்பு, அடிக்கடி ஏற்படும் மயக்கம் ஆகியவை இதயத்தின் மேலறைக்கும் கீழறைக்கும் இடையிலான தடுக்கிதழ் அடைபட்டிருப்பதைக் குறிக்கிறது.

syndromology : பிறவிக்குறையியல் : பிறவிக் கோளாறுகளின் வகை தொகை காரணம், பாங்கு பற்றிய பிரிவு.

synechia : உறுப்பிணைப்பு; ஒட்டிணைப்பு : உறுப்புகள் இயல்பு மீறி இணைந்திருத்தல். எ-டு: விழிவெண் படலத்துடன் விழித் திரைப்படலம் இணைந்திருத்தல்.

synechotomy : ஒட்டுத்திசுவறுவை : ஒட்டிய திசுக்களின் அல்லது ஒட்டுதிசு வெட்டுதல்.

syneresis : நீரெடுப்பு : ஒரு கூழ்ப் பொருளில் நீர்மப் பகுதி வெளியெடுப்பு.

synergism : ஒத்திசைவியம் : ஒரு தொகுதியில் இரண்டு

அல்லது மேற்பட்ட கூட்டுப் பொருள்களுக்கிடையே கூட்டுறவு நிலை இடைச்செயல். தனி உட்பொருள்களின் கூட்டு விளைவைவிட அதிகமான விளைவு.

synergism, synergy : ஒருங்கியக்கம் : மருந்துகள், நுண்ணுயிரிகள், தசைகள் போன்ற இரண்டு இயக்கிகள் ஒருங்கிணைந்து ஒன்றாக இயங்குதல்.

synergist : ஒருங்கியக்கி; கூட்டுச் செயல்; இணை விளைவி; இணைவுறவு : ஒருங்கியக்கத்தில் மற்றொரு கூட்டாளியுடன் ஒத்துழைக்கும் ஒர் இயக்கி.

synergy : ஒத்திசைவு : நொதிகள், மருந்துப் பொருட்கள் இணைந்து செயல்படும்போது கூட்டிய விளைவைவிட அதிக விளைவு.

syngeneic : இனமிலா வகை : 1. இனம் ஒன்றாயில் லாத அதே வகைப்பிரிவு. 2. ஒன்றின் ஒட்டுதிசு மற்றொன்று ஒன்றுக்கும் பொருந்தும்.

syngraft : இணைஒட்டு : மரபணுவகையில் ஒரே மாதிரி இரு வருக்கிடையே, ஒட்டு அறுவை மாதிரி. எ-டு: ஒரே மாதிரி இரட்டையர்.

synkinesis : துல்லிய இயக்கத்திறன் : துல்லியமான இயக்கங்களை நடத்தக்கூடிய திறன்.

synecrosis : ஒன்றியழிவு : ஒரு குழுவினரின் உறுப்பினர்களில் ஒருவருக்கொருவர் உள்ள தொடர்பு அவர்களுக்கிடையே கேடு விளைவிக்கும் தன்மையது.

synizesis : அடைப்பு : 1. அடைப்பு அல்லது மூடுதல். 2. பிளவுப் பெருக்கத்தின் முதல் படிநிலையின்போது உட்கருவின் ஒரு பக்கத்தில் நிறமியன் குவிப்பு.

synonym : ஒரு பொருட்பிற சொல் : ஒரு பெயர் அல்லது சொல் வேறொன்றின் பொருளைக் கொண்டிருப்பது. இரண்டு அல்லது அதற்கு மேற்பட்ட வார்த்தைகள் ஒன்றின் அதே பொருள் கொண்டிருப்பது.

synophthalmus : ஒன்றிணைகண் குழி : இரண்டு கண் எலும்புக் குழிகள் ஒன்றிணைந்து ஒரு கண் மட்டுமே கொண்ட ஒரே குழிவறையாக உள்ள ஒரு பிறவிக் கோளாறு.

synorchism : ஒன்றிணைவிரை : இரண்டு விரைகள் ஒரு திரளாக பிறவியிலேயே இணைந்திருப்பது.

synosteology : உடல் மூட்டி இணைப்பியல்.

synostosis (synostosis) : எலும்புக் கூட்டொருமை.

synotosis : எலும்பிணைப்பு மூட்டு : அடுத்துள்ள இரண்டு

எலும்புகள் திரண்ட நாரிணைப்புத் திசுவால் இணைக்கப்பட வேண்டிய மூட்டில் தையலிணைப்பு எலும்பாகி, இணைப்பூடே ஒரு முழு மூட்டிணைப்பு உருவாவது.

synotia : ஒன்றிய காது மடல் : காது மடல் கள் மூட்டியிணைந்து, கீழ்த் தாடை எலும்புக் குறை வளர்ச்சியாகி அல்லது இல்லா மலிருப்பது.

synovectomy : மூட்டு உறைச் சவ்வு அறுவை; உயவுச் சவ்வு அறுவை நீக்கம்; மூட்டுப் பை எடுப்பு : மூட்டு உறைச் சவ்வுப் படலத்தை வெட்டியெடுத்தல்.

synovia : உயவு நீர் : எலும்பு மூட்டிற்குள் கசிந்து வரும் உயவு நீர்.

synovial fluid (synovia) : உயவு நீர்மம் : எலும்பு மூட்டிணைப்பிலுள்ள கசியும் உயவு நீர்மம்.

synovial membrane : மூட்டு உறைச் சவ்வுப் படலம்; மூட்டுறை; நாண் உறை; பசைச் சவ்வு.

synovioma : மூட்டு உறைச் சவ்வுக் கட்டி; மூட்டுப்பை உருவாக்கம் : மூட்டு உறைச் சவ்வுப் படலத்தில் உண்டாகும் கட்டி. இது உக்கிரமானதாகவோ உக்கிரமற்றதாகவோ இருக்கலாம்.

synovitis : மூட்டு உறைச் சவ்வுவழற்சி; மூட்டுப்பை அழற்சி :

மூட்டு உறைச்சவ்வுப் படலத்தில் ஏற்படும் வீக்கம்.

synteny : ஒன்றியமரபணு : ஒரே நிறக்கீற்றில் இரண்டு அல்லது மேற்பட்ட மரபணுக்கள் அமைந் திருப்பது.

synthesis : மீட்டிணைப்பு; செயற்கைத் தயாரிப்பு : அறுத்துப் பிரிக்கப்பட்ட பகுதிகளைச் சேர்த்தல்.

syntrophoblast : ஒன்றிய ஊட்ட அணு : ஊட்ட அணுவின் ஒன்றிய குழிய வெளியுறை.

syntropic : ஒன்றிணை வளர்ச்சி: 1. ஒரே திசையை காட்டும் நோக்கிய; 2. நோயின் வளர்ச்சியில் பல காரணிகளுக்கிடையே உள்ள உறவு நிலைய சுட்டிக்காட்டும்.

syntrophy : ஒன்றிணை நோய் : இரண்டு வியாதிகள் ஒன்றுடனொன்று இணையும் போக்கு.

syphilid : கிரந்திப் புண் : கிரந்தியினால் உண்டாகும் தோல் புண்.

syphilis : கிரந்தி; மேகப்புண்; மேக நோய் : திருகு சுருள் வடிவான நுண்ணுயிர் மூலம் உண்டாகும் ஒரு நோய். இது உடலுறவு மூலம் ஆணிடமிருந்து பெண்ணுக்கும் பெண்ணிடமிருந்து ஆணுக்கும் பரவுகிறது. தொடக்கத்தில் இதனால் உடலின் மேற்பகுதியில் வீக்கமும், புண்களும்

ஏற்படும். ஆனால் பின்னர் குருதி நாளங்கள் இதயம், மூளை, முதுகந்தண்டு ஆகியவற்றையும் தாக்குகிறது. இது கருவில் உள்ள குழந்தைகளை பீடிக்கிறது.

syringe : பீற்று மருந்தாசி; பீச்சு குழாய்; உட்செலுத்தி; பீச்சி; சிரிஞ்சு : உடலில் விசைப்பீற்று மருந்து குத்திச் செலுத்துவதற் கான குழல் ஊசி.

syringeal : காது உட்குழாய் சார்ந்த.

syringitis : காதுத் தொண்டை தொடர்புக் குழலற்சி : காது உட்குழல் அழற்சி நோய்.

syringobulbia : முகுளப் புழை நோய் பேச்சுக் குழறல் : அண்ணச் செயலிழப்பு ஹர்னெர் நோயியம், விழியாட்டம், முக உணர்விழப்பு ஆகிய குறிகள் தோன்றுவது முகுளத்தில் நீர்மக் குழிவறை வளர்வதால்.

syringocoele : புழைவீக்கம் : 1. தண்டுவடமைக் கால்வாய். 2. வேற்றிடத் தண்டுவடத்தில் குழிவறை கொண்ட தண்டுவட உறைமச்சை வீக்கம்.

syringoma : புழைக்கட்டி : பருவ மடைந்த பெண்களில் பல சதை நிற மஞ்சள் கொப்புளக் கட்டிகளாகத் தோன்றும், விழியிமைகள், கழுத்து மேல் முன் மார்பு, பெண்புழை ஆகிய வற்றின் வேர்வை சுரப்பிக்கட்டி.

syringomyelia : தண்டுவடப் புழை : தண்டுவட மையப்பகுதியில் நீர் நிறைந்த குழிவறை உருவாகிப் பெரிதாவதால் தண்டுவட தலைமத் தடத்தை குலைத்து முன் கொம்பணுக்களை பாதித்து, நீள்இழைத் தடங்களை அழுத்துகிறது. இதனால் தாறுமாறான உணர்விழப்பு (வலி, தொடுவுணர்வு மட்டும் இழந்து பிற பின்வரிசை உணர்வுகள் இருப்பது) வளர்ச்சிப் புண்கள், கையின் சிறுதசைகள் நலிவு, கால் உறுப்பில் மேல் இயக்க நரம்பணு பாதிப்பு அறிகுறிகள் தோன்றுகின்றன.

syringotomy : காதுக்குழல் அறுவை : காது உட்குழலில் செய்யப்படும் அறுவை, புழை அறுவை.

syrinx : காது உட்குழாய் : தொண்டையிலிருந்து காதுக்குக் காற்றுக் கொண்டு செல்லும் நுண்குழல்.

syrup : நீர்மக் கரைசல்; இனிப்புப் பாகு : 1. சர்க்கரை பதப்படுத்திய பிறகு உள் சர்க்கரைக் கரைசல். 2. சர்க்கரையின் செறிவுக் கரைசல். 3. சர்க்கரையின் செறிவுக் கரைசலில் மருந்துப் பொருள்களான நீர்மத் தயாரிப்பு.

syssarcosis : எலும்பிடைத் தசைத் தொடர்பு.

system : மண்டலம் : உடல் இயக்கப் பகுதிகளின் தொகுதி. எ-டு: நரம்பு மண்டலம், தசை மண்டலம் சீரண மண்டலம்.

System for Identifying Motivated Abilities (SIMA) : தூண்டு திறன் கண்டறியும் முறை : தூண்டப்படும் திறன்களை அடையாளங் காண்பதற்கான முறை. மனச்சீர்கேட்டின் அளவைக் கணக்கிடுவதற்கான சோதனை.

systemic : உடல்சார் : 1. முழு உடலை பாதிக்கும் பொதுவான. 2. ஒரு தொகுதி தொடர்பான.

systemic circulation : முழு உடல் குருதியோட்டம்; மண்டலச் சுற்றோட்டம் : உடலின் ஓர் உறுப்பு மட்டும் சாராமல், உடல் அமைப்பு முழுவதும் சார்ந்து இரத்தவோட்டம் நடைபெறுதல். ஆக்சிஜனேற்றப்பட்ட இரத்தம் இதயத்தின் இடது மேலறையிலிருந்து புறப்பட்டு உடல் முழுவதும் பாய்ந்து ஆக்சிஜன் நீக்கமடைந்து மீண்டும் வலது மேலறைக்கு வருதல்.

systole : இதயச் சுருக்கம் : நெஞ்சுப்பைச் சுருங்கி இயங்குதல்; குருதி நாளச் சுருங்கியக்கம்.

systole pressure : இதயச் சுருக்க அழுத்தம்.

systolic murmur : இதய முறுமுறுப்பு; சுருங்கல் முணுமுணுப்பு;

சிற்றொலி : நெஞ்சுப்பை சுருங்கியங்குவதால் உண்டாகும் முறுமுறுப்பு ஒலி.

systolic pressure : இதயச் சுருக்க அழுத்தம்.

systemma : திருகல் : காலின் கெண்டைத்தசை வலிப்பு.

sytron : சைட்ரோன் : சோடிய அய எடிட்டேட் என்ற மருந்

தின் வணிகப் பெயர். அயச்சத்துக் குறைபாட்டினால் உண்டாகும் சோகை நோய்க்கு மருந்தாகப் பயன்படுகிறது.

syzygy : உறுப்பினைப்பு : உயிரணுக்கள் அல்லது உட்கருக்கள் இணையாமல், பாலணுக்கள் ஒன்றாகக் கட்டியிருத்தல் உறுப்புகள் இணைந்தாலும் தனியாகத் தெரிதல்.

T

T : ஆங்கிலமொழித்து டீ : வெப்ப நிலைக்கான குறியீடு. கட்டி என்ற பொருள்படும் டியூமர் என்ற ஆங்கிலச் சொற்களின் சுருக்கக் குறியீடு.

T-disease : டீ வியாதி : தால சீமியா.

TAA : கட்டியுடன் தொடர்புடைய விளைவியம் (காப்பு மூலம்).

TAB : நச்சுக்காய்ச்சல் தடை மருந்து : நச்சுக்காய்ச்சல் (டைபாய்டு), குடற்காய்ச்சல் போன்ற நோய்களுக்கு எதிராக மனிதரிடம் செயற்கையாக நோய்தடைக்காப்பினை உண்டாக்குவதற்குப் பயன்படுத்தப்படும் ஓர் அம்மைப்பால் மருந்து.

tabacosis : புகையிலை ஒவ்வாமை : புகையிலை தூசுக்கு தொழில்வழி ஆட்படுவதால் ஏற்படும் வெளிப்பொருள் ஒவ்வாவளி நுண்ணணுறையழற்சி.

tabaeism : புகையிலை நஞ்சுட்டம் : புகையிலையை அளவுக்கு அதிகம் பயன்படுத்துவதால் ஏற்படும் நஞ்சு விளைவுகள்.

tabanus : குருதிக்குடிபூச்சி : டிரிப்பனோசோம்களை பரப்பும்

குருதி உறிஞ்சிக் கடிக்கும் பூச்சிகள்.

tabatiere anatomique : பொட்டப்பியுறு உடற்கூறு : பெருவிரலின் அடிப்பகுதியின் கையின் புறப்பகுதியிலுள்ள முக்கோண வடிவப் பரப்பு. பெருவிரலை நீட்டும் போது, பெருவிரல் நீட்டிக்குறும், நெடும் தசை நார்கள் எல்லை அமைந்த பள்ளமான தோற்றம்.

tabes : மிகுமெலிவு(சோகை); உடல் திசு அழிவு நோய் : முள்ளந்தண்டு மெலிவுறும் நோய். இதில் உணர்வு நரம்புகளும் நோயுற்று கைகால்கள் விளங்காகக் கோளாறு உண்டாகும்.

tabescence : உடல்வற்றியுலர்தல்: உடல் மெலிவுக் கோளாறு.

tabetic : நலிவிய; மெலிவிய : நலிவு நோய் தொடர்பான தீவிர நலிவு நிலையில் திரும்பவரும் தீவிர வலி அல்லது தண்டுவட நலிவு நோயில் திடீர் வெளிப்பாடுகளாக நடைபாதிப்பு. அடியெடுத்து நடைக்குக் காரணமான நலிந்த முறுக்கிய காலடி (தாள்).

tabic : உடல் மெலிவுக் கோளாறு உடைய.

tablet : மாத்திரை : பொதி குளிகை.

taboparesis : தண்டுவட அழற்சி: மூளைக் கோளாறுடையவர் களுக்குப் பொதுவாக ஏற்படும் வாதநிலை. இதில், தண்டுவடத்தில், முள்ளந்தண்டு அழற்சி ஏற்படுவது போன்று நைவுப் புண்கள் உண்டாகும்.

tabus : கணுக்கால்; கணுக்கால் எலும்பு.

tachyarrhythmia : வேகநாடி லயக் கோளாறு : வேகமான நாடித் தடிப்புடன் ஒழுங்கற்ற இதய இயக்கம்.

tachycardia : இதயத் துடிதுடிப்பு; மிகை இதயத்துடிப்பு; இதய விளைவு : இதயத் துடிப்புத் திடீரென அதிவேகமாகத் துடிக்கும் கோளாறு.

tachylolia : விரைவுப் பேச்சு.

tachyphasia : அதிவேகப் பேச்சு; பேச்சு மிகைப்பு; பேச்சு விரைவு: சில உளவியல் கோளாறுகளின் போது மிக அதிவேகத்தில் பேச்சு வெளிப்படுதல்.

tachyphylaxis : வேகநோய்காப்பு: ஒரு பொருளின் நச்சளவுகளின் விளைவுகளிலிருந்து விரைந்து ஏமக்காப்பு நிகழ்தல். திரும்பத்திரும்பக் கொடுப்பதால் சில மருந்துகள் செயல்திறனில் பெருமளவு குறை.

tachypnoea : அதிவேக மூச்சு; மிகை மூச்சு; மூச்சு விரைவு : மூச்சு வாங்குதல் இயல்புக்கு மீறி வேகமாக நடைபெறுதல்.

tachysterol : டேக்கிஸ்டீரால் : மீனதாக்கதிர்த் தாக்கத்தால் எர்கோஸ்டீராலினின்றும் உருவாகும் எர்கோஸ்டீராலின் ஓரகச் சீர்மங்களில் ஒன்று.

tactile : தொடு உணர்வு சார்ந்த; தொடுவுணர்வு : தொட்டு உணரக்கூடிய; ஊறுணர்வுப் புலன் சார்ந்த.

tactoid : படிகப்போலி : எஸ்ஹீ மோகுளோபின் ஆக்ஸிஜன் இழந்து, ஹீமோகுளோபின் மூலக் கூறுகள் பல்படியாகும் போது உருவாகும் படிகப் போலியமைப்பு.

tactometer : தொடுஉணர்வுமானி: தொடுவுணர்வின் கூர்மையை அளந்தறியும் கருவி.

tadpole sign : தலைப்பிரட்டை அறிகுறி : ஒரு புற்றுக்கட்டிக்கு நேர்கீழ் இடம்பெற்றுள்ள காற்புள்ளி வடிவ உருப்படிவம். ஒலி வரைவில் குறைவான அடர்த்தி உள்ள அது அழிந்த திகவுடன் தொடர்புடையது.

taedium vitae : வாழ்க்கை வெறுப்புணர்ச்சி : தற்கொலை புரியத்தூண்டும் வாழ்க்கை வெறுப்பு.

taenia : 1. குடற்புழு; நாடாப்புழு : தட்டையான ஒட்டுண்ணிக் குடற்புழு வகை. 2. மூளையின் இழைக் கச்சை போன்ற பகுதி.

taeniaceae : குடற்புழு மருந்து; நாடாப்புழுக்கொல்லி : குடற்புழுக்களைக்கொல்லும் மருந்து.

taeniaefuge : குடற்புழு வெளியேற்று மருந்து; நாடாப்புழு வகற்சி : குடற்புழுவை வெளியேற்றும் மருந்து.

tail : வால் : உடற்பகுதியின் பின் முனையிலிருந்து நீளம் ஒல்லியான பின்தொங்கல்.

Takayasu's disease : தக்கயாசுவியாதி : நாடிக் குறைநோய் அல்லது மகாதமனி வளைவு நோயியம். ஜப்பானிய கண் மருத்துவர் மிக்கிஷிகி தக்கயாசு பெயராலமைந்தது. மகாதமனி மற்றும் அதன் பெருங்கிளைகள் போன்ற நெகிழ் தமனிகளின் நாள்பட்ட அழற்சிக் குருணைய(எல்லா)த் தமனி முழு அழற்சி.

tales : கல்மா; வெளிமக்கன்மகி; காக்காய்ப்பொன் : இயற்கையாகக் கிடைக்கும் மக்னிசியம் சிலிக்கேட் அடங்கிய ஒரு மென்மையான வெண்ணிறத்தூள். அறுவை மருத்துவத்துக்கு அணியும் கையுறைகளை அணிவதற்கு முன்பு

அவற்றில் பூசிக் கொள்ளப் பயன்படுகிறது.

talcosis : தூள்நோய் : (நறுமணத்) தூளை நுகர்வதால் ஏற்படும் தூசுவளி நுரையீரல் நோய்.

talipes : முடக்கால்; கோணல்கால்; பிறவிசுறுக்குக்கால் : கால்கள் திருகுமுறுசலாக அமைந்திருத்தல்.

talipomanus : முறுக்கியகை : இயல்பான வடிவும் நிலையும் மாறி முறுக்கியகை உருக்குறை (ஊனம்).

talus : கணுக்கால்; முட்டி எலும்பு; கணுவெலும்பு : கணுக்கால் எலும்பு. கீழ்க்கால் உள்ளலும்புக்கும் குதிகால் எலும்புக்கு மிடையில் அமைந்துள்ளது. இது கணுக்காலின் இரண்டாவது மிகப்பெரிய எலும்பு.

tamoxifen : டாமோக்சிஃபின் : எலும்பு உருவாவதைத் தடுக்கும் ஒரு செயற்கை கூட்டுப்பொருள். மாதவிடாய் நிறுத்தத்திற்குப் பிந்திய மார்பகப் புற்றைக் குணப்படுத்தப் பயன்படுத்தப் படுகிறது.

tampon : அடைப்பான் : குருதியொழுக்கை நிறுத்த அல்லது சுரப்புகளை உறிஞ்சிக்கொள்ளப் பயன்படும் பருத்தி நூல் கட்டு அல்லது கண்ணறைத் துணிக் கட்டு.

tamponade : குருதி அடைப்பான்: குருதிப் போக்கினை நிறுத்து வதற்கான அடைப்பான்; அறுவை மருத்துவத்தில் குருதியை நிறுத்த அடைப்பானைப் பயன்படுத்துதல்.

tandem : கதிர் வளை கம்பி : கதி ரியக்க அண்மை மருத்துவத்தில் கருப்பைக்குள் செருகப்படும் வளைந்த துருப்பிடிக்கா எஃகுக் கம்பி.

tang : சுவை கூர்முனை : 1. உறைப் பான சுவை அல்லது காரநெடி. 2. ஒரு உளி அல்லது சுத்தியின் நீள ஒடுங்கிய துருத்தம்.

tangentiality : குறிக்கோள் பிறழ் மாறிய நிலை : குறிக்கோள் நோக்கிய சிந்தனை நிலைகள் பெறமுடியாத கோளாறை ஒருவர் வெளிப்படுத்துவது. விரும்பிய குறிக்கோளின் விரும் பிய நிலையை நோயாளிகள் அடைய முடிவதில்லை.

tangential speech : பேச்சில்லா: தேவையான பொருளை விட்டு விட்டு, மிகவும் பொருத்தமில் லாதவற்றைப் பேசிப்பேசி திரும்ப பேசவேண்டிய பொரு ளுக்கு வராமல் பேச்சாளர் அலையும் நிலை.

tannafax : டான்னாஃபாக்ஸ் : மேலீடான தீப்புண்கள், சுடு புண்கள் ஆகியவற்றுக்குப் பயன் படுத்தப்படும் டேலிக் அமிலம்

அடங்கிய மருந்தின் வணிகப் பொருள்.

tanned red cells : டேனிய சிவப் பணுக்கள் : டேன்னிக் அமிலம் சேர்ந்ததால் இரத்தச் சிவப் பணுக்கள், விளைவிய ஏந்தி களாகச் செயல்படமுடிதல்.

tannic acid : டேனிக் அமிலம் : கருவாகிக் கரணையிலிருந்து எடுக்கப்படும் பழுப்புநிறப் பொடி, உறைய வைக்கும் குணமுடையது.

tantalum : டாண்டாலம்(வெப்பம்): வெப்பத்தினாலும் திராவகச் செயற்பாட்டினாலும் பாதிக்கப் படாத அரிதான வெள்ளை உலோகத் தனிமம். உடலில் நலிவுற்ற பகுதிகளுக்கு வலு வூட்டுவதற்குக் கம்பி வடிவில் பயன்படுத்தப்படுகிறது. எ-டு: பெரிய குடலிறக்கத்தைப் பழுது பார்க்கப் பயன்படுகிறது.

tapering arch : குவியும் வளைவு: கடைவாய்ப் பற்களிலிருந்து வெட்டும் பற்கள் வரை குவியும் பல் வரிசை வளைவு.

tapeworm : நாடாப்புழு : தட்டைப்புழு; ஒட்டுயிராக வயிற்றுக்குள் இருக்கும் புழு.

Tapia's syndrome : டேபியர் நோயியம் : ஸ்பெயின் நாட்டு மருத்துவர் ஆன்ட்டோனி கார்யோ சியாடேபியாவில்

விவரிக்கப்பட்ட, தொண்டை மற்றும் குரல்வளை ஒரு பக்க வாதம் செயலிழப்பு மற்றும் நாக்கின் எதிர்ப்பக்க நலிவு. இது தொண்டைப் பக்க அலையு மற்றும் நாவடி மண்டை நரம்பு களின் பாதிப்பால் ஏற்படுவது.

tapotage : நெஞ்சத்தட்டல் : மார்பில் கொஞ்சம் விரல்களை வளைத்துத் தட்டி, கெட்டிச் சுரப்புகளை சளியை வெளியேற்றல்.

tapotment : அழுத்தித் தட்டுதல்; அடித்தல்; தட்டல் முறை : தசைப் பிடிப்பில் அழுத்தித் தட்டுதல், கைவிரல் களை இறுக்கி மூடித் தட்டுதல், உள்ளங் கையினால் தட்டுதல், விரல் நுனியால் குத்திப் பார்த்தல் ஆகியவை இதில் அடங்கும்.

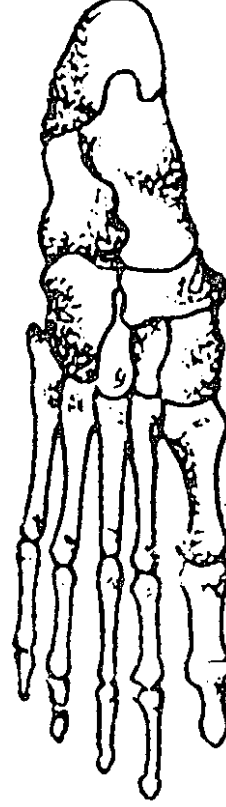
tappet : தட்டியக்கப் பிதுக்கம்.

Tardieu's spots : டார்டியூ புள்ளிகள் : ஃபிரெஞ்சு நாட்டு சட்ட மருத்துவ வல்லுநர் அகஸ்ட் டார்டியூ விவரித்த மூச்சுத் திணறலால் தலை மற்றும் கழுத்தின் தோன்றும் தோலில் தோன்றும் குருதிப் புள்ளிகள்.

tarsadenitis : இமைச்சுரப்பழற்சி: கண் இமைத் தகடுகளின் ஓரங்களில் அழற்சி.

tarsal : இமையோர : கண்இமை ஓரம் தொடர்பான பாத எலும்புகளில் ஒன்று.

tarsal bone : கணுக்கால் எலும்பு.



கணுக்கால்
எலும்பு

கால் விரல்
எலும்புகள்

கணுக்கால் எலும்பு

tarsalgia : பாதவலி; அடிக்கால் வலி; தாள் வலி : பாதத்தில் உண்டாகும் வலி.

tarsalgia : கணுக்கால் வலி : கணுக்கால் அல்லது காலடியில் வலி.

tarsitis : இமைத்தகடழற்சி : இமையோரத் தகடு அழற்சி.

tarsometatarsal : கணுக்கால் சார்ந்த : கணுக்கால் கணுக்காலுக்கும் கால் விரல்களுக்கும் இடைப்பட்ட ஐந்து நீண்ட

விரல்கள் கொண்ட பகுதி ஆகியவை தொடர்பான.

tarsoplasty : கண்ணிமை ஒட்டுறுப்பு அறுவை; இமைச் சீரமைப்பு; இமையமைப்பு : கண்ணிமையில் செய்யப்படும் ஒட்டுறுப்பு அறுவை மருத்துவம்.

tarsorrhapy : கண்ணிமைத் தையல்; இமைத்தைப்பு; இமைச் சீரறுவை : விழிவெண்படலம் உணர்விழப்பில் இருக்கும் போது அல்லது அது குணமடைந்து வரும்போது அதனைப் பாதுகாப்பதற்காகக் கண்ணிமைகளை ஒன்றாக இணைத்துத் தைத்துவிடுதல்.

tarsus : 1. கணுக்கால் எலும்பு; முன் பாதம் : பாதத்திலுள்ள ஏழு சிறிய எலும்புகள். 2. கண்ணிமை ஒட்டுத்தசை; இமைத்தசை : கண்ணிமை ஒவ்வொன்றிலும் உள்ள அடர்த்தியான நீண்ட இணைப்புத் தசைத் தகடுகள்.

tartar : பல் ஊத்தை; பற்காரை : பற்களில் படியும் ஊத்தை.

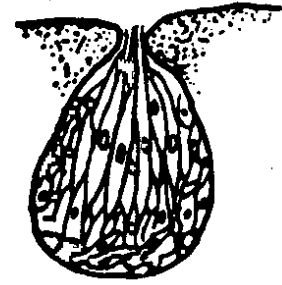
tartar emetic : பேதி-வாந்தி மருந்து : பேதி, வாந்திக் கோளாறுகளைக் குணப்படுத்துவதற்கான மருந்து.

tart cell : பொதியப்ப அணு : துண்டுபட்ட நிற மேற்கா கரு வெள்ளணுவில் சில உட்கருத் துண்டுகள் நிலைத்து ஒரு முழு

வளர்ச்சியடைந்த செந்தோல் நோய் அணுவாக பரிணாம வளர்ச்சி பெறும் நிலை.

taste : சுவையுணர்வு : நாக்கின் பரப்பிலுள்ள, உணர்வு உறுப்புகளைப் பொறுத்துள்ள வேதிய உணர்வு. நரம்புத் தூண்டல்கள் நாநரம்பு மற்றும் நாத் தொண்டை நரம்புகளின் வழியாக, முறையே நாக்கின் முன் மூன்றிலிரு பகுதி மற்றும் நாக்கின்பின் மூன்றிலொரு பகுதியிலிருந்து மூளைக்குச் செல்கின்றன.

taste-bud : சுவை அரும்பு : நாக்கிலுள்ள சுவை நரம்பின்



சுவை அரும்பு

நுனியில் தனி வகையான நரம்பணுக்கள் உள்ளன. இந்தத் தனி வகை உயிரணுக்களும் நரம்பு முனைகளும் ஒன்றாக இணைந்து சுவை அரும்புகளாக அமைந்துள்ளன.

tattooing : பச்சை குத்தல் : நிரந்தரமான பாங்குப்படவடிவங்

களை தோலில் குறிக்கும் பழக்கம். நிறமிகளின் நுண் அளவுகளை ஊசிமூலம் தோலில் செலுத்தி அழியாக் குறியிடல்.

taurine : டாரின் : பித்த நீரில் உள்ள டாரோகோலிக் அமிலத்திலிருந்து பெறப்படும் பொருள்.

taxon : வகுப்புத் தொகுப்பு : ஒத்த தன்மைகளின் அடிப்படையில் மட்டும் வேறுபாட்டளவை கருத்தில் கொள்ளாமல் தொகுத்தல்.

Tay-Sachs disease : டேய்-சாக் நோய் : B-D-N அசிட்டில் ஹெக் சோசாமிடேஸ் என்ற செரிமானப் பொருள் குறைபாட்டினால் GM₂ என்ற ஒரு குறிப்பிட்ட கொழுப்புப் பொருள் மிகுதியாகச் சேர்வதால் உண்டாகும் அடிப்படைக்கோளாறு.

TB : டிபி : டியூபர்குளோசிஸ் எனப்படும் காச நோய்.

T-bandage : 'T' வடிவ கட்டுத்துணி; 'T' உருக்கட்டு : உடலில் விரைப்பைக்கும் மலவாய்க்கும் இடைப்பட்ட விடபம் என்ற பகுதியில் கட்டுப்போடுவதற்குப் பயன்படுத்தப்படும் 'T' வடிவக் கட்டுத் துணி.

T cell : 'டீ' அணு : 'டீ' நிணவணு. ஏமக்காப்பு அமைப்பின் மிகவும் சிக்கலான தைமஸ்கரப்பியிலிருந்து பெறப்படும் உயிரணு. உயிரணு வழியான ஏம விளைவுகளை செயல்படுத்த உதவுகிறது.

tea pot stomach : தேநீர்ப்பானை வயிறு : இரைப்பையின் சிறுவளைவு மிகவும் குறுகலாய் இருப்பது.

tea-bag : கண்ணீர்ப்பை.

tea-duct : கண்ணீர் நரம்பிழை.

tea-gland : கண்ணீர்ச் சுரப்பி.

tears : கண்ணீர் : கண்கடையில் உள்ள கண்ணீர்ச் சுரப்பியிலிருந்து சுரக்கும் நீர். இதில் 'லைசோசைம்' என்ற செரிமானப் பொருள் (என்சைம்) அடங்கியுள்ளது; இது நோய் நுண்மத்தடையாகச் செயற்படுகிறது.

tease : இழையெடு : நுண்ணோக்கி சோதனைக்காக திசுவை இழுத்துப் பிரிப்பது அல்லது ஊசிகளால் பிரிப்பது.

teeth : பற்கள் : மெல்லுவதற்குப் பயன்படும் அமைப்பு. இவற்றில் குறிப்பிட்ட பருவத்தில் விழக் கூடியவை. இவை 7 வயதுக்குள் விழுந்து அந்த அடத்தில் நிரந்தரப் பற்கள் முளைத்துவிடும். நிரந்தரப் பற்களின் மொத்த எண்ணிக்கை 32. இவை 20 வயதுக்குள் முழுமையாக அமைந்துவிடும். பற்களின் அமைப்பினைப் பல் மருத்துவர்கள் வரைபடமாக வரைந்து இருக்கிறார்கள். குறிப்பிட்ட பருவத்தில் விழுந்துவிடும் முதல் நிலைப் பற்களை A-E எழுத்

துக்களால் குறிப்பிடுகிறார்கள். இதன்படி, இடது மேல் உளிப் பல்லும் கடைசியின் கடை வாய்ப்பல்லும் A-E என்று இவ்வாறு குறிப்பிடப்படுகிறது.

மேல்வலம்	மேல்வலம்
<u>EDCBA</u>	<u>ABCDE</u>
EDCBA	ABCDE
கீழ்வலம்	கீழ்இடம்

நிரந்தர அல்லது இரண்டாம் நிலைப் பற்கள் எண்களால் குறிப்பிடப்படுகின்றன. இடது மேல்மைய உளிப்பல்லும், கடைசி பின்கடை வாய்ப்பல்லும் (ஞானப்பல்) 1.8 என்று இவ்வாறு குறிப்பிடப்படுகிறது.

மேல்வலம்	மேல்வலம்
<u>87654321</u>	<u>12345678</u>
87654321	12345678
கீழ்வலம்	கீழ்இடம்

teething : பல் முளைப்பு.

tegument : தோற் போர்வை; பொதிவை : விலங்குடலின் இயற்கைப் போர்வை.

tegmentum : உறை : 1. உறை அல்லது கூரை. 2. நடுமுளையின் முளைக் கால்களின் புறப்பகுதி.

teichoic acid : டெய்கோலிக் அமிலம் : கிராம் சாயமேற்கும் நுண்ணுயிர் அணுச்சுவர்களின் பகுதிப் பொருள்.

telangiectasis : தந்துகி விரிவாகக் குருதிக் கிளைக் குழல் விரிவு; உடற்பரப்பினுள் தந்துகிகளை விரிவடையச் செய்தல்.

telangiitis : நுண்நாள அழற்சி; தந்துகியழற்சி : தந்துகிகளின் அழற்சி.

telecardiography : தொலை நிலை இதய வரைபடப் பதிவு : நோயாளிகளிடமிருந்து தூண்டல்களை தூரத்திற்கு அனுப்பி இதயமின் வரைபடத்தைப் பதிவு செய்தல்.

telediagnosis : தொலைநோயறி தல் : ஒரு நோயறியும் நிலையத்திலுள்ள நோயாளியின் கடத்தப்பட்ட விவரங்களை (தரவுகளை) ஆராய்ந்து நோயைக் கண்டுபிடித்தல்.

telefluoroscopy : தொலைஒளிர் திரை உருநோக்கி : ஒளிர் திரை தரும் உருவங்களை தூர இடத்துக்கு அனுப்பி தொலைக் காட்சியில் காணுதல்.

telemedicine : தொலை மருத்துவம் : தூரமான இடத்திலுள்ள நோயாளி பற்றிய செய்திகளையும் உருவத்தையும் தொலைத் தொடர்புக் கருவியைப் பயன்படுத்தி அனுப்புதல் மருத்துவரின் ஆலோசனையைப் பெற அது பயன்படுகிறது.

telemetry : தொலைகணிப்பு : ஒருவரிடமிருந்து தரவுகளை

ஒரு தூர இடத்துக்கு அனுப்பும் தொழில் நுட்பம்.

teletherapy : கதிரியக்க மருத்துவம்; தொலை சிகிச்சை : புற்று நோய் போன்றவற்றில் உடலின் உள்ளிழைமங்களைக் கோபால் அல்லது கேசியம் கதிரியக்கக் கதிர்களால் குணப்படுத்தும் முறை.

telogen : மயிர்வளர்நிலை : மயிர்க்கால் சுழலின் ஓய்வுப்படி நிலை.

temperament : மனப்போக்கு; இயல்பிலா உளப்பண்பு; மனப்பாங்கு : தனிமனிதரிடம் உணர்ச்சி, செயல்களுக்கு அடிப்படையாக இயல்பாக அமைந்த உடல் உளநிலைப் பாங்கு.

temperature : வெப்ப நிலை : உடலின் இயல்பான வெப்ப நிலை.

temple : கன்னப்பொட்டு; பொட்டு: செவித்தடம், கண்ணின் புறக் கோணத்திற்கும், காது மடலின் மேற்பகுதிக்கும் இடையில் உள்ள தலையின் பகுதி.

temporal : நெற்றிப் பொட்டு.

temporal bone : பொட்டெலும்பு: தலையின் இரு புறமும், மண்டையோட்டின் உச்சிக்கும் பக்கங்களுக்கும் உரிய எலும்பிணைகளுக்குக் கீழேயுள்ள நடுக்காதினைக் கொண்டிருக்கிற எலும்புகள்.

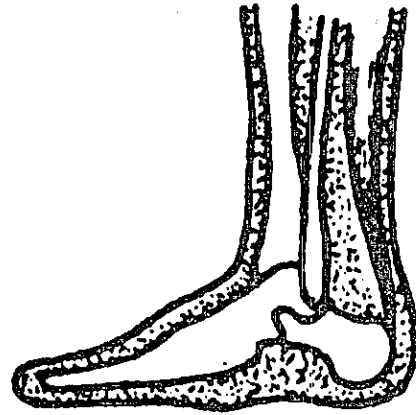temporomandibular : பொட்டெலும்பு-கீழ்த்தாடை சார்ந்த : பொட்டெலும்பு, கீழ்த்தாடை தொடர்பான.

temporomandibular joints syndrome : பொட்டெலும்பு-தாடை மூட்டு நோய் : பொட்டெலும்பு தாடை மூட்டில் ஏற்படும் வலி பெரும்பாலும் பல் முரண் தாடை காரணமாக உண்டாகிறது.

TEN: மேல் தோல் அழுகல் : மேல் தோல் அழுகல் உண்டாகும் நச்சுத் தன்மை.

tenaculum : கொக்கி வடிவக் கருவி : அறுவை மருத்துவத்தின்போது அறுவை மருத்துவர் பயன்படுத்தும் பற்றுக் கொக்கி.

tendon : தசைநாண் : தசைக் கோடியிலே தசைத் தொடர்பு



தசைநாண்

உடனோ உள்ள வலிய இழைமத் தளை.

tendonitis : தசை நாண் அழற்சி; தசை நாண் வீக்கம்.

tenesmus : நீர்ச்சுருக்கு; சூடு பிடிப்பு; மலச்சிக்கல்; வயிற்றளைச்சல்; மலக்கடுப்பு : அடிக்கடி சிறுநீர் கழிக்கவிழைதல்.

tenigue : தசைச் சோர்வு.

tenoplasty : தசைநாண் ஒட்டு அறுவை : ஒரு தசை நாணைச் சீர்படுத்துவற்கான ஒட்டு அறுவை மருந்து.

tenorrhaphy : தசை நாண் தையல்; கிழி நாண் தைப்பு : தசை நாண்களை இணைத்துத் தையலிடுதல்.

tenosynovitis : தசைநாண்; சவ்வழற்சி நாண்; உறையழற்சி : ஒரு தசைநாண் பொதி சவ்வின் உயவு நீர் உள்வரிப் பூச்சில் ஏற்படும் வீக்கம். இது இயக்க முறை எரிச்சல் அல்லது பாக்டீரியா நோய் காரணமாக உண்டாகலாம்.

tension : மன உலைவு; மன இறுக்கம்; மன அழுத்தம் : மன அமைதியற்ற நிலை; அடங்கிய விசையுணர்ச்சி நிலை.

tensor : விறைப்பி; நீட்டுத்தசை.

tenotomy : தசைநாண் பிளவு : தசைநாண் பிளவுபடுதல்.

tentacle : உணர்நீட்சி.

teratogen : கோர உருப்பிறப்பு : கோர உருப்பேறு; நச்சு மருந்துகள், கதிரியக்கம், இயற்கைப் பொருள்கள், நோய்கள் காரணமாக கருவிலேயே குழந்தை உரித்தரிபுற்று கோர உருவம் பெறுதல்.

teratogenesis : பேருருவளர்ச்சி: வளர்கரு அல்லது முதிர்கருவில் உடற்குறைகள் உண்டாதல் (அதிமிகை) பேருரு வளர்ச்சி.

teratology : கோர உருப்பிறப்பியல் : கோர உருப்பேறு பற்றி ஆராயும் அறிவியல்.

teratoma : கருக்கட்டி : கருவகத்தில் உண்டாகும் கட்டி. இது புறப்படலம், இணைப்புத் திசுக்கள் சார்ந்தவை. இவை பெரும்பாலும் உக்கிரமானவையாக இருக்கும்.

teratospermia : பிறழ்விந்தணு : இயல்பு மாறிய விந்தணுக்கள் இருத்தல்.

terbutaline : டெர்புட்டாலின் : மூச்சுக்குழாயை விரிவடையச் செய்யும் மருந்து. கடுமையான ஈளை நோய்க்குப் (ஆஸ்துமா) பயன்படுகிறது.

terfenadine : டெர்ஃபெனாடைன் : ஹெச் ஏற்பித் தடுப்பு ஹிஸ்டமின் எதிர்ப்பி.

terminal : ஈற்றுநிலை : முடியுமிடமாயுள்ள அல்லது முடியுமிடத்திலுள்ள மயிர் இழை தூண்களிலுள்ள மயிரிழைகளுக்கு செங்குத்தாகவும் கீழாகவும் உள்ள உயிரணுப் பகுதி.

Terminal bars : இறுதிக்கம்பிகள் : மேல்படல அணுக்களுக்கிடையேயுள்ள வெளிகளை நுண்கம்பிகள் வடிவ தடிமனான அணுவிடைப் பசை நிரப்பி மூடுவதோடு அவற்றை ஒன்றிணைக்கிறது.

termination of pregnancy : கருவழிப்பு : கர்ப்பத்தை அழித்தல்.

terminal joint : கடைக்கணு : கடைமூட்டு.

TerroCortril : டெராகோர்ட்ரில் : கண், காது, மூக்குச் சொட்டு மருந்தாகப் பயன்படுத்தப்படும். ஆக்சிடெட்ராசைக்ளின், கோர்ட்டிசால், பாலிமிக்கிள்-பி ஆகியவை கலந்த ஒரு கலவையின் வணிகப் பெயர்.

terramycin : டெராமைசின் : ஆக்சிடெட்ராசைக்ளின் என்ற மருந்தின் வணிகப் பெயர். நுண்ம ஒட்டுயிர்ப் பசை மருந்து.

terron (ganic) : திகில்; கிலி : நடுக்கம்; பேர்ச்சம்.

tertian : முறைவலிப்புக்காய்ச்சல்.

tertiary : மூன்றாம் வரிசை; மூன்றாம் நிலை; மூன்றாம்படி.

testis (testicle) : விரை (அண்டம்); விரை (விந்தகம்) : ஆணின் கோசத்தில் (உயிரின விரைப்பை) அடங்கியுள்ள இரண்டு சுரப்பு உறுப்புகளில் ஒன்று. இவை விந்தணுக்களை உருவாக்குகின்றன; ஆணின் பாலின இயக்குநீர்களையும் கொண்டிருக்கின்றன.

test meal : சோதனை உணவு : இரைப்பையின் கதிர்ப்படப் பரிசோதனை அல்லது, இரைப்பை உட்பொருட்களை வேதிய முறையில் ஆய்வு செய்ய உதவும் அளவில் சிறிய, குறிப்பிட்ட தரமும் பொருள்களும் கொண்ட உணவு.

testosterone : விரைஇயக்குநீர் : இனக்கீற்றின் நடுநாயக ஆண் பால் கூறு. விரைகளிலிருந்து சுரக்கும் இயக்குநீர் (ஹார்மோன்). இரண்டாம் நிலை ஆண் பண்புகளுக்கு இவை காரணமாகும். மார்பகப் புற்றின்போது சுருப்பைக் குருதிப் போக்கினைக் கட்டுப்படுத்தவும், ஆண்களிடம் வளர்ச்சிக் குறைவைப் போக்கவும் பயன்படுத்தப்படுகிறது.

test-tube baby : சோதனைக் குழாய்க் குழந்தை : செயற்கைக் கருவூட்டு முறை மூலம் பிறந்த குழந்தை.

tetanus : நரப்பிசிவு நோய்; இசிவு நோய்; வில்வாத சன்னி; வாய்பூட்டு இசிவு நோய் : மிகு

உணர்ச்சித் தூண்டுதல் காரணமாக தசைகள் தொடர்பாகச் சுருக்கமுறுகின்றன நிலை.

tetany : முறை நரப்பிசிவு நோய்; சுண்ணக்குறை விரைப்பு; வில்வாதம் : உடலின் ஒரு சிறு பகுதியில் அதாவது கைகள், பாதம், குரல்வளை போன்றவற்றில் இரத்தத்தில் கால்சிய அயனிகள் (அயனியாக்கிய கால்சியம்) இல்லாததன் காரணமாகத் தசைகள் சுருங்கிவிடுவதால் ஏற்படும் நோய்.

tetrachloroethylene : டெட்ரா குளோரோஎத்திலின் : கொக்கிப்புழுவை அகற்றுவதற்குக் கொடுக்கப்படும் மருந்து.

tetracoccus : நாற்கூற்றுக் கிருமி: மூட்டுப் பூச்சி தொடர்புடைய பாக்டீரியா. இது நான்கு தொகுதியாகக் கனசதுர வடிவில் அமைந்திருக்கும்.

tetracosactrin : டெட்ராகோசேக்ட்ரின் : கூட்டினைப்பாக்க கார்ட்டிகோடிராபின்; அண்ணீரகப் புறணியின் இயக்கத்தை சோதிக்கப் பயன்படுகிறது.

tetracycline : டெட்ராசைக்ளின் : நோய்க் கிருமிகளைக் கொல்லும் பல்வேறு மருந்துகள் தொகுதி. இது இரைப்பை குடல் கோளாறுகளை உண்டாக்குவதில்லை. உடலின்

உயிரணுக்களின் ஒளியுமிழும் இயல்புடையது. இம்மருந்தை நிறுத்தியதும் இந்த ஒளி மறைந்துவிடும். புற்றுநோய் உயிரணுக்களில் மருந்தை நிறுத்திய பிறகும் இந்த ஒளி 24-30 மணிநேரம் நீடித்திருக்கும்.

tetradactylous (tetradactyl) : நான்கு விரலுடைய; நான்கு விரலிகள் : ஒவ்வொரு காலிலும் நான்கு விரல்கள் இருத்தல்.

tetradecapeptide : டெட்ரா டெக்காபெப்டைடு : 14 அமினோ அமிலங்கள் அடங்கிய ஒரு செரிமானப் பொருள்.

tetraplegia : நான்கு உறுப்பு வாதம்; நாலங்க வாதம் : கைகளும், கால்களும் செயலிழத்தல்.

tetraploid : நாண்மயம் : இது பாலணுக்களிலுள்ள நிறப்புரிகளின் எண்ணிக்கை இயல்பான எண்ணிக்கை 2 (இருமயம்) இதில் நான்கு இருப்பதால் நாண்மயம்.

tetrasomy : நாற்கீற்று : ஒரே வீகை குரோமோசம்கள் (நிறக்கீற்று) இரண்டு மேலதிகமாக இருப்பது.

T fracture : 'T' முறிவு : காலடி நீட்டிய நிலையில் உயரத்திலிருந்து விழும்போது, தொடையெலும்பு நளக எலும்பின் மேல்தளத்தில் வலுவானதாக்கத்

தால் தொடை எலும்பின் கீழ் முனையில் ஏற்படும் ஒருவகை கண்டிடை முறிவு. நெடுக்காகவும் குறுக்காகவும் எலும்பு முறிந்துள்ள நிலை.

thalamectomy : கருவகம் நீக்கம்: தலைமத்தின் ஒரு பகுதியை அறுத்து நீக்குதல்.

thalamic syndrome : கருவக நோயியம் : கருவகத்தில் அல்லது கீழே உள்ள உணர்வுத் தடங்களின் திக அழிவால் குறைவான தூண்டல்களால் தீவிரவலி மற்றும் ஒரு பக்க விழப்பு.

thalamotomy : மூளையறை அறுவை : மூளை நரம்பு முடிச்சின் ஒரு பகுதியை அறுவை மருத்துவம் மூலம் அழித்து விடுதல். கட்டுப்படுத்த முடியாத வலியை நிறுத்துவதற்கு இவ்வாறு செய்யப்படுகிறது.

thalamus : மூளை நரம்பு முடிச்சு; தலைமம் : மூளையிலிந்து நரம்பு வெளிப்படும் இடம். மூளையிலிருந்து உடம்பு முழுவதற்கும் உணர்வுத் தூண்டல்கள் இங்கிருந்து செல்கின்றன.

thalassemia : தாலசேமியா : இரத்தத்தில் ஏற்படும் ஒரு மரபணுக் கோளாறு. இந்நோய் கண்டவர்களுக்கு உடலில் போதிய செங்குருதியணு உற்பத்தியாகாமல், சிவப்பணுப்

பற்றாக்குறை ஏற்படும் இந்நோயாளிகளுக்கு ஆயுள் முழுவதும் 3-4 வாரங்கள் இரத்தம் செலுத்த வேண்டும். ஆனால், அடிக்கடி இரத்தம் செலுத்துவதால், உடலில் அயச் சத்து அதிகமாகி, நோயாளி விரைவில் இறந்து விடுகிறார். எனவே இந்த அதிக அயச்சத்தை அகற்ற வேண்டும். அதற்கு 'டெஸ்ஃப்ரால்' என்ற மருந்து மட்டுமே இதுவரைக் கிடைத்து வந்தது. இப்போது 'செல்ஃபெர்' என்ற மருந்து கண்டுபிடிக்கப்பட்டுள்ளது.

thallium : தாலியம் : கனமான, மெதுவான இளகும் உலோக கதிரியக்கத் தனிமம் (அணுவெண்-81, அணுவெடை-204.37, ஒப்பெடை-11.85) இதன் உப்புக்கள் நச்சுத்தன்மை உடையவை.

thanatology : மரணவியல் : மரணம் பற்றி ஆராயும் அறிவியல்.

theism : தேநீர்நிலை : அளவுக்கதிக தேநீர் குடிப்பதால் நாட்பட்ட கஃபீன் நச்சுமைவு.

theca : தசைநாண் உறை; நாணுறை: தசை நாணை மூடி இருக்கும் உறை.

thenar : உள்ளங்கை-உள்ளங்கால்; அங்கை : உள்ளங்கை, உள்ளங்கால் பகுதி.

theobromine : தியோபுரோமின்: காஃபி தேயிலையிலுள்ள காஃபின்

என்னும் மர உப்புச் சத்துடன் தொடர்புடைய ஒரு மருந்து. ஆனால் அதைவிடக் கிளர்ச்சி ஊட்டும் திறன் குறைவானது. அதைவிட அதிகச் சிறுநீர் தூண்டும் திறனுடையது. தொண்டை நோய்களுக்குப் பயன்படுகிறது.

theophorin : தியோஃபோரின் : ஃபெனிண்டாமின் என்ற மருந்தின் வணிகப் பெயர்.

theophylline : தியோஃபில்லின் : காஃபின் தொடர்புடைய, சிறுநீர்க்கழிவைத் தூண்டக்கூடிய ஒரு மருந்து. எனினும், மூச்சடைப்பு, மூச்சுவிடுவதில் இடர்ப்பாடு, ஈளை நோய் ஆகியவற்றைக் குணப்படுத்த முக்கியமாகப் பயன்படுத்தப்படுகிறது.

therapeutic embolization : குருதிக் குழாயடைப்பு : ஒரு குருதிக் கட்டியை அறுவை மருத்துவம் மூலம் அகற்று வதற்கு முன்பு, அந்தக் குருதிக் கட்டிக்குச் செல்லும் குருதிக்குழாய்களின் வழியடைத்தல்.

therapeutics : நோய் நீக்க இயல்; நோய் நீக்கக் கலை; மருந்து முறையியல்; பண்டுவம்: நோய்களைக் குணப்படுத்துவதற்கான மருந்து இயல்.

therapeutic vaccine : நோய் நீக்க அம்மைப் பால்.

therapeutist : நோய் நீக்க வல்லுநர்.

therapist : சிகிச்சையாளர் : சிகிச்சையளிப்பதில் திறமை வாய்ந்த ஒருவர்.

therapy : நோய் நீக்கத் துறை.

thermal : வெப்பம் சார்ந்த : வெப்பம் தொடர்பான.

thermoanalgesia : சுடுவலி : வெப்ப மூட்டுவதால் வலி உண்டாகும் நிலை.

thermoanaesthesia : தட்வெப்ப உணர்விழப்பு : வெப்ப உணர்வையும் குளிரையும் உணரும் தன்மையிழப்பு.

thermogenesis : வெப்பாக்கம் : மனித உடலில் வெப்பம் உண்டாதல்.

thermolabile : வெப்பச்சீர்குலைவு; வெப்பத்தில் மாறும் : வெப்பத்தினால் எளிதில் மாற்றப் பெறத்தக்க அல்லது சீர் குலையத்தக்க.

thermometer : வெப்பமானி; வெப்பஅளவி : வெப்ப நிலையில் ஏற்படும் மாற்றங்களை அளவிடுவதற்கான கருவி. இதில் அடங்கியுள்ள பொருளின் கன அளவைப் பொறுத்து வெப்ப நிலை அளவிடப்படுகிறது. மருத்துவ வெப்பமானியில் உடலின் குறைந்த அளவு வெப்ப நிலையிலிருந்து ஏறு முகமாகக் குறிக்கப்பட்டிருக்கும்.

thermophile : உயர்வெப்ப உயிரிகள்; மிகைவெப்ப வளர் உயிரிகள்.

உயர் வெப்ப நிலைகளில் வள ரக்கூடிய நுண்ணியிரிகள்.

thermoreceptor : வெப்பஏற்பி : உடல் வெப்பம் அதிகமாகும் போது தூண்டப்படும் ஒரு உணர்வு ஏற்பி.

thermoregulatory centre : வெப்ப ஒழுங்கமை மையம் : வெப்ப முண்டாக்கலையும் வெப்பமிழப்பையும் கட்டுப் படுத்தி, ஒரு இயல்பான உடல் வெப்ப நிலையை நிலைப்படுத்த கீழ்தலைமத்தில் உள்ள ஒரு மையம்.

thermoscan : வெப்ப நுண்ணாய்வுக்கருவி; வெப்பத் துழாவு : ஒரு பகுதியில் வெப்பப் பரவலை நுண்ணாய்வு செய்யக்கூடிய ஒரு கருவி. இது 0°C வரையில் வெப்பநிலையைப் பதிவு செய்யக்கூடியது. இரத்தம் பாய்தல் தொடர்பான கோளாறுகளை ஆராய இது பயன்படுகிறது.

thermoscope : வெப்ப நிலை மாற்றங்காட்டி; வெப்ப மாற்ற நோக்கி : வெப்பநிலை மாறுதல் களைக் காட்டும் கருவி.

thermostable : வெப்பத்தால் மாறாத; மிகைவெப்ப மாற்றத் தகவு; வெப்ப நிலைப்பு : வெப்பத்தினால் பாதிக்கப்படாத; உயர் வெப்பத்தினால் மாற்ற மடையாத.

thermostat : வெப்பநிலை காக்குங் கருவி : வெப்ப அளவைத் தானாக ஒழுங்குபடுத்திக் காட்டு வதற்கான கருவி.

thermotherapy : வெப்ப மருத்து வம் : வெப்பத்தின் மூலம் நோய் களைக் குணப்படுத்தும் முறை.

thiacetazone : தியாசெட்டா சோன் : காசநோய்த் தடுப்புக்கான செயற்கைக் கூட்டுப்பொருள்.

thiambutosine : தியாம்புட்டோ சின் : தொழுநோய்த் தடுப்புக் கான ஒரு மருந்து. குறைந்த நச்சுத் தன்மையுடையது.

thiamine : தையாமின் : கார்போ ஹைட்ரேட் வளர்சிதை மாற் றத்தில் தொடர்புடையது. தவிட் டான் (பெரிபெரி) போன்ற தையாமின் குறைபாட்டுக் கோளாறுகளுக்கும், சிலவகை நரம்பழற்சிகளுக்கும் பயன்படு கிறது. இதன் பற்றாக்குறையால் மனக் குழப்பம் உண்டாகலாம்.

thiazides : தையாசைடுகள் : சிறுநீர்க்கழிவை அதிகரிக்கும் மருந்துகளில் ஒன்று.

thiethylperazine : தையெத்தில் பெராசின் : சமனப்படுத்தும் ஃபெனாத்தியாசின் மருந்து களில் ஒன்று. இது குமட்டல், வாந்தி, தலைச்சுற்றல் ஆகிய வற்றுக்குப் பயன்படுகிறது.

thigh : தொடை : இடுப்புக்கும் முழங்காலுக்கும் இடையே அமைந்துள்ள காலுறுப்பின் பகுதி.

thigmotropism : ஊறெதிரு உணர்வு : ஊறுதலுணர்ச்சிக்கு எதிரான தூண்டுதல் உணர்வு காரணமான அசைவு.

thimble bladder : விரற்குமிழ் நீர்ப்பை : பெருமளவு குறுகிய சிறுநீர்ப்பை.

thinking : சிந்தித்தல் : கற்பனை, தரமறிதல், மதிப்பிடுதல், முன்னறிதல், திட்டமிடல், படைப்பாற்றல், விரும்புதல் ஆகியவை கொண்ட மனவியக்கம்.

thionguanine : தியோங்குவானின் : வளர்சிதை மாற்ற எதிர்ப்பு மருந்து. உட்கருப் புரதக்கூட்டிணைப்பைத் தடுக்கிறது. இதனால், கடும் குருதி வெள்ளை நுண்மப்பெருக்கக் கோளாறுக்குக் குருதி வெள்ளைப்புற்றுக்குப் பயன்படுத்தப்படுகிறது.

thiopentone : தியோபென்டோன் : குறுகிய நேரம் நோவகற்றும் மருந்தாக ஊசிவழி செலுத்தப்படும் ஒரு பார்பிட்டுரேட்டு மருந்து, அறுவை மருத்துவத்தின் ஊக்க அழிவுக் கூட்டுப் பொருள்களுடன் சேர்த்துக் கொடுக்கப்படுகிறது.

thioridazine : தியோரிடாசின் : நோவகற்றித் துயிலூட்டும்

மருந்து. குளோர்புரோமாசின் மெல்லரில் என்ற மருந்துடன் நெருங்கிய தொடர்புடையது.

third generation cephalosporins : மூன்றாம் தலைமுறை செப்லோஸ்போரின்கள் : செஃபடாக்ஸிம், செஃபாஸிடின், செஃப்டிரையாக்ஸோன் ஆகியவை போன்ற பல நோயியர் எதிர்ப்பி மருந்துகள் வகை. அவை அமைப்பில் பெனிசிலின்கள் போன்றவை பெனிசிலினேஸ் தயாரிக்கும் நுண்ணுயிர்களுக்கு எதிராகப் பயன்படுபவை.

third heart sound : மூன்றாம் இதய ஒலி : இதய விரிவின் முதல் நிலையில் மகாதமனிவால்வு மூடிய 0.15 நொடிக்குப் பிறகு தோன்றும் குறைதொர்னிவேக ஒலி. அது கழுத்துச் சிரையின் 'வி' அலையை ஒத்தமைந்து உள்ளது. அது அல்லது வலது இதயக்கீழறையால் உண்டாவது.

third intention : மூன்றாம் நிலை : ஒரு காயம் குருணைத் திசுவளர்ந்து ஆறுவது.

Thomsen's disease : தாம்சன் வியாதி : டேனிஷ் மருத்துவர் ஆஸ்மஸ் தாம்சன் பெயர் கொண்ட பிறவித் தசையிறுக்கம்.

third ventricle : மூன்றாம் நீரறை : பார்வைத் தலைமங்கள் இரண்

டுக்கிடையே உள்ள ஒரு ஒடுங்கிய குழிவறை. அது முன்னே பக்க நீரறைகளுடன் பின்னே நான்காம் நீரறையுடன் தொடர்பு கொள்கிறது.

thirst : தாகம் : நீர்குடிக்க விருப்பப்படும் உடலுணர்வு.

thoracentesis : மார்புக் கூட்டுநீர் வடித்தல் : மார்பு வரி உட்குழியில் அழற்சியால் வீக்கத்தால் சேரும் நீர்மத்தை குழாய் மூலம் வடித்தகற்றல்.

thoracic : மார்புக்கூடு சார்ந்த; மார்பக நெஞ்சு சார்ந்த : நெஞ்சுக்கூடு தொடர்புடைய.

thoracic cage : மார்புக்கூடு.

thoracic cavity : மார்புக்குழிப்பு; மார்பறை.

thoracic duct : மார்பக நிணநீர்க்குழல்; மார்பக நாளம்.

thoracic vertebra : மார்பு முதுகெலும்பு.

thoracopagus : மார்பிணை இரட்டையர் : இரண்டு குறைவடிவ முதிர் கருக்குழந்தைகள் மார்புகள் ஒட்டியுள்ளன.

thoracoplasty : மார்புக்கூடு அறுவைச் சீரமைப்பு; மார்பறைச் சீரமைப்பு : மார்புக் கூட்டிணை அறுவை மருத்துவம் மூலம் சீரமைப்புச் செய்தல். முன்பு காச நோய் மருத்துவத்தில் இது

பயன்படுத்தப்பட்டது. காச நோய் மருந்துகள் வந்தபின் இது அரிதாகவே பயன்படுத்தப்படுகிறது.

thoracopneumograph : மார்பு வளி வரைவு : மார்பின் மூச்சியக்க அசைவுகளைப் பதிவு செய்யும் ஒரு கருவி.

thoracoscope : மார்பு உள்வரிச் சவ்வு ஆய்வுக்கருவி; மார்பறை ஆய்வு நுரையீரல் உறைநோக்கி: மார்புச் சுவரில் ஒரு சிறு துளையிட்டு, அதன் மூலம் மார்புக் குழியினுள் செருகி, மார்பு உள்வரிச்சவ்வுப் பரப்புகளை ஆராய்ந்தறிவதற்கான ஒரு கருவி.

thoracotomy : மார்புக்குழி அறுவை; மார்பறைத் திறப்பு; மார்பகத் திறப்பு : மார்புக் குழியை அறுவை மருத்துவம் மூலம் திறந்து பார்த்தல்.

thorax : மார்புக்குழி; மார்புக்கூடு; நெஞ்சுக்கூடு : மார்புக்கூடு; நெஞ்சுக்கூடு.

thorn sign : முள்குறி : வலது நுரையீரலுறை நீர் ஊறிய நிலையில், சிறு பிளவின் தடிப்பு கதிர்ப்படத்தில், ஒரு தெளிவற்ற ஊசியுருவ நிழலுரு மார்புப் பக்கச் சுவரில் துவங்கி உள்பக்கமாகக் குறுகுகிறது.

Thorn test : தார்ன் சோதனை : கார்ட்டிக்கோட்ரோபின் பயன்

படுத்தி செய்யப்படும் அண்ணீ ரக்குறையறியும் சோதனை. நலமான மனிதரில் இரத்தச் சுழற்சியில் ஓடும் இயோசின் நிறமேற்கும் வெள்ளணுக்குறை உண்டாக்கும் ஆனால் அண்ணீ ரகக் குறைவுள்ளவரில் அல்ல. அமெரிக்க மருத்துவர் ஜார்ஜ் தார்ன் பெயர் கொண்டது இச்சோதனை.

thought : சிந்தனை; எண்ணம்; நினைவு : எண்ணம்; கருத்து பிறர் உடல் நலனில் அக்கறை காட்டுதல்.

thought block : சிந்தனைத் தடை: சிந்தனை தடைபடுதல்.

thought-reading : தொலைவிலு ணர்தல் : பிறர் எண்ணம் கண்டு உணர்தல்.

thread : நூல் : 1. ஒரு மெல்லிய இழையமைப்பு. 2. தையலுக்கு உதவும் பொருள்.

threadworm : கீரைப்பூச்சி; நூற் புழு : குழந்தைகளின் மலக்குட லிலுள்ள நூலிழை போன்ற புழு. பைப்பெராசின் என்ற மருந்தினை ஒரு வாரம் கொடுத்து இதைக் குணமாக்க லாம். இப்புழு மீண்டும் பீடிக் காமல் தடுக்கச் சுகாதார முறை களைக் கையாள வேண்டும்.

three point suture : முப்புள்ளித் தையல் : தோல் மடிப்பு,

பிறழாமல் வைக்கு அடித் தோலூடு தையல்.

threonine : திரியோனின் : இன்றி யமையாத அமினோ அமிலங் களில் ஒன்று.

threshold : தாங்கெல்லை : புலன் உணர்வெல்லை; ஒரு நிலைக்கு மேல் பொருள் வெளியேற்றப்படுதல்.

thrill : நாடி அசைவதிர்வு; தொடுவுணர்வதிர்வு; சிலிர்ப்பு : நரம்புத் துடிப்பதிர்வு. தொடு உணர்வு மூலம் அறியப்படுகிறது.

throat : தொண்டை : உணவுக் குழாய்; குரல்வளை; முச்சக் குழல்; மிடறு.

throatiness : கரகரப்பு : தொண்டை கம்மிய நிலை.

throat swab : தொண்டை துடைப் பான் : தொண்டைக்குழி ஒத்தும் பஞ்சு.

throaty : கரகரப்பான; தொண்டை கட்டிய.

throb : நாடியதிர்வு : நாடித் துடிப்பு.

throes : வேதனைத் துடிப்பு : வயா நோவு; பிரசவ வேதனை; பிறப்புத் துன்பம்.

thrombasthenia : குருதிக்கட்டிக் குறை : தட்டனுக் கோளாறால் உண்டாகும் இரத்தம் ஒழுக்கு

தலால் குருதிக்கட்டி சுருங்கு தலில் குறை.

thrombectomy : குருதிக்கட்டி அறுவை; குருதிக்குழாய் உறைவு நீக்கம் : நீர் இரத்த நாளத்தினுள் உறைந்துள்ள இரத்தத்தை அறுவை மருத்துவம் மூலம் அகற்றுதல்.

thromboangiitis : நாளக் குருதி உறைவு; குருதிக்குழாய் சுழற்சி உறை : வீங்கிய நாளத்தினுள் குருதி உறைதல்.

thromboarteritis : தமனிக்குருதி உறைவு : ஒரு தமனியில் குருதி உறைவுடன் வீக்கம் உண்டாதல்.

thromboclasia : குருதியுறை கட்டிகரைதல் : குருதியுறைகட்டி கரைந்துவிடுதல்; குருதியுறை அழிவு.

thrombocytopoiesis : தட்டணு வாக்கம் : இரத்தத் தட்டணுக்கள் உருவாதல்.

thrombocyte : தட்டணுக்கள்; குருதித் தட்டணுக்கள் : குருதி உறைவில் பங்கு பெறும் தட்டணுக்கள்.

thrombocythaemia (thrombocytosis) : தட்டணுப் பெருக்கம்; குருதித்தட்டணு மிகைப்பு : சுற்றோட்டமாகச் செல்லும் இரத்தத்தில் தட்டணுக்கள் அதிகமாக இருத்தல். இதனால்

குருதி நாளங்களினுள் குருதி உறைவு ஏற்படும்.

thrombocytopaenia : தட்டணுக் குறைபாடு; குருதித் தட்டணுக் குறை : இரத்தத்தில் தட்டணுக்கள் குறைவாக இருத்தல். இதனால், காயங்கள் ஏற்படும் போது நெடுநேரம் இரத்தம் வெளியேறும்.

thrombocytopaenic purpura : தட்டணுச் செம்புள்ளினோய் : இரத்தத்தில் தட்டணுக்களின் எண்ணிக்கை குறைவாக இருத்தல், சளிச் சவ்விலிருந்து விட்டு விட்டு இரத்தம் கசிதல், தோலின் மேல் கருஞ் சிவப்புப் புள்ளிகள் தோன்றுதல் போன்ற நோய்க்குறிகள் தோன்றும் ஒரு நோய். பெரும்பாலும் குழந்தைகளுக்கும் இளைஞர்களுக்கும் உண்டாகிறது. இதில் இரத்தக் கசிவு நெடுநேரம் நீடிக்கும்.

thromboembolic : குருதிக் குழாயடைப்பு : குருதிக்கட்டி விடுபட்டு குருதியோட்டத்துடன் உடலின் இன்னொரு பகுதிக்குக் கொண்டு செல்லப்பட்டு, அங்கு குருதி நாளத்தில் அடைப்பு ஏற்படுத்துதல்.

thrombocytosis : தட்டணுமிகை : புறநாள இரத்தத்தில் தட்டணுக்களின் எண்ணிக்கை அதிகரித்தல்.

thromboembolism : குருதி உறைக்கட்டி; குருதி உறைத்துகள் வேற்றிட அடைப்பு : குருதியோட்டத்தில் ஓரிட குருதியுறை கட்டியின் ஒரு துண்டு உடைந்து ஓடி வேறொரு இடத்தில் குருதிக்குழாயை அடைத்தல்.

thrombogenesis : உறைகட்டியாக்கம் : இரத்த உறைகட்டி உருவாதல்.

thromboendarterectomy : குரு உறைக்கட்டி அறுவை : தமனியிலிருந்து குருதி உறைக்கட்டியை அறுவை மருத்துவம் மூலம் அகற்றுதல்.

thromboendarteritis : தமனிச் சவ்வு வீக்கம் : தமனியில் குருதி உறைந்து தமனியின் உள்வரிச் சவ்வீக்கம் ஏற்படுதல்.

thrombopaenia : தட்டணுக்குறை : இரத்தத் தட்டணுக்களின் இயல்புக்கு மாறாகக் குறைதல்.

thrombophlebitis : சிரைச்சுவர் வீக்கம்; சிரைகுருதி உறைவு : சிரையில் குருதி உறைவு ஏற்பட்டு சிரையின் சுவர் வீக்க மடைதல்.

thromboplastic : உறை கட்டியாக்கி : இரத்தத்தில் உறைகட்டி உருவாவதை உண்டாக்கும்.

thromboplastin : திராம்போபிளாஸ்டின் : புரோத்ராம்பினை

திராம்பினைக மாற்றும் ஒரு செரிமானப் பொருள் (என்சைம்).

thrombopoietin : திராம்போபாய்ட்டின் : எலும்பு மச்சையில் தட்டணு உருவாக்கத் தூண்டு பொருள்.

thrombosis : குருதியுறைவு : குருதி நாளங்களில் குருதி கட்டுதல்.

thrombus : நாளக் குருதிக்கட்டு; குருதி உறைக்கட்டி : குழாய் நாளங்களினுள் குருதிகட்டுதல்.

throtile : குரல்வளை; தொண்டைக் குழி.

thrush : சள்ளை நோய் : குழந்தைகளுக்கு வாயிலும் கழுத்திலும் வரும் மென்புடைப்பு நோய்.

thumb : கட்டைவிரல் : கைப் பெருவிரல்.

thymectomy : கழுத்துக்கணையச் சுரப்பி அறுவை : கழுத்துக் கணையச் சுரப்பியை அறுவை மருத்துவம் மூலம் துண்டித்தல்.

thymine : தைமின் : டிஎன்ஏவில் உள்ள பிரமிடின் மூல அடினையூடன் இணையாக உள்ளது.

thymocytes : நிண அணுத்திசு உயிரணு : கழுத்துக் கணையச் சுரப்பியிலுள்ள மடல் புறப் பகுதியில் இருக்கும் அடர்த்தி யான நிண அணுத் திசுவில் காணப்படும் உயிரணுக்கள்.

thymol : தைமால் : நறுமணக் கறியிலைச் செடியிலிருந்து எடுக்கப்படும் நோய் நுண்மத் தடை எண்ணெய், வாய்கழுவு நீர்மங்களிலும், பல் மருந்துகளிலும் பெரிதும் பயன்படுகிறது. கொக்கிப் புழுவை நீக்கவும் கொடுக்கப்படுகிறது.

thymosin : தைமோசின் : கழுத்துக் கணையச் சுரப்பியின் புற அடர்ப்படல உயிரணுக்களால் சுரக்கப்படும் இயக்குநீர் (ஹார்மோன்). இது கருத்துக் கணையச் சுரப்பியிலுள்ள நிணநீர் வெள்ளணு உற்பத்தியைத் தூண்டுகிறது.

thymus (thymus gland) : கழுத்துக் கணையச் சுரப்பி : மார்பெலும்புக்குப் பின்புறம். கேடயச் சுரப்பியை மேல் நோக்கி நீண்டிருக்கும் ஒரு சுரப்பி. இது குழவிப்பருவத்திலேயே நன்கு உருவாகியிருக்கும் பருவமடையும் போது முழுவடி வளவையடையும். பின்னர் நிணநீர்த் திசுவுக்குப் பதில் கொழுப்புத் திசு அமையும். இது நோய்த்தடைக் காப்புத் தன்மையுள்ளது. இதன் நோய்த்தடுப்பு நடவடிக்கை மூலம் தானாகவே நோய்த்தடைக் காப்பு ஏற்படுகிறது. ஏமத்திறன் உருவாகும்.

thyroarytenoid : தைராயிடு கேடய சட்டுவம் : குரல்வளையின்

கேடயக் குருத்தெலும்பு மற்றும் சட்டுவக்கு குருத்தெலும்பு தொடர்பான.

thyrocalcitonin : தைரோகால் சிட்லோனின் : தைராயிடு சுரப்பியால் உருவாக்கப்படும் பல பெப்டைடு இயக்குநீர்.

thyrocardiac : தைராயிடு கேடய இதய : தைராயிடு சுரப்பி மற்றும் இதயம் தொடர்பான.

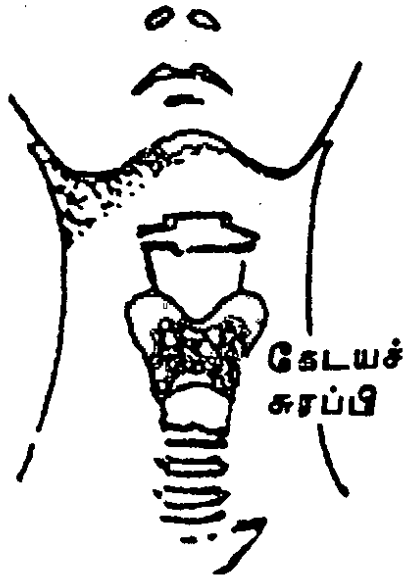
thyroglobulin : தைரோகுளபுலின் : அயோடின் கொண்ட புரதம்.

thyroglossal : தைராயிடுநாவு : தைராயிடு சுரப்பி மற்றும் நாக்கு தொடர்பான.

thyroglossal fistula : கேடய நாக்குப்புரை; நாக்கு-கேடயச் சுரப்பி : கேடயச்சுரப்பிக் குழாய் அடைபடுவதால் கழுத்திலும், நாக்கிலும் ஏற்படும் புரை. இது கழுத்தின் ஒரு பக்கத்தில் தோன்றி நாக்கின் பின் பகுதி வரைப் பரவுகிறது.

thyrohyoid : தைராயிடுகவையெலும்பு : தைராயிடு சுரப்பி அல்லது குருத்தெலும்பு மற்றும் கவையெலும்புத் தொடர்பான.

thyroid : கேடயச் சுரப்பி : கழுத்திலுள்ள நாளமற்ற சுரப்பி. இது தைராக்கின் என்ற சுரப்பு நீரைச் சுரக்கிறது. இந்நீர் வளர்சிதை மாற்ற வேகத்தைக் கட்டுப்படுத்துகிறது. எருது,



கேடயச் சுரப்பி

செம்மறியாடு அல்லது பன்றியின் கேடயச்சுரப்பியிலிருந்து இது வாணிக முறையில் தயாரிக்கப்படுகிறது. கேடயச் சுரப்பி சுரப்பாற்றல் இழப்பதால் உண்டாகும் அறிவு மந்தத்திற்கு இந்த நீர் பயன்படுத்தப்படுகிறது.

thyroid cartilage : கேடயக் குருத்தெலும்பு : சங்குவளைக் குருத்தெலும்பு.

thyroidectomy : தைராயிடு சுரப்பி நீக்கம் : தைராயிகெட்டி, கழலை மற்றும் தைராயிடு மிகை நிலையில் தைராயிடு சுரப்பி முழுவதையும் அல்லது பகுதியை அறுத்து நீக்குதல்.

thyroid gland(thyroid body) : கேடயச் சுரப்பி : சுழுத்திலுள்ள நாளமற்ற சுரப்பி.

thyroidism : தைராயிடுமிகை : தைராயிடு சுரப்பியின் மிகு

(சுரப்பால்) இயக்கத்தால் ஏற்படும் நிலை.

thyroid notch : கேடய வளைவு.

thyroidectomy : கேடயச் சுரப்பி அறுவை : கேடயச் சுரப்பியை அறுவை மருத்துவம் மூலம் அகற்றுதல்.

thyroiditis : கேடயச் சுரப்பி அழற்சி : கேடயச் சுரப்பியில் ஏற்படும் வீக்கம்.

thyrotoxic crisis : கேடயச் சுரப்பி நச்சுநோய் : நோயாளியிடம் கேடயச் சுரப்பி நச்சு காரணமாகத் திடீரென ஏற்படும் நோய். கேடயச் சுரப்பி அறுவை மருத்துவத்துக்கு நோயாளியை சரிவரத் தயார் செய்யாவிட்டால், அறுவை மருத்துவத்துக்குப்பின் இது ஏற்படலாம்.

thyrotoxicosis : கேடயச் சுரப்பி நோய் : கேடயச் சுரப்பியில் தைராக்கின் என்ற இயக்குநீர் (ஹார்மோன்) அளவுக்கு அதிகமாகச் சுரப்பதால் உண்டாகும் நோய் அதிக வியர்வை. அதிகப்பசி எடை குறைதல், கைகளை நீட்டும்போது நடுக்கம், கண்பிதுக்கம் போன்றவை இதன் அறிகுறிகள். பொதுவாக பெண்களுக்கு இது அதிகம் உண்டாகும்.

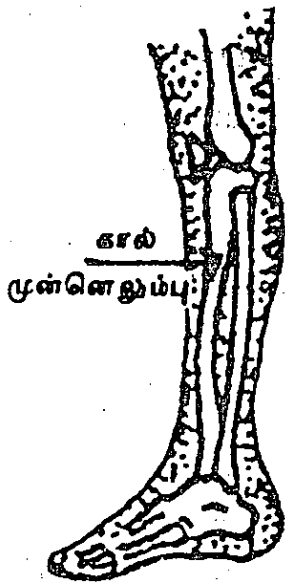
thyrotrophic (thyrotrophin) : கேடயச் சுரப்பி ஊக்குமருந்து : கேடயச் சுரப்பியில் இயக்குநீர் (ஹார்மோன்) சுரப்பதை ஊக்குவிக்கும் மருந்து.

thyrotropic hormone : தைராயிடோசுரப்பூக்கு இயக்குநீர் : பிட்யூட்டரி (மூளையடி) சுரப்பியின் முன் பகுதியால் வெளிப்படுத்தப்படும், தைராயிடோ சுரப்பை ஊக்குவிக்கும் இயக்குநீர் (டீ.எஸ்.ஹெச்).

thyrotropin releasing hormone: தைரோட்பின் வெளிப்படுத்தும் இயக்குநீர் : பிட்யூட்டரி (மூளையடி) சுரப்பியைத் தூண்டி தைராடு சுரப்பூக்கு இயக்குநீரை சுரக்கத் தூண்டும், கீழ் தலைமம் வெளியிடும் இயக்குநீர்.

thyrotropin : தைரோடிராப்பின் : பிட்யூட்டரி (மூளையடி) சுரப்பி வெளியிடும் இயக்குநீர் தைராயிடோ சுரப்பியைத் தூண்டுகிறது.

tibia: முன்கால் எலும்பு; கால் முன்னெலும்பு : கீழ்க்கால் எலும்பு.



கால் முன்னெலும்பு

காலின் கீழ்ப்பகுதியிலுள்ள இருஎலும்பு (முழங்கால்தண்டு).

tibiofibular : முன்கால் எலும்பு; சிம்பு எலும்பு சார்ந்த : முன்கால் எலும்பும், காலின் வெளிப்புறத்திலுள்ள சிம்பு எலும்பும் தொடர்புடைய.

tibione : டிபியோன் : எலும்புருக்கி நோய்க்கு எதிராகப் பயன்படுத்தப்படும் மருந்து.


ticarcillin : டிக்கார்சில்லின் : சூடோமோனாஸ் கிருமியை தீவிரமாக பாதிக்கும் கூட்டினை பெனிசில்லின்.

thyroxine : தைராக்கின் : கேடயச் சுரப்பியில் சுரக்கும் முக்கியமான இயக்குநீர் (ஹார்மோன்). இது வளர்சிதை மாற்ற வேகத்தை அதிகரிக்கிறது. கேடயச் சுரப்பநீர் சுரத்தல் குறைவாக இருக்கும் போது இது பயன்படுத்தப்படுகிறது.

tic : முகத்தசை இசிப்பு : முகத்தசைகளின் இசிப்பு நோய் காரணமின்றித் தன்னையறியாமலேயே முகத்தசைகளைச் சுரித்தல். இது பழக்கம் அல்லது உளவியல் காரணமாக ஏற்படுகிறது.

tic douloureux : முகச்சுரிப்பு வலி: இயக்கம், உணர்ச்சி, சுவை ஆகிய மூன்றையும் தூண்டும் மண்டை நரம்புப் பகுதியில் ஏற்படும் தாங்க முடியாத வலிப்பு வலி.

tick : சன்னி ஒட்டுண்ணி; பட்டை உண்ணி; உண்ணி : இரத்தத்தை



சன்னி ஒட்டுண்ணி

உறிஞ்சும் ஓர் ஒட்டுண்ணி. இது மறுக்களிப்புக் காய்ச்சல், சன்னி காய்ச்சல் போன்ற வற்றைப் பரப்புகிறது.

tick-tack : இருதயத் துடிப்பு; நாடியடிப்பு.

tidal air : மூச்சுயிர்ப்புக் காற்று; மூச்சலைக் காற்று : உயிர்ப்பின் போது உயிர்ப்பீரலின் உள் நோக்கியும், புறநாடியும் போய் வரும் காற்று, சுவாசக் காற்று.

tilting disc : சாயும் வட்டு : நடு விலகிய கீல் உடைய வட்டத் தட்டு ஒரு பக்கத்தில் அழுத்தித் திறக்கிறது. செயற்கை இதய வால்வாகப் பயன்படும் கருவி.

timbre : ஒலிப்பண்பு : தொனியளவு, உரத்த ஒலியளவு பற்றி

யல்லாமல், ஒலியின் குறிப்பிடத் தக்க தன்மை.

timolol : டிமோலால் : இரத்தக் கொதிப்பு, இதயத்தசைக் குருதிக்குறை, கண்நீர்மிகை அழுத்தம் ஆகியவற்றில் பயன்படுத்தப்படும் பீட்டா தடுப்பி.

tincture : சாராயக் கரைசல் (டிங்சர்) : சாராயத்தில் கரைந்த கரைசல் (சாரம்).

tinea : படர்தாமரை நோய்; படை

tinnitus : காதிரைச்சல்; போலிக் காதொலி; செவியிரைச்சல் : காதுகளில் முரலுதல், மணியடித்தல் அல்லது அடித்தல் போன்று ஒலி உண்டாதல். காதிற்ருள் ரீங்கார ஒலி.

tintometer : தோல்செம்மைமானி: தோலில் உண்டாகும் செந்நிறத்தின் அளவை அளவிடும் ஒரு கருவி. இச்செந்நிறம் வீக்கத்திற்கு வழி வகுக்கும்.

tipped uterus : சாய்ந்த கருப்பை: சிறிது முன் பக்கம் சாயாமல் பின் பக்கம் சிறிது சாய்ந்துள்ள கருப்பை.

tissue : திசு (இழைமம்) : உடலின் ஒரு பகுதியாக அல்லது படலமாக அமைந்துள்ள உயிரணுக்களின் திரட்சி. எ-டு: தசைத் திசு; தோல் திசு; இணைப்புத் திசு; நரம்புத் திசு.

tissue fluid : திசு நீர் : உயிரணுக் கட்ட நீர்.

titration : வீரிய அளவீடு; தரம் பிரிக்கும் ஆய்வு : வேதியியல் செய்முறைகளில் கரைசல்களின் அமிலத் தன்மையை அல்லது காரத்தன்மையை அளவிடுவதற்கான பகுதி அளவுப் பகுப்பாய்வு முறை.

titre : வீரிய அளவு : வீரிய அளவீடு மூலம் அளவிடப்பட்ட ஒரு கன அளவில் அடங்கி உள்ள திட்டச் செறிவளவு.

TMJ : பொட்டெலும்பு-தாடை நோய் : பொட்டெலும்பு - தாடை மூட்டு.

TNM classification : டி.என்.எம்; வகுப்பொழுங்கு வகைப்படுத்தல்: கட்டி, கணுக்கள், சேய்மத் தாக்கம் ஆகியவற்றின் நிலை ஒவ்வொன்றையும் எண்களால் குறிக்கும் அனைத்துலகப் படி நிலைப்படுத்தல்.

toadskin : தேரைத்தோல் : மிகவும் உலர்ந்து சுருங்கி, செதிள் உரியும் தோலின் நிலை, வைட்டமின் குறைவால் ஏற்படுவது.

Tobey-Ayer test : டோபீ-ஆயெர் சோதனை : குறுக்குச் சிரைப்புழைகளில் குருதியுறை கட்டி உள்ளபோது, அந்தப்பக்க கழுத்துச்சிரையை அழுத்தும்போது,

மூளை தண்டுவட நீர்முத்தம் அதிகமாவதில்லை. இதைக் கண்டறிந்தவர்கள், அமெரிக்க, காது, தொண்டை மருத்துவர் ஜார்ஜ் டோபீ ஜீனியர் மற்றும் அமெரிக்க நரம்பு மருத்துவர் ஜேம்ஸ் அயர்.

tocography : பேற்று வரைவு.

tocolytic : சுருக்கத்தடுப்பி : குழந்தைப் பேற்றின்போது சுருப்பை சுருங்குவதைத் தடுக்கும் பொருள்.

tocolysin : டோக்கோலைசின் : சுருப்பை சுருக்கத்தின் வேகத்தை குறைக்கும் ஒரு மருந்து.

tocometer : டோக்கோமீட்டர் : சுருப்பை சுருக்கங்களைப் பதிவு செய்யும் கருவி.

tocopherol : டோக்கோஃபெரால்: செயற்கை வைட்டமின்-E என்ற ஊட்டச்சத்து. இது கோதுமை இளங்கருமுளை எண்ணெயில் உள்ளது. வழக்கமான கருச்சிதைவின்போது பயன்படுத்தப்படுகிறது.

toe : கால்விரல்.

togaviruses : டோகாவைரஸ்கள்: ஓரிழை ஆர்.என்.ஏவும் கொழுப்புறையும் கொண்ட நடுத்தர அளவுவைரஸ் குடும்பம். உதாரணம் : பல ஆர்போவைரஸ்கள் மற்றும் ரூபெல்லாவைரஸ்.

toggle : கால் மூட்டுச் சில்லு : கால் மூட்டுச் சில்லுகளில் ஒன்று.

toilet : காயக்கழுவல் : 1. மகப் பேறு நோயாளியின் அல்லது அறுவைக் காயத்தைக் கழுவுதல். 2. மலம் கழிக்கும்போது அல்லது சிறுநீர் கழிக்கும் போது கழிவுகளை சேர்த்து அழிக்கப் பயன்படும் கருவி.

tolazoline : டோலோசோலின் : இரத்தவோட்டக் கோளாறுகளில் குருதிநாள விரிவகற்சி மருந்தாகப் பயன்படும் மருந்து.

tolbutamide : டோல்புட்டாமைடு : சல்ஃபோனாமைடுவழிப் பொருள்களில் ஒன்று. நீரிழிவு நோயில் இது கணைய நீரை (இன்சலின்) அதிகம் வெளிக் கொணரக்கூடியது. நீரிழிவு நோயாளிகளுக்கு வாய்வழி கொடுக்கப்படுகிறது. குழந்தை நீரிழிவு நோயாளிகளுக்கு இது பயன்படாது.

tolerance : தாக்குதிறன்; சகிப்பு : மருந்துகளின் எதிர் விளைவுகளைத் தாங்கிக்கொள்ளும் திறன்.

tolnaftate : டோல்னாஃப்டேட் : பூஞ்சண எதிர்ப்பு மருந்து. விளையாட்டு வீரர் பாத நோய்க்குப் பயன்படுகிறது.

tomatidine : வீரிய ஊக்குச் சத்தாகப் பயன்படும் தக்காளிச்சத்து.

tomatin : தக்காளிச்சத்து : தக்காளிச் சத்து மருந்து.

tomentum : மூளைக்குச்சம் : மூளையின் சுழிமுனைக் குச்சம்.

tomogram : தளவரைபடம் : உடலின் ஒரு குறிப்பிட்ட அடுக்கின் எக்ஸ்ரே கதிர்ப்படம்.

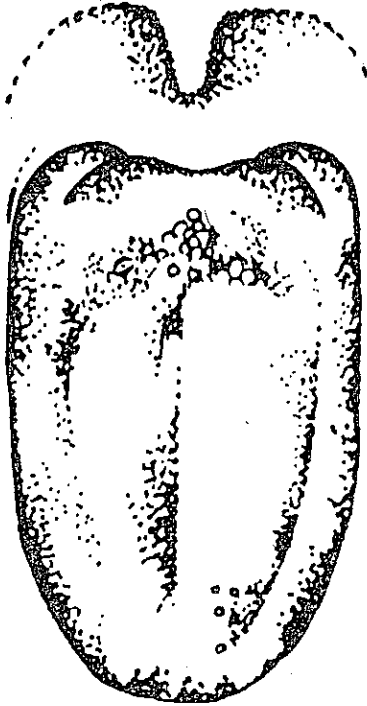
tomograph : தளவரைவி : தளவரைபடம் தரும் எக்ஸ்ரே கருவி.

tomography : தளவரைவு : உடல் தளவெட்டு எக்ஸ்ரே படப்பதிவு. அடுக்குப் பதிவு வரைவு. உடலின் ஒரு பகுதி அல்லது ஒரு உறுப்பின் குறுக்கு வெட்டுப் படம் எடுத்துத் தரும் நோயறியும் படப்பதிவு நுட்பம்.

tone : இயல்பு மனநிலை; வலிமை: மனதில் இயல்பான ஆரோக்கியமான நிலை நாதம்-ஒலியின் தன்மை.

tongs : குறடுகள் : இடுக்கி ஓரகீலிணைப்பில் சேரும் இரு குறுடுகள் கொண்ட கருவி.

tongue : நாக்கு; நா : வாயிலுள்ள அசையக்கூடிய தசை உறுப்பு. பேசுதல், மெல்லுதல்,



நாக்கு

விழுங்குதல் சுவை ஆகியவற்றோடு தொடர்புடையது.

tongue-bone : வளைந்த நாவடி எலும்பு.

tongue tacked : பேசவியலா; தெற்றுதலுள்ள.

tongue-tie : தெற்றுநா : நாநரம்பின் இயக்கத்தைத் தடுக்கும் சிறு நரம்பால் விளையும் பேச்சுத்தடை.

tonic : 1. சத்து மருந்து; உரமான; தெம்பூட்டி : உரமூட்டி வலிமை பெருக்குகிற மருந்து. 2. தொடர் தசைச் சுருக்கம் : தொடர்ச்சியான தசைச் சுருக்க நிலை. இது இடையிடை ஏற்படும் தசைச் சுருக்கத்திற்கு மாறுபட்டது.

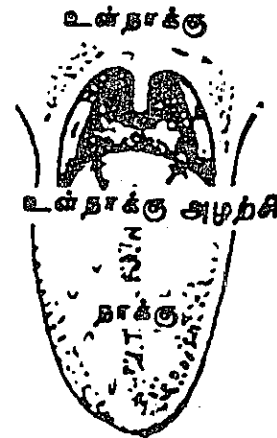
tonicity : தசைநெகிழ்வு : தசையின் நெகிழ்வுத்திறன்.

tonography : அழுத்த அளவீடு; அழுத்த வரைவியல் : இரத்தத்தின் அல்லது உள்கருவிழி அழுத்தத்தை தொடர்ந்து அளவிடுதல்.

tonometer : தொனிமானி; தொனி அழுத்தமானி : குரல்விசைமானி.

tonometry : அழுத்தமானி : கண் உள் அழுத்தம் போன்ற கண்ணுக்குள் உள்ள நீரின் அழுத்தத்தை அளத்தல். தொனியின் அலை வெண்களை அளத்தல்.

tonsil : அடிநாச்சதை; தொண்டைச் சதை : 1. தொண்டையின்



அடிநாச்சதை

ஒவ்வொரு பக்கத்திலுமுள்ள ஒருசிறு நிணத்திரள். 2. ஒவ்வொரு மூளை அரைக்கோள அடிப்பரப்பில் பின் முனையில் நடுக்கோட்டை நோக்கி நீண்டு உள்ள உருண்டைத் துருத்தம்.

tonsillectomy (tonsillotomy) : தொண்டை நிண முடிச்சு நிணத்திசுக் கோளம் : அறுவை மருத்துவம் மூலம் தொண்டையின் இருபுறம் நிணத்திசுக் கோளங்களை அகற்றுதல்.

tonsilloliths : அடிநாச் சதைக் கட்டி : அடிநாச்சதையில் ஏற்படும் கட்டிகள்.

tonsillopharyngeal : நிணக் கோளத் தொண்டை சார்ந்த : நிணக்கோளத் தொண்டை தொடர்புடைய.

tonsillotome : தொண்டை நிணக் கோள அறுவைக் கருவி : அறுத்தெடுப்பதற்கான கருவி.

tonsillitis : அடிநா அழற்சி; உள் நாக்கு அழற்சி : தொண்டைச் சதை அழற்சி.

tonsillotomy : அடிநாச்சதை அறுவை.

tonus : தசை இறுக்கம் : தசையில் சிறியதாக தொடர்ந்துள்ள இறுக்கம்.

tooth : பல் : ஒவ்வொரு தாடையிலும் வரிசையாக ஒட்டியுள்ள

சிறு கடினப் பொருட்கள் வரிசையில் ஒன்று.

toothache : பல்வலி : பல்லில் அல்லது பல்லைச் சுற்றியுள்ள பகுதியில் வலி.

toothpaste : பற்பசை : பல்லின் வெளிப்பரப்புகளை சுத்தம் செய்ய பயன்படுத்தப்படும் புருசுகள் உடைய பல்துலக்கும் கருவி.

tophus : நரம்பு மூட்டுக்கட்டி : கீல்வாதத்தின்போது, காது மடல், விரல் நரம்பு மூட்டுகள் போன்றவற்றில் ஏற்படும் கட்டி.

tonsils : தொண்டையில் இருபுறமும் : உள்வாயில் நாக்கின் அடியிலுள்ள இரு நிணத்திசுக் கோளங்கள். இவை நிணநீர் உயிரணுக்களை உற்பத்தி செய்து தொண்டையில் நோய் தொற்றாமல் பாதுகாக்கின்றன.

topical : ஒருறுப்பு சார்ந்த; தளத்தில் இடஞ்சார் : ஓர் உறுப்பை மட்டும் பாதிக்கிற நோவகற்று மருந்துகள், பசை மருந்துகள் ஆகியவை தொடர்புடைய.

topognosis : தளஅறிவு : தொடுவுணர்வுகளை நிலையறியும் திறமை.

topography : இட அமைப்பியல்; இடவிளக்கியல் : உடலின் மண்டலங்களின் அமைவிடம் பற்றிய விவரிப்பு.

topology : தளவியல் : பிறப்பு வழிக்கும், பிறக்கும் குழந்தையின் வெளிப்படும் பகுதிக்கும் இடையிலுள்ள உறவுநிலை.

tormina : சூலைநோய் : கடுமையாக ஏற்படும் வயிற்றுவலி.

torpidity : மரமரப்பு : உணர்ச்சியற்ற தன்மை. செயலற்ற தன்மை.

torsion : கருப்பை முறுக்கல் : கருப்பை திருகிக் கொள்ளுதல்.

torpor : தூண்டல் உணர்வு ஏற்புக்குறை : இயல்புத் தூண்டலுக்கு போதுமான விளைவின்மை, உணர்ச்சியற்ற தன்மை, செயல் இன்மை.

torticollis : கழுத்துச்சுருக்கு; தலைத் திருகு; திருகு கழுத்து; கழுத்துக் கோணல் : கழுத்துச் சுருக்கு வாதம்; கழுத்துப் பிடிப்பு. இதில் வலி இராது. தசைச் சுருக்கம் ஏற்பட்டுள்ள பக்கமாகத் தலைசாய்ந்து, மறுதோளின் பக்கமாக முகம் திரும்பியிருக்கும்.

torture : வந்துன்பம் : குரூரமான, மனிதத்தன்மையற்ற, மதிப்பைக் குலைக்கிற, வேண்டுமென்றே தரப்படும் தண்டனை. ஒரு செய்தியை அறிய அல்லது குற்றத்தை ஒப்புக் கொள்ள வைக்க ஒருவருக்கு வேண்டுமென்றே உண்டாக்கப்படும், மன அல்லது உடல் ரீதியான வலி அல்லது துயரம்.

tosmilen : டாஸ்மிலன் : கண் சொட்டு மருந்தாகப் பயன்படும் மருந்து. கண்விழி விறைப்பு நோய்க்குப் பயன்படுகிறது.

Total Body Irradiation (TBI) : முழு உடல் ஒளிக்கதிர்ச் சிகிச்சை : சிலவகைப் புற்று நோய்களின் தொடக்க மருத்துவத்தில் பயன்படுத்தும் முறை.

total colonic lavage : முழுப் பெகுங்குடல் கழுவுதல் : இரைப்பையில் விரிவான அறுவை மருத்துவம் செய்வதற்கு முன்னர் பெருங்குடல் முழுவதையும் துப்புரவு செய்தல். நோயாளியை ஒரு திண்டுக் கோக்காலியில் உட்கார வைத்து, ஒரு குழாய் வழியாக இரைப்பைக்குள் செருகி பெருமளவு நீர் மத்தைச் செலுத்திச் சுத்தம் செய்கிறது. வெளியேறும் திரவம் சுத்தமாக இருக்கும் வரையில் நீர்மம் செலுத்தப்படுகிறது.

total hip replacement : முழு இடுப்பு மாற்றிவைத்தல் : தொடையெலும்புத்தலை மற்றும் அதன் பொருத்துப் பரப்புக்கு பதிலாக முழு செயற்கைக் கருவியை வைக்கும் கருவி.

total knee replacement : முழு முழங்கால் மாற்றுவை : வலியுடன் கூடிய அழற்சியற்ற முழங்கால் மூட்டு மற்றும் அதன் மூட்டுப் பரப்புக்கு மாற்றாக

ஒரு செயற்கை மூட்டைப் பொருத்தும் முறை.

total lung capacity : நுரையீரல் முழுக்கொள்ளவு (டீ.எல்.சி) : மிகவும் தீவிரமாக மூச்சை உள்ளிழுத்த பின் நுரையீரலில் உள்ள காற்றின் மொத்த கொள்ளவு. அதில் நான்கு பகுதிகள் உள்ளன. மூச்சுயிர்ப்பு அளவு, உள்ளேற்பு உள்ளிருப்பளவு, வெளியேற்ற இருப்பளவு மற்றும் இருப்பளவு ஆகியவை.

Total Parenteral Nutrition (TPN): முழுச் சிரைவழி உணவூட்டம் : இன்றியமையாத ஊட்டச் சத்துப்பொருள்கள் அனைத்தும் அடங்கியுள்ள கரைசல்கள். ஒரு மைய நாளம் வழியாகச் செலுத்தப்படுகிறது. திரவங்களும் குறைந்த அடர்த்தியுள்ள கரைசல்களும் மட்டுமே செலுத்தப்படுகின்றன.

totalpulpits : முழுப்பற்கூழ்அழற்சி.

totipotent : முழுஆற்றலுடைய : ஒரு பகுதியின் எந்த வகையிலும் வளரக்கூடிய திறமை. எந்த வகை உயிரணுவாகவும் மாறி உருவாகும் ஆற்றல் பெற்ற உயிரணு.

touch : தொடல் : தொடு உணர்வால் அறிதல். கைகளால் உணர்தல்.

toucheurism : தொடுபாலுணர்வு : எதிர் பாலினத்தவரை தொடு

வதன் மூலம் பாலுணர்வை திருப்திப்படுத்தல்.

tourniquet : குருதித் தடுப்புக் கருவி; இறுக்கக் கயிறு; இறுக்குக் கட்டு : அழுத்திப் பிடிப்பது மூலமாக நாடியிலிருந்து குருதி கசியாமல் நிறுத்தும் கருவி.

toxaemia : குருதி நச்சூட்டு; நச்சுக் குருதி : பாக்டீரியா அல்லது சேத மடைந்த திசுக்களின் பொருள்களினால் உடல் முழுவதும் நஞ்சேறுதல்.

toxic : நஞ்சேறிய; நச்சுப் பண்பு : ஒரு நஞ்சினால் உண்டான நச்சுத் தன்மையுடைய.

toxic ambylopia : பார்வைச் சுருக்கம் : நஞ்சினால் பார்வைப் பரப்பு சுருங்குதல்.

toxic anaemia : நச்சுக் குருதிக் சோகை.

toxic epilepsy : நச்சுக் காக்காய் வலிப்பு.

toxication : நச்சூட்டுதல்.

toxicity : நஞ்சியல்பு : நச்சுத் தன்மையின் அளவு.

toxicity test : நோய் நஞ்சு சோதனை.

toxicology : நச்சூட்டவியல்; நச்சு வியல் : நஞ்சுகள், அவை விளைபுரியும்விதம், அவற்றை எதிர்க்கும் பொருள்கள் பற்றி ஆராயும் அறிவியல்.

toxicomania : நஞ்சார்வ நோய்; நச்சு வெறி : தனிமனிதருக்கு அல்லது சமுதாயத்திற்கு தீங்கு விளைவிக்கும் மருந்தினை மீண்டும் மீண்டும் உட்கொள்ள வேண்டும் என்று ஏற்படும் போதையுணர்வு. இந்த நோய்கண்டவர்கள் இவ்வகை மருந்துகளை எப்படியும் வாங்க வேண்டும் என்ற வேட்கையுடனிருப்பார்கள்.

toxicophobia : நச்சுட்டக்கோளாறு.

toxicosis : நஞ்சமைவு : ஒரு நஞ்சின் இயக்கத்தால் உண்டாகும் கோளாறு.

toxin : நோய் நஞ்சு (டாக்சின்); நுண்ணுயிர் நச்சு : நோய் நுண்ம நச்சுட்டுப் பொருள். உயிரணுக்களை அழிக்கிற அல்லது சேதப்படுத்துகிற நச்சுப்பொருள்.

toxocara : வட்டப்புழு : பூனை, நாய் போன்ற பிராணிகளிடம் உள்ள ஒரு வகை புழு. இப்பிராணிகளைத் தொட்ட கையினால் உணவு உண்பதால் மனிதருக்கும் இது பரவுகிறது. இது நுரையீரலையும், கண்களையும் பாதிக்கிறது.

toxocariasis : டாக்ஸோகாரியாசிஸ் : நாய்களின் குடல்களில் இயற்கையாக வாழும் டாக்ஸோகாரா இனம் சேர்ந்த உருண்டைப்புழுக்களின் கூட்டுப்புழுப்பற்றுகை.

toxoid : முறித்த நஞ்சு; நச்செதிர் ஊநீர்; நச்சணையம் : நச்சுத் தன்மை நீக்கப்பட்ட ஒரு நோய் நஞ்சு. எனினும், இதில் அதன் காப்பு மூலப் பண்பு எஞ்சி இருக்கும். இது, பல நோய் நச்சுக்களுக்கு எதிராக ஏமத்திறனை அதிகப்படுத்த நோயின் போது அம்மைப்பால் மருந்தாகப் பயன்படுத்தப்படுகிறது.

toxoplasma : நோய் நுண்ணுயிரி: நோய் உண்டாக்கும் நுண்ணுயிரிகள் இவை உயிரணுக்களுக்குள் புகுந்த நோய் ஏற்படுத்துகின்றன. இந்த ஓரணு உயிர் மனிதரிடமும், விலங்குகளிடமும் நுழைந்து "எய்ட்ஸ்" எனும் ஏமக்குறைவு நோயாளிகளைக் கொன்று விடுகின்றன; கருவிலுள்ள குழந்தைகளை உளனப்படுத்துகின்றன.

toxamin : ஊட்ட எதிர்பொருள் : வைட்டமின் எதிர்ப்புப் பொருள். இது வைட்டமின் செயற்படுவதைத் தடுக்கிறது. எடுத்துக்காட்டாக, முட்டையிலுள்ள வெண்கரு, "பி" குழும வைட்டமின்களுடன் இணைந்து, அவை உடலின் மீது விளைபுரிவதைத் தடுக்கிறது.

toxicology : நச்சுட்ட ஆய்வியல்; நச்சுயியல் : நஞ்சுகள் பற்றி ஆராயும் அறிவியல்.

tracheo-oeophagela fistule : மூச்சுக் குழாய்-உணவுக் குழாய்ப்புரை.

tracheostomy : மூச்சுக்குழல் அறுவை; மூச்சுக்குழாய்த்திறப்பு; மூச்சுக்குழல் துளையீடு : மூச்சுக் குழாயின் முன்பக்கச் சுவரில் மூன்றாவது நான்காவது குருத்தெலும்பு வளையங்களில் வட்டத்துண்டுகளை அகற்றித் துளையிடுதல்.

tracheotomy : மூச்சுக்குழாய் துளைப்பு அறுவை : மூச்சுக் குழாயின் முன்பக்கச் சுவரில் மூன்றாவது, நான்காவது குருத்தெலும்பு வளையங்களில் செங்குத்தாகத் துளையிடுதல்.

trachoma : கண்ணிமை அரிப்பு (கண் அமரம்); இமை அரிப்பு : இமையிணைப்பு, விழி வெண்படலம், கண்ணிமைகள் ஆகியவற்றில் உண்டாகும் வீக்கம். இது ஒரு தொற்றுநோய்க் கிருமியினால் ஏற்படுகிறது. இதற்குத் தகுந்த மருத்துவம் செய்யாவிட்டால், கண்பார்வை இழக்க நேரிடலாம்.

trachyphomia : குரல் கரகரப்பு.

tract : நீண்ட தடம் : நரம்புகள் போன்ற நீளமான உறுப்பின் இடைப்பு.

traction : இழுக்கை; இழுப்பு; தசைச் சுரிப்பு; இழுவை : தசைப் பரப்பிழுப்பு.

trachyphonia : குரல் கரகரப்பு.

traditional medicine : பரம்பரை மருத்துவம் : பரம்பரை, பரம்பரையாக வாய்மொழி அல்லது எழுத்து மூலமாக தரப்படுவது. அனுபவ அறிவு மற்றும் கவனித்தறிவதை மட்டுமே அடிப்படையாகக் கொண்டு பெறப்படும் மொத்த அறிவு, பயிற்சியைக் கொண்டு உடல், மன, சமூக கோளாறுகளை நோயறிதல், நோய்த்தடுப்பு மற்றும் தீர்த்துவைத்தல்.

tradozone : டிராடோசோன் : மனக்கவலையுடன் தொடர்பு உடைய மனச்சோர்வின்போது பயன்படுத்தப்படும் ஒரு மருந்து.

tragus : காதுமூடி : செவியின் வெளித்து துளைக்கு முன்னால் உள்ள குருத்தெலும்புத் துருத்தம்.

trailing phenomenon : இழுத்துச் செல்லும் முறை : நகரும் பொருள்கள், ஒரு வரிசையான தனித்தனியான தொடர்பற்ற உருவங்களாகத் தோன்றும் (பார்வை) உணர்வுப் பிறழ்வு. இது மாயத்தோற்ற முண்டாக்கும் மருந்துகளில் ஏற்படுவது.

trait : தனித்திறம்; தனிப்பண்பு; பண்பு : ஒரு முழுப்பண்பின் தனித்திறக்கூறு.

tram-tracking : வண்டித்தடதோற்றம் : சுவாசப் பாதை மூச்சுக்

toxoplasmosis : நச்சு ஊனீர் ஒட்டுண்ணிகள் : பிராணிகளிடமும் பறவைகளிடமும் பொதுவாகக் காணப்படும் நச்சு உயிர்ப்பொருள் ஒட்டுண்ணிகள். இவை, மனிதரையும் பீடிக்கும். இது மூளை வீக்கம், வலிப்புகள், மூளை நீர்க்கோவை, கண் நோய்கள் போன்றவற்றை உண்டாக்கும். இறுதியில் மரணம் விளைவிக்கும்.

TPN : முழுச்சிரைவழி உணவு ஊட்டம்.

trabecula : ஆதார நார்ப்பின்னல்: உறுப்பின் ஆதார பின்னல் வலை போல் நார்த்திசு உறுப்புத்திசுவில் பின்னி வடிவைக்காக்கும்.

trabeculotomy : ஆதார நார்த்திசு அறுவை தடுப்புவெட்டு : கண்ணோய் விறைப்பு நோயைக் குணப்படுத்த ஆதார நார்த்திசு நாளத்தில் அறுவை மருந்து செய்தல்.

trace elements : சிற்றளவுத்தனிமங்கள் : திசுக்களில் வழக்கமாக மிகச் சிறிதளவு காணப்படும் உலோகங்கள் மற்றும் பிற தனிமங்கள். இயல்பான வளர்சிதை மாற்றத்திற்கு இவை இன்றியமையாதவை.

tracer : தடங்காண் மெய்யூடகம்: மனித உடம்புக்குள் செலுத்தப்

பட்டுச் செல்வழி காண்பிக்கும் இயல்புடைய செயற்கைக் கதிரியக்க ஓரகத் தனிமம்.

trachea : மூச்சுக் குழாய்; காற்றுக் குழல்; வளிக்குழல் : குரல் வளையிலிருந்து மூச்சுக் குழாய்களுக்குச் செல்லும் சிலேட்டு மப்படல உயிர்ப்புக் குழாய்.

tracheate : மூச்சுக் குழலுள்ள.

tracheitis : மூச்சுக்குழல் அழற்சி; குரல்வளை அழற்சி; மூச்சுக்குழல் அழற்சி : மூச்சுக் குழலில் ஏற்படும் வீக்கம். தடுமன் போன்ற கிருமி நோய்களின் போது ஏற்படும்.

tracheobronchial : மூச்சுக்குழாய் மற்றும் பிரிவுக்குழாய்கள் சார்ந்த: முதன்மை மற்றும் பிரிவு மூச்சுக் குழாய்கள் இரண்டும் தொடர்புடைய.

tracheobronchitis : முதன்மை மற்றும் பிரிவு மூச்சுக் குழாய்கள் அழற்சி; மூச்சுக் குழாய் அழற்சி.

tracheocela : குரல்வளை சுரப்பி வீக்கம் : மூச்சுக் குழாய்த் திசு வீக்கம், விரிவு ஏற்படும் பகுதியில் தொங்கு தசையாக வீங்கும் கடுயைமான நோய்.

trachco-oesophageal : மூச்சு; பாறை-உணவுக் குழாய் சார்ந்த; மூச்சுக் குழாய் உண்குழல் : மூச்சுக் குழல் உணவுக்குழாய் இரண்டும் தொடர்புடைய.

அல்லது டெஸ்டோஸ்டீராண் போன்ற வெளிப்பூச்சில் நெடு நேரம் செயல்படும் மருந்துகளைப் பயன்படுத்துவது.

transducer : மாற்றமைப்பி : ஒரு அமைப்பிலிருந்து ஆற்றலைப் பெற்று, வேறொரு வடிவில் மற்றொரு அமைப்புக்கு மாற்றிச் செலுத்தும் கருவி.

transduction : மாறிச் செல்லல் : வைரஸ்தொற்றால் மரபுப்பொருள் ஒரு உயிரணுவிலிருந்து மற்று ஒன்றிற்கு மாறிச் செல்லல்.

transection : குறுக்குவெட்டு நீள் ஆழ வெட்டு : ஒரு கட்டமைப்பை குறுக்காக வெட்டுதல்.

transfection : ஊடுதொற்று : கால்சியத்தை முன் சேர்த்த பிறகு அல்லது கோளமுன்னணுக்களாய் மாறிய பிறகு டி.என்.ஏ. தூய்மை நிலையில் நுண்ணுயிர்களை தொற்றுதல்.

transferase : டிரான்ஸ்ஃபெரேஸ் : ஒரு கூட்டுப் பொருளிலிருந்து கரிமத் தொகுதியொன்றை மற்றொன்றுக்கு மாற்றத் தூண்டும் நொதிகளில் ஒன்று.

transferrin : டிரான்ஸ்ஃபெர்ரின் : உடல் முழுவதும் இரத்த ஓட்டம் வழியாக இரும்புப் பொருளை இணைத்து ஏந்திச் செல்லும் குருதி நீர்ம பீட்டா குணபுலின்.

transfer RNA : டிரான்ஸ்ஃபர் ஆர்.என்.ஏ : ஒரு உயிரணுவில் உள்ள குறிப்பிட்ட அமினோ அமிலத்தை எடுத்து மற்ற அமினோ அமிலங்களுடன் சரியான வரிசையில் சேர்த்து ஒரு குறிப்பிட்ட புரதத்தை உருவாக்கும் ஆர்.என்.ஏ மூலக் கூறு.

transfix : ஊடுருவு : ஒரு கூர் முனை கருவி கொண்டு துளைத்தல்.

transfixion : ஊடுருவுகை : உள் ளிருந்து வெளிப்பக்கத்துக்கு வெட்டிச் செல்லும் கருவி.

transformation : உருமாற்றம் : ஒரு வடிவிலிருந்து மற்றொன்றுக்கு மாறுதல்.

transfusion : குருதியேற்றம்; மாற்று ஊடுருவித்தல் : காயங்களினால் அளவுக்கு மீறி இரத்தம் வெளியேறியவர்களுக்கும், குருதிச்சோகை நோயாளிகளுக்கும், பொருத்தமான குருதிப் பிரிவைச் சேர்ந்த மற்றவர்களுடைய இரத்தத்தை நாளங்கள், சிரைகள் மூலம் செலுத்துதல், இதற்கான குருதியை பெறக் குருதி வங்கிகள் உள்ளன.

Transiderm Nitro : டிரான்சிடெர்ம் நைட்ரோ : உடலில் இரத்தத்தின் அளவை ஒரு குறிப்பிட்ட நிலையில் பேணிவருவதற்காகப் பயன்படும் ஒரு மருந்து.

குழாய் வீக்கத்தில், தடித்த காற்று வழிச் சுவர்கள், இணையான, வளைந்த கோடுகள் போல் நெடுக்கில் எக்ஸ் கதிர்ப் படத்தில் தோன்றுவது.

trance : தன் மறதிநிலை; ஆவேசம் : தன்னை மறந்த கவர்ச்சிக் குட்பட்டு வசிய வெறி மயக்க நிலையில் இருத்தல்.

tranexamic acid : டிரானெக்சாமிக் அமிலம் : ஊனீர்க் கசிவைத் தடுக்கும் ஒரு மருந்து. இது அமினோகாப்ரோமிக் அமிலம் போன்றது.

tranquilizers : அமைதிப்படுத்தும் மருந்துகள்; சமனமூட்டும் மருந்துகள்; சாந்தமூட்டி; அமைதியூட்டி : மனஉளைச்சலைப் போக்கி அமைதியூட்டுகிற மருந்துகள். உளவியல் கோளாறுகளின் போது இவை பயன்படுத்தப்படுகின்றன. இவை அடிப்படையான நோயைக் குணப்படுத்துவதில்லை. மாறாக, மனநிலையை மாற்றி நோயாளிகளுக்கு மனநிம்மதியைக் கொடுக்கின்றன.

transabdominal : வயிற்றுடு : வயிற்றுச் சுவர் ஊடாக.

transaminase : டிரான்ஸமினேஸ் : ஒரு அமைனோ தொகுப்புகளை முன் நிலைக்கு மாற்ற செயலூக்கும் நொதி.

transcervical balloon tuboplasty : கருப்பைக் கழுத்துடு

பலூன் குழல் சீரறுவை : கருப்பைக் குழல்களின் உள்ளீடத்தை மீட்டுருவாக்க முயற்சிக்கும் செய்முறை.

Transcranial Magnetic Stimulation (TMS) : மூளைத்திசுக் காந்தத் தூண்டல் : தற்காலிகமாகச் செயலிழந்த சிறிய மூளைத்திசுப் பகுதிகளில் செயல்முறை நைவுப் புண்களை உண்டாக்குவதற்கு ஏற்ற இறக்கக் காந்தப் புலங்களைப் பயன்படுத்தும் முறை. இந்த நைவுப் புண்களை, குறிப்பிட்ட நடத்தை முறை, உணர்ச்சிகள், உணர்வுகள், மனப்போக்குகள் ஆகியவற்றில் தொடர்புடைய மூளைப் பகுதிகளை அறுதியிடப் பயன்படுத்தலாம். ஒரு குறிப்பிட்ட மூளைப் பகுதியைக் காந்தத்தின் மூலம் தூண்டுவதால் ஒரு குறிப்பிட்ட நரம்புச்செய்கை தூண்டப்படுகிறது. எ-டு: சுட்டு விரலை இவ்வாறு துடிக்கும்படி செய்யலாம். இத்தகைய காந்தத் தூண்டல் மூலம் மனப்போக்குக் கோளாறுகளைக் குணப்படுத்தலாம்.

transcription : படியெடுத்தல் : புரத உருவாக்கத்தின்போது உட்கருவிலுள்ள ஈரிழை டிஎன்ஏ. உருவிலிருந்து ஒரிழை ஆர்.என்.ஏ மூலக்கூறை சேர்த்துருவாக்கல்.

transdermal therapy : தோலூடு மருத்துவம் : நெட்ரோகிளிசரின்

transillumination : ஒளிபாய்ச்சுதல்; ஒளி ஊடுருவல்; ஒளிபுகல்; ஊடு ஒளியூட்டம் : நோயினைக் கண்டறியும் நோக்கத்திற்காகப் பீனிசத்தினுள் ஒளியைப் பாய்ச்சுதல்.

translocation : புடைபெயர்வு; நிலைப்பெயர்வு : ஒரு நிறக்கோலிலுள்ள ஒரு பகுதியை அதே நிறக்கோலின் வேறொரு பகுதிக்கு மாற்றுதல்.

translucent : அரை ஒளி ஊடுருவல்; ஒளிக்கசிவு : ஒளிக்கதிர் ஊடுருவி, உருக்காட்சி கடக்க விடாதிருக்கும் நிலை.

translumbar : முதுகெலும்பு வழி: முதுகெலும்புப் பகுதி வழியே. பெருந்தமனியைப் படமெடுப்பதற்கு முன்பு பெருந்தமனிக்குள் ஊசிமருந்து செலுத்துவதற்கான வழி.

transmembrane protein : படல ஊடு புரதம் : குருதி நீர்ப்படலத்துடன் முழுவதுமாக ஒன்றிணைந்த புரதம்.

transmethylation : மெத்திலேற்றம் : அமினோ அமிலங்களின் வளர்சிதை மாற்றத்தில் ஒரு செய்முறை. இதில் ஒரு மெத்தில் ஒரு கூட்டுப் பொருளிலிருந்து இன்னொரு கூட்டுப் பொருளாக மாற்றப்படுகிறது.

transmigration : உயிரணு இடம்பெயர்வு : ஒரு சவ்வுப்படலத்தைக்கடந்து குறுக்கே ஓர் உயிரணு நாளத்தின் ஒரு பக்கத்திலிருந்து இன்னொரு பக்கத்திற்கு மாறுதல்.

transmission : அனுப்புதல் : தொற்று மூலம் அல்லது தேக்கத்திலிருந்து, தொற்று நோய்களில், ஒரு வாய்ப்பான ஏற்பிக்கு அனுப்புதல்.

transmissible : அனுப்பத்தக்க : ஒருவரிடமிருந்து மற்றொருவருக்கு மாற்றப்படும் தன்மை கொண்ட.

transmural : நாளச்சுவர் வழியே: ஒரு நீர்க்கட்டி உறுப்பு அல்லது நாளத்தின் சுவரின் வழியே.

transmutation : உயிர்வகை மாற்றம்; படிநிலை மாற்றம் : உயிரின் வகை மாற்றம்.

transnasal : மூக்கு வழியே.

transperitoneal : உதரப்பை வழியே.

transplacental : நச்சுக்கொடியூடு: நச்சுக் கொடியின் ஊடாக.

transplant : உறுப்புமாற்றம் : அறுவை மருத்துவம் மூலம் உயிர்த்தசை இழைமத்தை ஒருவர் உடலிலிருந்து எடுத்து இன்னொருவர் உடலில் பொருத்துதல்.

transplantation : உறுப்பு பொருத்துகை; எலும்பு மச்சை மாற்றம்; அயலுறுப்புப் பொருத்தல்; மாற்று உறுப்பு பொருத்தல் : எலும்பில் உள்ளார்ந்திருக்கும் குறைபாடுகளைக் குணப்படுத்துவதற்கு ஆரோக்கியமான எலும்பு மச்சையைக் குணப்படுத்துவதற்கு ஆரோக்கியமான எலும்பு மச்சையைப் பொருத்துதல். தாலசேமியா போன்ற குருதிச் சோகை நோய்களில் இது பயன்படுத்தப்படுகிறது.

transonic : புறவொலி செல்கிற : புறவொலி செல்ல அனுமதிக்கிற.

transport : இடப்பெயர்ப்பு : ஒரு உயிரியல் தொகுதியிலுள்ள பொருள்களை அனுப்புதல்.

transposition : இடப்பெயர்ப்பு : உள்ளுறுப்பு ஒன்று எதிர்ப்பக்கத்துக்கு இடம் பெயர்தல்.

transposon : மரபுப்பொருள் கடத்தி : தனித்தனி நுண்ணுயிர்களுக்கிடையே மரபணுப் பொருளை ஏந்திச் செல்லும் சாதனம்.

transrectal : மலக்குடல் வழி; குத வழி : ஒரு கட்டிக்குள் மலக்குடல் வழியே ஊசி மருந்து செலுத்துதல்.

transsexual : பாலினமாற்று : ஒருவருடைய வெளிஉடற் கூறை எதிர்ப்பாலினத்துக்கு

மாற்றல். பாலின மாற்றத்தால் பாதிக்கப்பட்ட ஒருவர்.

transsexualism : பாலினமாற்றம்: பாதிக்கப்பட்டவர்கள், தாங்கள் எதிர்ப்பாலினத்தைச் சேர்ந்தவரென நிரந்தரமாக நம்பும், பாலின அடையாளக் கோளாறு.

trans-sphenoidal : ஆப்பு எலும்பு வழி : ஆப்பு எலும்பு வழி, தோலடி அறுவை மருத்துவத்துக்கு இந்த வழி பயன்படுத்தப்படுகிறது.

transthoracic : மார்புக்கூட்டுவழி; மார்பக வழி : மார்புக் கூட்டின் குறுக்கே அல்லது வழியே. ஒரு நுரையீரல் தசையில் உயிர்ப்பொருள் ஆய்வு செய்வதற்கு ஊசி செலுத்த இந்த வழி பயன்படுத்தப்படுகிறது.

transudate : உயிரணு நீர்மம்; சவ்வூடு கசிவு : உயிரணுக்களிலிருந்து ஓர் உடல் உட்குழிவுக்குள் அல்லது அதிலிருந்து வெளியில் செல்லும் ஒரு நீர்மம், கசியும் நீர்மம்.

transurethral : புறச் சிறுநீர்க்குழல்வழி : சிறுநீர்ப்புறவழி வழியாக.

transvaginal : யோனிக் குழாய் வழி; யோனிவழி : யோனிக் குழாய் வழியே கருப்பை மலக்குடல் சிறு நீர்ப்பையிலிருந்து நீரை வெளியேற்றுவதற்கு துணைவழி செய்யப்படுகிறது.

transventricular : இதயக்கீழறை வழி : நெஞ்சுப் பையில் அறுவை மருத்துவம் செய்வதற்குப் பயன்படுத்தப்படும் இதயக்கீழறை வழி.

transverse foramen : குறுக்குத்துளை : கழுத்து முதுகெலும்பின் குறுக்குத் துருத்தங்களின் ஊடாக, முள்ளத்தமனிகள் செல்வதற்கான கால்வாய்.

transverse myelitis : குறுக்கு மச்சையழற்சி : தண்டுவடத்தின் துண்டங்களில் சிலபலவற்றை பாதிக்கும் தீவிர மச்சையிழப்பு அழற்சிக் கோளாறு; உணர்வு மட்டத்தில் குறை; தீவிர கீழ்பாதி செயற்குறை.

transvesical : சிறுநீர்ப்பை வழி : சிறு சவ்வுப்பை வழியே. பெரும்பாலும் இது சிறுநீர்ப்பையைக் குறிக்கும்.

transversion : குறுக்காக்கம் : ஒரு பல் மற்றொரு பல் இயல்பாக இருக்கவேண்டிய இடத்தில் முளைத்தல்.

transvestism : மாற்றின உடைவேட்கை : எதிர் இனத்தின் உடைய அணிய அளவுமிருந்து ஆசைப்படும் பாலின உணர்வுப் பிறழ்வு.

trapezium : முரணிணை வகம்; வியனகம்; சாய்வகம் : 1. எந்த இரு பக்கங்களும் இணையா

யில்லாத நாற்பக்கத் தள உருவம். 2. மணிக்கட்டு எலும்புகளில் கீழ்வரிசையின் வெளிப் பக்கத் திலுள்ள முதல் எலும்பு. பெருவிரலின் உள்ளங்கையெலும்படியுடன் பொருந்துகிறது.

trapezius : முதுகுப்பரப்புத் தசை; சாய்வகத் தசை : கழுத்தின் பின்மேற் பகுதி, தோள்கள், மார்பு ஆகியவற்றை ஒவ்வொரு பக்கமும் மூடும் அகன்ற தட்டைத் தசை.

trapped lung : சிக்கிய நுரையீரல்: சீழ்த் தேக்கத்தால் ஓரளவு சுருங்கிய நிலையில், நுரையீரலின் அழன்ற மடலின் பகுதியும் நுரையீரலுறையும், நுரையீரலை நிலைநிறுத்துதல்.

trauma : காயம் : காயம் அல்லது உடற்சேதம் தீவிர உணர்ச்சித் தாக்கம்.

traumatic : காயம்சார் : படுகாயத்தால் உண்டான.

traumatologist : விபத்துக்காய வல்லுநர்; காய மருத்துவர் : விபத்துக் காயங்களை ஆற்றும் அறுவை மருத்துவ வல்லுநர்.

traumatology : விபத்துக் காய வியல்; காய அறுவை மருத்துவ வியல் : விபத்தினால் ஏற்படும் காயங்களைக் குணப்படுத்தும் அறுவை மருத்துவம்.

traveller's diarrhoea : பயணிக் கழிச்சல் : ஒருவர் வெளிநாட்டுக்குச் செல்லும்போது அல்லது மாசடைந்த உணவு அல்லது நீரை உண்பதால் உண்டாகும் வயிற்றுப்போக்கு.

treatment : மருத்துவச் சிகிச்சை; மருத்துவப் பண்டுவம்.

trematoda : ஒட்டுயிர்ப்புழு; தட்டைப்புழு; நங்கூரப்புழு : மனிதருக்கு நோய் உண்டு பண்ணும் நத்தைக் கிருமி போன்ற ஒட்டுயிர்ப்புழுக்களின் வகை.

tremor : சிறுநடுக்கம்; நடுக்கம் : உடல் துடிப்பதிர்வு; அச்சத்தால் குரல் நடுக்கம் (அதிர்வு).

trench foot : கால் வீக்க நோய் : நெடுநேரம் ஈரத்தில் நிற்பதால் இரத்தவோட்டம் போதி அளவு ஏற்படாமல் காலில் ஏற்படும் நோய்.

trepine : எலும்புத் துளைப்புக்குக் கருவி; திசு வெட்டுகருவி; திசுத் துரப்பணம் : விழி வெண் படலம், மண்டையோடு போன்றவற்றில் வட்ட வடிவ திசுத் துண்டுகளை அகற்றுவதற்கும் பயன்படும் சுழல் ரம்பம் போன்ற முனைகளைடைய ஒரு கருவி.

trepopnoea : டிரெப்நோயியம் : நன்கு சாய்ந்த நிலைக்கு நோயாளி திரும்பும்போது, மூச்சுவிடுதல் மிகவும் சௌகரியமாக இருக்கும் நிலை.

treponema, palladium : கிரந்திக் கிருமி : வெளுத்த திருகு நூல் கிருமி. கிரந்தி நோயை உண்டாக்கக்கூடியது.

treponematosi : கிரந்தி நோய்: கிரந்திக் கிருமியினால் உண்டாகும் நோய்கள்.

Treves bloodless fold : டிரீவின் குருதியிலா மடிப்பு : பின் சிறு குடலின் குடலிணையத்துக் கெதிர் ஓர இறுதிப் பகுதியை, குடல்வாலின் குடலிணையத்துடன் இணைக்கும் வயிற்றுள் ஞுறையின் கடைச்சிறு குடல் முட்டுக் குடல மடிப்பு. பிரிட் டீஷ் அறுவை மருத்துவர் ஃபிரெடரிக் ட்ரீவ்ஸ் பெயரால் அழைக்கப்படுவது.

triad : மூவியம் : மூன்று தனிப் பொருள்களின் தொகுதி. ஒரு நோயின் குணமறியத்தக்க நோய்க்குறி அல்லது உடல் நலக்கண்டறிதல்கள்.

triage : வகைப்பாடு : நெருக்கடியான சூழலில் நோயாளிகளை முந்துரிமை அடிப்படையில் வகைப்படுத்தும் முறை.

triamcinolone : டிரையாம்சினோலோன் : வீக்கத்தைக் குறைக்கும் தன்மையுடைய ஓர் இயக்குநீர், ஊக்கு பொருள். மின் பகுப்பு நடவடிக்கை மிகக் குறைவாக உடையது. இது புரதச் சிதைவைத் தூண்டும் தன்மையுடையதான தசையால், நலிவு உண்டாகும்.

triamterene : டிரையாம்ப்டெரின் : சோடியம் குளோரைடு வெளியேறுவதை அதிகரிக்கும் நீர்க்கழிவு அதிகரிப்பு மருந்து.

triangular bandage : முக்கோணக் கட்டு : கைகளுக்குத் தொட்டில் போல் கட்டுப் போடுவதற்குப் பயன்படும் காயக்கட்டு முறை.

TRIC : கண் அமரக்கிருமி : 'கண் அமரம்' என்னும் இமையரிப்பு நோய்க் கிருமி.

triceps : முப்புரித்தசை; முத்தலைப்பி : மேற்கையின் பின்புறத்திலுள்ள பெருந்தசை.



முப்புரித்தசை

trichiasis : பம்பைநோய்; இமைமயிர் உள்நோக்கல் : கண்ணிமைமயிர் வரிசை உட்புறமாக அளவுக்கு வளர்தல். இதனால் கண்விழியில் எரிச்சல் உண்டாகும்.

trichinosis (trichiniasis) : இழைப்புழு நோய்; பன்றிதசைப்புழு நோய்; முடமயிர்நோய்: இழைப்புழுவினால் பீடிக்கப்பட்ட பன்றி இறைச்சியைச் சரிவரச் சமைக்காமல் உண்பதால் ஏற்படும் நோய். வயிற்றுப்போக்கு, குமட்டல், குடற்காய்ச்சல், முகஇழைம அழற்சி, தசை வலி, விறைப்பு ஆகியவை இந்நோயின் அறிகுறிகள்.

trichloroacetic acid : டிரைகுளோராசெட்டிக் அமிலம் : ஆற்றல் வாய்ந்த கடுங்காரமுடைய, உறையச் செய்கிற மருந்து. பாலுண்ணிகளுக்கும், நைவுப்புண்களுக்கும் பயன்படுத்தப்படுகிறது.

trichloroethylene : டிரைகுளோரோஎத்தலீன் : எளிதில் ஆவியாகக்கூடிய ஒரு திரவம் நோவுத் தடை மருந்தாகப் பயன்படுகிறது.

trichobezoar : மயிர்ப்பந்து : இரைப்பை அல்லது குடலில் உருவான மயிர்ப்பந்து.

trichogen : கூந்தல் மருந்து : கூந்தல் வளர்க்கும் மருந்து.

trichoglossia : மயிர்நாக்கு :
நாவில் காம்புக்கும் தடித்து,
மயிர்நிறை நாவுத் தோற்றம்.

trichology : மயிரியல்; மயிர்
முடியியல்.

trihomonacide : வெண்கசிவு
நுண்ம எதிர்ப்பு மருந்து : பெண்
களிடம் வெண்கசிவை உண்
டாக்கும் ஓரணு ஒட்டுயிருக்கு
எதிரான மருந்து.

trichomonas : வெண்கசிவு நுண்
மம் : பெண்டிர் வெண்கசிவு உண்டு
பண்ணும் ஓரணு ஒட்டுயிர்.
இது பெண்களின் சிறுநீர்
ஒழுக்குக் குழாயிலும், யோனிக்
குழாயிலும் நோய் உண்டாக்கிப்
பெருமளவு வெள்ளைப்போக்கு
ஏற்படுமாறு செய்கிறது.

trichomonas vaginalis : வெண்
கசிவு நோய் : பெண்களுக்கு ஏற்
படும் வெள்ளைப் போக்கு நோய்.

trichomoniasis (seucorrhoe) :
யோனிக் குழாய் அழற்சி : பெண்
டிருக்கு வெள்ளைப் போக்கி
னால் யோனிக் குழாயில் உண்
டாகும் வீக்கம். ஆண்களுக்குச்
சிறுநீர் ஒழுக்குக் குழாயில் இது
ஏற்படும்.

trichonosis : மயிர்நோய் :
மயிரின் ஒரு வியாதி.

trichophytobezoar : மயிரிழைப்
பந்து : பிரணி மயிர் மற்றும்
காயிழைகள் கொண்ட பந்து.

trichophytosis : முடிபடர் தா
மரை : "டிரைக்கோஃபைட்
டான்" என்ற பூஞ்சணத்தினால்
உண்டாகும் நோய். ஏ-டு:
முடியில் அல்லது தோலில்
ஏற்படும் படர்தாமரை நோய்.

trichrome stain : முந்நிறக்கறை:
நார்ப்புரதத்தை பச்சை நிற
மாகவும் தசையை சிவப்பூதா
மற்றும் மச்சையை பழுப்பு
நிறமாக கறைப்படுத்தும், திசு
நோயியலில் பயன்படும் சாயம்.

trichuris : உருண்டைப் புழு :
சாட்டைப்புழு வகைகளில் ஒன்று.

trichuriasis : உருண்டைப் புழு
நோய் : உருண்டைப் புழுவி
னால் உண்டாகும் குடல் நோய்.

tricuspid valve : முவிதழ் ஓரதர்;
முவிதழ் : இதயத்தின் வலது
துளைக்கும், கீழறைக்கும்
இடையிலுள்ள முவிதழ் ஓரதர்.

trigastric : மூவயிறு : மூன்று
வயிற்று உடல் பகுதிகளையும்
அவற்றுக்கிடையே இருதசை
நாண்களையும் கொண்ட தசை.

trigeminal nerve : முத்திற
உணர்வு நரம்பு; முக்கினை நரம்பு:
இயக்கம், உணர்ச்சி, சுவை
ஆகிய மூன்றையும் தூண்டும்
மண்டை நரம்பு.

trigger finger : வளைவு விரல்;
சுக்கால் விரல் : விரல்கள்
உதவியின்றி நீட்ட முடியாதபடி.

எப்போதும் வளைந்திருத்தல். தசை நாண் கடினமாவதால் இது உண்டாகிறது.

trigger points : தூண்டுமையப் புள்ளிகள் : தொடுவலி உணர்வு அதிகம் உள்ள தாவிடப் பகுதிகள்.

trigger thumb : விசைவில் பெருவிரல் : ஒரு ஒடுக்கமான நெடும் பெருவிரல் மடக்கியுடன் தொடர்புடைய, பிறவியிலேயே பெருவிரலின் நிலைத்த வளைவுக் குறை.

trigger zone : உணர்வுத் தூண்டு பகுதி : தலை, கழுத்திலுள்ள நரம்புகளை அடுத்துள்ள ஓரளவு எல்லையிடப்பட்ட பகுதிகளை மிக மெது தொடுதூண்டலாலும் மிகவும் நரம்பு வலியையும் உடன் திடீர் வலியையும் ஏற்படுத்தும்.

tri-iodo thyronine : கேடயச் சுரப்பி நீர்மம் : உடலின் வளர் சிதை மாற்றச் செய்முறையைப் பேணுவதில் பங்கு கொள்ளும் ஒரு கேடயச் சுரப்பி இயக்குநீர் (ஹார்மோன்).

trilene : டிரைலன் : டிரைக் குளோஎத்திலீன் என்ற நோவுத் தடை மருந்தின் வணிகப் பெயர்.

trimeprazine : டிரைமெப்பிராசின் : தோல் அரிப்பு நோயைக் குணப்படுத்துவதற்குப் பயன்படும் மருந்து. குழந்தைகளுக்கு அறுவை மருத்துவத்துக்குப் பின்பு பயன்படுத்தப்படுகிறது.

trimester : மும்மாதம்; மூன்று மாதக் காலம் : மூன்று மாதக் கால அளவு.

trimetaphan : டிரைமெட்டாஃபான் : குருதியற்ற கள் அறுவை மருத்துவத்தில் இரத்த அழுத்தத்தைக் குறைப்பதற்கு நரம்பு ஊசி மூலம் கொடுக்கப்படும் தடை மருந்து. இது குறுகிய நேரம் செயற்படக்கூடியது.

trimethoprim : டிரைமெத்தோப் பிரிம் : ஒரு பாக்டீரியா எதிர்ப்பு மருந்து. போலிக் அமிலங்களை பாக்டீரியாவுக்குத் தேவையான ஃபோலினிக் அமிலமாக மாற்றும் செரிமானப் பொருள் (என்சைம்) மீது தடை வினையை ஏற்படுத்துகிறது.

trimipramine : டிரைமிப்ரமின் : மனச்சோர்வினை நீக்கும் மருந்து. சிமிப்ரமினைப் போன்றது.

trioctam : டிரையோக்டம் : உப்பின் மூலத் தனிமமாகிய சோடியத்தின் (வெடியம்) வணிகப் பெயர்.

tripara : மூன்று பெற்ற கர்ப்ப : 20 வாரங்களுக்கு மேலும் நீண்ட கர்ப்ப நிலை மூன்று முறை அடைந்த பெண்.

triple antigen : முத்தடுப்புக் காப்பு மூலம் : தொண்டை அழற்சி, கக்குவான், நசிப்பிசிவு ஆகிய நோய்களுக்கு எதிரான காப்பு மூலம்.

triple fusion : மூன்று ஒட்டிணைப்பு: காலடியை நிலைப்படுத்த, பரடு, குதியென்பு, கனசதுரவென்பு களை ஒட்டியிணைப்பறுவை.

triplet : முப்பிறப்பிலொருவர் : நீண்ட கால கர்ப்பத்திற்குப் பிறகு ஒரே பிறப்பில் உருவான மூன்று பேரில் ஒருவர்.

triploid : மூவினக் கீற்றுத்தொகுதி: மூன்று இனக்கீற்றுத் தொகுதி களைக் கொண்டுள்ள.

triplophen : டிரிப்ளோப்பென் : கடுமையான உறுப்பெல்லை நோய்களுக்குப் பயன்படுத்தப்படும் கலவை மருந்து. இது, பெனித்தாமின் பெனிசிலின்-ஜி, புரோக்கைன், பெனிசிலின்-சி, சோடியம் பெனிசிலின்-ஜி ஆகியவை அடங்கியுள்ளன.

tris-hydroxymethyl amino methane (THAM) : டிரிஸ்ஹைட்ராக்சில்மெத்தில் அமினோமீத் தேன் : இரத்தத்தில் அளவுக்கு மேல் அமிலப் பொருள் இருப்பதைக் குணப்படுத்தப்படும் ஒரு காரப்பொருள்.

trismus : பூட்டுத்தாடை; வாய்க் கட்டு நோய்; தாவாய்ப் பூட்டு; தாடையிறுக்கு : வாயை மெல்லு வதற்கு உதவும் தசைகளில் ஏற்படும் சுரிப்பு.


trisomy : மும்மடி. இனக்கீற்று, முப்பிரி : பொதுவாக இரட்டைப்

படியாக இருக்கக்கூடிய ஓர் இனக்கீற்று மும்மடியாக இருத்தல். இதனால் இனக்கீற்று களின் எண்ணிக்கையில் ஒன்று அதிகமாகிறது. எ-டு: மனிதரிடம் இனக்கீற்று 47ஆக உயர்கிறது.

tritubation : அங்கத்தள்ளாட்டம்: நரம்பு எரிச்சல் காரணமாக ஏற்படும் அங்கத் தட்டுத் தடுமாற்றம்.

trocar : நீரெடுப்புக் கருவி; தூம்பு அணி : மகோதரம் போன்ற நோய்களில், உடலிலிருந்து நீர் எடுக்க உதவும் கருவி.

trochanters : பெருங்கால் எலும்புகள்; கரட்டுமுண்டு : காலின்



பெருங்கால் எலும்புகள்

உச்சிப் பகுதியின் புறத்தே தொட்டு உணரகூடிய எடுப்பான இரு எலும்பான இரு எலும்புப் பகுதிகள். காலை வெளிப்புறமாகத் திருப்புவதற்கும், காலை பக்கவாட்டில் திருப்புவதற்கும் பயன்படும் தசைகளில் சில இவற்றுடன் பொருத்தப்பட்டுள்ளன. சிறு கால் எலும்புத் தசைகள், முழங்காலை மேல் நோக்கித் தூக்க உதவுகின்றன.

troche : கரையுமருந்து : வாயில் கரையும் பொழுது மருந்துப் பொருள் வெளிப்படுகிறது.

trochlear : கப்பிசார் : 1. கப்பியென்பு தொடர்பான. 2. கப்பியென்பு தன்மையுடைய.

trochlea : கப்பி உறுப்பு : கட்டமைப்பிலும், செயல்முறையிலும் ஒரு கப்பி போன்ற உறுப்பு.

trophic : வளம் ஊட்டம்; வளப்ப: நரம்பு வகையில் உணவூட்டத் தோடுகூடிய வளர்ச்சிவூட்டம் சார்ந்த.

trophoblast : ஊண் வளர் அரும்பணு : அரும்பணு நீர்க்கட்டியின் வெளிப்பக்கமுள்ள கரு வெளி மேற்பட்டைத் திசுவின் ஒரு அடுக்கு. அது நச்சுக் கொடியாகவும் பனிக்குடப்பையாகவும் வளருகிறது.

trophoblastic tissue : சூல் முட்டைத்திசு : சூல்முட்டையில்

பதிந்துள்ள உயிரணுக்கள். இவை சூல் முட்டைக்கு உணவூட்டம் அளிக்கின்றன.

trophoblastic tumour : வளர் அரும்பணுக்கட்டி : வளர் அரும்பணுவிலிருந்து உருவாகும் இயல்புமாறிய வளர்ச்சி.

trophoneurosis : தேய்மானம்; மிகுவளர்ச்சி போன்ற கோளாறுகள் : நரம்புக் கோளாறினால் உண்டாகும் வளர்ச்சிக் கோளாறுகள்.

trophozoite : வளர்அணுஉயிர் : ஓரணு ஒட்டுண்ணியின் வளர்ச்சி நிலை.

tropical : வெப்பப்பிரதேச : முக்கியமாக வெப்பச் சூழ்நிலையில் வளர்கிற.

tropicamide : டிரோபிக்காமைடு : கண்மணி அழற்சியைக் குணப்படுத்தக்கூடிய ஒரு செயற்கை மருந்து.

tropomyosin : ட்ரோப்போமைசின் : ஆக்டின் இழையைச் சுற்றியுள்ள இயங்கு மற்றும் இதயத் தசைப்புரதம்.

troponin : ட்ரோப்போனின் : தசையிழைகளில் உள்ள தடுக்கும் புரதம்.

trough : தொட்டி : 1. நெடுக்கான ஆழம் குறைந்த பள்ளம். 2. பக்க விளைவுகள் உண்டாகும்

அளவு நெடுங்காலத்துக்கு செலுத்தப்படும்.

troxerutin : டிராக்செருட்டின் : தந்துகி நொய்மையைக் குறைத்து, திசுப்பரவலை அதிகரிக்கும் ஒரு பொருள். இதன்மூலம் சிரைக் குருதியிலுள்ள இரத்தத்தில் ஆக்சிஜன் அளவை அதிகரிக்கிறது.

trunk : முண்டப்பகுதி : 1. தலை, உறுப்புகள் தவிர்த்த உடல்பகுதி. 2. நரம்பு, நிண, இரத்த நாளத்தின் முக்கிய தண்டுப்பகுதி.

truss : திரள்கட்டு : ஒரு பிதுக்கத்தை சரிசெய்த பிறகு வயிற்றுக்குழிவறைக்குள் நிலைபெறச் செய்ய பயன்படும் ஒரு (மீள் தகவு) நெகிழ்க் கட்டமைப்பு.

trichlorethylene : நோவுத் தடை மருந்து.

trypanosoma : உறக்க நோய்க் கிருமி; தூக்க நோய்க் கிருமி : உறக்க நோய் போன்றவற்றை உண்டு பண்ணும் ஓரணுக் குருதி ஒட்டுயிர்.

trypanosomiasis : உறக்க நோய்; தூக்க நோய் : உறக்க நோய் ஒட்டுயிரினால் உண்டாகும் உறக்க நோய் மேற்கு ஆஃப்ரிக் காவில் இந்நோய் பெருமளவில் காணப்படுகிறது. 'டெட்சே' எனப்படும் கொடிய நச்சுண்ணி யினால் இது ஏற்படுகிறது.

tryparsamide : டிரைப்பார்சாமைடு : உறக்க நோயைக் குணப்படுத்தும் கரிம ஆர்சனிக் கூட்டுப் பொருள். இது நரம்பு ஊசி மூலம் செலுத்தப்படுகிறது.

trypsin : கணைய நீர் நொதி : கணையச் சுரப்பி நீரின் கரு நிலை நொதி; ஒரு செரிமானப் பொருள். செரிமானக் கோளாறுகளுக்குக் கொடுக்கப்படுகிறது.

tryptizol : டிரிப்டிசோல் : வயது வந்தவர்கள் உறக்கத்தில் சிறுநீர் கழிவதைத் தடுக்கப் பயன்படுத்தப்படும் அமிட்ரிப்டிலின் என்ற மருந்தின் வணிகப் பெயர்.

tryptophan : டிரிப்டோஃபான் : உடல் வளர்ச்சிக்குத் தேவையான இன்றியமையாத அமினோ அமிலங்களில் ஒன்று. நியாசின் பற்றாக் குறையை ஈடு செய்ய இது போதிய அளவு பேணி வரப்படவேண்டும்.

tsetse fly : குருதி உறிஞ்சு நச்சுண்ணி ஈ : ஆஃப்ரிக் காக்கண்டத்தில் கடித்து இரத்தம் உறிஞ்சி மரணம் விளைவிக்கும் கொடிய நச்சுண்ணி ஈ வகை (செட்சி ஈ).

t-test : டீ சோதனை : ஒன்று அல்லது இரண்டு மாதிரிகள் சிறிதாயிருக்கும்போது இரண்டு மக்கள் தொகைகளுக்குள்ள இரண்டு வகை கண்டுபிடிப்பு

களை ஒப்பிட்டு, முக்கியத்துவத்தைக் கண்டறியும் புள்ளி விவர முறை.

t-tube : டீ-குழாய் : பித்தப் பையை நீக்கிய பிறகு, பித்த நாளத்தை வடிப்பதற்கும் தோதுவாக பித்த நாளத்துக்குள் செருகப்படும் கருவி.

tubal : குழாய் சார்ந்த; குழாயில்; குழலுள் : ஒரு குழாய் தொடர்பு உடைய.

tubal abortion : கருக்குழல் கருச்சிதைவு; குழலுள் சிதைவு : கருக்குழலில் கருச் சிதைவு செய்தல்.

tubal pregnancy : கருக்குழல் கர்ப்பம்.

tubar : குழாய் வடிவு : மேடு; வீக்கம்.

tubauterina : கருக்குழாய்.

tubectomy : குழலெடுப்பு; குழாய் நீக்கம்.

tube feeding : குழல்வழி உணவூட்டல் : மூக்கிரைப்பைக் குழல் வழியாக உணவும் நீரும் இரைப்பைக்குள் செலுத்தல்.

tubercle : கழலை; எலும்புப் புடைப்பு; நுண்முண்டு : எலும்பில் ஏற்படும் வட்டமான சிறு புடைப்பு; கழலை; கழலைப்புற்று.

tubercularization : காசநோய்க்குள்ளாதல் : எலும்புருக்கி நோய்க்கு உள்ளாதல்.

tuberculation : எலும்புப் புடைப்பு பாக்கம் : எலும்பு புடைப்புறுதல்; கழலையாக்கம்.

tuberculide/tuberculid : காசநோய் நைவுப்புண்; காசநோய்; தோல் கட்டி; தோல் காசநோய் : காச நோயின் ஒரு சிறிய நிணநீர் இடமாற்ற வெளிப்பாடு. இதனால் தோல் நைவுப்புண் உண்டாகிறது.

tuberculin : காசநோய்க் கிருமிக் குழம்பு : காசநோய்க் கிருமியின் வலிமை நீக்கிய ஒரு குழம்பு ஒருவர் முன்னர் காசநோய்க் கிருமியினால் பாதிக்கப்பட்டவரா இல்லையா என்பதைக் கண்டறிய இது பயன்படுத்தப்படுகிறது. இதனை தோலுக்குள் ஊசி மூலம் செலுத்தி, அதன் எதிர்வினைகளைக் கண்டறிந்து கொள்ளப்படுகிறது. 48-72 மணி நேரத்திற்குள் எதிர்வினை எதுவும் இல்லையெனில் முந்திய பீடிப்பில்லை என்று அறியலாம்.

tuberculoid : கழலை போன்ற : எலும்புப்புடைப்பு போன்ற.

tuberculoma : காசநோய்க் கட்டி; உறைகட்டி : உறைந்தது போன்ற கட்டி. இது வடிவளவு பெரிதாக இருக்குமாயின் அது கழலையாக இருக்கும்.

tuberculosis : காசநோய்; சயநோய்; எலும்புருக்கி நோய் : காச

நோய்க் கிருமியினால் உண்டாகும் நோய். நுரையீரலில் உண்டாகும் காசநோய் “நுரையீரல் காசநோய்” எனப்படும்.

tuberculous : காசநோய்; கழலைப் புற்று நோயுடையவர்.

tuberosis : முண்டுமுடிச் சார்ந்த: சிறுகணுக்கள் வளரும் நிலையுடன் தொடர்புடையது.

tuberous sclerosis : கழங்குத் தடிப்பு; மூளைத்திசுக் காழ்ப்பு : பல உறுப்புத் தொகுதிகளில் கட்டிகள் உருவாகும் பரம்பரை நிலை. மன வளர்ச்சிக்குறை, வலிப்பு, சிறுவெண் நீள்வட்ட தழும்பு அல்லது இளஞ்சிவப்பு அல்லது மஞ்சள் தடிப்புகள் முகத்தின் நடுவில் தோன்றும் குண நிலை.

tuberulostatic : காசநோய்க் கிருமித் தடுப்பு மருந்து : காசநோய் கிருமி வளர்வதைத் தடுக்கும் மருந்து.

tuberous sclerosis : மூளைத் திசுக்காழ்ப்பு; கழங்குத்தடிப்பு : மனக்கோளாறு காரணமாக மூளைத் திசுவில் மரபாக ஏற்படும் அணு உள்ளிக் காழ்ப்பு. இது காக்காய் வலிப்புடன் தொடர்புடையதாக இருக்கலாம்.

tuberosity : எலும்புப் புடைப்பு; எலும்புமேடு; மொட்டு; கழங்கு.

tubocurarine : தசை அயர்வுறுத்தும் மருந்து : அரளி போன்ற தென் அமெரிக்கச் செடியின் வேரிலிருந்து எடுக்கப்படும் நச்சு மருந்து. இது அறுவை மருந்தின்போது தசைகளுக்கு அயர்வு உண்டாக்கப் பயன்படுகிறது.

tubo-ovarian : சுவாசக்குழாய்-கருவகம் சார்ந்த; குழல் கருவகம்: சுவாசக் குழாய், சூல் சுரப்பி (கருவகம்) இரண்டும் தொடர்பு உடைய அல்லது உள்ளடங்கிய எ-டு: சுவாசக் குழாய் - கருவகக் கழலை.

tuboplasty : குழல் சீரமைப்பு : அடைபட்ட அல்லது ஒடுங்கிய கருப்பைக் குழலை சரி செய்யும் அறுவை முறை.

tubular necrosis : சிறுநீரக குழாய் இழைம அழுகல் : கடும தீப்புண்கள், தாழ்ந்த குருதியழுத்தம், குருதிப் போக்கு, நீர்ம இழப்பு, நசுக்கல் போன்ற நோய்களைத் தொடர்ந்து சிறுநீரகக் குழாய்களில் ஏற்படும் கடும இழைம அழுகல் நோய். இதனால் சிறுநீர் கழியும் அளவு வெகுவாகக் குறைகிறது; சிறுநீரகம் செயலிழப்பதும் ஏற்படுகிறது.

tubule : சிறுகுழாய்; நுண்குழல்.

tularaemia : கொறிக்கும் பிராணிக் காய்ச்சல் : கொறிக்கும் பிராணி

களைப் பீடிக்கும் ஒருவகைக் கொள்ளைநோய். மான் ஈக் காய்ச்சல், முயல்காய்ச்சல், உண்ணிக் காய்ச்சல் ஆகியவை இவ்வகையைச் சேர்ந்தவை. இந்நோய் பீடித்த பிராணிகளைக் கடித்த பூச்சிகள் மனிதரைக் கடிப்பதால் இந்நோய் தொற்றுகிறது. நிணநீர்ச்சுரப்பிகள் வற்றி வீங்குதல், கடும் வயிற்றுக் கோளாறு ஆகியவை இதன் அறிகுறிகள்.

tulle gras : வலைத்துகில் : சொரப்புப் பரப்புகளுக்கு சிகிச்சை செய்ய பயன்படும் துணி. நெருங்கிய வலைத்துகில் சதுரத்துண்டுகளாக்கி மென்மெழுகு, பெருபால்சம், காய்கனி எண்ணை தடவப்பட்டது.

tumescence : வீக்கமான; வீங்கிய; வீறைப்பு; பொய்ப்புடைப்பு : சிறிதளவு வீக்கம்.

tumidity : புடைப்பு; வீக்கம்.

tumor (tumour) : கழலை; கட்டி; கண்டு : உடலின் உயிரணுக்கள் அடங்கிய நோயுற்ற வீக்கம். "புற்றுக்கழலை" என்பது மீண்டும் தோன்றி மரணம் விளைவிக்கக் கூடியதாகும். "வெற்றுக் கழலை" என்பது, சாகடிக்கும் தன்மையில்லாத கழலையாகும்.

tunica(tunic) : தசை இழைமம் : உறுப்பைப் போர்த்துள்ள தசை இழைமம்.

tuning fork : ஒலிஅதிர்வுக்கவை: ஈரலகுவில்லமைவுடைய குறடுகளை தட்டும்போது இசையொலி உண்டாக்கும் கருவி.

tunnel reimplanation operation : மூத்திரக்கசிவு நாளம் பொருத்துதல்; குழல் குடைவுள் மறுவைப்பு : மூத்திரக் கசிவு நாளத்தை மீண்டும் பொத்துவதற்காகச் செய்யப்படும் அறுவை மருத்துவ முறை.

tunnel vision : குழல்காட்சி : நேராக உள்ள பொருட்களை மட்டுமே காண முடியக்கூடிய பார்வைக் கோளாறு. பார்வைப் பரப்புகளில் வட்டக் குறுக்கம் உள்ளது.

turbinal : மூக்குச் சுருள் எலும்பு.

turbinate : சுருள் எலும்பு; தடுப்பெலும்பு; கூம்புச்சுருள் : மூக்கிலுள்ள சுருள்வடிவான எலும்பு. இது மூக்கின் இரு புறமும் மூன்று வீதம் அமைந்திருக்கும்.

turbinectomy : மூக்குச்சுருள் எலும்பு அறுவை : மூக்குச் சுருள் எலும்புகளை அகற்றுதல்.

turgency (turgescence) : வீக்க நிலை : நீர் ஊறிய உயிர்ம இழைம விரிவு; வீங்குதல்.

turgidity : வீக்கம்; புடைப்பு : நீரூறிய இழைம விரிவால் செறிவு பெற்ற வீக்கம்.

turner syndrome : பிறப்புறுப்பு வளர்ச்சியின்மை : பெண்களின் பிறப்புறுப்புகள் வளர்ச்சியடையாமல் குழந்தைப் பருவத்தில் இருந்தது போலவே இருத்தல். இது ஒரு மரபணுக் கோளாறு. இந்நோய் உள்ளவர்களுக்குக் கரு உயிர்ம உயிரணுக்கள் அடியோடு இருப்பதில்லை. இவர்கள் பூப்பெய்துவதில்லை. இவர்களுக்கு 'X' என்ற ஒற்றை இனக்கீற்று மட்டுமே இருக்கும். இதனால் இவர்கள் உடலில் உயிரணுக்களில் 45 இனக்கீற்றுகள் மட்டுமே காணப்படும்.

turns : மாதவிடாய்.

tussis : இருமல்.

tussive : இருமல் சார்ந்த.

Tween : 'டீ'வீன் : பாலி ஆக்ஸி எதிலீன் சார்பிட்டானின் கொழுப்பமில் எஸ்டர்கள் கொண்ட இயனியல்லாத சலவைப்பொருள்.

twin : இரட்டையர் : ஒரு பிறப்பில் பிறந்த இரண்டு பிறவிகளில் ஒருவர்.

twitch : திடீர் தசை இழுப்பு : இயக்குதசையின் சிறிது நேர துடிப்பு.

two point discrimination : இரு புள்ளி வேறுபட்டறிவு : நெருக்கமாக உள்ள இரு தொடு உணர்வுகளை வேறுபடுத்தி அறியும் திறன்.

tylosis : கண்கட்டி; கரட்டுமை : கண்ணீர்ப்பை வீக்கம்.

tyloxapol : டைலோக்சாப்போல் : மூச்சுக் குழாய்ச் சவ்வின் கன அளவை அதிகரித்து, குழைமத்திறனைக் குறைக்கிற ஒரு மருந்து.

tympan : இழுவைத்தசைநார்.

tympanal organ : செவிப்பாறை உறுப்புகள்.

tympanectomy : செவிப்பறை நீக்கம் : செவிப்பறைப் படலத்தை வெட்டியெடுத்தல்.

tympanic : இடைச்செவி சார்ந்த பறை : புறச்செவிக்கும் அகச்செவிக்கும் இடைப்பட்ட பகுதியான செவிப்பறைச் சவ்வு தொடர்பான.

tympanic membrane : செவிப்பறைச் சவ்வு; பறைச் சவ்வு.

tympanites (tympanism) : வயிற்று உப்புசம்; குடல் வாயுவீக்கம் : குடலுக்குள் காற்றால் ஏற்படும் அடிவயிற்று வீக்கம்.

tympanitic : குடல் வாயுவீக்கம் சார்ந்த.

tympanitis : செவிப்பறை சவ்வழற்சி.

tympanitis : செவிப்பறை அழற்சி; இழைச் செவியழற்சி; பறையழற்சி : புறச்செவிக்கும் அகச்செவிக்கும் இடைப்பட்ட பகுதி

யான செவிப்பறைச் சவ்வில் ஏற்படும் வீக்கம்.

tyimpanoplasty : இடைச்செவி அறுவை; பறையமைப்பு : கேட்கும் திறனை அதிகரிப்பதற்காக இடைச்செவியைச் சீர்படுத்தும் அறுவை மருத்துவம்.

tympanum : செவிப்பறைச் சவ்வு (இடைச்செவி) : புறச்செவிக்கும் அகச்செவிக்கும் இடைப்பட்ட பகுதி.

type A personality : 'ஏ' வகை ஆள்மை : போட்டியுணர்வு, அமைதியின்மை, அவசர உணர்வு, பொறுமையின்மையுடன் கூடிய நடத்தையுள்ள ஆள்மை. இதய நாள நோய் வரும் வாய்ப்பு அதிகம்.

type B personality : 'பி' வகை ஆள்மை : மிகவும் அமைதியாகவும், மிகவும் தளர்வாகவும், தத்துவ உணர்வுடைய நபர்கள்.

typhlitis : குடல்முளை அழற்சி; பெருங்குடல் நுழைவழற்சி : குடல் முளையில் உண்டாகும் வீக்கம்.

typhoid fever : நச்சுக்காய்ச்சல்; குடற்காய்ச்சல் (டைஃபாய்டு) : செம்பழுப்புப் பொட்டுகளுடன் மயக்கமும், வயிற்று வீக்கமும், பெருத்த வலிவுக்கோடும், நீண்டநாள் காய்ச்சலும் உண்டு

பண்ணுகிற நச்சுக் காய்ச்சல் நுண்ணுயிரியால் விளைவது.

typhomania : நச்சுக் காய்ச்சல் சன்னி.

typhus : ஒரு வகை ஒட்டுண்ணியால் பரவும் சன்னிக் காய்ச்சல் : ரிக்கெட்சியே எனும் நுண்ணுயிரியால் உண்டாகும் ஒரு தொற்று நச்சுக் காய்ச்சல் தோலில் கொப்புளங்களும், கரும் தலைவலியும் உண்டாகும். போர், பஞ்சகாலங்களில் பேன், உண்ணி ஆகியவற்றால் பரவுகிறது.

tyramine : டைரமின் : பல்வேறு உணவுப் பொருள்களில், குறிப்பாக பாலேட்டில் இருக்கும் ஓர் அமின் பொருள். இது அண்ணீரகச் சரப்பியில் ஊறும் நீரைப் போன்று உடலில் விளைவினை ஏற்படுத்தக்கூடியது.

tyrocidine : நுண்ம நாசினி; கிருமிகொல்லி : நோய்க்கிருமிகளைக் கொல்லக்கூடிய ஒரு மருந்து.

tyrosinaemia : டைரோசின் குருதி : இரத்தத்தில் டைரோசின் அளவு அதிகரித்தல். சிறுநீரில் டைரோசின் மற்றும் டைரோசில் கூட்டுப்பொருட்கள் வெளியேறுவது அதிகரித்தல். கல்லீரல் மண்ணீரல் பெருக்கம், கல்லீரல் நாராக்கம், சிறுநீரக நுண்குழல் செயலிழப்பு, மற்றும்

வைட்டமின் 'டி'க்கு கட்டுப் படாத ரிக்கெட்ஸ் ஆகியவை உள்ள பரம்பரை நிலை.

tyrosine : டைரோசின் : வளர்ச்சிக்குத் தேவையான இன்றியமையாத அமினோ அமிலங்களில் ஒன்று. இது அயோடினுடன் இணைந்து தைராக்கின் உருவாகிறது.

tyrosinosis : சிறுநீர் டைரோசின் : டைரோசினோசின் இயல்புக்கு மீறி வளர்சிதை மாற்றமடைவதால் சிறுநீரில் பாரா ஹைட் ராக்கிஃபினில்

பைருவிக் அமிலம் அளவுக்கு அதிகமாக வெளியேறுதல்.

tyrosinuria : சிறுநீரில் டைரோசின் : சிறுநீரில் டைரோசின் வெளியாதல்.

tyrothricin : நுண்ம நாசினி : நோய் நுண்மங்களைக் கொல்லும் ஒரு கலவை மருந்து. பல்வேறு தோல் நோய்களுக்கு இது பயன்படுகிறது.

tyrotoxin : பாலழிம்பு : பால் அல்லது பாலாடையில் ஏற்படும் அழிபொருள்.

U

Jchlinger disease : உச்லிங்கர் நோய் : தடித்தோலுடன் பொது மிகையெலும்பாக்கல் நோய்.

ulcer : அழற்சிப் புண் : தோலில் அல்லது வயிற்றில் அல்லது வாயில் இருக்கும் ஒரு சவ்வில் ஏற்பட்டு, விரைவில் ஆறா திருக்கிற அழற்சிப் புண்.

ulceration : அழற்சிப்புண்ணாதல்.

ulcerative : அழற்சிப்புண் சார்ந்த: அழற்சிப் புண் தொடர்புடைய; குழிப்புண் தன்மையுடைய.

uncertativecolitis : பெருங்குடல் அழற்சி.

ulcerogangrenous : புண்ணமுகல்: அழற்சி திசுக்களைக் கொண்ட புண்.

ulcerogenic : அழற்சி உண்டாக்கும் : அழற்சிப் புண் உண்டாக்கக்கூடிய.

ulceromembranous : புண்சவ்வு: புண்ணாதல் மற்றும் சவ்வு வெளிப்பாடு.

ulcer vulva : பிறப்பு வாயில் புண்.

ulectomy : தழும்பு நீக்கம் : அழுத்தத்தைக் குறைக்க தழும்புத் திசுவை வெட்டியெடுத்தல்.

ulemorrhagia : ஈறுகுருதியொழுக்கு : ஈறுகளிலிருந்து குருதியொழுக்குதல்.

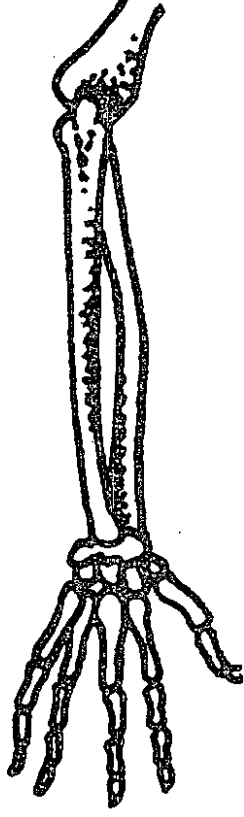
ulerythema : செந்தழும்பு : தழும்புகளும், நலிவுத்திசுவும் உண்டாகும் தோலின் செம்படை நோய்.

ulitis : ஈறழற்சி; ஈறுவீக்கம் : ஈறுகளின் அழற்சி.

ullem : பசியிலாத்தன்மை.

Ullmann's line : உல்மான் கோடு : முதல் திரிக முள்ளெலும்பு பின் முன் ஓரத்திலிருந்து ஒரு கோட்டை திரிக மேற்பரப்புக்கு நேர்கோணத்தில் மேல் நீட்டும் போது அது கடைசி புடை முள்ளெலும்பின் வழியாக செல்கிறது. இது முள்ளெலும்பு முன் நழுவில் நிகழ்கிறது. ஹங்கேரிய அறுவை மருத்துவர் எமெரிச் உல்மான் பெயர் கொண்டது.

ulna : அடிமுழ எலும்பு; முன் கை எலும்பு : முன்கையின் இரு எலும்புகளில் அடியிலுள்ள பேரெலும்பு. இது கையின்



முன்கை எலும்பு

புறப்பகுதியுடன் கட்டை விரல் அருகில் இணைந்திருக்கும்.

ulnar : அரந்தி எலும்பு : முன்கையின் உள்பக்க அரந்தி எலும்பு சார்ந்த.

ulo : தழும்புள்ள.

ulocace : பல் ஈற்று புண்.

ulocorcinoma : பல் ஈற்றுப் புற்று நோய்.

ulodermatitis : தழும்புத் தோலழற்சி : திசு வழிந்து, தழும்புகள், உண்டாகும், தோல் அழற்சி.

uloglossitis : தழும்பு நாவழற்சி: நாக்கு மற்றும் ஈறுகளின் அழற்சி.

ultimobranchial body : ஈற்றுச் செவுள் படலம் : வளர் கருவின் தொண்டைப் பைகள் தொண்டையிலிருந்து பிரிந்து, தைராயிடு சுரப்பித் திசுவில் இணைந்து கால்சிடோனில் சுரக்கின்றன.

ultimum moriens : ஈற்று அழிவு: சரிவகந்த சையின் மேல்பகுதி, வலது இதய மேலறை போன்று இறுதியாக இறப்பது.

ultra : எல்லை கடந்த : சாதாரணமாக அல்லது வழக்கமாயுள்ள தற்கு மேலான.

ultracentrifugation : மீவிரைவு மையவிலக்கல் : ஒரு பொருளை, மிகுந்த புவியீர்ப்பு விசையுடன் அளவுக்குமீறிய அதிவேகத்துக்கு ஒரு பொருளை ஆட்படுத்துவதன் மூலம், ஒரு பொருளின் மூலக் கூறுகளைப் பிரித்து படியச் செய்தல்.

ultracentrifuge : மீவிரைவு மையவிலக்கி : புரி ஈர்ப்பு விசையை விட பல மடங்கு சக்திக்கு கரைசல்களை ஆட்படுத்தி, மூலக்கூறின் எடையைப் பொறுத்து செறியு வேறுபாடுகளை உண்டாக்கும், அதிவேக மையவிலக்கி.

ultradian : குறைநாள் : 24 மணி நேரத்துக்கும் குறைவான காலத்தைக் குறிப்பது.

ultrafilter : மீவடிகட்டி : தொங்கும் கள்களை செல்லவிடாமல் தடுக்கும் அளவு சிறு நுண்துளைகள் கொண்ட சவ்வினைக் கொண்ட, கரைசல்களை தூய்மைப்படுத்தும் வடி கட்டி.

ultrafiltrate : மீவடிபொருள் : மீவடிப்பியின் வழியாகச் சென்று வந்த நீர்மம்.

ultrafiltration : மீவடிகட்டல் : மிக நுண்துகள்களை நீக்க வல்ல மீவடிப்பி மூலமாக வடிகட்டல்.

ultraalente : மீநேர இயக்க : லென்டே இன்சலினை விட அதிகமாக 24 மணி நேரம் செயல்படும் இன்சலின்.

ultramicroscope : மீநுண்நோக்கி: ஒரு சாதாரண நுண்நோக்கியின் மூலம் பார்க்க முடியாத அளவு மிகச் சிறிய பொருட்களின் நிலையை கண்டுபிடிக்க, சிதறல் தத்துவத்தைப் பயன்படுத்தும் கருவி.

ultrasonic : ஒலிகடந்த அதில் வலை; மீயொலி செவி யுணரா ஒலி : ஒலியைவிட விரைந்து செல்லும் வேகம். பல்வேறு இயற்பியல் பண்புகளையுடைய அடுத்தடுத்த திசுக்களிடையிலான எல்லைகளை இந்த ஒலிகடக்கும்போது ஏற்படும் எதிரொலிகளைக் கொண்டு நோய்பற்றிய தகவல்கள் அறியப்படுகின்றன.

ultrasonication : மீஒலிச்சிதறல் : நுண்ணுயிர்கள் உட்பட்ட திடப் பொருட்களை உருக்குலைய மீஒலியைப் பயன்படுத்துதல்.

ultrasonogram : மீஒலிப்படம் : மீஒலி வரைவின் மூலம் பெறப்படும் உருவடிவம்.

ultrasonograph : மீஒலிவரைவி: ஒலியலைகளை ஒரு உறுப்பை நோக்கிச் செலுத்த, அது அவ்வலைகளை எதிரொலிக்க, அவற்றை ஒரு ஒளிர்விடும் திரையில் உருப்பதிவுகளாகக் காட்டும் கருவி.

ultrasonography : மீயொலி வரைவு; கதழ் ஒலி உருக்காட்சி : செவிப்புலன் கடந்த ஒலியினைப் பயன்படுத்தி கண்ணுக்குப் புலனாகா உருக்காட்சிகளை உருவாக்கக் கட்டுப்படுத்திய இந்த ஒலிக் கற்றை உடலுக்குள் செலுத்தப்படுகிறது. அதனால் உண்டாகும் எதிரொலிகளைக் கொண்டு உடலின் பல்வேறு கட்டமைப்புகள் பற்றிய மின்னணுவியல் உருக்காட்சி உருவாக்கப்படுகிறது.

ultrasound : கதழ் ஒலி : செவிப்புலன் கடந்த ஒலி. இது 20,000 Hz அலை வெண் உடையது. மனிதர் செவியினால் கேட்க முடியாதது.

ultrastructure : நுண்கட்டமைப்பு: மின்னணு உருப்பெருக்கி மூலம்

பார்க்கும்போது, தென்படும் சவ்வுகள், நுண்குழல்கள், நுண் இழைகள் போன்ற நுண்ணிய அமைப்பு.

ultraviolet : மீஊதா : நிறப்பட்டையில் தென்படும் ஊதாப் பகுதிக்கப்பால்.

ultravirus : நுண்வைரஸ் : நுண்ணோக்கியால் காணப்பட முடியாத அளவு சிறிய, மிக நுண்ணிய வடிப்பிகள் ஊடே செல்லக் கூடிய வைரஸ்.

ululation : அலறல் : ஹிஸ்ஸரியா நோயாளிகளில் மிகவும் சத்தம் போட்டுக் கதறல்.

umbilical : தொப்புள் சார்ந்த : தொப்புள் கொடி அல்லது தொப்புள் தொடர்பான.

umbilical cord : உந்திக் கொடி; தொப்பூழ்க் கொடி; தொப்பூழ் நாளம் : தொப்பூழ்க்கொடி சூல் முட்டையுடன் நச்சுக்கொடியை இணைக்கும் உந்தி நரம்பு.

umbilicated : மையக்குழி : ஒரு மையப் பள்ளம் எ-டு: அம்மைத் தழும்பின் மையப் பள்ளம்.

umbilication : உந்திக்குழிவு : தொப்புள் போன்று தோற்ற மளிக்கும் குழி அல்லது பள்ளம்.

umbilicus : தொப்புள் குழி; தொப்புள்; உந்தி : தொப்பூழ்க்குழி, உந்தி, குழந்தை பிறந்தபின் தொப்புள் கொடியை அகற்றிய

பிறகு அடியயிற்றில் இருக்கும் குழிவு.

umbo : குமிழ்முனை : 1. ஒரு உருண்ட மேடு; 2. செவிப்பறையின் உள்பரப்பில் நடுவில் ஒரு சிறுமேடு.

umbonate : குமிழ்முனைசார்ந்த : குமிழ் போன்ற, பொத்தான் போன்ற மேடான நடுப்பகுதி.

umberlla filter : குடைவடிப்பி : குருதிக் கட்டித் துகள் பரவாமலிருக்க, கீழ்ப்பெருஞ்சிறையில் அந்த இடத்தில் வைக்கப்படும் துருவிலா இரும்பு வடிகட்டி.

unciform : கொக்கியுரு : கொக்கி வடிவம் கொண்டு சுத்தியெலும்பு மணிக்கட்டின் கீழ்வரிசை உள் பக்கமாயுள்ள சுத்த வடிவ எலும்பு.

uncinaria : கொக்கிப்புழு : கொக்கி போன்ற அமைப்பு கொண்ட நீள்உருள் வடிவப் புழு.

uncinariasis : கொக்கிப்புழுத் தொற்று : சூடலில் கொக்கிப்புழு பற்றுக்கை ஆங்கிலோஸ்டோமா புழுப்பற்றுக்கை, கொக்கிப்புழு நோய்.

uncinate : கொக்கியுரு : 1. கொக்கி வடிவ அல்லது கொக்கி கொண்ட. 2. கொக்கி உரு.

uncipressure : கொக்கியழுத்தம் : இரத்த ஒழுக்கை நிறுத்தி, ஒரு

கொக்கி கொண்டு அழுத்தம் கொடுத்தல்.

unconjugated : இணைக்கப்படாத: பிலிருபின் போன்ற மற்றொரு கூட்டுப்பொருளுடன் ஒன்றிணையாத. குளுக்குரானைடுடன் இணையாத.

unconscious : கன்னுணர்விலா; உணர்வு ஒலையிலா; உணர்விழந்த : உணர்வுத் தூண்டல்களால் செயல்பட முடியாத அல்லது சுற்றுப் புறசூழ்நிலைகளை உணராமலிருத்தல், உணர்வில்லா.

unconsciousness : உணர்விலாநிலை : தன்னுணர்வு இல்லாத நிலை.

unctuous : எண்ணெய்ப் பிசுக்குடைய : ஒரு களிம்பு போன்ற தன்மை அல்லது குணமுடைய, எண்ணை போன்ற, பசையுள்ள எண்ணைப் பொருள் போன்ற.

uncus : கொக்கியுரு : கொக்கி வடிவ அமைப்பு; பொட்டுமடலின் கீழ்ப்பரப்பின் மேலுள்ள மடிப்புகளில் ஒன்றான (ஹிப்போகேம்பஸ்) கடல்மாவுரு மடிப்பின் கொக்கி முன்பகுதி.

undecylenic acid : அன்டெசிலெனிக் அமிலம் : பூஞ்சை நோய் தீர்க்க தடவும் மருந்தாகப் பயன்படும் செறிவிலா கொழுப்பமிலம்.

under general : முழுமயக்கம் தந்து : முழுமயக்கம் தந்த (உணர்வு நீக்க) நிலையில் செய்யப்படும் அறுவை மருத்துவ முறை.

underarm pill : முன்கைத்தோல் மாத்திரை : பெண்ணின் முன்கைத் தோலுக்கு அடியில் லெவோனார் ஜெஸ்டிரல் அடங்கிய ஆறு சிறிய மாத்திரைப் பொதியுறைகளைச் செருகப்பட்ட மருந்து சிறிது சிறிதாக வெளியேறி, 24 மணி நேரத்தில் பலன் விளைவிக்கும், இதன் பலன் 5 ஆண்டுகள் வரை நீடிக்கும்.

under-fives' clinic : ஐந்து வயதுக்குட்பட்டோர் நலவகம் : ஐந்து வயதுக்குக் கீழுள்ள குழந்தைகளின் நோய் நிலையில் கவனிப்பு, தடுப்பு கவனிப்பு, வளர்ச்சியை கண்காணிக்கும் நலவகம்.

under jaw : கீழ்மோவாய்.

under region : தோலடி; அடித்தொலி.

underlocal : குறியிட உணர்வு நீக்கி : குறியிட உணர்வு நீக்கி செய்யப்படும் அறுவை மருத்துவ முறை.

undermine : குழியுண்டாக்கல் : ஒரு பள்ளம் அல்லது கீழே சுரங்கமமைத்தல்.

undernourished : ஊட்டக் குறைவான : இயல்பான வளர்ச்சிக்குத் தேவையான உணவை அளிக் காதிருத்தல்.

undernutrition : ஊட்டக்குறைவு.

undine : கண்ணீருட்டிக்குடுவை; தூம்புக்குடுவை : கண்களைக் கழுவுவதற்குப் பயன்படும் ஒரு சிறிய மெல்லிய கண்ணாடிக் குடுவை.

understain : குறைசாயமேற்றல் : வழக்கத்தைவிடக் குறைவான அளவு சாயமேற்றல்.

undertoe : கீழ்பெருவிரல் : கால் பெருவிரல் மற்ற கால் விரல் களும் அடியில் இடமமைந்து இருப்பது.

underweight : குறைவெடை : உடல் எடை இயல்பை விட பத்து சதவீதம் குறைவாயுள்ள நிலை.

undifferentiated : வேறுபடுத்தப் படாத : புது வளர்ச்சி (புற்றுத்) திசுவின் உயிரணு வரிசையமைப்பைக் குறிக்கப் பயன்படும் சொல், அடையாளம் காண முடியாத பாங்கு.

undine : (நீர்க்)குடுவை : கண்களை கழுவப் பயன்படுத்தப்படும் ஒரு சிறு கண்ணாடிக் குடுவை.

undoing : இல்லாமல் செய்வது : பயமுறுத்தும் ஆட்டிப்படைக்கும்

எண்ணம் அல்லது தூண்டுதல் காரணமாக, நோயாளி அறிவுக் கொவ்வாமல் சில விளைவுகளை தடுப்பதாக அல்லது இல்லாமல் செய்வதான முயற்சியில் மேற்கொள்ளும் ஒரு கட்டுப்படுத்த முடியாத சொல்.

unguis : (விரல்)நகம் : 1. கை விரல் நகம் அல்லது கால் விரல் நகம். 2. கண்ணீர் எலும்பு. 3. பக்க நீரறையின் பின் கொம்புத் தளத்தில் வெண்மேடு.

ungula : குளம்பு : கருப்பையில் இருந்து செத்த முதிர்கருவை வெளியிலெடுக்கும் கருவி. ஒரு பிராணியின் குளம்பு.

unhappy gut : மகிழ்விலா அழும் குடல் : செயலிழந்த இரைப்பைக் குடல் மென்தசை காரணமாக உண்டாகும் இயக்கக் குடலழற்சி.

uniarticular : ஒரு மூட்டு (சார்) : ஒரு மூட்டு தொடர்பான.

uniaxial : ஒரு அச்சுள்ள : 1. ஒரு அச்சு மட்டும் கொண்ட. 2. அச்சுத் திசையில் வளர்ச்சி.

unicameral : ஒருகுழிய : ஒரு குழிவறை மட்டும் கொண்ட.

unicellular : ஒற்றை உயிரணுவுடைய; ஒரணு உயிரி : ஒரே யொரு உயிரணுவை மட்டும் கொண்டுள்ள.

unidirectional : ஒருதிசைய : ஒரு திசையில் மட்டும் பாயும்.

unigravida : கருத்தரிப்பு : முதல் கருத்தரிப்பு முதன்முறை கருத்தரித்துள்ள பெண்.

unilateral : ஒரு பக்கமான; ஒரு புறம்; ஒரு பக்க : ஒரு பக்கத் தோடு மட்டும் தொடர்புடைய.

uniocular : ஒரு கண் சார்ந்த : ஒரு கண்ணோடு மட்டும் தொடர்புடைய அல்லது ஒரு கண்ணை மட்டும் பாதிக்கிற.

union : ஒன்றிணைப்பு : புண் ஆறும்முறை; காயம் ஆறும் முறை; எலும்பின் உடைந்த முளைகளுக்கிடையே ஏற்படுத்தப்படும் தொடர்பிணைப்பு.

uniovular : ஒற்றைச் சூல் முட்டை சார்ந்த; ஓரண்ட : ஒரேயொரு சூல்முட்டை தொடர்புடைய. ஒற்றை சூல் முட்டை இரட்டையர்கள் உருவ ஒற்றுமையுடன் இருப்பார்கள்.

unipara : ஒரு சேத்தாய் : ஒரு குழந்தை மட்டுமே பெற்ற பெண்.

uniparental disomy : ஒரு பெற்றவர் இருகீறு : பெற்றோர்களில் ஒருவரிடமிருந்து நிறக்கீற்றின் இருபிரதிகளைப் வழிமுறையாகப் பெறுதல்.

uniparous : ஒருபேறு : ஒரு சமயம் ஒரு குழந்தையை பெற்றெடுத்தல்.

unipotential : ஒருதிறன் : ஒரு மாதிரியான உயிரணுக்களை உருவாக்குவது போன்ற ஒரு திறனை மட்டும் பெற்றிருத்தல்.

unisex : பால்வேற்றுமையில்லா; ஒரு பாலின : வெளித் தோற்றத்தில் பால் வேற்றுமை இல்லாதிருத்தல்.

unit : அலகு : 1. ஒரு பொருள்; 2. ஒரு தொகுதியில் ஒரு தனி மம்; 3. ஒரு அளவின் தர மதிப்பீடு. குறி'யு'.

United Nations International Children's Emergency Fund

UNICEF : ஐக்கிய நாடுகளின் நாடுகளுக்கிடையேயான குழந்தைகளுக்கான அவசர நிதியம் (யூனிசெஃப்) : குழந்தை உயிர்தரித்தல், நோய்தடுப்பு, வளர்ச்சிக்கான உதவித் திட்டங்களை உள்ளடக்கிய ஐக்கிய நாடுகள் சபையின் சிறப்பு அமைப்புகளில் ஒன்று. குழந்தை நலப்புரட்சிக்கான பிரச்சாரத்தை மேற்கொண்டுள்ளது.

unsaturated : செறிவற்ற : எல்லா கரைபொருளையும், கரைப்பான் கரைசலில் வைத்திருக்காமலிருத்தல்.

unstable angina : நிலையற்ற நெஞ்சுவலி : நோயாளர்களில் நெஞ்சுவலி வேகமாக அதிகமாதல், ஓய்விலேயே தீவிர வலி அல்லது, தீவிரமான நெடுநேர

முள்ள குருதிக்குறை நெஞ்சு வலி. இதயமின் வரைபடத்தில் ST-T அலை கீழிறங்கியிருக்கும் பெரும்பாலும் இதயக்தமனி சுரிப்பு பெரும்பாலும் காரணமாக உள்ளது. திசுவழிவுக்கு முந்திய வலி எனவும் அழைக்கப்படுகிறது.

unstriated : வரியிலா : மென் தசையிழை போன்ற வரிகளில்லாத

Unverricht disease : அன்வெர்ரிசிட் நோய் : ஜெர்மன் மருத்துவர் ஹெயின்ரிச் அன்வெர்ரிசிட் பெயரால் அழைக்கப்படும் தசைச் சுரிப்பு வலிப்பு நோயுடன்கூடிய ஒரு மரபணுக் கோளாறு.

upper airway obstruction : மேல் மூச்சுப்பாதை அடைப்பு : தொற்றுகள், திடீர் நீர்வீக்கம் அல்லது வேற்றுப் பொருள் உள்ளிழுத்தல் காரணமாக மூச்சுப் பாதையின் மேல் பகுதியில் ஏற்படும் அடைப்பு. குரல் வளைக் கோளாறுகள், மூச்சுக் குழாய்குறுக்கம் மற்றும் காரணமாக இந்த நிலை மெதுவாக ஏற்படலாம்.

upper motor neurone : மேல் செயல் நரம்பணு : செயல் நரம்புயரணு.

upper respiratory tract infections (URTI) : மேல் மூச்சுக்

குழாய் நோய்கள் : எல்லா வயதுப் பிரிவினருக்கும் பொதுவாக நோய் பீடிக்கும் பகுதி மேல் மூச்சுக் குழாயாகும். மூக்கு அழற்சி. காற்றறை அழற்சி ஆகியவை இந்நோய்களில் முக்கியமானவை. தொண்டைச் சதை அழற்சி, மூக்கடிச் சதை அழற்சி, தொண்டை அழற்சி, செவி அழற்சி ஆகியவையும் இதில் அடங்கும்.

upside-down stomach : தலை கீழ் இரைப்பை : உணவுக்குழல் பக்கத்துளை பிதுக்கத்தின் ஒரு அரிய வகையில் இரைப்பை முழுவதும் மார்புக் குழிவறைக்குள் இருத்தல்.

urachal : தொப்புள் குழிப்புரை வழி : சிறுநீர்ப்பை தொப்புள் ஊடே புரைவழி வெளித்திறந்து சிறுநீரை வெளிப்படுத்தல்.

urachus : தொப்புள் குழித்தண்டு : சூல் முட்டையில் தொப்புள் குழியுடன் சவ்வுப்பையை இணைக்கும் தண்டு போன்ற அமைப்பு.

uraemia : கறுப்புக் குருதிச் சோகை; யூரியாக் குருதி : சிறுநீர் வெளியேறாத காரணத்தால் யூரியாவின் அளவு குருதியில் மிகைப்பட்டு உண்டாகும் இரத்த சோகை. இது சிறுநீரகங்களில் அல்லது உடலின் வேறெங்கும் ஏற்படும் நோய்களினால் ஏற்படும்

படுகிறது. இந்நோய் முற்றிய நிலையில் குமட்டல், வாந்தி, தலைவலி, விக்கல், உடல் நலிவு, கண்பார்வை மங்குதல், வலிப்புகள், மயக்கம் உண்டாகும்.

uragogue : சிறுநீர்ப்பெருக்கி : சிறுநீர் உற்பத்தியை அதிகரிக்கும் பொருள், நீர்ப்பெருக்கி.

uranostaphyloplasty : அண்ணச் சீரணுவை : மெல்லண்ணம் மற்றும் (வல்) அண்ண குறைகளை அறுவை மருத்துவம் மூலம் சரி செய்தல்.

urate : யூரிக் அமில உப்பு : யூரிக் அமில உப்புகளில் ஒன்று. இது இரத்தத்திலும், சிறுநீரிலும் இருக்கும்.

uratosis : திசயூரேட்பொதிவு : திசுக்களில் படிக யூரேட்டுகளைப் பொதித்தல்.

uraturia : மிகைச் சிறுநீர் யூரிக் உப்பு : சிறுநீரில் யூரிக் அமில உப்பு அளவுக்கு அதிகமாக இருத்தல்.

Urbach-Oppenheim disease : அர்பேச் ஒப்பென்ஹீம் நோய் : அமெரிக்க தோல் நோய் மருத்துவர்கள் எரிக் அர்பேச் மற்றும் மாரிஸ் ஒப்பென்ஹீம் விவரித்த, நீரிழிவு நோயாளிகளில் இணைப்பு, நெகிழ் திசுத்தோல் நோய்.

urbanisation : நகரமயமாக்கல் : வேலை வாய்ப்புகள் மிக நல்ல

வாழ்க்கை முறைகள் பால்நர்ப்பு மற்றும் சமூக சேவைப்பணிகள் கிடைப்பதால் மக்கள் நகரங்களில் சென்று குடியேறுதல்.

ur-defenses : காப்பு நம்பிக்கைகள் : தங்கள் உடல் நிலைத் தன்மை, மற்றவர்கள் நண்பர்களாகக் கூடியவர்களே என்ற கனவெண்ணம், தெய்வீக முறைமையில் நம்பிக்கை ஆகிய நம்பிக்கைகளை உளத்தில் கொண்டு மனிதர்கள் மனக்குலைவுகளிலிருந்தும் மனக்காயங்களிலிருந்தும் காத்தல்.

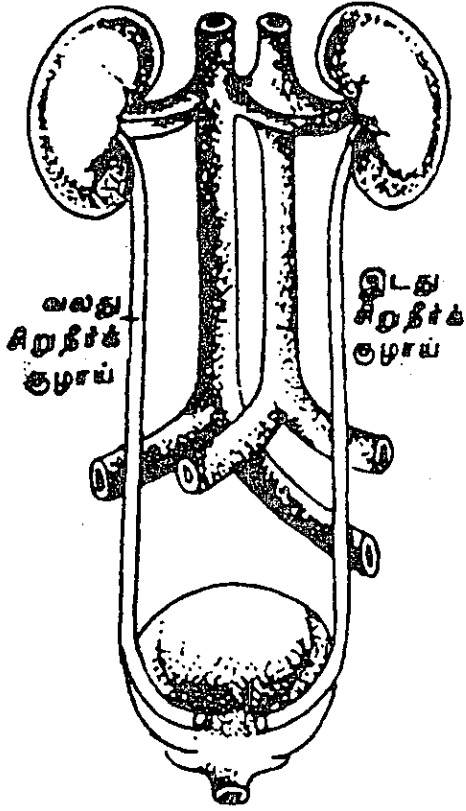
urea : யூரியா (மூத்திரை) : பால் உண்ணி விலங்குகளின் சிறுநீரில் அடங்கியுள்ள சேர்மப்பொருள். இது யூரியாஃபார்பால்பிடைஹைடு ரெசினாய்டுகளுக்கான ஆதாரப் பொருளாகவும் பயன்படுகிறது. இது செயற்கையாகவும் தயாராகிறது. இது புரத வளர்சிதை மாற்றத்தின் இறுதி விளை பொருளாக உண்டாகி, சிறுநீருடன் வெளியேறுகிறது.

ureaphil : யூரியாஃபில் : பெருமுளை இழைம அழற்சியில் யூரியா உறிஞ்சிப் பொருளின் வணிகப் பெயர். குருதியிலிருந்து யூரியாவை அகற்றப் பயன்படும்.

urease : யூரியேஸ் : யூரியாவை அம்மோனியா மற்றும் கார்பன் டை ஆக்சைடு ஆகப் பிளக்க உதவும் நொதி. படிக

வடிவில் தயாரிக்கப்படும் முதல் நொதி.

ureter : சிறுநீர்க்குழல் : சிறுநீரக வட்டிலிலிருந்து சிறுநீரை



சிறுநீர்க்குழல்

சிறுநீர்ப்பையின் அடிப்புறம் கொண்டு செல்லும் நீண்ட மெல்லிய தசைக் குழல்கள் இரண்டில் ஒன்று 28-34 செ.மீ. நீளமும், 1 மிமீ முதல் 1 செ.மீ. விட்டமும் கொண்ட, சீத,

தசை, நார் அடுக்குகளுடைய சுவரும் கொண்ட ஒரு சிறுநீர்க்குழலை ஒவ்வொரு சிறுநீரகமும் பெற்றுள்ளது.

ureter : சிறுநீர்க்குழாய்; மூத்திரக் கசிவு நாளம் : ஒவ்வொரு சிறுநீரகத்திலிருந்தும் மூத்திரக் கசிவை மூத்திரப்பைக்குக் கொண்டு செல்லும் நாளம். இது சராசரியாக 25-30 செ.மீ. நீளமிருக்கும்.

ureterectomy : சிறுநீர்க்குழாய் வெட்டு; மூத்திரக்கசிவு நாள அறுவை : மூத்திரக்கசிவு நாளத்தை அறுவை மருத்துவம் மூலம் வெட்டியெடுத்தல்.

urethritis : சிறுநீர்க்குழாய் அழற்சி; மூத்திரக் கசிவு நாள அழற்சி : மூத்திரக் கசிவு நாளத்தில் ஏற்படும் வீக்கம்.

ureterocolic : மூத்திரக் கசிவு நாள பெருங்குடல் சார்ந்த : மூத்திரக் கசிவு நாளம், பெருங்குடல் இரண்டும் தொடர்பு உடைய. பொதுவாகக் குருதி நாளங்கள் பின்னிப் பிணைவதைக் குறிக்கும்.

ureterocolostomy (uretero sigmoidostomy) : மூத்திரக்கசிவு நாள பெருங்குடல் இணைப்பு அறுவை : சிறுநீரை இரைப்பை வழியாகக் கழிக்கும்படி செய்வதற்காக, சிறுநீர்ப்பையில்

இருந்து மூத்திரக் கசிவு நாளங்களை அறுவை மருத்துவம் மூலம் பெருங்குடலுடன் பொருத்துதல்.

ureterocystoscope : சிறுநீர்க்குழல் உள்நோக்கி : ஒரு சிறுநீர்க்குழலுள் செலுத்தும் நுண் குழலுடன் கூடிய சிறுநீர்ப்பை உள்நோக்கி.

ureteroenterostomy : சிறுநீர்க்குழல் குடலிணைப்பு : சிறுநீர்க்குழல் மற்றும் குடலை அறுவை மருத்துவம் மூலம் (துளைத்து) இணைத்தல்.

ureterogram : சிறுநீர்க்குழல் கதிர்ப்படம் : கதிர்ப்பட நிறப் பொருளை ஊசி மூலம் செலுத்திய பிறகு எடுக்கப்படும் சிறுநீர்க்குழலின் கதிர்ப்படம்.

ureterography : சிறுநீர்க்குழல் வரைவு : ஒரு நிற ஊடகத்தை உட்செலுத்திய பிறகு எடுக்கப்படும் சிறுநீர்க்குழல் கதிர்ப்பட வரைவு.

ureterohydronephrosis : சிறுநீரக சிறுநீர்க்குழல் நீர்வீக்கம் : சிறுநீரக வட்டிலும் சிறுநீர்க்குழலும் விரிந்திருத்தல். சிறுநீர்ப்பாதையில் அழற்சி அல்லது திசுவடைப்பு காரணமாக இது ஏற்படக்கூடும்.

ureteroileostomy : மூத்திரக் கசிவு நாள-பின் சிறுகுடல் அறுவை.

ureterolith : மூத்திரக்கசிவு நாள அடைப்புக்கல் : மூத்திரக்கசிவு நாளத்தில் கல்லடைப்பு.

ureteroileostomy : சிறுநீர்க்குழல் கடைச் சிறுகுடலிணைப்பு : சிறுநீர்க்குழல் மற்றும் கடைச் சிறுகுடல் வளையங்களுக்கிடையே திறப்பிணைப்பு, வயிற்றுச் சுவரின் ஒருதுளை வாய்வழியே வடிக்கிறது.

ureterolithiasis : சிறுநீர்க்குழல் கல் தோன்றல் : சிறுநீர்க்குழலில் ஒருகல் உருவாதல்.

ureterolithotomy : மூத்திரக் கசிவு நாளக்கல் அறுவை : மூத்திரக்கசிவு நாளத்திலுள்ள ஒரு கல்லை அறுவை மருத்துவம் மூலம் அகற்றுதல்.

ureterolysis : சிறுநீர்க்குழலறிவு:
1. சிறுநீர்க்குழல் பிளத்தல்;
2. ஒட்டுத்திசுக்களிலிருந்து சிறுநீர்க்குழலை அறுவை முறை மூலம் பிரித்தல்; 3. சிறுநீர்க்குழல் செயலிழப்பு.

ureteroneocystostomy : சிறுநீர்க்குழலை மாற்றிட இணைப்பு: சிறுநீர்க்குழலை, சிறுநீர்ப்பையில் மாற்றிடத்தில் வைத்து பதித்தல்.

ureteronephrectomy : சிறுநீரக சிறுநீர்க்குழல் நீக்கம் : சிறுநீரகத்தையும் அதன் சிறுநீர்க்குழலையும் அறுத்தெடுத்தல்.

ureteropelvioplasty : சிறுநீரக வட்டில் சிறுநீர்க்குழல் சீரிணைப்பு; சிறுநீரக வட்டிலும் சிறுநீர்க்குழலும் சந்திக்கும்மிடமறு சீரறுவை.

ureteroplasty : சிறுநீர்க்குழல் மறுசீர் அறுவை : சிறுநீர்க்குழலை மறுசீரமைக்கும் அறுவை.

ureteropyelitis : சிறுநீரகவட்டில் சிறுநீர்க்குழலழற்சி : சிறுநீரக வட்டில் மற்றும் சிறுநீர்க்குழல் அழற்சி.

ureteropyosis : சீழ்ச்சிறுநீர்க்குழல் : சிறுநீர்க்குழலழற்சியால் சீழ்கோத்தல்.

ureterorenoscope : சிறுநீரக சிறுநீர்க்குழல் உள்நோக்கி : சிறுநீரகத்தையும் சிறுநீர்க்குழலையும் பார்த்தறியப் பயன்படும் ஒரு ஒளியிழை உள்நோக்கி.

ureterorenoscopy : சிறுநீரக சிறுநீர்க்குழல் உள்நோக்கல் : சிறுநீரகம் மற்றும் சிறுநீர்க்குழலின் உள்ளமைப்பை சிறுநீரகம் மற்றும் சிறுநீர்க்குழலின் சிறுநீரக சிறுநீர்க்குழல் உள்நோக்கி கொண்டு பார்த்தறிந்து, திகைசோதனை செய்தல் அல்லது கற்களை நொறுக்குதல் அல்லது வெளியிலெடுத்தல்.

ureteroscopy : சிறுநீர்க்குழல் உள்நோக்கி : சிறுநீர்க்குழலை கண்டறியப் பயன்படும் ஒளியிழை உள்நோக்கி.

ureteroscopy : சிறுநீர்க்குழல் உள் நோக்கல் : சிறுநீர்க்குழல் உள்நோக்கி கொண்டு, சிறுநீர்க்குழலை பரிசோதித்தல்.

ureterostoma : சிறுநீர்க்குழல் துளை : சிறுநீர்க்குழல், சிறுநீர்ப்பைக்குள் நுழையுமிடத்துளை.

ureterostomy : மூத்திரக்கசிவுக்குழல் அறுவை : மூத்திரக்கசிவுநாளம் சிறுநீரை வெளியேற்றுவதற்காக ஒரு நிரந்தரமான குழல் அமைத்தல்.

urethra : சிறுநீர்ப்புறவழி; சிறுநீர் வடிகுழாய் : மூத்திர ஒழுக்குக்குழாய்; சிறுநீர்ப்பையிலிருந்து சிறுநீர் வெளியேற்றப்படும் நாளம். பெண்களுக்கு இதன் நீளம் 25-40 மி.மீ. அளவு இருக்கும். ஆண்களுக்கு 250 செ.மீ. நீளமிருக்கும்.

urethral syndrome : சிறுநீர்க்குழாய் நோய் : சிறுநீர் ஒழுக்குக்குழாயினையும், அதனை அடுத்துள்ள சுரப்பிகளையும் பீடிக்கும் நோய்.

urethritis : சிறுநீர் வடிகுழாய் அழற்சி; மூத்திரக்குழாய் அழற்சி; சிறுநீர்ப்புறவழி வீக்கம்.

urethro : சிறுநீர்த்தாரை சார்ந்த : சிறுநீர்த்தாரை தொடர்பான கூட்டுச்சொல்.

urethrocela : மகளிர் சிறுநீர்ப்பை அழற்சி; நெகிழ்ச்சிறுநீர்வால் :

பெண்களின் சிறுநீர்ப்பையில் நழுவி பைபோல் உப்பல்.

urethrocystitis : சிறுநீர்த்தாரை சிறுநீர்ப்பையழற்சி : வழக்கமாக தொற்றின் காரணமாக ஏற்படும் சிறுநீர்த்தாரை மற்றும் சிறுநீர்ப்பையழற்சி.

urethrocystogram : சிறுநீர்த்தாரை சிறுநீர்ப்பைப்படம் : சிறுநீர்ப்பை மற்றும் சிறுநீர்த்தாரையின் கதிர்ப்படம்.

urethroperineal : சிறுநீர்த்தாரை மறைவிட : சிறுநீர்த்தாரை மற்றும் மறைவிடம் தொடர்பான.

urethropexy : சிறுநீர்த்தாரை பொருத்தல் : பெண்களில் ஏற்படும் இறுக்க நீரொழுகலை கட்டுப்படுத்த, சிறுநீர்த்தாரையை பூப்பிணைப்புடனும், வயிற்று நேர்த்தசைப் படலத்துடனும் பொருத்தும் அறுவை மருத்துவம்.

urethroplasty : சிறுநீர் ஒழுக்குக் குழாய் ஒட்டு அறுவை : சிறுநீர் ஒழுக்குக்குழாயில் செய்யப்படும் ஒட்டு அறுவை மருத்துவம்.

urethroprostatic : சிறுநீர்த்தாரை முன்னிலை சார்ந்த : சிறுநீர்த்தாரை மற்றும் முன்னிலைச் சுரப்பி தொடர்பான.

urethroscope : சிறுநீர்க்குழாய்; பார்வைக்கருவி; சிறுநீர் வடி குழாய் நோக்கி; சிறுநீர்த்தாரை உள்நோக்கி : சிறுநீர் ஒழுக்குக்

குழாயின் உப்பகுதியைக் கண்ணால் பார்ப்பதற்கு உதவும் வகையில் வடிவமைக்கப்பட்ட ஒரு கருவி.

urethrostenosis : சிறுநீர்க்குழாய் அடைப்பு; சிறுநீர்க்குழாய் குறுக்கம்: சிறுநீர் ஒழுக்குக் குழாயில் நெரிசல் காரணமாக உண்டாகும் இறுக்கம்.

urethrotome : சிறுநீர்த்தாரை வெட்டி : சிறுநீர்த்தாரைக் குறுக்கத்தை அறுப்பதற்கான கருவி.

urethrotomy : சிறுநீர்க்குழாய்த் துளை அறுவை : சிறுநீர் ஒழுக்குக் குழாயில் துளையிடுவதற்காக அறுவை மருத்துவம் செய்தல். சிறுநீர் ஒழுக்குக் குழாய் அடைப்பை நீக்குவதற்காக இது செய்யப்படுகிறது.

urethrotigonitis : சிறுநீர்ப்பை அழற்சி : சிறுநீர்ப்பையில் ஏற்படும் வீக்கம்.

uric acid : யூரிக் அமிலம் (சிறுநீர் அமிலம்) : திசுக்களில் உட்கருப்புரதங்கள் சிதைவுறுவதால் உண்டாகும் ஓர் அமிலம். இது, வளர்சிதை மாற்றத்தின் ஒரு விளைபொருள். இது சிறுநீரில் வெளியேறுகிறது. இது கரையாதது; இது அளவுக்கு அதிக மர்னால் கற்கள் உண்டாகும்.

uricaemia : யூரிக் அமில மிகைக்குருதி : இரத்தத்தில் யூரிக் அமிலம் மிகையாயிருத்தல்.

uricometer : யூரிக் அமிலமானி : சிறுநீரில் யூரிக் அமிலத்தின் அளவை மதிப்பிட பயன்படும் கருவி.

uricosuria : யூரிக் அமிலமிகைச் சிறுநீர் : சிறுநீரில் யூரிக் அமிலம் மிகையாக வெளியேறுதல்.

uricosuric : யூரிக் கோசூரிக்; யூரிக் நீர்ப்பெருக்கு : சிறுநீரகத்திலிருந்து சிறுநீர் (யூரிக்) அமிலம் அதிகமாக வெளியேறுவதை ஊக்குவிக்கும் பொருள்.

uridine : யூரிடின் : நியூக்ளிக் அமிலத்திலுள்ள நியூக்ளியோசைட், நீர்ப்பகுப்பில் யூரேசில் மற்றும் ரைபோஸ் தருகிறது.

uridrosis : மிகை வியர்வை யூரியா; வியர்வை யூரியா மிகைப்பு; யூரியா வியர்வை : வியர்வையில் அளவுக்கு அதிகமாக யூரியா இருத்தல். இது தோலில் நுண்ணிய வெண்படிகங்களாகப் படியும்.

urinal : சிறுநீர்க்கலம்; சிறுநீரேந்தி: சிறுநீர்க்கழிப்பிடம்; நோயாளிகள் படுக்கையடிச் சிறுநீர்ப்புட்டி; சோதனைச் சிறுநீர்க்குடுவை.

urinalysis : சிறுநீர்ப் பகுப்பாய்வு; சிறுநீர்ச் சோதனை : சிறுநீரைப் பகுப்பாய்வு செய்து சோதனை செய்தல்.

urinary : சிறுநீர் சார்ந்த.

urinary bladder : சிறுநீர்ப்பை : இடுப்புக்குழி எலும்புக்கூட்டில் அமைந்துள்ள விரியும் இயல்பு உடைய ஒரு பை. இது, சிறுநீரகங்களிலிருந்து இரு மூத்திரக் கசிவு நாளங்களிலிருந்து சிறுநீரைப் பெறுகிறது. இச்சிறுநீர் சிறுநீர் ஒழுக்குக் குழாய் வழியாக வெளியேறுகிறது.

urinate : சிறுநீர்கழித்தல் : சிறுநீரை வெளியாக்கல்.

urination : சிறுநீர் கழிப்பு.

urine : சிறுநீர் : சிறுநீரகங்களிலிருந்து 24 மணி நேரத்தில் 1500 மி.லி. வீதம் வெளியேறும் பழுப்பு நிறத் திரவம். வயது வந்தவர்களின் சிறுநீர் சிறிது அமிலத்தன்மையுடன் இருக்கும். இதன் ஒப்பு அடர்த்தி 1005-1030.

urinoglucometer : சிறுநீர்ச் சர்க்கரைமானி : சிறுநீரில் குளுக்கோசை அளக்கும் கருவி.

urinology : சிறுநீரியல் (urology)

urinoma : சிறுநீர்க்கட்டி : பிறவிச் சிறுநீரடைப்பால் சிறுநீரக உறையில் தோன்றும் சிறுநீர் நிரம்பிய கட்டி போன்ற நீர்ப்பை.

urinometer : சிறுநீர்மானி : சிறுநீர் எடைத் திறமானி.

urinometry : சிறுநீர் ஒப்பெடைமானம்.

urinoscopy : சிறுநீர் ஆய்வு : சிறுநீர்த் தேர்வாய்வு.

urobilin : சிறுநீர் நிறமி : யூரோபிலினோஜன் ஆக்சிகரணமாவதால் உண்டாகும் பழுப்பு வண்ண நிறமி. இது மலத்தின் வழியாக வெளியேறுகிறது. சில சமயம், சிறுநீரிலும் காணப்படும்.

urobilinaemia : யூரோபிலின் மிகைக் குருதி : இரத்தத்தில் யூரோபிலின் காணப்படுதல்.

urobilinogen : யூரோபிலினோஜன் : குடலில் பாக்டீரியாவின் வினையினால் பிலிருபினில் இருந்து உருவாகும் ஒரு நிறமி. இது இரத்தவோட்டத்தில் மீண்டும் ஈர்த்துக் கொள்ளப்பட்டு, மீண்டும் நுரையீரலில் பிலிருபினாக மாற்றப்பட்டு பித்தநீரில் அல்லது சிறுநீரில் வெளியேறுகிறது.

urobilinogenaemia : யூரோபிலினோஜன் கொண்ட குருதி : இரத்தத்தில் யூரோபிலினோஜன் காணப்படுதல்.

urobilinuria : மிகைச் சிறுநீர் யூரோபிலின் : சிறுநீரில் யூரோபிலின் அதிக அளவில் இருத்தல். இது, நுரையீரலில் பிலிருபின் அதிகம் உற்பத்தியாகிறது என்பதற்குச் சான்று.

urochrome : யூரோக்குரோம் : சிறுநீருக்கு அதன் இயல்பான

நிறத்தைக் கொடுக்கும் மஞ்சள் நிறமி.

urocoele : சிறுநீர்வீக்கம் : சிறுநீர் வெளிக்கசிவால் விரைவீக்கம்.

urocrisia : சிறுநீர்நோயறிதல் : சிறுநீரைப் பரிசோதித்து நோயறிதல்.

urocystitis : சிறுநீர்ப்பைபழற்சி : சிறுநீர்ப்பையின் அழற்சி.

urodynia : சிறுநீர்கழிவலி : சிறுநீர் கழிக்கும்போது ஏற்படும் வலி.

urodynamics : சிறுநீர் இயக்கவியல் : சிறுநீர் உற்பத்தி, வடித்தல், தேக்கல் கழித்தல் போன்ற அனைத்து இயக்கங்களையும் பற்றிய ஆய்வியல்.

urogastrone : யூரோகேஸ்ட்ரோன் : சிறுநீரிலிருந்து பிரித்துப் பெறப்படும் ஒளிரும் நிறமியான, இரைப்பை அமிலச் சுரப்பை தடுக்கும் பாலிபெப்டைடு.

urogenital : சிறுநீர் பிறப்புறுப்பு சார்ந்த : சிறுநீர் மற்றும் பிறப்பு உறுப்புகள் தொடர்புடைய.

Urografin : யூரோகிராஃபின் : சிறுநீரக இடுப்புக்குழி, மூத்திரக்கசிவு நாளம் ஆகியவை செயற்படுவதை ஊடுகதிர் (எக்ஸ்ரே) ஒளிப்படம் மூலம் பார்ப்பதற்கு உதவும் ஊடகப் பொருள்.

urogram : சிறுநீர்த்த வரைவு : சிறுநீர்த்தாதை எந்த ஒரு பகுதியின் கதிர்ப்படம்.

urography : சிறுநீர்நாள ஊடுகதிர் படம்; சிறுநீர்ப்பாதை வரைவு : சிறுநீரக இடுப்புக்குழி, முத்திரக் கசிவு நாளம் ஆகியவை செயற்படும் முறையை ஊடுகதிர் ஒளிப்படம் மூலம் பார்த்தல்.

urokinase : யூரோக்கினைஸ் : இரத்த நார்ப்புரத்தைக் கரைக்கக்கூடிய ஒரு செரிமானப் பொருள் (என்சைம்). காயங்களின் போதும், அறுவைச்சிகிச்சைக்குப் பிந்திய குருதிப் போக்கின்போதும் இது பயன்படுத்தப்படுகிறது.

urolith : சிறுநீர்க்கல் : சிறுநீர்ப்பாதையில் கல்.

urolithiasis : சிறுநீர்க்கல் நோய்: சிறுநீரில் கல் உருவாதல் மற்றும் அதனால் ஏற்படும் சீர்குலைவு நோய்.

urologist : சிறுநீரியல் வல்லுநர் : சிறுநீர்க்குழாய் தொடர்பான நோய்களைக் குணப்படுத்துவதில் வல்லுநர்.

urology : சிறுநீரியல்; சிறுநீரகவியல் : சிறுநீர் தொடர்பான நோய்களையும் அவற்றைக் குணப்படுத்துவதையும் பற்றி ஆராயும் அறிவியல்.

urometry : சிறுநீர்முத்தமானி : சிறுநீர்க்குழலின் அலைச்சுருக்கத்தின்போது ஏற்படும் சுருக்கத்தால் ஏற்படும் அழுத்த மாற்றங்களை அளந்து பதிவு செய்தல்.

uromodulin : யூரோமோடூலின் : ஹென்லியின் ஏறு வளைவு மற்றும் சேய்மைவளை நுண்குழல்களின் மேலடுக்கு அணுக்கள் சுரக்கும் அமிலகிளைக்கோபுரதம்.

uropac : யூரோப்பாக் : அயோடாக்சில் என்ற மருந்தின் வணிகப் பெயர். இது 60% அயோடின் கலந்த கலவை மருந்து. சிறுநீர்க்கோளாறுகளுக்கு சிரை வழியாகச் சிறிது சிறிதாகச் செலுத்தப்படுகிறது.

uropathy : சிறுநீர் மண்டல நோய்: சிறுநீர் மண்டலத்தின் எந்த ஒரு பகுதியிலும் ஏற்படும் நோய்.

uroporphyrin : யூரோபார்ஃபரின் மிகைச் சிறுநீர் : யூரோபார்ஃபரின் மிகுதியாக வெளியேற்றப்படுவதால் பார்ஃபரின் மிகைச் சிறுநீர்.

uroradiology : சிறுநீர்த்தடகதிர்ப்படவியல் : சிறுநீர்ப்பாதையின் கதிர்ப்படவியல்.

uroscopy : சிறுநீர்நோக்கல் : சிறுநீரைப் பரிசோதித்து நோயறிதல்.

uroselectan : யூரோசெலக்டான்: சிறுநீர் கோளாறுகளுக்குப்

பயன்படும் அயோடாக்சில் என்ற மருந்தின் வணிகப்பெயர்.

URTI : மேல்மூச்சுக்குழல் நோய்.

urticarial : தடிப்புச் சொறி; காஞ்சொறித் தடிப்பு; தோலரிப்பு; காஞ்சொறி முத்துக்களால் ஏற்படும் சொறி வேதனை. இது ஒவ்வாமையினால் உண்டாகும். தோல் நோய் தடிப்பு கருஞ்சிவப்பாக இருக்கும்; நமைச்சல் உண்டாகும். திடீரெனத் தோன்றிச் சில நாட்கள் இருந்துவிட்டு மறைந்துவிடும்.

urtication : நமைச்சல் : காஞ்சொறிபோல் நமைச்சல் உண்டாதல்; கடுகடுப்பு.

Usher's syndrome : உஷெர் நோயியம் : பிரிட்டிஷ் கண் மருத்துவர் சார்லஸ் உஷெர் பெயர் கொண்ட, பிறவிக் கேளாமை, விழித்திரை நிறமியழற்சி ஆகியவற்றை குணங்களாகக் கொண்ட மரபணுக் கோளாறு.

Usual Interstitial Pneumonia UIP: வழக்க இடைத்திசு நிமோனியா (யூஐபீ) : நாராக்கப் பகுதியை மிகுதியும், இடைத்திசு மிகு வழற்சியும் காரணமாக வளி நுண்ணறையின் கட்டமைப்பு அழிந்து அதனால் மூச்சியக்கம் கொஞ்சம் கொஞ்சமாக குறைந்துவிடும் நோய்.

uterectomy : கருப்பை நீக்கம் : கருப்பையை வயிறு வழியாக அல்லது யோனிப்புழை வழியாக நீக்குதல்.

uterotonic : கருப்பை இறுக்கி : கருப்பைத் தசையின் இறுக்கத்தை அதிகரித்தல்.

uterovaginal : கருப்பையோனி சார்ந்த : கருப்பை மற்றும் யோனி தொடர்பான.

uterine : கருப்பை சார்ந்த : கருப்பை தொடர்பான.

uteroabdominal : கருப்பை வயிறு சார்ந்த : கருப்பை மற்றும் வயிறு தொடர்பான.

uterocervical : கருப்பை கருப்பைக் கழுத்து சார்ந்த : கருப்பை மற்றும் கருப்பைக் கழுத்து தொடர்பான.

uterofixation : கருப்பைபொருத்தல் : கருப்பையை இடம்மாறிய பொருத்துதல் நிலை நிறுத்தல்.

uteroplacental : கருப்பை-நச்சுக் கொடி சார்ந்த; கருவக நச்சுக் கொடி சார்ந்த : கருப்பை, நச்சுக் கொடி இரண்டும் தொடர்புடைய.

uterorectal : கருப்பை நேர்க்குடல் : கருப்பை மற்றும் நேர்க்குடலுடன் தொடர்புகொண்ட அல்லது தொடர்பான.

uterosalpingography : கருப்பை குழல்வரைவு : நிற ஊடகத்தை உட்செலுத்திய பிறகு கருப்பையையும் ஃபெல்லோப்பின் குழல் களையும் கதிர்ப்படமெடுத்தல்.

uterovesical : கருப்பை சிறுநீர்ப்பை சார்ந்த : கருப்பை, சிறுநீர்ப்பை தொடர்பான.

urine inertia : கருப்பை மந்தம்.

uterorectal : கருப்பை-மலக்குடல் சார்ந்த : கருப்பை, மலக்குடல் இரண்டும் தொடர்புடைய.

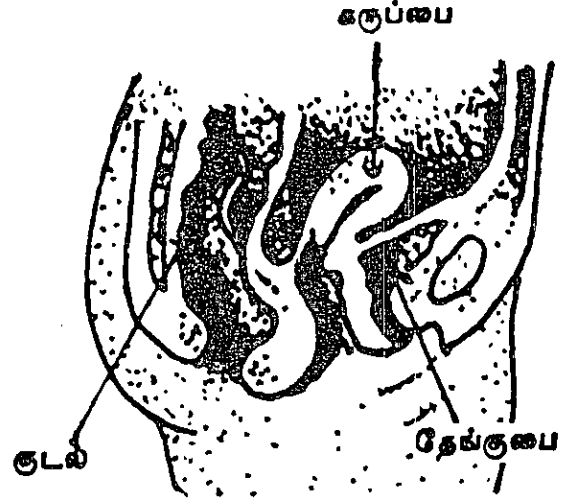
uterosacral : கருப்பை-பிட்ட எலும்பு சார்ந்த : (புனித எலும்பு) இரண்டும் தொடர்புடைய.

uterosalpingography : கருக்குழாய் ஊடுகதிர்ச் சோதனை; கருவக-அண்டக்குழல் வரைவியல் : கருப்பை, கருக்குழாய்கள் ஆகியவற்றை ஊடுகதிர் (எக்ஸ்ரே) மூலம் பரிசோதனை செய்தல். கருவெளியேறும் குழாய்களின் காப்புத்திறனை அறிய இச்சோதனை செய்யப்படுகிறது.

uterovaginal : கருப்பை-யோனிக் குழாய் சார்ந்த; அல்குல்-கருப்பையின் : கருப்பை, யோனிக் குழாய் இரண்டும் தொடர்புடைய.

uterovesical : கருப்பை-சிறுநீர்ப்பை சார்ந்த : கருப்பை, சிறுநீர்ப்பை இரண்டும் தொடர்புடைய.

uterus : கருப்பை; கருவகம் : பெண்ணிடம் குழந்தை உரு



கருப்பை

வாகும் உறுப்பு. இது உட்குழிவான தசை உறுப்பு. இதனால், கரு வெளியேறும் குழாய்களின் வழியாக சூல் முட்டை வந்து சேர்கிறது. இங்கு இந்தச் சூல் முட்டை குழந்தையாக வளர்ச்சி பெற்று யோனிக் குழாய் வழியாக வெளியேறுகிறது.

uteritis : கருப்பை அழற்சி.

UTI : சிறுநீர்க்குழாய் நோய்.

utricle : உயிர்ம அணு; பெரும்பை : உட்காது, காதின் உட்புறச் சிறுகட் குழி. உயிர்ம அணு; உடலின் நுண் சிறு கண்ணறை.

uveitis : கண் வண்ணப் பகுதி அழற்சி; கருவிழிப் படல அழற்சி:

கண்ணின் வண்ணமுடைய பகுதியில் ஏற்படும் வீக்கம்.

uveoparotid : குருதிப் படல கன்னசுரப்பி சார்ந்த : குருதிப் படலம் மற்றும் கன்னசு சுரப்பி தொடர்பான.

uveoparotitis : குருதிப்படல கன்னசுரப்பியழற்சி : கண்ணின் குருதிப்படலம் மற்றும் காதுப் பக்க சுரப்பியின் அழற்சி.

uves : கண் வண்ணப் பகுதி; கண்ணின் குழற்படலம் : விழித்திரைப் படலம், கண்ணிமை மயிர் கண் கருநிறப்படலம் உட்பட கண்ணின் வண்ணமுடைய பகுதி.

uvula : உள்நாக்கு; தொங்கு நாக்கு; சிறு நாக்கு : அடியண்ணத்தின் முனையிலிருந்து தொங்குகின்ற இழை போன்ற உறுப்பு.

uvulatom : உள்நாக்கு வெட்டி : உள்நாக்கை அறுக்கும் வெட்டும் கருவி.

uvulectomy : உள்நாக்கு அறுவை; தொங்கு நாக்கு அறுவை : உள்

நாக்கினை அறுவை மருத்துவம் மூலம் வெட்டியெடுத்தல்.

uvulitis : உள்நாக்கு அழற்சி; தொங்கு நாக்கு அழற்சி : உள்நாக்கில் ஏற்படும் வீக்கம்.

uvulopalatopharyngoplasty : உள்நாக்கு, அண்ணத்தொண்டைகீர் அறுவை : தொண்டையின் வாய்ப்பகுதியில், மெல்லண்ணத்தை அறுவை மூலம் பெருமளவு பிளத்தல். தீவிர தூக்க அடைப்பு மூச்சு நிறுத்தமாக வெளிப்படும் தொண்டை அடைப்பை நீக்க தேர்ந்தெடுக்கப்பட்ட ஒரு சில நோயாளிகளில் அது பயன்படுகிறது. உள்நாக்கு, மெல்லண்ணத்தின் ஒரு பகுதி மற்றும் மிகுதியான தொண்டைத் திசுக்களை நீக்குவதன் மூலம் காற்று வழியின் அளவை அதிகரிக்கும் செய்முறையாகும்.

U-wave : யூ-அலை : இதயமின்வரைவில் டீ அலையைத் தொடரும் ஒரு சிறுவட்டத் தாழ்வு (இறக்கம்).

V

V : வீ : நுரையீரல் மூச்சியக்கத் துக்கான குறியீடு.

vaccination : அம்மை குத்துதல் : அம்மை நோயைத் தடுப்பதற்காக அம்மைப்பால் குத்துதல்.

vaccinator : அம்மை மருத்துவர்.

vaccine : அம்மைப்பால் (பிணிப்பால்) : பசுவிற்கு வரும் அம்மைக் கொப்புளங்களிலிருந்து எடுக்கப்படும் சீநீர், இந்தக் காப்புச் சீநீர் பசுவிருந்து எடுக்கப்பட்டு, மனிதருக்கு வரும் அம்மை நோய்க்கு எதிராகப் பாதுகாப்பதற்கு பயன்படுத்தப்படுகிறது. 2. ஒரு நோயின் இறந்துபோன அல்லது வலுவிழந்த போன பாக்டீரியாவில் அடங்கியுள்ள திரவம் இது, அதே நோய்க்கு எதிரான பொருள்களை உடலில் உற்பத்தி செய்வதற்கு ஊசி மூலம் உடலுக்குள் செலுத்தப்படுகிறது.

vaccinia : அம்மை நோய் எதிர்ப்புக்கிருமி : மாட்டம்மை நோய் அம்மை நோய்க்கு எதிராகத் தடைக் காப்பளிப்பதற்குப் பயன்படுத்தப்படும் கிருமி. பசுவிற்கு வரும் அம்மைக் கொப்புளம் போன்ற நோய்.

vacuole : நுண்குழிவறை : ஒரு உயிரணுவின் (உட்கூழ்மம்) முன்கணியத்துக்குள் உருவாகி உள்ள சிறுகுழிவறை.

vacuum extractor : வெற்றிட இழுசக்திவழி குழந்தையை வெளியேற்றல் : கருவை வெளியேற்றல். கருவகத்திலிருந்து குழந்தை பிறக்கும் கருச் சிதைவுக்குப் பயன்படும் கருவி.

Vagabond's disease : வேகபாண்டு நோய் : கீழ்நிலைச் சேர்ந்த பொருளாதாரக் குழுக்களைச் சேர்ந்த கவனிப்பாரற்ற இளைஞர்கள் விடலைப் பருவத்தினர் மற்றும் பிச்சைக்காரர்களில் காணப்படும் ஒருவகை பேன்னோய் (பெடிகுலோசிஸ் கார்போரிஸ்).

vagina : யோனிக் குழாய்; புணர் புழை : பெண்ணின் கருப்பைவாய்க்குழாய், பிறக்கும் குழந்தை இதன் வழியே வெளிவருகிறது.

vaginalitis : உறையழற்சி : விரைபொதி உறையின் அழற்சி.

vaginismus : யோனிக் குழாய்ச் சுவர் இசிப்பு; யோனி இசிவு : யோனிக் குழாய்ச் சுவர்களில் ஏற்படும் வலியுடன்கூடிய தசைச்

சரிப்பு. இதனால் கலவியின் போது வலியுண்டாகும்.

vaginitis : யோனிக் குழாய் அழற்சி; புணர்புழை அழற்சி : யோனிக் குழாயில் உண்டாகும் வீக்கம். இதனால் எரிச்சலுடன் இரத்தப்போக்கு ஏற்படும். இது, இரைப்பையில் பீடிக்கும் இழை உறுப்புகளைக் கொண்ட நுண்ணிய ஓரணு உயிரினால் ஏற்படுகிறது.

vaginitis : யோனித்தொற்று : குழந்தைப்பேற்றுப் பருவத்தில் உள்ள பெண்களின், வெள்ளணுப்பற்று இல்லாத யோனித்தொற்று.

vagolysis : அலையுநரம்பழிப்பு : அலையு நரம்பை (பத்தாவது மண்டை நரம்பு) அறுவை செய்தழித்தல்.

vagotomy : மூளை நரம்பு அறுவை; துடிப்பு கடத்து நரம்பு அறுப்பு : மூளை நரம்பினை அறுவை மருத்துவம் மூலம் பிளத்தல்.

vagus nerve : மூளைநரம்பு : மூளையின் கீழ்ப்பகுதியில் இருந்து தொண்டை, நுரையீரல்கள், இதயம், இரைப்பை ஆகிய உறுப்புகளுக்குச் செல்லும் நரம்பு. இது துணைப்பரிவு நரம்பு. இது சுவாசத்தையும், இதயத் துடிப்பையும் மெதுவாக நடைபெறச் செய்கிறது.

valgus, valga, valgum : கோண உருவம் வெளிவளைவு : உறுப்பு விளிம்புப்பகுதி வளைந்த உருக் கோணல் முட்டுக்கால்.

validity : முறைமைத்தகுதி : புள்ளிவிவர இயலில், விரும்பிய பொருளின் உண்மையான அளவை, சோதனையின் முடிவில் கிடைத்த விவரம் எந்த அளவு சரியானது.

valine : வாலைன் : இன்றியமையாத அமினோ அமிலங்களில் ஒன்று.

vallecula : பரிப்பள்ளம் : ஒரு பரப்பின் மேலுள்ள கோட்டுக்குழி அல்லது பள்ளம்.

Valley fever : பள்ளத்தாக்குக் காய்ச்சல் : காக்கிடியாசிஸ் வகை பூஞ்சை உண்டாக்கும் நுரையீரல் வடிவத் தொற்று.

vallum : வாலியம் : தசை இறுக்கத்தைத் தளர்த்தக் கூடிய மயக்க மருந்தின் வணிகப் பெயர். காக்காய் வலிப்பின் போது ஊசிமூலம் செலுத்தப்படுகிறது.

valoid : வாலாய்டு : புண் ஏற்பட்ட இடத்தில் இரத்தத்தில் விழுப்புப் பரவிச் செயலாற்றாமல் தடுக்கும் 'சைக்ளிசின்' (எதிர் விழுப்புப் பொருள்) என்ற மருந்தின் வணிகப் பெயர்.

valproate : வால்புரோவேட் : தசைச்சுரிப்பு, உடல் முழுவதுமான, இறுக்கத்துடிப்பு, வலிப்பின் முதல் நிலைகளில் பயன்படுத்தப்படும் வலிப்பு மருந்து.

valsalva's manoeuver : உள் தொண்டை பரும அழுத்தம் : தொண்டை அடைப்புக்கு எதிராக வல்லந்தமாக மூச்சு விடும்போது உள் தொண்டையில் ஏற்படும் உச்ச அளவு அழுத்தம். பளுவான பொருள்களைத் தூக்கும் போது இது ஏற்படுகிறது. இந்த முயற்சியின் போது, உள் தொண்டை குறுகுவதுடன், அடிவயிற்றுத் தசையும் சுருங்குகிறது.

valsartan : வால்சார்(ட்)டன் : ஏசியீ தடுப்பிகளைப் போன்ற விளைவுகளைத் தரும் ஆஞ்சி யோடென்சின்-2 ஏற்பிஎதிர்ப்பி.

valve : தடுக்கிதழ்; ஊடிதழ்; இதழ்: ஒரு பக்கம் மட்டுமே திறக்கக் கூடிய அடைப்பிதழ். இது சவ்வினால் அமைந்த மடிப்பிதழ்.

valvoplasty : தடுக்கிதழ் ஒட்டமைவு; தடுக்கிதழ் அமைப்பு : ஒரு தடுக்கிதழில் செய்யப்படும் ஒட்டு அறுவை மருத்துவம். பொதுவாக இதயத்திலுள்ள தடுக்கிதழ்களில் இது செய்யப்படுகிறது.

valvotomy : தடுக்கிதழ் அறுவை; தடுக்கிதழ் வெட்டு : இதயம் இயல்பாகச் செயற்படுவதற்காக இதயத் தடுக்கிதழில் அறுவை மருத்துவம் மூலம் துளையிடுதல்.

valvular : தடுக்கிதழ் உருகி : ஒரு தடுக்கிதழ் போன்ற வடிவம் அல்லது இயக்கம் கொண்ட.

valvulitis : தடுக்கிதழ் அழற்சி; இதழ் அழற்சி : இதயத்திலுள்ள ஒரு தடுக்கிதழில் ஏற்படும் வீக்கம். குலையிதழ் அழற்சி.

valvuloplasty : தடுக்கிதழ் வால்வுசீரறுவை : ஒரு குறைபாடுள்ள இதய வால்வை சீர்செய்யும் மறுசீரமைப்பு அறுவை.

vamin : வமின் : சிரைவழிச் செலுத்துவதற்கான ஒரு மருந்துக் கரைசலின் வணிகப் பெயர்.

vampire : இரத்தக்காட்டேரி; இரத்தம் உறிஞ்சும் வெளவால் : அளவுக்கதிகமான இரத்தசோ தனைகளை, இரத்தசோகையை தன்செய்கையில் உண்டாக்கு மளவு, செய்யச் செல்லும் சிகிச்சையாளர்.

vancomycin : வான்கோமைசின் : வட்ட பாக்டீரியா நோய்களைக் குணப்படுத்துவதற்கான நோய் நுண்ம எதிர்ப்புப் பொருள். இது சிரை வழி செலுத்தப்படுகிறது. இது, காதில் நச்சு வினை உண்டாக்கக்கூடியது.

Vanden Bergh's test : வாண்டன் பெர்க் சோதனை : குருதிவடி நீரிலுள்ள பிலிருபின் அளவை மதிப்பிடுவதற்கான சோதனை. கல்லீரல் மஞ்சட்காமாலையில் நேரடி ஆக்கவினை ஏற்படுகிறது. குருதிச் சிவப்பணு மஞ்சட்காமாலையில் மறைமுக ஆக்கவிளைவு உண்டாகிறது.

Van Gogh syndrome : வேன் காக் நோயியம் தொகுதி : உடல் உருக்கோளாறுகள் திரிபுருவ தவறான நம்பிக்கைகள் ஆகியவையுடன் கூடிய தன் நிலைக்குலைவு.

vanyl mandelic acid : வானில் மாண்டெலிக் அமிலம் : அண்ணீரகச் சுரப்புநீரின் வளர்சிதை வினை மாற்றப் பொருள். இது சிறுநீரில் வெளியேறுகிறது.

Vaquez's disease : வேக்குவெஜ் நோய் : ஃபிரெஞ்சு மருத்துவர் பெயர் கொண்ட நாட்பட்ட சிகப்பணு மிகைப்பு.

variable : மாறியல்புடைய : நேரத்துக்கு நேரம் மாறுகின்ற, மாறுதலுக்குட்பட்ட மதிப்பெண், நிலையில்லாத புள்ளி விவர இயலில், தனிக்குழுக்களின் குணநலன்களை மதிப்பெண்களில் குறிப்பிடுதல்.

variant : மாற்று (நிலை) : தான் சேர்ந்த வகுப்பின் சில குணநலன்களில் மாறும் இயல்புடைய.

variation : மாறுதல் : தான் சார்ந்த குழுவின் இயல்பில் இருந்து மாறுபட்ட குணங்களைக் கொண்ட ஒருவர்.

variceal : சுருள் விரிநாள : விரிநாளத்தால் உண்டாகும் அல்லது அதன் தொடர்புடைய.

varicella : தட்டம்மை; நீர்க் கொள்வான் : பயற்றம்மை.

varicella-zoster virus : வேரி செல்லா சாஸ்டர் நச்சுயிர் : தட்டம்மை மற்றும் அக்கி ஆகியவற்றை உண்டாக்கும் அக்கி ஹெர்ப்பீஸ் நச்சுயிர்.

varices : சிரைப்புடைப்பு : நாள அழற்சிக்குட்பட்ட சிரைகள்.

varicocele : நாளப்புடைப்புப்பை; விந்துக் குழாய் சிரைச்சுருள்; சுருள் சிரைப் பிதுக்கம் : விந்துக் குழாய்ச் சிரைகளில் ஏற்படும் புடைப்பு.

varicose ulcer : அழற்சிச் சிரை நைவுப் புண்; சிரை தளர்ச்சி நைவுப் புண்; சுருள் சிரை நைவுப் புண் : நாள அழற்சிக்குட்பட்ட சிரைகளையுடைய ஒரு காலின் கீழ்ப்பகுதியில் ஏற்படும் வலி தராத நைவுப்புண்.

varicography : எக்ஸ் கதிர்ப்பட : உருக்காட்டு ஊடகம் ஒன்றை ஊசி மூலம் செலுத்தி விரிசுருள் சிரைகளை எக்ஸ்ரே படம் மூலம் பார்த்தல்.

varicose : விரிகுருள் : இயல்புக்கு மாறாக நிரந்தரமாக விரிந்து உள்ள ஒரு சிரை.

varicose veins : நாள அழற்சிச் சிரைகள்; சுருள் சிரைகள் : நாள அழற்சிக்கு ஆட்பட்ட சிரைகள், இதன் தடுக்கிதழ்கள், நேர் எதிராகப் பாயும் வகையில் வலுவிழந்து விடுகின்றன. பெரும்பாலும் கீழ் உறுப்புகளில் இது ஏற்படுகிறது.

varidase : உறை குருதி அலம்பு மருந்து : ஸ்டிரெப்டோக்கினைஸ், ஸ்டிரெப்டோடார்னைஸ் ஆகிய இரண்டும் கலந்த ஒரு கலவை மருந்தின் வணிகப் பெயர்.

variola : பெரியம்மை : சிறிய அளவிலான அல்லது மிதமான அளவிலான பெரியம்மை. (சின்னம்மை நோய்வகை).

varix : நரம்புக் காழ்ப்பு : நரம்புப் புடைப்பால் ஏற்படும் கோளாறு.

varus : உள்வளைந்த : வெளிக்கு விந்து வளைந்த.

varus, vara varum : 1. முகப்பரு; 2. நுடங்கு முடம்; உள் வரைவு : கைகால் முனை உள்வளைவுக் கோளாறு.

vas : குழாய் (நாளம்); குழல்.

vascular : குருதிநாளம் சார்ந்த; நாள வட்டம்; குழல் மய : குருதி

நாளங்கள் உடலெங்கும் திரவங்களைக் கொண்டு செல்லும் பிற நாளங்கள் தொடர்பானவை.

vascularization : செல்குழாய் நாளமாக்கம்; நாள ஊட்டம்; குழல் மயமாக்கம் : இரத்தவோட்டம் உண்டாக்குதல். செல்குழாய் நாளஞ் சார்ந்ததாக்குதல்.

vasculature : நாள அமைப்பு : உடலின் நாள வலைப் பின்னலமைப்பு.

vasculitis : குருதிநாள அழற்சி; நாள அழற்சி : இரத்த நாளத்தில் ஏற்படும் வீக்கம்.

vasculo toxic : குருதிநாள நச்சு : இரத்த நாளங்களில் தீங்கான மாறுதல்களை உண்டாக்கும் பொருள்.

vas deferens : வெளியேறு (விந்துணு)குழல் : 47 செ.மீ. நீள விரைகளிலிருந்து விந்துணுக்களை ஏந்தி வெளியேற்று நாளத்திற்கு கொண்டு செல்லும் ஒடுங்கிய நீளமான இணைக் குழல்களில் ஒன்று. வெளியேற்று நாளத்திலிருந்து விந்துணுக்கள் சிறுநீர்த்தாரையின் முதல் பகுதிக்குள் கொட்டப்படுகின்றன.

vasectomy : விதைநாள அறுவை; விந்துக்குழாய் நீக்கம் : விதைக் கொட்டையை வெளியேற்ற நாளத்தையோ, அதன் பகுதியையோ வெட்டியெடுத்தல்.

vasoactive : நாளஇயக்க : இரத்த நாளங்களின் உள்ளிடத்தை மாற்றியமைக்கும்.

vasoconstriction : நாளக்குறுக்கம் : இரத்தக்குழாய்களின் உள்ளிடம் சுருங்குதல்.

vasoconstrictor : குருதி நாள இறுக்க மருந்து; நாளச் சுருக்கம்; குழல் சுருக்கி : குருதி நாளங்களை இறுக்குகிற மருந்து.

vasodepressor : இரத்த அழுத்தக் குறைப்பி : புறப்பகுதித் தடையைக் குறைப்பதன் மூலம் இரத்த அழுத்தத்தை குறையச் செய்யும் பொருள்.

vasodilator : குருதி நாள விரிவகற்சி மருந்து; குழாய் விரிப்பி; குல் விரிப்பி : குருதி நாளங்களை விரிவகற்சி செய்கிற மருந்து.

vasodilatation : நாளவிரிவு : இரத்தக்குழாய்களின் உள்ளளவை அதிகரித்தல்.

vasography : நாளவரைவு : ஊசிமூலம் நிற ஊடகத்தை வெளியேறு (விந்தணுக்)குழல் அல்லது இரத்த நாளத்துக்குள் செலுத்தி எக்ஸ் கதிர்ப்பட மெடுத்தல்.

vasomotor : நாளஇயக்க : இரத்தக்குழாய்களின் விட்டத்தை ஒழுங்குபடுத்தும் பொருள்.

vasomotor nerves : குருதிநாள இறுக்கத்தளர்வு நரம்பு; குழலியக்க நரம்புகள் : குருதிநாள இறுக்கத்தைத் தளர்த்து நரம்புகள்; நரம்புச் செறிவுத் தளர்த்து நரம்புகள்.

vaso-occlusive crisis : நாள அடைப்புச் சிக்கல்; தீவிரநோய் : வாளுச்சோகை நோயில், வாளுக்கு சிவப்பணுக்கள் மற்றும் குருதிக் குறையால் அடைபடும் சிறு இரத்தக் குழாய்கள்.

vasopression : நாள அழுத்தி இயநீர் : இரத்த நாளச் சுவர்தசையைச் சுருங்க செய்யும் இயக்குநீர் (ஹார்மோன்) மருந்து.

vasopressor : நாள அழுத்தி : தமனிகள் மற்றும் தந்துகிகளின் தசைத்திசுவை சுருங்கச் செய்து, இரத்த அழுத்தத்தை அதிகரிக்கும் பொருள்.

vasospasm : நாளச்சுவர் இசிப்பு; குழல் இசிவு : இரத்த நாளச் சுவர்களைச் சுருங்கச் செய்கிற இசிப்பு.

vasovagal : நாள அலைவு நரம்பு; இரத்தக்குழாய்களின் மேல் அலைவு நரம்பின் செயல் தொடர்பான.

vasovasostomy : விந்தணுக்குழலிணைப்பு : வெளியேறு (விந்தணுக்)குழல் வெட்டப்பட்ட

ஒருவரில், விந்தணுக்குழலின் வெட்டப்பட்ட பகுதிகளை மறு இணைப்பு செய்தல்.

vasoxine : வாசோக்கின் : உணர் விழப்பின்போது இரத்த அழுத்தத்தை மீட்பதற்காகப் பயன்படுத்தப்படும் மெத்தோக்சாமின் என்ற மருந்தின் வணிகப் பெயர்.

VATS (Video-Assisted Thorascic Surgery) : ஒளிப் பேழை வழி இதய அறுவை.

vection : ஏந்திச் செல்லல் : தொற்றுள்ள ஒருவரிடமிருந்து உடல்நலமுள்ள ஒருவருக்கு நோயுண்டாக்கக் காரணமான ஒரு பொருளை ஏந்திச் செல்லல்.

vector : நோய்க்கடத்தி: நோய் பரப்பி : தொற்று நோய்க் கிருமிகளைக் கொண்டு செல்லும் சிற்றுயிரினம்.

vectorcardiogram : இதயவிசையளவு : இதயமின் ஆற்றல் வரைவின் மூலம் உண்டாகும் வரைவுப் பதிவுபடும்.

vectorcardiograph : இதய விசையளவு : இதயமின் வரைவுக்குப் பயன்படும் கருவி.

vectorcardiography : இதய விசையளவு வரைவு : வளைவுகளால் அறியப்படும் இதய மின்

இயக்க ஆற்றலின் திசையையும் அளவையும் கண்டறியும்முறை.

vegetable cell : காய்கனியணு : சிறுநீரக அணுப்புற்றில் காணப்படும் பெரிய உயிரணு. அதில் அணுக் கணியம் கூழ்மம் தெளிவான, கொழுவிய, கிளைக்கோஜன் பொதிந்து கூர்வளை ஓரங்கள், சிறுநிறமிகை உயிரணு உள்ளன. அவை கட்டுகளாக வரிசையமைந்துள்ளன.

vegetations : மிகைத்தசை வளர்ச்சி; வளரிகள் : உடலின் மேற்பரப்பில் தோன்றும் இயற்கைக்கு மாறான தசை வளர்ச்சி.

vegetative : தனிவாழ்வுக்குரிய; வளர்நிலை : பாலினம் சாராத பெருக்கமுடைய.

vegetative nervous system : தன்னியக்க நரம்பு மண்டலம் : சுரப்பிகள் சுரத்தல். நெஞ்சுப்பை அடித்தல் போன்ற எண்ணாது செய்யும் செயல்களைத் தானாகச் செயற்படுத்தும் வகையில் கட்டுப்படுத்துகிற நரம்பு மண்டலம்.

vehicle : ஊடகம் (ஊடுபொருள்): மருந்தைக் கலக்கிக் கொடுப்பதற்கான ஒரு செயலற்ற பொருள். எ-டு: கலவை மருந்துகளில் நீர்.

veiled appearance : திரையுரு : நீள எலும்புகளின் தண்டு மற்ற

றும் புறணிக்கு இணையான நீள் புள்ளி யுருக்கள் எக்ஸ் கதிர் படத்தில் தெரியும் என்பாகு தசையழற்சி.

veiled cell : திரையணு : உள்வரு நிண நாளங்களில் ஓரப்புழையிலுள்ள, ஓர் உயிர்க்கரு விழுங்கணுத் தொகுதியின் உயிரணுவைக் காட்டும் ஒரு விளைவியம் (எதிர் புரதம்).

veins : சிரைகள் : உடலிலிருந்து அல்லது நுரையீரல்களிலிருந்து இதயத்திற்கு இரத்தத்தைக் கொண்டு செல்லும் குழாய். ஆனால், கல்லீரல் சிரையான குடலிலிருந்து நுரையீரலுக்கு இரத்தத்தைச் சிரைகள் மூலம் இணைக்கப்பட்டிருக்கிறது. எனவே, சீரணிக்கப்பட்ட பொருட்களை நுரையீரலுக்குக் கொண்டு செல்கிறது. நுரையீரல் சிரையானது நுரையீரல்களிலிருந்து ஆக்சிஜனேற்றப்பட்ட இரத்தத்தை இதயத்திற்கு எடுத்துச் செல்கிறது.

velactin : வெலாக்டின் : பாலின்றிக் கொடுக்கப்படும் சீருணவுகளுக்குப் பதிலாகக் கொடுக்கப்படும் பொருளின் வணிகப் பெயர்.

velamen (velamentum) : மூளை சூழ் தாள்சவ்வு.

velar : பின் அண்ணம் : அண்ணத்தின் பின்புறப் பகுதி.

velocardiofacial syndrome : திரைமுக இதயநோயியம் : அகன்ற நாசி, கண்களுக்கிடையில் அதிக இடைவெளி, பிளவண்ணம், மனவளர்ச்சிக்குறை, ஃபேலோ நாற்குறை நோயியம் போன்ற இதயக்கோளாறு, வலப்பக்க பெருந்தமனிவளைவு, சீழறையிடைச் சுவர்த்துளை, ஆகியவை கொண்ட ஆதிக்கப் பண்புடை நுண்நீக்க உருவக் உடற்குறை.

vellus : நுண்மயிர் : பூமயிர் உதிர்ந்த பிறகு, பூப்படையுமுன் நுண் உடல் மயிர் தோன்றுவது.

velosef : வெலோசெஃப் : சிறுநீர்க் கோளாறுகளுக்குப் பயன்படுத்தப்படும் செஃப்ராடின் என்ற மருந்தின் வணிகப் பெயர்.

vena cava : பெருஞ்சிரை : உடல் முழுவதிலுமிருந்து ஆக்ஸிஜன் நீக்கப்பட்ட இழந்த இரத்தத்தை இதய வலது மேலறைக்கு கொண்டு சென்று வடிக்கும் இருபெரும் சிரைகள் இரண்டில் ஏதோ ஒன்று.

venacavography : பெருஞ்சிரை வரைவு : பெருஞ்சிரையின் ஊடுகதிர்ப்பட வரைவு.

venepuncture : சிரையூசி; சிரை துளைப்பு : ஒரு சிரையினுள் ஓர் ஊசியைச் செருகுதல்.

venereal : பாலுறவு சார்ந்த; கலவி
மேக : பாலுறவு தொடர்பான
அல்லது பாலுறவினால்
உண்டான.

venereal disease : பாலுறவு
நோய் (மேகநோய்); கலவி மேக
நோய் : பாலுறவு மூலம் உண்
டாகும் மேக நோய்.

venereal remedies : பாலுறவு
நோய் மருத்துவம்; கலவி மேக
நோய் மருத்துவம் : பாலுறவி
னால் ஏற்படும் மேக நோயைக்
குணப்படுத்துவதற்கான
மருத்துவ முறைகள்.

venereologist : பால்வினை
மருத்துவர் : பால்வினை நோய்
கள் சிறப்பு மருத்துவ வல்லுநர்.

venereal : பால்வினைநோய் :
ஒழுக்கக்கேடான முறையில்
ஈடுபடும் சிற்றின்பக் கலவி.

venereal diseases : மேக
நோயால் ஏற்படும் நோய்.

venereal : பால்வினை நோய் :
ஒழுக்கக்கேடான முறையில்
ஈடுபடும் சிற்றின்பக் கலவியால்
ஏற்படும் பால்வினை நோய்.

venereal diseases : மேக நோய்.

venereology : பாலுறவு நோயி
யல்; பால்வினை நோயியல்;
கலவி மேகவியல் : பாலுறவி
னால் உண்டாகும் நோயினை

ஆராய்ந்து, குணப்படுத்துவற்
கான அறிவியல்.

venesection : குருதி வடிப்பு;
சிரைக் குறுக்குத் திறப்பு; சிரை
வெட்டு : முற்கால மருத்துவத்
தில் இரத்தவடிப்பு முறை.

venin : வெனின் : பாம்பு விஷத்
தில் காணப்படும் பல்வேறு
நச்சுப் பொருள்களில் ஒன்று.

venipuncture : சிரைத்துளைப்பு :
இரத்தம் நீர்மருந்து அல்லது
மருந்துகளை ஊசிவழிசெலுத்த
ஒரு ஊசிகொண்டு சிரையைத்
துளைத்தல்.

venodilator : சிரைவிரிப்பான் :
சிரைகளை விரிவடையச்செய்து
கரியநைட்ரேட் போன்ற முன்
சுமையைக் குறைக்கும் பொருள்.

venography : உள்நாளச் சோத
னை சிரை ஊடுகதிர்ச் சோதனை:
உள்நாள மண்டலத்தை ஓர்
ஊடகத்தின் துணையுடன்
ஊடுகதிர் மூலம் பரிசோதித்தல்.

venoclysis : சிரை ஊட்டம்;
சிரைவழி மருந்தேற்றல்; சிரைவழி
ஊட்டமேற்றல் : ஒரு சிரை
யினுள் ஊட்டச் சத்தினை
அல்லது மருந்துத் திரவத்தைச்
செலுத்துதல்.

venom : நஞ்சு : தேள், பாம்பு,
சிலந்தி போன்றவை உற்பத்தி
செய்யும் நச்சுத் திரவம்.

venomous : நஞ்சமைந்த : நஞ்சை சுரக்கும் சுரப்பி அல்லது சுரப்பி களைக் கொண்ட.

veno-occlusive : சிரை அமைப்பு: சிரைகளின் அமைப்பு.

venoscan : சிரைப்படம் : டெக்னிஷியம் பொதிந்த ஃபைப்ரினோ ஜனை ஊசி மூலம் செலுத்தி ஆழ்சிரை குருதிக்கட்டி பற்றிய ஆய்வு.

venosity : நாளக்கோளாறு : குருதியின் மிகுபகுதி இரத்த நாளத்தில் இல்லாமல் சிரையில் தேங்குதல். அதனால் காற்றுட்டம் குருதியில் குறைதல்.

venostasis : சிரைத்தேக்கம் : ஒரு பகுதியிலிருந்து சிரையிலிருந்து வெளிவருவது தடைபடுதல்.

venotomy : சிரை அறுவை : ஒரு சிரையை வெட்டியெடுத்தல், குருதி வடிப்பு.

venous : சிரை சார்ந்த; சிரையிய: உட்செல் குருதி நாளத்தில் அடங்கிய.

ventilation : மூச்சுட்டம் : நுரையீரல்களுக்கும் சுற்றுப்புறகாற்றுக்கும் இடையே நடைபெறும் வளிமாற்ற இயக்கம். மாசடைந்த காற்றை மாற்றி புதுவெளிப்புற காற்று வழங்கல். தொற்று ஆபத்திலிருந்து விடுபட்டு சௌகரியமான

சூழ்நிலையை உருவாக்க உள்வரும் காற்றின் அளவும் வெப்பநிலையும் கட்டுப்படுத்தப்படல்.

ventilation-perfusion imaging : மூச்சுட்ட-ஊடு பரவுபடப்பதிவு : நுரையீரலில் குருதிக்கட்டித் துகளடைப்பு காலியிடக் குறையாகத் தோன்றுவதை கண்டுபிடிக்கப் பயன்படுகிறது.

ventilation-perfusion ratio : மூச்சுட்டல்-ஊடுபரவல் விகிதம் : நுரையீரலில் வளிமாற்றத்திறனை அளப்பது. பரவல் குறை 1-க்கும் அதிகமான விகிதத்தால் அறியப்படுகிறது. விகிதம் 1-க்கும் குறைவாயிருப்பது மூச்சுட்டக் குறையைக் காட்டுகிறது.

ventilator : காலதர் (பலகணி); காற்றுட்டம் : காற்றோட்டப் புழை; காற்றும், வெளிச்சமும் வருவதற்கான சாதனம்.

ventimask : காற்றுட்ட முகமுடி: ஆக்சிஜன் ஊட்டுவதற்கான ஒரு முகமுடி. இது நுரையீரல்களுக்குச் சீரான அழுத்தத்தில் ஆக்சிஜன் செல்லும் வகையில் அமைக்கப்பட்டிருக்கும்.

ventouse extraction : கருவி மகப்பேறு; வெற்றிக் கோல் வெளியிழுப்பு : தாய்மை மருத்துவத்தில் வெற்றிட வெளியேற்றுக் கருவி மூலம் குழந்தையை வெளிக் கொணர்தல்.

ventral : வயிற்றுப் புறம் சார்ந்த: வயிற்றுப்புறம் அல்லது வயிற்றுப்பக்கம் சார்ந்த.

ventricle : 1. குழிவுக் கண்ணறை இதயக் கீழறை : உடலின் உட்குழிந்த பகுதி. 2. இதயக்கீழறை : சுருக்காற்றலையுடைய இதயத்தின் கீழறை. வலது கீழறையிலிருந்து இரத்தம் நுரையீரல்களுக்குச் செல்கிறது. கீழறையிலிருந்து இரத்தம் உடல் முழுவதும் செல்கிறது. 3. மூளை உட்குழி; மூளை உள்ளறை : மூளையின் உட்குழிவுப் பள்ளம்.

ventricose (ventricuous) : தொந்தி வயிறு : பருத்த வயிறுடைய ஒருபுறம் பருத்த.

ventricular puncture : இதயக் கீழறைத்துளை; மூளைக் குழிவுக் கண்ணறைத் துளை : மூளை-முதுகந் தண்டுவட நீரில் மாதிரி எடுப்பதற்காக ஒரு மூளைக் குழிவுக் கண்ணறையில் துளையிடும் மிக நுட்பமான முறை.

ventriculoscope : மூளைக்குழிவு ஆய்வுக் கருவி : மூளைக்குழிவுக் கண்ணறைகளைப் பரிசேதிப்பதற்கான ஒரு கருவி.

ventriculocaval shunt : நீரறை பெருஞ்சிரைத் தொடர்பிணைப்பு: மண்டை நீர்வீக்கத்தில் பக்க நீரறையிலிருந்து கழுத்துச் சிரை வழியாக ஒரு குழாய்

வழியாக மேற்பெருஞ்சிரையுடன் தொடர்பு.

ventriculoperitoneal shunt : நீரறை வயிற்றுள்ளுறைத் தொடர்பான பிணைப்பு : மண்டை நீர்வீக்கத்தில், பக்க நீரறையிலிருந்து மதாலடித்திசு ஊடாக இடைத்திரையடி வெளியுடன் ஒரு குழாய் மூலம் தொடர்பு.

ventriculogram : நீரறைப்படம் : காற்று அல்லது வாயுவை நிற ஊடகமாக ஊசிமூலம் செலுத்தி பெருமூளை நீரறையின் கதிர்ப்படம்.

ventriculography : நீரறைப்படப் பதிவு : ஒருநிறை ஊடகத்தை ஊசி மூலம் செலுத்தி, இதயக் கீழறை அல்லது பெருமூளை நீரறையின் கதிர்ப்படம்.

ventriculopuncture : நீரறைத் துளைப்பு : மூளையின் நீரறையை ஒரு ஊசி கொண்டு துளைத்தல்.

ventriculostomy : மூளைக்குழிவுக் கண்ணறைத் துளையிடல் : மூளைக்குழிவுக் கண்ணறையில் செயற்கை முறையில் ஒரு துவாரமிடுதல். பொதுவாக மூளை நீர்க்கோவையிலிருந்து நீரை வடித்தெடுப்பதற்காக இது செய்யப்படுகிறது.

ventriculus : குழிவுப்பை : இரைப்பை; ஒரு சிறு குழி

யறை, மூளை நீரறை அல்லது இதயக்கீழறை.

ventrolateral nucleus : முன், பக்க, உட்கரு : தலைமத்தின் பெரும்பகுதி. சிறு மூளையிலிருந்து, முன் நெற்றி மடல்பு புறணிக்கு உணர்வு நரம்புத் தூண்டல்களை கடத்துகிறது.

ventrosuspension : கருப்பைப் பொருத்தீடு : இடம் பெயர்த்த கருப்பையை முன்பக்க அடிவயிற்றுச்சுவருடன் பொருத்துதல்.

Venturi effect : வெஞ்சூரிவிளைவு: ஒரு குழாயின் ஒடுங்கிய பகுதி வழியாக நீர்மம் செல்லும் போது அழுத்தம் குறைகிறது.

venula : 1. சிறுசிரை, நுண்சிரை. 2. உறிஞ்சி : சிரையிலிருந்து இரத்தத்தை எடுப்பதற்கான பீற்றுக்குழல் போன்ற கருவி.

veractil : வெராக்கிடல் : நோவ கற்றும் மருந்தாகவும், உறக்க மருந்தாகவும் பயன்படும் மெத்தோட்ரி மெப்ராசின் என்ற மருந்தின் வணிகப் பெயர். இது முரண் மூளை நோய், கடைக்கணு நோய்கள் போன்றவற்றில் பயன்படுகிறது.

verapamil : வெராப்பாமில் : இதயத்தமனித் தசையில் தனிவிளைவினை உண்டுபண்ணும் கொய்னிடின் போன்று வினை புரியக்கூடிய ஒரு செயற்கை

மருந்து. இது நெஞ்சு வலிக்குப் பயன்படுகிறது.

veratrin (veratrine) : வெராட்டிரின் : விறுவிறுப்பூட்டி நோவ கற்றும் நச்சு மருந்துச் சத்து.

verdigris : தாமிரத் துரு : மருந்தாகப் பயன்படும் தாமிரக்காடிபடிக அடை.

verbigeration : கூறியதுகூறல் கோளாறு : குறிப்பிட்ட வார்த்தைகள் அல்லது சொற்றொடர்களை பொருளற்று திரும்பத் திரும்பக் கூறுதல்.

vermi : புழு(சார்) : புழு பொருள் கொண்டு இணையும் சொல்.

vermian : வெர்மியன் : சிறு மூளையின் (புழுவுருப்பகுதி) தொடர்பான.

vermicidal : புழுக்கொல்லி : குடற் புழுக்களைக் கொல்லும் ஒரு மருந்து.

vermiculation : புழு அரிப்பு; புழுப்போல் நெளிவு : புழு அரித்த நிலை.

vermiform : புழு வடிவ முளை; புழு வடிவ : பெருங்குடல் வாயுடன் ஒட்டிக்கொண்டு இருக்கும் புழுப் போன்ற வடிவ வடிவ முளை.

vermifuge : குடற்புழு கொல்லி; புழுவகற்றி : குடற்புழுக்களை

வெளியேற்றும் ஒரு மருந்து.
கிரைப் பூச்சி ஒழிப்பு மருந்து.

vermin : புழுபூச்சிவகை : பேன், மூட்டைப்பூச்சி போன்ற ஒட்டுண்ணிப் பூச்சிகள்.

vermis : புழுவம் : சிறுமுளையின் நடுக்கோட்டு மடல், புழு போன்ற அமைப்பு.

vernal fever : முறைக்காய்ச்சல்.

vernix : வெண்ணி : ஒரு புத்திளம் சிசுவின் தோலை மூடி உள்ள, செதிளுதிர்ந்த மேலணு அடுக்கு செல்கள் மற்றும் நெய்மம் கொண்ட கொழுப்புப் பொருள்.

Vernet's syndrome : வெர்நெட் நோயியம் நோய்த் தொகுதி : மண்டைக்குள் 9, 10, 11-வது கபால நரம்புகள் பாதிக்கப்படுவதால் கழுத்துத்துளையில் அண்ணம், தொண்டை, குரல்வளை செயலிழப்பு, ஃபிரெஞ்சு நரம்பியலாளர் மாரிஸ்வின் சென்ட் பெயர் கொண்டது.

vernix caseosa : சூல்முட்டைப் பொதியுறை : குழந்தை பிறக்கும் போது சூல்முட்டைத் தோலை மூடியிருக்கும் கொழுப்புப் பொருள்.

verruca : பாலுண்ணி; மரு : உடம்பில் உண்டாகும் புறச்சதைவளர்ச்சி; கரணை; மச்சம்; மறு போன்ற தடிப்பு.

verrucose : கரணை போன்ற : பாலுண்ணி போன்ற புறவளர்ச்சி அல்லது மேடுகள்.

Verrey's needle : வெர்ரீஊசி : வயிற்று உள்நோக்கி சோதனைக்கு முன் வயிற்றுள்ளுறைக்குள் வாயுவை செலுத்தப் பயன்படும் காப்புமுனை கொண்ட ஊசி.

versicolor : வெவ்வேறு வண்ணம் : பலவண்ண வேறுபாடு கொண்ட, நிறம் மாறக்கூடிய.

version : குழந்தை நிலை மாற்றம்; திருப்பம் : மகப்பேற்று மருத்துவத்தில் குழந்தை எளிதாக வெளிவருவதற்கு ஏற்றவாறு கருவகத்துள் குழந்தை நிலையை மாற்றுதல். பொதுவாகத் தலை முதலில் வெளியேறுமாறு செய்தல்.

vertebra : முள்ளெலும்பு; முதுகெலும்பு; முள்ளியம் : தண்டெலும்பின் ஒரு கண்ணி.

vertebral column : முதுகெலும்பு (தண்டெலும்பு) : இது 33 முள்ளெலும்புகளினாலானது. மண்டையோடு மேலேயும், இடுப்புக்குழி வளையம் கீழேயும் அமைந்திருக்கும். முள்ளெலும்புகள், தண்டுவடக்குழாயை மூடியிருக்கும்.

vertebrate : முதுகெலும்பு விலங்கு: முதுகெலும்பு அல்லது முள்

ளெலும்புத் தொடர் கொண்ட விலங்கு.

vertebrobasilar insufficiency :

முள்ளெலும்பு மூளையடித்தமனிக் குருதிக் குறை : முள்ளெலும்பு மூளையடித் தமனியின் கிளைகள், மூளைத்தண்டு, சிறுமூளை மற்றும் முன்கூட ஊறுப்பு அனைத்துக்கும் குருதி வழங்குகிறது. அதன் குருதிக் குறையின் விளைவாக, தலைசுற்றல், மயக்கம், இரட்டைக்காட்சி, பேச்சுக் குளறல், பேச்சு சீரின்மை, நடையில் தடுமாற்றம், இருபக்க உணர்வு இயக்கக் குறையின் அறிகுறிகள் வெளிப்படுதல்.

vertex : தலைமுகடு; தலையுச்சி; உச்சி : மண்டை; உச்சந்தலை.

vertical : செங்குத்து; செங்குத்தான: தளம் அல்லது கிடை நிலைக்கு செங்குத்தான, நிமிர்நிலை.

vertiginousness : கிறக்க நிலை.

vertigo : தலைச் சுற்றல் : கிறக்கம்; கிறுகிறுப்பு.

vesica : சிறுநீர்ப்பை : சிறுநீர் சவ்வுப்பை.

vesical : சிறுநீர்ப்பை சார்ந்த : சிறுநீர்ப்பை தொடர்புடைய.

vesicant : கொப்புளப் பொருள்; கொப்புள ஊக்கி; கொப்புளமூட்டி; கொப்புளங்கள் உண்டாக்கும் பொருள்.

vesicle : 1. சிறு சவ்வுப்பை; நீர்மக்கொப்புளம்; குமிழ் : சிறிய உட்குடைவு கொப்புளம். 2. கொப்புளம்; கொப்புள முத்து : தோலில் உண்டாகும் சிறு கொப்புளம்.

vesicocoele : பைத்துருத்தம் : சிறுநீர்ப்பையின் பிதுக்கத் துருத்தம்.

vesicosigmoidostomy : பை வளைவுடல் துளையிடல் : சிறு நீர்ப்பைக்கும் நெளிபெருங் குடலுக்கும் இடையே ஒரு நிரந்தரமான தொடர்பை உண்டாக்கும் அறுவை.

vesicostomy : பைத்துளைப்பு : சிறுநீர்ப்பையில் ஒரு துளையை உண்டாக்கல்.

vesicoureteral : பைக்குழல் சார்ந்த : சிறுநீர்ப்பை மற்றும் சிறுநீர்க்குழல் தொடர்பான.

vesicoretericreflux : பைக் குழல்பின்னேற்றம் : சிறுநீர் கழிக்கும்போது சிறுநீர் சிறுநீர்ப்பையிலிருந்து பின் ஏறிப் பாய்வதால், மீன் ஏறு சிறுநீர்த் தொற்று உண்டாவது.

vesicourethral : பைத்தாரைய : சிறுநீர்ப்பை மற்றும் சிறுநீர்த்தாரை தொடர்பான.

vesicovaginal : பையோனி சார்ந்த : சிறுநீர்ப்பை மற்றும் யோனிக்கிடையே தொடர்பு.

vesicular : கொப்புள : ஒரு கொப்புளம் சவ்வுப்பை அல்லது கொப்புளங்கள் தொடர்பான.

vesiculitis : விந்துப்பையழற்சி; சவ்வுப்பை அழற்சி : சவ்வுப்பையில் முக்கியமாக விந்துப்பையில் ஏற்படும் வீக்கம்.

vesiculography : விந்துப்பை வரைவு : விந்துப் பைகளின் சுதிர்ப்படம்.

vessel : நாளம்; குழாய் : இரத்தம், நிணநீர் போன்றவற்றைக் கொண்டுள்ள அல்லது கொண்டு செல்லும் ஒரு குழாய்.

vestibular : ஊடு தாய்க்குழாய்; இடை கழி : மற்ற எல்லாக் குழாய்களோடும் தொடர்பு உடைய நடுக்குழாய்.

vestibular of the ear : காது மையப்புழை.

vestige : எச்ச உறுப்பு : முன்பு இருந்த பயனற்றுப்போன உறுப்பின் எச்சப்பகுதி.

V-genes : வி-மரபணுக்கள் : லேசான மற்றும் கனமான ஏமப்புரத (இம்யூனோகுளோபுலின்) மாறுதலுக்குட்பட்ட பகுதிகளுக்கான குறியம்.

V-squint : வி-மாறுகண்; ஓரப்பார்வை : கீழே பார்க்கும் போது நெருக்கமாகவும் மேலே பார்க்கும்போது தூரமாக விலகி இருக்கும் கண்கள்.

veto cell : தடுப்பணு : தன்பெருதிசு ஒத்திசை விளைவிய தொகுதி செயல்படும் திறமை கொண்ட 'டீ' அணுக்களின் இயக்கத்தை தடுக்கும், ஏமவணு.

viable : தனித்து வாழக்கூடிய; வாழ்வல்ல : தனித்து வாழும் திறனுடைய.

Vi-antigen : வி-விளைவியம் : சால்மொனெல்லா டைஃபையின் உறைவிளைவியம், குறிப்பாக அதன் நச்சுத்தன்மையோடு சேர்ந்தது.

vibramycin : விப்ரமைசின் : விரைவாக ஈர்த்துக் கொள்ளப்பட்டு, மெதுவாக வெளியேற்றப்படும் டோக்சிசைக்ளின் என்ற மருந்தின் வணிகப் பெயர்.

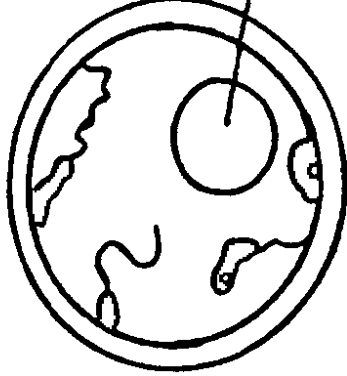
vibration : அதிர்வு : வேகமான முன்பின் இயக்கம்.

vibrio : விப்ரியோ : குட்டையான, இயக்கத்துடிப்பு கொண்ட இராம் சாய மேற்கா விப்ரியோ இனத்தின் தண்டுகள் தீவிர இரைப்பைக்குடலழற்சியை உண்டாக்குகின்றன.

vibriocardigram : விப்ரியோ இதய வரைபடம் : விப்ரியோ இதய வரைபதிவின், வரைபடப்பதிவு.

vibrios : வளைவுக்கிருமிகள் : நீந்துவதற்கான ஒரு வாஸையுடைய, சலாகைபோல் வளை

வலப்புக் குருதி துண்டாயிர்



- வளைவுக்கிருமிகள்

வான உருவமுடைய பாக்டீரியா காலரா நோய் உண்டாகும் பாக்டீரியா இவ்வகையைச் சேர்ந்தது.

vibrissa : மூக்குத் துளை மயிர்; மீசை மயிர்.

vicarious : பதிலியக்கம் : ஓர் உறுப்பின் செயலை இன்னொரு உறுப்பு செய்தல். எ-டு: மாத விடாய்க் குருதிப்போக்கின் போது இயற்கைக்கு மாறாக மூக்கின் அல்லது உடலின் வேறொரு உறுப்பின் வழியே யும் இரத்தம் வெளியேறுதல்.

Victor Horsley's sign : விக்டர் ஹார்ஸ்லீ அறிகுறி : பின் கபாலக் குழிவு முறிவில், நடுமுளையுறைக் குருதியொழுக்கு முற்றிய

நிலையில், ஒவ்வொரு பக்க அக்குளின் வெப்பநிலையை எடுக்கும்போது, செயலிழந்து பக்க வெப்ப நிலை அதிகமாய் இருத்தல். இந்த அறிகுறி பிரிட்டிஷ் அறுவை மருத்துவர் சர்விக்டர் ஹார்ஸ்லீயின் பெயர் கொண்டது.

victuals : உணவுப் பொருள்கள்.

video-game epilepsy : வீடியோ ஆட்ட வலிப்பு : ஒளி தாங்கா வலிப்பு நோய்.

videognosis : காண் ஒளிப்பட காட்சியறிவு : தொலைக்காட்சி மூலம் கடத்தப்படும் உருவங்கள் மற்றும் தரவுகள் கொண்டு நோயறிதல்.

viderabine : விடெரபைன் : ஹெர்ப்பிஸ் சிம்ப்ளெக்ஸ் மற்றும் ஹெர்ப்பிஸ் சாஸ்டர் மற்றும் தட்டம் மைக்குள எதிரான வைரஸ் எதிர்ப்பு மருந்து.

Vidian nerve : விடியன் நரம்பு : ஃபிரெஞ்சு நரம்பியலாளர் கிரிடோவிடியஸ் பெயர் கொண்ட நாசிச்சீதச்சவ்வுக்கு நாளவியக்க நரம்பு வழங்கல்.

view box : காட்சிப் பெட்டி : ஒரு சீரான ஒளி மூலம் கொண்ட பெட்டி, கதிர்ப்படத்தைக் காணப் பயன்படுவது.

vigabatrín : விகாபேட்ரின் : குழந்தைப் பருவகரிப்பு மற்றும்

ஓரளவு வருநிலைபொதுவான இறுக்கத்துடிப்பு வலிப்புகளில் பயன்படும் வலிப்பு எதிர்ப்பு மருந்து.

vigilance : விழிப்புடனிருத்தல் : கேட்டல், பார்த்தல் போன்ற ஒருவரையிடப்பட்ட தன்மையி லான், மிதமான உணர்வுத்தூண்ட ல்களை, கவனத்தை திருப்பும் உள், வெளித்தூண்டல்களை கழித்து விட்டு, உணர்வு மற்றும் அரை உணர்வு நிலையில் குறித் தொடர்ந்த கவனத்தில் கொள்ளல்.

village health guide : கிராம (சுகாதார)வழிகாட்டி : முழுநேர அரசுப் பணியாளரல்லாத, சமூகசேவையில் ஈடுபாடு கொண்ட ஒருவர்.

villaret syndrome : வில்லாரெட் நோயியம் : இடம் பெயர் புற்றுத் துகள், மூளையுறைப்புற்று, கழுத்துத் தடமிக்கூறு கழுத்துத் தமனிக்கருகில்பின் தொண்டை பின் வெளியிலுள்ள கழுத்து உடலக்கட்டி ஆகியவற்றால் 9, 10, 11, 12 ஆகிய கீழ்க் (கபால) மண்டை நரம்புகள் செயலிழப் பும் ஹார்னர் நோயியமும் சேர்ந்தநிலை, ஃபிரெஞ்சு நரம்பி யலாளர் மாரிஸ் வில்லாரெட் பெயர் கொண்டது.

villus : குடற்பிசிறு; குடல் விரலி; குடல்இழை : குடற்சளிச்சவ்வின்

மேலுள்ள சிறு மயிர் போன்ற உறுப்புகள்.

vinaigrette : முகர்வுக்குப்பி : முகர்ந்து பயன்படுத்தக்கூடிய மருந்து நெடியுடைய புட்டி.

vinblastine : வின்பிலாஸ்டின் : பிளவியக்கக்கதிரின் நுண்குழல் களை பாதித்து வேகமாகப் பிளக்கும் உயிரணுக்களை அழிக்கும் வேதிய மருத்துவ காரகப் பொருள் ஹாட்ஜ்கின் சோய், வெள்ளணுப்புற்று மற்றும் வேறு நிணப்பெருக்கக் கோளாறுகளைக் குணப்படுத்தப் பயன்படுகிறது.

vinca alkaloids : வின்கா காரகப் பொருள் : வின்காரோசியாவி லிருந்து பெறப்படும் புற்றெதிர் காரகப் பொருள். அவை பிள வியக்கக் கதிர்களின் மேல் செயல்படுகின்றன.

Vincent's angina : வின்சென்ட் வாயழற்சி : வாய் நலம் கெடும் போது, திசுவழிப்புண் ஈறு அழற்சி ஏற்படுதல். ஃபிரெஞ்சு மருத்துவர் ஹென்ரிவின்சென்ட் பெயர் கொண்டது.

vincristine : விங்கிரிஸ்டின் : குருதி வெள்ளை நுண்மப்பெருக்கக் கோளாறுக்கு (வெண்புற்று) எதிராகக் கொடுக்கப்படும் மருந்து. ஒருவகை நீலமலர்ப் பசுஞ் செடியிலிருந்து எடுக்கப்

படுகிறது. இது நரம்புவழி செலுத்தப்படுகிறது.

vindesine : வின்தெசைன் : ட்யூபு லினுடன் கட்டியிணைந்து, பிளவியக்கக் கதிரைக்குலைத்து, உயிரணுப் பிளவைத் தடுக்கும் தாவர காரப்பொருள்.

vinesthene : வினெஸ்தீன் : வினில் ஈதரின் வணிகப் பொருள்.

viomycin : வையோமைசின் : டிபிக்கு எதிரான ஓரளவு மெல்லியக்கம் கொண்ட அமைனோ கிளைகோசைடு கொண்ட (நுண்)உயிரெதிரி. இரைப்பைக் குடல் தடத்தில் குறைவாகவே உள்ளூறிஞ்சப்படுகிறது. தசை ஊசி வழியாக உட்செலுத்தப்படுகிறது. செவி நச்சு, சிறுநீரக நச்சியில்பினது.

VIP : வி.ஐ.பீ. : குடல் முழுவதும் காணப்படும், நாள் இயக்க குடல் பலபெய்தைடு. இரைப்பைச் சுரப்பைத் தடுத்து, கணைய, குடல் சுரப்புகளை அதிகரிக்கிறது. இதயவெளிப்பாட்டை கிளைகோஜன் அழிவை மூச்சுக் குழாய் விரிவை அதிகரிக்கிறது.

viraemia : குருதி அதிநோய் நுண்ணுயிரி : இரத்தத்தில் வைரஸ் எனும் நோய்க் கிருமிகள் இருத்தல்.

viral : நச்சுயிர் சார்ந்த : நச்சுயிரால் உண்டாகும் அல்லது நச்சுயிர் தொடர்பான.

viral haemorrhagic fever : கிருமிக்குருதிப்போக்குக் காய்ச்சல் : வெப்ப மண்டலப் பகுதிகளில் கொசுவினால் அல்லது நச்சு உண்ணிகளினால் பரவும் குருதிப்போக்குக் காய்ச்சல்.

viral hepatitis : மஞ்சட்காமாலை.

viricidal : வைரஸ்கிருமி கொல்லி: கிருமியழிப்பு.

virchow's law : விர்க்கோவ் விதி: ஒவ்வொரு உயிரணுவும் மற்றொரு உயிரணுவிலிருந்து பெறப்படுகிறது என்ற விதியைச் சொன்னவர் ஜெர்மன் நோய்க் குறியியலாளர் ரூடால்ஃப்.

Virchow's sign : வர்க்கோவ் குறி: இரைப்பைப்புற்று நோயில் இடது காரையெலும்பு மேல் நிணக்கணுக்கள் பெரிதாகத்.

Virchow's triad : வர்க்கோவின் மூவியம் : மிகை உறைவுநிலை, இரத்த ஓட்டம் மெதுவாதல், சுவருக்கு பாதிப்பு ஆகியவை சிரைக்குருதி உறைகட்டியாகக் காரணங்கள்.

virgin : கன்னி.

virilism : பெண் ஆண்மை; ஆண்மைப் பெண்; ஆண்மையியம் : பெண்களிடம் ஆண்பால் பண்புகள் இருத்தல்.

virility : வீரியம் : ஆண்பாலின் இனப்பெருக்க ஆற்றல்; ஆண்மை.

virilization : ஆண்மை திரிபாக்கம் : ஆண்மையுக்கி அளவுக்கு அதிகம் சுரப்பதால் பெண்ணில் ஆணுக்கான வருநிலை பாலினப் பண்புகள் வளர்தல். ஆண்மயிர்முளைப்பு, பொட்டுப்பகுதி சொட்டை, குரல் ஆண்போலாதல், பரு, பெண்குறிபெரியதாதல் ஆகிய தன்மைகளாகும்.

virion : வைரியன் : அடிப்படை வைரஸ் புரதத் துகள்.

virocyte : வைரஸனு : வைரஸ் தொற்றுகளால், இயல்பற்ற பெரிதான நிண அணுக்கள் நுரைய உயிரணுக் கூழ்மம் மற்றும் பருவெட்டான உயிரணு இனக்கூறு.

viroid : நச்சுயிர் போன்ற : உயர்நிலை தாவரங்களில் நோயுண்டாக்கும் ஒரிழை ஆர்.என்.ஏயின் ஒரு சிறு துண்டுப்பகுதி.

virologist : நச்சுயிரியலார் : நச்சுயிரியலில் சிறப்பு வல்லுநர்.

virology : நோய் நுண்நச்சாய்வியல் : நோய்க் கிருமிகள், அவற்றால் உண்டாகும் நோய்கள் பற்றி ஆராயும் அறிவியல்.

virosis : நோய் நுண்ம நச்சுத் தொற்று.

virucide : நச்சுயிர் அழிப்பு : வைரஸை அழிக்கும் பொருள்.

virulence : வீரிய நச்சுப்பகைமை: தொற்றுப் பண்பு மிகைத்தல்; கருவிசை நச்சுத் தன்மை.

virus : நோய்க்கிருமி (நோய் நுண்மம்); நச்சு நுண்ணுயிரி : மிக மிகச் சிறியதான, பாக்டீரியாவைவிடவும் சிறியதான, நோய் உண்டாக்கும் நுண்துகள் கிருமி. உரிய உணவுப் பொருளின் மீது பாக்டீரியாவை உண்டாக்கலாம். ஆனால் உயிருள்ள பொருள்களில் (எ-டு: உயிருள்ள முட்டையின் உள்ளிருக்கும் சவ்வு) மட்டுமே நோய்க் கிருமி உண்டாக்கும். சன்னிக் காய்ச்சல், அம்மை, நாவெறி நோய், இளம்பிள்ளை வாதம், நச்சுக் காய்ச்சல் (இன்ஃபுளூயென்சா) போன்ற நோய்கள் நோய்க் கிருமிகளினால் உண்டாகின்றன.

viscera : உள்ளுறுப்புகள் : மூளை, குடற்கொடி, இதயம், நுரையீரல் போன்ற உடலின் உட்கிட உறுப்புகள்.

viscero : உள்ளுறுப்பு சார்ந்த : உடலுறுப்புகள் பற்றிய குறிப்பாக உடல் தண்டுப்பகுதியில் சீரக்குழிவறைகளுக்குள்ளிருக்கும் பெரும் உறுப்புகள்.

visceroptosis : உறுப்பு இறக்கம்; உள்ளுறுப்புப் பிறழ்வு; உள்ளுறுப்புத் தொய்வு : அடிவயிற்று உறுப்புகள் கீழ்நோக்கி இறங்கி இருத்தல்.

viscid : ஒட்டு இயல்பு : ஒட்டும் இயல்புடைய; நெய்ப்புத் தன்மையுடைய எ-டு: இருமல் நோய்ச்சளி.

viscosity : ஒட்டுத்தன்மை : ஒட்டும் இயல்பு; நெய்ப்பு.

visclair : விஸ்கிலேர் : இருமல் சளியின் பசைத் தன்மையைக் குறைப்பதற்குப் பயன்படும் மெத்தில்சிஸ்டைன் என்ற மருந்தின் வணிகப் பெயர்.

vision : பார்வை : காட்சி, கண்களைக்கொண்டு உணரும் சக்தி.

visual : காட்சிப்பொருள்; பார்வையில் : கண்ணுக்குப் புலப்பொருள்.

vital capacity : உயிர்ப்புத் திறன்; மூச்சு இழுப்புத்திறன்; உயிரியக் கொள்ளடக்கம் : முழுமையாக மூச்சை இழுத்து வெளியிடும் போது வெளியேறும் காற்றின் அளவு.

vitallium : வைட்டாலியம் : திசுக்களில் எஞ்சியிருக்கும் ஓர் உலோகக் கலவை. இது நகங்கள், தகடுகள், குழாய்கள் போன்ற வடிவில் இருக்கும்.

vitalograph : உயிர்ப்புத்திறன் அளவி : சுட்டாய உயிர்ப்புத் திறனை அளவிடுவதற்கான கருவி.

vitalometer : உயிர்ப்புமானி : மூச்சிழுப்புத் திறனை அளக்கும் கருவி.

vitals : உயிர்நிலை உள்ளூறுப்பு கள் : நெஞ்சுப்பை, மூளை போன்ற உயிர்ப்புறுப்புகளின் தொகுதி.

vitamins : ஊட்டச் சத்துகள் (வைட்டமின்கள்); உயிர்ச்சத்துகள்: உயிருள்ள பிராணிகளின் வளர்ச்சிக்கும் உடல் நலத்திற்கும் மிகச் சிறிதளவுகளில் தேவைப்படும் கரிமப்பொருள்கள்.

vitamin A : வைட்டமின்-ஏ : நோய் எதிர்ப்புக் கொழுப்புப் பொருள்; கரையக்கூடியது. விலங்குக் கொழுப்புகள் அனைத்திலும் உள்ளது. கேரட், முட்டைக்கோஸ், கீரைவகை, தக்காளி, பழவகைகள், காய்கறிகள் ஆகியவற்றில் இருக்கிறது. உடலில் இது 'ரெட்டினால்' என்ற பொருளாக மாற்றப்படுகிறது. ஆரோக்கியமான தோல், சளிச்சவ்வு ஆகியவற்றுக்கு இன்றியமையாதது. இது கண்பார்வையைக் கூர்மையாக்குகிறது. இதன் பற்றாக்குறையினால், உடல் வளர்ச்சி குன்றும்; இரவுக்குருடு ஏற்படும். இந்தியா போன்ற நாடுகளில் பார்வைக் குறைநோய்க்கு இதன் பற்றாக்குறை ஒரு முக்கியக் காரணம்.

vitamin-B : வைட்டமின்-பி : தண்ணீரில் கரையக்கூடிய வைட்டமின் தொகுதிகளில் ஒன்று.

வைட்டமின்-பி தொகுதி வேதியியல் முறையில் தொடர்புடையவை. பயோட்டின், சயானோகோபாலமைன், ஃபோலிக் அமிலம், நிக்கோட்டினிக் அமிலம், பாந்தோத்தெனிக் அமிலம், பைரிடாக்சின், ரிபோஃபிளேவின், தையாமின் ஆகியவை இத்தொகுதியைச் சேர்ந்தவை.

vitamin B₁ : உயிர்ச்சத்து B₁ : தையமின்.

vitamin B₆ : உயிர்ச்சத்து B₆ : பைரிடாக்சின்.

vitamin B₂ : உயிர்ச்சத்து B₂ : ரிபோஃபிளேவின்.

vitamin B₁₂ : உயிர்ச்சத்து B₁₂ : சயானோகோபாலமின்.

vitamin C : உயிர்ச்சத்து C : அஸ்கார்பிக் அமிலம். நீரில் கரையக்கூடியது. ஆரோக்கியமான தொடர்புத் திசுக்கள் வளர இது இன்றியமையாதது. புதிய பழங்கள், காய்கறிகள் ஆகியவற்றில் இது நிறைய உள்ளது. இதன் பற்றாக்குறையினால் எகிர் வீக்க (ஸ்கர்வி) நோய் உண்டாகிறது.

vitamin D : வைட்டமின்-D : கரையக்கூடிய ஒரு கொழுப்புப் பொருள். வைட்டமின்-D₂ (கால்சிடீபெரால்). வைட்டமின் D₃ (கோளகால்சிடீபெரால்) என்ற

இரு வடிவங்களில் கிடைக்கிறது. மீன்கொழுப்பு, பால் பொருள்கள் ஆகியவற்றில் நிறைந்துள்ளது. குழந்தைக்கணை (ரிக்கெட்ஸ்) நோயை எதிர்க்கக்கூடியது.

vitamin-E : வைட்டமின் E : வேதியியல் முறையில் தொடர்பு உடைய கூட்டுப் பொருளின் தொகுதி. பன்முகப் பூரிதமாகாத கொழுப்பு அமிலங்களின் உறுதித் தன்மையைப் பேணிக்காக்கிறது. இதன் பற்றாக்குறையினால் தசை நலிவு உண்டாகிறது.

vitamin-K : வைட்டமின் K : நீரில் கரையக்கூடிய, ஃபைட்டோமினாடியோன் பிறந்த குழந்தைக்கு இரத்தக்கசிவு ஏற்படும் போதும் வைட்டமின் K பற்றாக்குறையின்போது கொடுக்கப்படுகிறது. மஞ்சட்காமாலைக்கு ஊசி மருந்தாகச் செலுத்தப்படுகிறது.

vitellin (vitellus) : கருப்புரதம் : முட்டையின் மஞ்சட் கருவின் புரதப்பகுதி.

vitiligo : தோல் வெள்ளை நோய்: ஒரு வகைத் தோல் நோய்; தன்தடுப்பாற்றல் கொண்டது. தோல் நிறமிகள் முழுமையாக இழப்பதால் ஏற்படுகிறது.

vitrectomy : கண் விழி நீர்ம அறுவை : கண்விழிக் குழியி

லிருந்து கண்விழி நீர்மத்தை அறுவை மருத்துவம் மூலம் அகற்றுதல்.

vitrellum : விட்ரெல்லம் : உடைத் தவுடன் ஆவிவடிவ மருந்தை வெளிப்படுத்தம் சிறு கண்ணாடி மருந்து உறை.

vitreous : கண்ணாடியாலான : கண்ணாடி போன்ற, தெளிவான, ஒளி ஊடுருவும் கூழ்மம்.

vitreous body (vitreous humour; vitraum) : கண்விழி நீர்மம்; விழிப்படி நீர்மப்பொருள்: கண்விழிக் குழியிலுள்ள பளிங்கு போன்ற திண் நீர்மம்.

vivax malaria : வைவேக்ஸ் மலைக்காய்ச்சல் மலேரியா : பிளாஸ்மோடியம் வாக்ஸ் உண்டாக்கும் தீவிர (இறுதி நிலை) மலைக் காய்ச்சல்.

vivisection : உயிரணுவைக்கூறு: பரிசோதனை காரணத்துக்காக உயிருள்ள பிராணிகளில் செய்யப்படும் அறுவை முறைகள்.

VLDL : விஎல்டிஎல் : வெரிலோ டென்சி(ட்)டி லை(ப்)போ புரோட்டீன் என்ற ஆங்கிலச் சொற்களின் முதலெழுத்துக் குறியீடு. மிகுகுறை அடர்த்தி கொழுப்புரதம். சக்தியாகப் பயன்படுத்த அல்லது கொழுப்பாக சேமித்துவைக்கப்படுவதற்காக டிரைகிளிசரைடுகளை

திசுக்களுக்குக் கொண்டு செல்கிறது. இரத்தத்தில் இதன் அளவு அதிகமாகும்போது, இதயக் குருதிக் குறை நோய் உண்டாகிறது.

vivonex : விவோனெக்ஸ் : அறுவை மருத்துவக்கு முன்பு ஆறுநாட்கள் வரை தேவையான கலோரி (வெப்ப அலகு), ஊட்டச் சத்து அனைத்தையும் உடலுக்கு அளிப்பதற்காகக் கொடுக்கப்படும் பாகு மருந்தின் வணிகப் பெயர். இது தூள் வடிவில் இருக்கும். இது நீரில் கலந்து பாகு வடிவில் தயாரிக் கப்படுகிறது.

vocal : குரல்சார்ந்த : பேச்சு உறுப்புகள் அல்லது குரல் தொடர்பான.

vocal cords : நாத இதழ்கள்; தொனி இதழ்கள்; குதர் நாண் : குரல்வளை அதிர்வு நாளங்கள். நுரையீரல்களிடையே காற்று செல்லும்போது நாளங்கள் அதிர்வுறுவதால் ஒலி உண்டாகிறது.

vocal fremitus (vocal thrill) : குரல் வளையதிர்வு; நொதிச் சிலிர்ப்பு.

Vogt-Koyanagi syndrome : வோக்ட்-கோயனாகி நோயியம் : விழிக்குழற்படல அழற்சி, விழித்திரைப் பிரிப்பு, வெண் குஷ்டம், சொட்டை, செவிடு

ஆகியவை உள்ள ஜெர்மன் கண் மருத்துவர் வோக்ட் நோய் னாகியின் பெயர் கொண்டது.

voice : குரல் : பேச்சுக்குரல்; குரலின் சரியான தன்மை.

voice-box : குரல்வளை : சங்கு வளை.

voiceless : குரலின்மை : குரல் நாள அதிர்வில்லாதிருக்குநிலை.

vola : மையக்குழி : அங்கை, அகங்கால் மையக்குழி.

volatile : விரைந்து ஆவியாகிற; ஆவியாகும்.

volatileness : விரைந்து ஆவியாகுந்திறன்.

volkmann's ishaemic contracture : இதயத் தசை சுருக்க நோய்; இரத்த வறல் சுருக்க நோய் : இதயத் தசைகளுக்குப் போதிய இரத்தம் செல்லாததால், இதயத் தசை சுருங்கிவிடும் நோய்.

volubility : சொல்லோட்டத்திறன்: நிறைந்த, சரளமான, தத்துவ முறைப் பேச்சு. பேச்சொழுக்கு (சொல்பொழிவு).

volume : பெரும் அளவு : எண்ணிக்கையின் அளவு, பெருமளவு, பிரிவுஏடு, தொகைஏடு.

voluntary : தன்விருப்பார்ந்த; தன் இச்சையான : உள்ளூறுப்பு, நாடிநரம்பு போன்றவை நினைவு

நிலைக்கு வராமல் மூளையின் விருப்பாற்றல் துணிவினாலேயே இயங்குதல்.

volutin : உயிர்ம நிறமிப்பொருள்.

volution : திருகு சுருள்வு : திருகு சுருளான வடிவுடைமை.

volvulus : இரைப்பைத் திருகு; திருகல் : இரைப்பையின் ஒரு பகுதி திருகியிருத்தல். இதன் குடல் அடைப்பு உண்டாகிறது.

vomer : இடைநாசி எலும்பு.

vomica : கக்கல் நீர்மப்பை : கக்கல் நீர்மம் உள்ளடங்கிய சிறு ஈரல் பை.

vomit : வாந்தி; வாந்தியெடுத்தல்: வயிற்றிலுள்ள பொருள்களை உள்ளிருந்து வாய் வழியே வெளியே தள்ளுதல்.

vomiting of pregnancy : மிகை வாந்தி; அதிவாந்தி; சூல்வாந்தி : கருவுற்ற பெண்கள் அளவுக்கு அதிகமாக வாந்தியெடுத்தல்.

vomito : வாந்திக் காய்ச்சல் : கரு நிற வாந்தியுண்டாக்கும் கொடிய காய்ச்சல்.

vomitory : வாந்தி மருந்து : வாந்தியெடுக்கத் தூண்டும் மருந்து.

vomiturition : கடுவாந்தி : வாந்தியெடுக்கும் முயற்சி.

von Wille brand's disease : குருதிப்போக்கு நோய் : குருதி

நீரிலுள்ள காரணி VIII புரதங்கள் தொடர்பான பற்றாக் குறைகள் காரணமாக உண்டாகும் ஒரு மரபுவழிக் குருதிப் போக்கு நோய். இது இனக்கீற்று ஆதிக்கப் பண்பு சார்ந்தது. இது இரு பாலாருக்கும் உண்டாகும்.

valnerability : நோய்க் தொற்றக் கூடிய; காயமுண்டாக்கும்.

Voorhee's bag : ஊர்ஹீஸ் பை : பிள்ளை பிறப்பைத் தூண்டி நிகழ உதவு, கருப்பைக்கழுத்தை விரிக்கும், ஊதிப்பெருக்கக் கூடிய ரப்பர்வை. அமெரிக்க மகப்பேறு மருத்துவர் ஜேம்ஸ் ஊர்ஹீஸ் பெயர் கொண்டது.

vortex : சுழலமைப்பு : சுழல் அமைப்பு முறை.

vortucose : சுழற்சி வாய்ந்த : கண்களின் குருதிப் படலத்தின் எல்லாப் பகுதிகளிலிருந்தும் குருதிபெறும் நான்கு சிரைகளில் ஒன்று.

voyeurism : பிறழ்பாலுணர்வு : மற்றவரது நிர் வாண செயல்களைப் பார்ப்பதனால் பெறும் பாலுணர்வுக் கிளர்ச்சி திருப்தி.

vulnerant : காயமாக்கி; காய முண்டாக்கும்.

vulva : குய்யம் : பெண்பால் கருவாய். பெண்ணின் புறப்பிறப்புறுப்பு.

vulvar : பெண்பாற் கருவாய் சார்ந்த.

vulvate : பெண்பாற் கருவாய்க் குறிய.

vulsella : உல்செல்லா : ஒவ்வொரு வெட்டுப் பகுதியின் முனையிலும் வளை நகம் போன்ற கொக்கிகள் கொண்ட பற்றுக் குறடு.

vulvectomy : குய்ய அறுவை : பெண்ணின் புறப்பிறப்புறுப்பை (கருவாய்) வெட்டியெடுத்தல்.

vulviform : பெண்பாற் கருவாய் வடிவான.

vulvitis : அல்குல்அழற்சி : வயது முதிர்வு, ஒவ்வாமை விளைவு, தொற்று ஆகியவற்றால் உண்டாகும் அல்குல் அழற்சி.

vulvitis : குய்ய அழற்சி (கருவாய் அழற்சி) : பெண்ணின் புறப்பிறப்புறுப்பில் (கருவாய்) ஏற்படும் வீக்கம்.

vulvo vaginoplasty : குய்யம்-யோனிக்குழாய் அறுவை : பிறவியில் யோனிக் குழாய் இல்லாதிருப்பதைச் சீர்செய்வதற்காகச் செய்யப்படும் ஒட்டு அறுவை மருத்துவம்.

vulvovaginitis : அல்குல்யோனியழற்சி : தொற்றால் அல்குல் மற்றும் யோனியின் அழற்சி.

V wave : வி அலை : இதய மேறைவிரிவின்போது இயல்பான கழுத்துச் சிரைத் துடிப்புகளின் அலை.

W

Waardenburg syndrome : வார்டென்பர்க் நோயியம் : டச்சு நாட்டு கண் மருத்துவர் பெயராலமைந்த மரபணுக் கோளாறு. அகன்ற மூக்கு, தலைமுடி முன்பகுதி வெளுத்திருத்தல், இரண்டு கண் புருவங்களும் ஒன்றாக வளர்தல், வெளுத்த கண்ணிமை மயிர்கள், உள் கண் கோணம் வெளித்தள்ளியிருத்தல், தோல்நிறம் குறைந்திருத்தல், காது கோளாமை ஆகியவை குறிப்பான தன்மைகளாகும்.

waddling : வாத்துநடை : எலும்பு நலிவுநோய், பொய்மிகை வளர்ச்சித் தசைவழு, இருபக்க இடுப்பு (மூட்டு)விலகல், நிறைமாத-கர்ப்பம் ஆகியவற்றில் காணப்படும் வாத்து போன்று இடுப்பை உயர்த்தி, ஆடி அசைந்து குறுநடை நடத்தல்.

wafer : உலர்பசைவில்லை : தூள் வடிவ மருந்தை உள்ளிடும் பயன்படும் ஒரு மெல்லிய தாள் போன்ற மாவுப்பசை; ஒரு தட்டையான யோனியுட் செருகு குளிகை.

Wagner-Jauregg treatment : வேக்னெர்-ஜாரெக் மருத்துவம் : ஆஸ்திரிய மன நரம்பு மன

நோய் மருத்துவரான வேக்னெர் வான்ஜாரெக் விளக்கிய மருத்துவ முறையில், (மலேரியா மலைக் காய்ச்சல்) நோயாளிக்கு தொற்ற வைத்து, வாத மனக்குறை நோய்க்கு மருத்துவமளித்தல்.

Wagner-Meissner corpuscle : வேக்னெர்-மெய்ஸ்னெர் நரம்பு முனை : ஜெர்மன் உடலியங்கியலார் ரூடால்ஃப்வேக்னெர் மற்றும் ஜெர்மன் உடற்கூறியலாளர் ஜார்ஜ் மெய்ஸ்னெர் பெயராலமைந்த, ஒரு (தனி) நரம்பிழையுடன், இணைந்த, சிறு சிறப்பு அழுத்தவுணர், உணர்வு பிரிமுனை.

Wagstaffe's fracture : வேக்ஸ்டாஃப் முறிவு : பிரிட்டிஷ் அறுவை மருத்துவர் வில்லியம் வேக்ஸ்டாஃப் பெயர் கொண்ட கணுக்காலின் உள் கணு வெலும்பு பிரிந்துள்ள எலும்பு முறிவு.

waist : இடுப்பு.

waist-to-hip girth ratio : இடை-இடுப்பெலும்பு சுற்றளவு வீதம் : ஒரு அளக்கும் நாடாகொண்டு, இடை மற்றும் இடுப்புச் சுற்றளவை அளப்பது, உடற்

கொழுப்பு படிந்துள்ளதை அளவிட உதவுகிறது. இந்த இடை-இடுப்பு வீதம் ஆண்களில் ஒன்றுக்கு மேலும் பெண்களில் 0.8-க்கு மேலுமிருந்தால் இதயக் குருதிக் குறைநோய் ஆபத்து அதிக மாயிருக்கும்.

waiting list : காத்திருப்போர் பட்டியல் : மருத்துவமனையில் உரிய பிரிவில் மருத்துவத்துக் காகச் சேர்க்கப்படுவதற்குக் காத்திருக்கும் நோயாளிகளின் பட்டியல்.

wakefulness : விழிப்புநிலை : ஏறு வலை செயலூக்க தொகுதி மூலமாக, எழுப்பப்படும் தன்மை.

Walcher's position : வால்செர் இருக்கைநிலை : ஜெர்மன் மகளிர் நோயியலாளர் ஜெர்மன் வால்செர் விளக்கிய நிலை (படுக்கை) கட்டிலின் முனையில் கால்களைத் தொங்கப் போட்டு முதுகைக் கிடத்தி உள்ள நிலை.

Waldenstrom's disease : வால் டென்ஸ்ட்ராம் நோய் : ஸ்வீடன் நாட்டு முடநீக்கியல் அறுவை மருத்துவர்தோ ஹன் வால் டென்ஸ்ட்ராம் விவரித்த இளம் பருவ உருக்குறை எலும்புக் குருத்தழற்சி.

Waldenstrom's macroglobulin -aemia : வால் டென்ஸ்ட்ராம்

பெரும் குளோபுலின் (புரத) குருதிச்சோகை : நிண அணுக்கள் மற்றும் ஊநீரணுக்களின் கலப்பினம் போல் தோன்றும் பீட்டா அணுக்களின் கொடும் புற்று. இவ்வணுக்கள் சிறப்புத் தன்மை IgM பரபுரதம் சுரப்பதால் (குருதியணு) மிகை ஒட்டு நோயியமாக வெளிப்படுவதை, ஊநீர்ப் பிரிப்பு முறையில் மருத்துவம் செய்தல்.

Waldeyer's gland : வால்டேயர் சுரப்பி : ஜெர்மன் உடற்கூறியலார் வில்ஹெல்ம் வால்டேயர் விவரித்த, கீழ் விழியிமை ஓரத்தில் முக்கியமாக உள்ள விழியிமை வியர்வைச் சுரப்பிகள்.

Waldeyer's ring : வால்டேயர் வளையம் : தொண்டையைச் சுற்றியுள்ள நிணநீர் வளையம்.

walk : நடை : காலடிகளை மாற்றியெடுத்து வைத்து நகருதல். ஒருவர் ஒரு குறிப்பிட்ட முறையில் நகருதல்.

walker : நடையன் : ஒருவர் நடப்பதற்கு உதவும் நகரும் கருவி. ஒரு நிலையான மெல்லெடை உலோகக் குழல்களாலான நடைமேடை கைகளால் பற்றிக் கொண்டு அடியெடுத்து வைக்க ஆதரவாகப் பயன்படுவது.

walking : நடத்தல் : காலடி கொண்டு அசையும் செயல்.

குதிகால் நடை : புறநரம்பு நோய் நிலையில் குதிகால் கொண்டு நடத்தல். நடை வார்ப்பு : ஒரு நோயாளி நடமாட உதவும் அமைப்பு.

wall : சுவர் : ஒரு உயிரணு, ஒரு நாளம் அல்லது குழிவறை போன்ற வெளியின் எல்லை அமைப்பு. ஒரு குழிவறையின் எல்லைகள்.

Wallenberg's syndrome : வால் லென்பெர்க் நோயியம் : ஒரு ஜெர்மன் மருத்துவரான அடால்ப் வால்லென்பெர்க் பெயரிலமைந்த நோய்த்தொகுதி. மூளைத்தண்டின் கீழ்ப்பகுதிக்கு குருதி வழங்கும், பின் கீழ் சிறு மூளைத் தமனி அல்லது அதன் கிளைகளில் ஒன்று அடைபட்டிருப்பதன் விளைவாக, ஒரு பக்க முகத்தில், வெப்ப, வலி உணர்வுகள் இழப்பும், மறுபக்க உடல் மற்றும் உறுப்புகளில் இவ்வுணர்வுகளிழப்பு, ஒரு பக்க தள்ளாட்டம், விழுங்கல்வலி, பேச்சுக்குளறல் மற்றும் விழி நடுக்கம் ஏற்படுவது.

Wallerian degeneration : வால்லரின் திசுவழிவு : ஆங்கில மருத்துவர் அகஸ்டஸ் வாலெர் விவரித்தநிலை. அணு உடலிலிருந்து பிரிந்துள்ள நரம்பிழையின் திசுவழிவு. அதில் நரம்பணுவரிழை, மச்சையுறைசீர் குலைவு மற்றும்

முன்பகுதியில் அருகிலுள்ள ரேன்வியர் கணுவரை நரம்பு அழிந்து, அறுபட்ட பகுதிக்கு தூரத்திலுள்ள ஷ்வான் அணுக்கள் சீரணிக்கப்பட்டுள்ளது.

wall eye : கண்சுவர் : 1. திறந்துள்ளபோது குதிக்கும் கண். 2. நிறப்படலம் நிறமின்மை. 3. பளிங்குப் படலத்தின் தடியான மழுங்கல் பகுதி.

Walthard's islets : வால்தார்டின் சிறுதீவு : ஸ்விஸ்நாட்டு மகளிர் நோயியல் மருத்துவர் விவரித்துள்ள நிலை. இதில் சினைப்பையின் முளை புற அணு அடுக்கின் நுண்சேர்மங்கள், அதன் சீரறையில் அல்லது அதனருகே காணப்படுதல்.

Walther's ducts : வால்தெரின் நாளங்கள் : ஜெர்மன் உடற்கூறியலாளர் அகஸ்ட் வால்டர் பெயர் கொண்ட, நாவடிச் சுரப்பியை வடிக்கும், சிறு நாளங்கள்.

wangensteen tube : விங்கஸ்டீன் குழாய் : இரைப்பைக்குடல் வழி உறிஞ்சுவதற்காகப் பயன்படும் ஊடுகதிர் ஊடுருவாத முனையுள்ள குழாய்.

Warburg apparatus : வார்ப்பர்க் கருவி : ஜெர்மன் உயிர்வேதியியலாளர் ஒட்டோ வார்ப்பர்க் அறிமுகம் செய்த, சிறுதுண்டுத்

திசுவில் ஆக்ஸிஜனேற்பும், கார் பன்டையாக்ஸைடு உருவாக்கத் தையும் தீர்மானிக்கும் நுண் நாள் அழுத்தமானி.

ward : மருத்துவமனைப் பகுதி : ஒரு மருத்துவமனையில் பல நோயாளிகளை வைப்பதற்கான ஒரு பெரிய கூடம்.

wardrop's operation : பார்டிராப் அறுவை : பிரிட்டிஷ் அறுவை மருத்துவர் ஜேம்ஸ் வார்டிராப் பெயரிட்ட அறுவையில் விரி தமனிப்பைக்கு சிறிது தூரத்தில் தமனியைக் கட்டுதல்.

warfarin : வார்ஃபாரின் : குருதிக் கட்டினைத் தடைசெய்யக் கூடிய ஒரு பொருள். இது வாய் வழி உட்கொள்ளப்படுகிறது.

warfarin sodium : சோடியம் வார்ஃபேரின் : விஸ்கான்சின் ஆலம்னி ஆராய்ச்சி நிறுவனத்தின் சுருக்குப் பெயராலமைந்த, கௌமரின் கொண்ட குருதியுறை எதிர்ப்பி.

war gas : போர் வாயு : நச்சுத் தன்மையான அல்லது உறுத்தலான விளைவுகளை உண்டாக்கப் பயன்படும் ஒரு வேதியப் பொருள். அசிட்டைல் கோலினெஸ்ட்ரேஸை, மீளமுடியாத தசை செய்யும் ஆர்கனோ பாஸ்ஃபேட்டுகள் முக்கிய உதாரணங்களாகும்.

warm antibody haemolysis : மிதவெப்ப எதிர்மிய குருதியழிவு: மிதவெப்ப சிவப்பணு எதிர்மியம் உள்ள தன்(ஏம) காப்பு குருதியழி சோகை. இந்த எதிர்மியங்கள் சிவப்பணுக் களை 37°சி வெப்ப நிலையில் சூழ்ந்தழியச் செய்கின்றன. இந்த நிலை ஏதுவில்லாமல் புற்று, நிணப்புற்று அல்லது சில மருந்துகளின் காரணமாகவோ ஏற்படலாம்.

warm blooded : வெப்பக்குருதியமை : மனிதர்கள் மற்ற பாலூட்டியினங்கள், பறவைகளில் காணப்படும் ஓரளவு மிகையான நிலையான உடல் வெப்ப நிலை கொண்ட.

warm shock : மிதவெப்பத்தாக்கம் : சீழ்க்குருதித்தாக்கக் காய்ச்சல் நோயாளிகள், தாழ்இரத்த அழுத்தமுடன், ஆரம்ப நிலைகளில் மித வெப்பமுடனிருத்தல்.

warner syndrome : வார்னர் நோய் : குமரப்பருவத்தில் இளம் வயதினருக்கு உண்டாகும் நோய். இதனால் தலைமுடி நரைக்கும். குள்ள உருவம் உண்டாகும். நசுங்கிய முகம் ஏற்படும்; முடி உதிரும்; நீரிழிவு நோய் உண்டாகும்; மூட்டுத்துடிப்பு ஏற்படும். அடிக்கடி கருச்சிதைவு உண்டாகும். குழந்தைகள் இறந்து பிறக்கும்.

wart : பாலுண்ணி (கழலை); மரு: உடம்பில் உண்டாகும் புறச் சதை வளர்ச்சி; கரணை.

Wartenberg's sign : வார்ட்டென் பெர்க் அறிகுறி : பரிசோதிப்பவரின் மடங்கிய விரல்களுடன் பூட்டிய மடங்கிய விரல்களை இழுத்துத் தள்ளும்போது, இயல்பாக நோயாளியின் பெருவிரல் நீள்கிறது. (மூளையின்) கோபுரப்பகுதி பாதிப்பில் பெருவிரல் உள்வாங்கி மடங்குகிறது. அமெரிக்க நரம்பியல் மருத்துவர் ராபர்ட்வார்ட்டென் பெர்க் விவரித்த நிலையிது.

Warthin Frinkeldey cells : வார்த் தின் பிரின்கெல்டே அணுக்கள் : மணல்வாரி அம்மையில், மிகு வளர் நிணத்திசுவில் உள்ள, வலை உள் அணு அடுக்குப் பேரணுக்கள்.

Warthin's tumour : வார்த்தின் கட்டி : புறஅணுஅடுக்கு மற்றும் நிணத்திசுக்களையும் கொண்ட, கண்ணச் சுரப்பியின் சுரப்பி நிணப்புற்று, கன்னச் சுரப்பியின் கீழ்ப்பகுதியில், மெதுவாக வளரும் வலியில்லாத வீக்கத்தை உண்டாக்குகிறது.

wash : கழுவல் : உடல் முழுவதும் அல்லது ஒரு பகுதியை சுத்தம் செய்தல். சுண் அல்லது வாய் போன்ற ஒரு பகுதியை குளிப்பாட்ட அல்லது சுத்தப்படுத்தப் பயன்படும் ஒரு கரைசல்.

washed red cells : கழுவப்பட்ட செவ்வணுக்கள் : கிருமி நீக்கிய உப்பு நீரால் கழுவுவதன் மூலம் பெரும்பாலான வெள்ளணுக்கள் நீக்கப்பட்ட பிறகு சிவப்பு இரத்த அணுக்கள் உள்ளேற்றுவது. IgA குறைவான நோயாளிகளில் பலன் தருகிறது.

washerwoman's fingers : வண்ணாத்திவிரல்கள் : நீரிழப்பு நிலையிலும் வெகுநேரம் குளிர் நீரல் முங்கியிருப்பதாலும், குளிர்ந்து வெளுத்து சிறிது சுருங்கிய தோல்.

washerwoman's itch : வண்ணாத்திப்படை : சோப்புகள் மற்றும் தூய்மைப்பொருள் பட்டதால் சலவைத் தொழிலாளர்கள் கைகளில் தோல்படை.

washing soda : சலவைக் காரம்: சோடியம் கார்போனேட்.

wasp : குளவி : மென்தாள் போன்ற நான்கு சிறகு கொண்ட பூச்சி. குளவிக்கடி : குளவி கொட்டியதால் விஷம் தோலில் புகுந்து, வலியுடன் கூடிய காயம் ஏற்படுதல்.

wasserhelle : நீர்தெளிவணு : தைராயிடு பக்கச் சுரப்பி முதன்மை அணுக்கள் நீர்தெளிவு அணுக்கள் என குறிப்பிடப்படுகின்றன.

wasserman test (wasserman reaction): மேகக் கிரந்தி நோய்ச் சோதனை : ஒருவர் கிரந்தி என்னும் மேகப் புண் நோயினால் பீடிக்கப்பட்டிருக்கிறாரா என்பதைக் கண்டறியப் பயன்படுத்தப்படும் ஒருவகை இரத்தச் சோதனை. ஒவ்வொருவரின் குருதியிலும் எதிர்ப்புப் பொருளுக்கு உதவிபுரியக்கூடிய "இணைப்பான்" என்னும் பொருள் அடங்கியிருக்கிறது. ஒரு நச்சுப் பொருள் அதாவது, 'ஆ' என்ற வேறொரு பிராணியின் இரத்தம் 'அ' என்ற பிராணியின் இரத்தத்தில் செலுத்தப்படும் போது, அந்த நச்சுப் பொருள் ('ஆ' இரத்தம்) தாக்குவதற்கு முன்பு இந்த இணைப்பானுடன் கலக்க வேண்டும். இணைப்பானுடன் நச்சுப்பொருள் கலந்திருந்தால் நச்சு 'அ'வின் இரத்தத்தில் கலந்துவிட்டது என்று பொருள். 'அ'வின் குருதியை மேகக் கிரந்தி பீடித்திருக்குமானால், 'ஆ' நச்சு கலப்பதற்கு முன்பு 'அ' இரத்த இணைப்பானுடன் இணைந்துவிடும். அப்போது, 'ஆ' நச்சு கலப்பதற்கு இணைப்பான் எதுவும் எஞ்சியிருக்காது. அதனால், 'ஆ' நச்சு, 'அ' குருதியின் உயிரணுக்கள் சேதமடையாமல் இருக்கும் இதனை இச்சோதனை மூலம் தெரிந்து கொள்ளலாம்.

waste : கழிவு : அழுகிய பயனற்ற பொருள், உடல் தேய்தல், உடலிளைத்தல்.

wasted ventilation : வீணாகும் மூச்சுட்டம் : மூச்சுப் பாயின் உடலியக்க வெற்று வெளியை மூச்சுட்டும் காற்றின் கொள்ளளவு.

wasting : மெலியச்செய்தல்; இளைத்தல் : உடல்கனம், பலம் சுருங்குதல்.

water-borne : நீரால் பரவும் : மாசடைந்த குடிநீரால் பரவும்.

water carriage system : நீர் கொண்டு செல்லும் அமைப்பு : மனிதக்கழிவுகள், கழிவுநீர் ஆகியவற்றை, குடியிருப்பு, வணிக, தொழிற்சாலைப் பகுதிகளிலிருந்து தரைடியக் குழாய் வலையமைப்பு மூலம், இறுதியாக கழிக்குமிடத்திற்கு சேர்த்துக் கொண்டு செல்லும் கழிவு நீரமைப்பு.

water-cell : நீர் அணு : தெளிவான, பெரிய, கிளைக்கோஜன் நிறைந்து தைராயிடு பக்கச் சுரப்பி முதன்மையணு.

water hammer : நீர்ச் சுத்தி : பாதி நீரால் நிறைந்த வெற்றிடம் கொண்ட காற்றுப்புகாமல் மூடப்பட்ட குழாய். குழாயை வேகமாக கவிழ்க்கும்போது, நீர் உடனடியாகக் கொட்டி, கொள்கலத்தின் முனையில்

உணரும்படியான தாக்கத்தைத் தருகிறது.

water-lily sign : ஆம்பல் மலர்க்குறி : காற்றும் நீரும் நிறைந்து ஒரு மிதக்கும் படலத்தையும் கொண்ட குழிவறை போன்ற தோற்றத்தை எக்ஸ்ரே படத்தில் காட்டும் (நோய் நீர்கொண்ட) ஹைடாட்டிட் நீர்க்கட்டி உடைப்பு.

waters : நீரங்கள் : வளர் கருவைச் சூழ்ந்துள்ள பனிக் குடநீர்.

water's view : வாட்டர் பார்வை: நாசிப்பக்க, எலும்புக் காற்றறைகளின் எக்ஸ்ரே பட, பின் மண்டை தாடைக்காட்சி.

watershed lesions : நதி மூல நோயிடங்கள் : மூளையின் குருதிக்குறைக் கோளாறுகளில் தமனிகள் அமைந்துள்ள இடங்களுக்கிடையேயுள்ள நோயிடங்கள்.

water soluble : நீரில் கரையும் : நீரில் கரைக்கப்படக்கூடிய தன்மை கொண்ட.

watkin's operation : வாட்கின் அறுவை மருத்துவம் : அமெரிக்க மகளிர் நோய் மருத்துவர் தாமஸ்வாட்கின்ஸ் பெயரால் மைந்த அறுவை சிகிச்சையில் பிதுக்கித் தொடங்கும் கருப்பையை சரி செய்ய கருப்பையிலிருந்து சிறுநீர்ப்பையைப் பிரித்தெடுத்தல்.

waterson's operation : வாட்டர்ஸன்ஸ் அறுவை : வலது நுரையீரல் தமனி பெருந்தமனியுடன் பின்னிப் பிணைந்து விடுவதைத் தளர்த்துவதற்குச் செய்யப்படும் அறுவை மருத்துவம்.

wavelength : அலைநீளம் : முதல் அலையின் உச்சிக்கும் தொடர்ந்து வரும் அலையின் அதே நிலைப் பகுதிக்கும் இடையில் உள்ள தூரம்.

wax : மெழுகு : பெட்ரோலியம் அல்லது தாவரங்களிலிருந்து பெறப்பட்டது அல்லது பல்வேறு கொழுப்பு அமிலங்களின் எஸ்டர் பூச்சிகளால் ஒரு நெகிழ்மப்பொருள் வடிவில் பதியப்பட்டது. குறும்பி மற்றும் கொழுப்புச் சுரப்பிகளின் சுரப்புகளாலான கலவை, செவிக்கால்வாயின் குருத்தெலும்புப் பகுதியில் உள்ளது. அது ஒரு இறுக்கமான வளையத்தை உருவாக்கி, செவிட்டுத்தன்மை, காதிரைச்சல், காதுவலி மற்றும் காதுக்குறும்பையை உண்டாக்குகிறது.

WBC : இரத்த வெள்ளையணு : இரத்தத்திலுள்ள வெள்ளை உயிரணுக்கள்.

weakness : வலுக்குறை : வலிமை குறைந்தது போன்ற உள்ள உணர்வு.

weal : காஞ்சொறி புடைப்பு; நீர்க் கொப்புளம் : காஞ்சொறித் தடிப்பில் ஏற்படும் புடைப்பு வீக்கம்.

wean : தொடராமல் நிறுத்து : முனைப்பால் கொடுப்பதை நிறுத்திவிட்டு ஒரு குழந்தைக்கு மற்ற உணவுகளை மாற்றாகக் கொடுத்தல். மூச்சுட்ட ஆதரவை தொடராமல் கொஞ்சம் கொஞ்சமாக நிறுத்துதல்.

weaning : தொடராமல் நிறுத்தல்: 1. குழந்தைக்கு முலைப்பால் கொடுப்பதை நிறுத்தி மாற்றுணவு கொடுத்தல். 2. விசைப்பொறி ஆதரவை கொஞ்சம் கொஞ்சமாக வெளியிலெடுக்கும் செயல்முறை.

weanling : பால்மறப்புப்பிள்ளை : அண்மையில் பால்குடி நிறுத்தப்பட்ட பிள்ளை.

weasand : தொண்டை; மூச்சுக் குழல்.

weaver's bottom : நெசவாளர் புட்டம் : புடை-புட்ட உயவுப்பை அழற்சியால் இருக்கையெலும்புக் கழலைகளின் மேல் வலியும், தொடுவலியுமிருப்பது, உட்காரும்போதும் படுக்கும் போதும் அதிகமாகிறது தையற்காரர் புட்டம்.

web : கிடைச்சவ்வு : ஒரு வெளி குறுக்காகப் பரவியுள்ள சவ்வு அல்லது திசு.

webbed : இடைத்திசு கொண்ட : அடுத்துள்ள அமைப்புகளை இணைக்கும் சவ்வு அல்லது திசு கொண்ட.

weber-christian disease : வீபர்-கிறிஸ்டியன் நோய் : ஆங்கில மருத்துவர் ஃப்ரெடரிக் வீபர் மற்றும் அமெரிக்க மருத்துவர் ஹென்றி கிறிஸ்டியன் பெயர்கள் கொண்ட நோயில் பரவலான கொழுப்பு வளர்ச்சி மாற்றத்தில் காணப்படும், தோலடித்திசுவில் நடுக்குழியமைந்த திரும்பவரும் காய்ச்சலும் சீழ்கொள்ள கணுக்களும் உள்ளன.

Weber's disease : வீபர் நோய் : ஆங்கில மருத்துவர் ஃப்ரெடரிக் வீபர் விவரித்த ஓரிடமேல் தோலழிவுப் பெருங்கொப்புளம்.

Weber's glands : வீபர்கரப்பிகள்: ஜெர்மன் உடற்கூறியலாளர் மாரிட்ச் வீபர் விவரித்த, நாக்கின் வெளி ஓரங்களிலுள்ள சீதச்சுரப்பிகள்.

Weber's syndrome : வீபர் நோயியம் : ஆங்கில மருத்துவர் ஹெர்மன் வீபரின் பெயர் கொண்ட இணை நோய். ஒரு பக்க கண் தசை செயலிழப்பும் மறு பக்க முகம், கை, கால் ஆகியவற்றின் செயலிழப்புக்குக் காரணம் மூளைத்தண்டில் கோபுரத் தட பாதிப்பாகும்.

Weber's test : செவிட்டுச் சோதனைக் கருவி : செவிட்டுத் தன்மையைக் கண்டறியப் பயன்படுத்தப்படும் ஒரு தொனி உண்டாக்கும், கவைக்கோல், சோதனை.

elb eye : கண்பூ; கண்படல நோய்.

web foot : தோலடி; காலடி : தோல் இழைம இணைப்புடன் கூடிய விரல்களுடன் சேர்ந்த காலடி.

Webster's operation : வெப்ஸ்டர் அறுவை : அமெரிக்க மகளிர் நோய் மருத்துவர் பெயரிட்ட அறுவை (முறை)யில், பின் தள்ளிய கருப்பையை நிலை நிறுத்த, உருள்பிணையங்களை, அகல்பிணையத்தை துளைத்து உட்செலுத்தல்.

Wechsler adult intelligence scale : வெக்ஸ்லெர் ஆளர் அறிவுத்திறனளவை : அறிவுத்திறனென்பது, ஒருவரின் பயனுடன் செயல்படுவதற்கு பகுத்தறிவுடன் சிந்திக்க, சூழலுடன் பயனுள்ள முறையில் செயல்படும் முழு ஆற்றல் என்னும் அமெரிக்க மனவியலாளர் ஆல் ஃப்ரெட் வெக்ஸ்லரின் சொல்விளக்கம் பெரியவர்களின் அறிவுத்திறனளவுக்கான அடிப்படையாக பரவலாக பயன்படுகிறது.

wedge fracture : ஆப்பு எலும்பு முறிவு : முன் பகுதி அழுக்கப்பட்ட, முள்ளெலும்பு முறிவு.

wedge pressure : இடை ஆப்பு அழுத்தம் : நுரையீரல் தமனியின் ஒரு கிளைக்குள் ஒரு இதய வடிக்குழலை செலுத்தி நுரையீரல் தமனியின் உள்பகுதி அழுத்தத்தை அளப்பது, இடது இதய மேலறை அழுத்தத்துக்கு ஈடாகும்.

wedge resection : பகுதி அறுத்தெடுத்தல் : ஒரு உறுப்பின் ஒரு பகுதியை அறுவை செய்து வெட்டியெடுத்தல்.

Weech's formula : வீச்விதிமுறை : 2-12 வயதுள்ள குழந்தையின் உயரத்திலிருந்து பெரியவரின் உயரத்தை அனுமானிக்கும் விதிமுறை.

Week's bacillus : வீக்நீள்நுண்ணுயிர் : அமெரிக்க கண்மருத்துவர் ஜான்வீக்ஸ்.

weight : எடை : 1. ஒரு பொருளின்மீது செயல்படும் ஈர்ப்பு சக்தி, வழக்கமாக பூமியுடையது. 2. கனத்தன்மை எடைகளின் அட்டவணையைப் பார்க்கவும்.

weightlessness : எடையில்லாதன்மை : விண்வெளிவீரர்கள் ஈர்ப்பு சக்தி முழுவதுமாக இல்லாத இடங்களில் காணப்படுவது போல, ஈர்ப்பு ஆற்றல் செயல்படாத நிலை.

Weigert's stain : வெய்கெர்ட் சாயம் : ஜெர்மன் நோய்க்கூறிய லாளர் கார்ல் வெய்கெர்ட் வடிவமைத்த, நுண்ணுயிர்கள் மற்றும் ஃபைப்ரின் கிராம் சாயமேற்கும் முறை.

Weil-Felix reaction : வெய்ல்-ஃபெலிக்ஸ் எதிர்வினை : ஆஸ்திரிய நுண்ணுயிரியலாளர் எட்மன்ட் வெய்ல் மற்றும் ஜெர்மன் நுண்ணுயிரியலாளர் ஆர்தர் ஃபெலிக்ஸ் நோயை கண்டு பிடிக்கும் ஊநீரியல் சோதனை.

Weil's disease : வெயில் நோய்: ஜெர்மன் மருத்துவர் அடால் ஃப் வெயில் பெயர் கொண்ட லெப்டோஸ்பைரா இன்டெர் ராகன்ஸின் பல்வேறு ஊநீர் வகைகளில் ஏதாவதொன்றால் உண்டாகும் கல்லீரல் அணுக்கள் பாதிப்புடன் கூடிய லெப்டோஸ்பைரா நோய்.

weils-Felix test : வைல்-ஃபெலிக்ஸ் சோதனை : நச்சுக் காய்ச்சல்களைக் கண்டறியப் பயன்படுத்தப்படும் குருதியணு ஒட்டுத் திரட்சி வினை சோதனை.

Weinberg's test : வெயன்பெர்க் சோதனை : ஃபிரெஞ்சு நோய்க்கூறியலாளர் மைக்கேல் வெயன்பெயர் கொண்ட ஹைடேட்டின் நோயறிய செய்யப்படும் நிரப்புப் பொருள் நிறுத்தும் சோதனை.

Weingarten syndrome : வெய்ன் கார்ட்டன் நோயியம் : ஜெர்மன் மருத்துவர் வெய்ன் கார்ட்டன், இந்தியாவில் மதனபள்ளியில் இருந்தபோது விவரித்த, நாட்டப்பட்ட இருமல், இரவுநேர பிரிமூச்சுக்குழாய் சுருக்கம் மற்றும் நுரையீரல் பாதிப்பு கொண்ட வெப்ப நாட்டு நுரையீரல் சார் இயோசின் ஏற்பணு மிகைப்பு.

Weir's operation : வெயர் அறுவை : அமெரிக்க அறுவை மருத்துவர் ராபர்ட் வெயர் பெயர் கொண்ட குடல்வால் திறப்பு அறுவை.

Weismannism : வெய்ஸ்மான்னிசம் : பிறப்பிற்குப் பின் பெறப்பட்ட குணநலன்கள், பரம்பரையால் வந்ததல்ல என்று கூறும் ஜெர்மன் உயிரியலாளர் ஆகஸ்ட் வெய்ஸ்மான் கண்டு பிடித்த கொள்கை.

Weiss test : வெய்ஸ் சோதனை: அமெரிக்க மருத்துவர் மாரிஸ் வெய்ஸ் பெயர் கொண்ட, சிறுநீரில் யூரோகுரோமோஜன் இருப்பதைக் காணும் சோதனை.

well's syndrome : "வெல்" என்பவரால் விவரிக்கப்பட்டது. தோலில் ஒவ்வாமை காரணமாகத் திட்டுத் திட்டாகத் தென்படும் படை. கழிவு நீரில் வேலை பார்ப்பவர் களுக்கு உண்டாகும் காய்ச்சலுடன் கூடிய காமாலை நோய்.

Werlhof's disease : வெர்ல் ஹாஃப் நோய் : ஜெர்மன் மருத்துவர் பால் வெர்ல்ஹாஃப் பெயர் கொண்ட ஏதிலா குருதி உறைவணுக் குறைநோய்.

Wermer's syndrome : வெர்மெர் நோயியம் : அமெரிக்க மருத்துவர் பால் வெர்மெர் முதலில் விவரித்த, பல நாளமில் சுரப்புப் புது வளர்ச்சி.

Wernicke's area : வெர்னிக்கே பரப்பு : மூளையின் பெருமூளை இடது அரைக்கோள மேல் பொட்டு மடல் மற்றும் அடுத்துள்ள பக்கமடலில் ஓரிடப் பரப்பு.

Wernicke's encephalopathy : வெர்னிக்கே மூளைநோய் : தைய மின் குறைவால் மூளை பாதிப்பால் திடீரென்று ஒரு மது அடிமை நோயாளி மனக் குழப்பத்துடன் கண் இயக்க பாதிப்புடன் தோன்றுவது.

wertheim's hysterectomy : வெர்த்தைம் கருப்பை அறுவை : கருப்பை வாயில் ஏற்படும் புற்றினை அகற்றுவதற்காகச் செய்யப்படும் ஒரு விரிவான அறுவை மருத்துவம். இதன் மூலம், கருப்பை வாய், மேல் யோனிக் குழாய்கள், கருவகங்கள், கீழ் நிணநீர்ச்சுரப்பிகள் ஆகியவை அகற்றப்படுகின்றன.

Wertheim's operation : வெர்த்தீம் அறுவை : ஆஸ்திரிய மகளிர் நோய் மருத்துவர் எர்னெஸ்ட் வெர்த்தீம் பெயராலமைந்து, கருப்பைக் கழுத்துப் புற்று நோய்க்கு, முழு கருப்பை நீக்கம்.

Wertheim-Schauta operation : வெர்த்தீம்-ஸ்சாட்டா அறுவை : ஆஸ்திரிய மருத்துவர்கள், எர்னெஸ்ட் வெர்த்தீம் மற்றும் ஃப்ரெட்ரிக் ஸ்சாட்டா பெயரால் பிதுக்கத்துக்கான அறுவையில், சிறுநீர்ப்பைக்கும் யோனிக் கால் வாய்க்கும் இடையே கருப்பையை இடநிறுத்தல்.

Westermark's sign : வெஸ்டர்மார்க் குறி : மார்பு எக்ஸ்ரே படத்தில், நாளக் குருதிக்குறை, சேய்மக் குருதியுறை அடைப்பு.

Western blotting : மேற்கத்திய செய்முறை : கூழ்ம நிலையிலிருந்து நைட்ரோ செல்லுலோசுக்கு மாற்றுவதன் மூலம், புரதவிளைவியத்தை ஆய்வு செய்யும் செய்முறை.

West Nile fever : மேற்கு நைல் காய்ச்சல் : எகிப்திலும், ஆஃப்ரிக் காவினும் காணப்படும் ஆர்போ வைரஸ் தொற்று. அதில் காய்ச்சலும், தோல்கட்டி, மூளை தொற்றும் இருக்கும்.

Westphal's sign : வெஸ்ட்ஃபால் குறி : ஜெர்மன் நரம்பியல் மருத்துவர்கார்ல் வெஸ்ட்ஃபால் பெயரில் கொண்ட குறி. தண்டு வட முதுகுப் பகுதி பாதிப்பில், முழங்கால் உதறல் (சோதனையில் உதறல்) இருக்காது.

web nurse : முலைத்தாய்; பாலூட்டும் செவிலித்தாய்.

Wharton's duct : வார்ட்டன் நாளம் : கீழ்த்தாடையடி உமிழ்நீர் சுரப்பி நாளம் நார்பின் இழுமடிக்குப் பக்கத்தில் திறக்கிறது. இந்த நாளம் பிரிட்டிஷ் உடற்கூறியலாளர் தாமஸ் வார்ட்டன் பெயர் கொண்டது.

Wharton's jelly : வார்ட்டன் பாகு; தொப்புள் கூழ் : தொப்புள் கொடித் திசுவில் ஒரு சிறப்பு வடிவ வளர்கரு இணைத்திசு உள்ளது. இதில் சிறுவிண்மீன் வடிவ அணுக்கள் உள்ளன. அவற்றின் நீண்ட புடைப்புகள் ஒன்றுடனொன்று ஒட்டி யிணைவதோடு அவற்றின் வலைக் கண்களை ஒரு ஊன்பசைப்பொருள் நிறைந்துள்ளது.

wheal : செந்தடிப்பு : ஒரு மெதுவான, சிறிது மேடான, பக்கத்தோலைவிட சிவந்து, வெளுத்து அரிப்புடன் கூடிய தோலில் காணப்படும் அரிப்புத் தோல் நோய்.

wheeze : ஊசுமூச்சு : பொதுவான மூச்சுப் பாதை அடைப்பு நோயாளிகளில் கேட்கும் தொடர்ந்து அதிக தொனியுடன் கூடிய, விசில் போன்ற ஒலி.

welk : பரு : முகத்தில் ஏற்படும் முகப்பரு.

whey : உறைபால் தெளிவு : பாலிலிருந்து தயிரையும் பாலேட்டையும் பிரித்த பிறகு மீதமிருக்கும் நீர்த்த(திரவம்) பாய்மம்.

Whichmann's asthma : விச்மான் ஆஸ்த்மா : ஜெர்மன் மருத்துவர் ஜோஹன் விச்மான் பெயர் கொண்ட குரல்வளை மூச்சுத் திணறலோசை.

whiplash injury : சவுக்கடிக் காயம்: உடல் மிக வேகமாக அல்லது விரைவாக வேகம் தணியும் போது சாட்டையின் கைப்பிடி போல் கீழ்மூன்று கழுத்து முன்னெலும்புகளும் அதன் சவுக்குப்பகுதி போல் மேல் நான்கு கழுத்து முள்ளெலும்புகளும் செயல்படுவதால், முதுகெலும்புத் தண்டின் நான்காவது ஐந்தாவது கழுத்து முள்ளெலும்புகள் சந்திக்குமிடத்தில் ஏற்படும் காயம். இது மாதிரி காயங்கள் கால்பந்து விளையாடுபவர்களிலும் ஆட்டோவின்பின் பகுதி

மோதல்களிலும் பொதுவாக காணப்படுகின்றன. -

Whipple's disease : விப்பிள் நோய் : அமெரிக்க நோய்க் கூறியலாளர் ஜார்ஜ்விப்பிள் பெயர் கொண்டு குடல்கொழுப்பு நலிவு நோய், உள் உறிஞ்சல் கோளறு, எடைகுறைவு, நிணக்கணு வீக்கம், மூட்டு வலியாக வெளிப்படுகிறது.

Whipple's operation : விப்பிள் அறுவை : அமெரிக்க அறுவை மருத்துவர் ஆலென் விப்பிள் கண்டுபிடித்த, கணைய முன் சிறுகுடல் முழு அறுவை நீக்க முறை.

Whipple's triad : விப்பிள்மும்மை: கணையத்தின் இன்சலின் சுரக்கும் சிறுதீவணுக்கட்டி, திடீர் தாகம் இரத்த சர்க்கரை மைய நரம்பு மண்டல அல்லது நாளவியக்க அறிகுறிகளோடு தோன்றுகிறது. சர்க்கரைஉள் எடுத்தவுடன் அறிகுறிகள் மறைகின்றன.

whipworm : சாட்டைப்புழு : ஈரம் அதிகமுள்ள வெப்ப மண்டலப் பகுதிகளில் மனிதரைப் பீடிக்கும் உருண்டைப்புழு. இதன் முட்டைகள் மலத்துடன் வெளியேறும். இது 1000-க்கு மேல் பீடித்தால் இரத்தபேதி, குருதிச் சோகை, பெருங்குடல் இறக்கம் ஏற்படும்.

whisper : தாழ்குரல்பேச்சு : குரல் நாண்களை பயன்படுத்தாத பேச்சு. அதிர்வின்றி குரல் நாண்கள் விறைப்பாயிருந்தாலும், பற்கள், நாக்கு, உதடுகள் அண்ணம் ஆகியவை வெளியிடும் மூச்சின் மெல்லிய ஒலியை, இயல்பான பேச்சுபோல் மாற்றுகின்றன.

white heed's varnish : நச்சு நீக்கு மருந்து : காயங்களுக்கு நச்சு நீக்கு மருந்தாகவும், காப்பு மருந்தாகவும் பயன்படுத்தப்படும் அயோடோஃபார்ம், பென்கோயின் ஆகியவை ஈதரில் கலந்த கரைசல்.

whit fluids : வெண் திரவங்கள் : நீரில் கரைந்துள்ள சீல் அமிலங்கள், ஃபினால்கள் ஆகியவற்றின் பசைக்குழம்பு. கிருமி நீக்க மருந்தாகப் பயன்படுத்தப்படுகின்றன.

white leg : கால்வீக்க நோய் : பெண்களுக்குக் குழந்தை பிறந்த பிறகு ஏற்படும் குருதி நாள வீக்க நோய்.

whites : வெள்ளை : பெண்ணின் கருப்பை வாய்க் குழாயிலிருந்து பசை போன்ற வெள்ளைப் போக்கு (வெண்கசிவு) ஏற்படும்.

White's operation : ஓயிட் அறுவை முறை : அமெரிக்க அறுவை மருத்துவர் வில்லியம்

ஓயிட் பெயர் கொண்ட முறையில் புராஸ்டேட் முன்னிலைச் சுரப்பி மிகை வளர்ச்சிக்கு, விரைகளை அறுத்து நீக்குதல்.

Whitehead's operation : ஓயிட் ஹெட் அறுவை முறை (இங்கிலீஷ்) : அறுவை மருத்துவர் வால்டர்ஓயிட்ஹெட் பெயர் கொண்ட மூலநோய் அறுவை நீக்கம்.

Whitfield's ointment : ஓயிட் ஃபீல்டுகளிம்பு : பிரிட்டிஷ் தோல் நோய் மருத்துவர் ஆர்தர் ஓயிட்ஃபீல்டு பெயர் கொண்ட, சதசாலிசிலிக் அமிலம், சேத பென்சாயிக் அமிலம் பெட் ரோலியத்தில் சேர்த்த களிம்பு.

Whitlow : நகச்சுற்று : கை அல்லது கால் விரலின் இறுதி விரலெலும்பின் ஆழ்திசுக்களின் அழற்சி வழக்கமாக சீழ்ப்பிடித்து முடிகிறது.

Whitman's operation : விட்மன் அறுவை முறை : அமெரிக்க முட நீக்கியல் அறுவை மருத்துவர் ராயல் விட்மன் பெயர் கொண்ட, இடுப்பு மூட்டின், மூட்டுச் சீரறுவை.

white's tar paste : வெண்கீல்ப் பசை : 6% கரி எண்ணெய் (கீல்) சேர்ந்த துத்தநாகப் பசை. குழந்தைகளின் படை நோய்க்குப் பயன்படுகிறது.

womb : கருப்பை; சூற்பை; கருவகம்.

wood's light : புறவூதா ஒளி : படர்தாமரை நோயைக் கண்டறியப் பயன்படுத்தப்படும் தனி வகைப் புறவூதா ஒளி.

WHO : உ.சி.நி. : ஜெனிவாவைத் தலைமையிடமாக கொண்ட உலக சுகாதார நிறுவனம்.

whole blood : முழுஇரத்தம் : உறை வெதிர்ப்பி கொண்ட வேறுவகையில் மாற்றமில்லாத இரத்தம் உள்ளேற்றப் பயன்படுத்தப்படுவது.

whole body counter : முழு உடல் கணிப்பி : முழுஉடலிலும் உள்ள கதிரியக்கத்தை கண்டுபிடிக்கும் கருவி.

whole bowel irrigation : முழுக் குடல் நீர்க்கழுவல் : குடல் பகுதிக்குள், சமனிலை மின் அயனிகள் கொண்ட கரைசல்களை உட்செலுத்தி விசையோடு பாய்ச்சுதல். நஞ்சிடப்பட்ட நோயாளிகளில் நச்சுப் பொருட்கள் உடலுக்குள் உறிஞ்சப்படுவதற்குள் வெளியேற்ற பாலிஎத்திலின் உப்புகள் கொண்ட கலவையை பெருமளவில் உட்செலுத்தல்.

wood syndrome : மதமதப்பு நோய் : அசைவிலாச் சோர்வு நோய். உடல்சோர்வு, இடது வெளிப்பகுதி இடறுதல்

போன்ற உணர்வு, தலை கிண் ணென்று இருத்தல் ஆகிய வற்றுடன் கூடிய எதிலும் ஈடு பாடற்ற மனச்சோர்வு நிலை.

whoop : கக்கல் ஒளி : கக்குவான் இருமலில் ஓசையுடன் கூடிய கட்டுப்படுத்த முடியா உள் வாங்கும் மூச்சு.

whooping cough : கக்குவான் இருமல் : மூச்சுப்பாதை சளி கோர்ப்பு மற்றும் வந்துவந்து போகும், வலுவான உள் மூச்சில் முடியும் இருமல் ஆகியவை கொண்ட, போர்டெட் டெல்லா பெர்ட்டசிஸ் தொற்று சிகிச்சையெடுத்துக் கொள்ளாத தொற்று நோயாளிகளின் சளித்துளிகள் மூலம் கிருமி பரவுகிறது. நோயின் அடைகாலம் 7 முதல் 14 நாட்கள். 5 வயதுக்குட்பட்ட குழந்தைகளில் கக்குவான் காணப்படுகிறது. அதில் ஒவ்வொன்றும் இரண்டு வாரம் வரையிருக்கும், நீர்க்கோப்பு, இருமல், சுகமடைதல் என மூன்று நிலைகள் உள்ளன. நோயின் சிக்கல்களாவன நடுக்காது அழற்சி, நிமோனியா, பிரி மூச்சுக்குழாய் வீக்கம், மார்புக் காற்று தேக்கம், வலிப்புகள், மூளைபாதிப்பு, எரித்ரோமை சின் கொண்டு சிகிச்சை தரப்படுகிறது. தடுப்பூசி மூலம் இதைத் தடுக்க முடியும்.

whorl : திருகுகருள் : தோல் வரிமேடுகளில் போல் ஒரு அச்சின்மேல் புள்ளியைச் சுற்றி உள்ள ஒத்த பகுதிகளின் வட்ட வரிசையமைப்பு, விரல் ரேகைகள் போன்ற சுருள் அமைப்பு தோற்றம் தருகிறது. உட்காது நத்தையெலும்பு அல்லது மூக்கின் எலும்பு மடிப்பு. இதயத் தசையிழைகளின் சுருள் அமைப்பு.

wide complex arrhythmia : விரி நிலைத்தொகுதி இதயத்துடிப்புக் கோளாறு : இதய அணுக்களில் சோடியம் வாயில்கள் அடைபடுவதால் விளையும் இதயமின் வரைவில் Q, R, S தொகுதி விரிந்து உள்ளநிலை. சோடியம் பைகார்பனேட்கரைசலை சிரைவழி உட்செலுத்தினால் சீரடைகிறது. டிரைசைக்ளிக் சோர்வை திப்பிகளை அதிக அளவில் கொடுப்பதால் சைனல் மிகு இதயத் துடிப்பு, Q, R, S இடைவெளி மிகவும் நீண்டுள்ளது.

widow's hump : விதவை திமில்: எலும்பு மெலிதல் காரணமாக, முள்ளெலும்பு அழுத்தித் தட்டையாவதால், முதுகுக்கூனலும், கழுத்துப் பகுதி முன்குவியலும் ஏற்படும்.

Wilder's sign : வில்டெர்குறி : அமெரிக்க கண்மருத்துவர் வில்லியம் வில்டெர் பெயர் கொண்ட கிரேப் நோயின்

ஆரம்ப அறிகுறி. விழிக்கோளம் உள்வாங்கும்போது அல்லது வெளிவாங்கும்போது மெதுவான துடிப்பை வெளிக் காட்டுகிறது.

wild type : மூர்க்க வகை : இயற்கையில் இயல்பாக உள்ள மரபணு வடிவம்.

William's syndrome : வில்லியம் நோயியம் : காரை எலும்புக்கு மேலுள்ள மகாதமனிக் குறுக்கம், புறப்பகுதி நுரையீரல் தமனிக் குறுக்கம், அத்துடன் மனவளர்ச்சிக் குறை குள்ளன் முகம் கரகரப்பான குரல் மற்றும் வீண்பேச்சும் ஆளுமை எல்லாம் இணைந்த நோய்நிலை.

Willis' circle : வில்லிஸ் வட்டம் : மூளையின் அடிப்பகுதியில் பிட்யூட்டரி சுரப்பி மற்றும் கண்நரம்புத் தடகுறுக்கமைவைச் சுற்றி வளைத்து உள் கழுத்துத் தமனிமுன் மற்றும்பின் மூளைத் தமனிகள். முன் மற்றும் பின் தொடர்புத் தமனிகளின் பின்ன விணைப்பு, ஆங்கிலேயே உடற் கூறியலாளர் தாமஸ் வில்லிசின் பெயர் கொண்டது.

Widal test : குடற்காய்ச்சல் சோதனை : குடற்காய்ச்சல் (டைஃபாய்டு) நோய்க்கான குருதியணு ஒட்டுத் திரள் வினைச் சோதனை.

wilms tumour : குழந்தைக் கழலை : பொதுவாகக் குழந்தைகளின் அடி வயிற்றுக்குள் உண்டாகும் கட்டி. இது பெரும்பாலும் சிறுநீரகங்களைப் பாதிக்கிறது. குழந்தைகள் பள்ளிக்குச் செல்வதற்கு முந்திய பருவத்தில் பீடிக்கும், கழலையின் தன்மையையும், குழந்தையின் வடிவத்தையும் பொறுத்து இதற்கு மருத்துவமளிக்கப்படுகிறது.

Wilson's disease : வில்சன் நோய் : கல்லீரல்-பித்தநீர் நாளச் சிதைவினால் உண்டாகும் நோய். தாமிர வளர்சிதை மாற்றச் சீர்குலைவு காரணமாக வாத வலிப்பு ஏற்படும். மனவளர்ச்சிக் குறைபாட்டினால் இது உண்டாகிறது.

winter vomiting disease : காலவாந்தி நோய் : எங்கும் உள்ள ஒரு நோய். இந்நோயை உண்டாக்கும் கிருமி இன்னும் அடையாளம் காணப்படவில்லை. இது உணவு நஞ்சாவதற்கு வழி வகுக்கிறது.

windburn : காற்று எரிதோல் : மிகவும் காற்றடிப்பால் தோல் உரிந்து சிவந்து உறுத்தும்நிலை.

windpipe : மூச்சுக்குழாய் : நீண்ட, ஒல்லியான வளையக் கூடிய உலோக அமைப்பு.

wiring : கம்பிக்கட்டு : அறுவை மருத்துவத்திலும், பல் சிகிச்சையிலும் கம்பி கொண்டு நிலை நிறுத்தல்.

Wirsung's duct : வர்சங் நாளம் : ஜெர்மன் மருத்தவர் ஜோகன் வர்சங் பெயர் கொண்ட கணைய நாளம்.

wisdom tooth : கடைவாய்ப் பல்: 18 முதல் 25 வயதுக்குள் முளைக்கும் மேல் மற்றும் கீழ்தடையின் இருபக்கத்திலும் உள்ள கடைவாய்ப் பற்கள்.

witch doctor : பில்லி சூனிய மருத்துவர் : மாயவிதையைக் கொண்டு, கெட்ட சக்திகளை விரட்ட, நோயை குணமாக்க முயலும் சில ஆதிசூடிகளில் ஒரு மனிதர்.

witches' milk : சீம்பால் : தாயின் இரத்தத்தில் ஹார்மோன்களால் செயலால் உருவாகும் பிறந்த குழந்தை முதலில் உண்ணும் தாய்ப்பால்.

withdrawal : விலக்கல் : இயக்க அல்லது நோய் காரணமான மது, போதை மருந்து அடிமைகளில் மருந்தை உட்செலுத்துவதை நிறுத்துதல்.

withdrawn behaviour : விலக்க நடத்தை : உணர்ச்சி மழுங்கல் மற்றும் சமுதாய உணர்வுநிலை குறைந்துள்ள நிலை.

witkop's disease : விட்காப் நோய் : வாய்சீதச்சவ்வு பரவலாக வெளுத்துத் தடித்தும், விழிக்கோள இமையிணைப் படலத்தில் ஊன்பசைத் தடிப்புகள்.

witness : சாட்சி : ஒரு குறிப்பிட்ட நிகழ்வின் போது உண்மையில் அங்கிருந்த ஒருவர்.

Witzel's operation : விட்செல் அறுவை : ஒரு ஜெர்மன் அறுவை மருத்துவர் பெயர் கொண்ட, இரைப்பைத் துளை அறுவை.

Wolff-Chaikoff phenomenon : ஒல்ஃப்-சைக்கோஃப் விளைவு : இயல்பான மனிதர்களில் சுமார் இரண்டு மில்லிகிராம் அயோடின் உட்செலுத்துவதால் தைராயிடுஹார்மோன் சுரப்பைத் தடுக்கும் விளைவு.

Wolffian body : ஒல்ஃபியன்மெய் மம் : ஜெர்மன் உடற்கூறிய லாளர் காஸ்பர்வுல்ஃ விவரித்த இடை நீரகத் திசு.

Wolman's disease : ஒல்மேன் வியாதி : இஸ்ரேல் மருத்துவர் மோஷே ஒல்மேன் பெயர் கொண்ட, (மரபு வழியாகப் பெற்ற பரம்பரையால் வந்த வளர் சிதைமாற்றக் கோளாறு. இதில் குழந்தைகளில் கல்லீரல் மண்ணீரல் பெருக்கமும் அட்ரீனல் சுரப்பியில் கால்சியம் படிதலும் எலும்பு மச்சையில் நுரையணுக்கள் உள்ளன.

woman : பெண் : ஆளான ஒரு மனிதப்பெண். பெண் ஆண்டு : பாலின நிலையால் பெண்ணின் குழந்தை பெறும் பருவத்தில் ஒரு ஆண்டு.

womb : சூழ்ப்பை; கருப்பை.

wonder drug : அதிசய மருந்து : வழக்கமாக அண்மையில் கண்டுபிடிக்கப்பட்டு, அதிசயிக்கத்தக்க குணமாக்கும் விளைவைத் தரும் மருந்து அற்புதமருந்து.

Woolsorter's disease : கம்பளி கையாள்வோர் : ஆன்த்ராக்ஸ் கிருமியின் கருமூலத்தை உள்ளிழுப்பதன் மூலம் உண்டாகும் உயிராபத்தான முழுஉடல் பாதித்த ஆன்த்ராக்ஸ் நோயில் நீலம்பாரித்து, மூச்சுத்திணறல், நடுமார்பு அழற்சி, சளியில் இரத்தம் வரும்நிலை.

Woodman's disease : உட்மேன் நோய் : கருவாலி மற்றும் பசுமரங்களின் பெனிசிலியம் வகைகளை உள்ளிழுப்பதன் மூலம் ஏற்படும், வெளி ஒவ்வாமை யால் நுண்காற்றறை அழற்சி.

Woodworker's lung : மரவேலையாளரின் நுரையீரல் : சீமை ஆலம், தேவதாரு, சீமைநூக்கு மரத்தூசியை உள்ளிழுப்பதால்

ஏற்படும் வெளி ஒவ்வாமை யால் நுண்காற்றறை அழற்சி.

woody legs : மரக்கால்கள் : ஆளானவர்களில் வைட்டமின் குறையால், தொடைகளிலும் கால்களிலும் ஆழ்திசுக்களில் இரத்தக்கசிவு ஏற்பட்டு அவை இறுகித் தடித்திருத்தல்.

word blindness : சொற் குருடு : பின்(பெரு) மூளைத் தமனி வழங்கும் பகுதியில் (குருதிக் குறை) தசையழிவு கட்டி அல்லது இரத்த ஒழுக்க காரணமாக எழுதப்பட்ட சொற்களைப் புரிந்து கொள்ள முடியாமை. பார்வைப் பேச்சிழப்பு (சொற் குருடு) வாசிக்க இயலாமை.

word deafness : சொற் செவிடு: சீழ்க்கட்டி, புற்றுக்கட்டி அல்லது குருதிக் குறைவு திகவழிவு மேல் பொட்டு மூளை மடிப்பை பாதித்ததால் ஏற்படும், செவிப்புலனுணர்வு பாதிப்பு, ஒரு வாக்கியத்தை திரும்பச் சொல்ல முடியாமை அல்லது, ஒரு வாசிப்பைக் கேட்டு எழுத முடியாமை, கேட்புப்பேச்சிழப்பு.

word salad : சொற் கலவை (முரணமூளைநோய்) : மனச்சிதைவு நோயில் போல் சொல் தொகுதி அல்லது சொற்கலவை

பொருத்த மில்லாமல் பயன் படுத்துவது.

work : வேலை : ஒரு தடையை அகற்றும் ஆற்றல், வாழ்க்கைத் தொழில், பணி.

workman's compensation : தொழிலாளர் இழப்பீடு : தொழிலக நோய்கள் அல்லது காயங்களால் பாதிக்கப்பட்ட, தொழிலாளர்கள் அல்லது அவர்களை சார்ந்திருப்போருக்கும் மருத்துவ கவனிப்பு, சம்பத் இழப்பீடு தரவகை செய்யும் ஒருவகை காப்பீடு.

work-up : விவரம் பெறுதல் : நோயின் நோயறிந்து, குணப்படுத்த ஒரு நோயாளி எல்லா பொருத்தமான செய்திகளையும் பெறும் செய்முறை.

World Health Organisation, WHO: உலக சுகாதார நலவாழ்வு நிறுவனம் : உலகிலுள்ள எல்லா மக்களும் உயிர்நிலை நல வாழ்வை அடைய வேண்டுமென்ற குறிக்கோள் கொண்ட, ஜெனிவாவில் தலைமையிடம் கொண்ட, ஐக்கிய நாடுகள் சபையின் அங்கமான ஒரு பன்னாட்டு நாடுகளுக்கிடையேயான நிறுவனம்.

worm : புழு : ஒரு நீண்ட, தட்டையான, உருண்ட அல்லது துண்டுகளுடைய, முதுகெலும்புப் பிராணி, குடற்புழு.

wormian bones : வோர்மியன் எலும்புகள் : டேனிஷ் நாட்டு ஒலாஸ் வோர்மியன் உடற்கூறிய லாளர் விவரித்த, மண்டையெலும்புத் தையல்களில் உள்ள சிறு ஒழுங்கற்ற எலும்புகள்.

worthlessness : மதிப்பில்லாத : பயனில்லாதவர் என்ற உணர்வுகள் கொண்டு, மிகத்தாழ்வு மனப்பான்மையின் ஒரு பகுதி.

wound : வெட்டுக்காயம்; காயம்: வெட்டு, கத்திக்குத்து போன்ற வற்றால் தோலில் அல்லது உள் திசுக்களில் ஏற்படும் காயம். வேதியியல் பொருள்கள் உராய்வு, வெப்பம், அழுத்தம், கதிர்கள் காரணமாகத் தோலில் உண்டாகும் காயங்களை இது உள்ளடக்கும்.

wound healing : காயம் ஆற்றுதல் : சீழ்வைத்த காயங்களை ஆற்றும் இயக்கம்.

Wright's stain : ரைட் சாயம் : அமெரிக்க நோய்க் கூறியலாளர் ஜேம்ஸ் ரைட் அறிமுகப்படுத்திய மலேரிய ஒட்டுண்ணிகள் மற்றும் இரத்த அணுக்களை கண்டறிய பயன்படும், இயோசின் மற்றும் மெதிலீன் நீலம் கொண்ட சாயம்.

wrinkle : தோல் சுருக்கம் : வயதின் காரணமாக ஏற்படுவதைப் போன்ற, மடிப்பு அல்லது

சுருக்கத் தால் மேற்பரப்பில் ஏற்படும், கோடு அல்லது கோட்டுக் குழிவு.

wrist : மணிக்கட்டு; கணுக்கை : முன்கை அசைவியக்கம் அரை நரம்பு சேதமடையும்போது மணிக்கட்டுத் தசை வாதம் உண்டாகும்.

W-plasty : சுருக்கச்சீரறுவை : இறுக்கத்தை மாற்றிடமமைத்து, நேரான தழும்புகளை சரி செய்ய சீரமைப்பு அறுவை.

writer's cramp : எழுத்தாளர் கை சுளுக்கு : நெடுநேரம் எழுதுவதால் பெருவிரல் மற்றும் ஆள்காட்டி விரல்தசைகளின் இசிப்புச் சுருக்கம்.

wry neck : கழுத்து சுளுக்கு; கோணல் கழுத்து : கழுத்தின் ஒரு அல்லது பல தசைகள் குறுக்க நிலையிலுள்ளதால் ஒரு குறிப்பிடத்தக்க நிலையில் கழுத்து இருத்தல். பாதிக்கப்பட்ட தோளை நோக்கி தலை வெளிப்பக்கம் சாய்ந்திருத்தல்.

X

X : எக்ஸ்(X) : அறியாத ஒரு அளவின் குறியீடு.

xanthelasma : இமை மஞ்சள் தழும்பு; மஞ்சள்விழி வெண்படலம்; மஞ்சள் தட்டு : கண்ணிமைகளில் தோன்றும் மஞ்சள் நிறம் உள்ள சிறிய வீக்கத் தழும்புகள்.

xanthemia : மஞ்சள் குருதி : 1. இரத்தத்தில் சிவப்பு நிறப் பொருளிருத்தல். 2. குருதியில் கெரட்டின் மிகை.

xanthine : சாந்தைன் : நுரையீரல், தசை, கணையம், சிறுநீர் யாக்கிப்பூரின். இதன் சில வழிப் பொருள்கள் சிறுநீர்க் கழிவைத் தூண்டக்கூடியவை. தசைத் திசுக்களை, குறிப்பாக இதயத் தசைத் திசுக்களை தூண்டிவிடும் இயல்புடையது.

xanthinuria : சிறுநீர் சாந்தைகள் குறைபாடு : சிறுநீரில் சாந்தைன் ஆக்சிடேஸ் என்ற இயக்குநீர் குறைவாக இருத்தல். இது மிக அரிதாகத் தோன்றும் ஒரு பரம்பரை நோய்.

xanthochromia : மஞ்சள் நிற மிப்பு : தோல் அல்லது மூளை தண்டுவட நீரின் மஞ்சள் நிறமாற்றம்.

xanthochromic : மஞ்சள் நிற : மூளை தண்டுவட நீர் மஞ்சள் நிறமாற்றம் பெற்றுள்ள.

xanthocyanopsia : மஞ்சள் நீலக் காட்சி : சிவப்பு, பச்சையை அறியாமல், மஞ்சள், நீலம் மட்டும் காணும் ஒருவகை நிறக்குருடு.

xanthocyte : மஞ்சள் நிற அணு : மஞ்சள் நிறமி கொண்ட உயிரணு.

xanthoderma : மஞ்சள்தோல் : தோல் மஞ்சள் நிறமாயிருத்தல்.

xanthoma : மஞ்சள் தோல்; மஞ்சள் திட்டு; கொழுப்புத் திரட்சி: தோலுக்கடியில் கொழுப்புப் பொருள் (கொழுப்பிணி) திரண்டிருத்தல். இதனால் மஞ்சள் நிறவேறாக்கம் ஏற்படுகிறது.

xanthomatosis : மஞ்சள் நிற மிகை : 1. இரத்தத்தில் கொலஸ்டிரால் மிகையுடன் கொழுப்புப் பொருட்களின் மாறுபட்ட வளர்சிதை மாற்றம் காரணமாக உள்ளூறுப்புகளில் மிக அதிக கொழுப்புகள் திரண்டிருத்தல். 2. பரவலான அல்லது பல நிலை மஞ்சள் நிறமிகை.

xanthopsia : மஞ்சள் காட்சி : எல்லாப் பொருட்களும் மஞ்சள் நிறமாகத் தோன்றும் இயல்பு மாறிய பார்வை.

xanthopsin : சாந்தோப்சின் : ரோடாப்சின் மேல் ஒளி படர்வதால் ஏற்படும் கருத்தசிவப்புப் பார்வை.

xanthopsis : மஞ்சள் திசுச் சீரழிவு: புற்று நோயில் சீரழிந்த திசுக்களின் மஞ்சள் நிறமாற்றம்.

xanthorrhoea : மஞ்சள் போக்கு: யோனிப்புழையிலிருந்து மஞ்சள் நிற வெளிப்பாடு.

xanthosarcoma : மஞ்சள் தசைப்புற்று : தசை நானுறையின் பேரணுக்கட்டி.

xanthosis : மஞ்சளாதல் : குருதிக் கெரோட்டின் மிகையில் காணும் தோலின் மஞ்சள் நிறமாற்றம்.

xanthurenic acid : சாந்தூரணிக் அமிலம் : பைரிடாக்ஸின் குறையில் சிறுநீரில் அதிக அளவில் தோன்றும் ஒரு டிப்டோஃபேனின் சிறுசிதை பொருள்.

xanthuria : மஞ்சள் சிறுநீர் : சிறுநீரில் சாந்தின் அதிக அளவில் வெளியாதல். சிறுநீரில் சாந்தின் மிகை.

X axis : எக்ஸ் அச்சு : கிடைக்கோடாக உள்ள எக்ஸ் அச்சு.

இந்த அச்சில் கிடைக்கோடும் நெடுக்கோடும் குறுக்கிடுகின்றன.

X body : எக்ஸ் உடலம் : லேங்கெர்ஹேன் அணுகுருணைத் திசுவில் பெருவிழுங்கணுவில் உள்ள உயிரணுக்கூழ்ம உட்பொருட்கள்.

X cells : எக்ஸ் உயிரணுக்கள் : விழித்திரையின் முக்கியமாக நடுவிலுள்ள நரம்பு முடிச்சணுக்கள். பெரிய பொருட்களைப் பார்க்க இவை தேவைப்படுகின்றன.

X chromatin : எக்ஸ் குரோமேட்டின் : உயிரணுப்பிளவின்போது உட்கருப் பொருட்கள் பாலணு குரோமோசம்கள்.

X chromosome : இனக்கீற்று எக்ஸ்குரோமோசம் : பெண்பாலின குணவியல்புகளைத் தீர்மானிக்கும் குரோமோசம் (நிறக்கீற்று).

X chromosome inactivation : இனக்கீற்றை எக்ஸ் (குரோமோசம்) செயலற்றதாக்கல் : வளர்கருவின் ஆரம்ப வளர்ச்சி நிலையில் இரண்டு பெண்பாலின எக்ஸ்குரோமோசம்களில் ஏதோ ஒன்றை செயலற்றதாக்கல்.

X disease : எக்ஸ் நோய் : அஃப்லாடாக்ஸிகோஸின் தயாரிக்கும் ஆஸ்பெர்ஜில்லஸ்

ஃப்ளேவஸ் பற்றிய நிலக் கடலையை உண்பதால் உண்டாகும். அஃப்லா டாக்ஸின் நச்சமைவு.

xenobiotic : உயிர் வேற்றுப் பொருள் : ஒரு உயிர்ப்பொருளுக்கு வேற்றாக உள்ள ஒரு செயல்படும் வேதிப்பொருள்.

xenodiagnosis : அயல்நோயறிதல் : நோயாளிக்கு தொற்றாத நோய்க்கடத்திகளைக் கொடுத்து, பூச்சிகள், உண்ணிகள் அல்லது நோய்க்கடத்திகளால் உண்டாகும். நோய்களை உயிரியல் முறையில் கண்டறிய தொற்று உள்ளதா என அவைகளை பரிசோதித்தல்.

xenogeneic : வேற்றின் திக :
1. வேற்றினத் திக தொடர்பான.
2. உறுப்பு மாற்று அறுவையில் பயன்படும், வேற்றின நபர்களிடமிருந்து பெறும் திகக்கள்.

xenogenesis : வேற்றினப்பிறப்பு:
1. பெற்றவரிடமிருந்து வேறுபட்ட வழிமரபுப் பிறப்புகள்.
2. வேறு குணப்பிறப்பு.

xenogenic : அயற்பிறப்புசார் : உயிரினத்துக்குள்ளே செலுத்தப்பட்ட அயற்பொருளில் இருந்து அல்லது உயிரினத்துக்கே வெளியே உருவாகும்.

xenogenous : அயற்பொருள் சார்ந்த : அயற்பொருள் உண்டாக்கிய.

xenology : வேற்றியல் : ஒட்டுண்ணிகள் மற்றும் அவற்றின் ஏற்பாளர்களைப் பற்றிய அறிவியல்.

xnomenia : மாதவிடாய்கோளாறு: மாதவிடாய் நின்று போவதால் ஏற்படும் குருதிக் கசிவால் உண்டாகும் கோளாறு.

xenon : செனோன் : ஓர் அரிதான வேதியியலில் மந்தமான, எடை மிகுந்த வாயுத் தனிமம். இது பொதுவான உணர்ச்சியின் மையை உண்டாக்கக்கூடியது.

xenoparasite : அயல்ஒட்டுண்ணி: வலுவிழந்த நபர்களில் மட்டும் ஒட்டுண்ணியாக வாழும் உயிரினம்.

xenophobia : அயல்வெறுப்பு : அயல்வழக்கங்கள் மற்றும் அயலார் பற்றி அறிவுக் கொள்வாத பயம்.

xenophonia : வேற்றுக்குரல் : குரலின் தன்மை மாற்றம்.

xenophthalmia : அயல்பொருள் கண்நோய் : கண்ணில் அயல்பொருள் இருப்பதால் உண்டாகும் அழற்சி.

Xenopsylla : செனோப்சில்லா: எலிகளிடமிருந்து மனிதனுக்கு பிளேக் கிருமியை பரப்பும் தெள்ளுப்பூச்சியில் ஒரு இனம். பொது உதாரணம், எலித்

தெள்ளுப் பூச்சியான செனோப்சில்லா சியோ(ப்)பிஸ் ஆகும்.

xenopsylla : எலியுண்ணி : பிளேக் நோயைப் பரப்பும் கொடிய தெள்ளுப் பூச்சி வகை.

xenorexia : அயல்பொருள்பசி : இயல்புமாறிய பசியால் வெளிப் பொருட்களை அடிக்கடி விழுங்குதல்.

xenotransplantation (xeno graft) : விலங்கு உறுப்புமாற்று அறுவை : மனிதருக்கான உறுப்பு மாற்று அறுவை மருத்துவத்தில் விலங்கு உறுப்புகளைப் பயன்படுத்துதல்.

xenotropic : அயல்வளர்ச்சி : ஒரு பிராணி இனத்தின் உயிரணுக்களில் காணப்படும் வைரஸ் வேறொரு இனப்பிராணியின் உயிரணுக்களைத் தொற்றும் போது மட்டும், பெருக முடிகிறது.

xerasia : உலர்மயிர் : இயல்புக்கு மாறாக உலர்ந்து, உடையக் கூடிய மயிர்நிலை கொண்ட மயிர் வியாதி.

xero : கிஸேரோ : உலர்நிலை தொடர்பான கூடும் (ஆங்கில) வார்த்தை.

xerocyte : அயலணு : இரத்தச் சிவப்பணுவின் சவ்வில் உள்ள

குறையால் பொட்டாசியம் மற்றும் தண்ணீர் இழப்பை அனுமதிப்பதால் உயிரணுக்களை நீரிழக்கச் செய்து பாதி இருண்டும் பாதி வெளுத்தும் காணச் செய்கிறது.

xeroderma (xerodermia) : தோல் உலர்வு; வரட்டுத் தோல் : தோல் உலர்ந்து போகும் நோய்.

xerogram : உலர்பதிவுப்படம் : உலர்பதிவால் உண்டாகும் உருவம்.

xerography : உலர்வரைபதிவு : 1. காகிதத்தில் உருவைப் பெறும் கதிர்ப்படமுறை. 2. உலர்கதிர்ப்படப்பதிவு.

xeroma : உலர்கட்டி : 1. இயல்புக்கு மாறாக உலர்ந்த இமை இணைப் படலம். 2. உலர்கண்.

xeromammography : உலர்மார்பக வரைபதிவு : படத்தாளில்லாமல் காகிதத்தில் மார்பகத்தின் மென் திசுக் கட்டமைப்பின் இறுதி உருவத்தை உண்டாக்கும், ஒளிக்கடத்தியைக் கொண்டு ஒரு மாற்று கதிர்ப்படமுறை.

xeromenia : மாதவிடாய் கோளாறு; உலர் மாதப்போக்கு : மாதவிடாய் நின்ற பின்னரும் இரத்தக் கசிவு இன்றி மற்ற குறிகள் மட்டும் நிகழும்.

xerophthalmia (xerosis) : கண்ணழற்சி; வரட்டுக்கண் : நீர்க்கசிவற்ற கண்ணழற்சி நோய். இது வைட்டமின்-ஏ உயிர்ச் சத்துக் குறைபாட்டினால் உண்டாகிறது. இது கண் குருடாவதற்கு வழிவகுக்கும்.

xeroradiography : உலர்கதிர்ப்படப்பதிவு : ஒரு உலர் ஒளிமின் செய்முறையில் கதிரிப்பட உருப்பதிவு செய்தல். இதில் செலெனியம் போன்ற முழுமையற்ற கடத்தி பூசப்பட்ட உலோகத் தகடுகள் மற்றும், படத்தை வெளிப்படுத்த நீர்ம வேதிப் பொருளைப் பயன்படுத்தாமல் உலர்பொடியைப் பயன்படுத்துதல்.

xerotic : உலர்ந்த; உலர்; உலர்நிலை; உலர் பளிங்கு ஒளிப்படல அழற்சி : உலர் இமையிணைப்படலத்திலிருந்து உண்டாகும் விழி பளிங்குப் ஒளிப்படல அழற்சி.

xerostomia (xerostoma) : வாய் உலர்வு; வாய் வறட்சி; வரள் வாய்: உமிழ்நீர்க் கசிவின்றி வாய் உலரும் நோய்.

xerotes : உடல் உலர்வு : நீரின்றி உடல் உலர்ந்து போதல்.

xerotocia : உலர்பிரசவம் : பனிக் குடநீர் அளவு குறைந்ததால் உலர்பிரசவம்.

xerotomography : உலர்உள்தளப்பதிவு : உலர்கதிர்ப்படமுறை மூலம் உருவங்களைப் பதிவு செய்யும் உள்தளப் பதிவு.

xiphocostal : வாளுரு விலா எலும்பு சார்ந்த : (மார்பெலும்புக் கீழ் துருத்தம் மற்றும் விலா எலும்புகளைக் குறிக்கும்).

xiphodynia : வாள்முனைவலி : மார்பெலும்புக் கீழ்முளையில் வலி.

xiphoid (xiphisternum) : மார்பெலும்பின் கீழ்க்கோடி.

xiphopagus : வாள்துருத்த இணை இரட்டையர் : மார்பெலும்பின் கீழ்(முளை)த் துருத்தத்தில் ஒட்டியிணைந்து உள்ள சமச்சீர் இரட்டையர்.

X linkage : பாலினத் தொடர்பு : எக்ஸ் நிறப்புரிகளின் மேல் ஏந்திச் செல்லப்படும் மாறிய மரபணுக்களால் தீர்மானிக்கப்படும் கோளாறுகள்.

X-linked : எக்ஸ் தொடர்பு கொண்ட : பாலினத் தொடர்பு முறையில் மரபணுக்கள் எக்ஸ் நிறப்புரி இனக்கீற்றுக்களில் ஏந்திச் சென்று கொண்டு செல்லல். பாதிக்கப்படும் நபர்கள் ஆண்களாவர்.

X radiation : எக்ஸ் கதிர் வீச்சு : எக்ஸ் கதிர்களுக்கு உட்படுதல் அல்லது எக்ஸ் கதிர்கள் கொண்டு மருத்துவம்.

x-ray : ஊடுகதிர் (எக்ஸ்-கதிர்) : காமா கதிர்கள் போன்று மிகவும் ஊடுருவும் திறன் கொண்ட கதிர். இது அணுக்கருவிலிருந்து வருவது இல்லை. மாறாக அதைச் சுற்றியமைந்த எலெக்ட்ரான்களிலிருந்து வருகிறது. எலெக்ட்ரான் தாக்குதல் மூலம் இது உண்டாகிறது. இக்கதிர் பெரும்பாலான பொருட்களை ஊடுருவிச் செல்கிறது. இதன் மூலம் எலும்புகளின் உள் உறுப்புகளின் நிழல்களைப் பார்க்கவும், படம்பிடிக்கவும் முடியும்.

x-ray examination : ஊடுகதிர்ச் சோதனை : ஊடுகதிர் (எக்ஸ்ரே) மூலம் கூராய்வு செய்தல்.

x-ray photograph : ஊடுகதிர் ஒளிப்படம் : எலும்பு முதலிய வற்றை ஊடுகதிர் (எக்ஸ்ரே) மூலம் ஒளிப்படம் எடுத்தல்.

x-rays short wavelength : ஊடுகதிர்ச் சிற்றலை நீளம் : மின்னியல் கருவியினால் உண்டாக்கப்படும் மின்காந்த ஊடகத்தின் ஊடுருவும் கதிர்கள். பொதுவாக இது ஊடுகதிர்ப் படங்களைக் குறிக்கிறது.

X wave : எக்ஸ் அலை : இதயக் கீழறை சுருக்கத்தின் போது மூவிதழ் வால்வு கீழ் இடம் மாறுவதாலும் மேலறை விரி

வடைவதாலும் சுழுத்துச் சிரை அழுத்த அலை கீழிறங்குதல்.

xylylene : சைலீன் : எளிதில் தீப்பற்றக்கூடிய தெளிவான திரவம் பென்சீனைப்போன்றது. பேன் நோய்க்குக் களிம்பு மருந்தாகப் பயன்படுகிறது.

xylocaine : சைலோக்கேயின் : உறுப்பெல்லை உணர்வு நீக்கும் லிக்னோக்கேயின் என்ற மருந்தின் வணிகப் பெயர்.

xylo : ஸைலோ : மரம் தொடர்பான கூடும் ஆங்கிலச் சொல்.

xylool : சைலோல் : பேன் நோய்க்குப் பயன்படும் சைலின் என்ற களிம்பு மருந்தின் வணிகப் பெயர்.

xylometazoline : சைலோமெட்டாசோலின் : மூக்குக் குருதி நாள இறுக்க மருந்து. விரைவாகக் குணமளிக்கும்; ஆனால் குறுகிய காலமே வினை புரிகிறது. அடிக்கடிப் பயன்படுத்துவதால் மூக்கடைப்பு உண்டாகும்.

xylose : சைலோஸ் : மரச்சர்க்கரை.

xylose test : சைலோஸ் சோதனை : உள்ளீர்ப்புக் கேடான நோயைக் கண்டறிவதற்கான சோதனை. இதில், சைலோஸ் வாய்வழி கொடுக்கப்பட்டு, அது சிறுநீரில் வெளியேறும்

அளவு அளவிடப்படுகிறது. சிறுநீரில் சைலோஸ் வெளியேறும் அளவு 25 விழுக்காட்டிற்குக் குறைவாக இருக்குமானால், உள்ளீர்ப்புக் கேடு இருக்கிறது என அறியப்படுகிறது.

xylosuria : கிளைலோஸ் சிறுநீர் : சிறுநீரில் கிளைலோஸ் காணப்படுதல்.

xylotherapy : மரமருத்துவம் : உடலில் சில மரங்களைப் பயன்படுத்தி மருத்துவம் செய்தல்.

xylotox : சைலோடாக்ஸ் : உறுப்பெல்லை உணர்வு நீக்குப்

லிக்னோக்கேயன் என்ற மருந்தின் வணிகப் பெயர்.

xyrospasm : கத்திச்சரிப்பு : நாவில்தர்களில் காணப்படும் கைகள் விரல்களை பாதிக்கும் தொழில் தொடர்பான சரிப்பு.

xysma : சவ்வுத்துணுக்கு : மலப்பொருளில் காணப்படும் சவ்வுத்துணுக்குகள்.

xyster : என்பராவி : எலும்புகரண்டும் கருவி. எலும்புகளை சுரண்டப் பயன்படுத்தப்படும் ஒரு அறுவை மருத்துவரின் சுரம் போன்ற கருவி.

Y

yam : வள்ளிக்கிழங்கு : உணவாகப் பயன்படுத்தப்படும் மாவுப் பொருள்கொண்ட கிழங்கின் வேர்.

Yankauer's speculum : யான்காவெர் விரிகருவி : கொடையின் மூக்கை ஒட்டிய பகுதியை பரிசோதிக்கப் பயன்படுத்தப்படும் விரி அகற்சிக் கருவி (உடற்குழி நோக்கி).

yawn : கொட்டாவி : வாயை தன் விருப்பமின்றி திறந்து, நீண்ட ஆழ்ந்த காற்றை உள்ளிழுப்பதோடு உடலையும் நெளிப்பது, களைப்பின் அறிகுறியாகக் கருதப்படுகிறது.

yawning : கொட்டாவிவிடுதல் : வாய் அகலத்திறந்து ஆழ்ந்து காற்று உள்ளிழுத்தல்.

yaws : யாஸ் நோய்; தொற்றுத் தோல்நோய் : வெப்ப மண்டலங்களில் காணப்படும் கிரந்தி நோய் போன்ற ஒரு தொற்றுத் தோல் நோய். மேகக் கிரந்தி நோய்ச் சோதனை (வாசர்மன் சோதனை) மூலம் இது கண்டு அறியப்படுகிறது.

Y-axis : ஓய் அச்சு; நெடுக்கு அச்சு: நெடுக்கு அச்சினை

ஒட்டி கிடையச்சு தூரத்தை அளப்பது அல்லது நெடுக்கு அச்சு தூரத்தை அளப்பது.

Y body : ஓய் உடலம் : பாலின வகையில் ஆண் அணுக்களான, வாய் சீதச்சவ்வு, இழை அணு மூலங்கள், விந்தணுக்கள், பனிக் குட அணுக்கள் ஆகியவற்றின் உட்கருக்களின் மாற்றுப் படி நிலை. இடைப்படி நிலைகள் ஒளிரும் சாயமேற்கும் போது காணப்படும் ஓய்நிறப் பிரியை ஒத்த ஒரு உருள்திரள்.

Y cartilage : ஓய் குருத்தெலும்பு: நெகிழ் நாரிய உள்ளிடப் பொருளிலுள்ள நெகிழ் இழைளகள் கொண்ட மிகவும் நெகிழ்வுத் தன்மையுடைய குருத்தெலும்பு.

Y cell : ஓய் உயிரணு : விழித்திரையின் வெளிப்பகுதியில் காணப்படும் நரம்பு முடிச்சணு.

Y chromosome : ஓய் இனக்கீற்று மனிதரில் ஆண் தன்மைகளை உண்டாக்கும் மரபணுக்களை ஏந்தியுள்ள பாலினக் கீற்று.

Y descent : ஓய் இறக்கம் : இதய மேலறை காலியாகி வலது கீழறை நிரம்பும் சமயத்தில்

தோன்றும் கழுத்துச் சிரைத் துடிப்பில் எதிர்மறை அலை. அது இரண்டாவது இதய ஒலியைத் தொடர்ந்துவருகிறது:

yeast : நொதி(நுரைமம்) : நுரைத் தல் உண்டாக்கும் ஓரணு வுடைய பூஞ்சணம். இது வைட்டமின்-'பி' தொகுதி நிறைந்தது.

yelk : மஞ்சட்கரு : முட்டையின் மஞ்சள் கரு yolk எனும் சொல்லுக்குப் பதிலி.

Yellow Artificial Chromosome (YAC) : மஞ்சள் செயற்கை இனக் கீற்று (ஒய்ஏசி) : டிஎன்ஏயின் பெருந்துணுக்குகளைப் போன்ற உருப்பிறப்பை அனுமதிக்கும் பாலினமல்லாப் பிறப்புக் கடத்தி.

yellow atrophy : மஞ்சள் நலிவு : கர்ப்பகால கடைசி மாதங்களில் அடிக்கடி காணப்படும் கல்லீரல் குறுக்கம். ஆபத்தான வருவிளைவைக் குறிக்கிறது.

yello beeswax : மஞ்சள் தேன் மழுகு : தேனிக்களின் தேன் கூட்டிலிருந்து கிடைக்கும், தூய்மைப்படுத்தப்பட்டமெழுகு.

yellow blood : மஞ்சள் இரத்தம் : இரத்தச் சிவப்பணுக்கள் திரள் கொண்ட ஒரு தொகுதி பால் மஞ்சள் வெண்மை நிறம் கொண்டது. அது நோய்க்

கிருமிகள் தொற்றியுள்ளதை காண்பிப்பதால் பயன்படுத்தக் கூடியது.

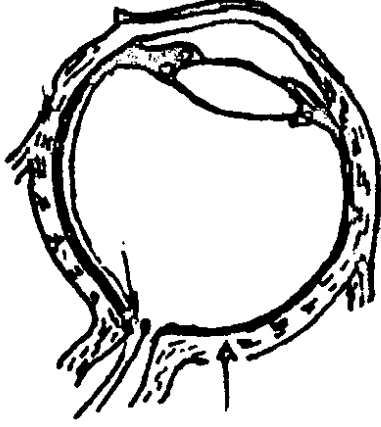
yellow cartilage : மஞ்சள் குருத் தெலும்பு : மேற்பொதிவுறையான மஞ்சள் நிறச் சுருங்கி விரியும் குருத்தெலும்பு.

yellow fever (yellow jack) : மஞ்சள் காய்ச்சல் : மஞ்சட் காமாலையும் கருநிற வாந்தியுமுடைய மஞ்சள் காய்ச்சல் நோய் ஒருவகைக்கொசுவால் பரவும் வைரஸ் நோய். இதன் விளைவாக, சிறு நீரகங்களும் நுரையீரலும் வயிறும் வீக்கமடையும்; தோல் மஞ்சள் நிறமாகும் கருநிறத்தில் வாந்தியெடுக்கும் மஞ்சள் காமாலையும் ஈரல் அழற்சியும் ஏற்படும்.

Yellow fever vaccine : மஞ்சள் காய்ச்சல் தடுப்பு மருந்து : கோழிக்குஞ்சு முதிராக் கருவில் வளர்க்கப்பட்ட உயிருள்ள வீரியமிழக்கப்பட்ட மஞ்சள் காய்ச்சல் வைரஸிலிருந்து தயாரிக்கப்பட்ட தடுப்புமருந்து. மஞ்சள் காய்ச்சல் நோய்க்கெதிரான காப்புக்குப் பயன்படுத்தப்படுகிறது.

yellow-gum : குழந்தை மஞ்சட் காமாலை.

yellow spot : மஞ்சள் புள்ளி : மஞ்சள் பொட்டு; கண் விழிப்



மஞ்சள் புள்ளி

புறத்திரைக் கூர்நோக்கிடப் புள்ளி.

yellows : மஞ்சட்காமாலை.

Y fork : ஓய் கவடு : இரண்டாகப் பெருகும் டிஎன்ஏ மூலக்கூறில் உள்ள ஓய்வடிவப் பகுதி.

yellow marrow : மஞ்சள் மச்சை: எலும்புகளின் தண்டுப் பகுதியிலுள்ள நடுக்குழிவை நிரப்பி உள்ள பொருள்.

yellow nail syndrome : மஞ்சள் நக இணை நோயியம் : தடித்து மஞ்சள் நடுத்தகடுவுடன் சேர்ந்து, கைகள், காலடிகள், கணுக்கால் கள் முகத்தில் நிணநீர் வீக்கம் நாட்பட்ட நிலையும் சேர்ந்து உள்ள உடல் நோய்த் தொகுதி. அதனோடு

சேர்ந்து நுரையீர லுறை நீர்க்கோப்பு, நாட்பட்ட நுரையீரல் தொற்றுகள். மூச்சுப் பிரிகுழாய் வீக்கம்.

yellow ointment : மஞ்சள் களிம்பு : மஞ்சள் மெழுகும், பெட்ரோலிய இழுதும் கொண்ட களிம்பு.

yellow vision : மஞ்சள் பார்வை; மஞ்சள் காட்சி : மஞ்சள் நிற மாகத் தோன்றும் நிலை.

Yersinia : எர்சினியா : அலெக்ஸாண்டர் பெயர் கொண்ட, என்டிரோ பேக்டீரியாக்கள் குடும்பத்தைச் சேர்ந்த, இயக்கமில்லா, உறைபெறா, நீள்வட்ட அல்லது கோல்வடிவ இருமுனை கிராம் சாயமேற்கா நுண் கிருமியினம்.

Yersin's serum : எர்சின் குருதி நீர் : ஸ்விஸ் நாட்டு நுண்ணுயிரியலாளர் அலெக்ஸாண்டர் எர்சின் பெயர் கொண்ட பிளேக் நோய்க்கெதிரான குருதிநீர்.

Y fracture : ஓய்முறிவு : ஓய் வடிவ கண்டிடை முறிவு.

Y ligament : ஓய்பிணையம் : இடுப்பு மூட்டின் மேல் மற்றும் முன் பகுதியை மூடியுள்ள, ஓய் வடிவப் பட்டையான அமைப்பு.

Y-linked : ஓய்-தொடர்பான : ஓய் குரோமோசம்கள் ஏந்திச் செல்

லும் மரபணுக்கள் அல்லது அவை கடத்தும் நிலைகள் அல்லது குணநலன்களை குறிக்கும்.

yoke : பிணைப்பு : 1. இணைக்கும் அமைப்பு. 2. இரண்டு அமைப்புகளை இணைக்கும் பள்ளம் அல்லது மேடு.

Yokohama asthma : யோக்கஹாமா ஆஸ்த்மா : டோக்கியோவின் துறைமுக நகரமான யோக்கஹாமாவில் நிலவும் மூடுபனியால் தூண்டப்படும் ஆஸ்துமா நிலை.

yolk : மஞ்சள் கரு : முட்டையில் உள்ள மஞ்சள் கரு.

yolk sac (yolk bag) : மஞ்சள் கரு : முட்டை மஞ்சள் கருப் பொதிவு இழைப். பை.

yomesan : யோமெசான் : முதிர்ச்சியடைந்த நாடாப்புழுவை வெளியேற்றும் நிக்லோசாமைடு என்னும் மருந்தின் வணிகப் பெயர்.

Young-Helmoltz theory : யங்-ஹெல்ம்போல்ட்ஸ் கொள்கை : பார்வை பற்றிய விதி. நிறம் கொண்ட வெளிச்சம், வெவ்வேறு அளவுள்ள சிவப்பு, பச்சை, ஊதா நிறங்களுக்கு ஈடான மூன்று வகை கூம்புகளைத் தூண்டுகிறது.

Yoon's rings : யூன் வளையங்கள் வயிற்று உள் நோக்கிக் கருத்

தடைமுறையில் கருப்பைக் குழாய்களை அடைக்கும் வளையங்கள்.

Yorke-Bridges test : பிணைப்புகள்-பாலங்கள் சோதனை : அறிவுக்கூர்மையை சோதிக்கப் பயன்படும் பின்னெட் சோதனையில் மாற்றியமைத்து நன்கு அமைத்த வடிவம்.

Young's operation : யங் அறுவை முறை : பால்டிமோர் சிறுநீர் அறுவை மருத்துவர் ஹியூக்யங் விவரித்த பகுதி புராஸ்டேர் அறுவை நீக்கம்.

Young's rule : யங் விதி : ஆங்கில மருத்துவர் தாமஸ் யங் உருவாக்கிய விதி. ஒரு குழந்தைக்கு தர அறிவுறுத்தப்படும் மருந்தின் அளவை கணக்கிடுவதற்கானது. பெரியவர்களுக்கான மருந்தளவை, வயது ஆண் பெண்ணால் பெருக்கி வரும் குழந்தையின் வயதுடன் பன்னிரண்டின் எண்ணை கூட்டுத் தொகையால் வகுத்தால் சிடைப்பது.

Young's syndrome : யங் நோயியம் : ஆண்களில் விரிவடைந்த நுண் மூச்சுப் பிரிசுழல்களுடன் சேர்ந்து, சுரப்புகள் கட்டியானதால் விரைமேவியில் அவை பாய்வதற்குத் தடையேற்பட்டதால் குறைந்த எண்ணிக்கை விந்தணுக்கள் உள்ள நிலை. எலும்புக் காற்றில் நுரையீரல்

களின் மீள் தொற்றுக் கள் மற்றும் விந்தணு விலாநிலை தோன்று கிறது. இழை மயிரியக்கங்கள் இயல்பாக உள்ளன.

youth : இளமை (காலம்) : குழந் தைப் பருவத்துக்கும் முதிர்ச்சி யடைந்த ஆள் நிலைக்கும் இடையிலுள்ள காலம்.

Yo-yo effect : யோ-யோ விளைவு: பெருசிறுநீர்க்குழல் அடைப்பினால் அலைவுச் சுருக்கம் பாதிக்கப்பட்டதால், விரிவடைந்த துண்டுப் பகுதியின் அடிப்பகுதியை அடைந்த நிறப் பொருள் பெரும்பகுதி சுழற்சி முறையில் மேல் சிறுநீர்க் குழலுக்குப் பின் நேறுவதோடு ஒரு சிறு பகுதி, சிறுநீர்ப்பைக் குள் செல்கிறது.

Yo-yo liver : யோ-யோ கல்லீரல்: ஒரு வளர்சிதை மாற்ற விளை பொருள் இடையிடையே சேமிக்கப்படுவதால் கல்லீரலின் அளவு திடீரென பெரிதாவதும் சிறிதாவதற்குக் காரணமான கார்னிட்டின் குறைநிலை.

Y-plasty : ஓய் சீரணுவை : தழும் புச் சுருக்கங்களைக் குறைக்க

ஓய் வடிவக் கீறலைப் பயன் படுத்துதல்.

Y-protein : ஓய்-புரதம் : கல்லீரல் புரதம் இணைபடாத பிலிருபி னுடன் கல்லீரல் திசுக்களில் சுட்டுப்படும் லிகாண்டின்.

Y-set : ஓய்-செட் : இரண்டு தனி யான பிளாஸ்டிக் குழல்கள் இரண்டு நீர்மபாட்டில்களைச் சேர்வதோடு, மூன்று அழுக்கிகளும் கொண்ட, ஒரு இணைப்பு சொட்டுக்குழல்களோடு இணைக்கப்பட்டுள்ள, ஒரு முதன்மை சிரையூடு தொடர்பு வழியாக, சிரையூடு நீர்மங் களைச் செலுத்தப் பயன்படும், ஒரு பிளாஸ்டிக் அமைப்பு.

yttrium-90(⁹⁰y) : ஓய்ட்ரியம்-90 : கதிரியக்கப் பொருள்களால் உமிழப்படும் "பீட்டாதுகள்கள்" எனப்படும் எதிர்மின்மங்களை உமிழும் பொருள். 64h அளவு அரைவாழ்வுடையது. மார்பகப் புற்றின்போது இது எலும்பு மெழுகில் பொருத்தப்படுகிறது.

Yuppie flu : யுப்பீ ஃப்ளூகாய்ச்சல்: உடலை நலிவடையச் செய்யும் மன அழுத்தம் தொடர்பான வைரஸ் நோய்.

Z

zactirin : ஸாக்டிரின் : எத்தோ ஹெப்டாசின் என்ற மருந்தின் வணிகப் பெயர்.

zafirlukast : ஸஃபிர்லுகாஸ்ட் : மிதமான, நடுத்தரமான ஆஸ்துமா சிகிச்சைக்குப் பயன்படுத்தப்படும், குறைவான நேரம் செயல்படும் வாய்வழி கொடுக்கப்படும் லுயூக்கோடிரைன் எதிர்ப்பி.

zalcitabine : ஸால்சிடாபைன் : மனித எதிர்ப்பு சக்தி குறைவைரஸிலுள்ள ரிவர்ஸ் டிரான்ஸ்கிரிப்டேஸ் என்னும் நொதியைக் கட்டுவதற்கான, டைடியாக்ஸி நொதியைக் கட்டுவதற்கான, டைடியாக்ஸிசிஸ்டிடின் எனும் நியூக்ளியோசைடு கட்டுப்படுத்தி.

zangal : ஸங்கால் : முறையாக உள்வரியிடப்படாத தாமிரசமையல் பாத்திரங்களின் மேல்காய் அமிலங்களின் செயலால் உண்டாகும் தாமிரச அசெட்டேட்.

Zang's space : ஸே(ங்)னக் வெளி: ஜெர்மன் அறுவை மருத்துவர்கிறிஸ்டோஃப்ஃசேங் விவரித்த, காரையெலும்புமேல் பள்ளத்தில் ஸ்டெர்னோமேஸ்

டாயிடு தசையின் இருகீழ் தசைநார்களுக்கிடையேயுள்ள இடைவெளி.

zantac : ஸான்டாக் : ரனிடிடின் என்ற மருந்தின் வணிகப் பெயர்.

zaranthan : ஸாரன்தன் : மார்பகம் இறுகுதல்.

zarontin : ஸாரோன்டின் : இலேசான காக்காய் வலிப்புக்கு எதிராகப் பயன்படுத்தப்படும் எத்தோச்சிமைடு என்ற மருந்தின் வணிகப் பெயர்.

zastat : ஸாஸ்டாட் : நேரடி ஆக்சிஜன் இல்லாமல வாழ்கிற பாக்டீரிய நோய்க் கிருமிகளுக்கு எதிராகப் பயன்படுத்தப்படும் மெட்ரோனிடாசோல் என்ற மருந்தின் வணிகப் பெயர். இது நுண்ணுயிர் எதிர்ப்பு மருந்து.

Zaufal's sign : ஸாஃபால்சுறி : ப்ராக் நகர, நாசியியலார் எமானுவெல்(2)ஸாஃபல், பெயர் கொண்ட சேண வடிவ மூக்கு.

Z-axis : இஸட் அச்சு : இஸட்டின் மதிப்பை அளப்பது இந்த அச்சு ஊடேதான். இதில் எக்ஸ் மற்றும் ஒய்யின் மதிப்பு (ஸைஃபர்) பூஜ்யம்.

Z band : இசட்-பட்டை : வரியிட்ட தசையிழையின் ஊடாக குறுக்காக செல்லும் மெல்லிய இருண்ட பட்டை.

Z-deformity : இஸட் உருக்குறை : ருமட்டாய்டு மூட்டழற்சியில் மணிக்கட்டு வெளிப்பக்கம் விலகியும் விரல்கள் உள்பக்கம் விலகியுள்ள நிலை (தடை தாண்டுவோர் ஊர்தியிலும் நடந்தும் செல்வோர்) பெரு விரல். அடிக்கடி அண்மைய விரலெலும்புகள் உள்ளங்கைப்பக்கம் நழுவல்.

zebra body : ஸீ(உ)ப்ரா உடலம் : சில லைசோசோமல் சேமிப்பு நோய்களில் காணப்படும், அகன்ற குறுக்காகக் குவிந்த மையலினாய்டு படலங்களைக் கொண்ட லைசோசோம்.

zebra pattern : வரிக்குதிரை பாங்கு : மயிர்தண்டில் கந்தக அளவு குறைந்திருப்பதால், டிரிக்கோஸ்கைனிஸ் வியாதியை, முனைப்படு ஒளியுருப்பெருக்கியில் பார்க்கும்போது, தோன்றும் மாறிமாறி வெளுத்த இருண்ட பட்டைகள் கொண்ட மயிர்த் தண்டு.

zeiosis : ஸியோசிஸ் : உட்கரு உருக்குலைவதோடு மைட்டோகாண்ட்ரியா வீக்கமாக வெளிப்படும். நிண அணுவாலான உயிரணு அழிப்பு வகை.

Zeis glands : ஸீய்ஸ் சுரப்பிகள் : ஜெர்மன் கண் மருத்துவர் எட்வார்டு சீய்ஸ் விவரித்த, இமை ஓரத்திலுள்ள நெய்மச்சுரப்பிகள்.

zeism : ஸீயிஸம் : பெல்லாக்ரா எனும் நோயை குறிக்கிறது. சோளம் மிக அதிகம் சாப்பிடுவதால் ஏற்படும் நிலை.

Zeitgeber : ஸீய்ட்ஜீபெர் : காலம் காட்டி, சூழலில் பருவமுறையிலான ஒரு காரணி. ஒரு 24 மணி நேரசுழற்சியில் உள்பகற் பொழுது ஒழுங்குடன் ஒத்தமைவது.

Zellballen : ஸெல்பாலென் : பக்க நரம்புமுடிச்சுக் கட்டியில் காணப்படும், மென்மையான குருதிநாள நிறைத்திகுவால் சூழப்பட்டுள்ள, வட்ட அல்லது பலகோண முதன்மை உயிரணுக்கள் ஒரே மாதிரி, வலை மாதிரி குவியல்களாய் இருப்பது.

Zellweger's syndrome : ஸெல் வேஜெர்க் நோயியம் : அமெரிக்க சூழந்தை மருத்துவர் ஹெச் ஸெல்வேஜர் விவரித்த பெரு மூளை கல்லீரல் சிறுநீரக நோயியம்.

Zenker's degeneration : ஸெங்க்கெர் சீர்கேடு : ஜெர்மன் நோய்க்குறியாளர் ஃப்ரெட்ரிக் ஸெ(2)ங்க்கெர் விவரித்த, குறிப்

பாக டைபாயிடு நோயில் காணப்படும் எலும்புத் தசைகளின் சீர்கேடு.

Zenker's fluid : ஸெங்க்கெர் திரவம் : ஜெர்மன் திசுவியலாளர் கோன்ராடு ஸெங்க்கெர் பெயர் கொண்ட, தண்ணீரும் மெர்க்குரிக் குளோரைடு, பொட்டாசியம் டைக்ரோமேட், கிளேசியல் அசெட்டிக் அமிலகம் கொண்ட ஒரு திசு நிலைப்படுத்தியை உட்கருவை காணப் பயன்படுத்துவது.

zeolite : ஸியோலைட் : இயற்கையாகக் கிடைக்கும் நாரிய சிலிக் கேட் கனிப்பொருளுக்கு ஆட்படுவதால் நுரையீரலுரை நடு அடுக்குக்கட்டி வளர்ச்சி.

zero : பூஜ்யம் : ஒன்றும் இல்லை சைஃபர் குறியீடு. வரைபடத்தில் நடநிலை உறுதிப்புள்ளி அதிலிருந்து ஒரு அளவு கோலின் எல்லா அளவை பிரிவுகளும் அளக்கப்படுகின்றன. ஒரு அளவுகோலின் இப்புள்ளியிலிருந்து அளவீடு துவங்கு கிறது. இந்த எண் உலகுக்களித்த குறிப்பிடத்தகுந்த கொடையாகும்.

zero fluid balance : பூஜ்யம் பாய்ம சமனீடு : உள்ளெடுக்கும் பாய்ம அளவும் வெளியேறும் பாய்ம அளவும் சமமாய் இருக்கும் நிலை.

zero order kinetics : பூஜ்ய அளவுவிசை இயக்கவியல் : மருந்து வெளியேற்றப்படும் அளவு, நேரத்துடன் நேரான அளவிலும், சிதைய மாற்றத்துக்குப் பொறுப்பான நொதியின் செறிவளவைப் பொறுத்து மாறுபட்டும், வினைப்படு பொருள் செறிவுக்கு சம்பந்த மில்லாமலும் உள்ளது.

Zero-End Expiratory Pressure ZEEP : முடிவு பூஜ்ய வெளிமூச்சு அழுத்தம் : மூச்சு வெளியேறும் இறுதியில் காற்று வெளியேறும் அளவுக்கு திரும்பும் அழுத்தம்.

zero population growth : பூஜ்ய மக்கள்தொகை வளர்ச்சி : ஒரு குறிப்பிட்ட கால அளவில் பிறப்புகளின் எண்ணிக்கையும் இறப்புகளின் எண்ணிக்கையும் சமமாக இருக்கும்போது மக்கள் தொகையளவு கூடுவது மில்லை, குறைவதுமில்லை.

zestocautery : கொதிப்புத்தீய்ப்பு: மிகவும் சூடான ஆவியை மருத்துவத்துக்கு பயன்படுத்த உதவும் கருவி.

zetacrit : ஸீட்டாக்ரிட் : ஹெமட் டாக்ரிட்டால் பாதிக்கப்படாத இரத்தச் செவ்வணு படிவு வீதத்தை தீர்மானிக்கும் முறை. ஸீட்டா படிவு வீதம், ஃபைப்ரினோஜன் மற்றும் காம்மா

குளோபுலின் பொறுத்தவரை நேரானது.

Ziegler's operation : ஸீக்ளெர் அறுவைமுறை : அமெரிக்க கண் மருத்துவர் ஸாமுவெல் ஸீக்ளெர் விவரித்த, ஒரு செயற்கை கண்மணியை உருவாக்க வீவடிவத்தில் விழிக் கரும்படலத்தை வெட்டுதல் முறை.

Ziehen's test : ஸீஹென்சோதனை : ஜெர்மன் நரம்பியலாளர் ஜெராக்க்ஸ் ஹென் விவரித்த மன நல இயக்க சோதனையில் மாறுபட்ட பொருள்களான பூனை, நாய் இடையே உள்ள வேறுபாட்டை விவரிக்க சொல்லும் சோதனை.

Ziemann's dots : ஸீமான் புள்ளிகள் : பிளாஸ்மோடியம் மலேரியா காய்ச்சலில் சில சமயம் சிவப்பணுப் படலத்தில் காணப்படும் சிறு இளஞ்சிவப்புப்புள்ளிகள்.

Zieve's syndrome : ஸீவ்நோயியம் : மிக அதிகமாக மது அருந்தும் நோயாளிகளில் நாட்பட்ட கல்லீரல் நோய் உண்டாகி, இரத்த அழிவால், வயிற்று வலியும், மஞ்சள் காமாலையும், குருதிக்கொழுப்பு மிகையும் உண்டாகின்றன.

ZIFT : ஸிஃப்ட் : ஒரு பெண்ணின் கருப்பைக் குழாயில் கருவுற்ற முட்டையை செயற்கையாக

வைப்பதன் மூலம், மகப்பேற்றின்மையை குணப்படுத்தும் முறை. (கருவுற்ற முட்டையை கருப்பைக்குழலுக்குள் செலுத்தல்).

zig-zag : வளைந்து வளைந்து : முதலில் ஒரு பக்கமும் அடுத்து மறுபக்கமும் கூரான திருப்பங்களை காண்பிக்கும் ஒரு கோடு நீளுதல்.

zileuton : ஸில்லியூட்டான் : மிதமான நடுத்தரமான நாட்பட்ட ஆஸ்துமாவில் பயன்படுத்தப்படும் ஒரு 5 லைப்போ ஆக்ஸினேஸ் தடுப்பி.

zinacef : ஸினாசெஃப் : பெனிசிலினை எதிர்க்கும் நுண்ணுயிரிகளுக்கு எதிராகப் பயன்படுத்தப்படும் செஃபுரோக்சிம் என்ற மருந்தின் வணிகப் பெயர்.

zinamide : ஸினாமைடு : காச நோயைக் குணப்படுத்தக் கொடுக்கப்படும் பைராசினாமைடு என்ற மருந்தின் வணிகப் பெயர்.

zinc : துத்துநாகம் : பல்வேறு செரிமானப் பொருள்களின் இன்றியமையாத பங்கு வகிக்கும் ஒரு தனிமம். புரத இணைப்பில் முக்கியப் பங்கு கொள்கிறது. ஆல்ககால், கருத்தடை மாத்திரைகள் ஆகியவற்றால் இது குறைகிறது. துத்தநாகக் குறைபாட்டினால், குருதிச் சோகை,

குள்ள உருவம், மண் திண்ணும் பழக்கம் உண்டாகிறது.

zingiber : இஞ்சி : இஞ்சிக் கிழங்கு செடியின் வேர்.

Zinn's ligament : ஸின்பிணையம் : ஜெர்மன் உடற்கூறியலாளர் ஜோஷன் ஸி(2)ன் பெயர் கொண்ட, கண்ணின் நேர்த்தசைகளை இணைக்கும் இணைப்புத் திசு.

zipper proglottid : ஸிப்பர் புரோ குளாட்டிடு : சேஃப்ரோனின் மற்றும் இந்திய மை செலுத்தப் படுவதன் மூலம், நாடாப் புழுவின் பாலுறுப்பு முதிர்ந்த பகுதியில் இருக்கும் 15-20 வெளிஜிப் போன்ற கிளைகளைக் காட்டுவது.

zirconium : ஸிர்கோனியம் : 40ஆம் எண்ணிலுள்ள அரிதான உலோகத் தனிமம். குறியீடு Zr.

z-lines : இஸட்கோடுகள் : இதயத்தசை இழைகளில் வரிகளை காண்பிக்கும் குறுக்குக்கோடுகள்.

zombie effect : ஸோம்பீ விளைவு: காரணமில்லா பார்(க்) கின் சன்வியாதியைப் போன்ற தன்மைகள் கொண்ட ஹேலோ பெரிடாலின் கூம்பு வெளித்தட விளைவுகளால் உண்டாகும் ஆளுமை மாற்றங்கள்.

zone : பட்டை வளையம்; புலம்; கை : கால்களைத் தாங்கும் எலும்புப்பட்டை வளையம்.

Zondek's syndrome : ஸான்டெக் நோயியம் : ஜெர்மனியில் பிறந்த இஸ்ரேல் மகப்பேறு மருத்துவர் பெர்ன் ஹார்ட் ஸான்டெக் விவரித்த நிலையில் பிரசவத்துக்குப் பிந்திய இரத்தப் போக்கு, மிகுமுலைப்பால் சுரப்பு, தைராயிடுமிகை ஆகியவை உள்ளன.

zonesthesia : பகுதி உணர்வு : வயிறு அல்லது இடுப்பைச் சுற்றி உணரப்படும், குறுக்குவது போன்ற வலியுணர்வு.

zonifugal : பகுதி நீங்கிய : ஒரு பகுதி, பிராந்தியத்திலிருந்து வெளிப்பக்கம் நகருதல்.

zoning phenomenon : பகுதி யாக்க காட்சிமுறை : மச்சை நாரிய நோயில் எலும்பு மச்சையில் இயல்பல்லா தட்டணுக்கள் அடுக்கப்பட்டிருத்தல் எலும்பாக்கத் தசையழற்சியில் எலும்புக் குருத்துகட்டி போன்ற வளர்ச்சி மூன்று நுண்ணோக்கியப் பகுதிகளாக உள்ளன.

zonipetal : பகுதிநெருங்கிய : ஒரு பகுதி அல்லது பிராந்தியத்தை நோக்கி நகருதல்.

zonisamide : ஸோனிசாமைடு : வலிப்பு எதிர்ப்பு மருந்தான,

பென்ஸிசாக்ஸஸோல் சல்ஃபானமைடு.

zonked : போதையேறிய : மருந்துகள் அல்லது மதுவால் மிகவும் நச்சுட்டப்பட்ட.

zonoskeleton : பகுதி எலும்புக் கூடு : இடுப்பெலும்பு, முதுகுப் பட்டையெலும்பு, காரையெலும்பு போன்ற உறுப்புகள் ஒட்டும் பக்க எலும்புகள்.

zonula ciliaris : கண்ணிமை இழைப்பிழை : கண்விழியாடியின் புறப்பகுதியைக் கண்ணிமை மயிருடன் இணைக்கும் தொங்கு இணைப்பிழை.

zonule : பட்டை வளையம்; சிறு பகுதி : சிறுபட்டை வளையம்.

zonulolysis : கண்ணிமை இணைப்பிழை அழற்சி; நுண்புலமுறிவு : கண்ணிமை இழைப்பிழையில் ஏற்படும் வீக்கம்.

zoodermic : பிராணித்தோல் சார்ந்த : தோல் ஒட்டறுவையில் போல் பிராணித்தோல் கொண்டு செய்யப்பட்ட.

zooglea : ஒட்டிய நுண்ணுயிர்கள்: ஊன்பசைப்பொருளால் பதியப்பட்டுள்ள, நுண்ணுயிர்களின் தொகுதி.

zoogony : உயிராக்கம் : உடலுக்குள்ளிருந்து, உயிருள்ள இளம் உயிர் ஒன்றை உருவாக்குதல்.

zoograft : விலங்குத்திசு ஒட்டறுவை : ஒரு கீழ்நிலை (பிராணி) விலங்கிலிருந்து திசுவை எடுத்து ஒட்டறுவை.

zoid : விலங்கு போன்ற : ஒரு விலங்குக் கூட்டத்தில் ஒரு உயிர்.

zoolagnia : விலங்குப்பாலின கவர்ச்சி : விலங்குகளின் மேல் பாலினக் கவர்ச்சி.

zoology : விலங்கியல் : விலங்குகளைப் பற்றிக் கூறும் உயிரியல் விஞ்ஞானப் பிரிவு.

zoomania : விலங்கு வேட்கை : விலங்குகளின் மேல் அளவு மீறிய விருப்பம்.

zoonosis : தாவு நோய்; விலங்கு வழி தொற்று நோய்; விலங்கிய நோய் : விலங்கிடமிருந்து மனிதருக்குத் தாவக்கூடிய நோய். இறைச்சிக் கொட்டில் கள், பண்ணைத் தொழிலாளர்கள் ஆகியோருக்கு இந்நோய் உண்டாகும்.

zoonotic helminths : விலங்கு ஏந்துகுடற்புழுக்கள் : டிரைக்கினுல்லாஸ்பைராலிஸ், டாக்ஸோகேரா கேனிஸ், ஆன்ககிலோஸ்டோமாபிரேஸிலியென்சிஸ், க்னேதோஸ்டோமா விலங்குகளால் மனிதர்களுக்குப் பரவும் குடற் புழுக்கள்.

zoophilia : விலங்கு அன்பு :
1. விலங்குகளின் மேல் இயல்பல்லா அன்பு. 2. பாலினக்கிளர்ச்சியை அடைவதற்காக, பாலுறவு அல்லது உடலுறவை விரும்புதல்.

zoospore : விலங்குக் கருமூலம்: சில ஓரணுவுயிர்கள், பூஞ்சைகள், பாசிகள் உருவாக்கும் நகரும் கருவணு.

zootoxin : விலங்குநச்சு : தேள்கள், சிலந்திகள், பாம்புகளின் விஷம் போன்ற விலங்குகளிலிருந்து உருவாகும் நச்சுப் பொருள் அல்லது அது மாதிரி நச்சிலிருந்து தயாரிக்கப்படும் ஊநீர்.

z-plasty : இஸட் ஒட்டறுவை : தழும்புச் சுருக்கங்களை இளக்குவதற்கு செய்யப்படும் வடிவமைப்பு (சீர்) அறுவை. இஸட் வடிவில் கீறி, இரு முக்கோண மடிப்புகளை அவற்றின் முனைகள் சுருக்கக்கோட்டை தாண்டுவது போல் இடம் பெயர்தல்.

zoster : தேமல் : படர் தாமரை; அக்கி.

z protein : இஸட் புரதம் : வரித்தசையின் இஸட்பட்டையில் இயல்பாக உள்ள ஒரு புரதம்.

z score : இஸட்கணிப்பெண் : கணிப்பெண்ணுக்கும் சராசரிக்கும் உள்ள வேறுபாட்டை ஒரு நிலையான விலகலால் வகுப்

பதைக் குறிக்கும் மதிப்பெண் விலகல்.

z-track : இஸட்-தடம் : உள் செலுத்தப்பட்ட கரைசல் பின் வராமல் தடுக்கின்ற முறையில் உட்செலுத்தும் முறை.

Zuckerlandl's bodies : ஸீக்கொர் கேன்டில் மெய்மங்கள் : ஜெர்மன் உடற்கூறியலாளர் எமில்க்கர் கேன்டில் விவரித்த, மகாதமனி இரண்டாகப் பிரியுமிடத்திற்கு அருகிலுள்ள பக்க நரம்பு மூடிச்சு நரம்பணுத் திரள்கள்.

Zulu dancer's hip : ஸூலு நடனமாடுவோர் இடை : ஸூலு மக்களில் உண்டாகும் தொழில்மய மூட்டழற்சி.

z value: இஸட்-மதிப்பு : ஒரு மக்கட்குழுவின் சராசரி குறிப் பிட்ட பெண்ணிடமிருந்து மாறுதல் இல்லை என்னும் புனைவு கோளுக்கான புள்ளி விவரச்சோதனை.

z wave : இஸட்-அலை : இதய மேலறை மற்றும் கீழறைச் சுருக்கங்களுக்கிடை நேரத்தில் மேலறை அழுத்தம் குறைதல்.

zwitterion : ஈரயனி : நேர்மின் னேற்றமும் எதிர்மின்னேற்றமும் கொண்ட அயனி.

zygodactyly : விரலுள்ள : ஒட்டி இணைந்த விரல்களைப் போலி அல்லாமல் விரலெலும்புகளின் எலும்பினைப் பிணைப்பின்றி,

தோல் மற்றும் மென் திசுக் களால் ஒட்டியுள்ள விரல்கள்.

zygogene cells : ஜைகோஜீன் அணுக்கள் : பெப்ஸின் சுரக்கும் இரைப்பை உயிரணுக்கள்.

zygoma : கன்ன எலும்பு : கன்னத்தின் வளைவெலும்பு.

zygomatous : கன்னக்கதுப்புத் தசை : மேலுதட்டை மேலாகவும் வெளிப்பக்கமும் இழுக்கும் முகத்தசை. முகத்தின் இரு பக்கமும் ஒரு பெரியதும் ஒரு சிறியதுமென கன்னக் கதுப்புத் தசைகள் உள்ளன.

zygomycetes : ஒட்டிணைப் பூஞ்சை : எதிர்ப்பு சக்தியிழந்தவர்களில் வளரும் அப்சிடின், மியூகார், ரைஜோபஸ் போன்ற பூஞ்சை(க்காளான்) தொகுதி.

zygomycosis : ஒட்டிணை பூஞ்சைத் தொற்று : நோயாளிகளில் தோன்றும் மியூகோராசியே குடும்பத்தை சேர்ந்த பூஞ்சைத் தொற்று. ஒதுதோலடித் திசுக்கள் மட்டுமிருக்கக்கூடும் அல்லது இரத்த நாளங்களுக்குப் பரவக்கூடும்.

zygosis : ஒட்டுக்கரு : ஆண் பெண்பாலணுக்களின் (முட்டையும் விந்தணுவும்) இணைவதால் உண்டாகும் கருவுற்ற முட்டை

zygote : இருபாலணு இணைவுப் பொருள்.

zygotene : ஜைகோட்டேன் : உயிரணுப்பிளவின் முதல் நிலையில் ஒருபடி.

zyme : புளிமா : நோய்க்கிருமி.

zymogen : ஜைமோஜன் : ஒரு செயல் திறமிக்க செரிமானப் பொருளின் (என்ஸைம்) முன்னோடிப்பொருள். இது அமிலப்பொருளால் செயலூக்கம் பெறுகிறது.

zymogenesis : ஜைமோஜென் நொதியாதல் : ஜைமோஜென் ஒரு செயல்படும் நொதியாக உருமாறுதல்.

zymolysis : நொதியழிவு : நொதிகளின் சீரண மற்றும் புளிக்கும் செயல்கள்.

zymose : ஜைமோஸ் : இன்வெர்ஷன் ஒரு மானோசாக்கரைடைடைசேக்கரைடு ஆக மாற்றும் நொதி.

zymosis : புளிப்பூட்டம் : நண்ம நுழைவுப் பெருக்கக் கோளாறு.

zymotic disease : புளிப்பூட்ட நோய் : உடம்புக்கு வெளியே இருந்து உடலுக்குள் செலுத்தப்படும் கிருமிகளால் உண்டாகும் தொற்றுநோய் புளித்துப் போகச் செய்வது போன்றது.

ZZ : இஸட் இஸட் : ஆல்ஃபா, டிரிபிஸின் எதிர்ப்பிக் குறைவில் போன்ற ஒத்தபாலணு வகை.

**திரு. மணவை முஸ்தபா அவர்களின் ஆக்கத்தில்
இதுவரை வெளிவந்துள்ள களஞ்சிய அகராதிகள்**

1. அறிவியல் கலைச்சொல் களஞ்சியம்
- முதல் பகுதி, 1991.
2. அறிவியல் கலைச்சொல் களஞ்சியம்
- இரண்டாம் பகுதி, 1993.
3. அறிவியல், தொழில்நுட்ப கலைச்சொல்
களஞ்சிய அகராதி, 1995.
4. மருத்துவக் கலைச்சொல் களஞ்சியம், 1996.
5. கணினி கலைச்சொல் களஞ்சிய அகராதி,
1999.
6. கணினிக் களஞ்சிய அகராதி, 2001.
7. கணினிக் களஞ்சியப் பேரகராதி, 2002.